Диагностика раннего рака желудка

- **ESD (Endoscopic Submucosal Dissection) – сейчас это «золотой» стандарт лечения раннего рака.** [1)]

✔ Возможность успешной резекции крупных опухолей и опухолей поверхностного и углубленного типа

✔ Точное гистологическое исследование и заключение

✔ Снижение риска местного рецидивирования

1) Fujishiro M. World J Gastroenterol 2006; 12: 5108-5112

Приемущества ESD

- ESD позволяет резецировать опухоль единым блоком любого размера
- ESD позволяет резецировать опухоль в необходиммых границах единым блоком по нужному контуру и форме
- Теоретически резекция - en block исключает неадекватность резекции по горизонтальному краю (+ горизонтальный край)

Очень важна точность предоперационной диагностики

Актуальные вопросы

- **Необходимость четкого определения зоны и границ удаления (резекции-диссекции)**
- **Совершенная эндоскопическая техника осмотра**
- **Дифференциальная диагностика между злокачественным и доброкачественным поражением**
- **Четкая, внимательная, педантичная предоперационная диагностика раннего рака**

✔ **Диагностика горизонтального края**

✔ **Диагностика глубины инвазии**

Guideline criteria & Expanded criteria

All without lymphatic nor vascular involvement

	M (intramucosal cancer)		SM1# (submucosal invasion less than 500μm)
	UL(-)	UL(+)	
Intestinal type	≦20mm	≦30mm	≦30mm
	＞20mm	＞30mm	＞30mm
Diffuse type	≦20mm		
	＞20mm		

See the Paris endoscopic classification

Guideline criteria

Expanded criteria

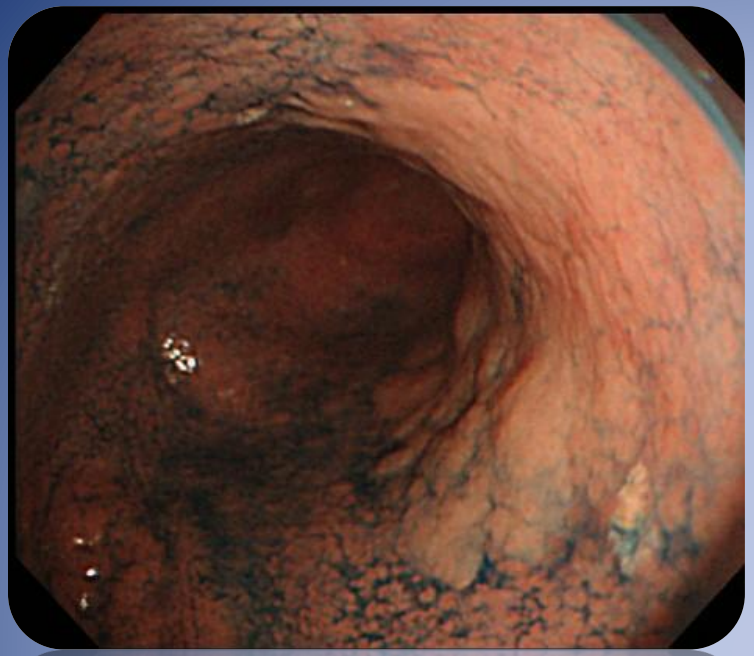

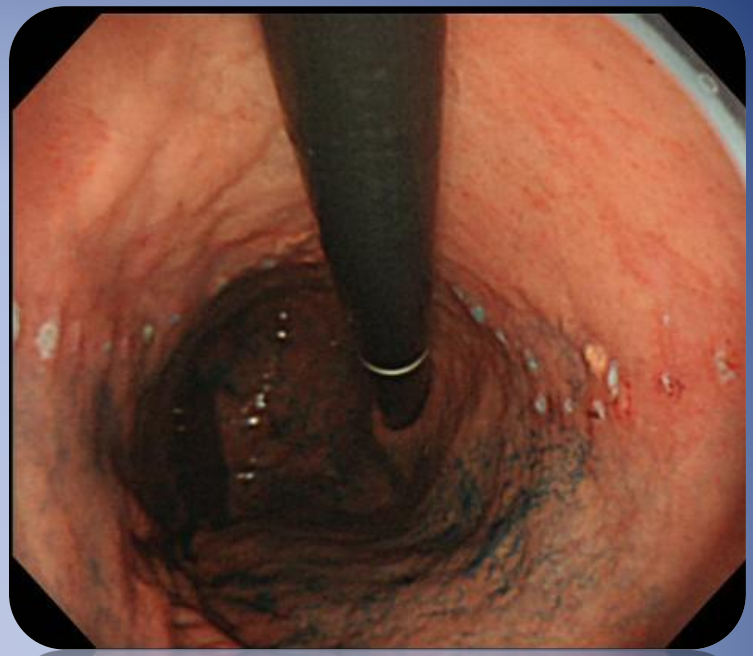

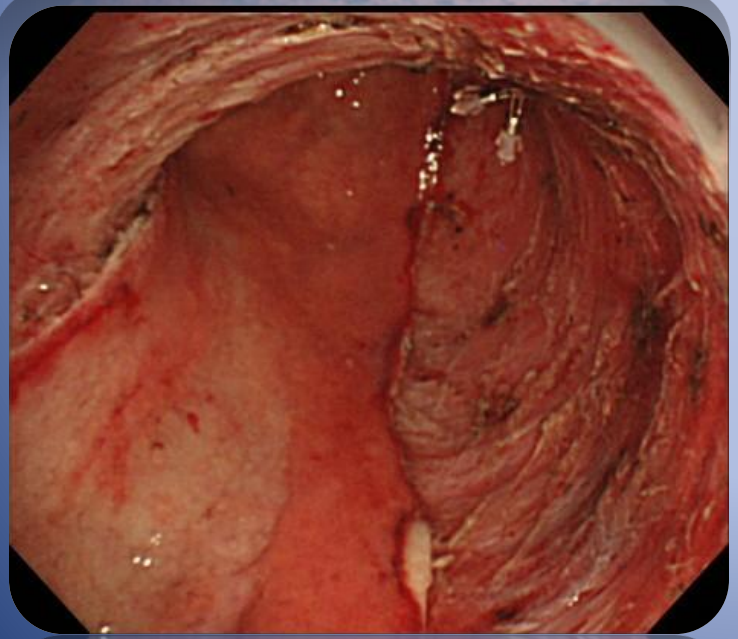

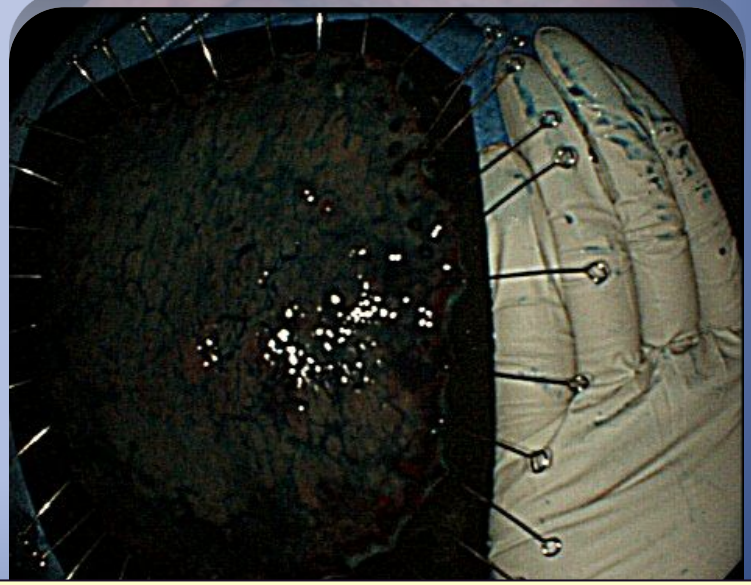

0- Ⅱa 100mm tub1 m ly0 v0 HM- VM-

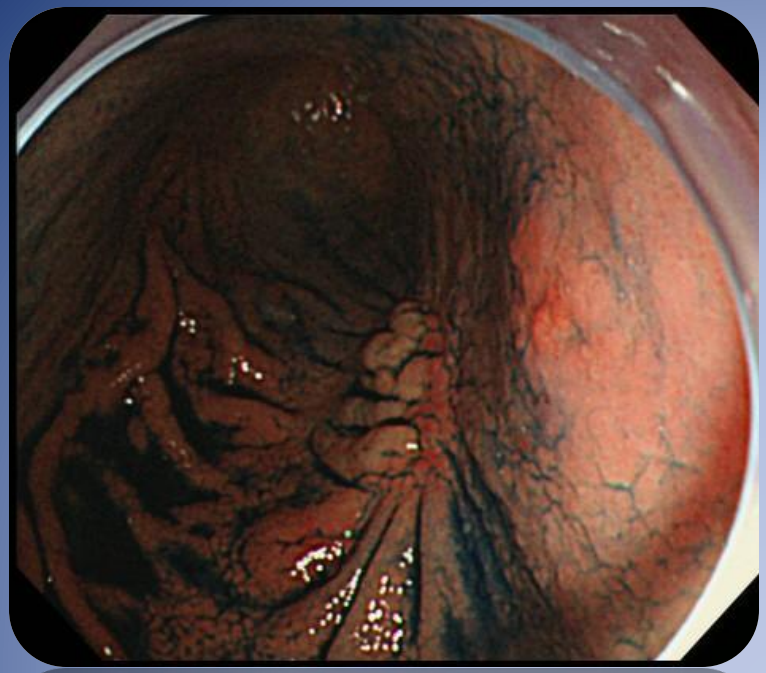

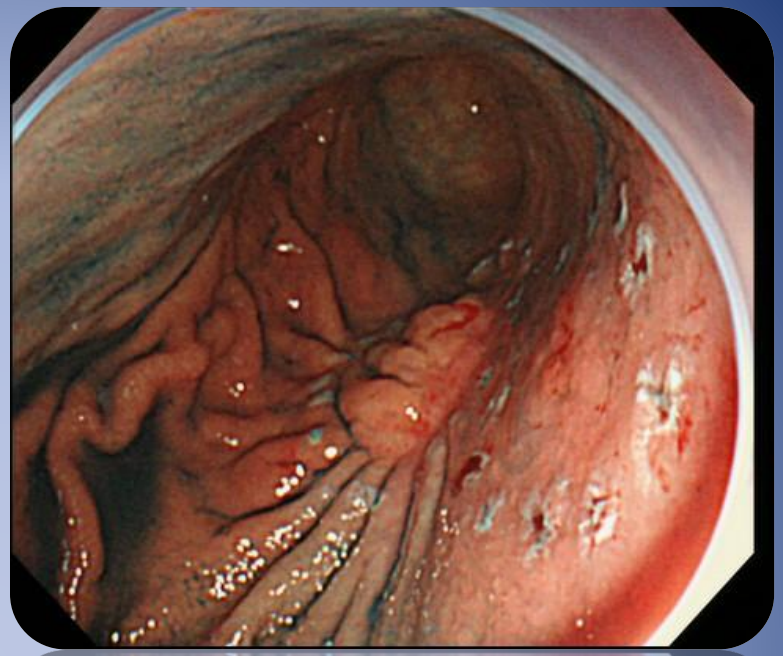

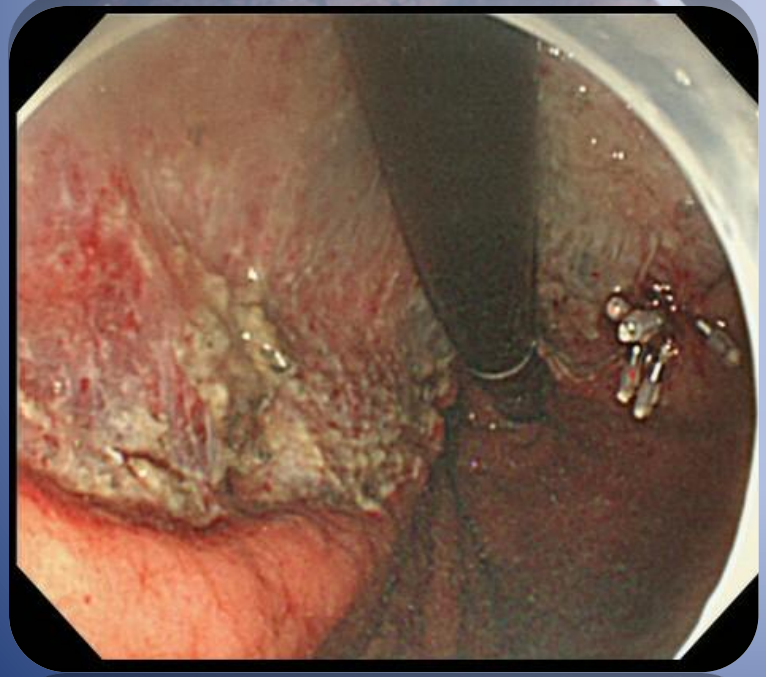

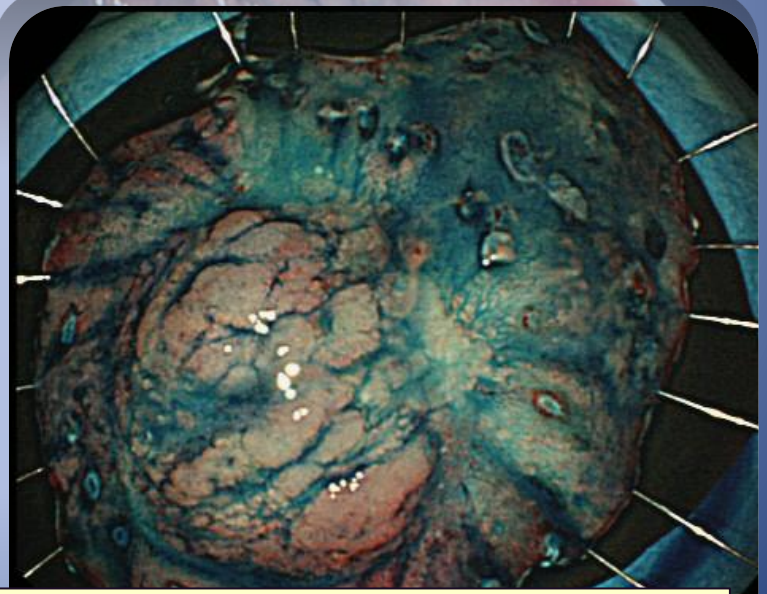

0- Ⅱa 28mm tub1 m ly0 v0 HM- VM-

Рецидив после EMR

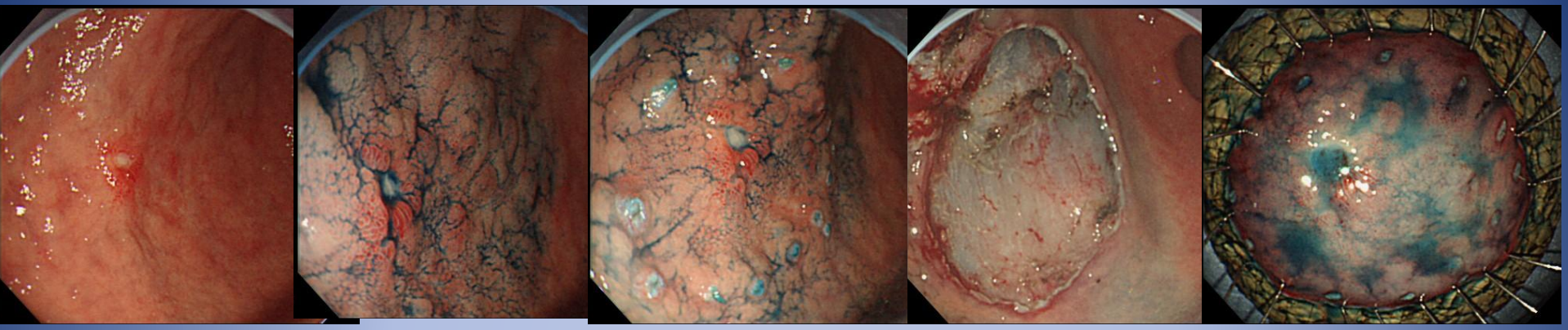

0- Ⅱc 24mm m ly0 v0 HM+ VM-

Через 6 мес после ESD

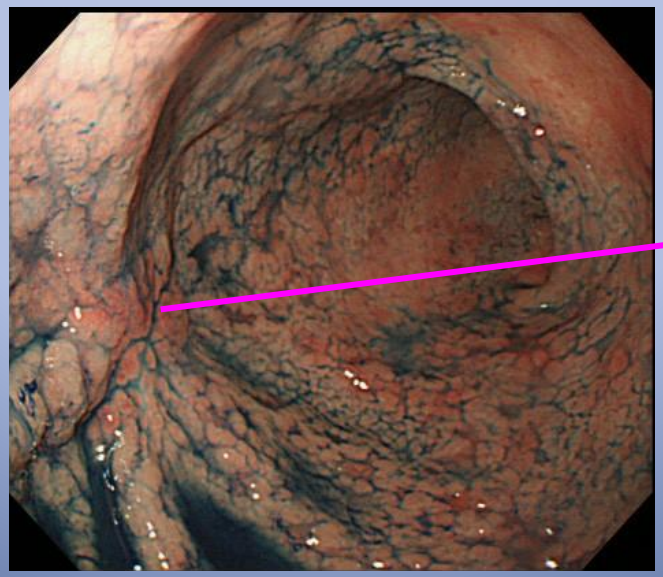

Биопсия отрицательная

Идеальная техника эндоскопического исследования

- Минимально болезненное, максимально комфортное для пациента исследование

  Седация, минимальная болезненность , нетравматичное проведение эндоскопа
- Тщательное отмывание слизистой (вода, муколитики)
- Взять за правило фото- /или видео- документация из разных точек
- Для уменьшения риска пропустить изменения – знать наиболее характерные причины пропусков и сложные локализации
- Знать разнообразие возможных форм раннего рака и изменений слизистой симулирующих ранний рак

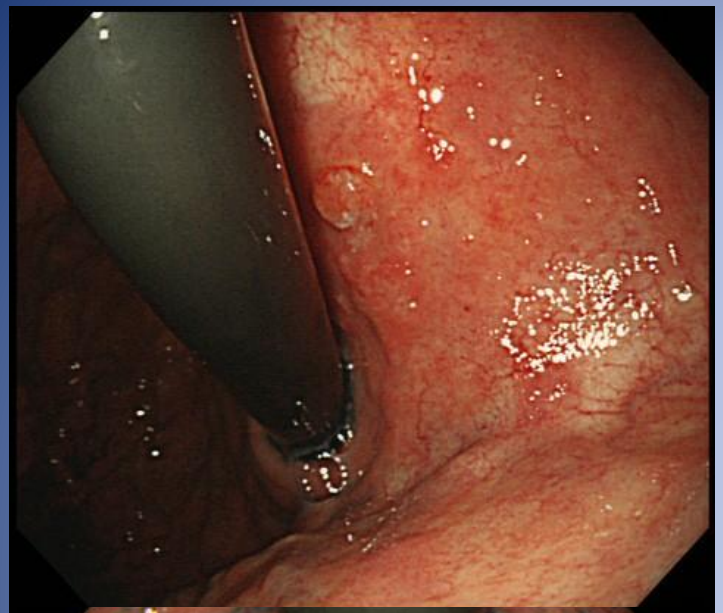

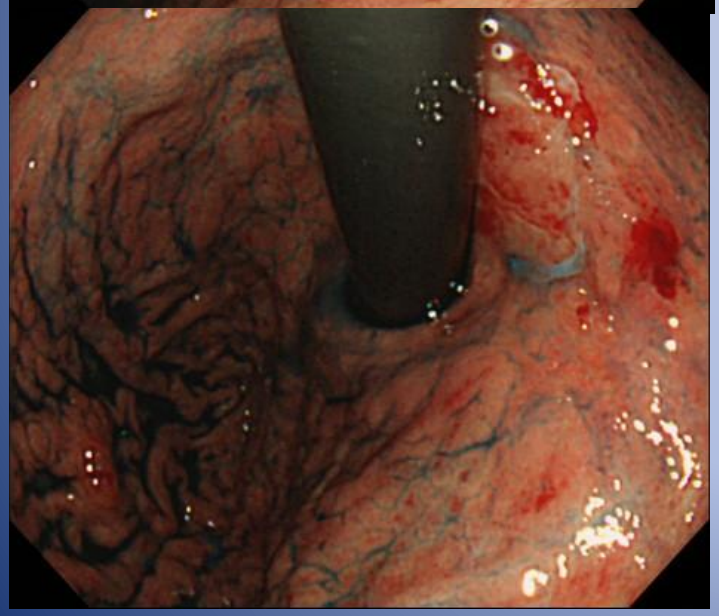

Отмывание водой + 0.1% ИНДОГОКАРМИН

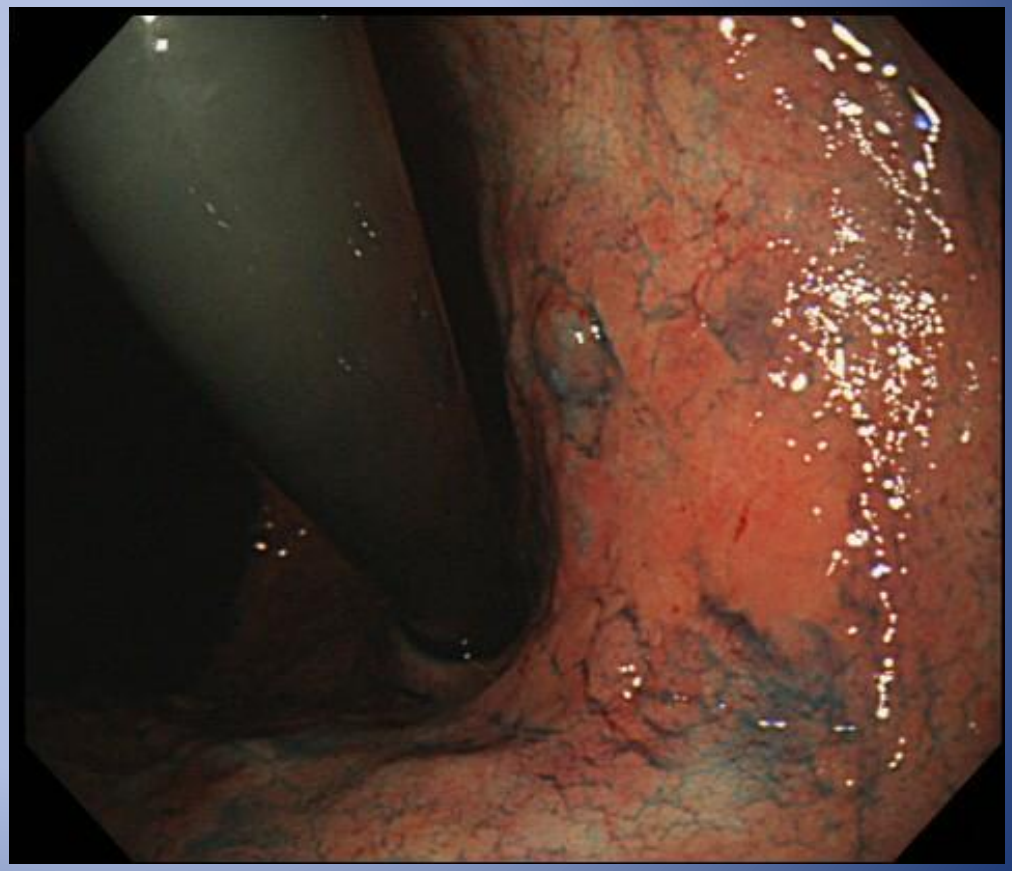

Адекватное расправление желудка

min ← normal → max

Возможно пропустить опухоль
при неадекватном расправлении
складок

Triangle of gastric cancer

NTT Medical Center Tokyo
5-9-22,Higashi-Gotanda,Shinagawa-Ku,
Tokyo,141-8625,Japan

location
(intestinal metaplasia/fundic gland mucosa)



histopathology type
(intestinal/diffuse)

gross appearance
(protruded/depressed)

Nakamura K. Stomach and intestine. 1993; 28: 161-170

Дифференциальная диагностика

	non-neoplasm	neoplasm
protruded type	Гиперпластические полипы	Подслизистые опухоли аденомы рак
depressed type	эрозии язвы Постъязвенные рубцы	Рак Лимфомы MALT Неэпителиальные злокачественные

Три основных признака раннего рака

- РАЗНИЦА ОКРАСКИ И РЕЛЬЕФА ПОВЕРХНОСТИ (Pit – Pattern)
- КРАЙ, ЧЕТКАЯ ЗОНА ГРАНИЦЫ С НОРМАЛЬНОЙ СЛИЗИСТОЙ
- ИЗМЕНЕИЯ ФОРМЫ КАПИЛЛЯРОВ (В УЗКОСПЕКТРАЛЬНОМ РЕЖИМЕ (NBI/ I-SCAN)

I - ТуреТип (Выступающий)

Основные признаки

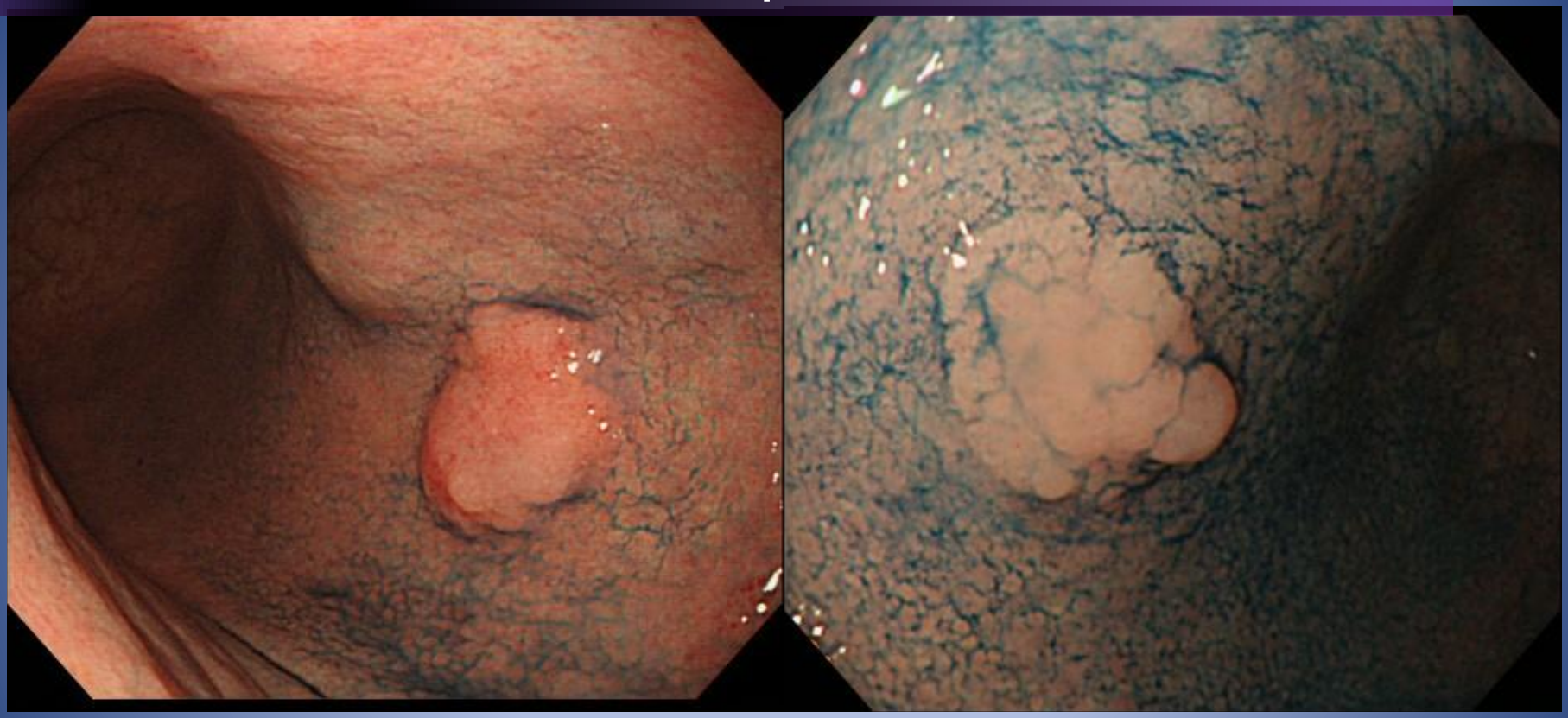

Основные признаки: четкий край, нет нормальных желудочных полей,
более яркая окраска

II - Depressed type (Углубленный)

Рис 1

Рис 2

Признаки: край/граница с нормальной слизистой (1,2), нет нормальных желудочных полей , нарушение нормального рельефа(1.2)
Нерегулярность, деструкция и конвергенция складок (2)

II -Depressed type (Углубленный тип)

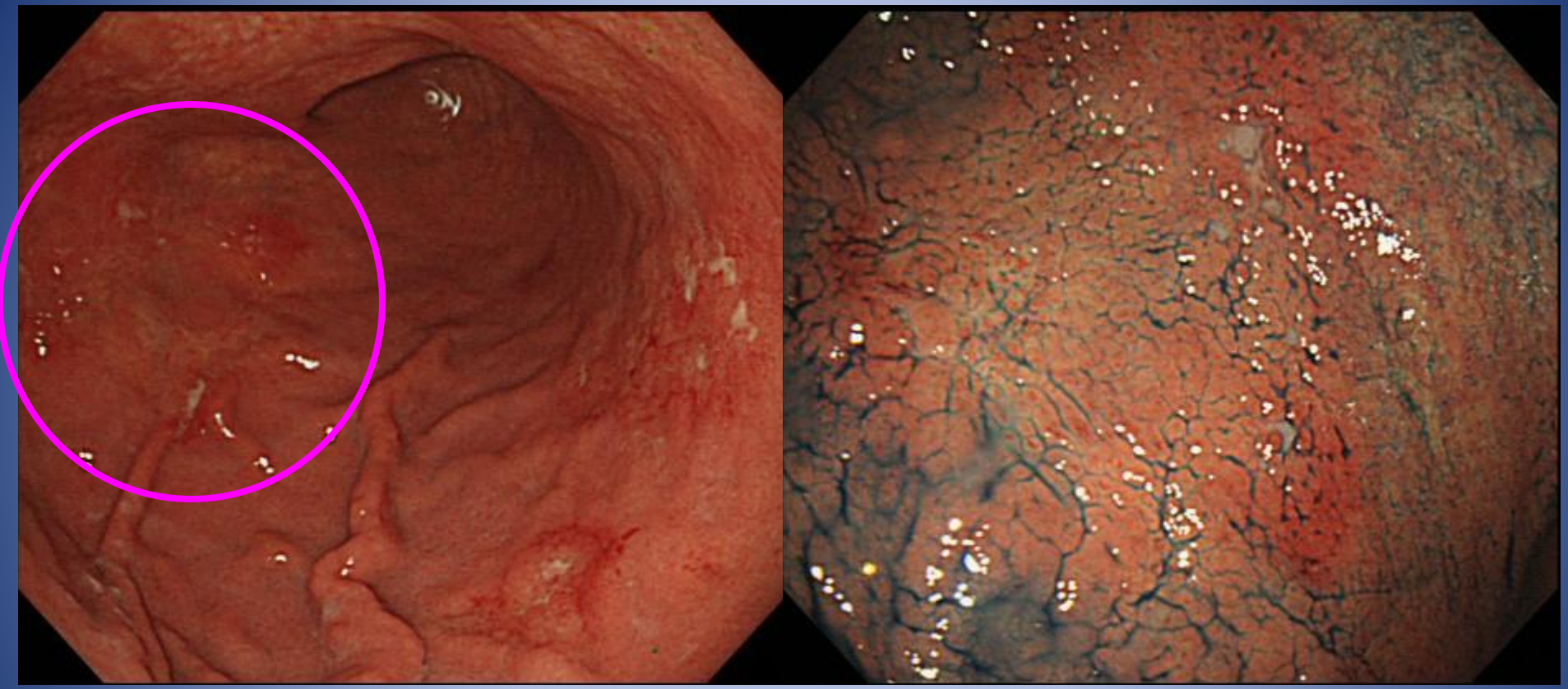

MALT -ома

признаки: изменение рельефа , участок изъязвления
При хромоскопии 0,2% индигокармином истинные границы опухоли - больше

Актуальные вопросы

- **Необходимость четкого определения зоны и границ удаления (резекции-диссекции)**
- **Совершенная эндоскопическая техника осмотра**
- **Дифференциальная диагностика между злокачественным и доброкачественным поражением**
- **Четкая, внимательная, педантичная предоперационная диагностика раннего рака**

✔ **Диагностика горизонтального края**

✔ **Диагностика глубины инвазии**

✔ Диагностика горизонтального края

- ✔ Отмывание слизистой водой и муколитиками.
- ✔ Обязательное применение 0,1-0,2% индигокармина для уточнения контура и истинных размеров опухоли, в 80% случаев он определяется больших размеров, чем до хромоскопии.
- ✔ Если край опухоли четко не определяется при хромоскопии с 0,1-0,2% индигокармином показана эндоскопия в УЗКОСПЕКТРАЛЬНОМ РЕЖИМЕ (NBI/ I-SCAN) , что позволяет выявить истинный край опухоли в 70% случаев[1)]

1) Nagahama T, et al. Gastrointest Endosc. 2011; 74: 1259-1267

Диагностика горизонтального края

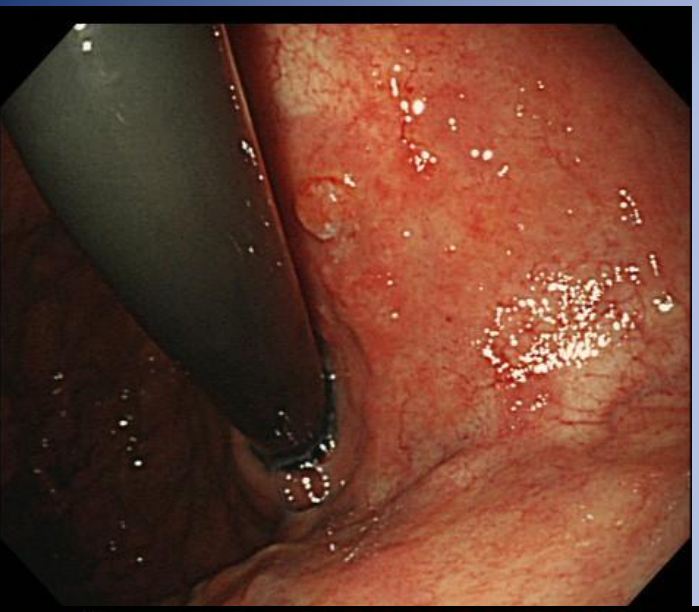

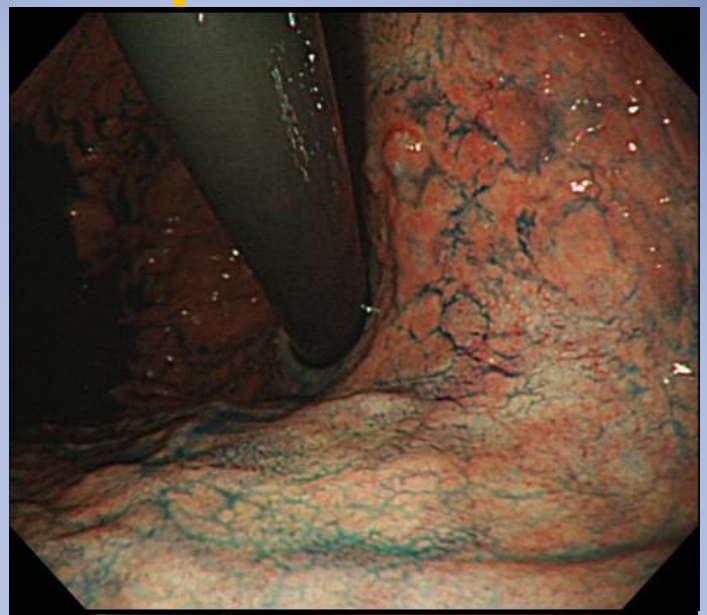

До хромоскопии

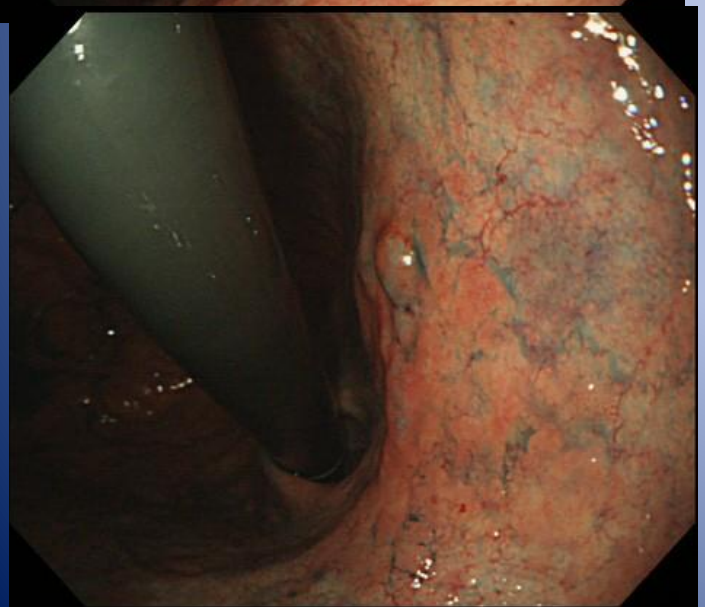

Через 2-3 мин. После хромоскопии N.B.! Нужно время для адекватного окрашивания

Диагностика горизонтального края

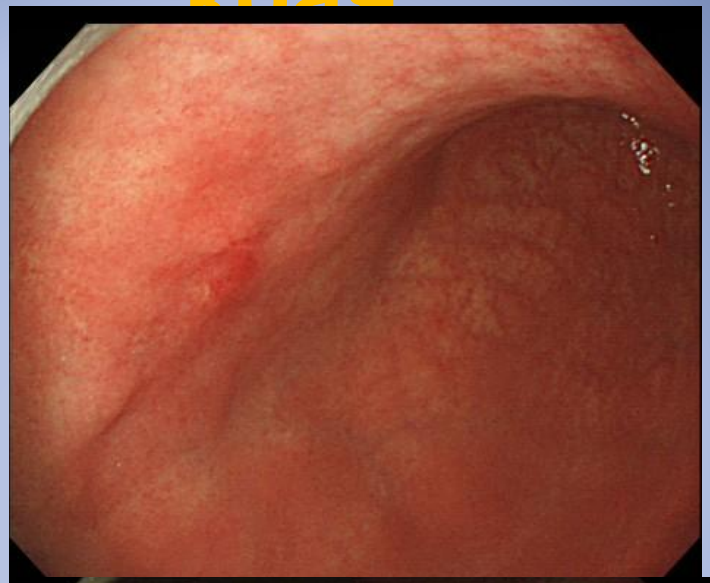

До хромоскопии

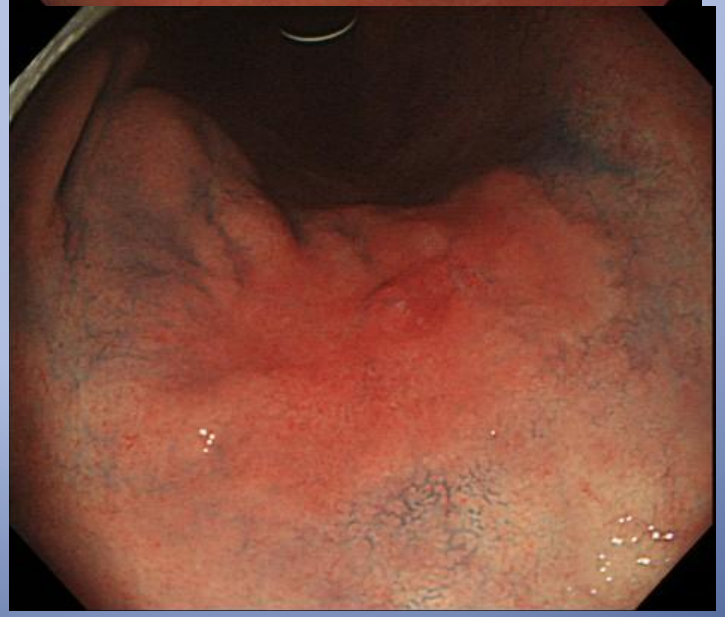

Через 2-3 мин. После хромоскопии N.B.! Нужно время для адекватного окрашивания

Диагностика горизонтального края

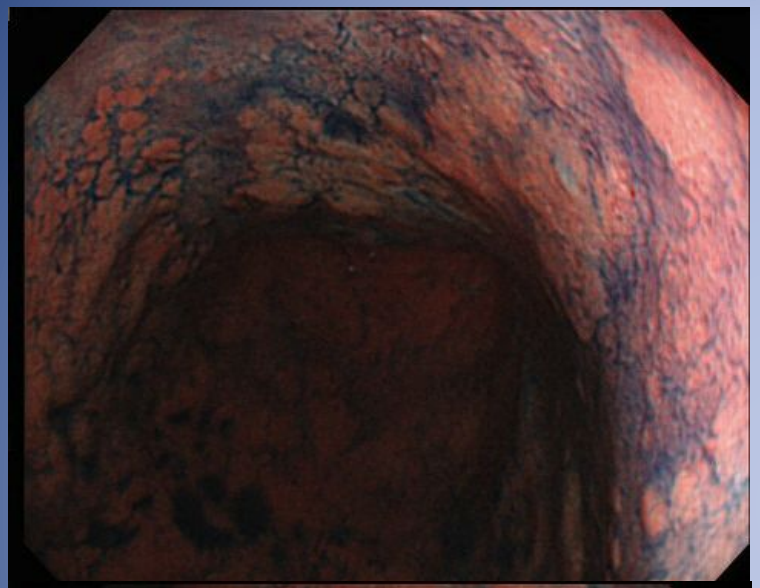

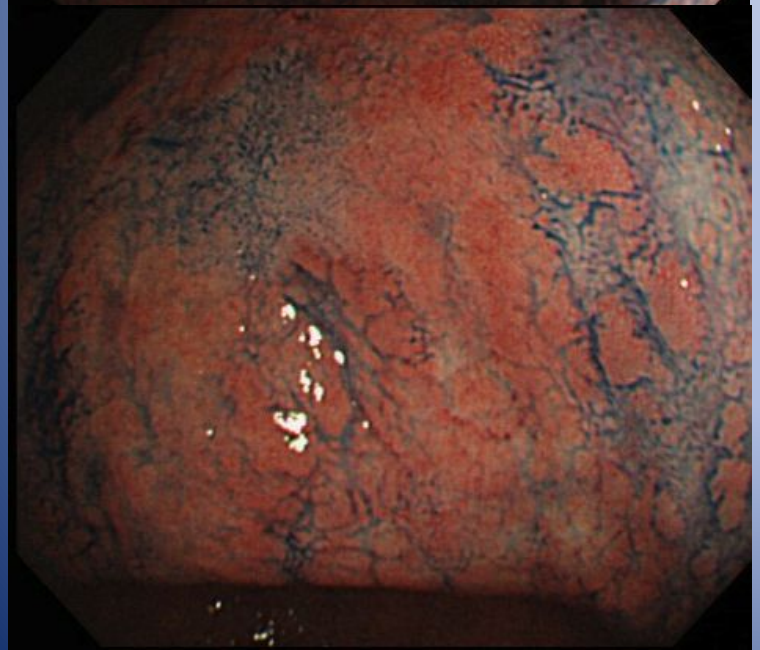

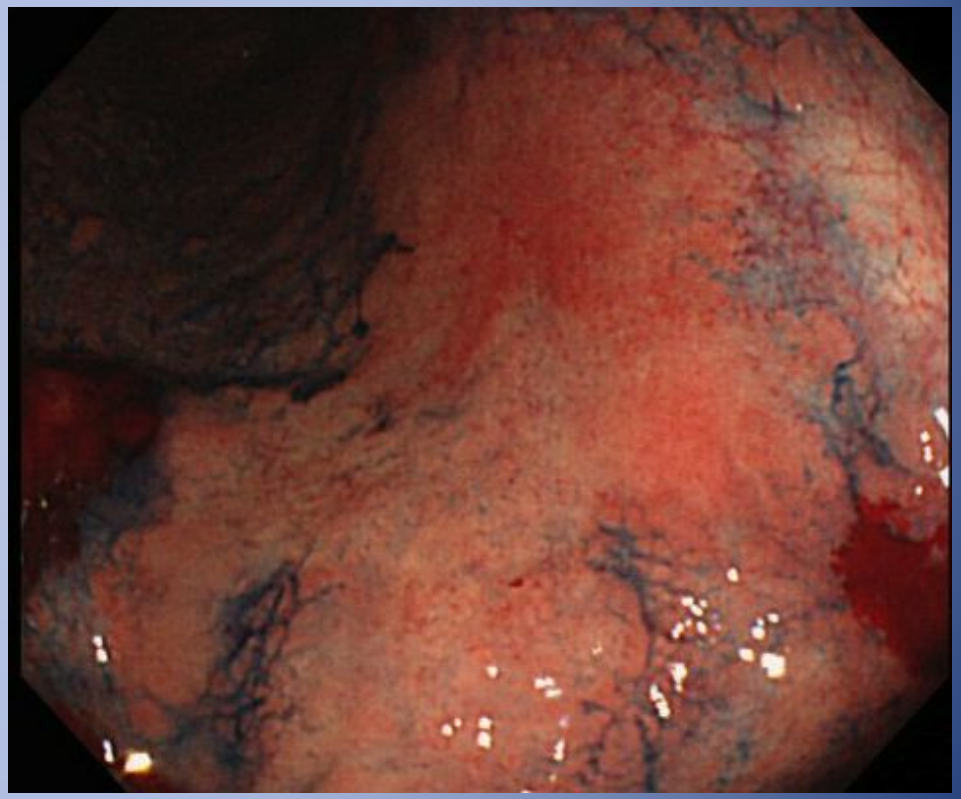

Определение горизонтальных границ и краев

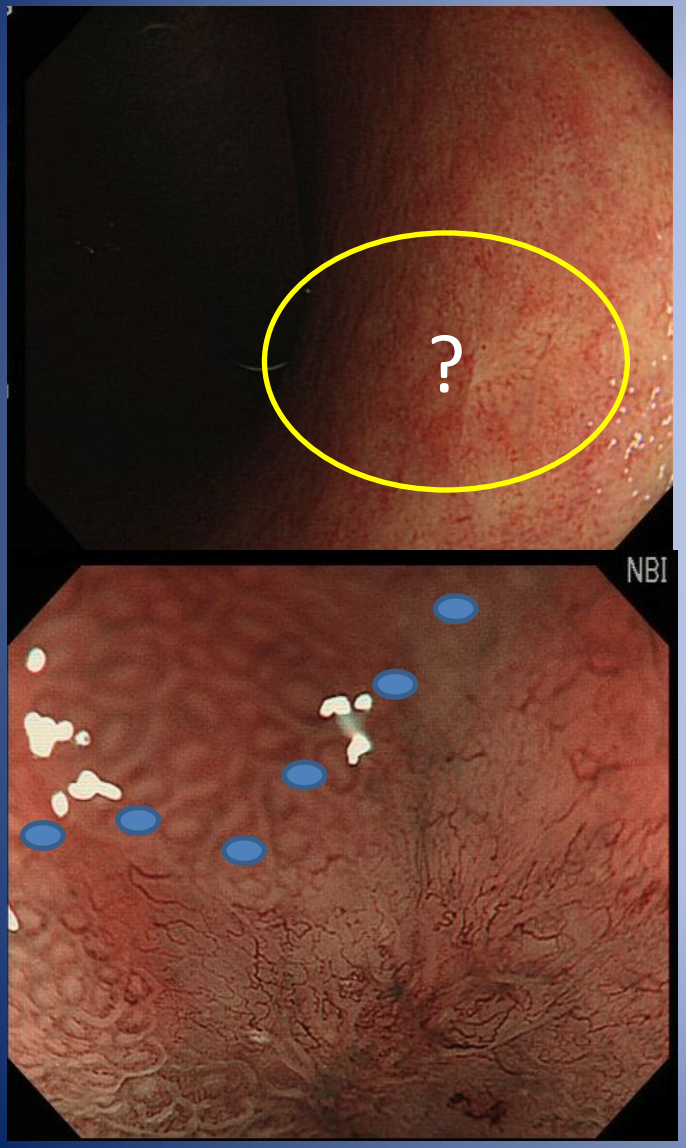

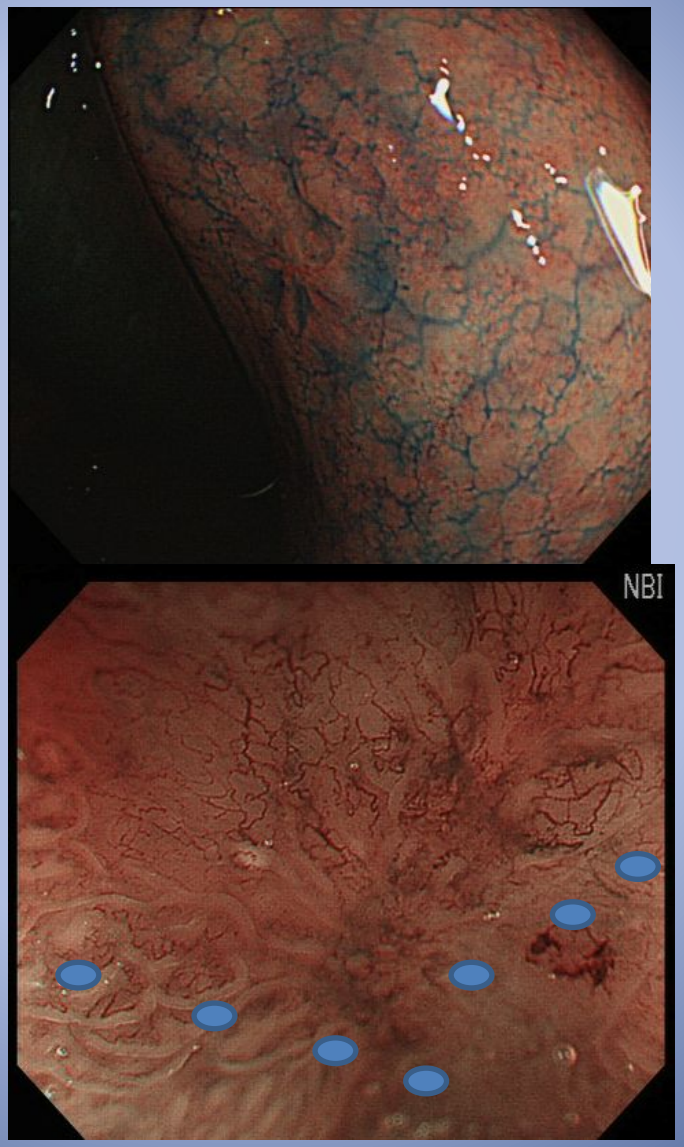

NBI выявил край опухоли , который не идентифицирован при обыкновенной эдоскопии «белого» света

Диагностика глубины инвазии

- ✔ Очень важно дифференцировать внутрислизистый рак (M) от рака с подслизистоц инвазией (SM)
- ✔ Это определяющий критерий в выборе методов лечения (эндоскопический или хирургический
- ✔ SM I – оправдано ESD

Guideline criteria & Expanded criteria

All without lymphatic nor vascular involvement

	M (intramucosal cancer)		SM1 (submucosal invasion less than 500μm)
	UL(-)	UL(+)	
Intestinal type	≦20mm	≦30mm	≦30mm
	＞20mm	＞30mm	＞30mm
Diffuse type	≦20mm		
	＞20mm		

Guideline criteria

Expanded criteria

Диагностика глубины инвазии

- При SM I – оправдано ESD
- Однако на практике не всегда удается четко определить глубину инвазии SM1 или SM2 до операции, поэтому эндоскопическое лечение оправдано как первый этап (резецированный препарат и его гистологическое исследование дает полные представления о адекватности резекции в гормизонтальном и вертикалном направлении , визуализация подслизистого слоя, ложа удаленной опухоли с прицельной биопсией в случае сомнений в адекватности резекции (горизонтальном и вертикальном крае резекции)

Алгоритм

0 I type

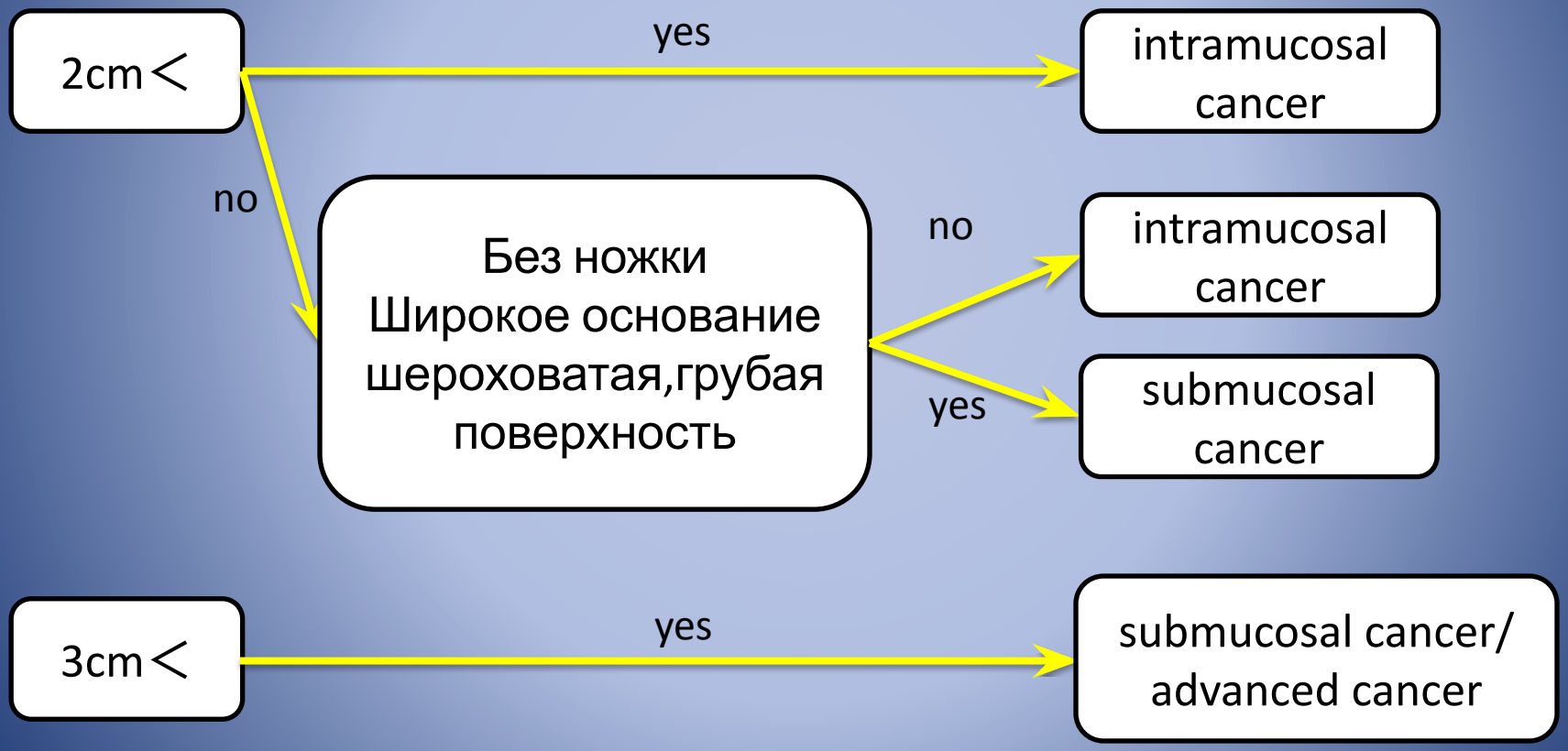

Диагностика глубины инвазии

NTT Medical Center Tokyo
5-9-22,Higashi-Gotanda,Shinagawa-Ku,
Tokyo,141-8625,Japan

0 Ⅱa type

Плоский и сглаженный отчетливая дольчатость → **intramucosal cancer (независимо от размера)**

Нерегулярный узел
толстый плотный край
участки углублений
втяжений
Эрозии
Участки покраснений
→ **submucosal cancer**

I type

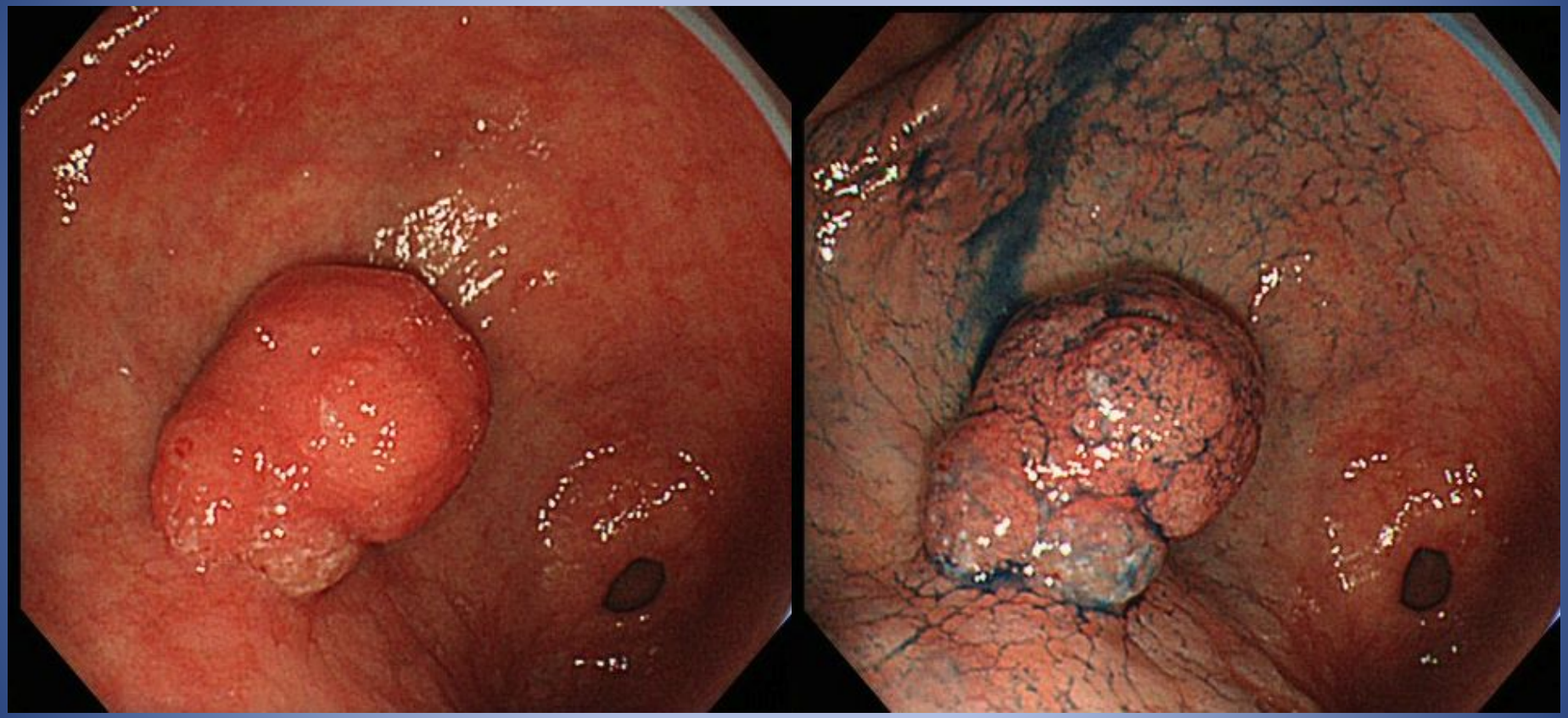

pap, 28mm, m

I type

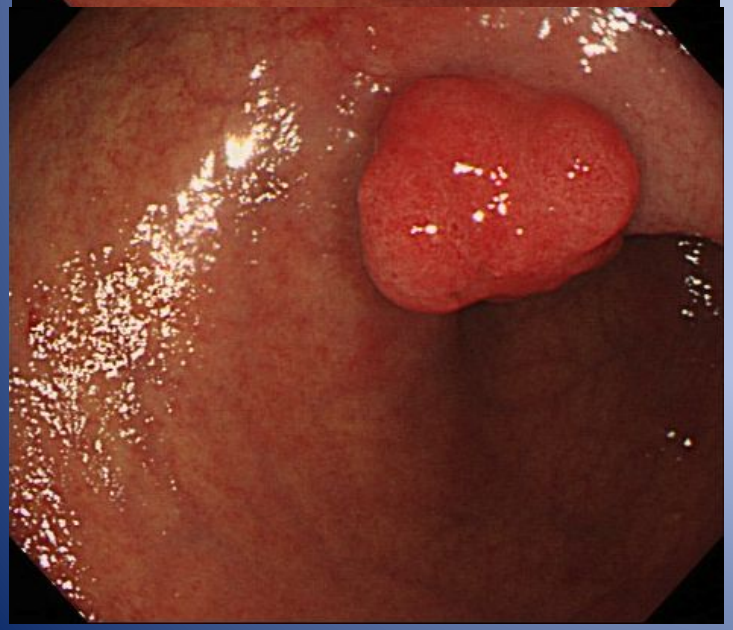

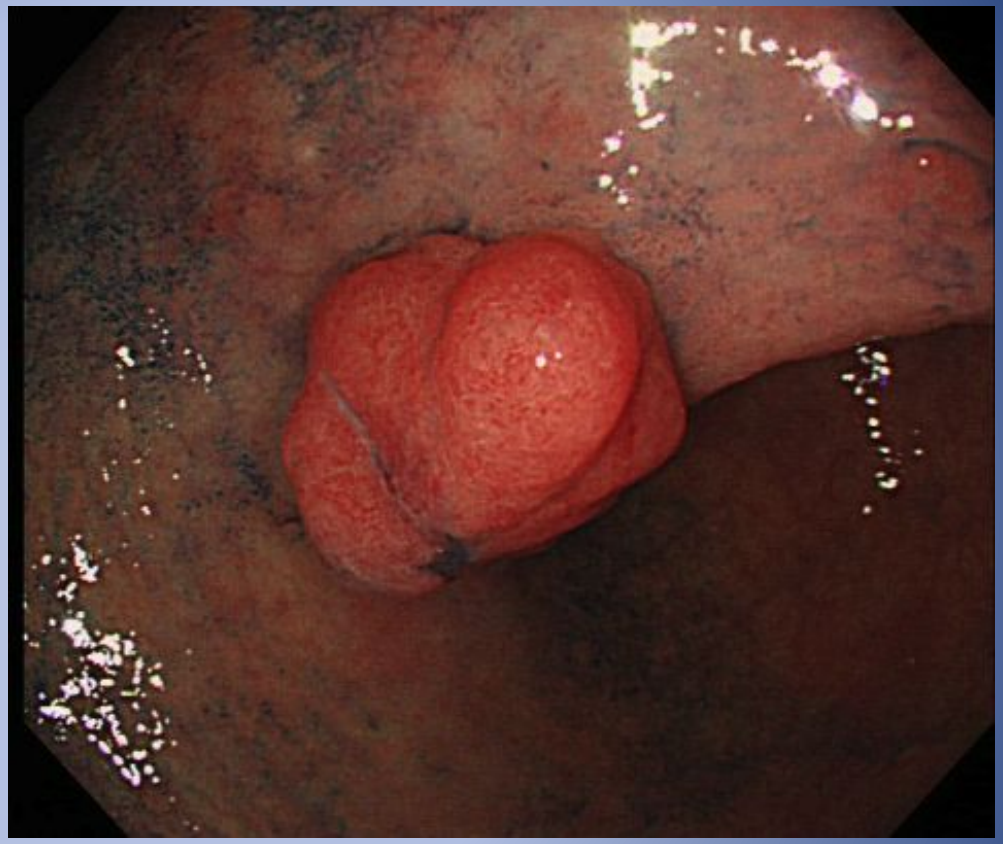

tub1, 14mm, m

I type

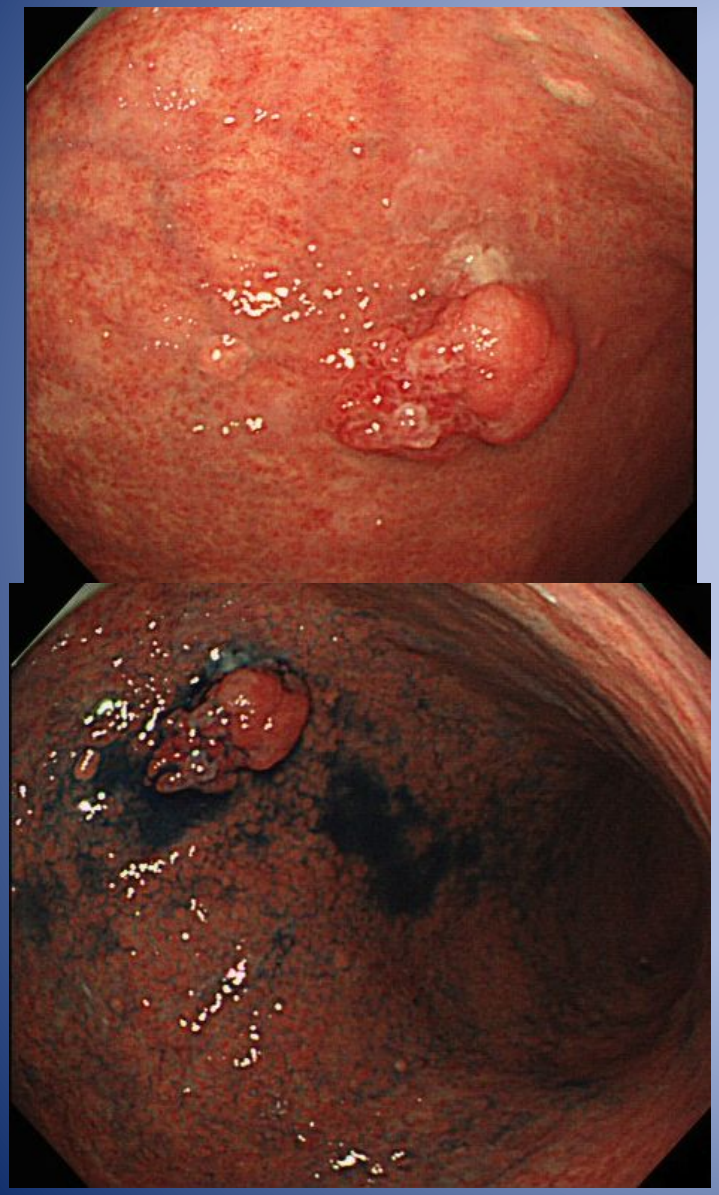

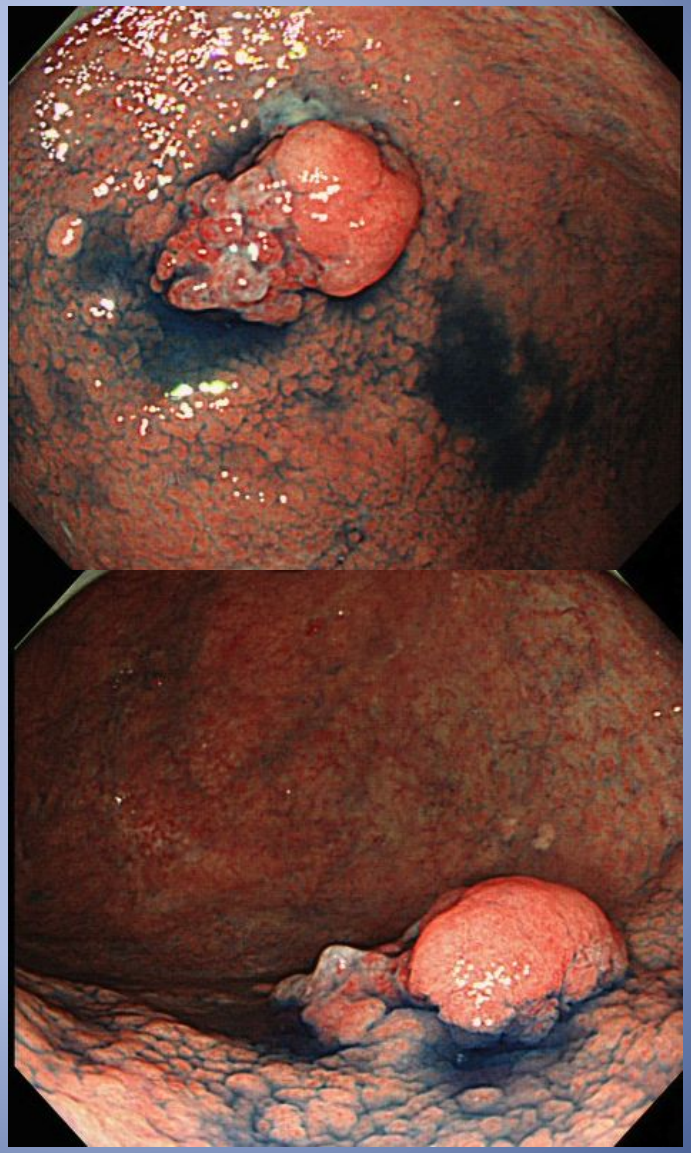

21mm,
sm 2

I type

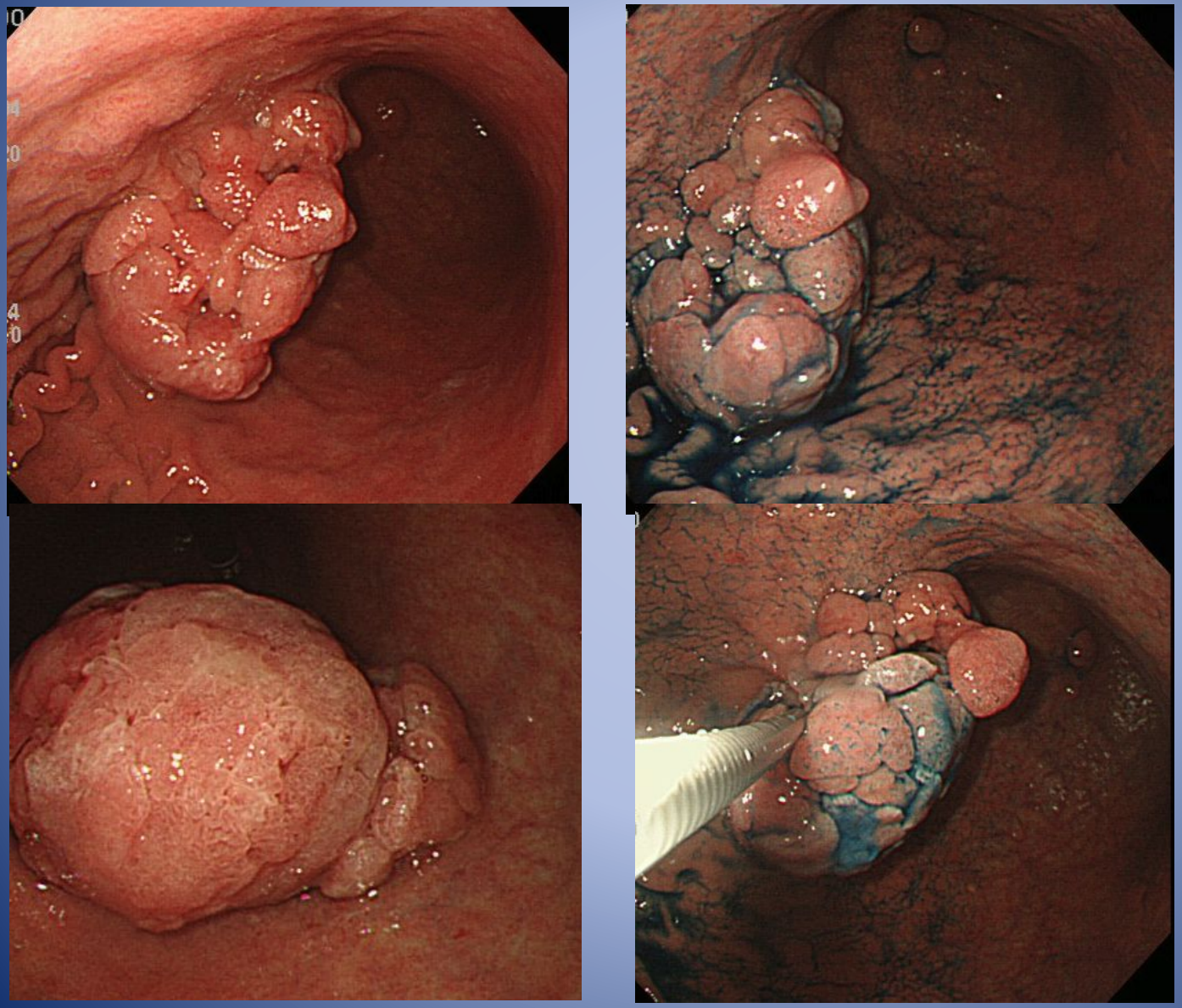

50mm, sm2

Диагностика глубины инвазии

0 Ⅱa + Ⅱc type

в большинстве случаев этот тип раннего рака выявляется уже с

sm ее чем 500μm

smooth peripheral lift like a submucosal tumor → advanced cancer?

shallow central depression low peripheral lift → intramucosal cancer?

Ⅱa

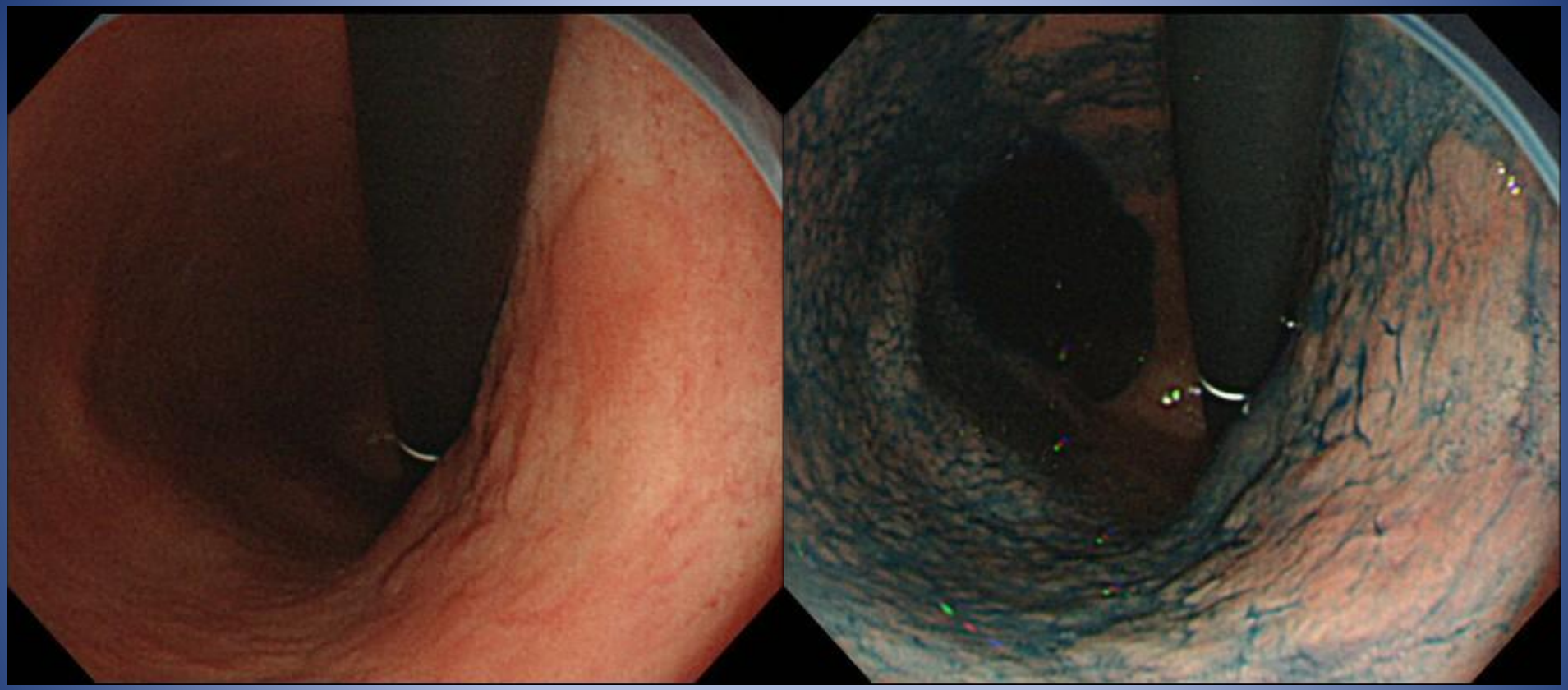

45mm, m

Ⅱa

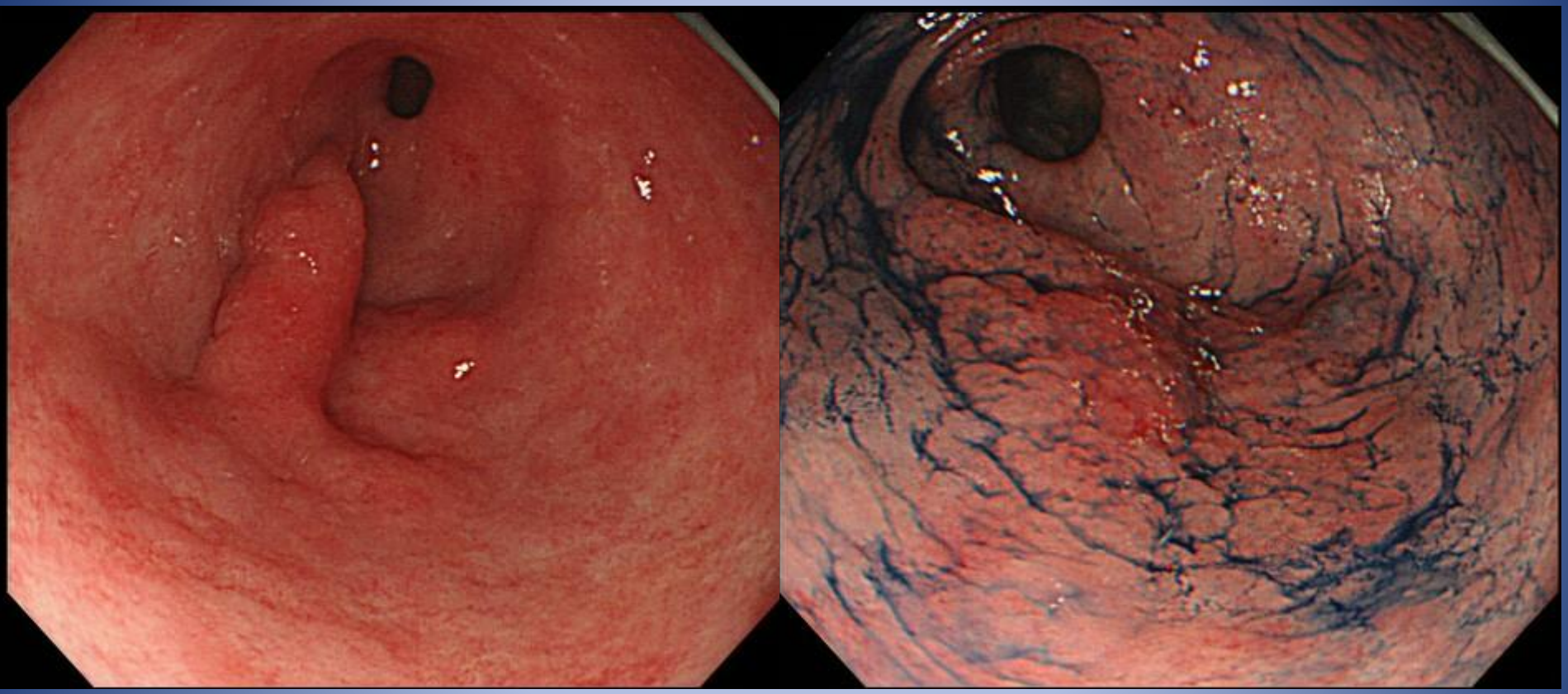

38mm, m

Ⅱa + Ⅱc

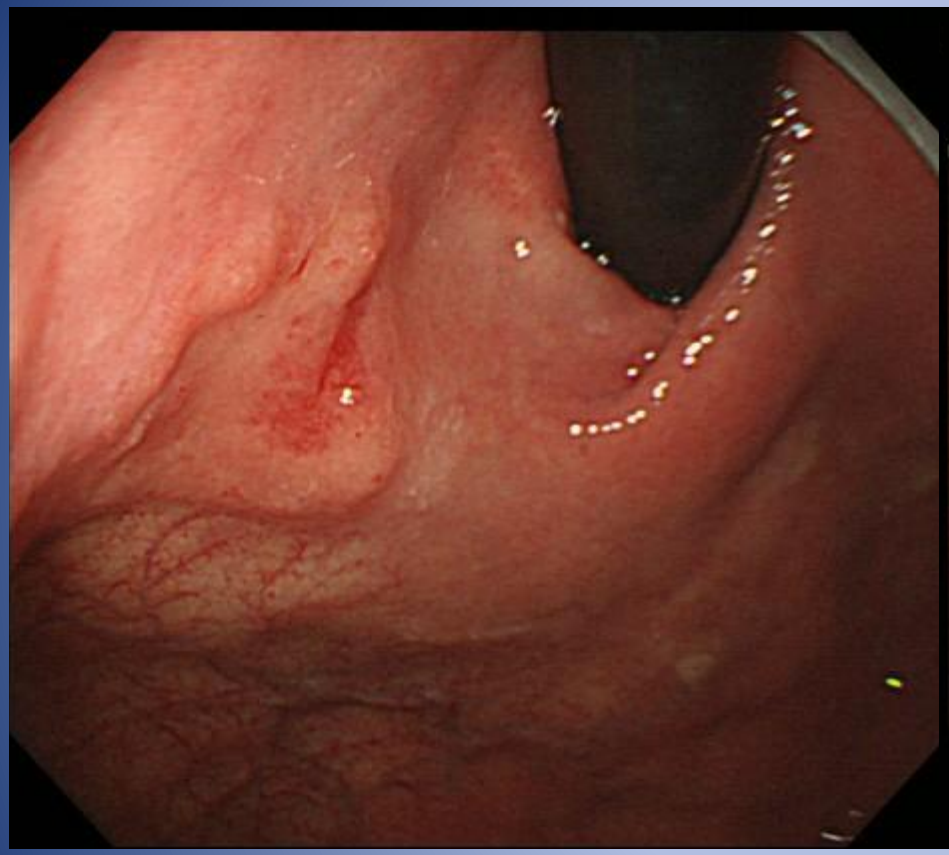

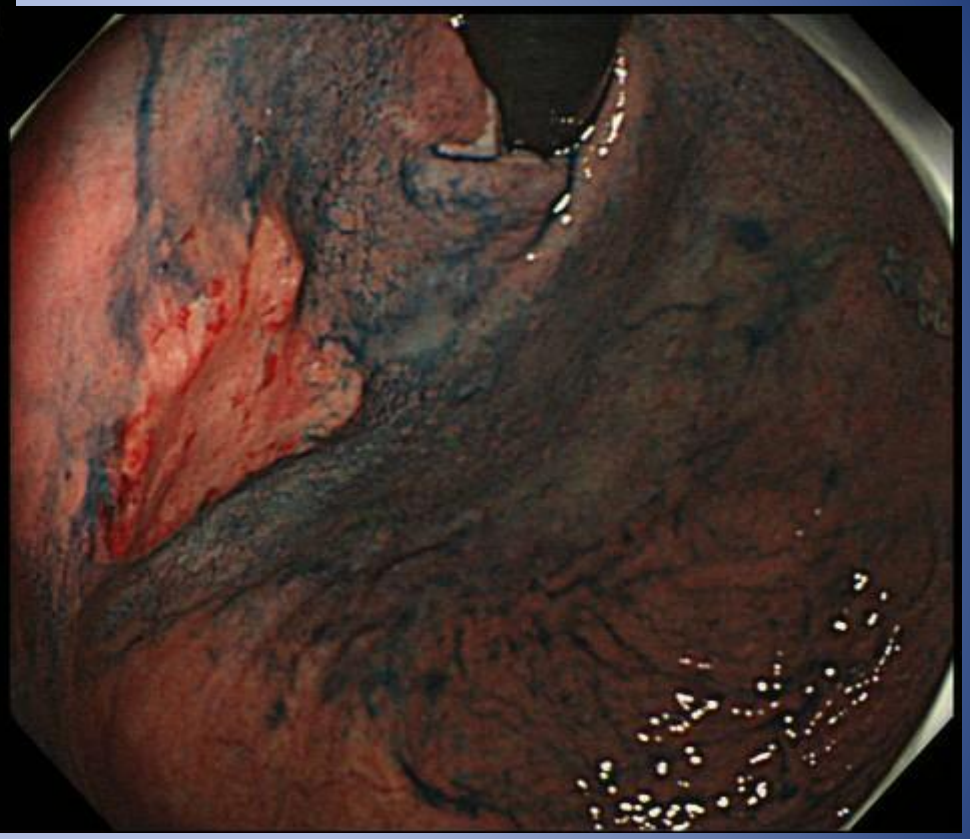

26mm, sm2

Диагностика глубины инвазии

0 Ⅱc type

*Признаки **sm** инвазии*

Интенсивно, ярко красный край
Утолщенный плотный край
2cm＜
припухлость или конвергенция складок
Приподнятость края
грубый рельеф участка втяжения
Крупроузловой рельеф участка втяжения

Ⅱc

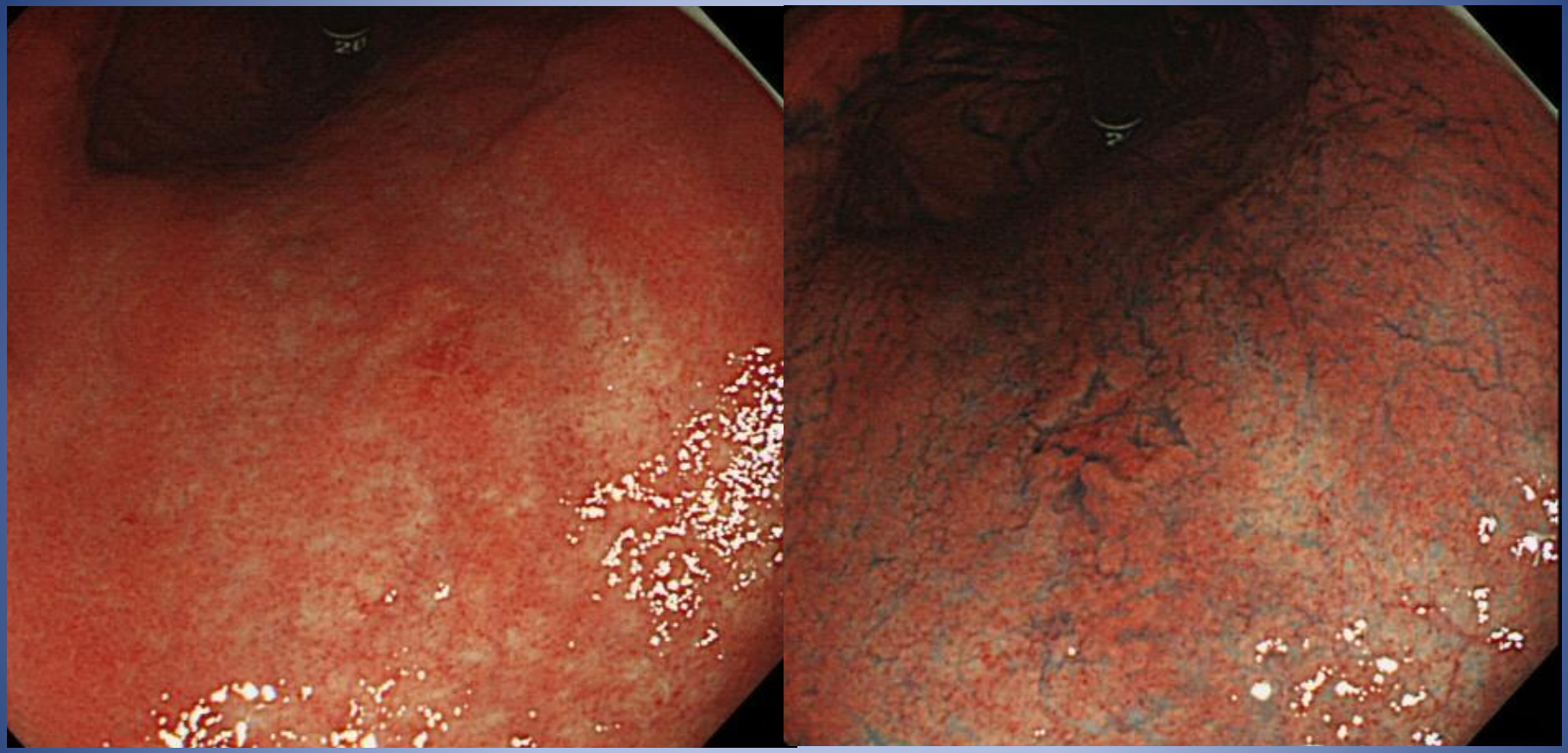

15mm, m

Ⅱc

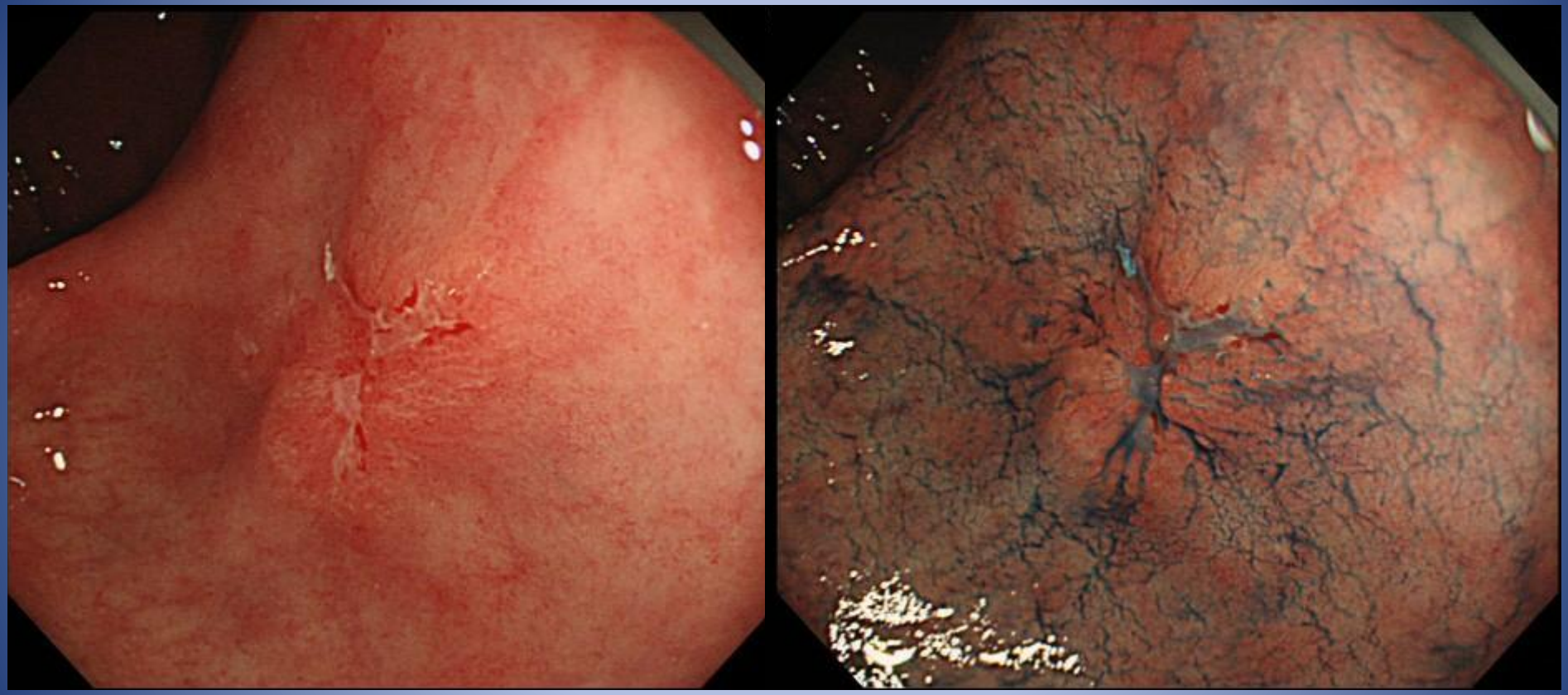

15mm, m

Ⅱc

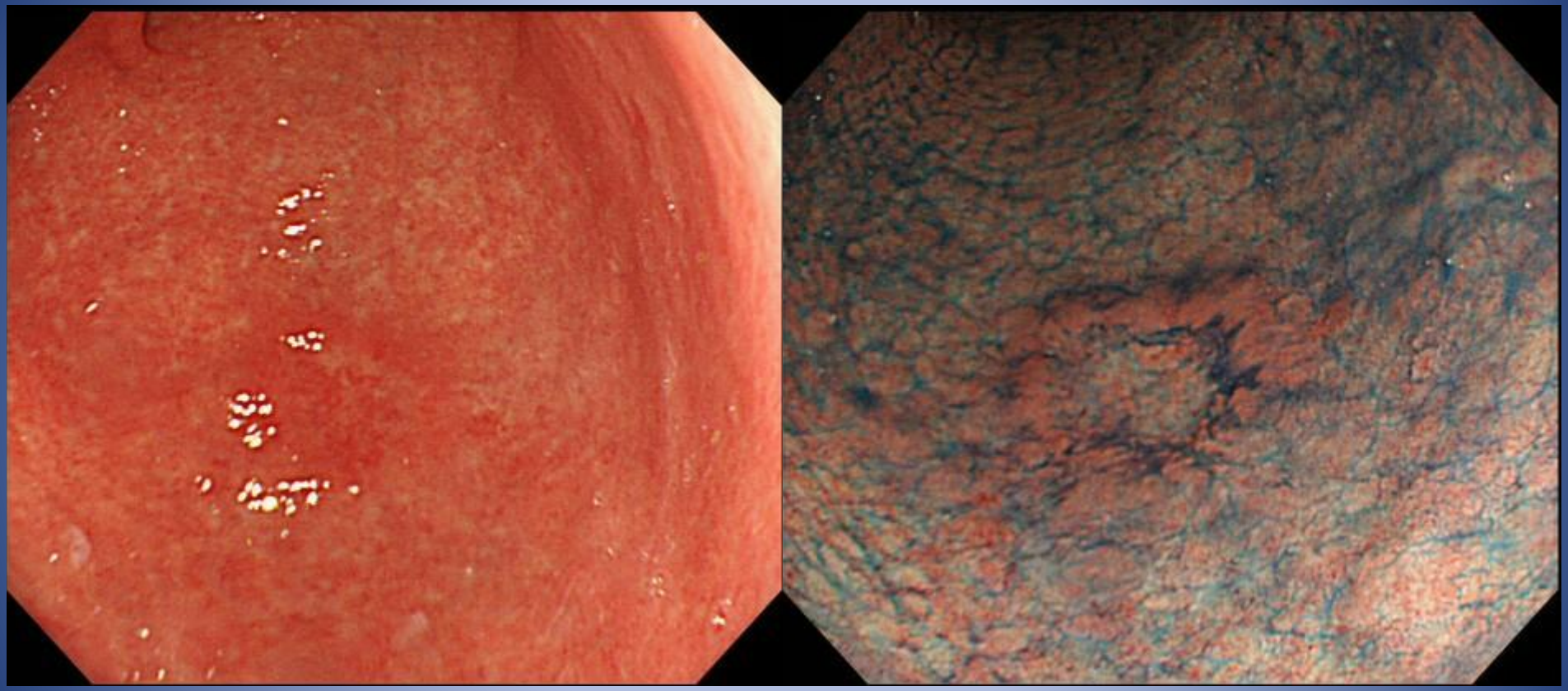

13mm, sm1

Ⅱc

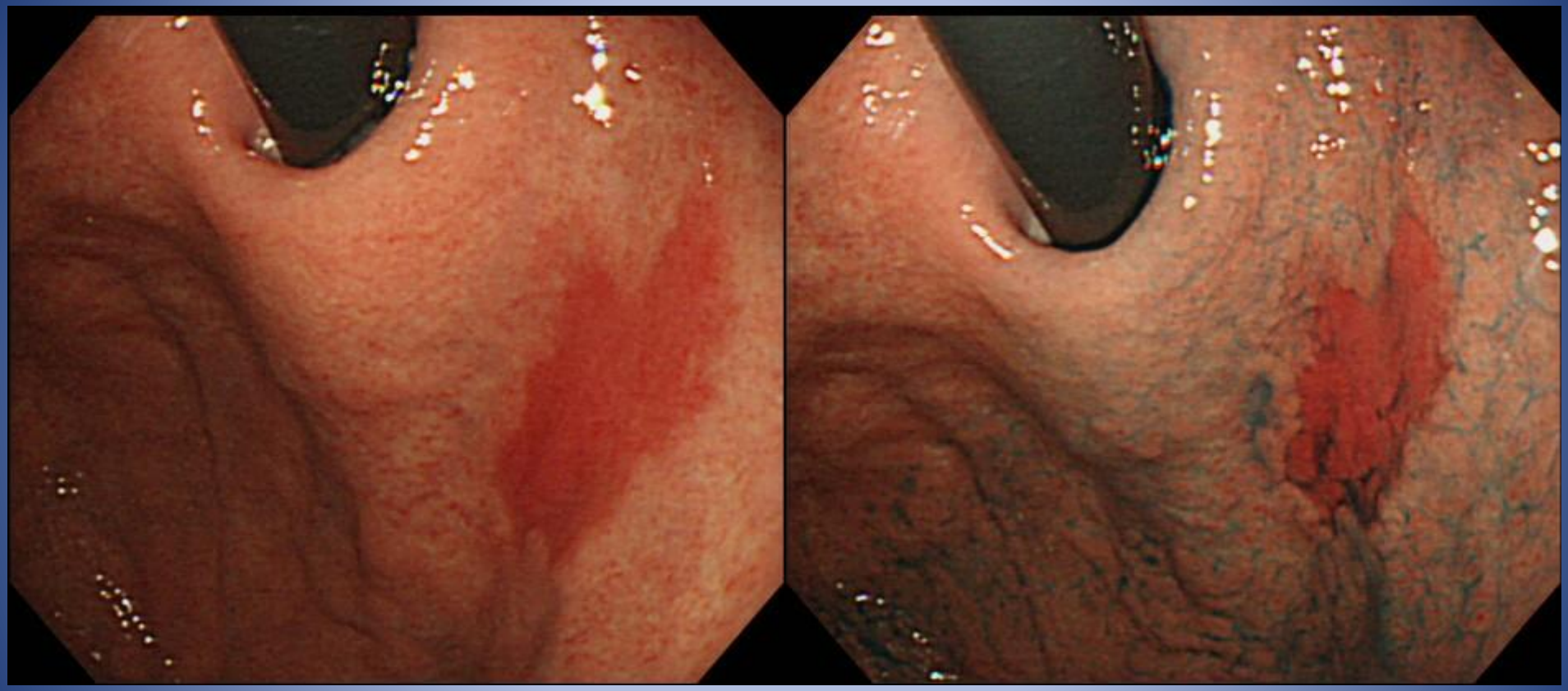

20mm, sm2

Ⅱc

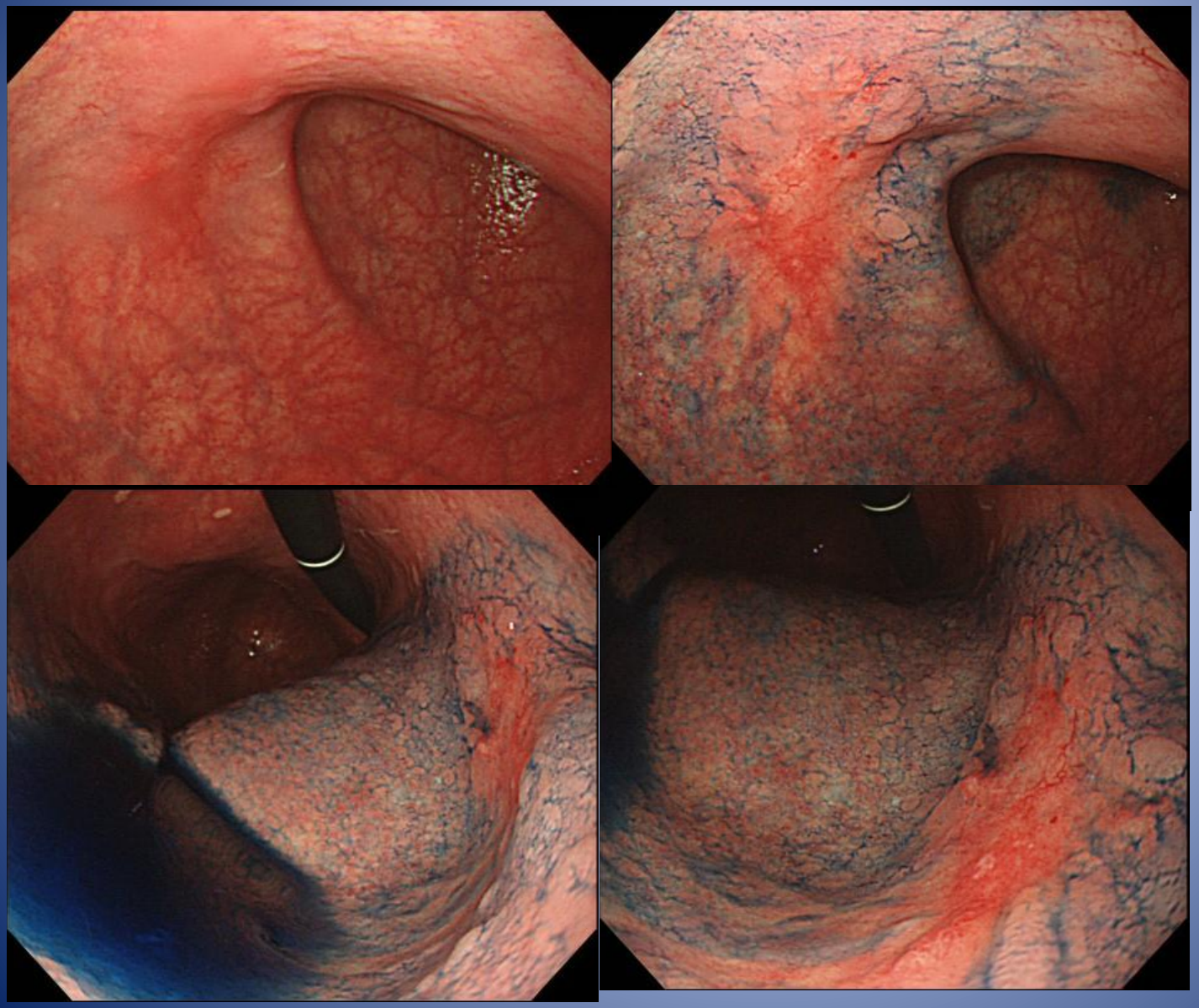

20mm,
sm2

Ⅱc

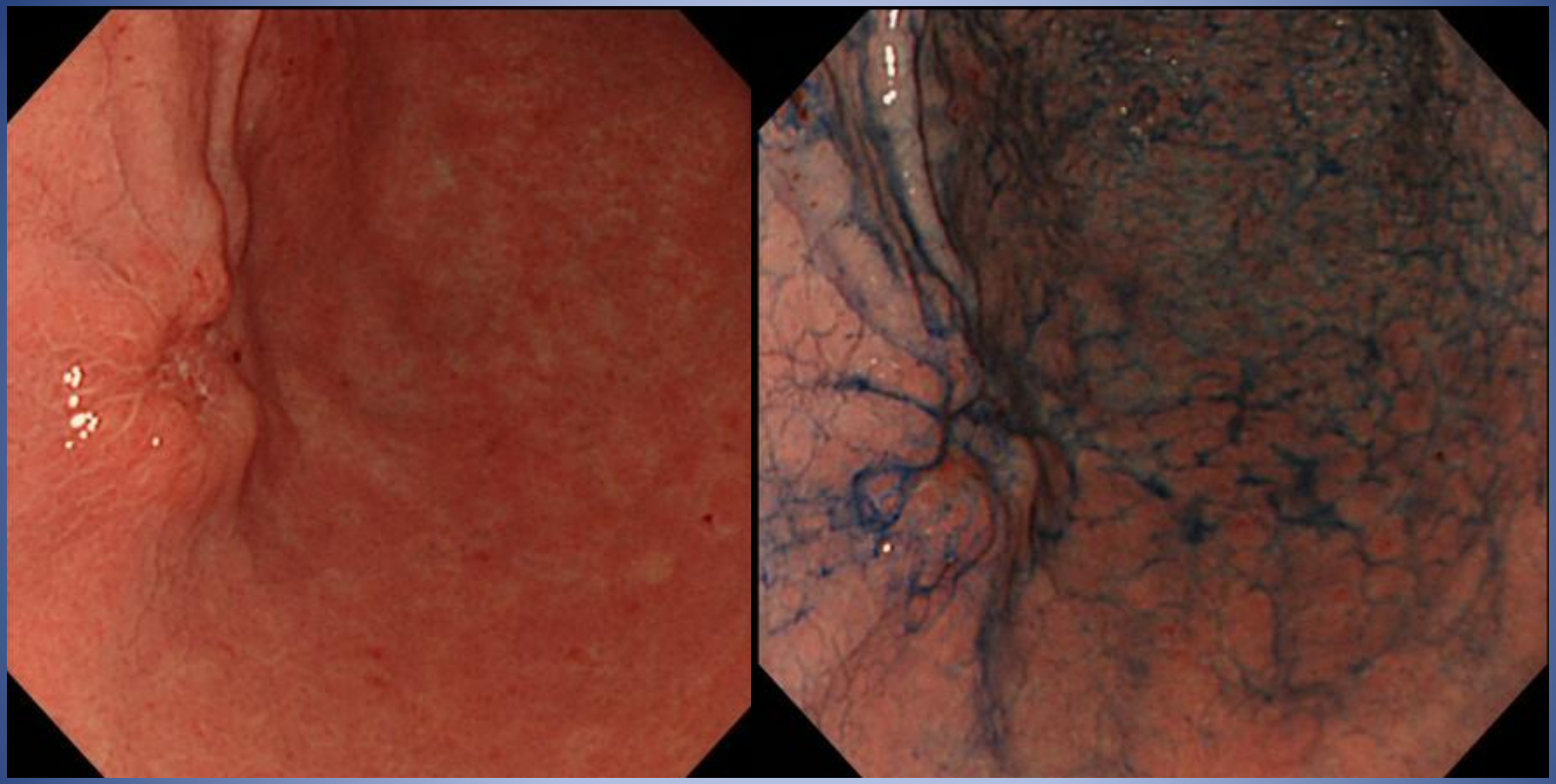

15mm, sm2

II c

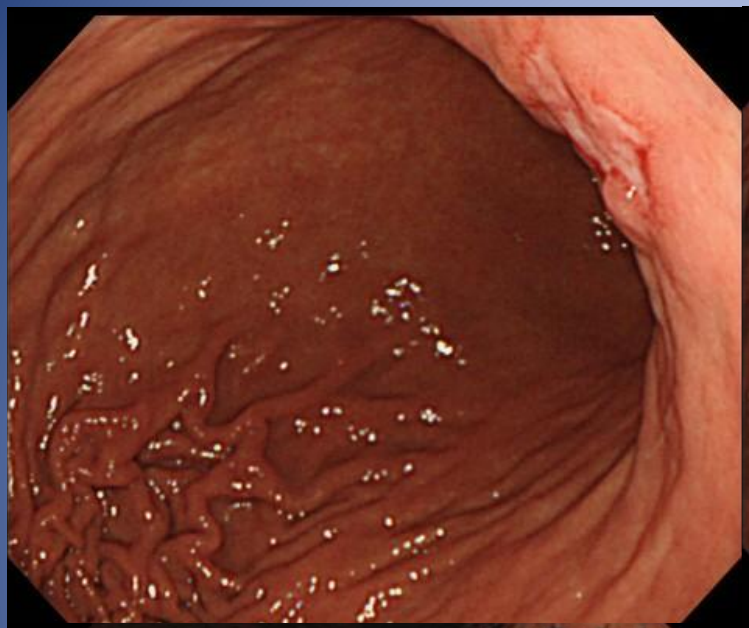

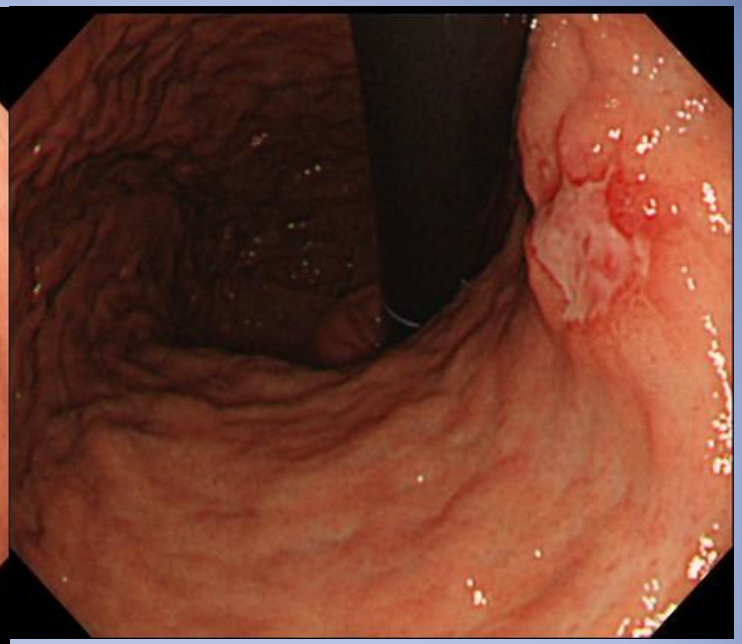

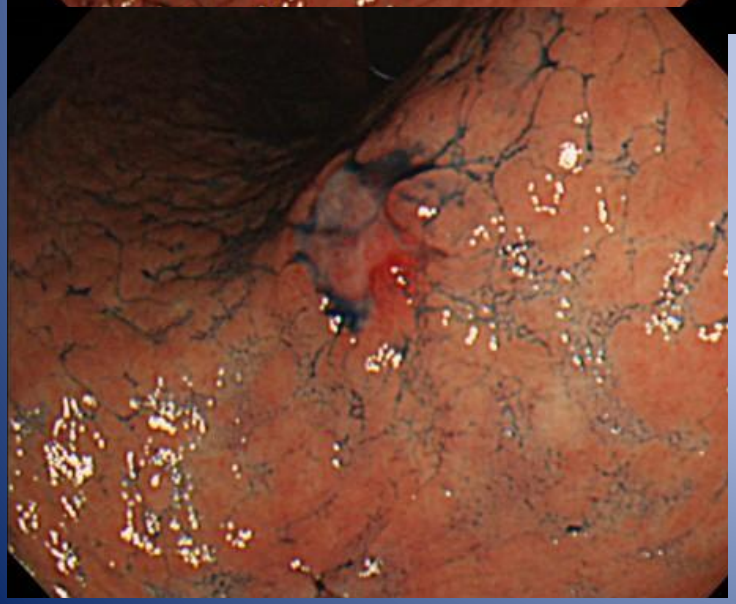

15mm, sm2

II c

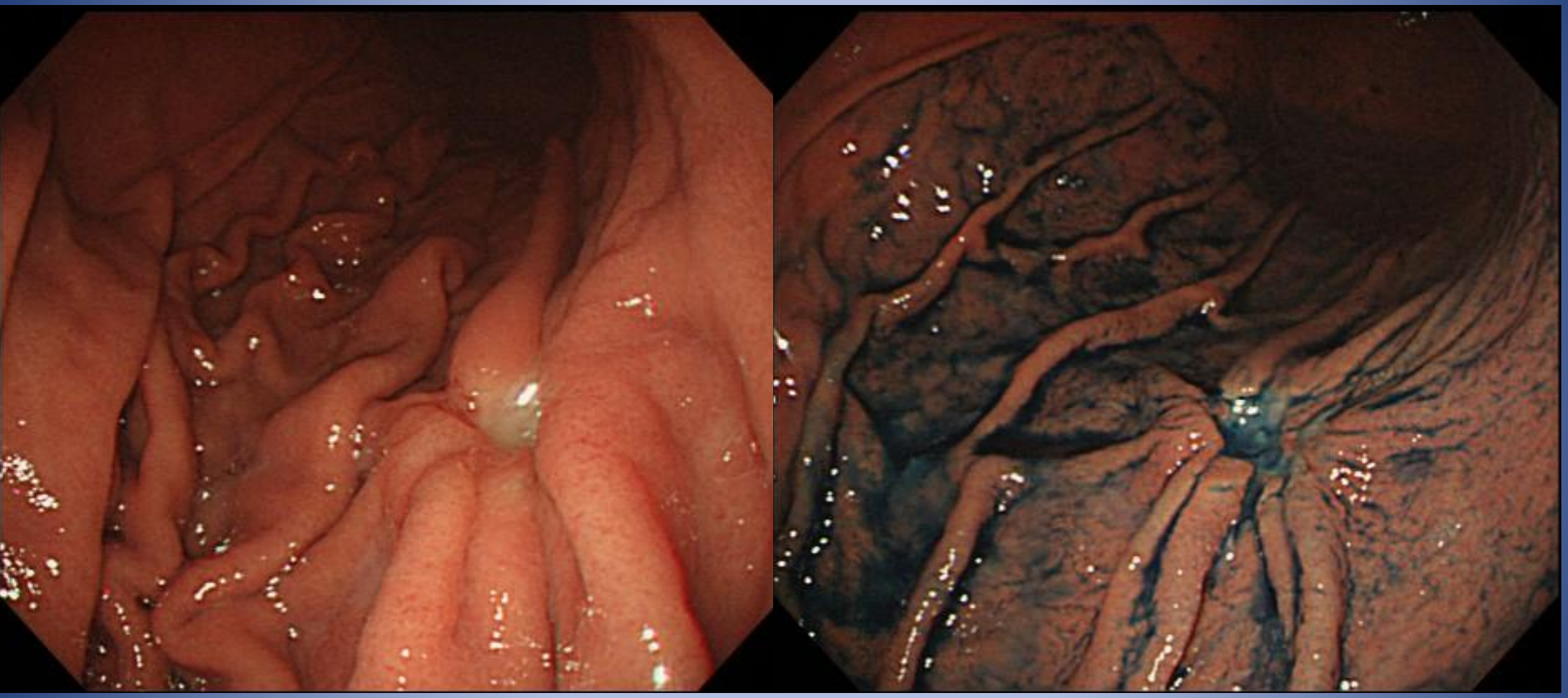

32mm, mp