

ОСНОВЫ ЭКГ

The background of the slide is a close-up, slightly blurred image of an ECG (heart rate) tracing on a standard grid. The grid consists of small squares and larger squares. A dark line representing the ECG trace is visible, showing several cardiac cycles. The text is overlaid on this background.

**Кафедра скорой медицинской помощи
Факультета ДПО, ПГМУ имени академика
Е.А. Вагнера,
ассистент Кудрявцева Е.Н.**

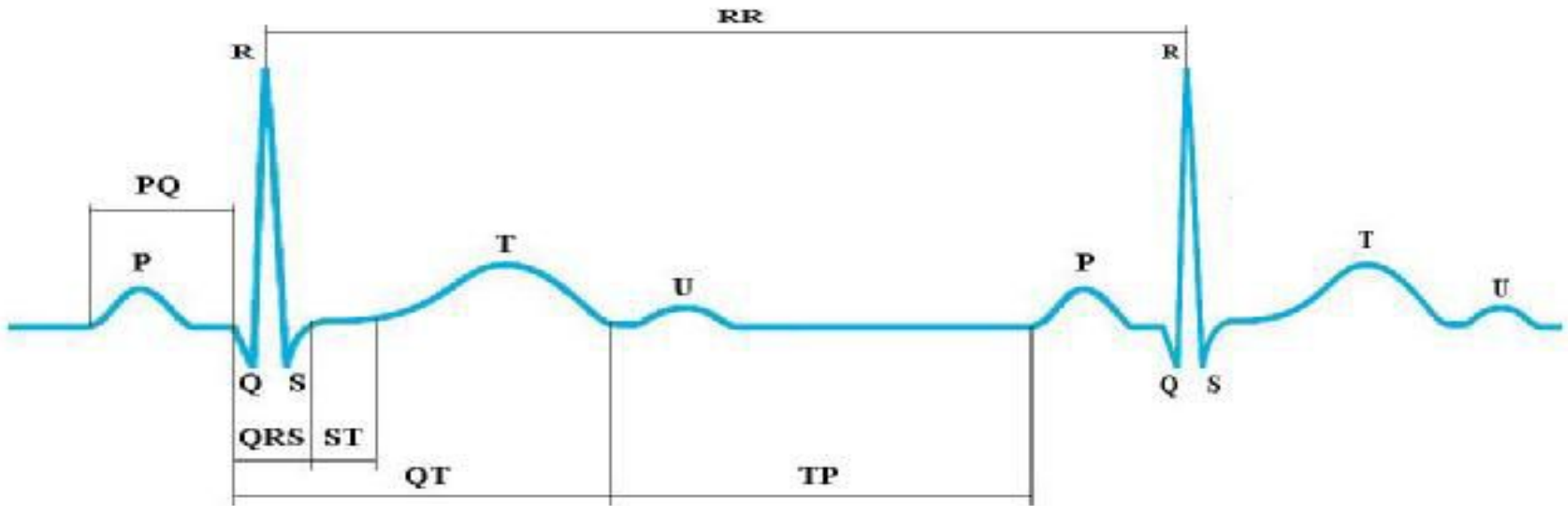
Электрокардиография – один из самых распространенных и доступных методов исследования в кардиологии

ЭКГ с успехом применяется и при исследовании больных с заболеваниями легких, почек, печени, эндокринных желез, системы крови в педиатрии, гериатрии, онкологии, спортивной медицине и т.д.

ЭКГ - это метод графической регистрации биоэлектрических потенциалов, генерируемых мышцей сердца

Электрокардиограмма- графическая запись биоэлектрических потенциалов сердца, развернутая во времени и полученная с помощью электрокардиографии

Рис: нормальная ЭКГ



КРАТКАЯ ИСТОРИЧЕСКАЯ СПРАВКА

- **1856г-** немецкие ученые Р. Келликер и И. Мюллер впервые обнаружили наличие электрических явлений в сокращающейся сердечной мышце
- **1873г** - был сконструирован электрометр, прибор позволивший регистрировать электрические потенциалы
- **Г. Липпманом** – были записаны первые электрокардиограммы с использованием ртутного электрометра. Кривые Липпмана лишь отдалённо напоминали современные электрокардиограммы (ЭКГ)

КРАТКАЯ ИСТОРИЧЕСКАЯ СПРАВКА

- **1887 г.** - учёным Августом Уоллером была зарегистрирована электродвижущая сила сердца человека
- **Вильям Эйнтховен** (Willen Einthoven) - голландский физиолог, родоначальник разработки вопроса об отведениях ЭКГ. Сконструировал струнный гальванометр, позволявший регистрировать истинную ЭКГ. **В 1912г** предложил отводить биопотенциалы сердца от конечностей, представив обе руки и левую ногу углами равностороннего треугольника, образующего при мысленном проведении фронтального разреза через человеческое тело. Этот треугольник получил название треугольника Эйнтховена

КРАТКАЯ ИСТОРИЧЕСКАЯ СПРАВКА



В 1924 В. Эйнтховену за разработку основ клинической электрокардиографии присуждена Нобелевская премия

Вильям Эйнтховен

ФУНКЦИИ СЕРДЦА

1. Автоматизм
2. Проводимость
3. Возбудимость
4. Сократимость
5. Тоничность
6. Рефрактерность
7. Аберрантность или абберрантное проведение

- **Автоматизм** — способность сердца вырабатывать импульсы, вызывающие возбуждение
- Сердце способно спонтанно активироваться и вырабатывать электрические импульсы. В норме наибольшим автоматизмом обладают клетки синусового узла, расположенного в правом предсердии

- **Проводимость** — способность сердца проводить импульсы от места их возникновения до сократительного миокарда
- В норме импульсы проводятся от синусового узла к мышце предсердий и желудочков
- Наибольшей проводимостью обладает проводящая система сердца

- **Возбудимость** — способность сердца возбуждаться под влиянием импульсов
- Функцией возбудимости обладают клетки проводящей системы и сократительного миокарда
- Во время возбуждения сердца образуется электрический ток, который регистрируется гальванометром в виде электрокардиограммы (ЭКГ)

- **Сократимость** — способность сердца сокращаться под влиянием импульсов
- Сердце по своей природе является насосом, который перекачивает кровь в большой и малый круг кровообращения

- **Тоничность** — способность сердца сохранять свою форму в диастоле

- **Рефрактерность** — это невозможность возбужденных клеток миокарда снова активироваться при возникновении дополнительного импульса
- Возбудимость проводящей системы сердца и сократительного миокарда меняется в различные периоды сердечного цикла. Во время систолы клетки сердца не возбуждаются, т.е. они рефрактерны к раздражению

Различают состояние
абсолютной и
относительной
рефрактерности

- **Во время абсолютного рефрактерного периода** сердце не может возбуждаться и сокращаться независимо от силы поступающего к нему импульса
- **Абсолютный рефрактерный период в основном соответствует на ЭКГ продолжительности комплекса *QRS* и сегмента *ST***

- **Во время относительного рефрактерного периода** сердце сохраняет способность к возбуждению, если сила поступающего к нему импульса сильнее, чем обычно [Pick A., 1973]. Этот импульс распространяется по миокарду медленнее, чем обычно
- **Относительный рефрактерный период** соответствует зубцу Т на ЭКГ

- Во время диастолы рефрактерность отсутствует. В этот период проводящая система сердца и миокард желудочков способны возбуждаться
- Продолжительность рефрактерного периода неодинакова в различных отделах проводящей системы и мышцы сердца

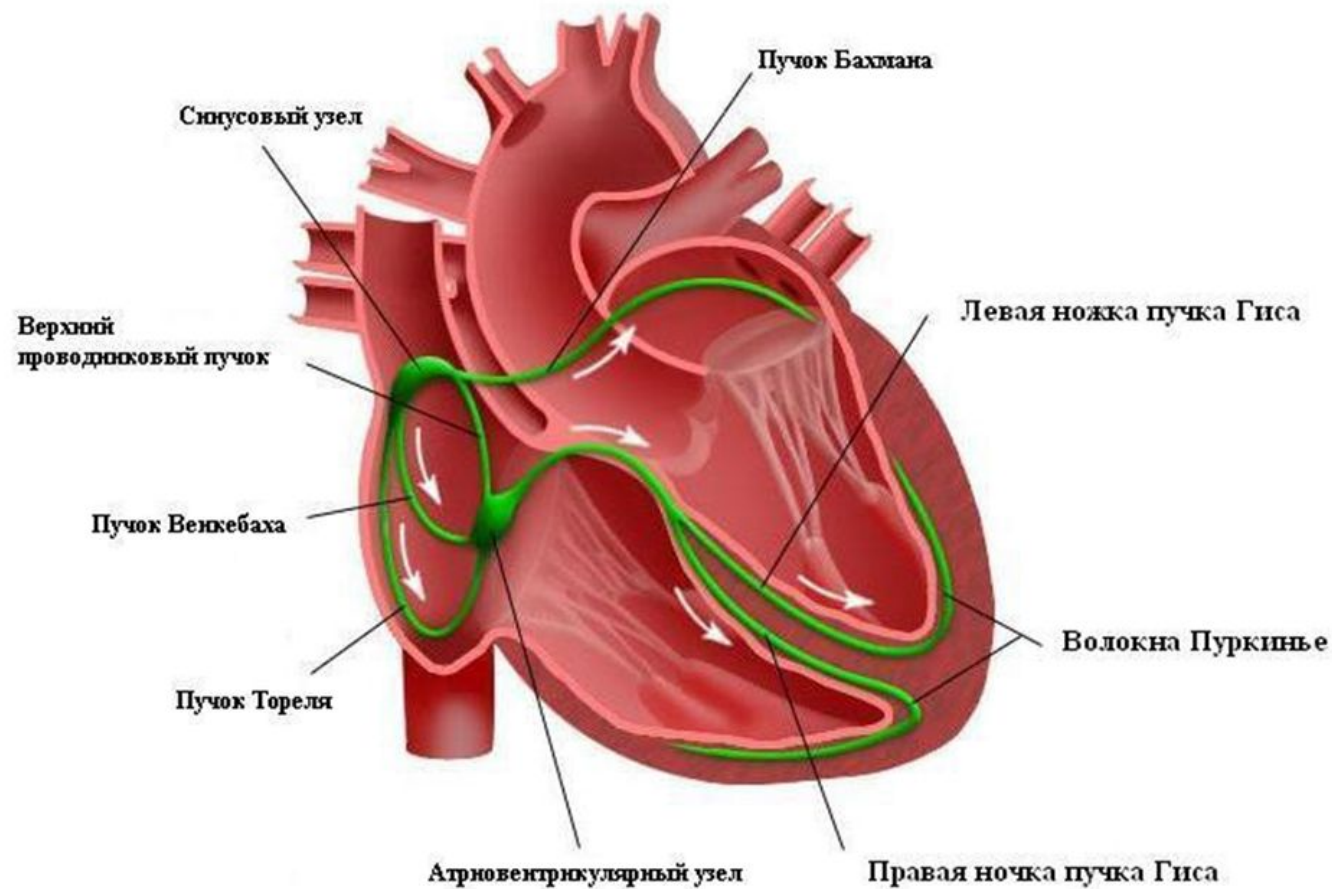
- **Аберрантность , или абберрантное проведение** — патологическое проведение импульса по предсердиям или желудочкам
- Аберрантное проведение возникает в тех случаях, когда импульс, поступающий в желудочки или, реже, в предсердия, застаёт один или несколько пучков их проводящей системы в состоянии рефрактерности, что приводит к изменению распространения возбуждения по этим отделам сердца

• **Электрокардиография позволяет изучать следующие функции сердца:**

- 1. Автоматизм**
- 2. Проводимость**
- 3. Возбудимость**
- 4. Рефрактерность**
- 5. Аберрантность**

- **О сократительной функции с помощью метода ЭКГ можно получить лишь косвенное представление**
- **О функции тоничности электрокардиография не дает никаких сведений**

СТРОЕНИЕ И ФУНКЦИИ ПРОВОДЯЩЕЙ СИСТЕМЫ СЕРДЦА



Водители ритма сердца

- **СА-узел** – Главный водитель ритма с частотой генерации 60 - 100 ударов в минуту.
- **АВ-узел** – Второстепенный водитель ритма с частотой генерации 40 - 60 ударов в минуту.
- **Проводящая система желудочков** – частота генерации 20 - 45 ударов в минуту.

Синоаурикулярный узел Киса-Фляка (синусовый узел, СА-Узел), расположенный субэпикардially в устье полых вен.

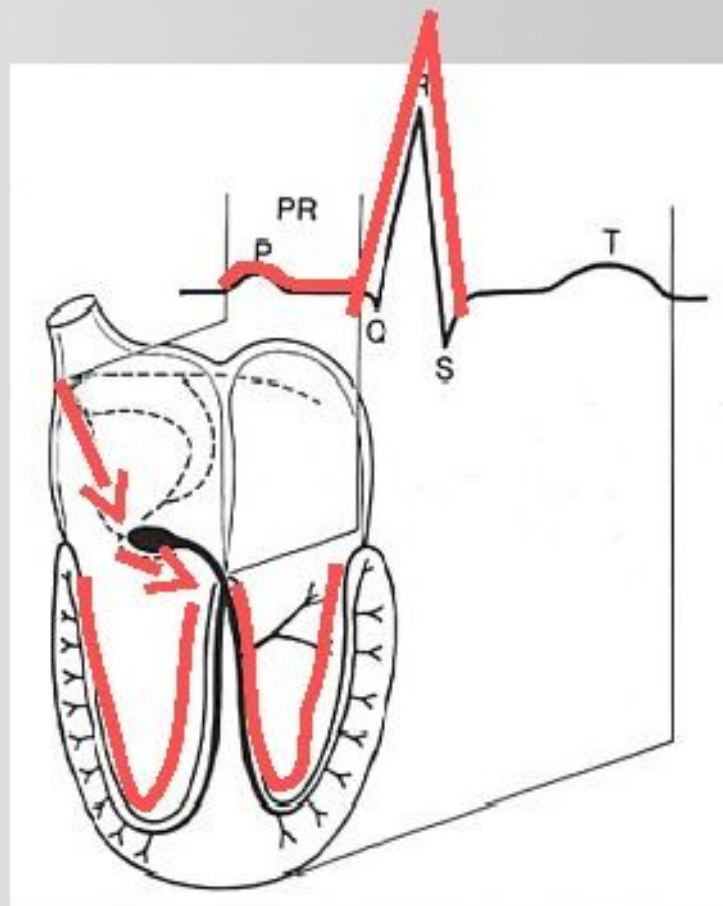
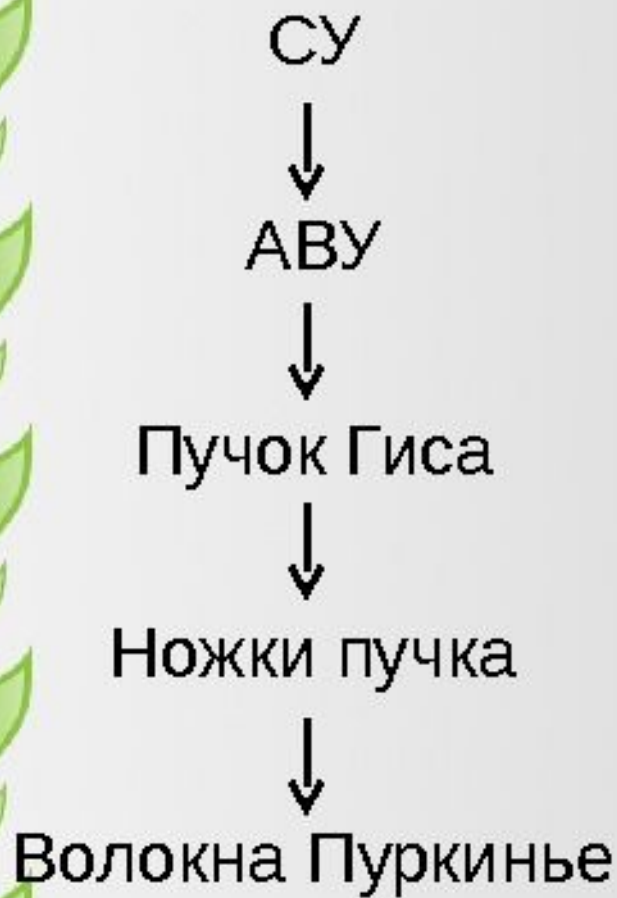Дополнительные предсердные пути: пучок Бахмана - соединяет предсердие и синоаурикулярный узел с атриовентрикулярным соединением; пучки Венкебаха и Тореля - соединяют синоаурикулярный узел с атриовентрикулярным соединением;

атровентрикулярное соединение (АВ-соединение) Ашофф-Тавара, расположенное субэндокардially в межжелудочковой перегородке на границе правого предсердия и левого желудочка ;

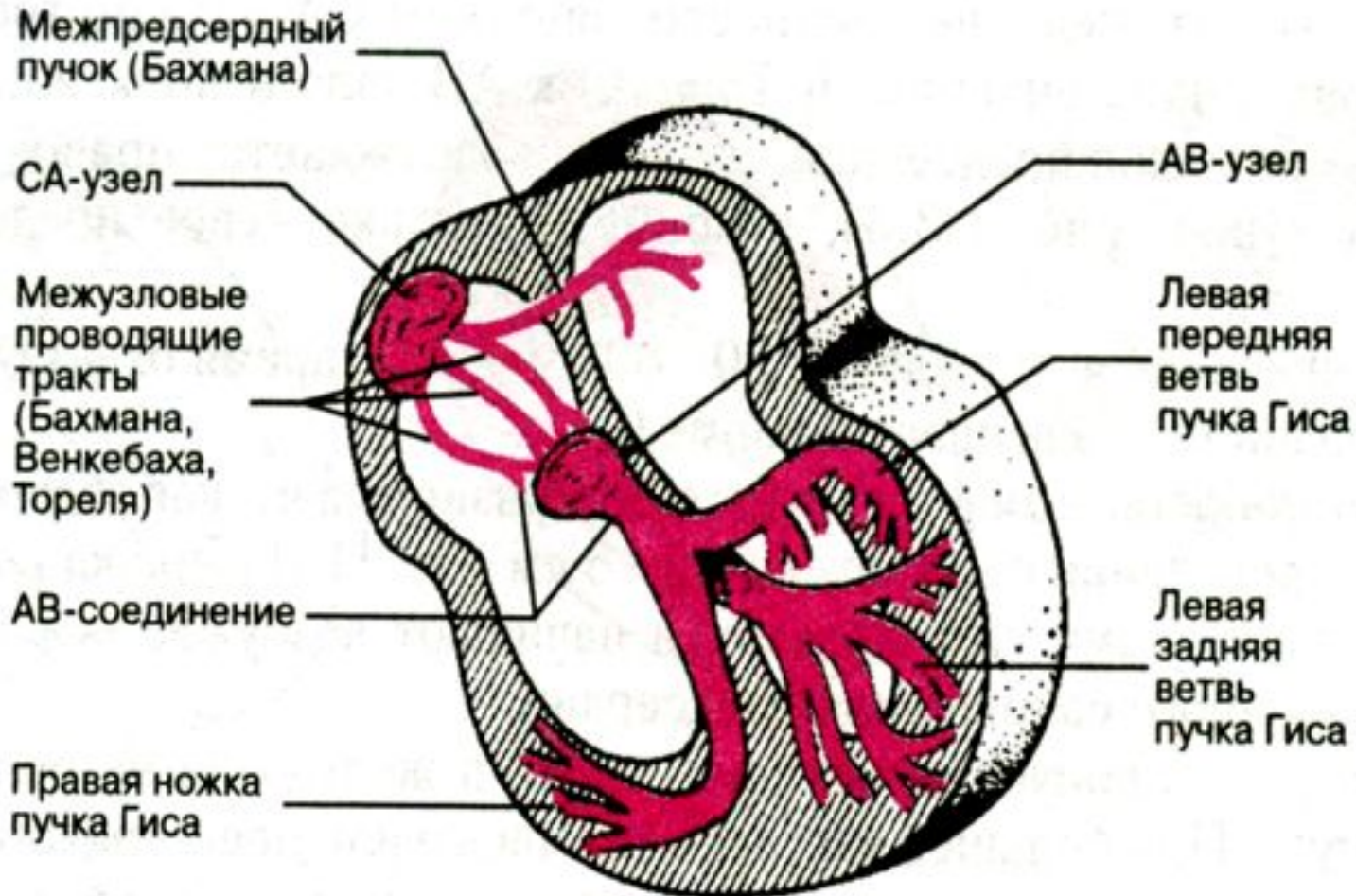
пучок Гиса, расположенный субэндокардially в межжелудочковой перегородке со стороны левого желудочка;

ножки пучка Гиса (правая и левая), расположенные субэндокардially по внутренним стенкам соответствующих желудочков; левая ножка в свою очередь делится на переднюю и заднюю ветви;

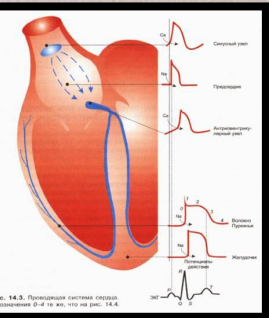
Распространение импульса и ЭКГ



Проводящая система сердца



Сравнительная характеристика свойств различных отделов миокарда



Отдел миокарда	Автоматизм, имп/мин	Проводимость, м/с	Возбудимость	Сократимость
Проводящая система:				
Синоаурикулярный узел (СА-узел)	60 – 80	0,8 – 1,0	+	–
Атривентрикулярное соединение (АВ-узел)	40 – 50	0,05 – 0,2	+	–
Пучок Гиса	35 – 40	0,8 – 1,0	+	–
Ножки пучка Гиса	25 – 30	2 – 3	+	–
Волокна Пуркинье	15 – 20	4 – 5	+	–
Сократительный миокард:				
Предсердия	–	0,8 – 1,0	+	+
Желудочков	–	0,3 – 0,5	+	+

ФОРМИРОВАНИЕ ЗУБЦОВ ЭКГ

Распространение возбуждения по предсердиям
(зубец P)

Полное возбуждение предсердий и АВ – задержка
возбуждения (сегмент PQ)

Возбуждение межжелудочковой перегородки (зубец
Q)

Возбуждение внутренних слоев обоих желудочков
(начало формирования зубца R)

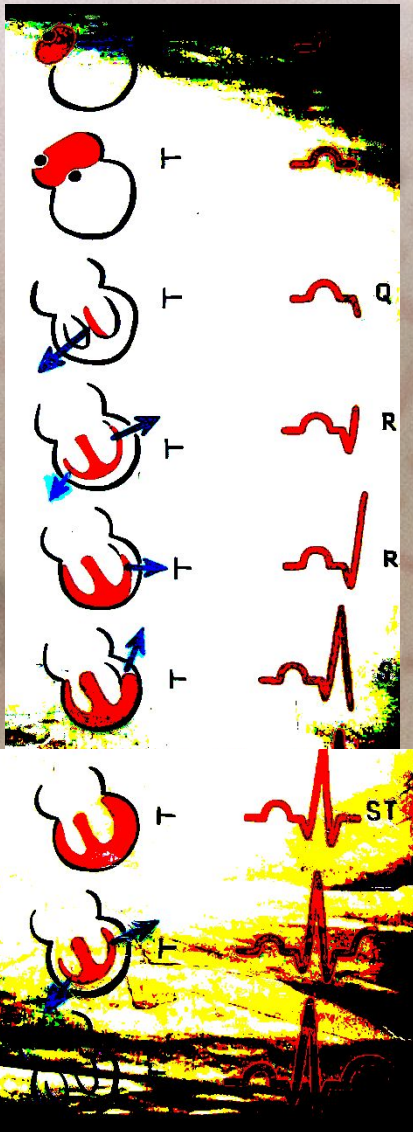
Завершение деполяризации правого желудочка и
продолжение возбуждения левого желудочка (зубец
R)

Возбуждение базальных отделов обоих желудочков
(зубец S)

Полное возбуждение желудочков: деполяризация
завершена, реполяризация – не началась (сегмент ST)

Реполяризация желудочков (зубец T)

Реполяризация желудочков завершена (сегмент TP)





Регистрация электрокардиограммы

Тело человека является хорошим проводником. Во время работы сердца возникают электрические токи, образующие биоэлектрическое поле, которое, распространяясь по всему телу, образует на его поверхности участки с одинаковыми потенциалами. Это позволяет регистрировать разность потенциалов с поверхности тела, по которым судить о работе сердца

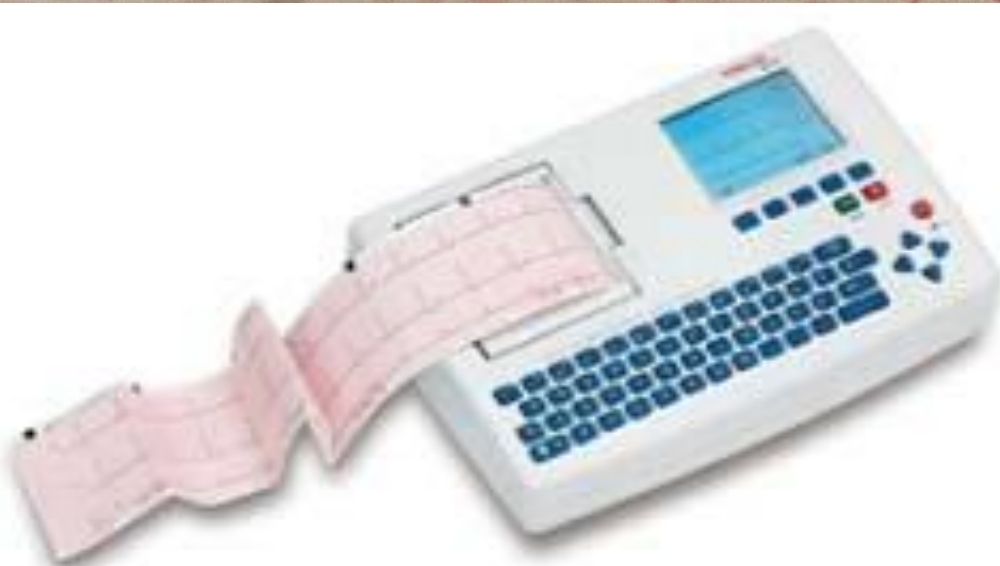Однако при сокращении сердечной мышцы разность потенциала и возникающая ЭДС ничтожно мала и составляет 1-2 мВ, что недостаточно для ее регистрации обычными гальванометрами. Необходим специальный прибор, который позволяет усилить и измерить биоэлектрические потенциалы

Таким является электрокардиограф – прибор, позволяющий принять биотоки с поверхности тела, усилить их, измерить и зарегистрировать в виде электрокардиограммы

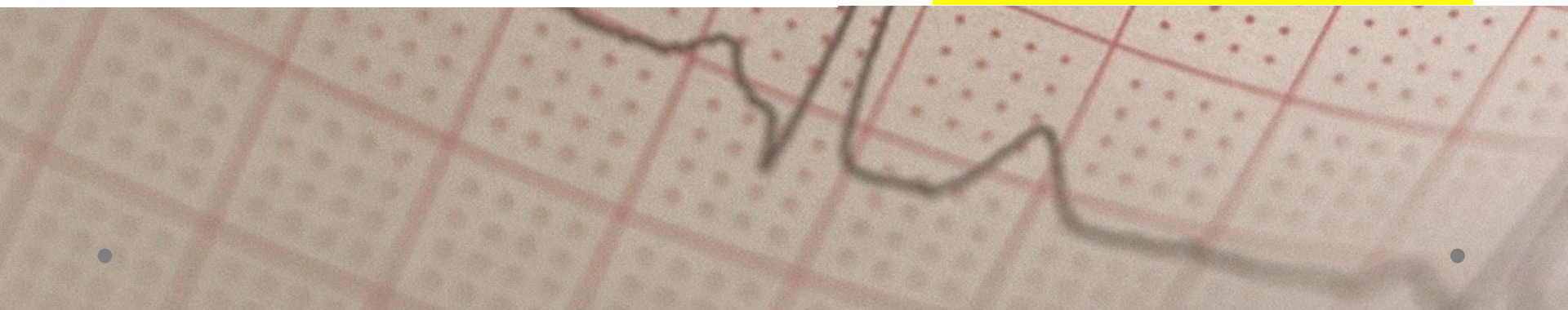Первый электрокардиограф Эйнтховена



Электрокардиографы нового поколения

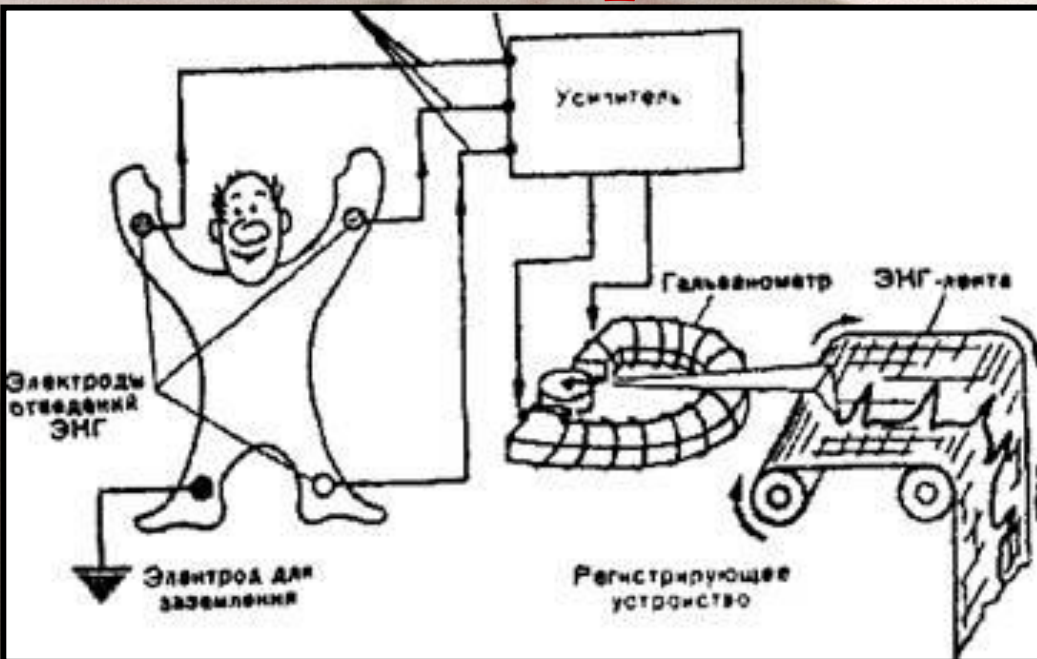


Мини-холтер портативный



Электрокардиографы

Принцип работы



Современные электрокардиографы устроены по типу измерителей напряжения и имеют следующие структуры:

Воспринимающее устройство – система электродов и проводов, которые фиксируются на теле пациента и воспринимают биопотенциалы;

Усилитель – система диодных ламп, усиливающих напряжение в 600-700 раз!

Гальванометр – измеряет величину напряжения;

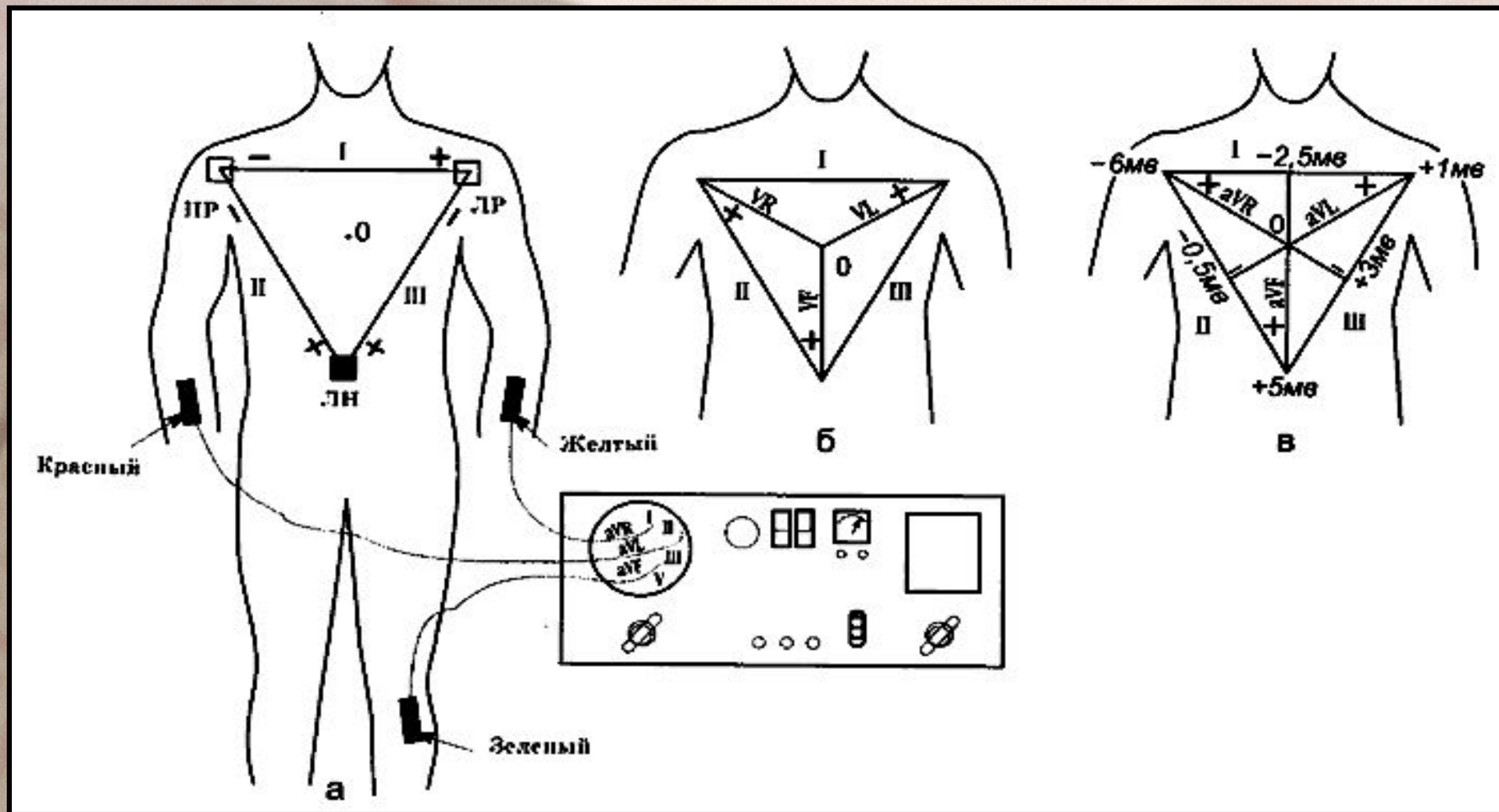
Регистрирующее устройство – состоит из лентопротяжного механизма и счетчика времени;

Блок питания от сети переменного тока с напряжением 127В и 220 В или от аккумулятора.

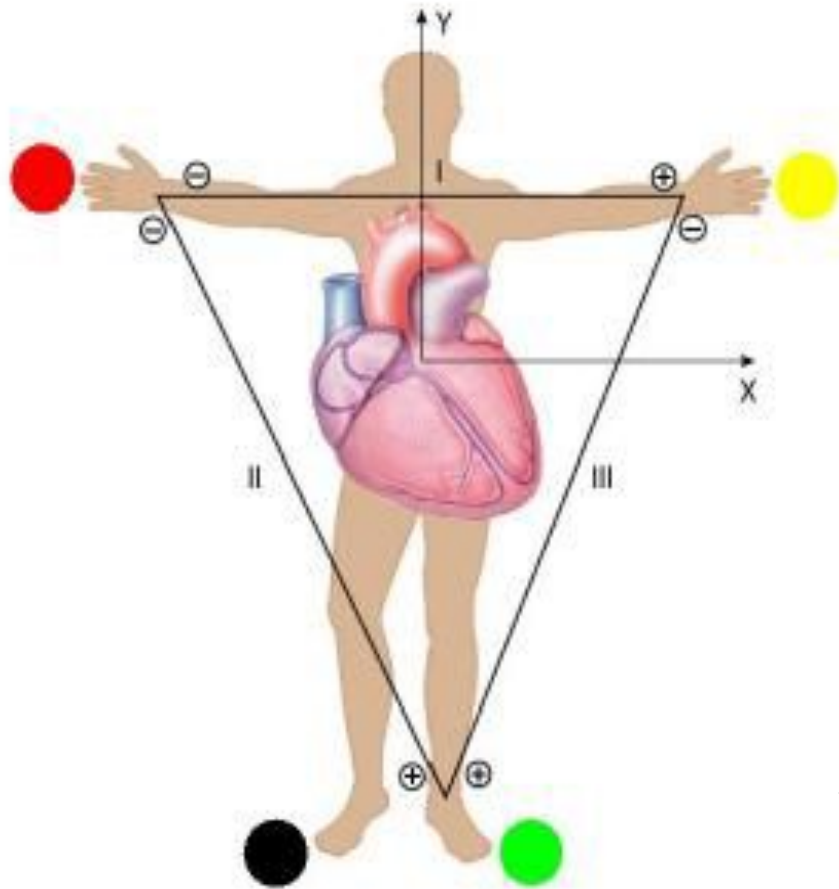
ПРИНЦИП ЭЛЕКТРОКАРДИОГРАФИИ

- 1. Снять разность потенциалов**
 - 2. Усилить его в 700 раз**
 - 3. Измерить разность потенциала**
 - 4. Зарегистрировать в виде ЭКГ**
- 

Регистрация электрокардиограммы



Подключение кабелей отведений ЭКГ



Подключение электродов

красный провод - к правой руке
жёлтый – к левой руке,
зелёный – к левой ноге,
чёрный – к правой ноге,
белый – к грудному электроду

Электрокардиографическое отведение

Соединение двух точек тела, характеризующихся разными потенциалами, называется *электрокардиографическим отведением*

ОТВЕДЕНИЯ ЭКГ

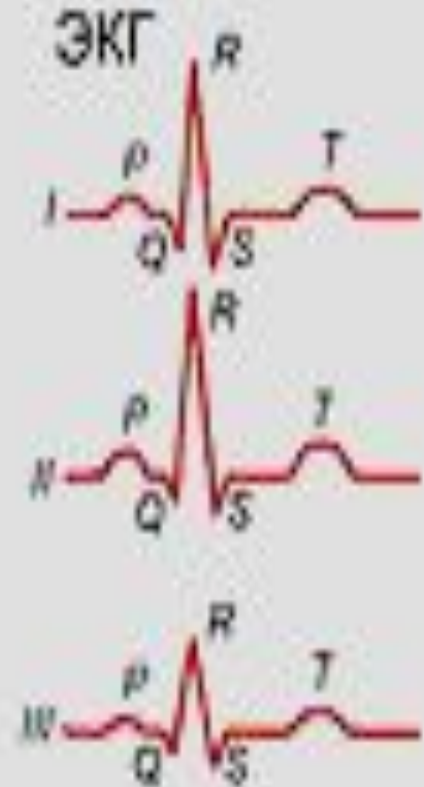При регистрации ЭКГ обычно используют 12 общепринятых отведений:

1. 6 от конечностей
2. 6 грудных.

(3 стандартных, 3 усиленных отведения от конечностей, 6 грудных отведений)

СТАНДАРТНЫЕ ОТВЕДЕНИЯ

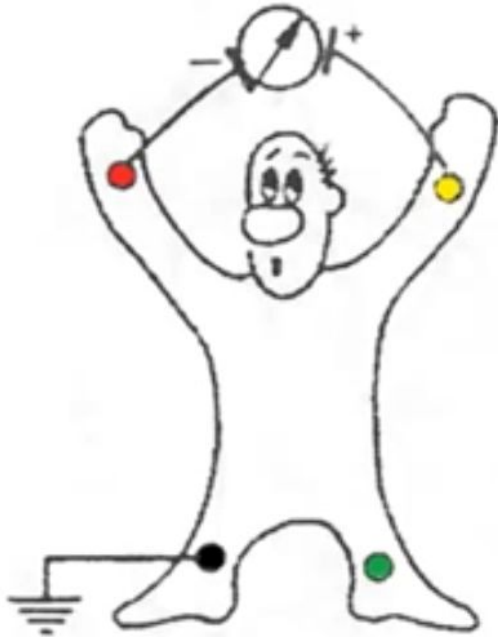I, II, III – двухполюсные отведения, с помощью которых регистрируют разность потенциалов между двумя равноудаленными точками от сердца (конечностями) во фронтальной плоскости
Предложены Эйнтховеном в 1913 году



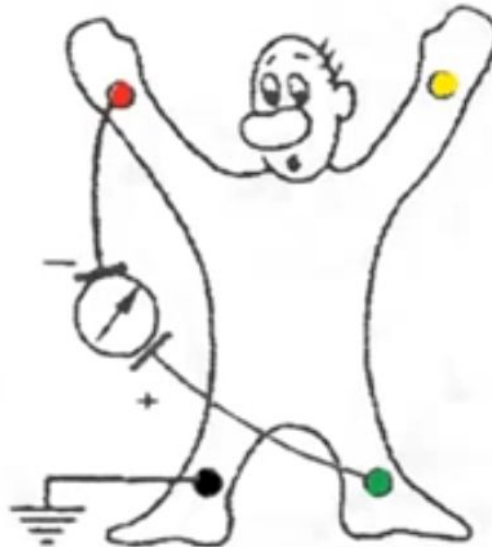I - передняя стенка ЛЖ
III - задняя стенка ЛЖ

Стандартные отведения (I, II, III)

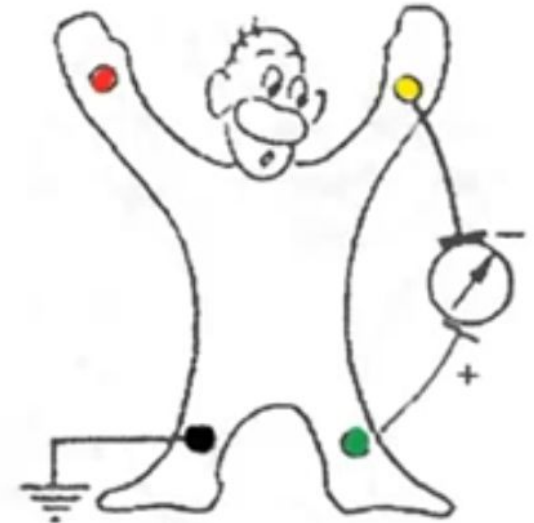
I отведение



II отведение



III отведение



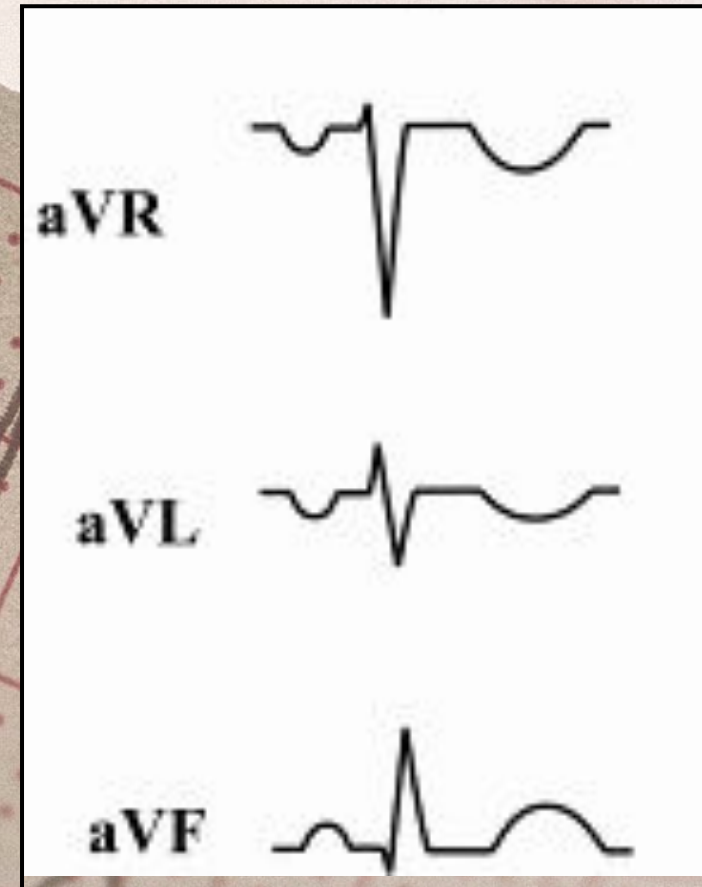
I отведение. Электроды накладывают на левую (+) и правую (-) руки

II отведение. Электроды накладывают на левую ногу (+) и правую руку (-)

III отведение. Электроды накладывают на левую ногу (+) и левую руку (-)

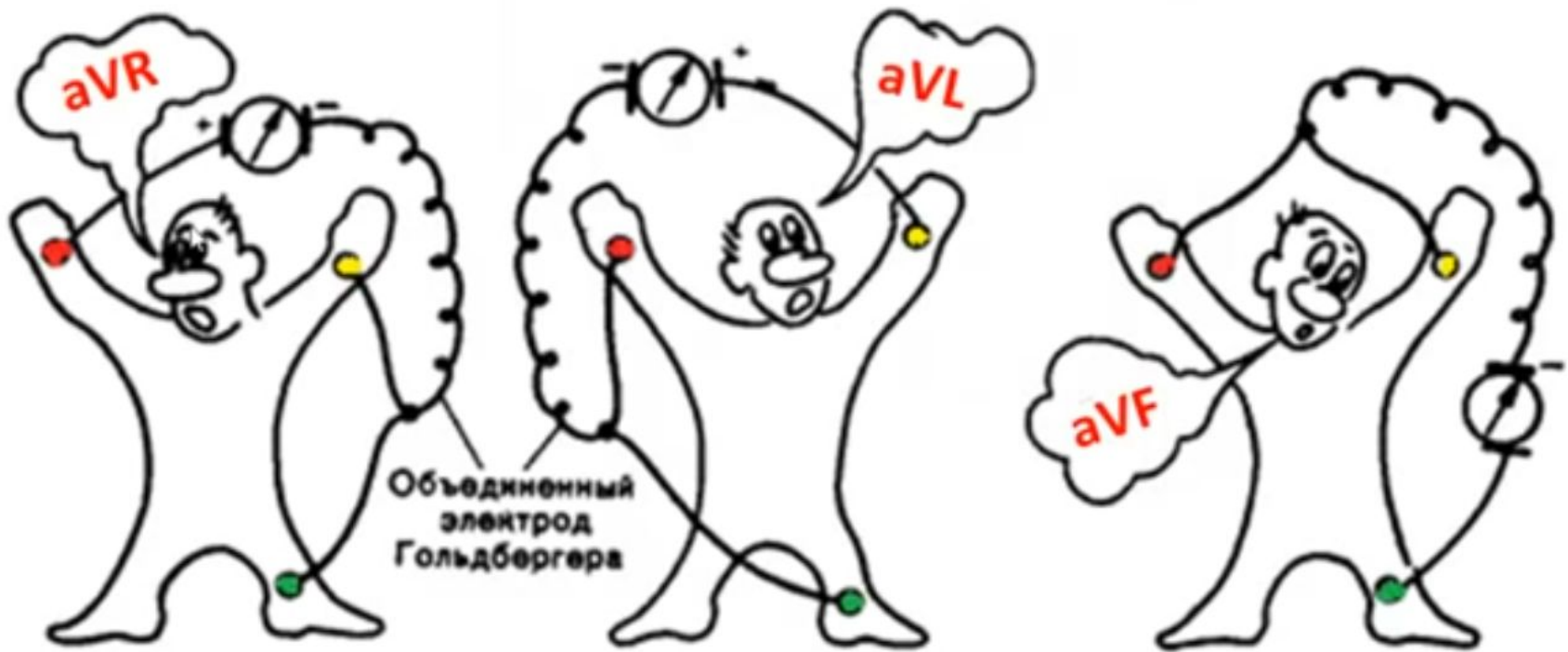
УСИЛЕННЫЕ ОТВЕДЕНИЯ ОТ КОНЕЧНОСТЕЙ

AVR, AVL, AVF –
однополюсные отведения, с помощью которых регистрируют разность потенциалов между одной из конечностей и средним потенциалом двух других конечностей (объединенным электродом Гольдбергера) во фронтальной плоскости. Предложены Гольдбергером в 1942 году



aVL- передняя стенка ЛЖ (I)
aVF- задняя стенка ЛЖ (III)

Усиленные отведения от конечностей



α VR означает отведение от правой руки (right — правый)

α VL — от левой руки (left-левый)

α VF — от левой ноги (foot- нога)

При регистрации этих отведений одним из электродов служит одна из конечностей, а другим – объединенный электрод от двух других (индифферентный электрод)

aVR - разница потенциалов, измеренная между правой рукой и объединенными левой рукой и левой ногой

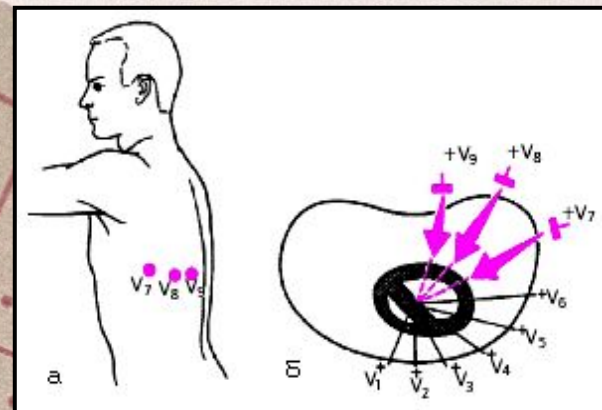
aVL - между левой рукой объединенными правой рукой и левой ногой

aVF - между левой ногой и объединенными руками

Буква α – начальная буква английского слова augmented (увеличенный), V-символ напряжения, последняя буква характеризует конечность, на которую накладывается активный электрод

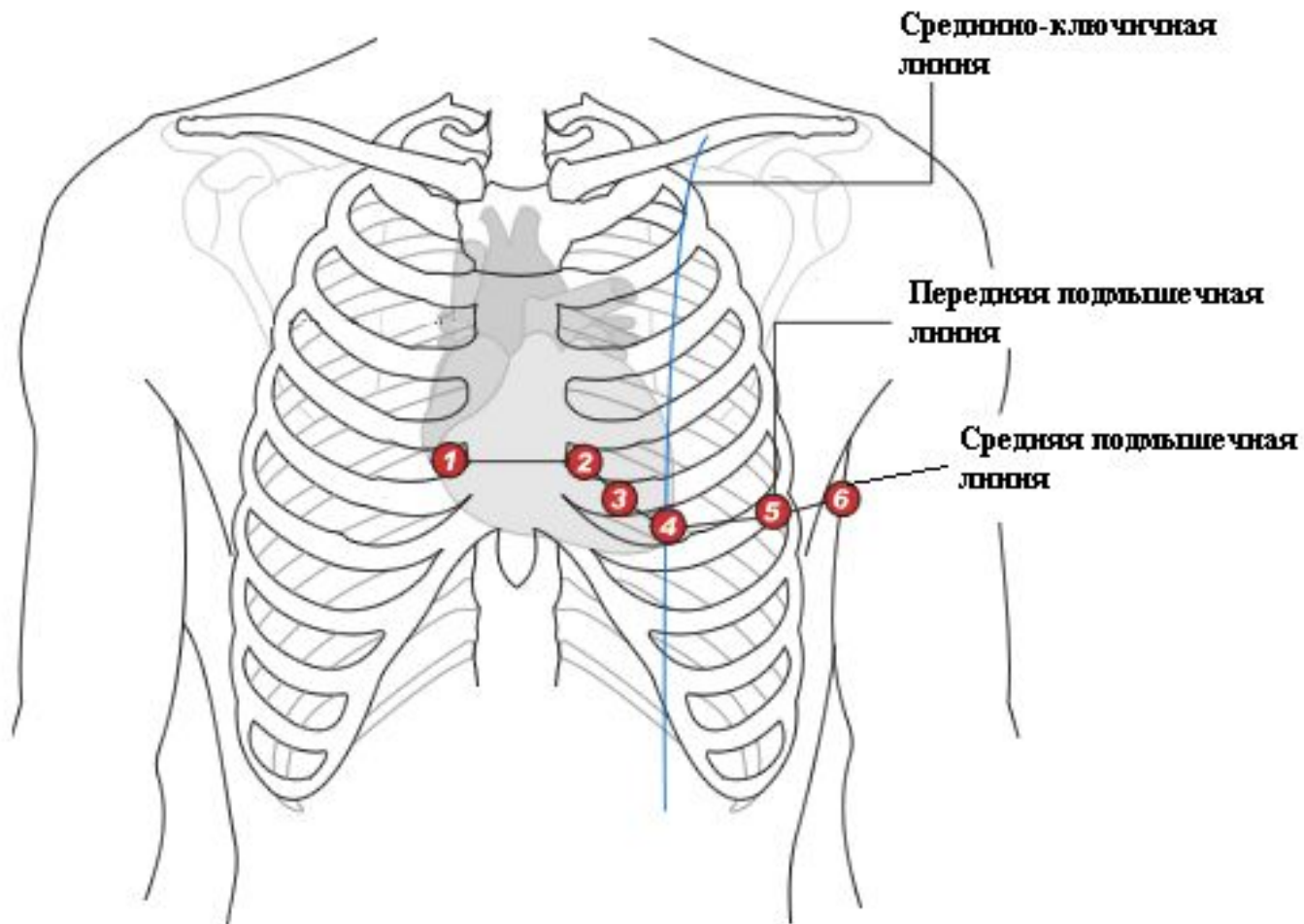
ГРУДНЫЕ ОТВЕДЕНИЯ

V1 - V6 - однополюсные отведения, с помощью которых регистрируют разность потенциалов между определенными точками на поверхности грудной клетки и объединенным электродом Вильсона, соединяющий три конечности в «нулевой» электрод., в горизонтальной плоскости. Предложен Вильсоном в 1934 году



Отведения Вильсона

Точки наложения активных (положительных) электродов

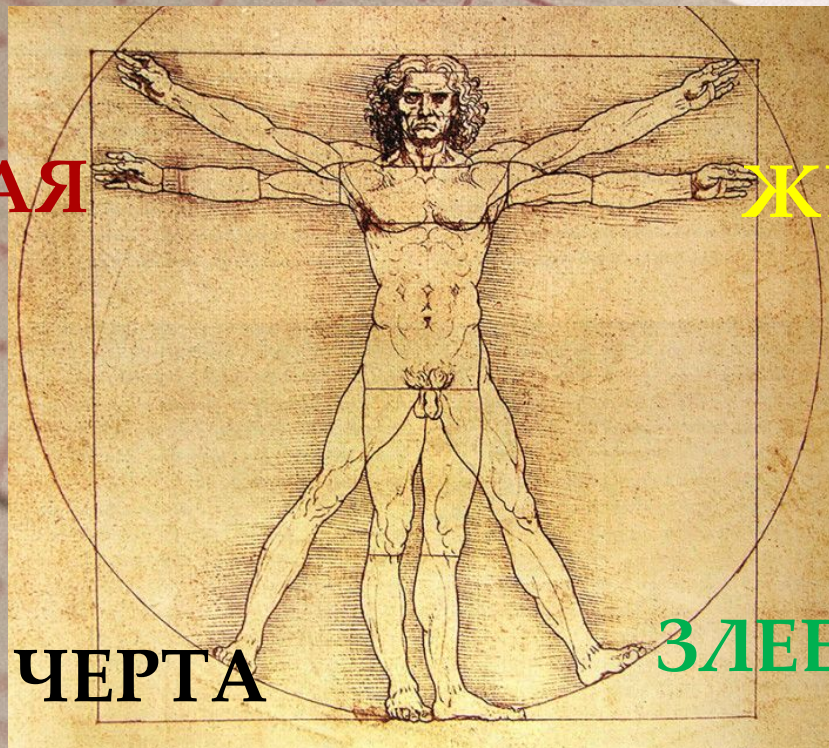


Правильное наложение Электродов

- Основные электроды



КАЖДАЯ



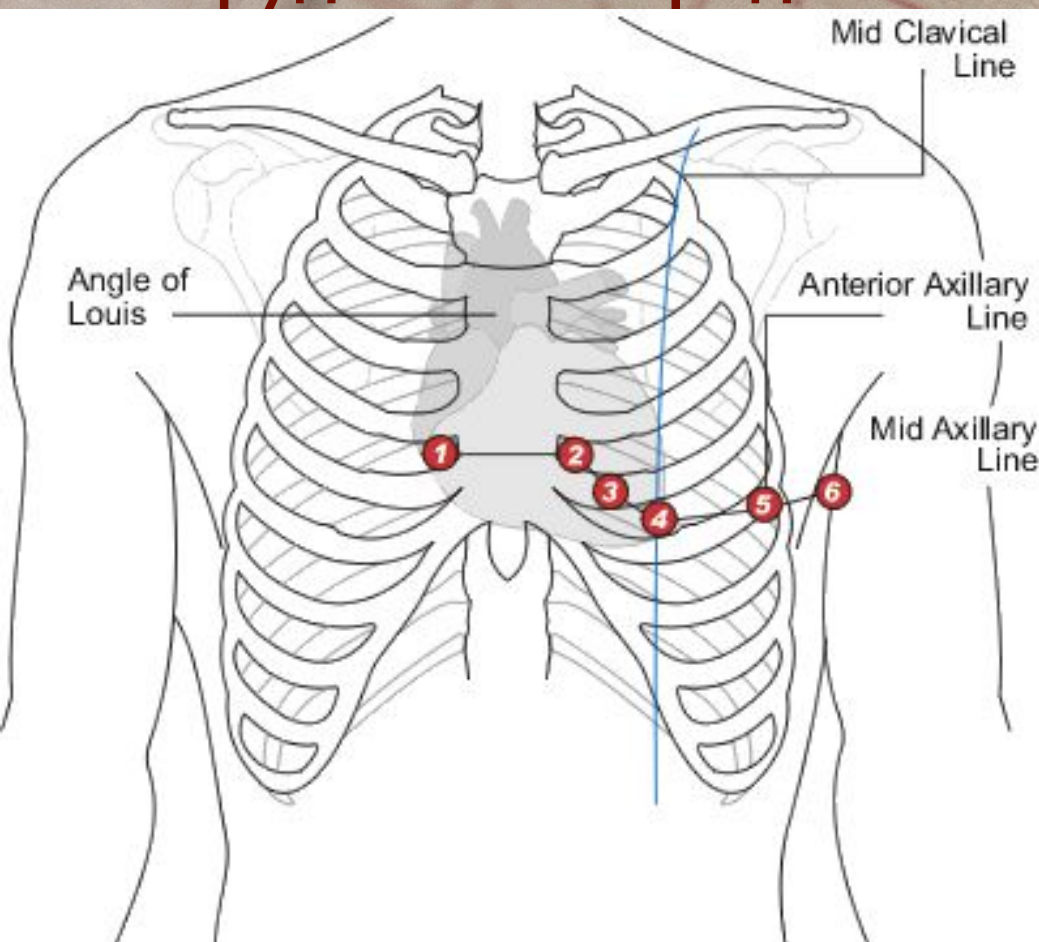
ЖЕНЩИНА

ЧЕРТА

ЗЛЕЕ

Правильное наложение Электродов

- Грудные электроды



V1 – КРАСНЫЙ
V2 – ЖЕЛТЫЙ
V3 – ЗЕЛЕНЫЙ
V4 – КОРИЧНЕВЫЙ
V5 – ЧЕРНЫЙ
V6 – ФИОЛЕТОВЫЙ

Зачем нам 12 отведений?

Отведения фронтальной плоскости

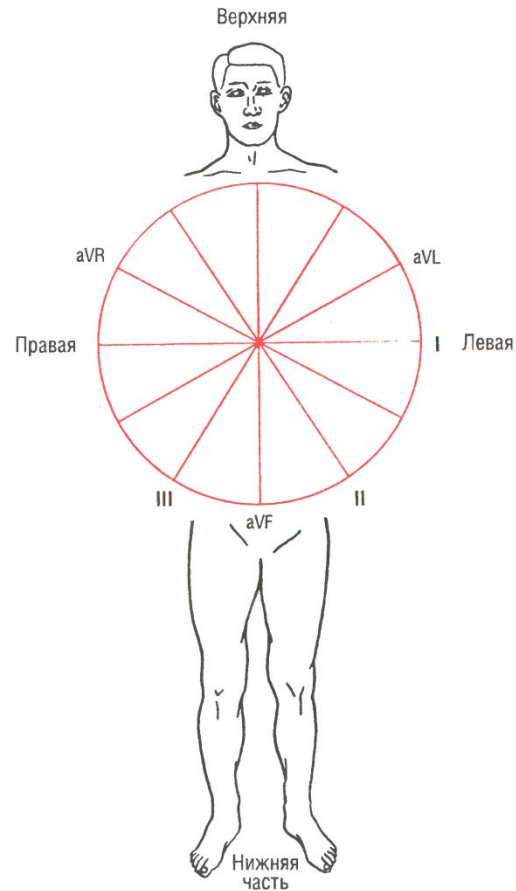


Рис. 3-10. Пространственное соотношение шести отведений от конечностей, регистрирующих электрические потенциалы во фронтальной плоскости тела.

Отведения горизонтальной плоскости

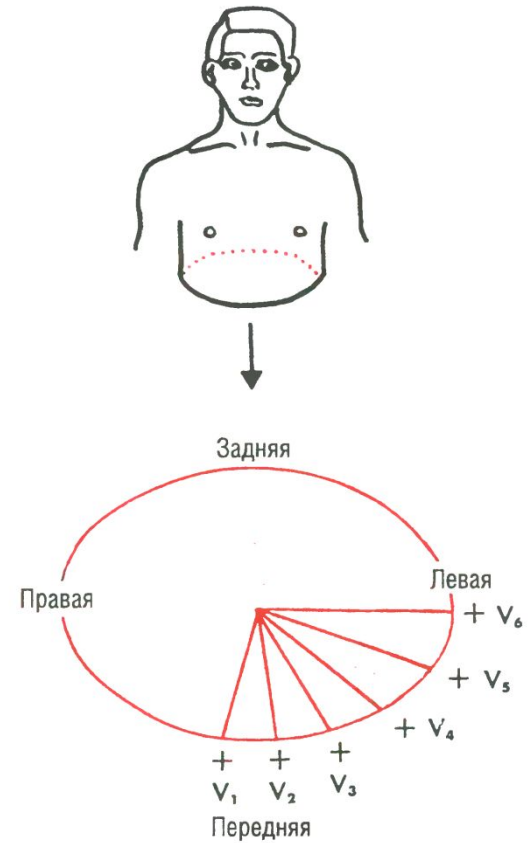


Рис. 3-11. Пространственное соотношение шести грудных отведений, регистрирующих электрические потенциалы в горизонтальной плоскости.

конкретное отведение регистрирует особенности прохождения синусового импульса по определенным отделам сердца

I стандартное отведение регистрирует особенности прохождения синусового импульса по передней стенке сердца;

III стандартное отведение отображает потенциалы задней стенки сердца;

II стандартное отведение представляет собой как бы сумму I и III отведений;

aVR – правая боковая стенка сердца;

aVL – левая передне-боковая стенка сердца;

aVF – задне-нижняя стенка сердца;

V1 и V2 – правый желудочек;

V3 – межжелудочковая перегородка;

V4 – верхушка сердца;

V5 – передне-боковая стенка левого желудочка;

V6 – боковая стенка левого желудочка

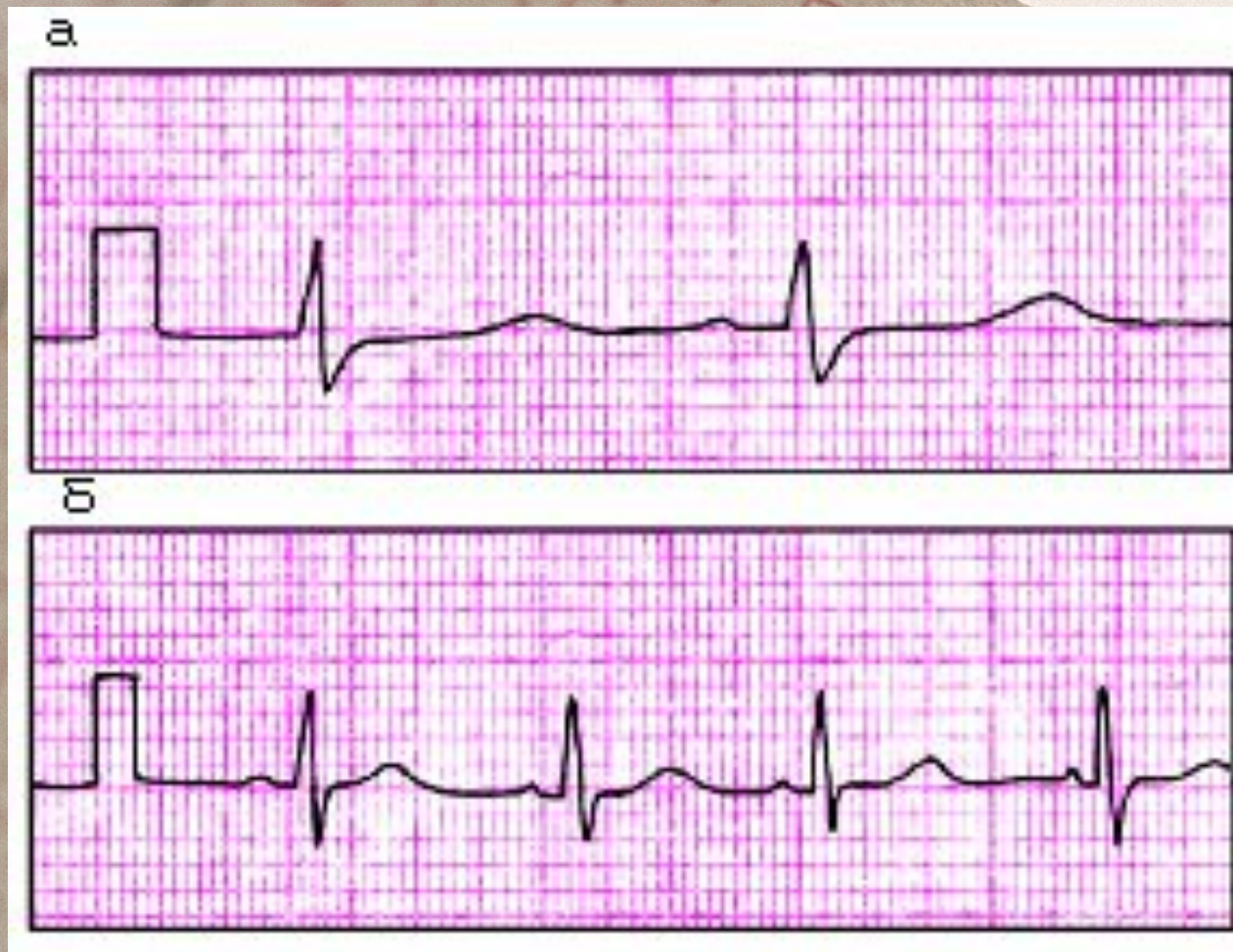К левым отведениям относят I, aVL, V5 и V6 отведения - отображают потенциалы левого желудочка

Правыми отведениями считают отведения III, aVF, V1 и V2, - отображают потенциалы правого желудочка

Оценка технических показателей

ЭКГ

Определение скорости движения ленты



- а) 50 мм/с
(стандарт)
- б) 25 мм/с (при
необходимости)

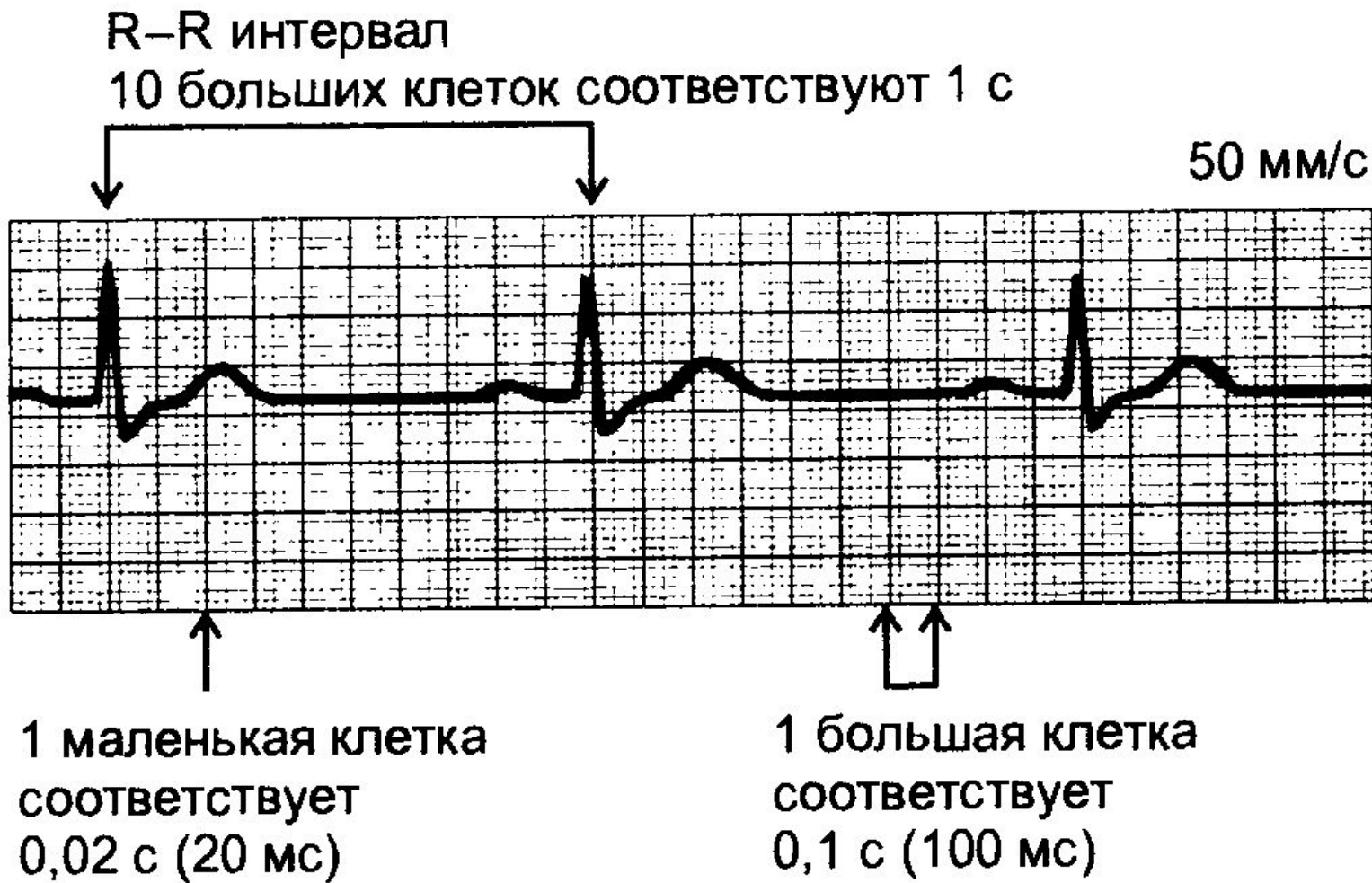
Скорость записи

Наиболее удобна для анализа ЭКГ скорость 50 мм/с

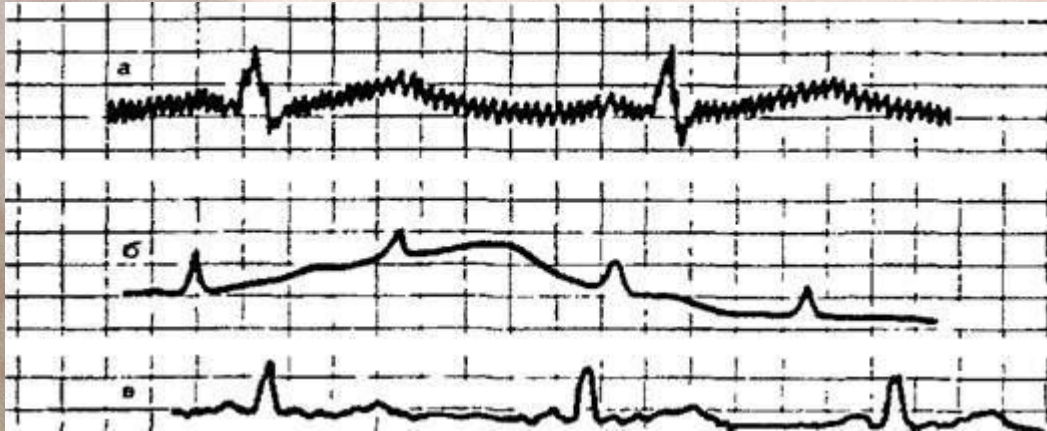Скорость 25 мм/с чаще используется с целью выявления и анализа аритмии, когда требуется более длительная запись ЭКГ.

1. При скорости движения ленты 50 мм/с каждая маленькая клеточка миллиметровой сетки соответствует 0,02 с
2. Расстояние между двумя более толстыми вертикальными линиями, включающее 5 маленьких клеточек (т. е. 5мм), соответствует 0,1 с
3. При скорости движения ленты 25 мм/с маленькая клеточка соответствует 0,04 с, большая – 0,2 с

Лента ЭКГ



Наводки



Помехи на ЭКГ в лексиконе медработников называются наводкой:

- а) наводные токи: сетевая наводка в виде правильных колебаний с частотой 50 Гц, соответствующие частоте переменного электрического тока в розетке.
- б) «плавание» (дрейф) изолинии по причине плохого контакта электрода с кожей;
- в) наводка, обусловленная мышечной дрожью (видны неправильные частые колебания).

Проверка правильности регистрации ЭКГ

- Калибровка электрокардиографа (контрольный милливольт)
- Правильность наложения электродов:

**в отведении aVR зубцы R и T
должны быть отрицательны**

Алгоритм анализа ЭКГ

- Оценка правильности регистрации ЭКГ
- Анализ сердечного ритма и проводимости:
 - Оценка регулярности сердечных сокращений
 - Подсчет частоты сердечных сокращений
 - Определение источника возбуждения,
- Оценка проводимости
- Определение электрической оси сердца.
- Анализ предсердного зубца P и интервала P - Q.
- Анализ желудочкового комплекса QRST:
 - анализ комплекса QRS,
 - анализ сегмента RS - T,
 - анализ зубца T,
 - анализ интервала Q - T.
- Электрокардиографическое заключение

ЭКГ - заключение

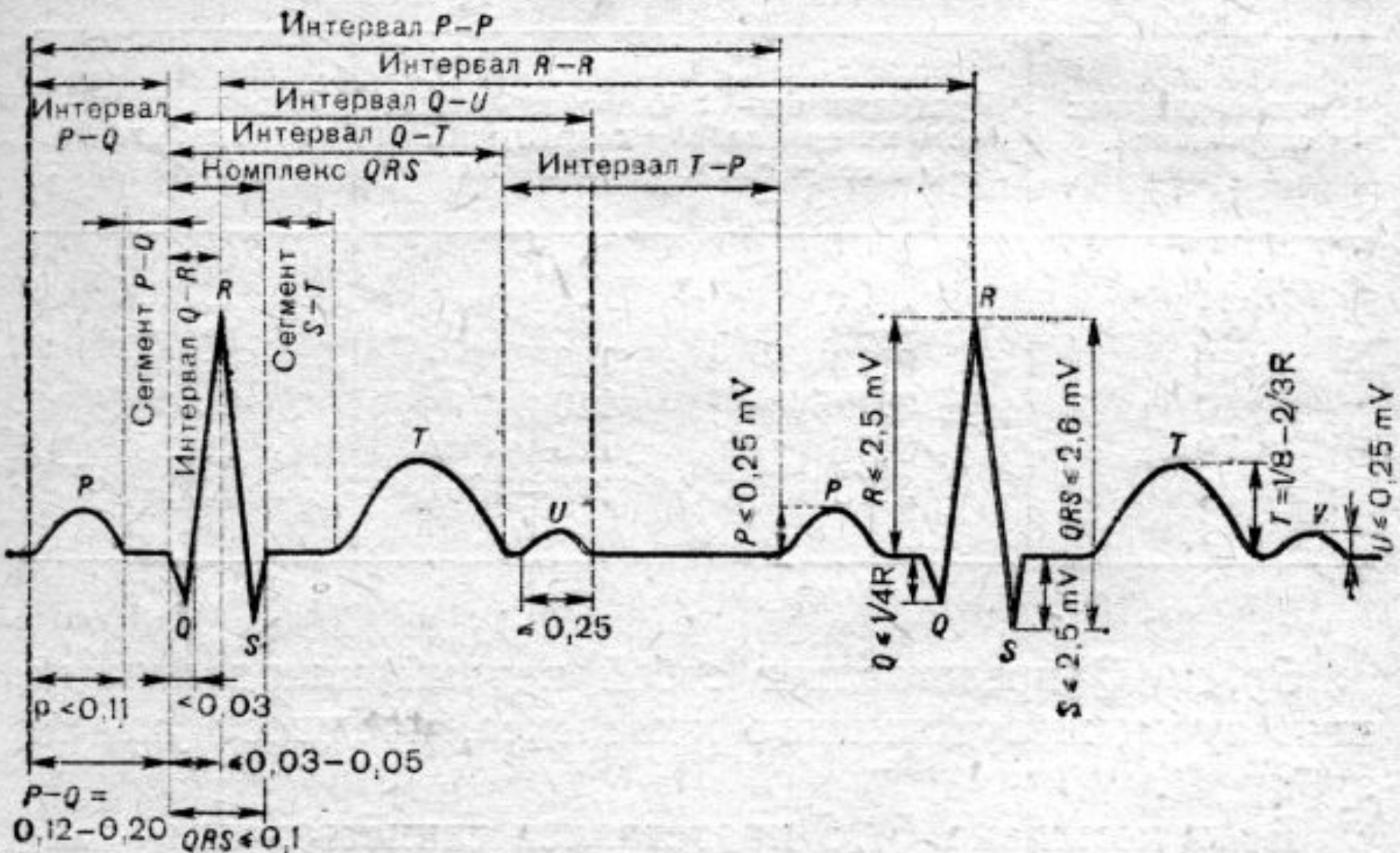
1. Регулярность ритма (правильный, неправильный).
2. Источник водителя ритма (синусовый, несинусовый).
3. Вольтаж (сохранен, снижен, высокий)
4. Частота сердечных сокращений (ЧСС)
5. Определение положения электрической оси сердца (ЕВС)
6. Наличие одного из ЭКГ- синдромов:
 - а) нарушение ритма (указать вид);
 - б) нарушение проводимости (указать вид);
 - в) гипертрофии миокарда предсердий и желудочков, явления перегрузки;
 - г) повреждение миокарда (ишемия, повреждение, некроз, рубец)

Примеры заключения

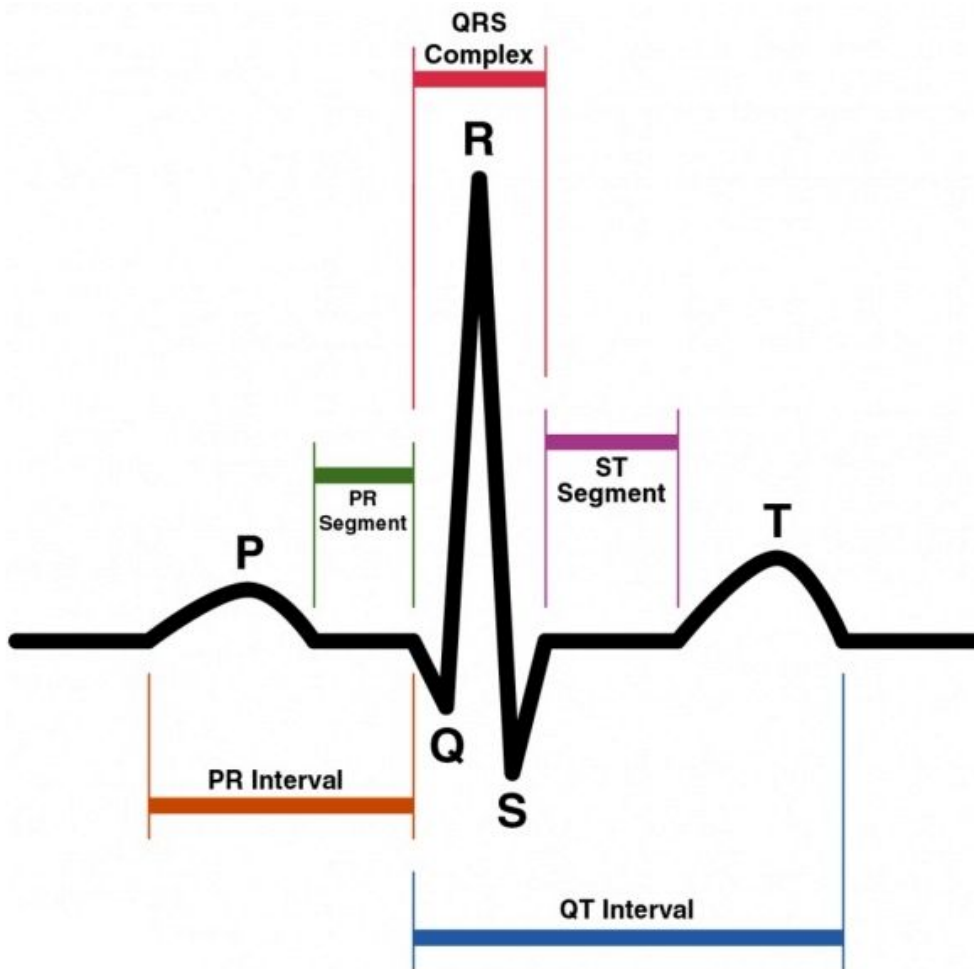
1. Ритм правильный, синусовая аритмия. Вольтаж высокий (более 20 мм). ЧСС = 74 за минуту. ЭОС отклоненная резко влево (угол $\alpha = -300$). Признаки гипертрофии миокарда левого желудочка с явлениями систолической перегрузки

2. Ритм неправильный, синусовый. Вольтаж снижен (менее 5 мм). ЧСС = 82 за минуту. ЭОС отклонена влево (угол $\alpha = -150$). Единичная правожелудочковая экстрасистола на фоне рубцовых изменений в области задней стенки левого желудочка с замедлением внутрижелудочковой проводимости по левой ножке пучка Гиса

Нормальная ЭКГ



Элементы ЭКГ



ЗУБЦЫ - это выпуклости и вогнутости на электрокардиограмме.

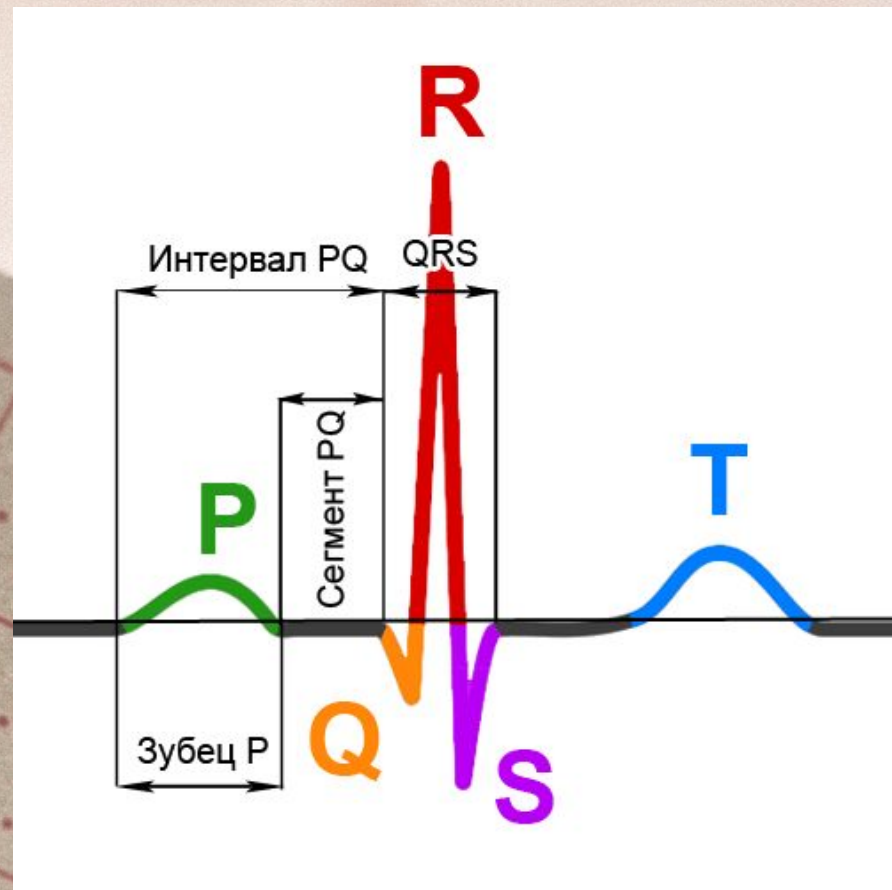

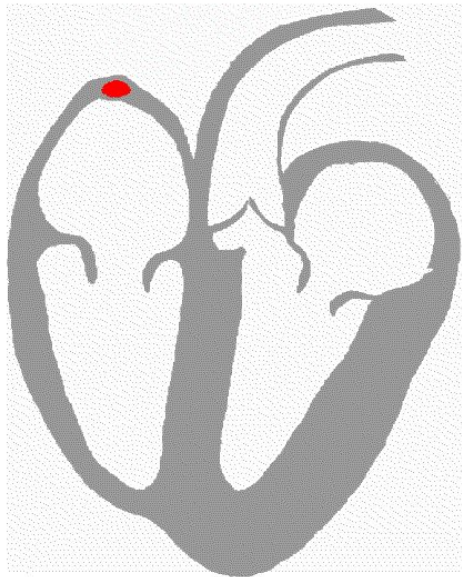
На ЭКГ выделяют следующие зубцы:
P (сокращение предсердий),
Q, R, S (все 3 зубца характеризуют сокращение желудочков),
T (расслабление желудочков),
U (непостоянный зубец, регистрируется редко).

СЕГМЕНТЫ

Сегментом на ЭКГ называют отрезок прямой линии (изолинии) между двумя соседними зубцами. Наибольшее значение имеют сегменты P-Q и S-T. Например, сегмент P-Q образуется по причине задержки проведения возбуждения в предсердно-желудочковом (AV-) узле.

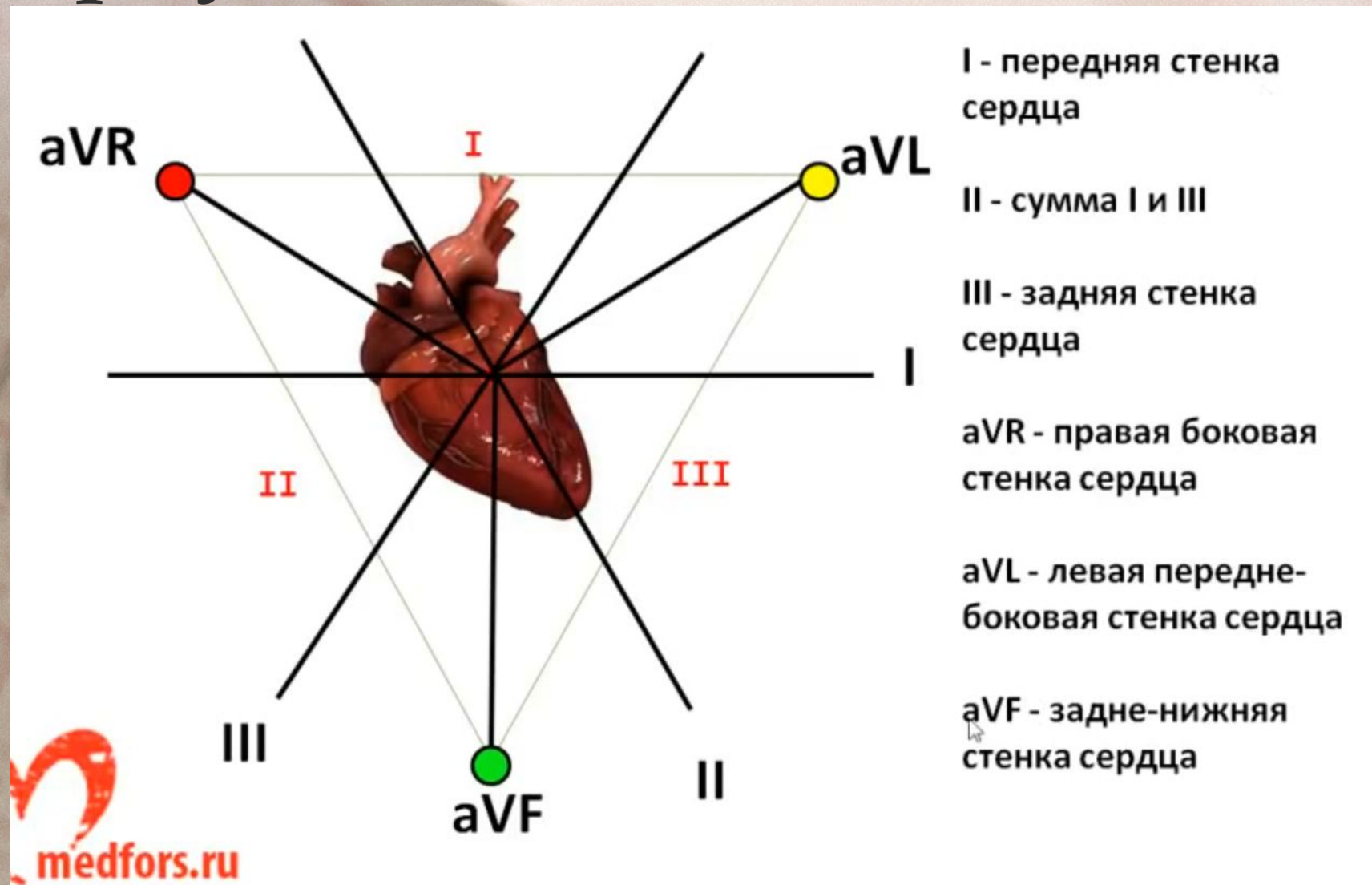
ИНТЕРВАЛЫ

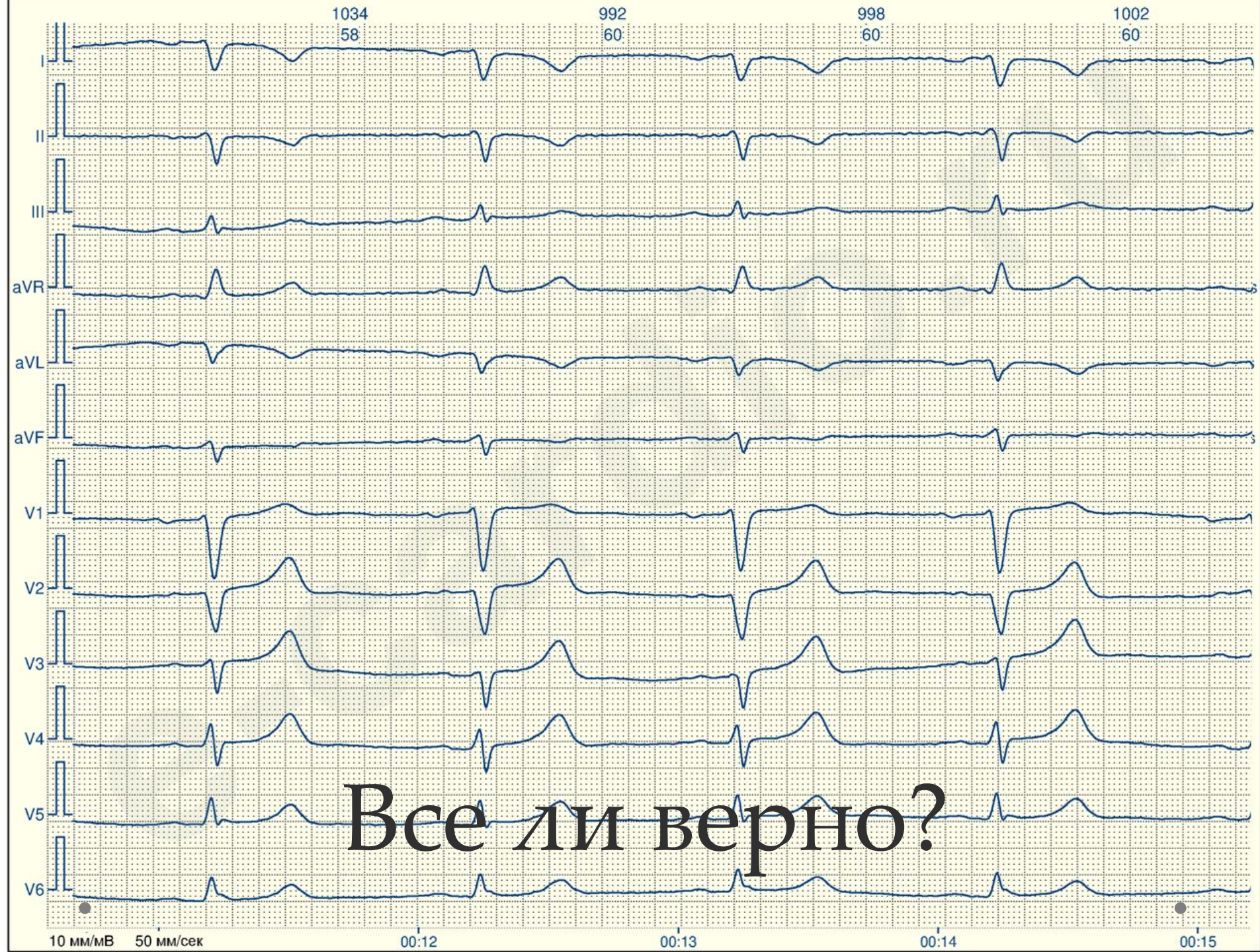Интервал состоит из зубца (комплекса зубцов) и сегмента. Таким образом, интервал = зубец + сегмент. Самыми важными являются интервалы P-Q и Q-T.

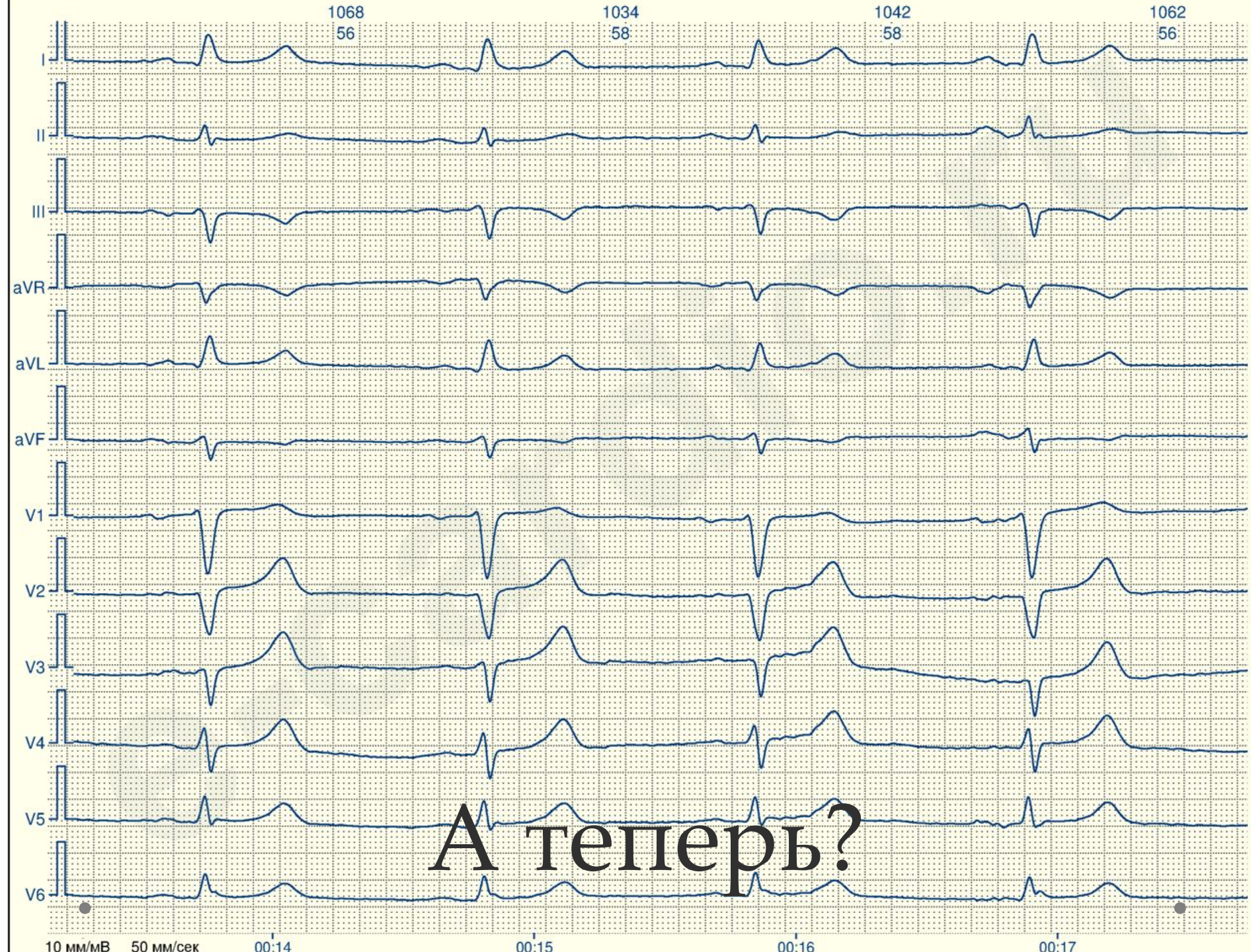


Продолжительность (ширина) зубца P — внутрипредсердная проводимость Сегмент PQ(R) — задержка в АВ узле. Интервал PQ(R), ведь тут нет Q — скорость АВ проведения. Ширина QRS — внутрижелудочковая проводимость.

Треугольник Эйнтховена







Анализ сердечного ритма и проводимости:

Оценка регулярности сердечных сокращений:

Регулярность ритма оценивается по интервалам R-R. Если зубцы находятся на равном расстоянии друг от друга, ритм называется регулярным, или **правильным**.

Допускается разброс длительности отдельных интервалов R-R не более $\pm 10\%$ от средней их длительности. Если ритм синусовый, он обычно является правильным.

Подсчет ЧСС

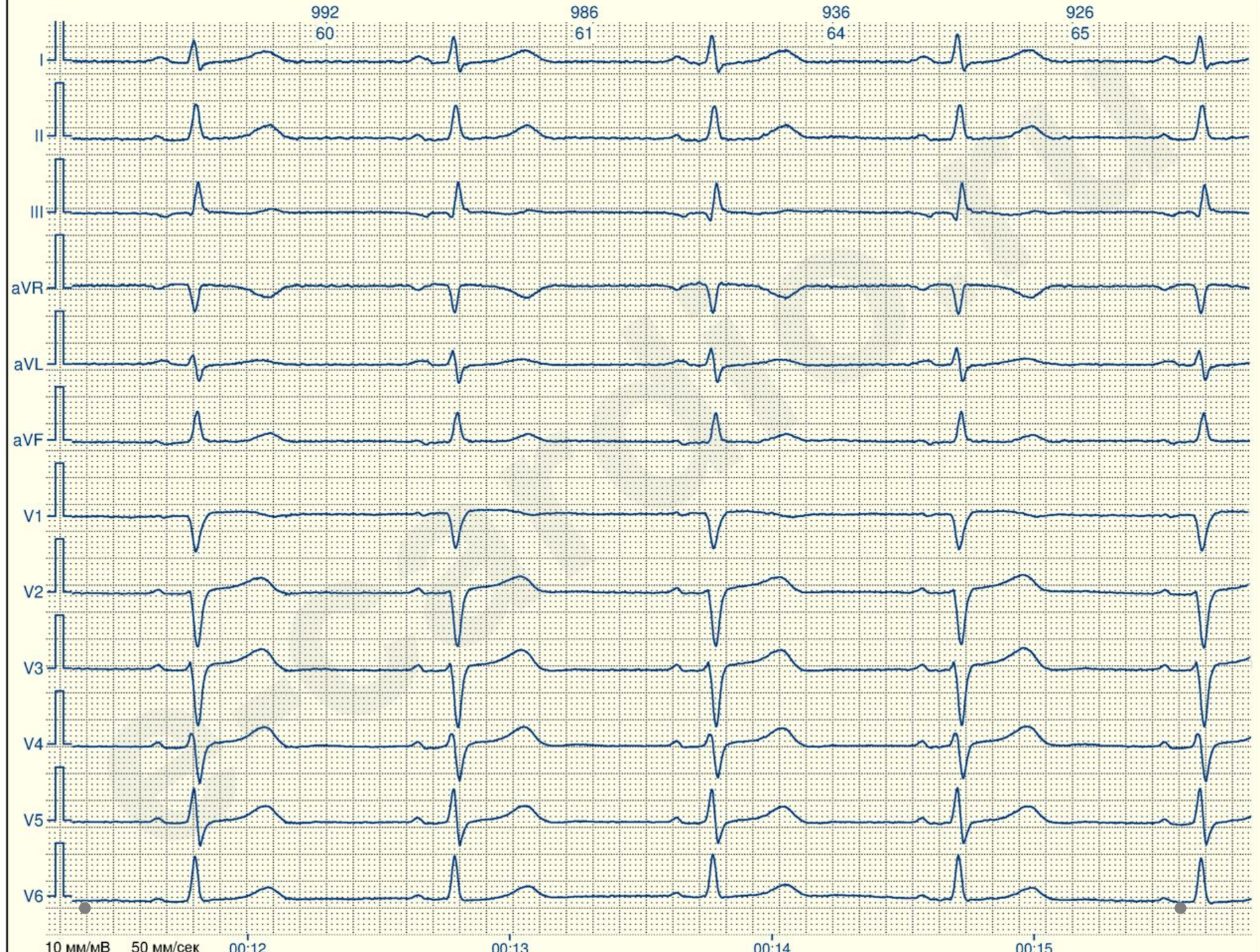
- $ЧСС = 60с / R-R \text{ (мм)} \times 0,02с$
- **Подсчет больших (0,1-секундных) квадратов между двумя последовательными зубцами R и разделить постоянную величину 600 на это число.**
- **Число сердечных циклов (R-R) за 3с умножают на 20**
- Подсчет комплексов QRS за каждые 6 или 10 секунд и умножить это число на 10 или 6 соответственно.

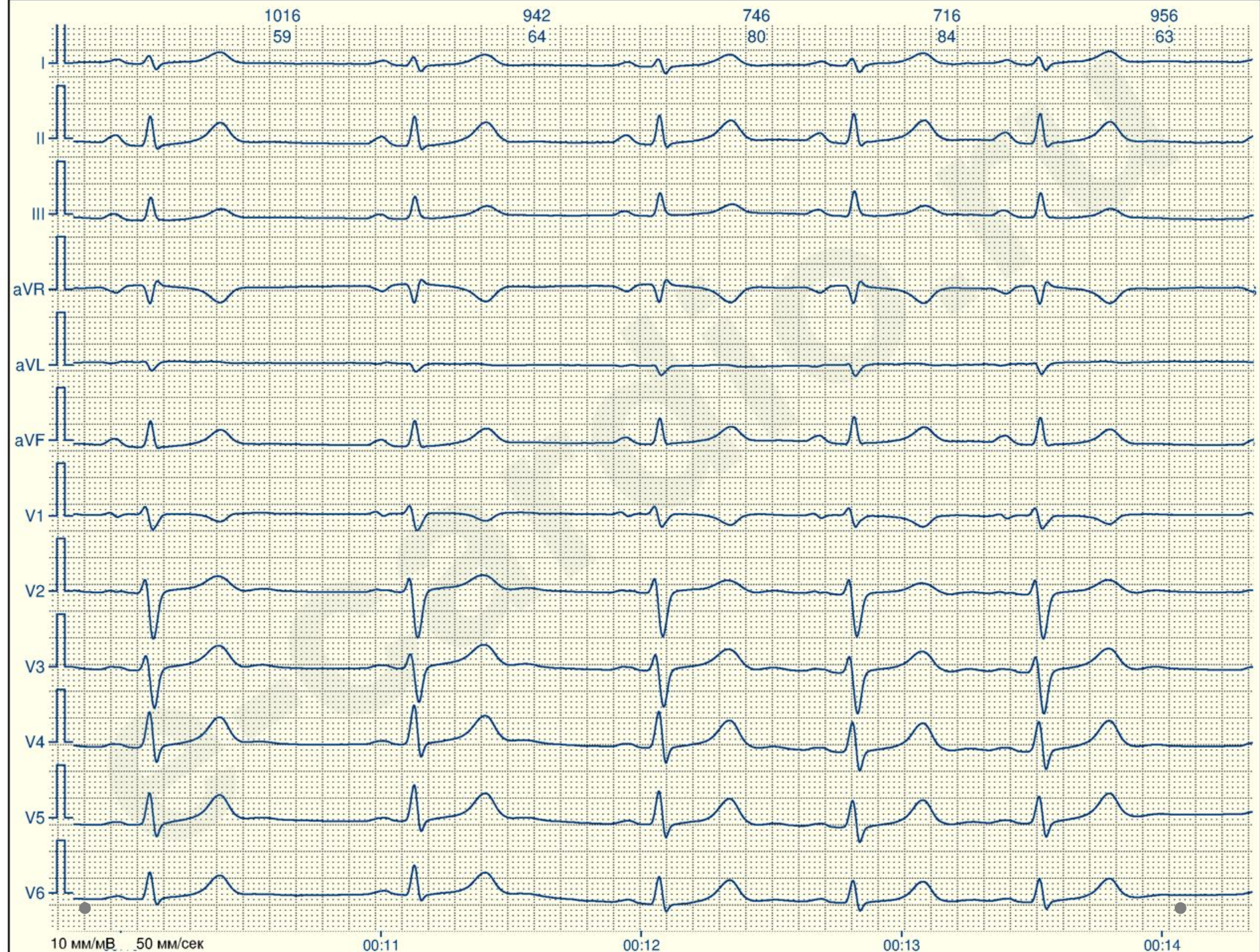
Определение источника возбуждения

Критерии синусового ритма:

- Зубец Р синусового происхождения: обязательно положительный во II и отрицательный в aVR
- Зубец Р перед каждым QRS
- Постоянная форма зубца Р
- ЧСС 60-100 в мин.

Синусовый ритм – единственный правильный. Все прочие ритмы (нарушения ритма) рассмотрим в следующей презентации.

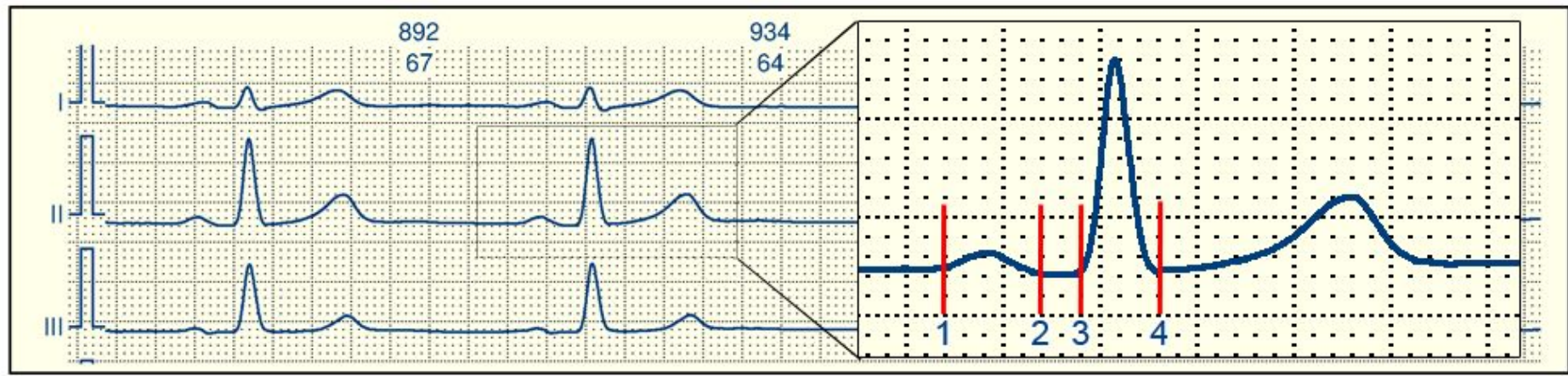




Оценка проводимости

Некоторые нюансы:

- Если кривая ЭКГ достаточно «жирная», то изолиния проводится всегда по её верхней границе.
- Измерения производят в точках пересечения изолинией и линии самой ЭКГ, в случае «жирной кривой» по её наружным точкам.
- Не путайте понятие сегмент и интервал: сегмент — это расстояние от конца одного зубца, до начала следующего, а интервал измеряется от начала одного зубца до начала следующего.
- При измерении интервала PQ (АВ проводимость), важно помнить, что зубец Q может отсутствовать в ряде отведений, в таком случае следует измерять интервал PR. Но это только при отсутствии Q!



На этом отрезке ЭКГ уже установлены маркеры необходимые для измерения проводимости. Теперь нам остается только подсчитать интервалы в секундах (с) или миллисекундах (мс) по количеству маленьких клеточек:

При условии, что скорость движения ленты 50 мм/с данные будут следующие.

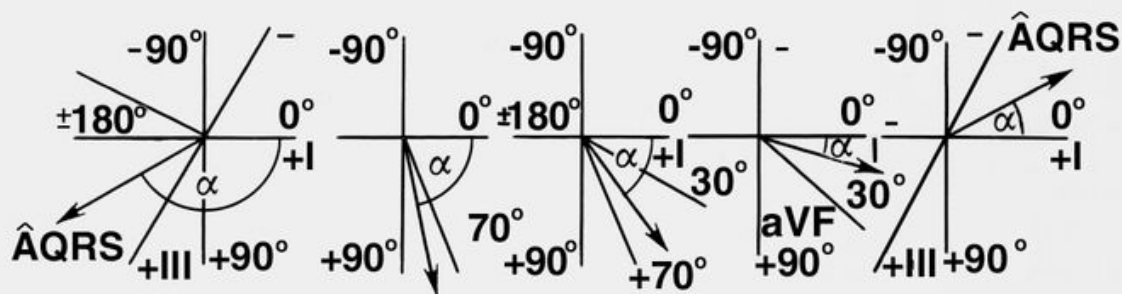
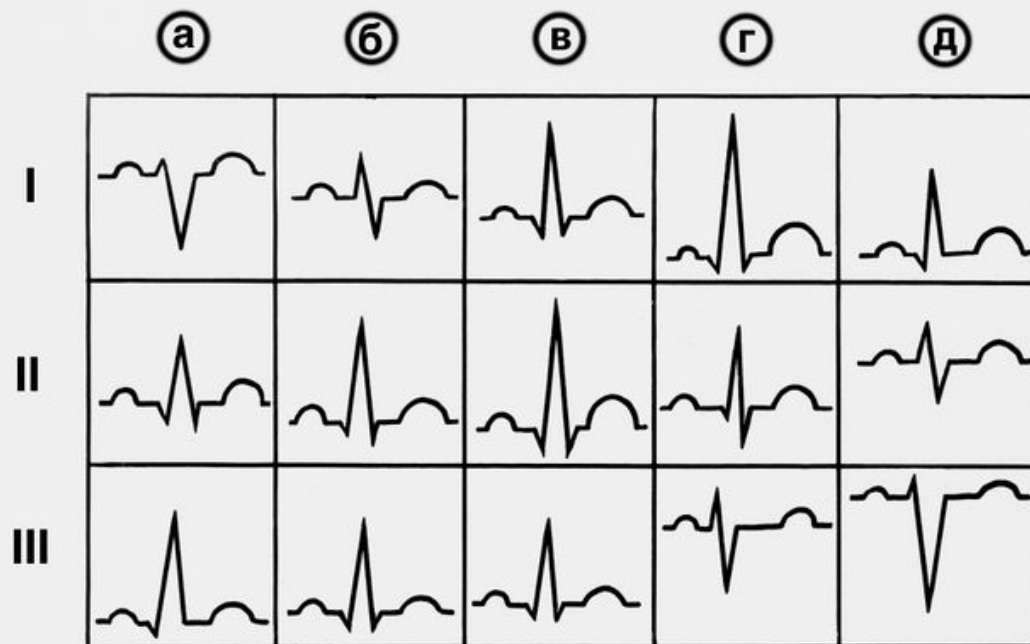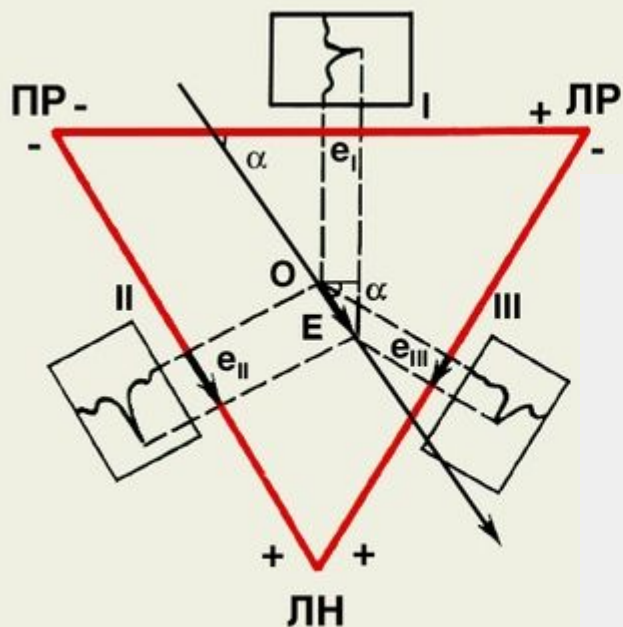
(1-2) Продолжительность P = 5 кл. т.е. $5 \times 0,02 \text{ с} = 0,1 \text{ с. (100 мс)}$

(1-3) АВ проводимость P-Q(R) = 7 кл. т.е. $7 \times 0,02 \text{ с} = 0,14 \text{ с. (140 мс)}$

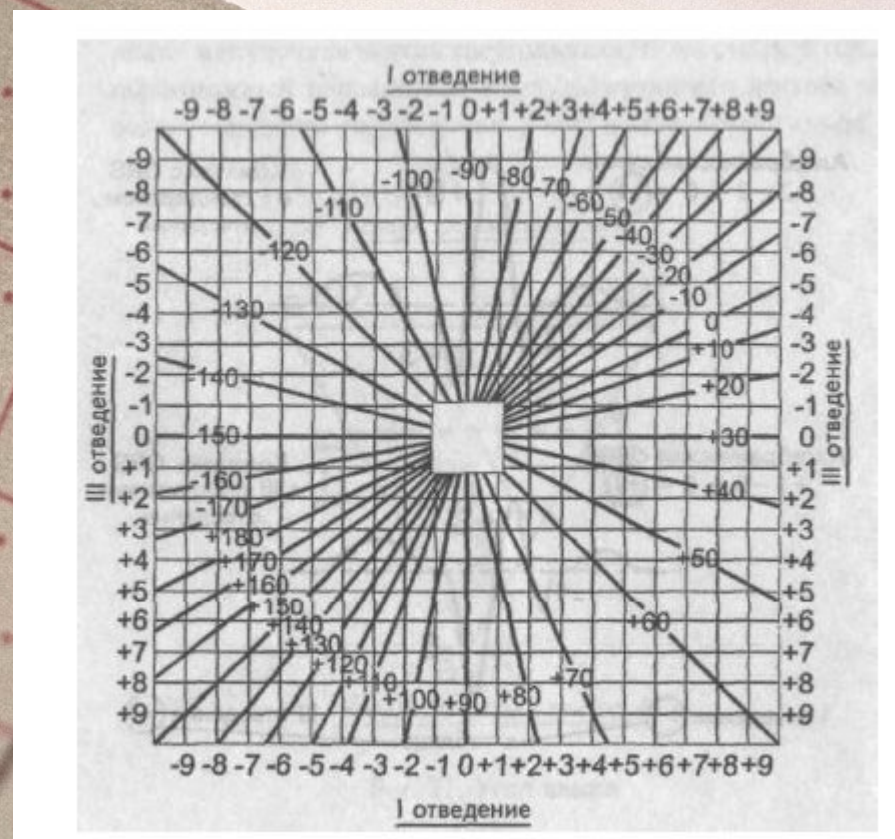
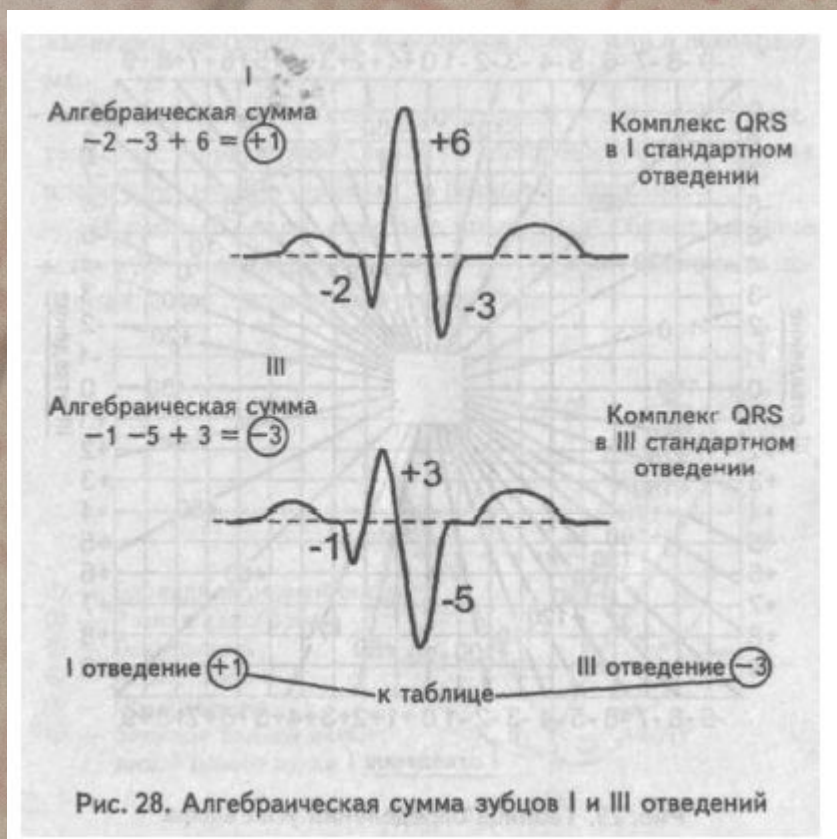
(3-4) Внутрижелудочковая проводимость (QRS) = 4 кл. т.е. $4 \times 0,02 = 0,08 \text{ с. (80 мс)}$

	Длительность в с	Длительность в мм (50 мм/с)	Амплитуда
Интервал PR(Q)	0,12 – 0,2	6 - 10	
Зубец P	До 0,1 – 0,12	до 5-6	1,5 – 2,5 мм
Интервал P-Q	0,12 – 0,2		
Комплекс QRS	0,06 – 0,1	3 - 5	
Зубец Q	(кроме aVR) до 0,03 с.	1,5	
Сегмент ST			От -0,5 мм до +1мм в I,II,III От -0,5мм до +2мм (V1-V6)
Зубец T			До 5-6мм в I,II,III До 15-17мм (V1-V6)
Интервал QT	0,36-0,47 (Варьирует с зависимости от ЧСС)		

Определение ЭОС



Определение ЭОС с помощью таблицы Дьеда



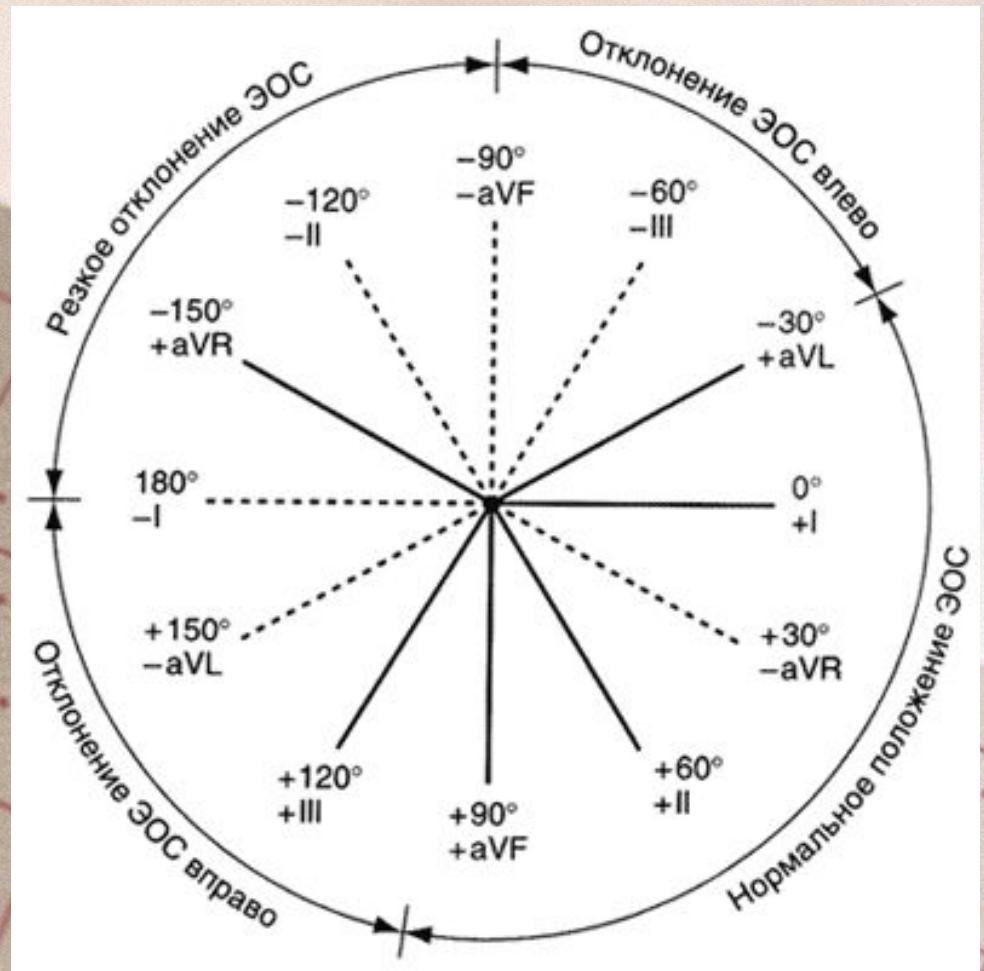
Нормальная
От 30° до $+69^{\circ}$.

Горизонтальная
От $+0^{\circ}$ до $+29^{\circ}$.

Вертикальная
От $+70^{\circ}$ до $+90^{\circ}$.

Отклонена влево
От 0° до -90°

Отклонена вправо
От $+91^{\circ}$ до 180°

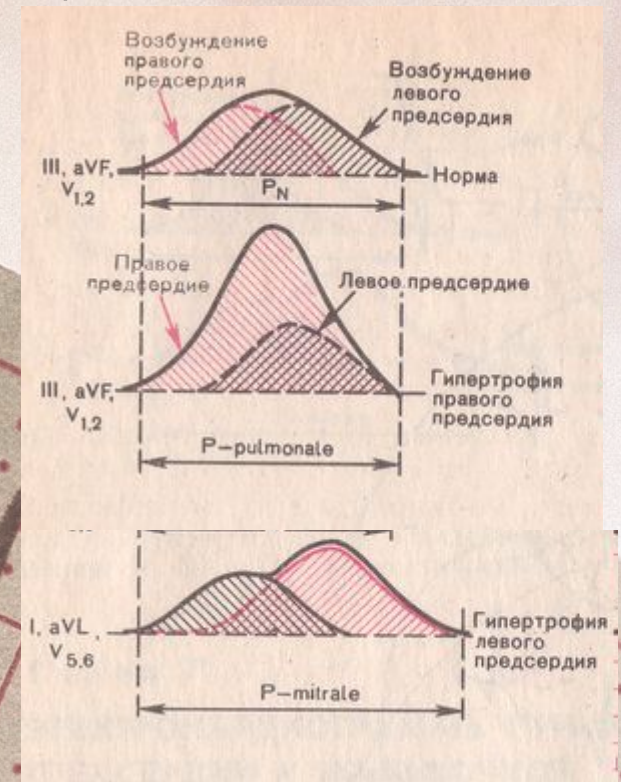


Табличный способ определения ЭОС

Угол α	Комплекс <i>QRS</i> типа <i>RS</i> (<i>QR</i>) (алгебраическая сумма зубцов равна нулю)	Максимальные значения алгебраической суммы зубцов <i>R</i> и <i>S</i> (<i>S + Q</i>)	
		Положительные	Отрицательные
+30°	<i>III</i>	<i>I</i> и <i>II</i>	<i>aVR</i>
+60°	<i>aVL</i>	<i>II</i>	<i>aVR</i>
+90°	<i>I</i>	<i>aVF</i>	<i>aVL</i> и <i>aVR</i>
+120°	<i>aVR</i>	<i>III</i>	<i>aVL</i>
+150°	<i>II</i>	<i>III</i>	<i>aVL</i>
+180°	<i>aVF</i>	<i>aVR</i>	<i>I</i>
0°	<i>aVF</i>	<i>I</i>	<i>aVR</i>
-30°	<i>II</i>	<i>aVL</i>	<i>III</i>
-60°	<i>I</i> и <i>II</i>	<i>aVL</i>	<i>III</i>
-90°	<i>I</i>	<i>aVL</i> и <i>aVR</i>	<i>aVF</i>

Анализ зубца Р

- Одинаковый
- В aVR отрицательный, в остальных как правило положительный. В V1-V2 как правило положительный или двухфазный.
- Длительность до 0,1 с
- Высота до 2,5 мм
- Интервал P-Q: в норме 0.12-0.20 с.



Анализ комплекса QRS:

- **Максимальная длительность желудочкового комплекса равна 0.07-0.09 с (до 0.10 с).** Длительность увеличивается при любых блокадах ножек пучка Гиса.
- В норме зубец Q может регистрироваться во всех стандартных и усиленных отведениях от конечностей, а также в V4-V6. **Амплитуда зубца Q в норме не превышает 1/4 высоты зубца R, а длительность - 0.03 с.** В отведении aVR в норме бывает глубокий и широкий зубец Q и даже комплекс QS.
- Зубец R, как и Q, может регистрироваться во всех стандартных и усиленных отведениях от конечностей. **От V1 до V4 амплитуда нарастает (при этом зубец rV1 может отсутствовать), а затем снижается в V5 и V6.**
- Зубец S может быть самой разной амплитуды, но обычно не больше 20 мм. Зубец S снижается от V1 до V4, а в V5-V6 даже может отсутствовать. В отведении V3 (или между V2 - V4) обычно регистрируется "переходная зона" (равенство зубцов R и S).

Анализ сегмента RS - T

- Сегмент S-T особенно внимательно анализируют при ИБС, так как он отражает недостаток кислорода (ишемию) в миокарде.
- **В норме сегмент S-T находится в отведениях от конечностей на изолинии (± 0.5 мм).** В отведениях V1-V3 возможно смещение сегмента S-T вверх (не более 2 мм), а в V4-V6 - вниз (не более 0.5 мм).
- Точка перехода комплекса QRS в сегмент S-T называется точкой j (от слова junction - соединение). Степень отклонения точки j от изолинии используется, например, для диагностики ишемии миокарда.

Анализ зубца T.

- Зубец T отражает процесс реполяризации миокарда желудочков. В большинстве отведений, где регистрируется высокий R, зубец T также положительный. В норме зубец T **всегда положительный в I, II, aVF, V2-V6**, причем $T_I > T_{III}$, а $T_{V6} > T_{V1}$. **В aVR зубец T всегда отрицательный.**

Анализ интервала Q - T.

- Интервал Q-T называют электрической систолой желудочков, потому что в это время возбуждаются все отделы желудочков сердца. Иногда после зубца T регистрируется небольшой зубец U, который образуется из-за кратковременной повышенной возбудимости миокарда желудочков после их реполяризации.

	Длительность в с	Длительность в мм (50 мм/с)	Амплитуда
Интервал PR(Q)	0,12 – 0,2	6 - 10	
Зубец P	До 0,1 – 0,12	до 5-6	1,5 – 2,5 мм
Интервал P-Q	0,12 – 0,2		
Комплекс QRS	0,06 – 0,1	3 - 5	
Зубец Q	(кроме aVR) до 0,03 с.	1,5	
Сегмент ST			От -0,5 мм до +1мм в I,II,III От -0,5мм до +2мм (V1-V6)
Зубец T			До 5-6мм в I,II,III До 15-17мм (V1-V6)
Интервал QT	0,36-0,47 (Варьирует с зависимости от ЧСС)		

Заключение

Должно включать:

- Источник ритма (синусовый или нет).
- Регулярность ритма (правильный или нет). Обычно синусовый ритм является правильным, хотя возможна дыхательная аритмия.
- ЧСС.
- Положение электрической оси сердца.
- Наличие 4 синдромов:
 - нарушение ритма
 - нарушение проводимости
 - гипертрофия и/или перегрузка желудочков и предсердий
 - повреждение миокарда (ишемия, дистрофия, некрозы, рубцы)

Примеры заключений (не совсем полных, зато реальных):

- Синусовый ритм с ЧСС 65. Нормальное положение электрическое оси сердца. Патологии не выявлено.
- Синусовая тахикардия с ЧСС 100. Единичная наджелудочная экстрасистолия.
- Ритм синусовый с ЧСС 70 уд/мин. Неполная блокада правой ножки пучка Гиса. Умеренные метаболические изменения в миокарде.

**БЛАГОДАРЮ ЗА
ВНИМАНИЕ!**



Картина Джека Веттриано (Jack Vettriano) «Поющий дворецкий»