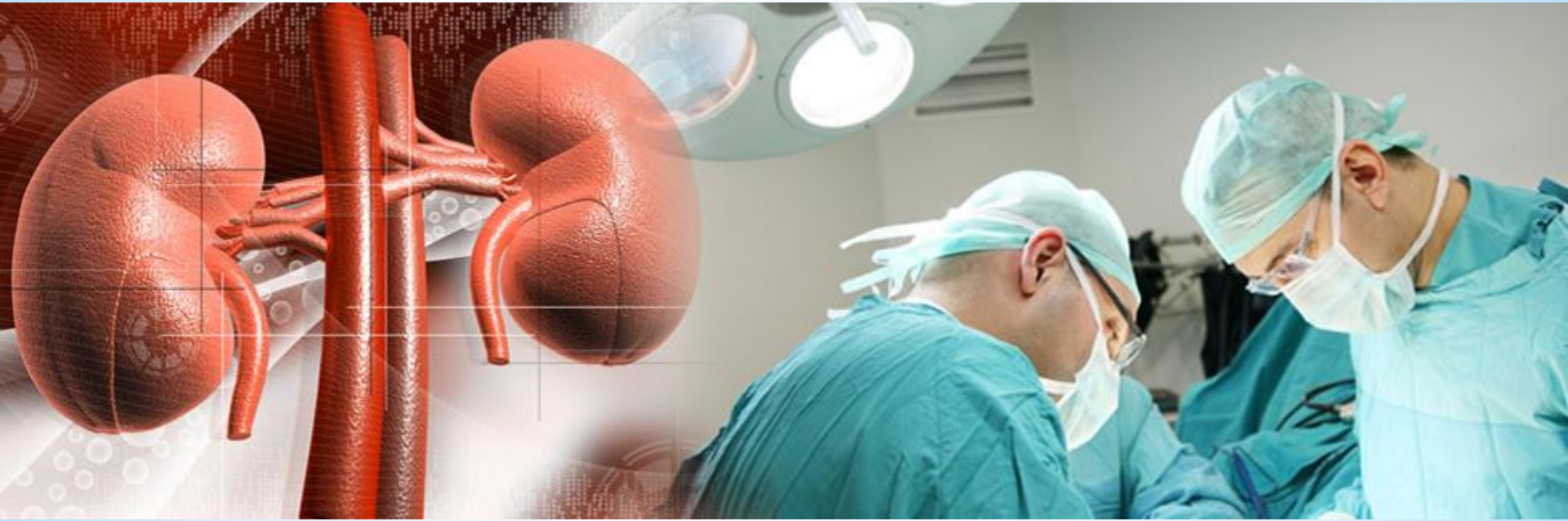
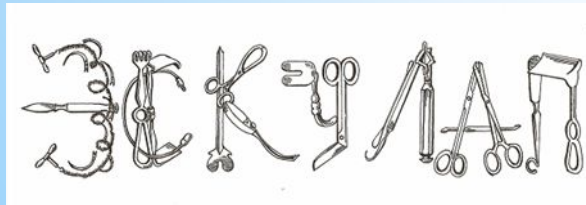


* Неотложная урология



Ирицян М.М. 6курс



* Включает:

- *Почечная колика*

- *Гематурия*

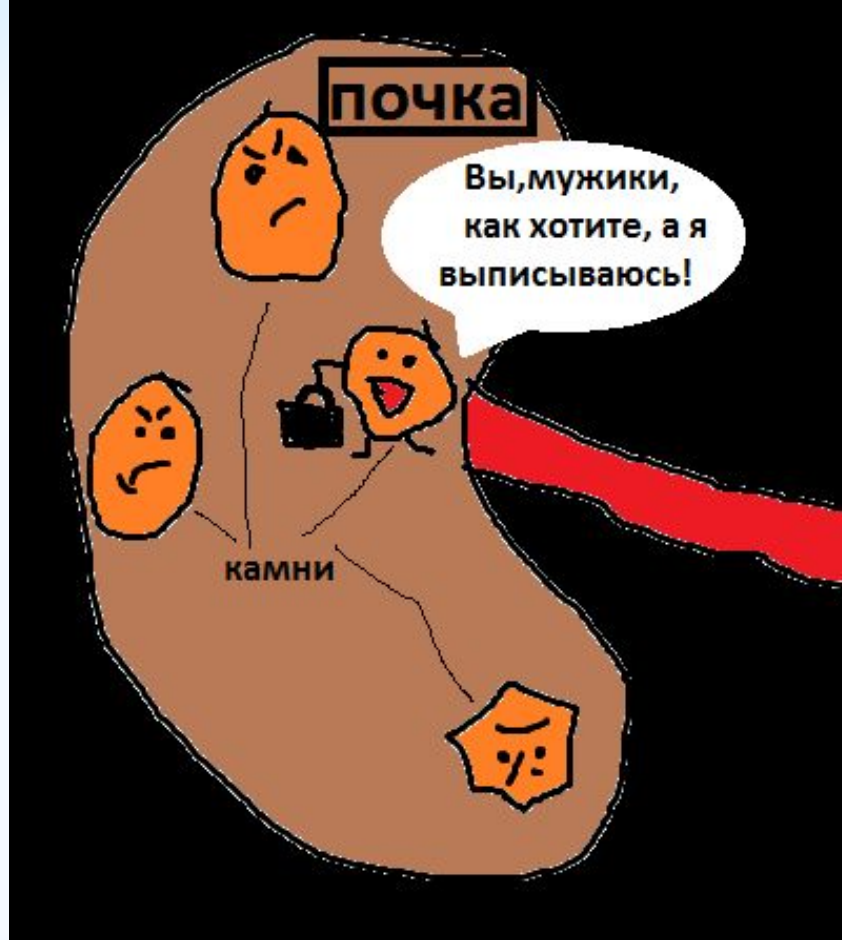- *Острая задержка мочеиспускания*

- *Анурия*

- *Перекрут семенного канатика и яичка*

- *Приапизм*

- *Тромбоз мочевого пузыря*



* Почечная колика

***Почечная колика**- острый болевой синдром, возникающий в следствие внезапного нарушения оттока мочи из ЧЛС почки в результате обструкции .

* Этиология :

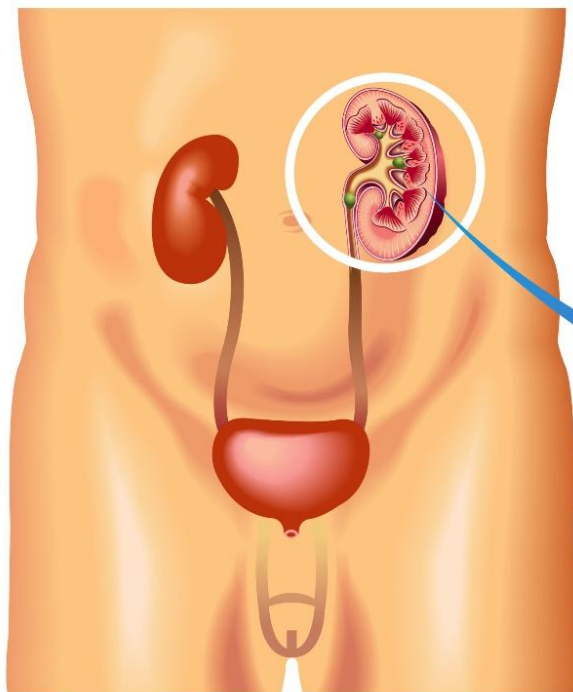
* Уролитиаз (камни почек)

* Сгустки крови

* Скопления слизи, гноя, микробов

* Кусочками опухоли

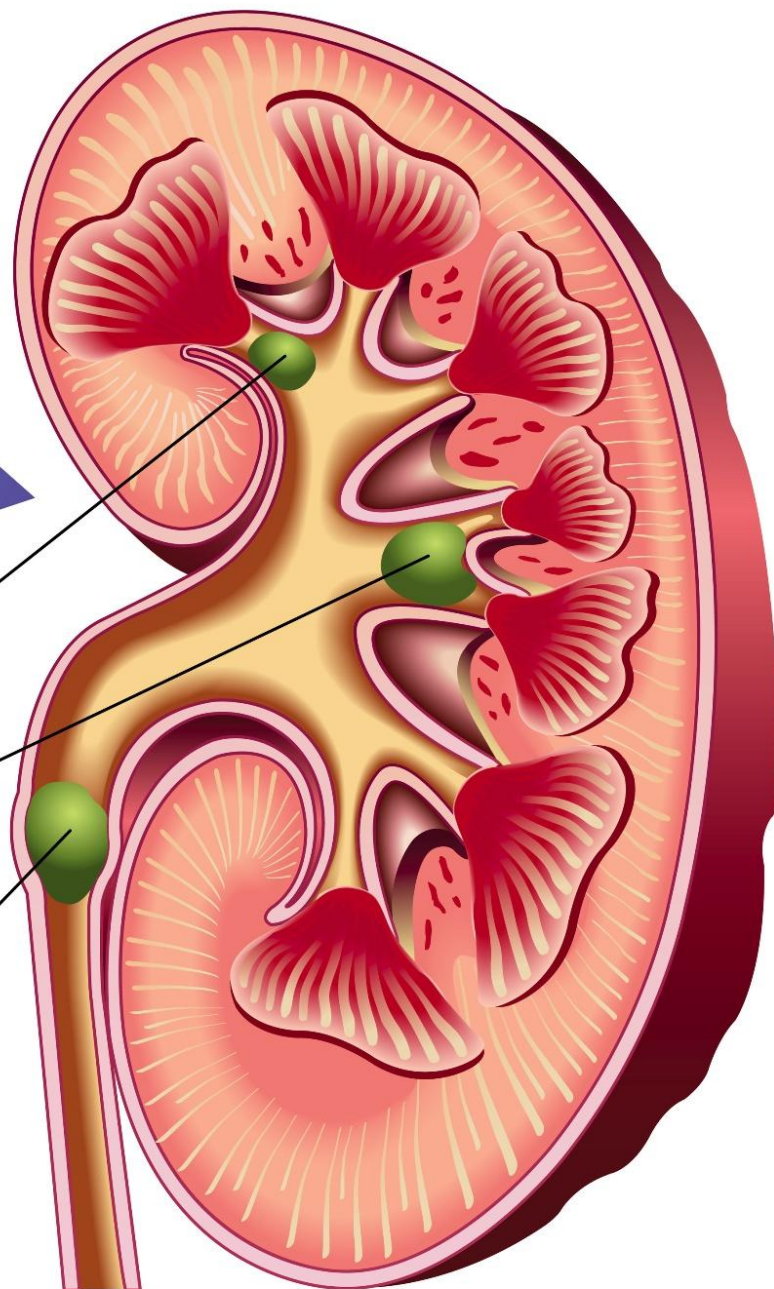
* Нефроптоз с перегибом
мочеточника



RENAL COLIC

Kidney stones in the minor and major calyces of the kidney

Kidney stone in the ureter



* Приступообразная боль

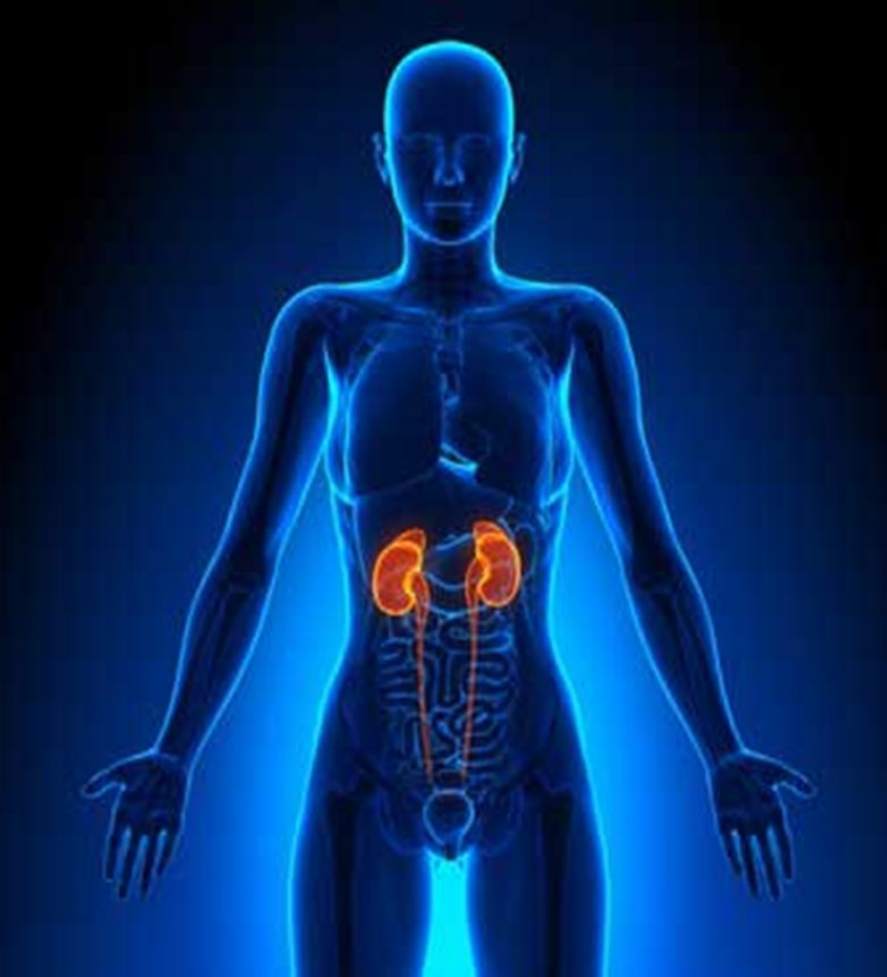* Возбуждение и беспокойное поведение

* Иррадиация болей в зависимости от локализации обструкции

* Тошнота, рвота, вздутие живота, задержка стула

* **Симптоматика**





* **Диагностика**

*УЗИ

*ЭКСКРЕТОРНАЯ УРОГРАФИЯ

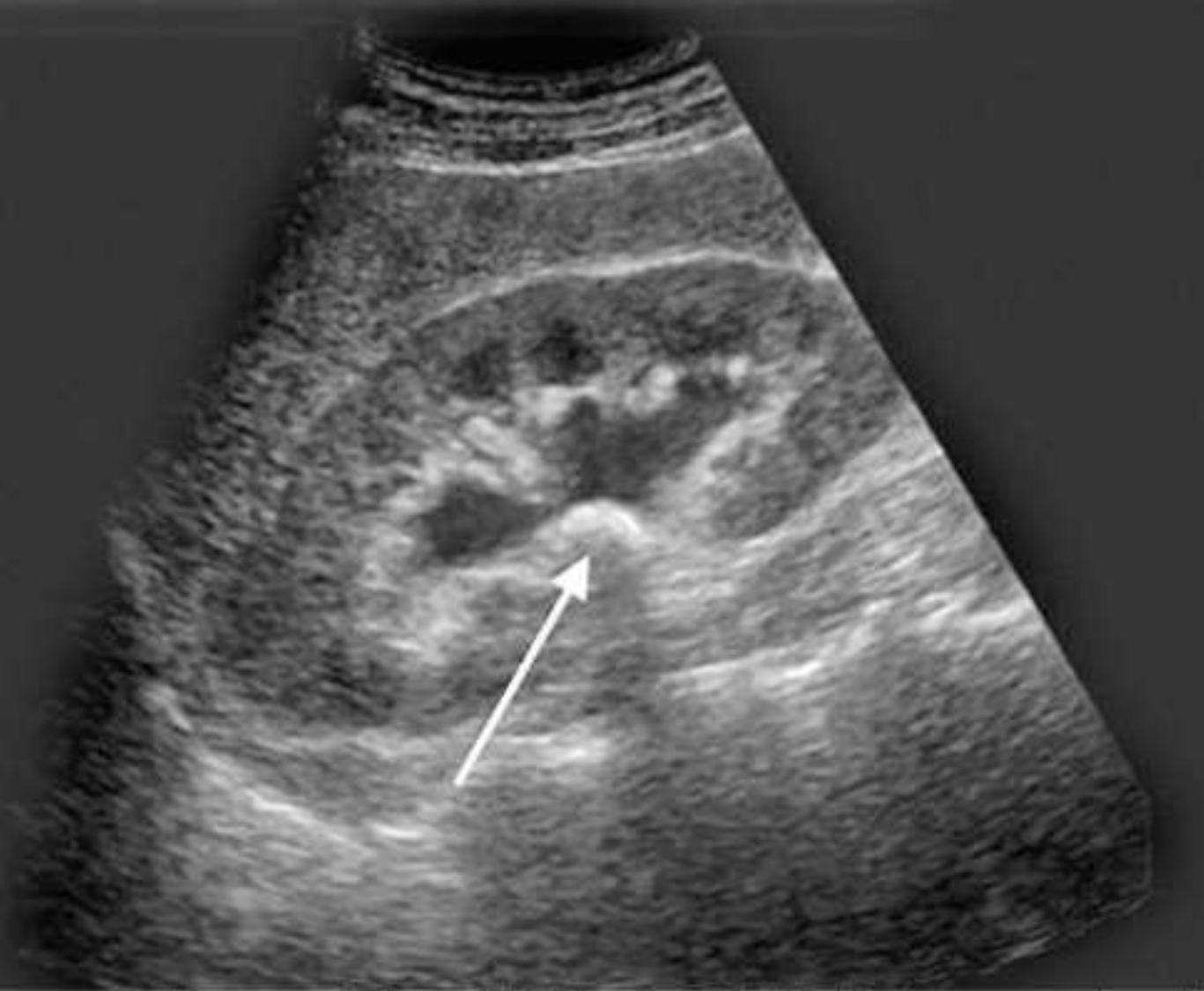*РЕНТГЕН

*КТ, МРТ

*РЕТРОГРАДНАЯ УРЕТЕРОПИЕЛОГРАФИЯ

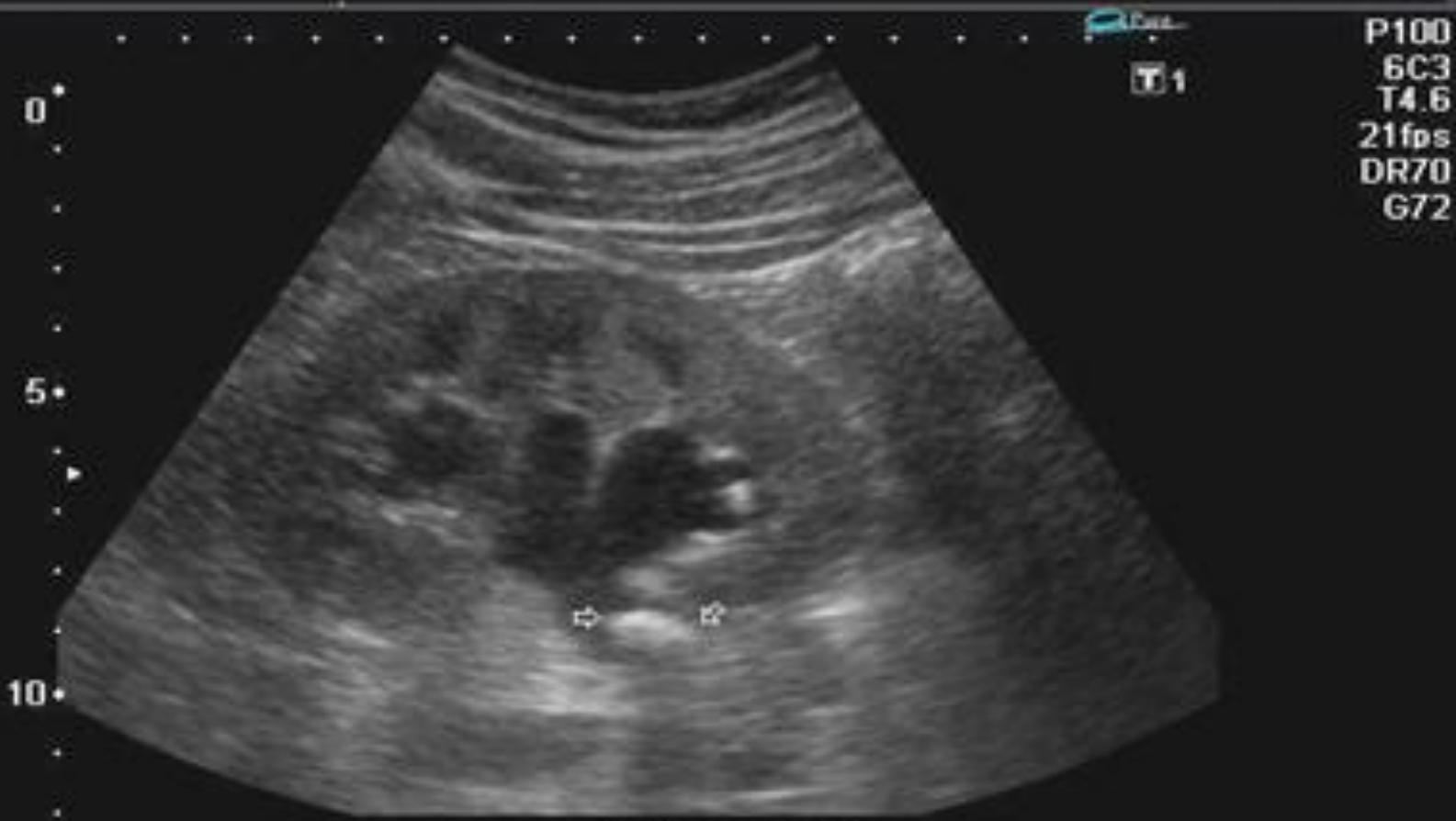*ЦИСТОСКОПИЯ


*КАТЕТЕРИЗАЦИЯ МОЧЕТОЧНИКА

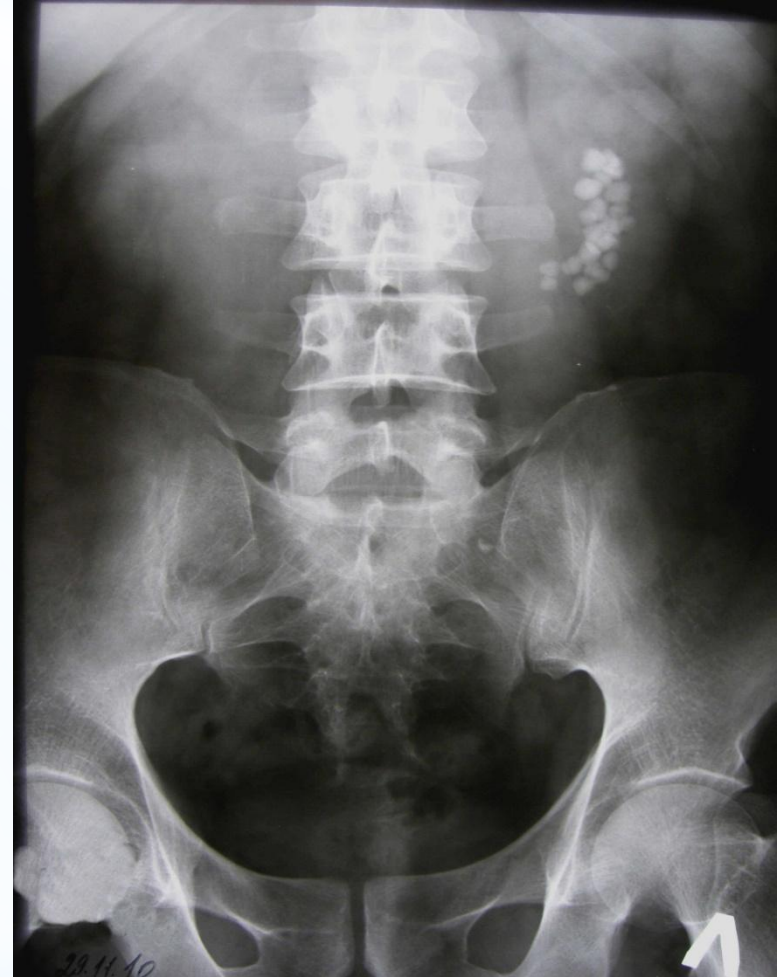
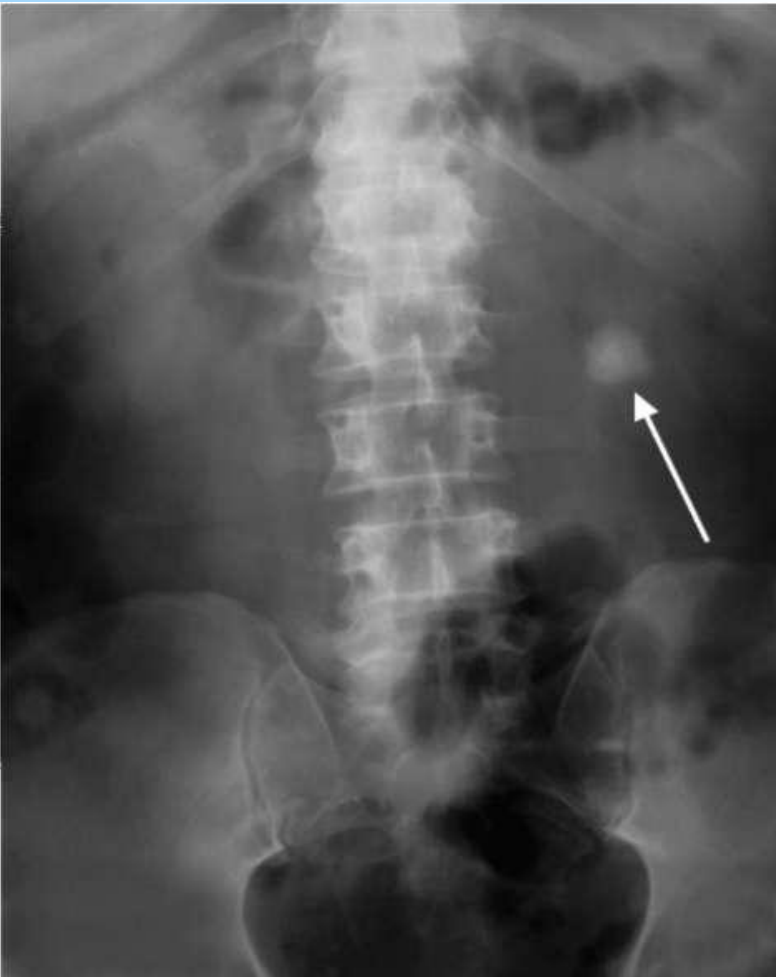
*УЗИ

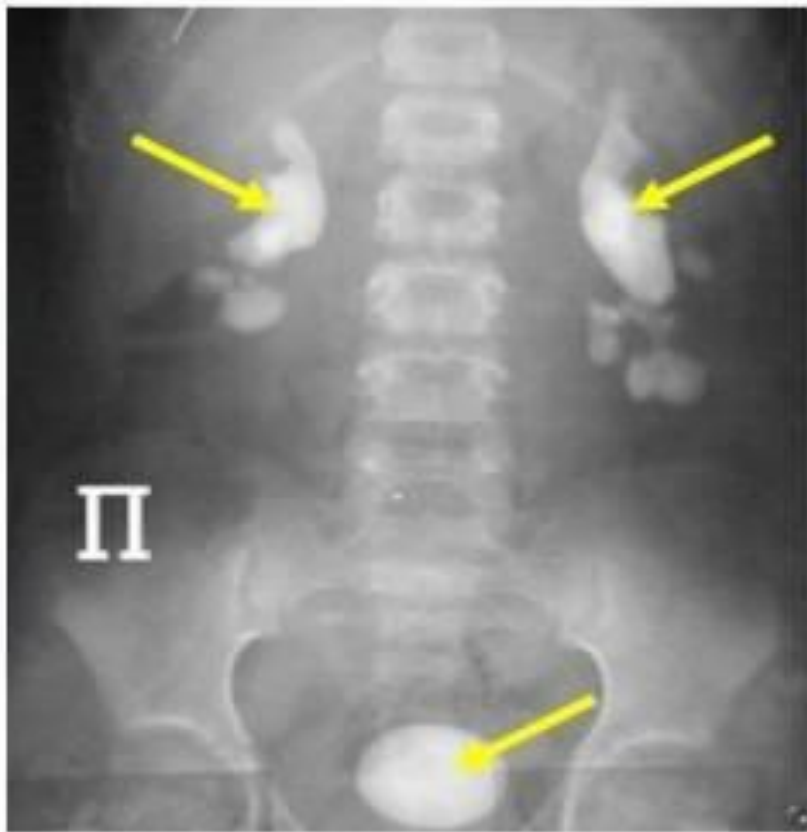A



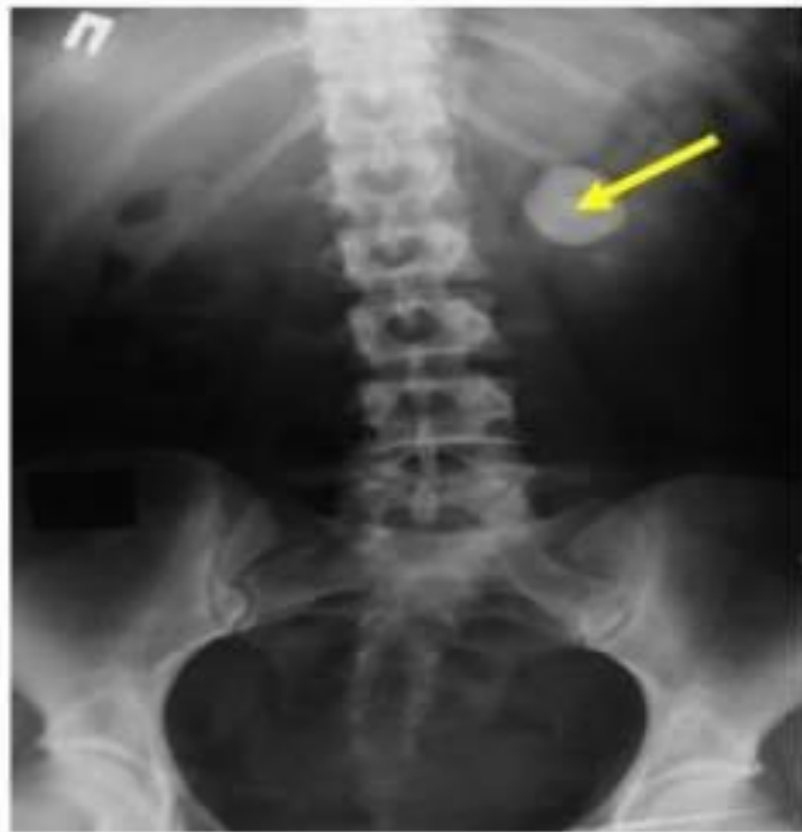CINE REVIEW ▶  



*** Рентгенография области
почек и малого таза**

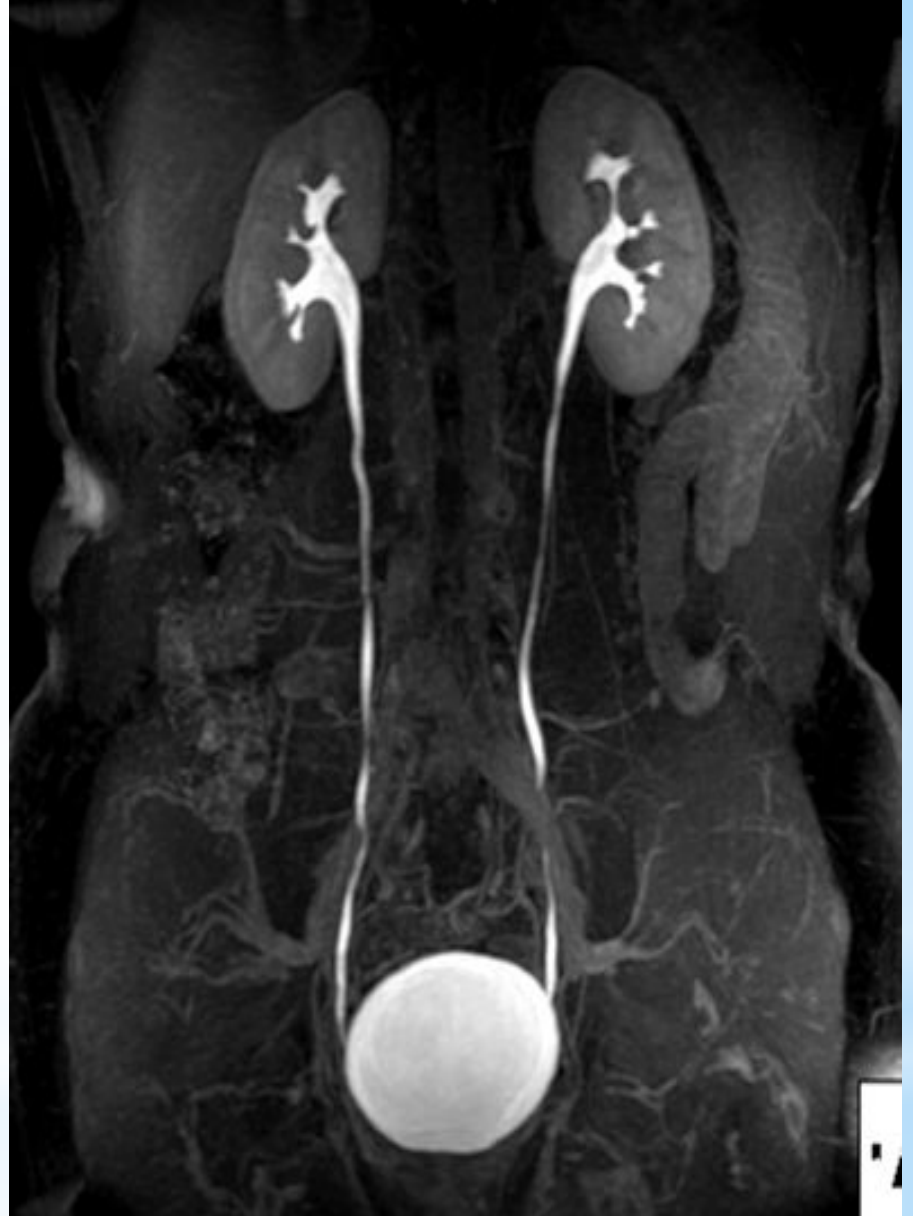
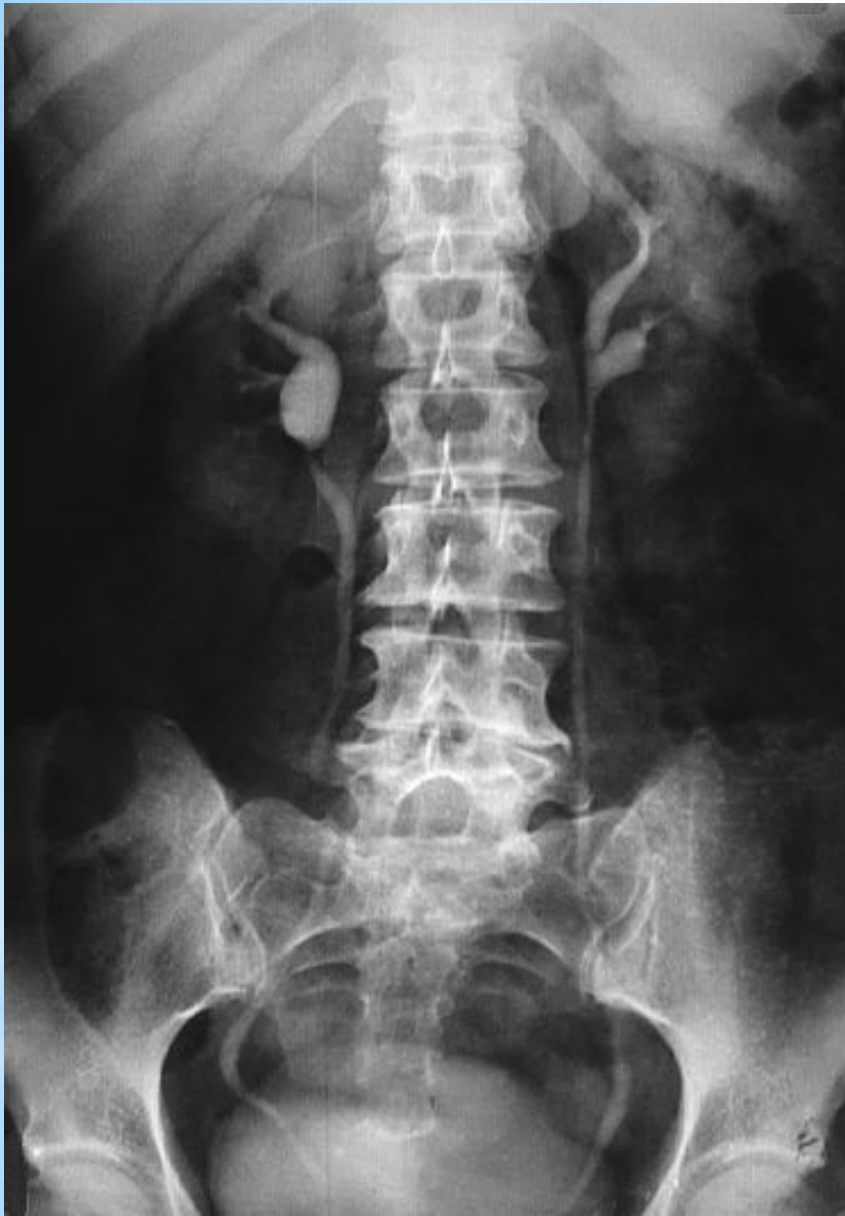
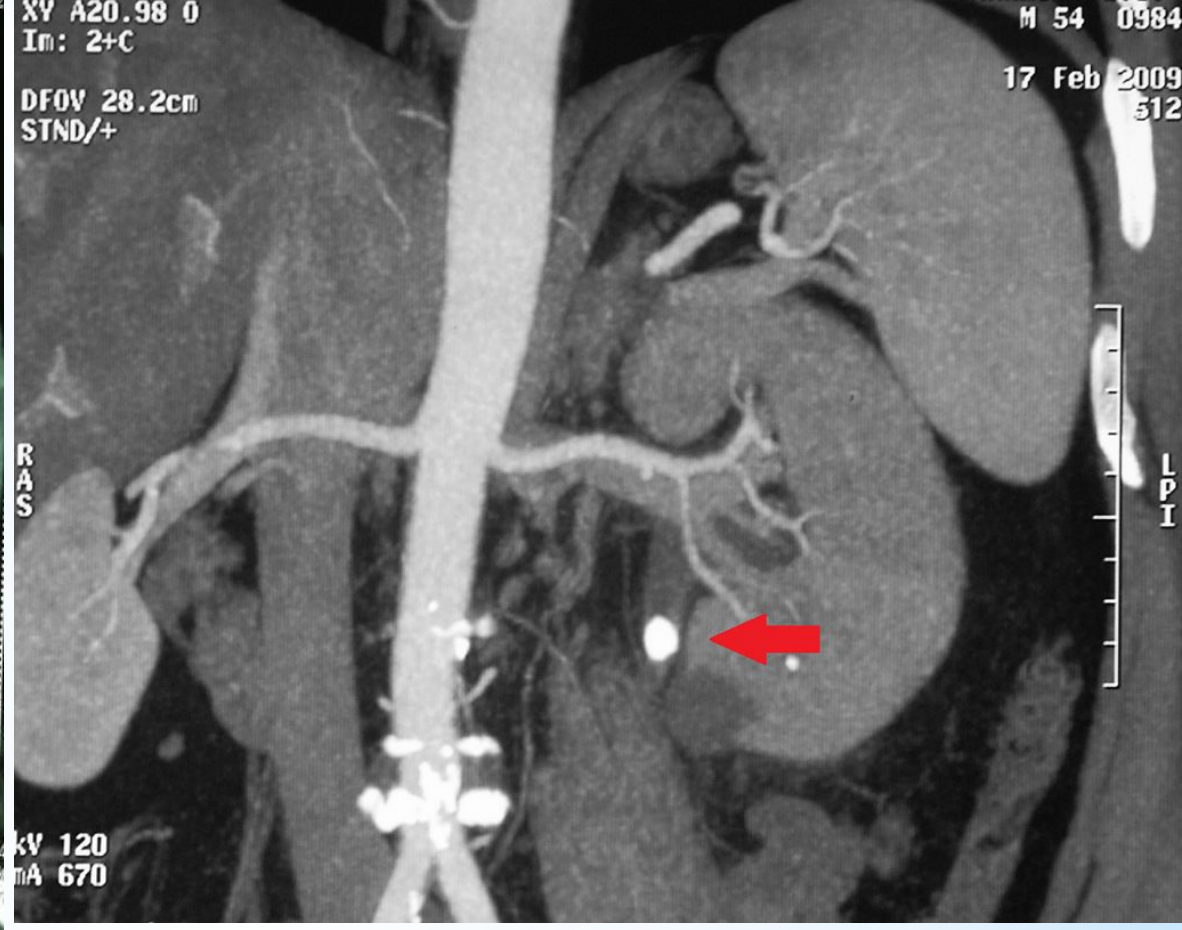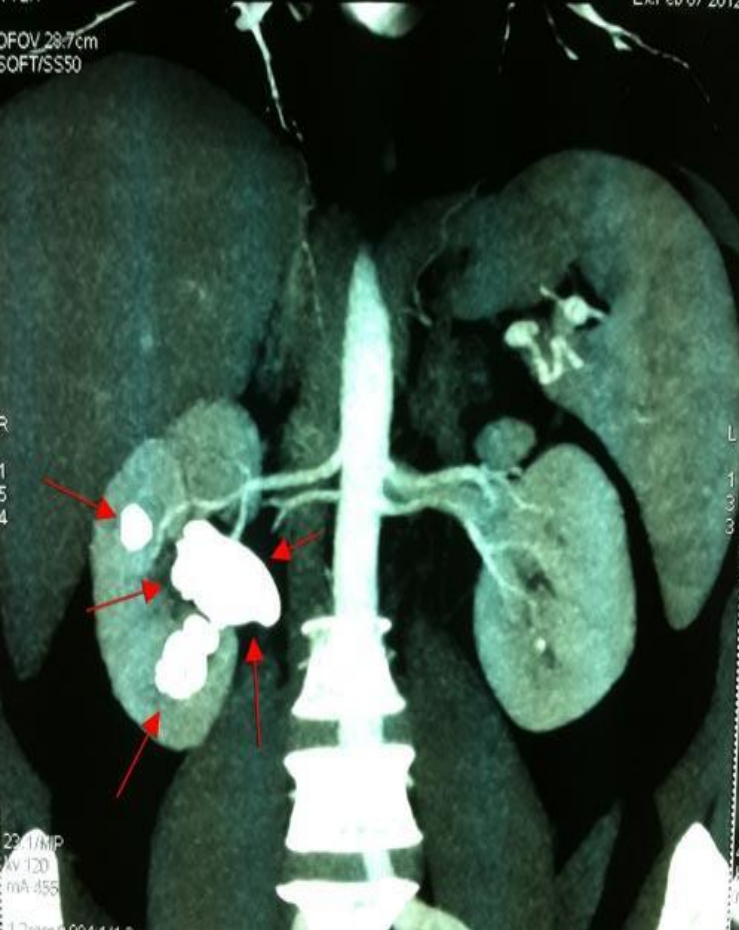
Обзорная урограмма больного с двухсторонними рентгенконтрастными (видимыми) коралловидными камнями и камнем в мочевом пузыре



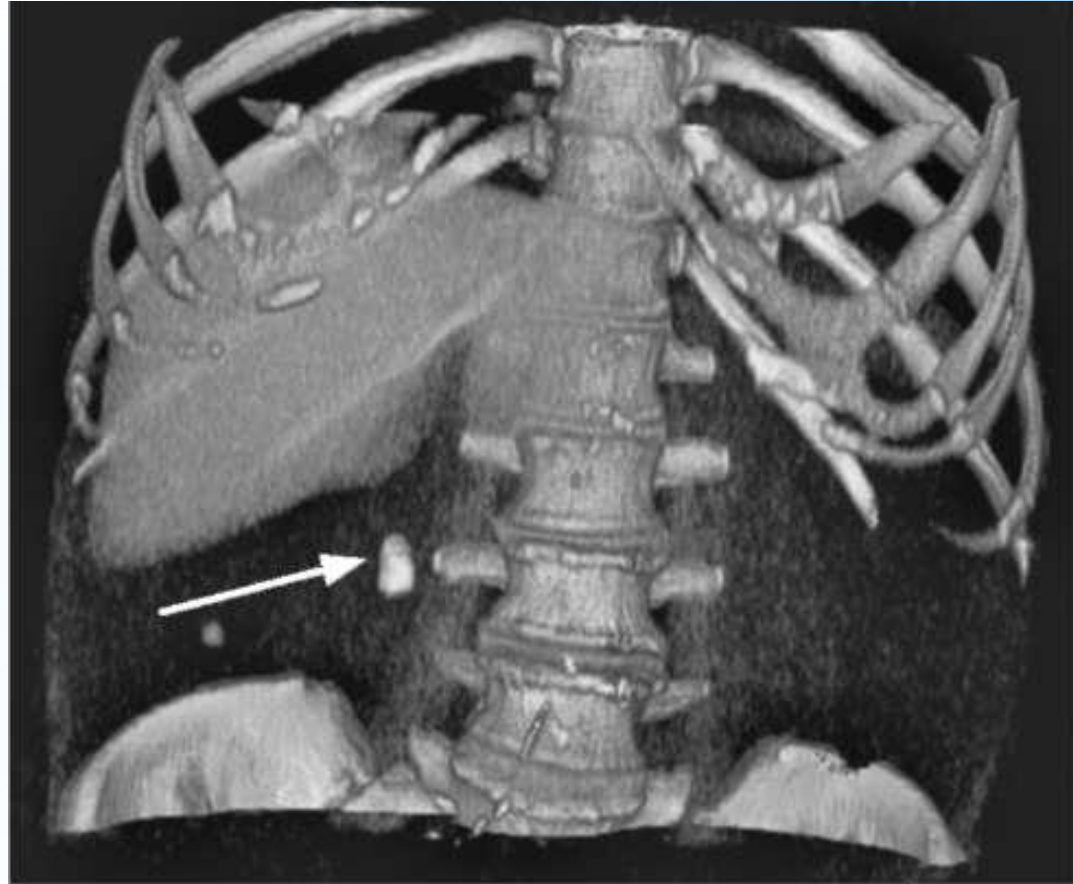
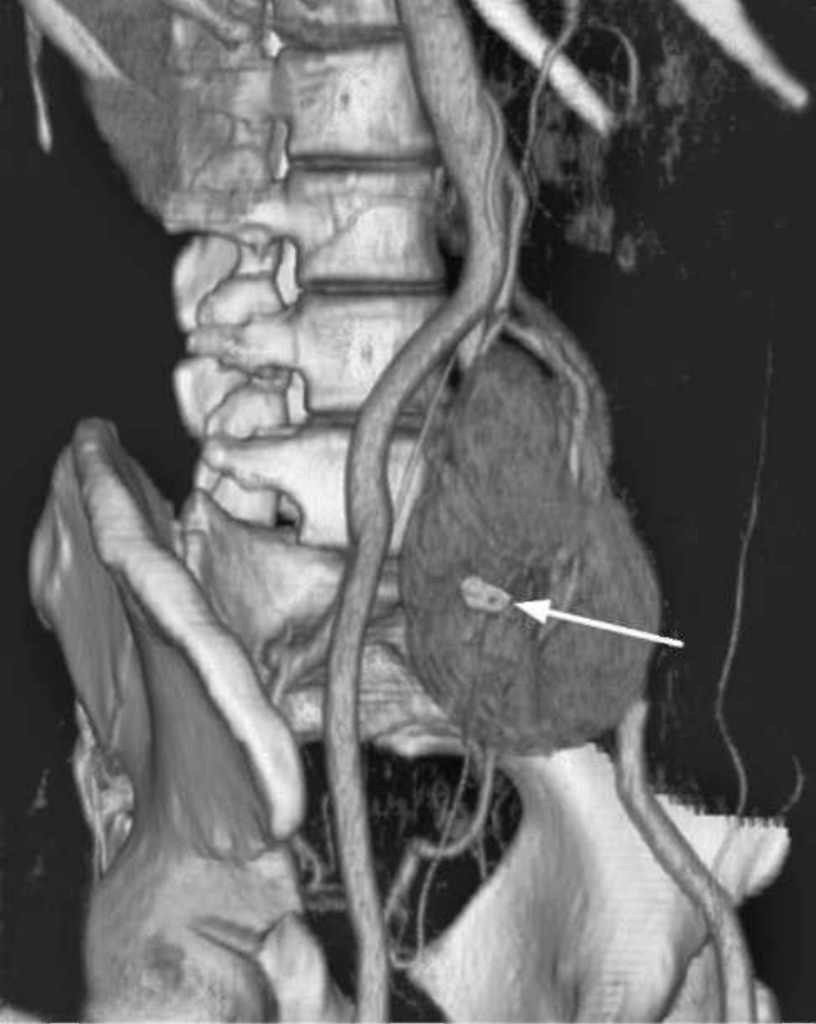
Обзорная урограмма больного с камнем в левой почке

* Экскреторная урография



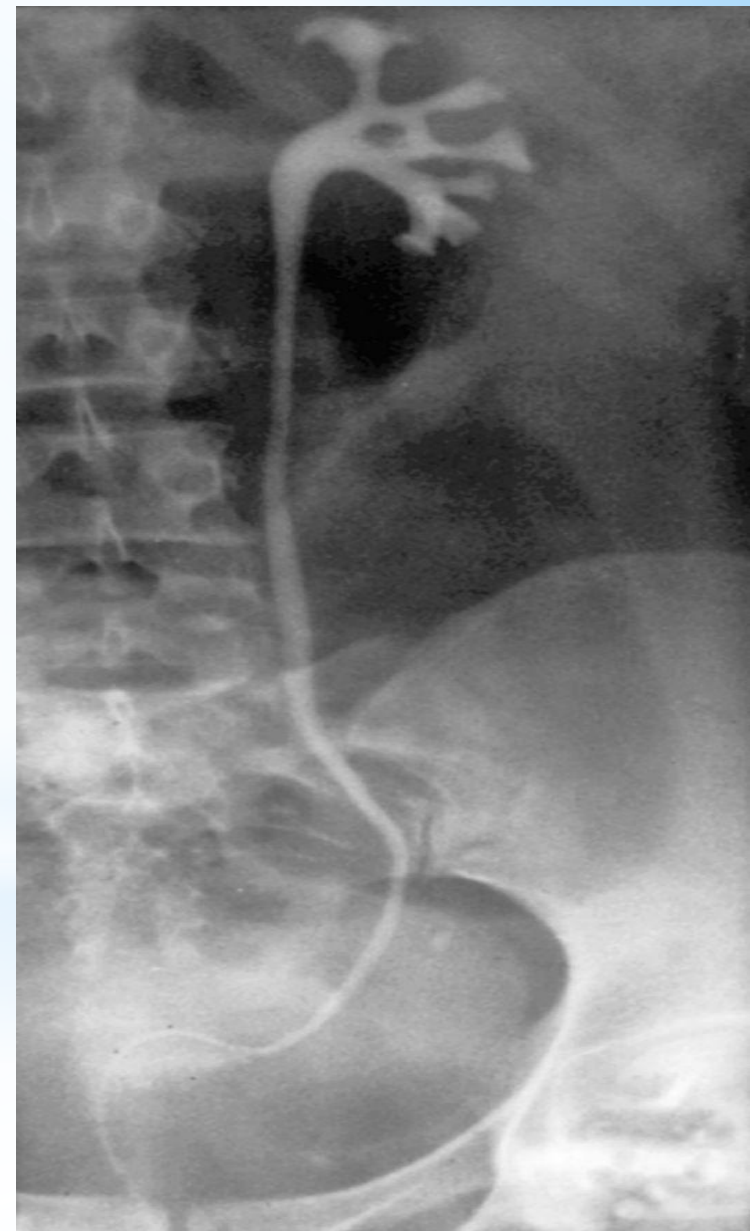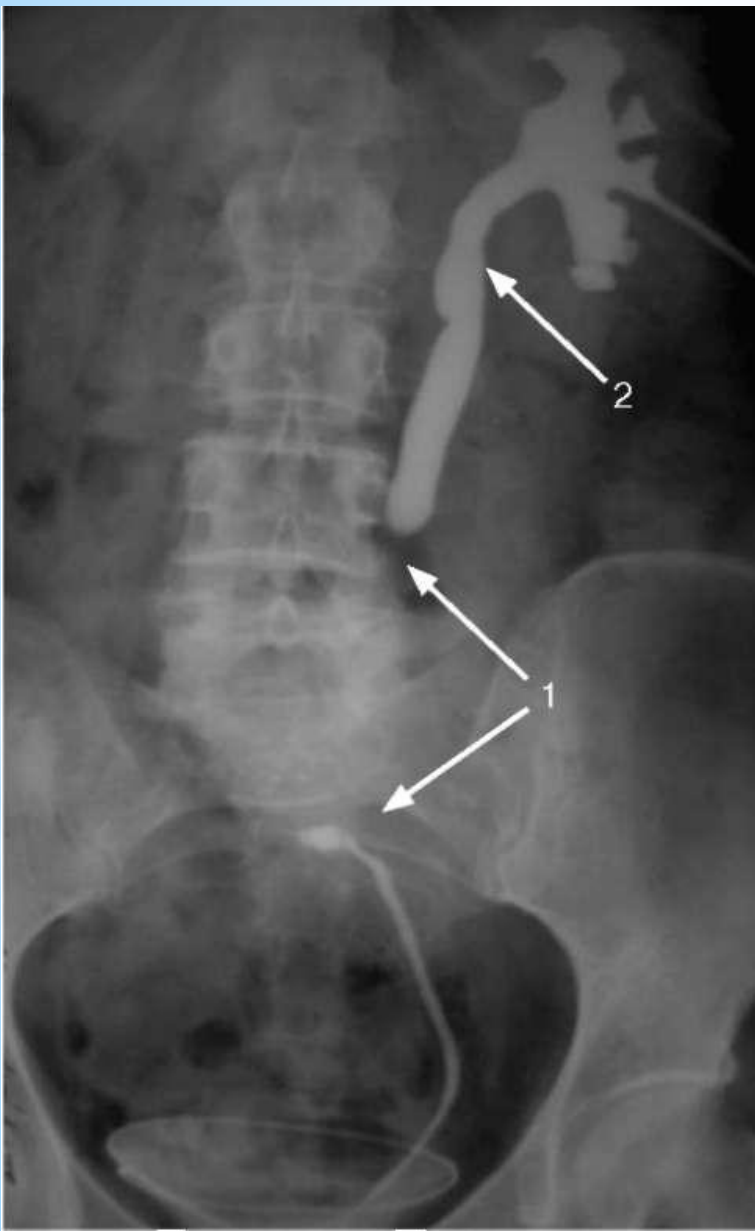


* КТ и МРТ

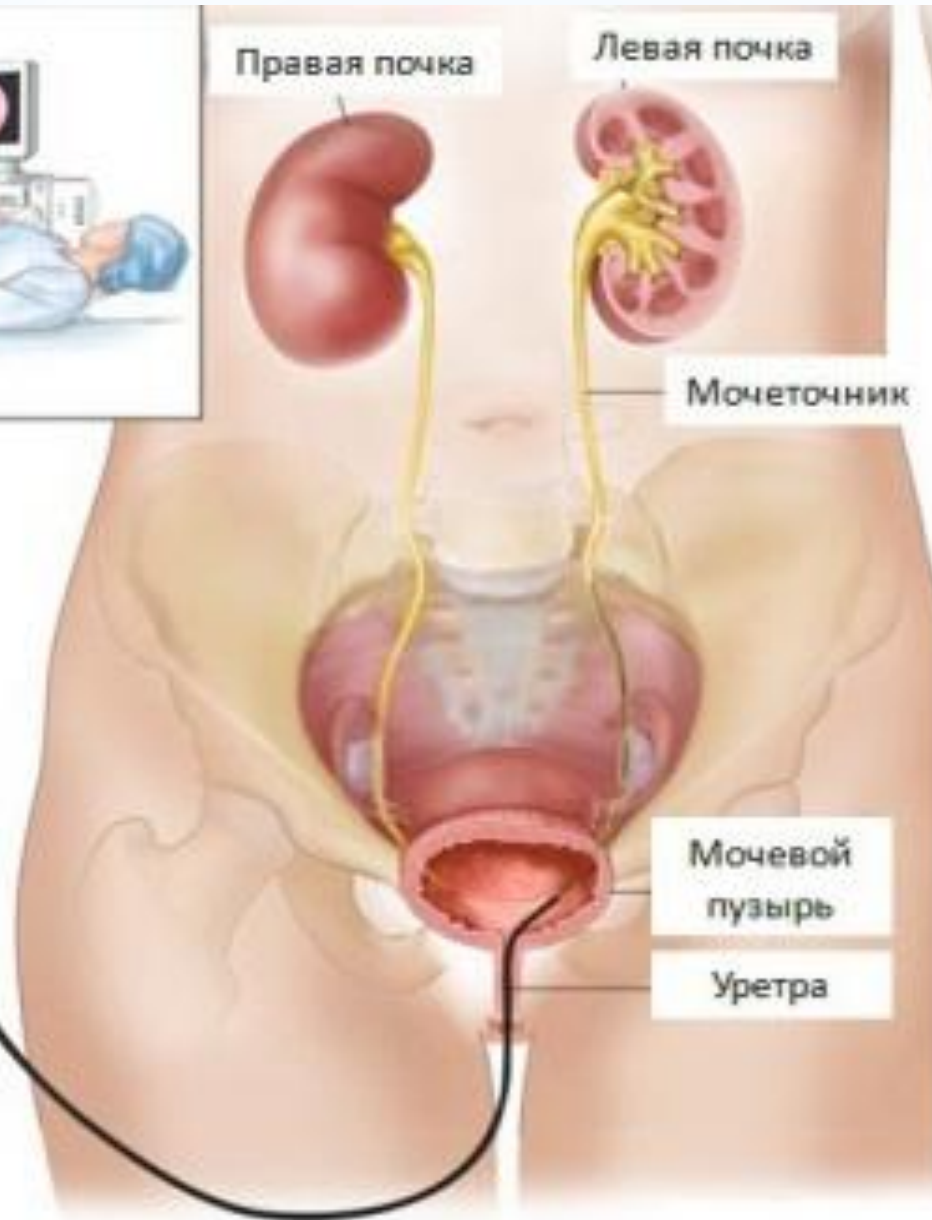
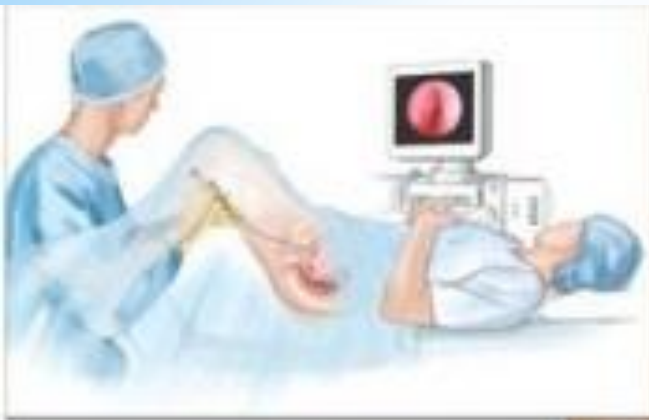
* 3d моделирование

Ретроградная уретеропиелелография



* ЦИСТОСКОПИЯ



Гибкий уретероскоп





СТЕНТ МОЧЕТОЧНИКОВЫЙ



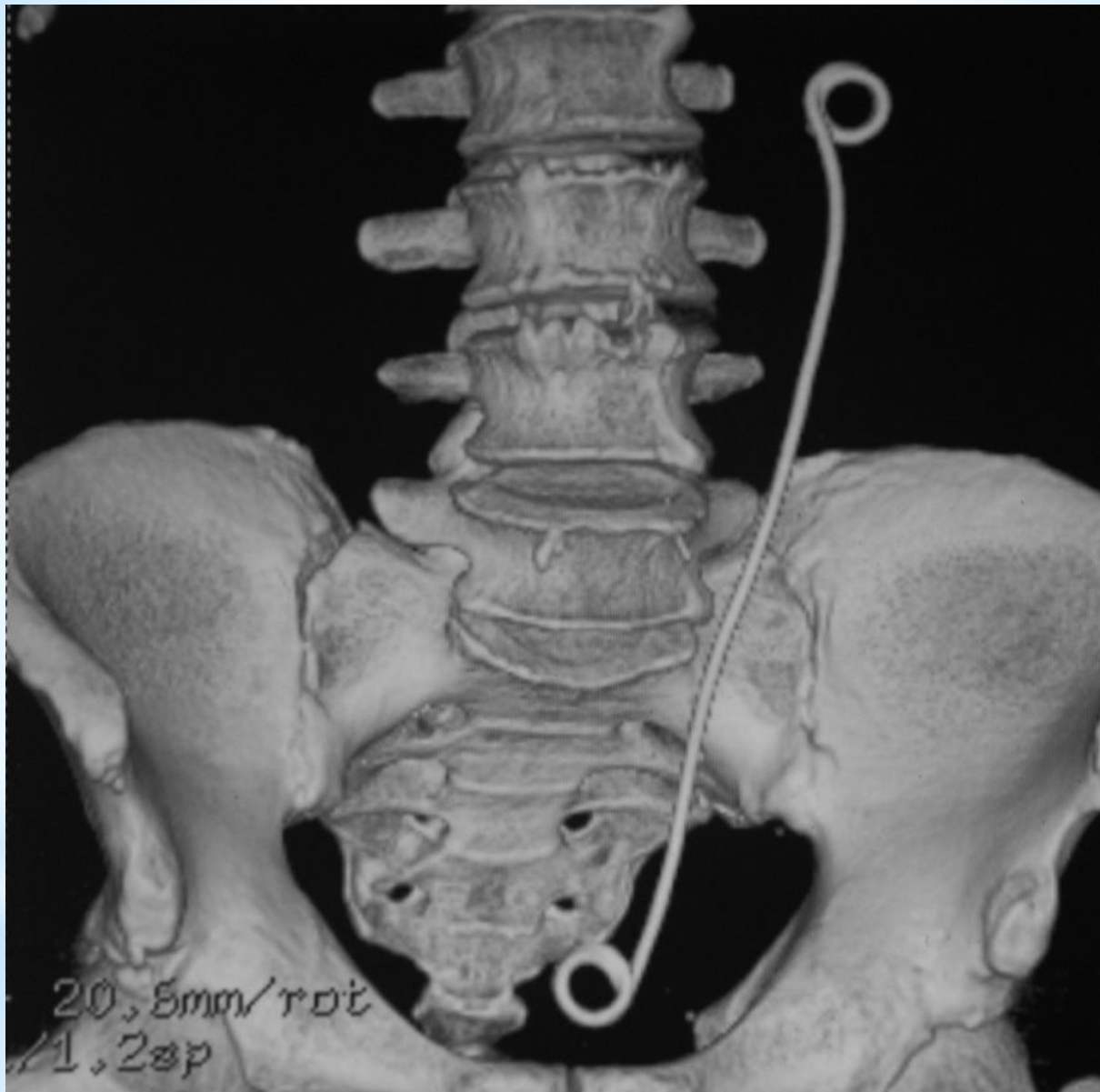
ТОЛКАТЕЛЬ



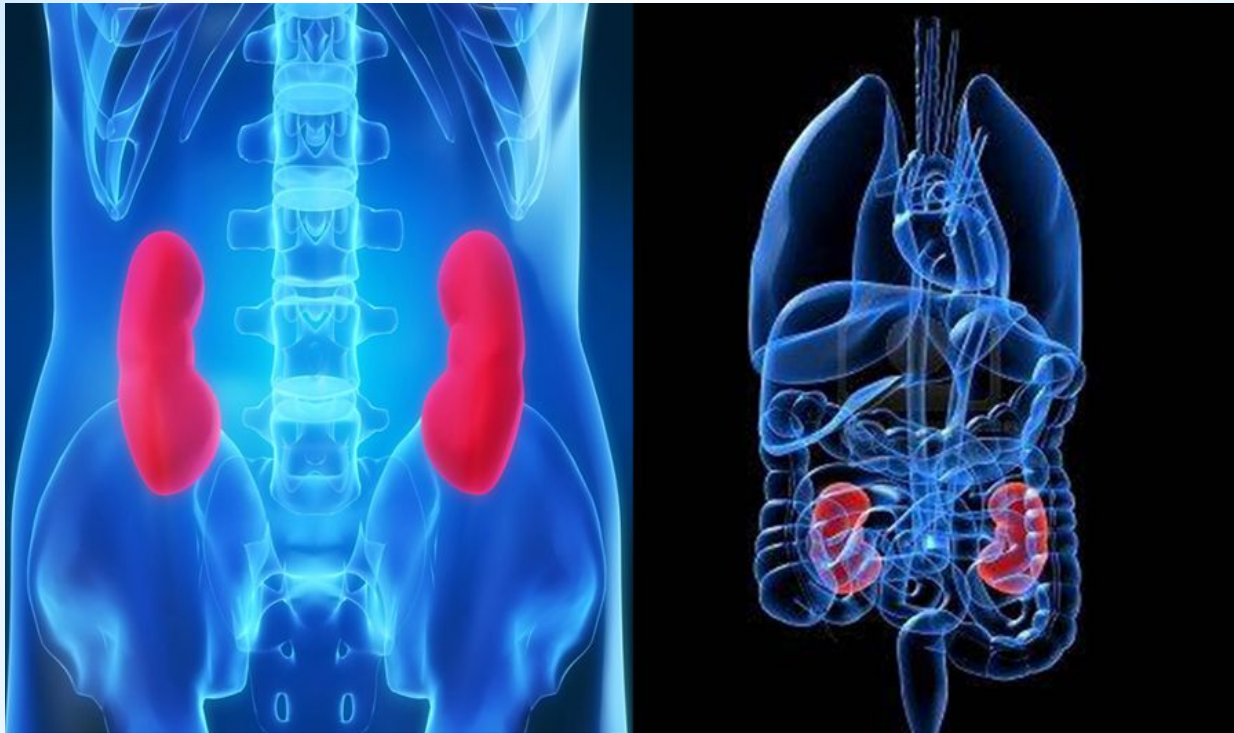
ПРОВОДНИК



* Катетеризация мочеточника



20, 5mm/rot
1, 2sp



* Дифференциальная
диагностика

* Острый аппендицит

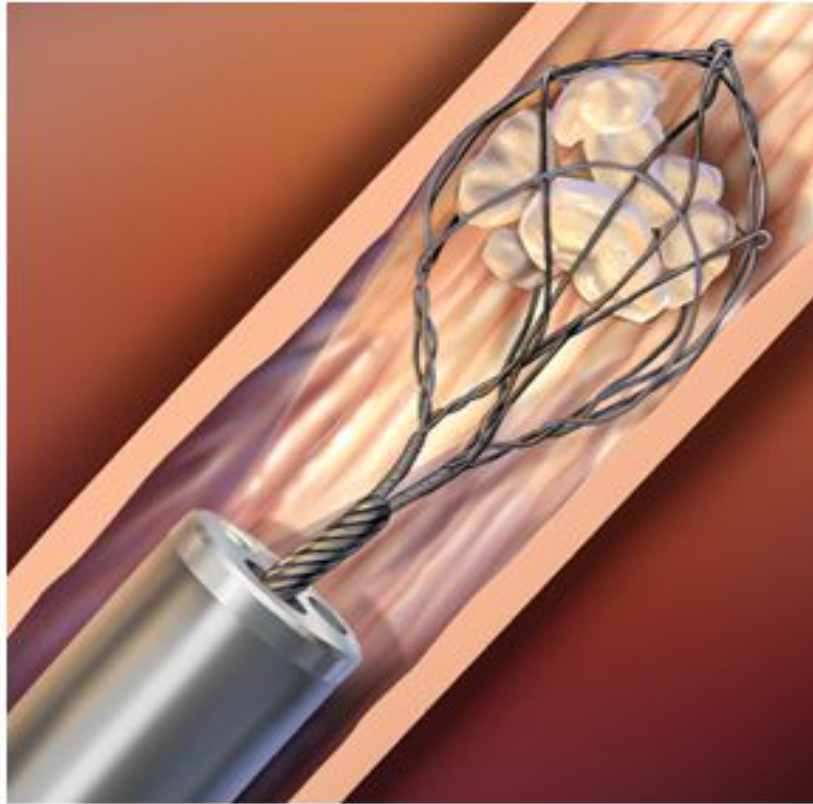
* Острый холецистит

* Острый панкреатит

* Прободная язва желудка

* Острая кишечная
непроходимость

* Ущемленная грыжа



* Неотложная помощь

* Тепловые процедуры

* НПВС

* Спазмолитики

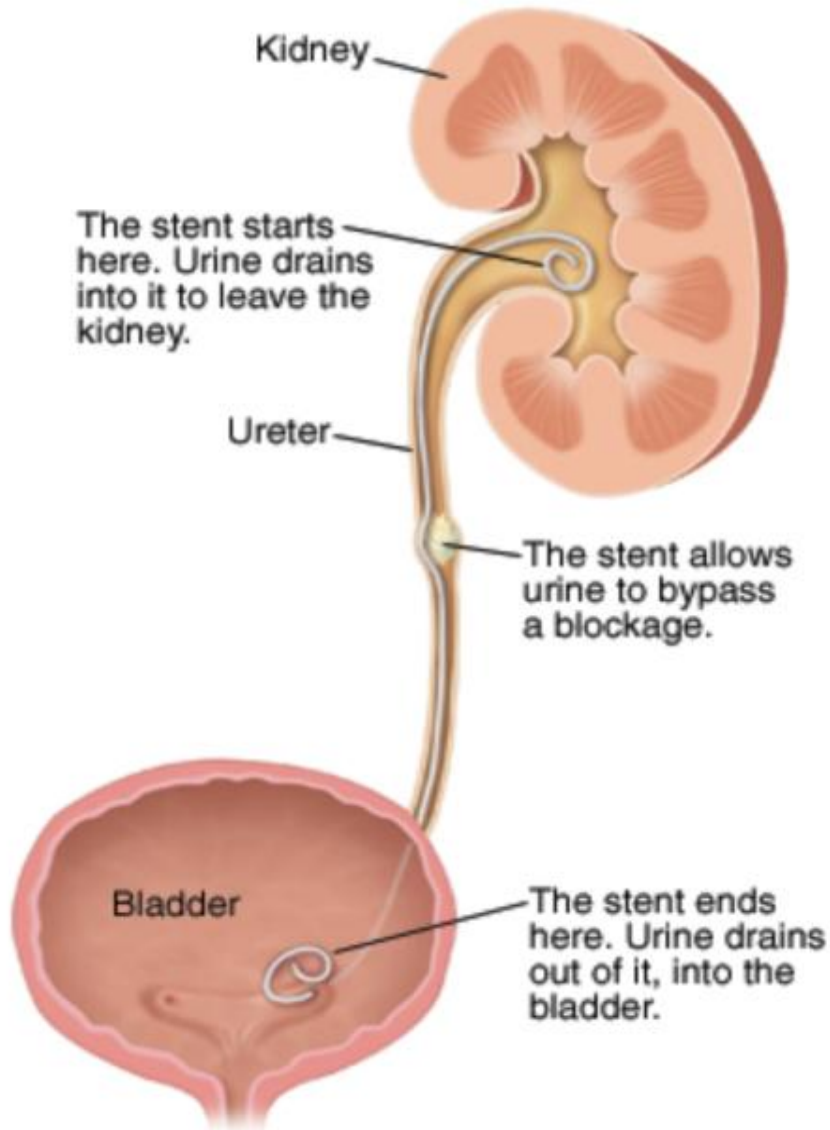
* Новокаиновые блокады

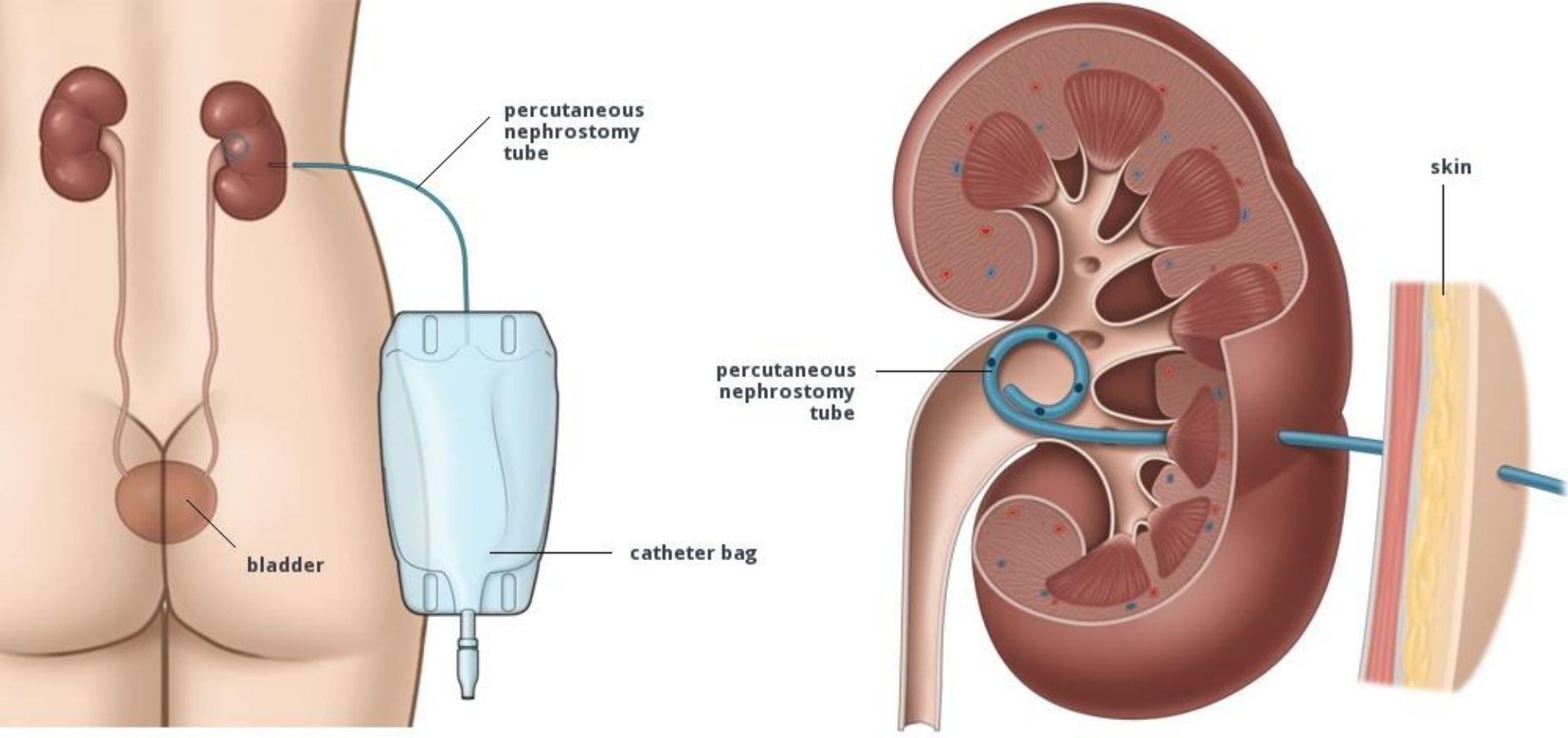
* Блокада семенного канатика (круглой связки матки)

* Стентирование мочеточника

* Чрескожная пункционная нефростомия

*Стентирование





* Чрескожная пункционная нефростомия



*** Острая задержка
мочеиспускания**

***Ишурия-невозможность самостоятельного акта мочеиспускания при переполненном мочевом пузыре.**



- * Заболевания предстательной железы- ДГПЖ, рак, абсцесс, простатит, склероз
- * Заболевания мочевого пузыря- камни, опухоли, травмы, тампонада
- * Заболевания уретры- стриктуры, камни, травмы
- * Травмы мочевого пузыря и уретры
- * Заболевания ЦНС

* **Этиология**

- * Боли в нижней части живота
- * Чувство переполнения и распираания мочевого пузыря
- * Императивные позывы
- * Рефлекторное нарушение перистальтики кишечника

* **Симптоматика**

1. При заболеваниях ПЖ :

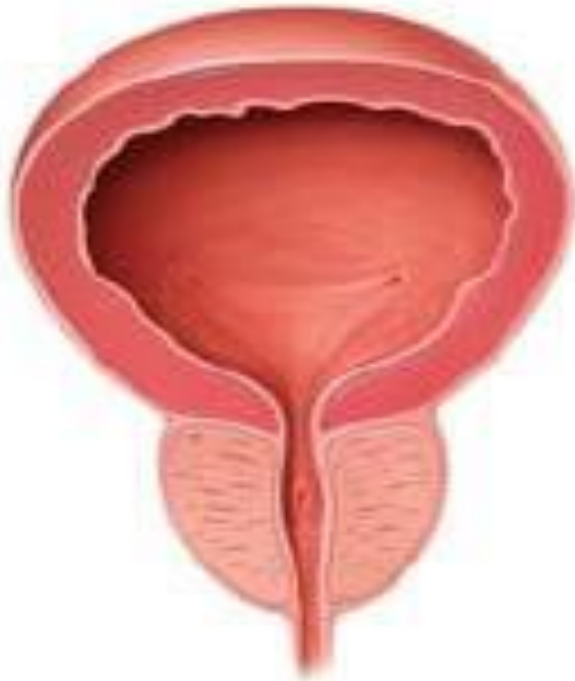- ПРИ
- УЗИ
- Определение уровня ПСА

2. Камни мочевого пузыря

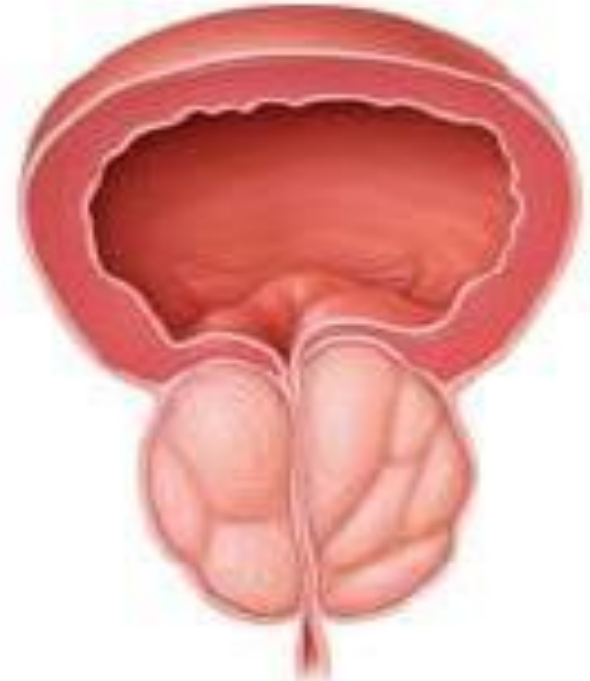- Рентген
- КТ и МРТ
- УЗИ

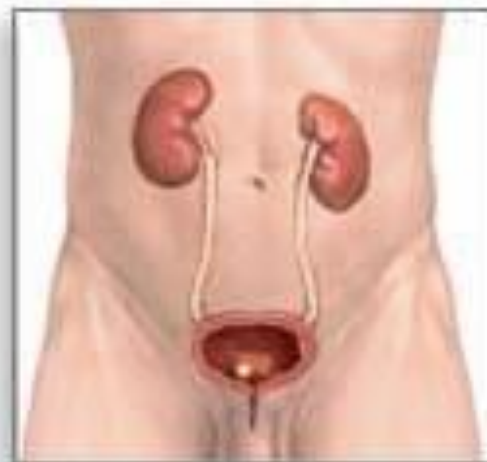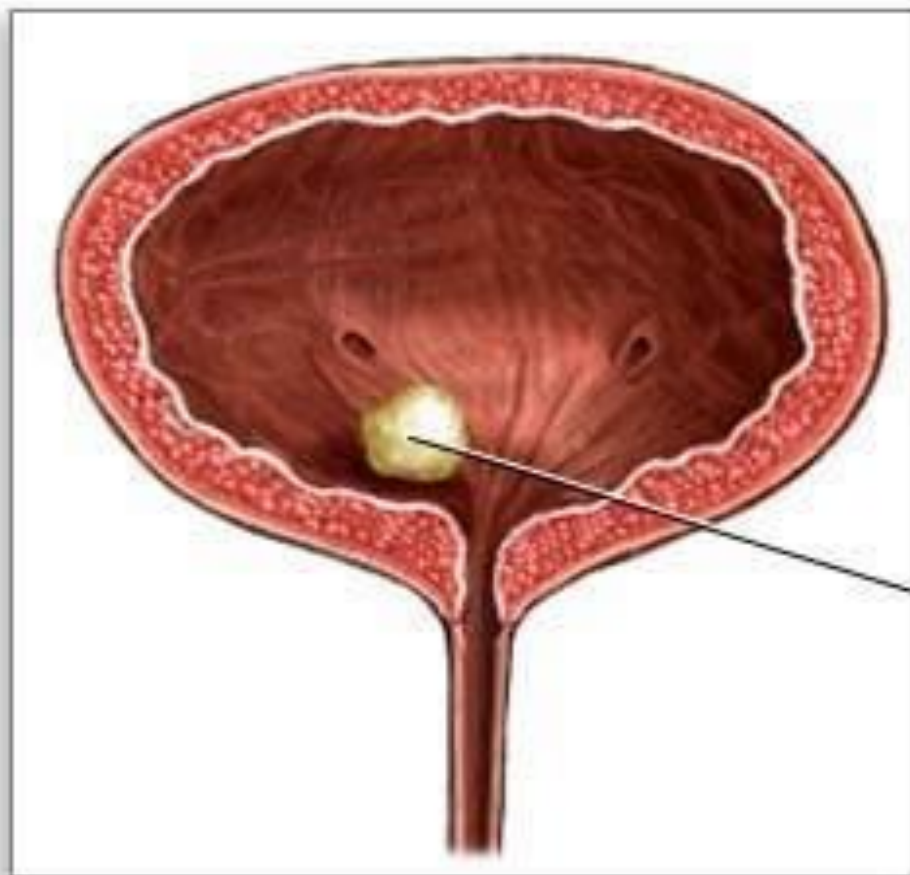
* **Диагностика**

Normal Prostate

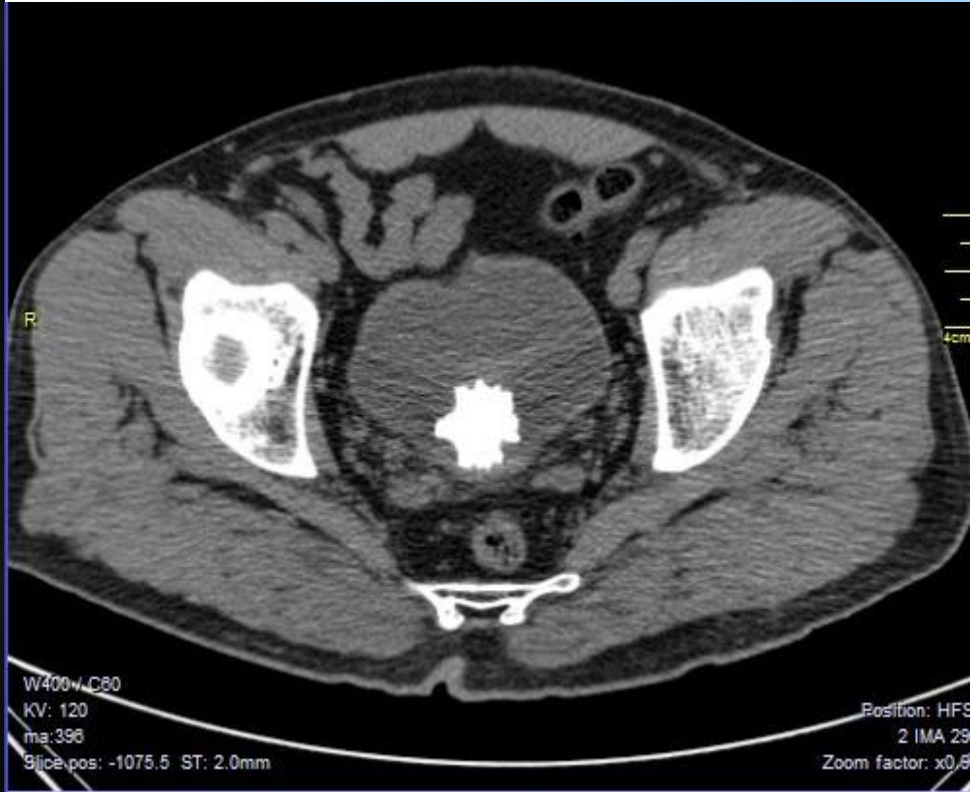
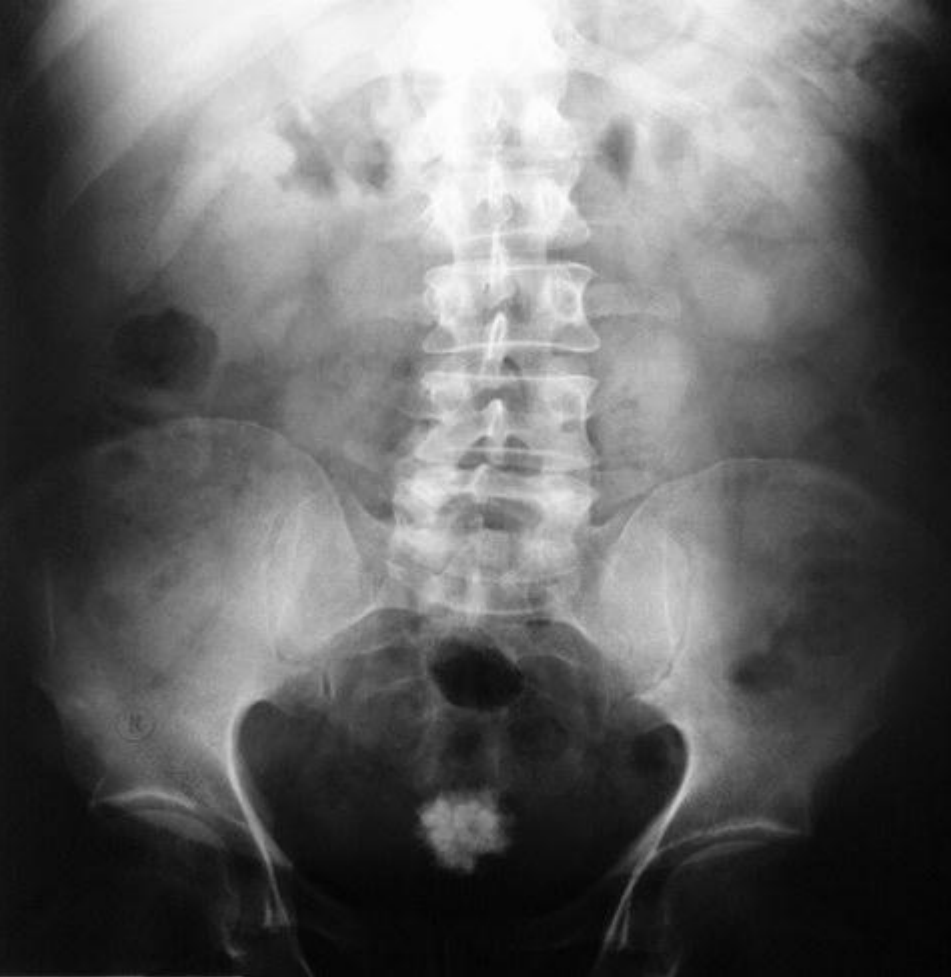
Enlarged Prostate



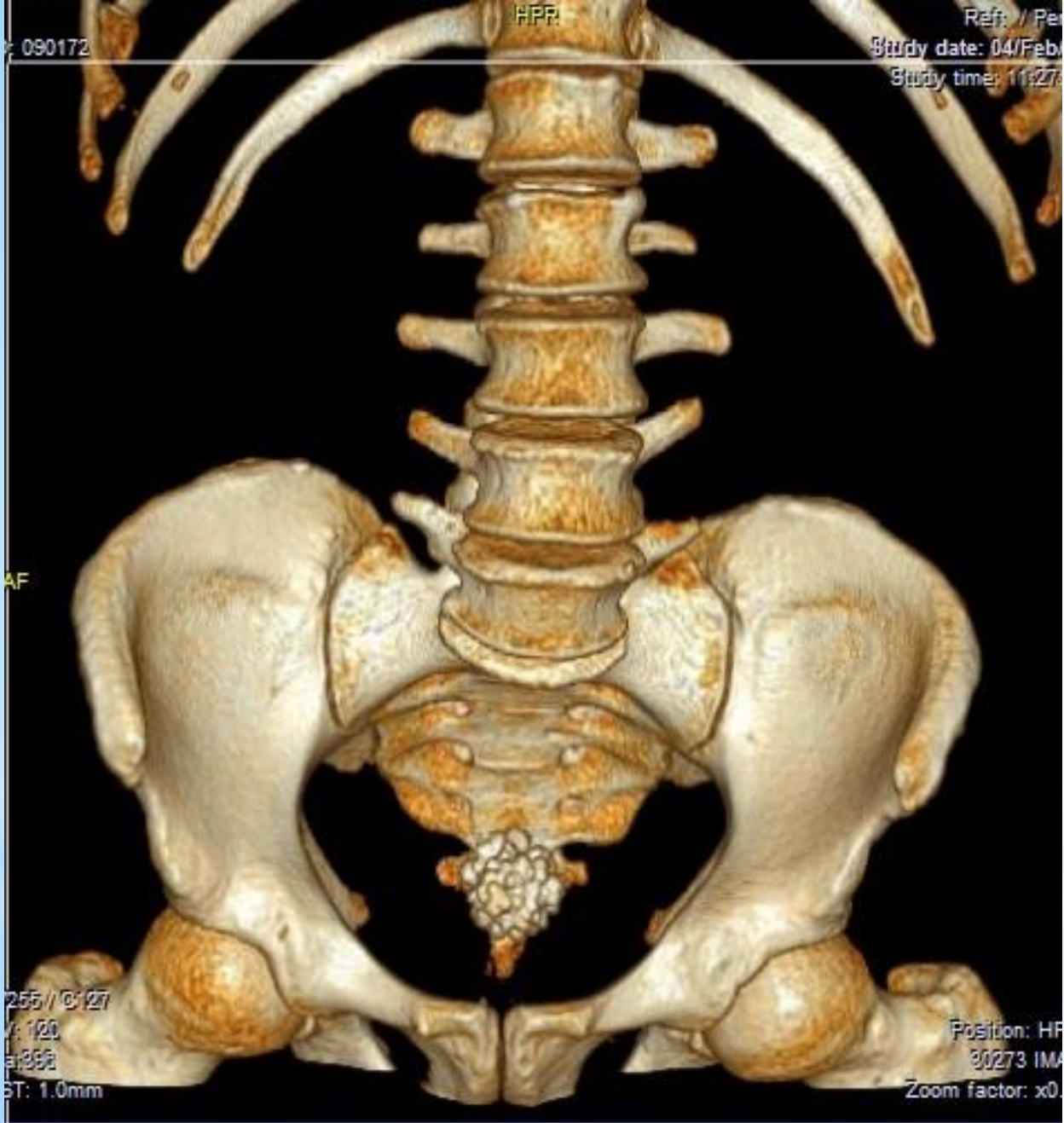


**Камень
в мочевом
пузыре**



**КТ области таза:
камень в мочевом
пузыре**

**Обзорная
рентгенография
органов малого таза :
камень в мочевом
пузыре**



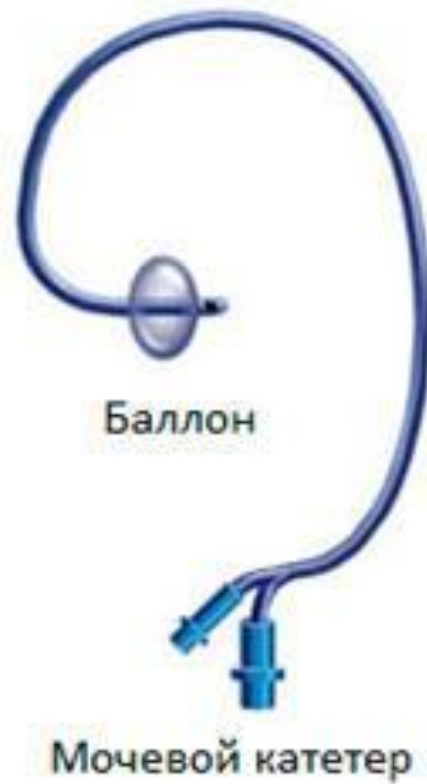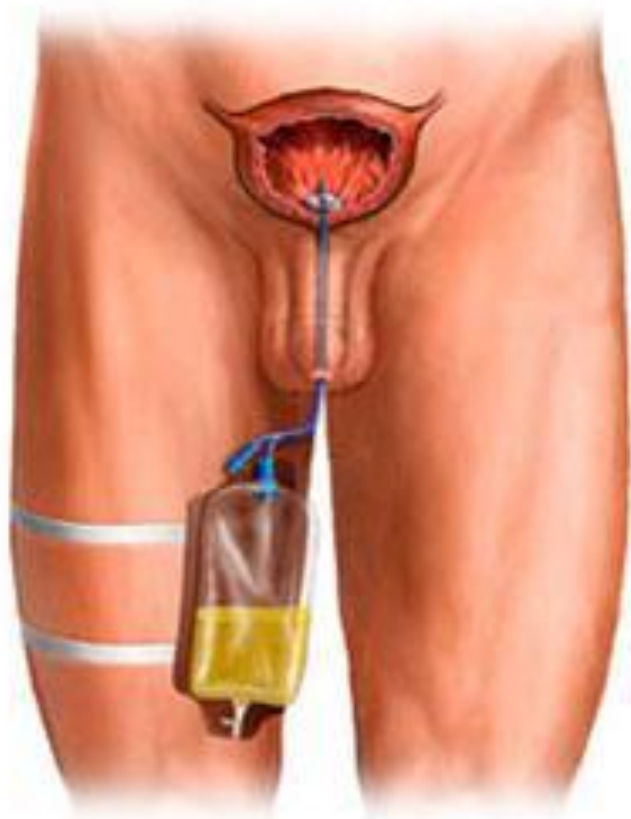3D- моделирование

* Катетеризация мочевого пузыря

* Надлобковая пункция

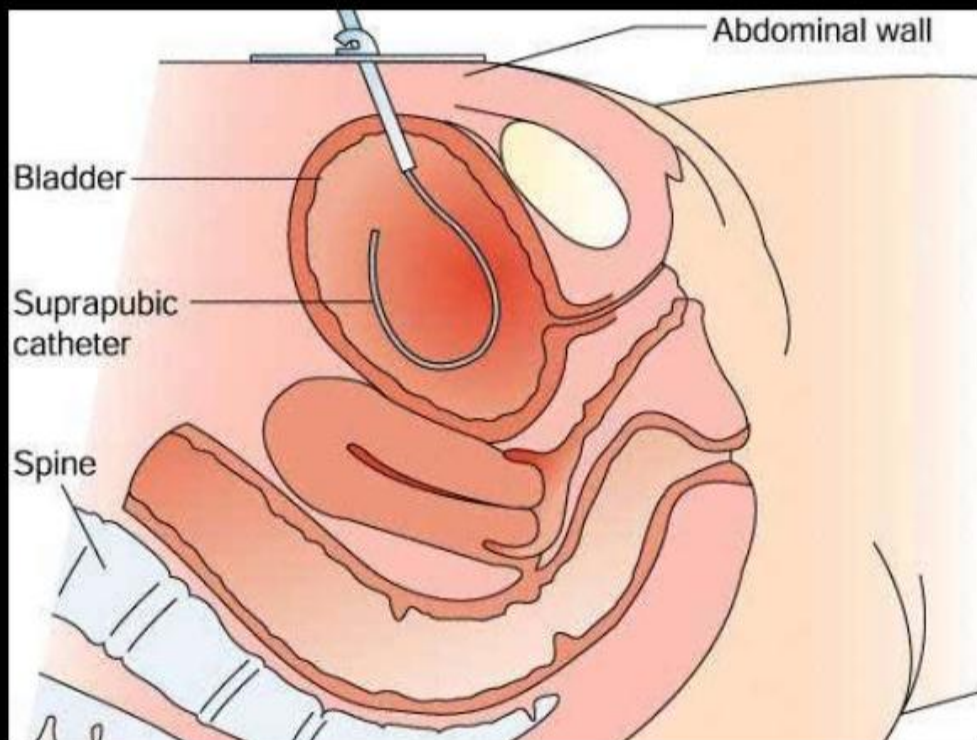
* Троякарная эпицистостомия

*** неотложная помощь**

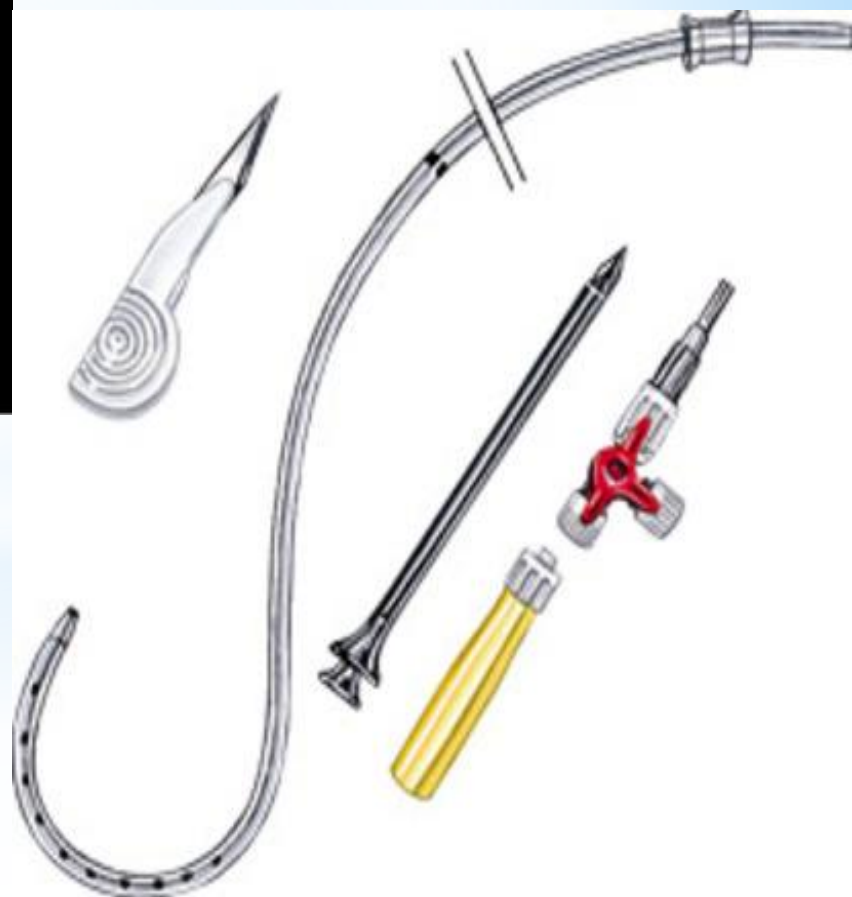

* Катетеризация мочевого пузыря

Suprapubic bladder puncture



- Надлобковая
пункция



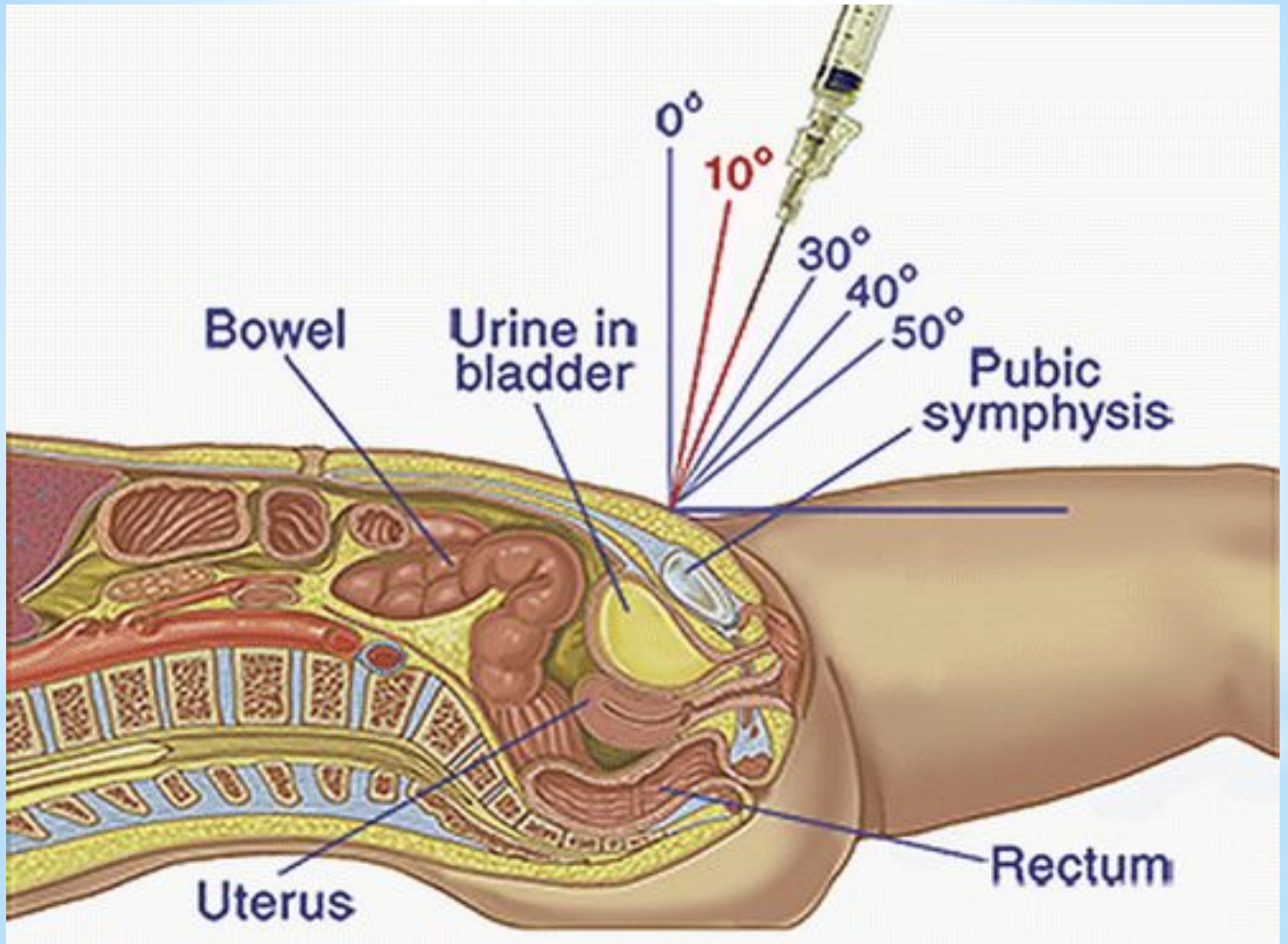
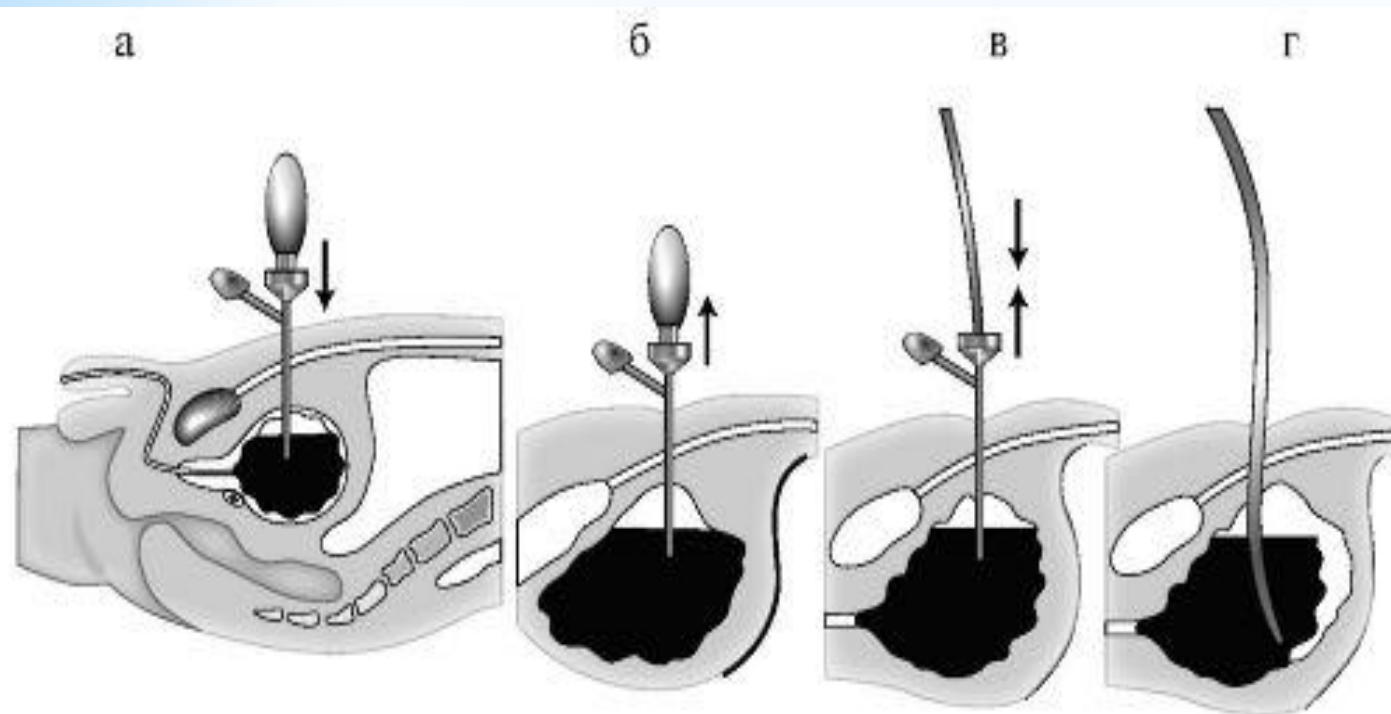


Схема этапов троакарной эпицистостомии



а - положение троакара после прокола; б - извлечение мандрена; в - введение дренажной трубки и удаление тубуса троакара; г - трубка установлена и зафиксирована к коже

THE



END