Нейропатия ног (седалищного, бедренного, большеберцового, малоберцового)

Работу выполнила: Садуакас Даулет

Группа: 603-2к

Факультет: ВОП

Руководитель: Ирина Мухаменджановна

План

Введение

Основная часть

Эпидемиология и симптом
Диагностика и лечение
Эпидепидемиология и профилактика

Заключительная часть

Использованная литература

Невропатия седалищного нерва

Невропатия седалищного нерва — одна из самых часто встречаемых мононевропатий, по своей частоте уступает лишь невропатии малоберцового нерва. В большинстве случаев имеет односторонний характер. Наблюдается преимущественно у людей среднего возраста. Заболеваемость среди возрастной группы 40-60 лет составляет 25 случаев на 100 тыс. населения. Одинаково часто встречается у лиц женского и мужского пола. Нередки случаи, когда седалищная невропатия серьезно и надолго снижает трудоспособность пациента и даже приводит к инвалидности. В связи с этим, патология седалищного нерва представляется социально значимым вопросом, разрешение медицинских аспектов которого находится в ведении практической неврологии и вертебрологии.

Причины невропатии седалищного нерва

Большое число седалищных невропатий связано с повреждением нерва. Травмирование n. ischiadicus возможно при переломе костей таза, вывихе и переломе бедра, огнестрельных, рваных или резаных ранах бедра. Отмечается тенденция к увеличению количества компрессионных невропатий седалищного нерва. Компрессия может быть обусловлена опухолью, аневризмой позвздошной артерии, гематомой, длительной иммобилизацией, но чаще всего она вызвана сдавлением нерва в подгрушевидном пространстве. Последнее обычно связано с вертеброгенными изменениями, происходящими в грушевидной мышце по рефлекторному мышечно-тоническому механизму при различной патологии позвоночника, как то: сколиоз, поясничныйгиперлордоз, остеохондроз позвоночника, поясничный спондилоартроз, грыжа межпозвонкового диска и др.

По некоторым данным примерно 50% пациентов с дискогенным поясничным радикулитом имеют клинику синдрома грушевидной мышцы. Однако, следует отметить, что невропатия седалищного нерва вертеброгенного генеза может быть связана с непосредственным сдавлением волокон нерва при их выходе из позвоночного столба в составе спинномозговых корешков. В отдельных случаях патология седалищного нерва на уровне грушевидной мышцы бывает спровоцирована неудачно проведенной инъекцией в ягодицу.

Воспаление (неврит) n. ischiadicus может наблюдаться при инфекционных заболеваниях (герпетической инфекции, кори, туберкулезе, скарлатине, ВИЧ-инфекции). Токсическое поражение возможно как при экзогенных интоксикациях (отравлении мышьяком, наркомании, алкоголизме), так и при накоплении токсинов в связи с дисметаболическими процессами в организме (сахарным диабетом, подагрой, диспротеинемией и пр.)

Симптомы невропатии седалищного нерва

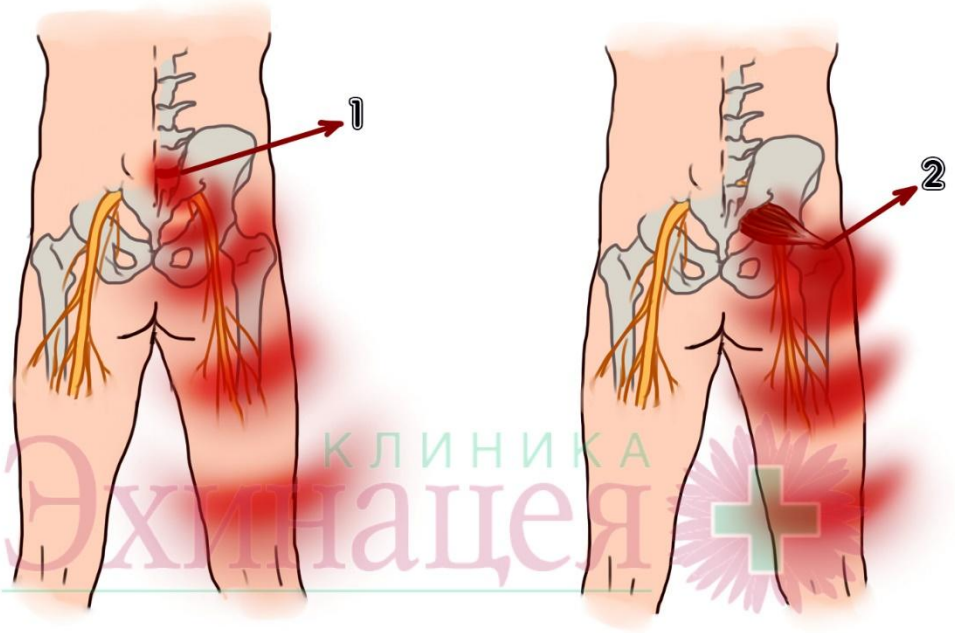

Патогномоничным симптомом невропатии n. ischiadicus выступает боль по ходу пораженного нервного ствола, именуемая ишиалгией. Она может локализоваться в области ягодицы, распространяться сверху вниз по задней поверхности бедра и иррадиировать по задне-наружной поверхности голени и стопы, доходя до самых кончиков пальцев. Зачастую пациенты характеризуют ишиалгию как «жгучую», «простреливающую» или «пронизывающую, как удар кинжалом». Болевой синдром может быть настолько интенсивным, что не дает пациенту самостоятельно передвигаться. Кроме того, пациенты отмечают чувство онемения или парестезии на задне-латеральной поверхности голени и некоторых участках стопы.

Объективно выявляется парез (снижение мышечной силы) двуглавой, полуперепончатой и полусухожильной мышц, приводящий к затрудненному сгибанию колена. При этом преобладание тонуса мышцы-антагониста, в роли которой выступает четырехглавая мышца бедра, приводит к положению ноги в состоянии разогнутого коленного сустава. Типична ходьба с выпрямленной ногой — при переносе ноги вперед для очередного шага она не сгибается в колене. Отмечается также парез стопы и пальцев, снижение или отсутствие подошвенного и ахиллова сухожильных рефлексов. При достаточно длительном течении заболевания наблюдается атрофия паретичных мышечных групп.

Расстройства болевой чувствительности охватывают латеральную и заднюю поверхность голени и практически всю стопу. В области латеральной лодыжки отмечается выпадение вибрационной чувствительности, в межфаланговых суставах стопы и голеностопе — ослабление мышечно-суставного чувства. Типична болезненность при надавливании крестцово-ягодичной точки — места выхода n. ischiadicus на бедро, а также других триггерных точек Валле и Гара. Характерным признаком седалищной невропатии является положительные симптомы натяжения Бонне (простреливающая боль у лежащего на спине больного при пассивном отведении ноги, согнутой в тазобедренном суставе и колене) и Лассега (боль при попытке поднять прямую ногу из положения лежа на спине).

В некоторых случаях невропатия седалищного нерва сопровождается трофическими и вазомоторными изменениями. Наиболее выраженные трофические расстройства локализуются на латеральной стороне стопы, пятке и тыле пальцев. На подошве возможен гиперкератоз, ангидроз или гипергидроз. На задне-латеральной поверхности голени выявляется гипотрихоз. Вследствие вазомоторных нарушений возникает цианоз и похолодание стопы.

Клиническая анатомия бедренного нерва

- Бедренный нерв начинается тремя ветвями из II-IV поясничных спинальных нервов, которые формируют единый ствол, спускающийся вниз между большой поясничной и подвздошной мышцами, а затем по латеральному краю первой .

Рисунок 1. Анатомия бедренного нерва и места наиболее частого его повреждения (объяснения в тексте)

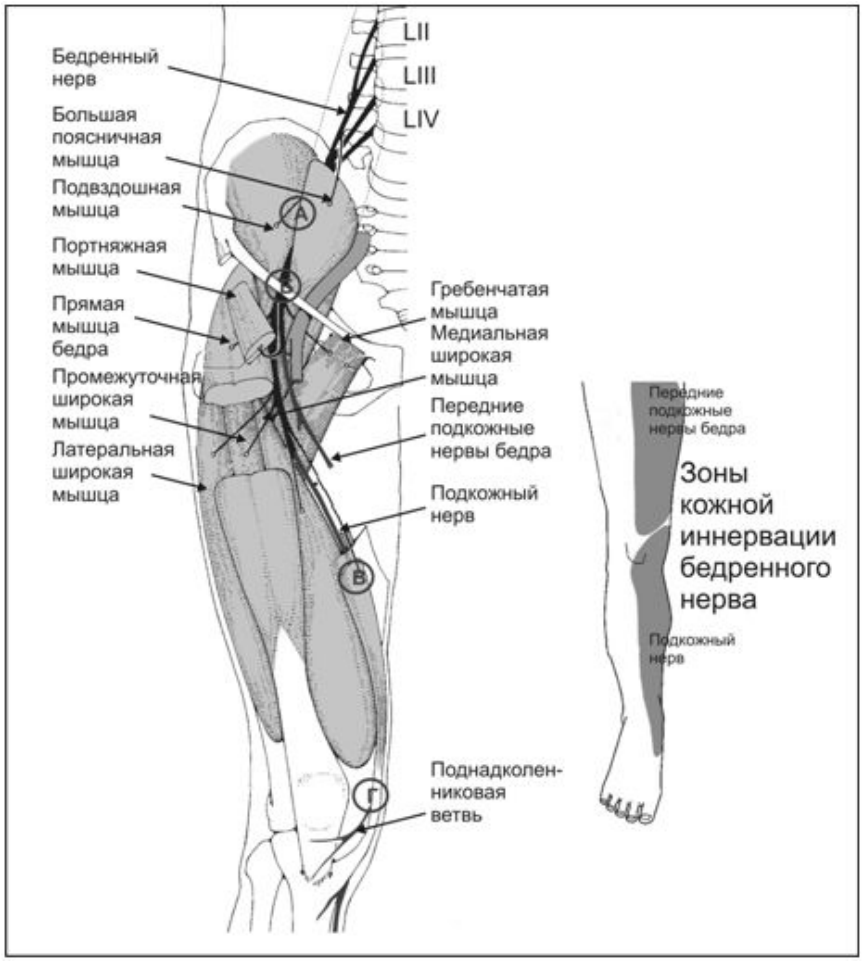

Ближе к паховой связке нерв отклоняется медиально, переходя на переднюю, а затем на медиальную поверхность большой поясничной мышцы. До выхода на бедро нерв отдает мышечные ветви, иннервирующие подвздошную и большую поясничную мышцы, которые сгибают бедро в тазобедренном суставе и вращают его кнаружи, а при фиксированном бедре сгибают поясничный отдел позвоночника, наклоняя туловище вперед.

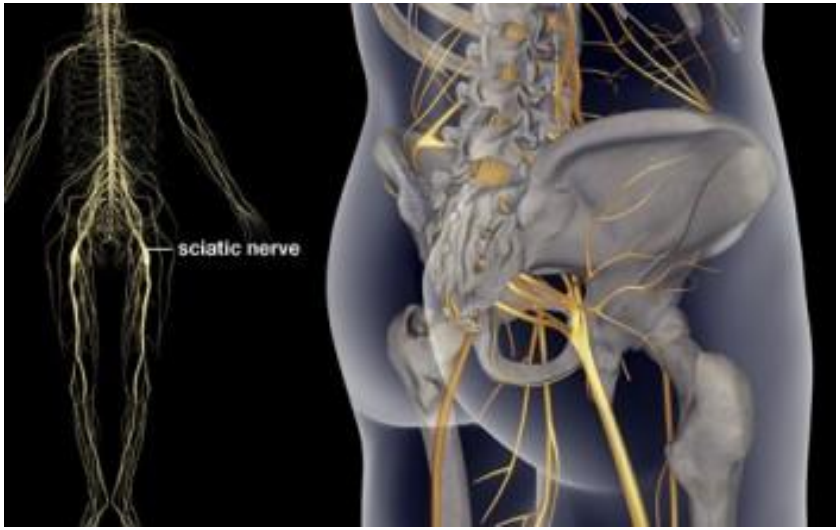

После выхода из под паховой связки бедренный нерв разделяется на мышечные и кожные ветви, а также подкожный нерв. Мышечные ветви иннервируют портняжную и гребешковую мышцы, которые участвуют в сгибании бедра, а также четырехглавую мышцу, осуществляющую разгибание голени и сгибание бедра. Кожные ветви — передние кожные нервы бедра, иннервируют переднюю и отчасти медиальную поверхность бедра.

Невропатия бедренного нерва

- Один из самых частых вариантов мононевропатии.
  • Как и при других мононевропатиях, заболевание развивается вследствие травмы, метаболических расстройств (например, сахарный диабет) или токсического воздействия.
  • Наиболее часто встречаются идиопатические случаи и диабетическая невропатия.

- • В патогенезе имеет значение ишемия vasa nervorum, приводящая к поражению аксонов (чаще) и/или демиелинизации.
  • Бедренная невропатия, внезапно развившаяся у пациента, получающего антикоагулянтную терапию, неотложное неврологическое состояние, которое может указывать на кровоизлияние в ретроперитонеальную клетчатку, особенно при сопутствующей аневризме брюшной аорты.

Клинические призна

■ Слабость при разгибании ноги в коленном суставе и сгибании в тазобедренном.

■ Онемение передней поверхности бедра и медиальной поверхности голени.

• Поясничная боль, иррадиирующая в паховую область.

• Боль в паховой области.

• Поражение обычно одностороннее; иногда выраженные симптомы с одной стороны и менее значимые - с другой.

■ Ослабление или отсутствие коленного рефлекса.

Первой жалобой является слабость в одной из ног (как будто нога «подгибается») при попытке встать или ходить. Боль в передней части бедра часто наблюдается при возникновении нейропатии вследствие подвздошной гематомы, поэтому, если боль сопровождается внезапным появлением слабости в ноге, необходимо заподозрить это заболевание..

- Такая же боль, но обычно возникающая постепенно, может наблюдаться в случаях «бедренной нейропатии», развивающейся при сахарном диабете. За исключением боли, расстройства чувствительности при нейропатии бедренного нерва наблюдаются нечасто и степень их выраженности минимальна

Диагностика

Детальный сбор неврологического анамнеза и обследование, выявляющее слабость при разгибании в коленном суставе, нарушения чувствительности передней поверхности бедра и медиальной поверхности голени и нормальную способность к приведению и отведению бедра.

- Может обнаруживаться лишь незначительная слабость при сгибании бедра.
- Сочетание слабости приведения бедра и разгибания в коленном суставе указывают на более проксимальное повреждение - на уровне поясничного сплетения либо корешков верхних и средних поясничных сегментов спинного мозга.

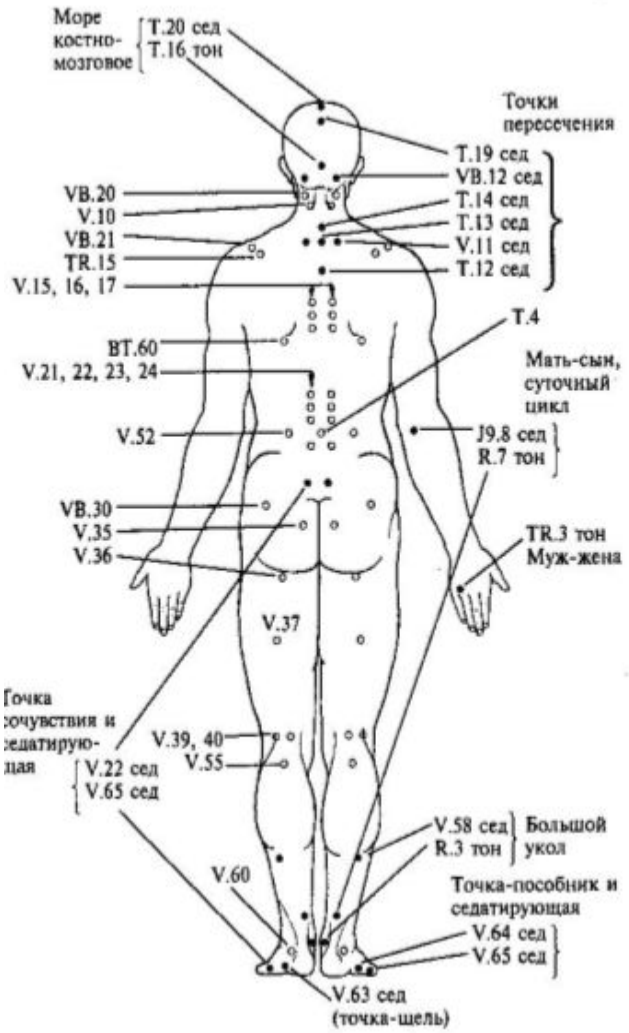

На ЭМГ и при исследовании нервной проводимости выявляется двустороннее поражение нервов у больных сахарным диабетом; эти методы помогают дифференцировать поясничную плексопатию и радикулопатию с изолированным повреждением бедренного нерва.

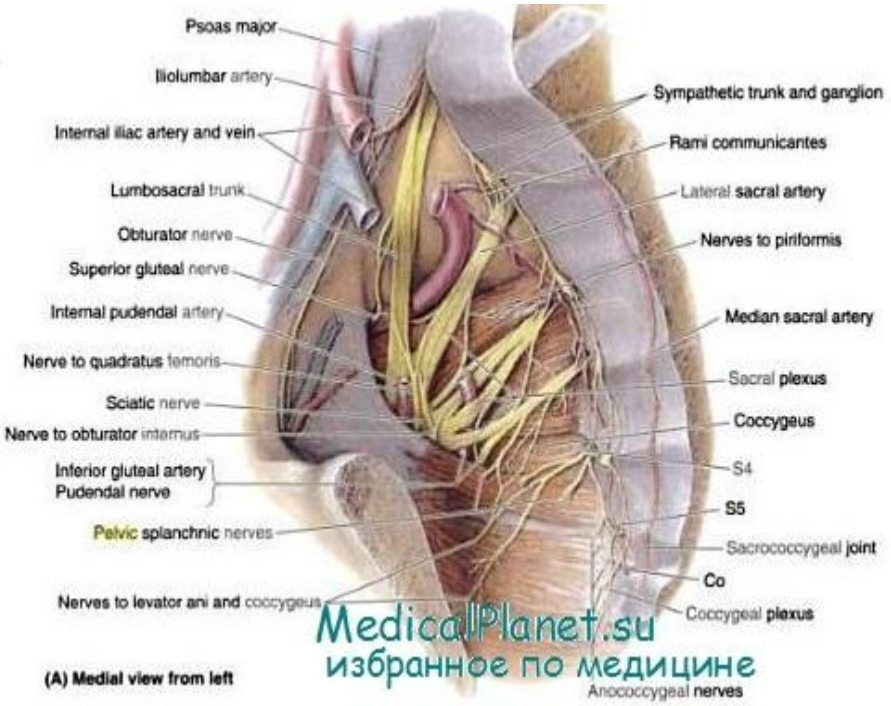

- МРИ поясничного отдела позвоночника и исследование органов малого таза позволяют исключить новообразование и кровоизлияние. Если причины состояния пациента непонятны, выполняют люмбальную пункцию, которая помогает исключить воспалительные и онкологические заболевания мозговых оболочек.

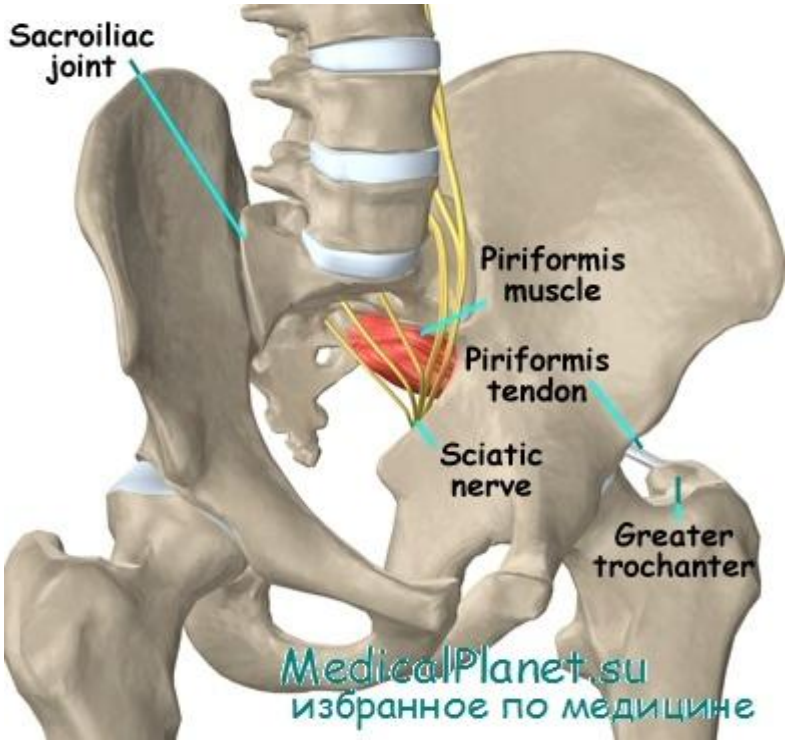

Нейропатия большеберцового нерва

В функциональном отношении большеберцовый нерв в значительной мере является антагонистом малоберцового нерва. Двигательные волокна большеберцового нерва иннервируют мышцы сгибатели стопы, мышцы сгибатели пальцев и мышцы ног, поворачивающие стопу кнутри.

Чувствительные волокна большеберцового нерва иннервируют заднюю поверхность голени, подошву и подошвенную поверхность пальцев с заходом на тыльную поверхность концевых фаланг и наружный край стопы, состоящий из волокон малоберцового и большеберцового нервов.

Симптомы нейропатии большеберцового нерва

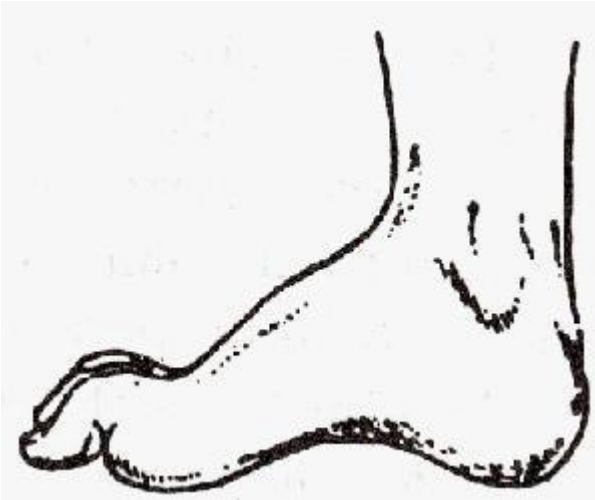

- Двигательные симптомы поражения большеберцового нерва: паралич сгибающих стопу и пальцы мышц (подошвенная флексия) и мышц, поворачивающих стопу кнутри. Ахиллов рефлекс при нейропатии большеберцового нерва утрачен.
- Чувствительные расстройства при нейропатии большеберцового нерва наблюдаются на задней поверхности голени, подошве, подошвенных поверхностях пальцев, на тыле их концевых фаланг. При нейропатии большеберцового нерва происходит значительная атрофия задней группы мышц голени и подошвы (симптомы - углубленный свод стопы, западение межплюсневых промежутков), стопа находится в разогнутом положении, походка немного затруднена.

Диагностика нейропатии большеберцового нерва

- Тесты для определения двигательных расстройств большеберцового нерва:
- Невозможность подошвенного сгибания стопы и пальцев и поворота стопы кнутри.
- Невозможность ходьбы на носках.
- На неврологическом осмотре поражение большеберцового нерва можно заподозрить по:
- 1. типичной "пяточной" стопе;
  2. снижению амплитуды движений в голеностопном суставе (обращают внимание на затруднение сгибания стопы, ее приведения, невозможность подъема внутреннего края);
  3. снижению силы и тонуса мышц-сгибателей стопы;
  4. атрофии мышц-сгибателей стопы и мышц подошвенной поверхности стопы;
  5. наличии нарушений ходьбы (ходьба на пятках, невозможность стояния и ходьбы на носках)
- Боли при нейропатии большеберцового нерва (и его волокон в составе седалищного нерва) часто бывают крайне интенсивными.
  Ранения большеберцового нерва и пучков его в стволе седалищного нерва могут вызывать каузалгический синдром. Вазомоторно-секреторно-трофические расстройства также обычно значительны. В этом отношении существует определенное сходство большеберцового нерва со срединным нервом. Травматический неврит большеберцового нерва может возникнуть при переломе большеберцовой кости.

Нейропатия малоберцового нерва

Малоберцовый нерв отвечает и за движение и чувствительность. Малоберцовый нерв является одной из двух основных ветвей седалищного нерва и состоит в основном из волокон L4, L5 и S1–спинальных нервов.

Двигательные волокна малоберцового нерва иннервируют, главным образом, мышцы разгибатели стопы, разгибатели пальцев и мышцы, поворачивающие стопу кнаружи.

Симптомы нейропатии малоберцового нерва

Стопа при поражении малоберцового нерва свисает, слегка повернута кнутри, пальцы несколько согнуты. Заметно исхудание мышц на передненаружной поверхности голени. Походка больного при неврите малоберцового нерва становится весьма типичной («перонеальная, петушиная», «стэпаж»): больной, чтобы не задевать пола носком свисающей стопы высоко поднимает ногу и сначала ступает носком, затем наружным краем стопы и, наконец, подошвой.

Неврит малоберцового нерва слева

MyShared

Диагностика поражения большеберцового нерва

Существуют следующие основные тесты для малоберцового нерва:

- Невозможно разгибание (тыльная флексия) и поворот стопы кнаружи, а также разгибание пальцев.
- Невозможно становиться на пятки и ходить на пятках.
- На неврологическом осмотре поражение малоберцового нерва можно заподозрить по:
- 1. типичной "свисающей" стопе;
  2. снижению амплитуды движений в голеностопном суставе (затруднение разгибания стопы и пальцев, отведение стопы, подъем ее наружного края);
  3. снижение силы и тонуса мышц-разгибателей стопы и мышц, отводящих стопу;
  4. атрофии мышц-разгибателей стопы и группы малоберцовых мышц (мышц передненаружной поверхности голени);
  5. нарушению ходьбы по типу "петушиной походки", невозможность становиться и ходить на пятках.

- Диагностика уровня повреждения малоберцового и большеберцового нерва, а также результат лечения при нейропатиях проводится при помощи электронейромиографии - ЭНМГ.

Лечение нейропатии большеберцового и малоберцового нерва

В лечении используют нестероидные противовоспалительные препараты, сосудистую терапию, дегидратацию, антиоксиданты, витамины группы В, антихолинэстеразные препараты, введение лекарств в биологически активные точки, рефлексотерапию, амплипульс, стимул, миотон, массаж.

В зависимости от тяжести нейропатий лечение может проводиться амбулаторно, в стационаре, отделении нейрореабилитации. В восстановительном периоде – санаторно-курортное лечение.

- **Основные лекарственные препараты**
- Имеются противопоказания. Необходима консультация специалиста.

- Вольтарен (нестероидное противовоспалительное средство). Режим дозирования: в/м в дозе 75 мг (содержимое 1 ампулы) 1 раз/сут.
- Кетопрофен (нестероидное противовоспалительное средство). Режим дозирования: в/м — 100 мг 1-2 раза в сутки; после купирования болевого синдрома назначают внутрь в суточной дозе 300 мг в 2-3 приема, поддерживающая доза 150-200 мг/сут.
- Флуоксетин (антидепрессант). Режим дозирования: начальная рекомендованная доза внутрь составляет 20 мг/сут. Рекомендованные дозы можно увеличивать или уменьшать до достижения терапевтического эффекта. Препарат можно принимать независимо от приема пищи.
- Диакарб (диуретик из группы ингибиторов карбоангидразы). Режим дозирования: взрослым назначают по 250-500 мг однократно утром в течение 3 дней, на 4-й день — перерыв.
- Мильгамма (комплекс витаминов группы В). Режим дозирования: терапию начинают с 2 мл внутримышечно 1 р/д на протяжении 5-10 дней. Поддерживающая терапия — 2 мл в/м два или три раза в неделю.

Использованная литература

- 2. Аверочкин А.И., Штульман Д.Р. Туннельные невропатии // Журнал неврологии и психиатрии им. С.С. Корсакова. 1991. - №4. - С.3-6.
- 3. Аверочкин А.И., Штульман Д.Р. Ятрогенные повреждения периферических нервов. // Журнал неврологии и психиатрии им. С.С. Корсакова. — 1992. №3. -С. 25-27.
- 4. Агасаров Л.Г., Чузавкова Е.А., Марьяновский А.А. К вопросу о диагностике туннельных синдромов рук. // Лечащий врач. 1999. -№1. - С. 52-55.
- 5. Александров Н.Ю. Клинико-патогенетическая диагностика невральных и сосудистых нарушений при компрессионных невропатиях плечевого пояса: автореф. дис. канд. мед. наук /Н.Ю. Александров. Санкт-Петербург: СПбМАПО, 2004. - 19 с.

СПАСИБО ЗА ВНИМАНИЕ!