



Қарағанды мемлекеттік медицина университеті
Балалар жасындағы стоматология кафедрасы

Балалардағы тісжегінің клиникалық ағымының, диагностикасының және емдеудің ерекшеліктері

Мамандығы: 5В130200 Стоматология

Пәні: PSDVO4304 Балалар жасындағы стоматология және ортодонтия
пропедевтикасы

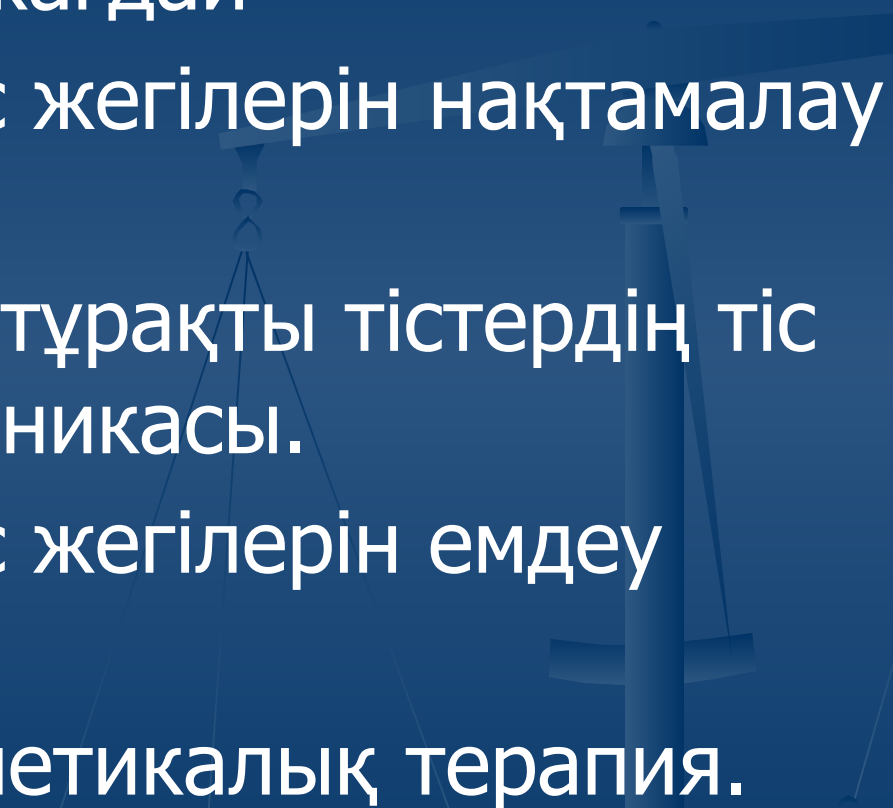
Курс: 4

Дәрістің мақсаты

Дәріс аяқталған соң, Сіздер білулеріңіз қажет:

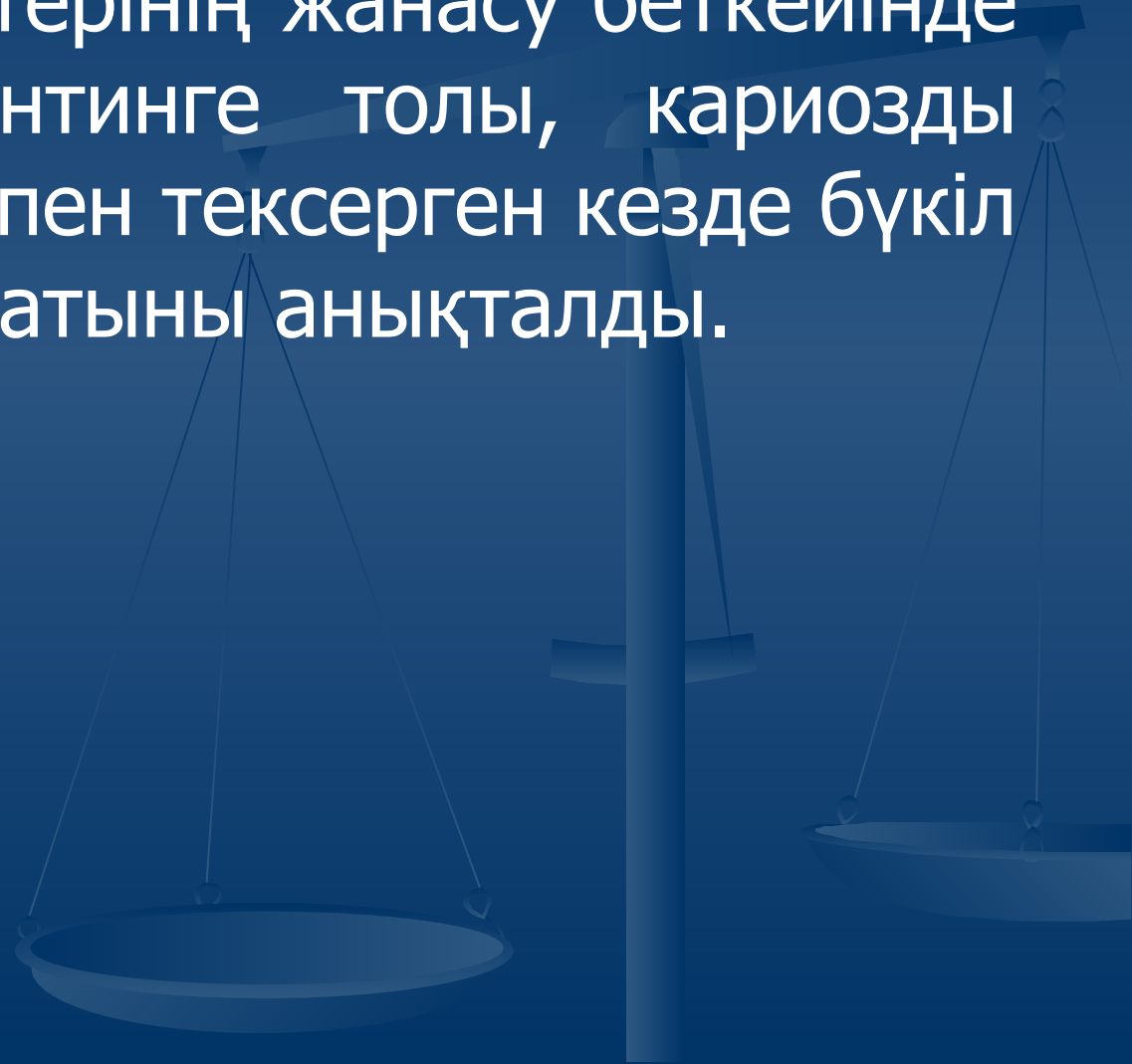
- балалардың тіс жегілерінің клиникалық ағымының ерекшеліктеріне түсінік беру;
- балалардың тіс жегілерін нақтамалау;
- балалардың тіс жегілері кезінде емдік шараларды жоспарлау.

Дәріс жоспары

- Проблемалық жағдай
 - Балалардың тіс жегілерін нақтамалау ерекшеліктері.
 - Уақытша және тұрақты тістердің тіс жегілерінің клиникасы.
 - Балалардың тіс жегілерін емдеу принциптері
 - Жалпы патогенетикалық терапия.
- 

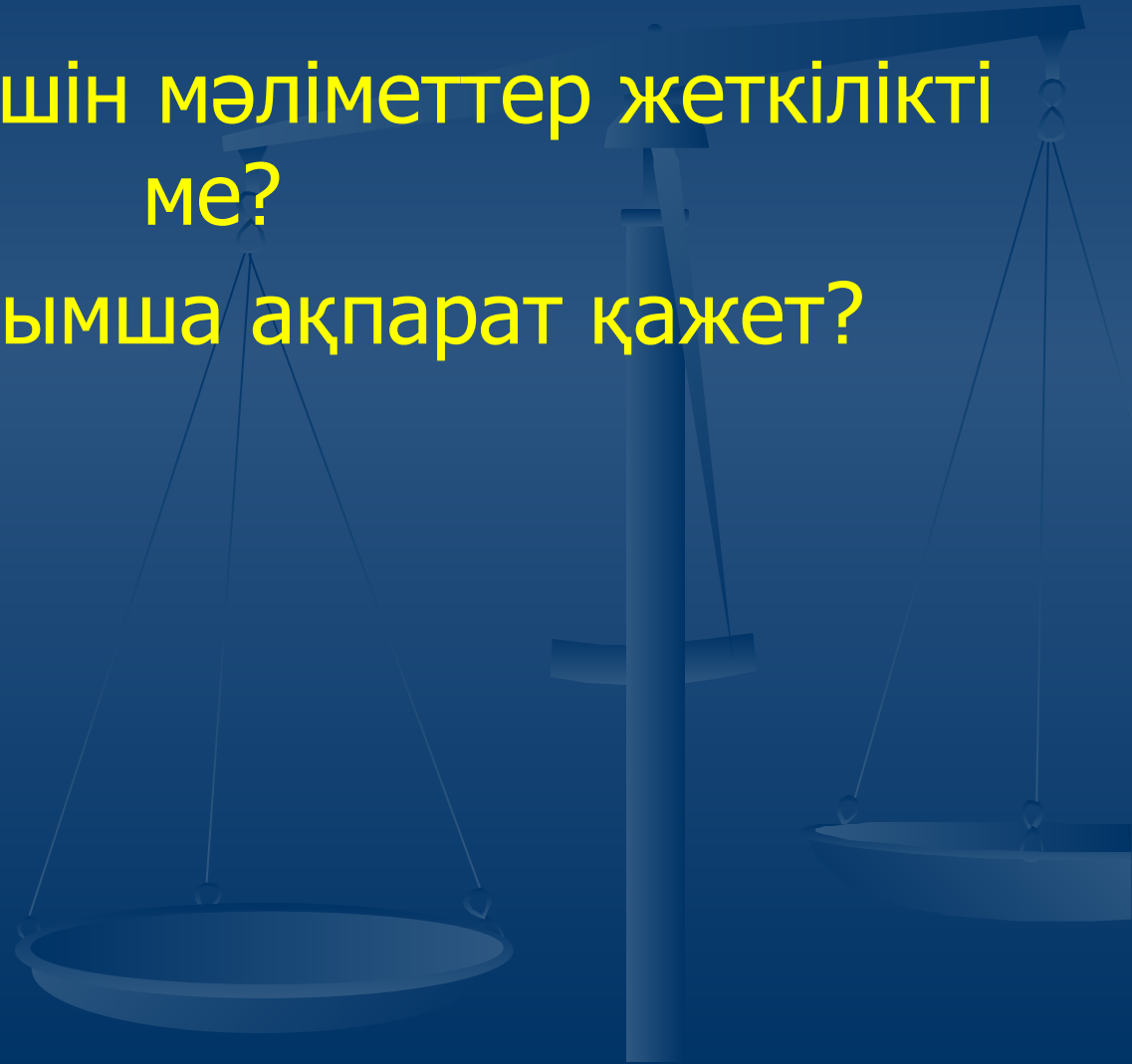
Проблемалық жағдай

Бала С., 8 жаста. Оң жақ орталық және бүйір күрек тістерінің жанасу беткейінде жұмсарған дентинге толы, кариозды қуыс бар. Зондпен тексерген кезде бүкіл түбі бойы ауыратыны анықталды.



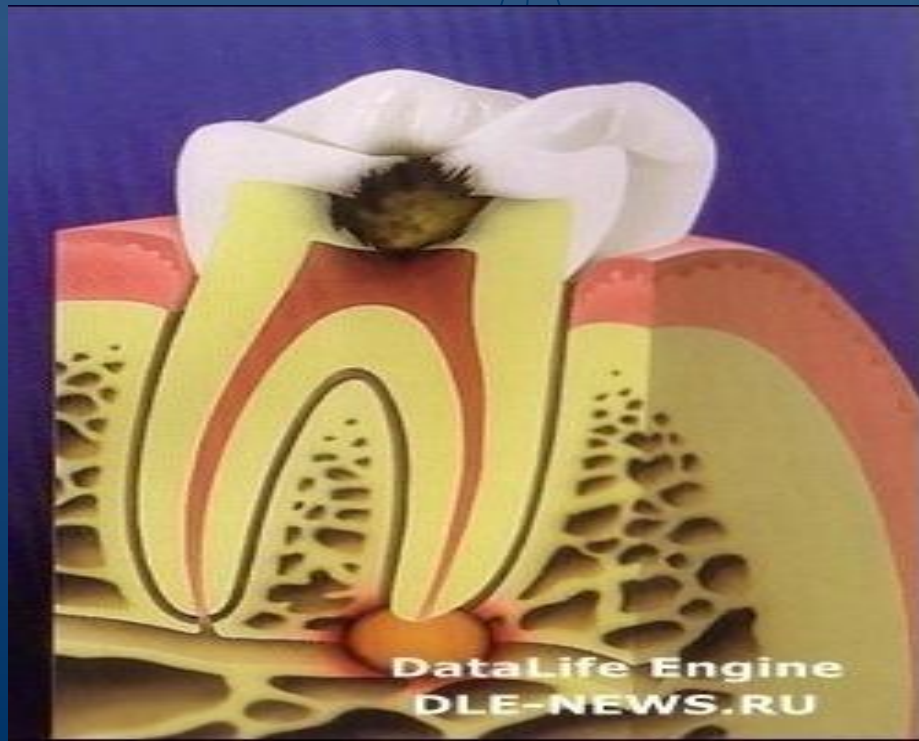
СҰРАҚТАР:

- Диагноз қою үшін мәліметтер жеткілікті ме?
 - Қандай қосымша ақпарат қажет?



ЖАУАП

- Мұқият тексеру жүргізу.
- Тіс жегінің клиникалық түрін анықтау қажет.



Науқас С.

Қосымша ақпарат

- Шағымы:
 - ✉ жоғарғы жақ сүйегінің оң жағындағы тісі суық тағам қабылдағанда аз мерзімді ауырсынуы;
 - ✉ кариозды қуыстың болуы.
-
- Ауру анамнезі:
 - бұрын тіс ауырмаған;
 - емдеу жүргізілмеген.

Науқас С.

Қосымша ақпарат

- Өмір анамнезі:
- ✉ мерзімінде, ешқандай патологиясыз туған, бірден жылаған;
- ✉ тамақтануы табиғи, тістері мерзімінде жарып шыққан;
- ✉ аллергоанамнез және тұқымқуалаушылық байқалмайды;
- ✉ созылмалы аурулары жоқ, гепатит, туберкулезбен ауырмаған.

Науқас С.

Қосымша ақпарат

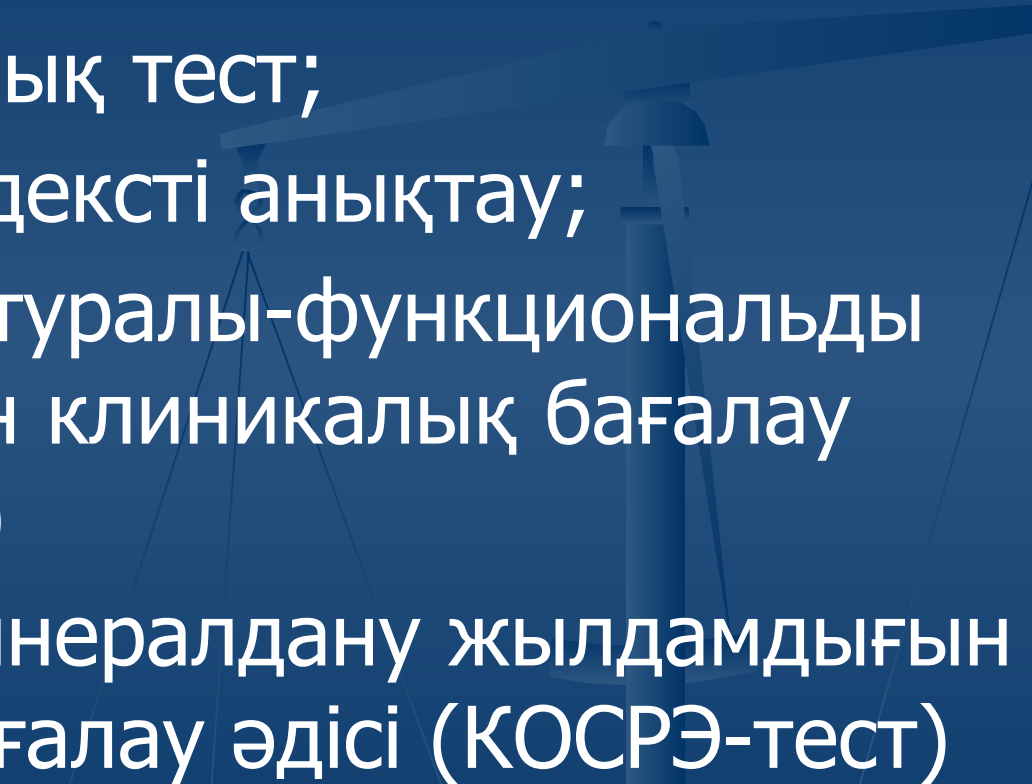
- Объективті мәліметтер:
- 📧 1.1 тісінің жанасу беткейінде жұмсарған, ылғалды дентинге толы, тіс қуысымен жалғаспайтын кариозды қуыс;
- 📧 зондпен тексергенде бүкіл түбі бойы ауырады;
- 📧 перкуссия, пальпацияда ауырмайды;
- 📧 1.1 сілемейлі қабаты еш өзгеріссіз;
- 📧 термометрия теріс
- 📧 КПЖ+кп=7

Ойлануға ақпарат

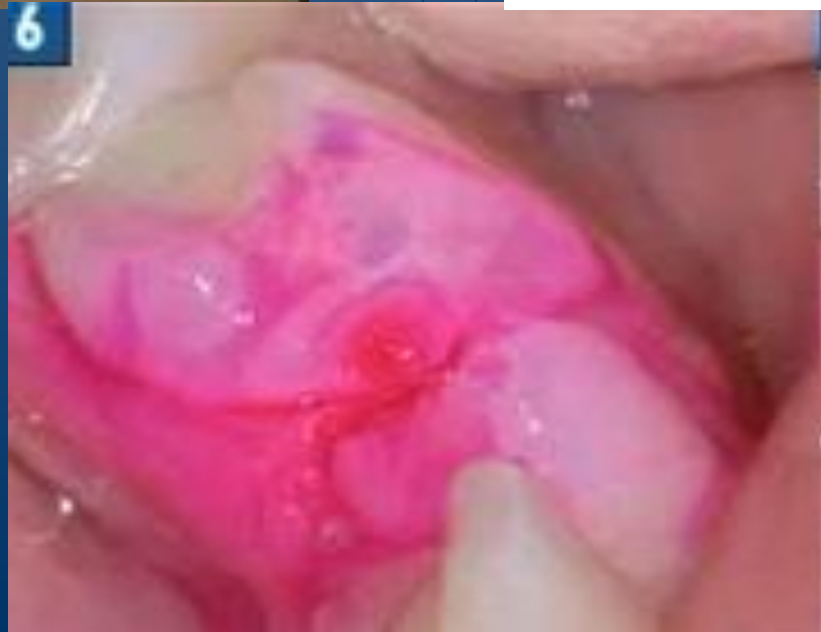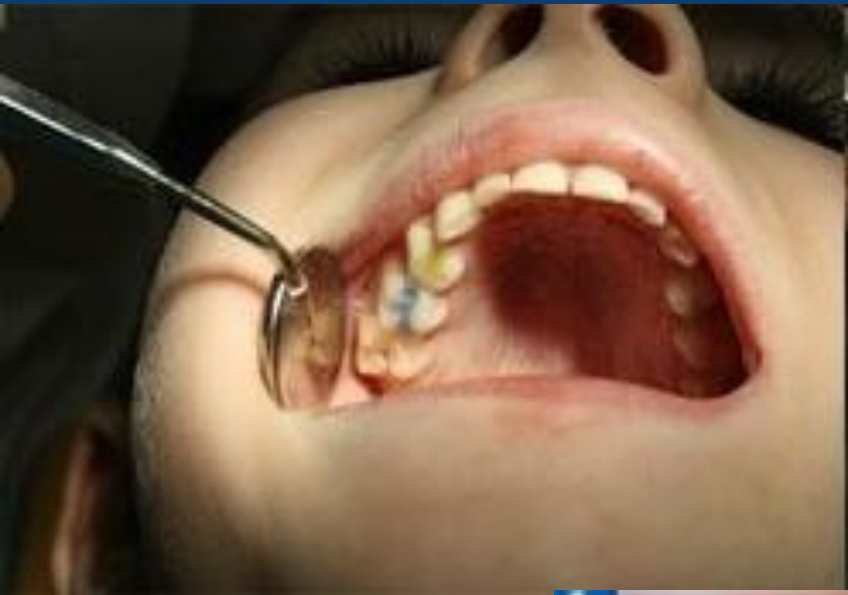Балалардың тіс жегілерін нақтамалау ерекшеліктері.

- Тіс жегіні нақтамалауда зерттеудің негізгі және қосымша әдістері қолданылады.
- Негізгі әдістер:
 - шағымы,
 - анамнезі,
 - қарау (жалпы стоматологиялық статус және локальды статус).

- Қосымша тексеру әдістері:
- кіреукені витальді бояу;
- люминесцентті диагностика: Қаранғыланған бөлмеде тістердің құрғатылған беттеріне УК жарық шоғырын бағыттайды. Бұл кезде кариозды бұзылудың әсерінен сәуленің жарқырауы төмендейді, тістің сау тіні ақшыл-жасыл сәуле береді;
- транслюминесцентті әдіс: Бұзылудың бастапқы сатыларында, олар жай секпіл тәрізді, әр түрлі көлемді болады, нүктеден тары дәнінің көлеміне дейін және одан да үлкен шеттері түзу болмай, ашық түстен қара түске дейін және одан да үлкен шеттері түзу болмай, ашық түстен қара түске дейін, тістің жарқыраған тіс тәжінің жалпы келбетінде анық білінеді;

- 
- Тістің қатты тіндерінің электрөткізгіштің анықтау (ЭОД);
 - колорометриялық тест;
 - гигиеналық индексті анықтау;
 - эмальдің структуралы-функциональды резистенттілігін клиникалық бағалау әдісі (ТЭР-тест)
 - эмальдың реминералдану жылдамдығын клиникалық бағалау әдісі (КОСРЭ-тест)

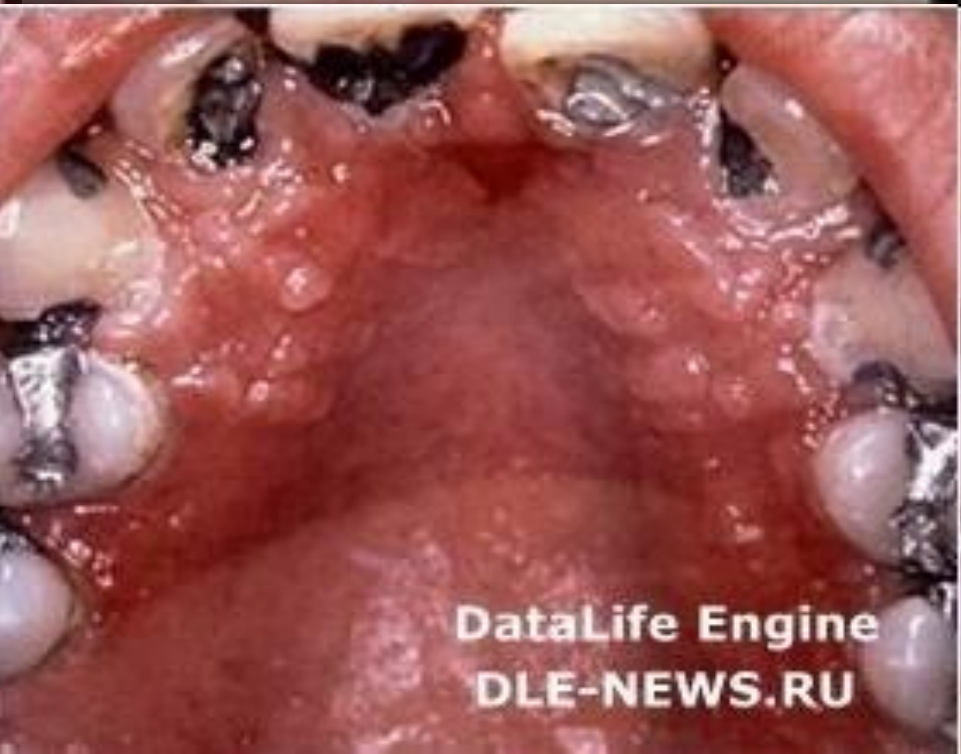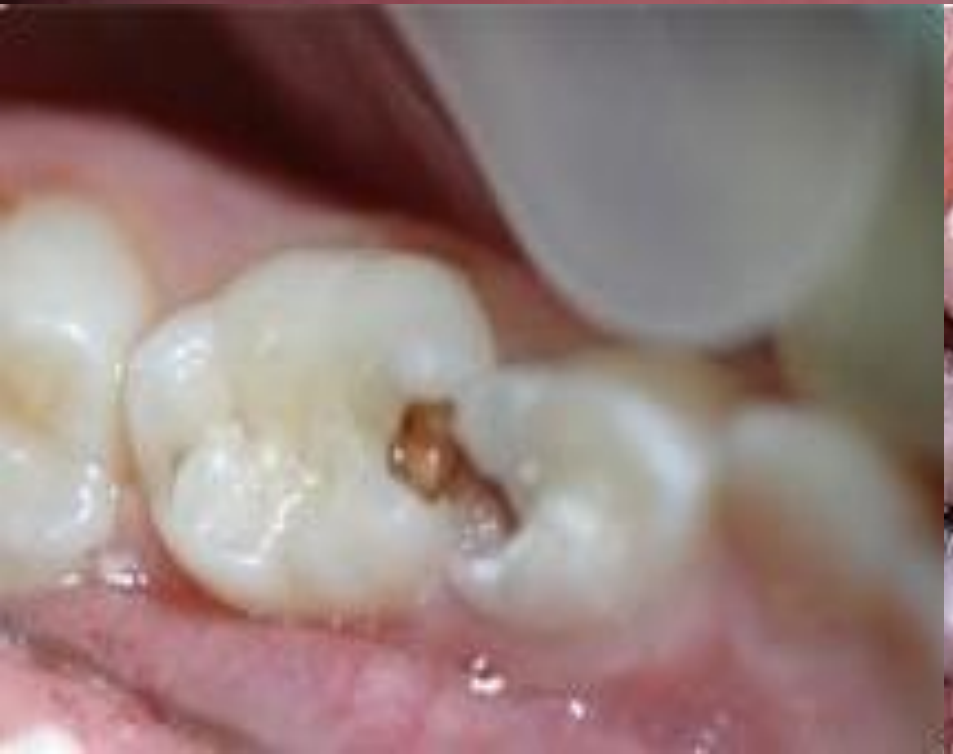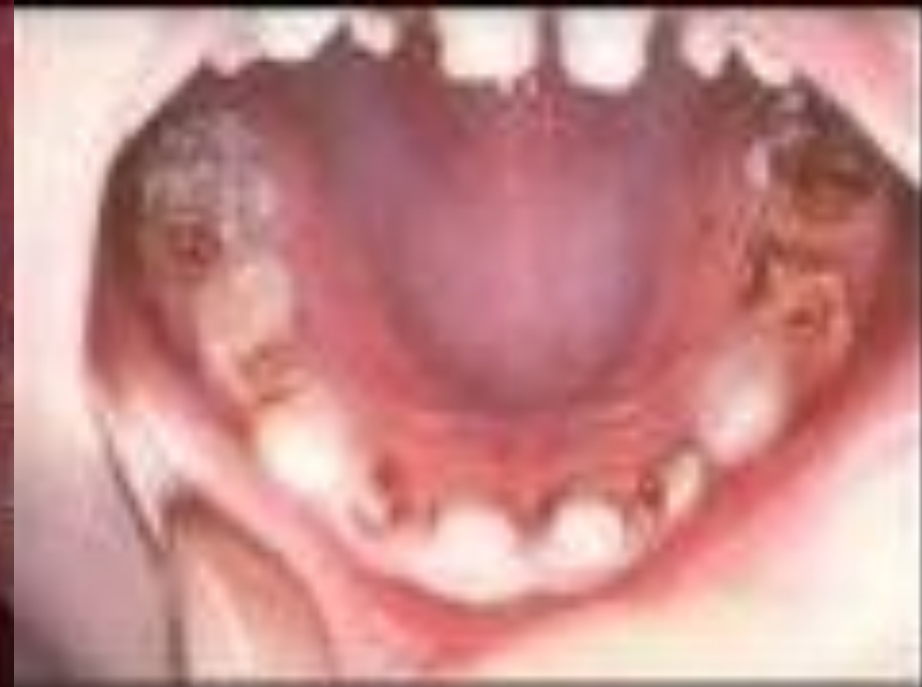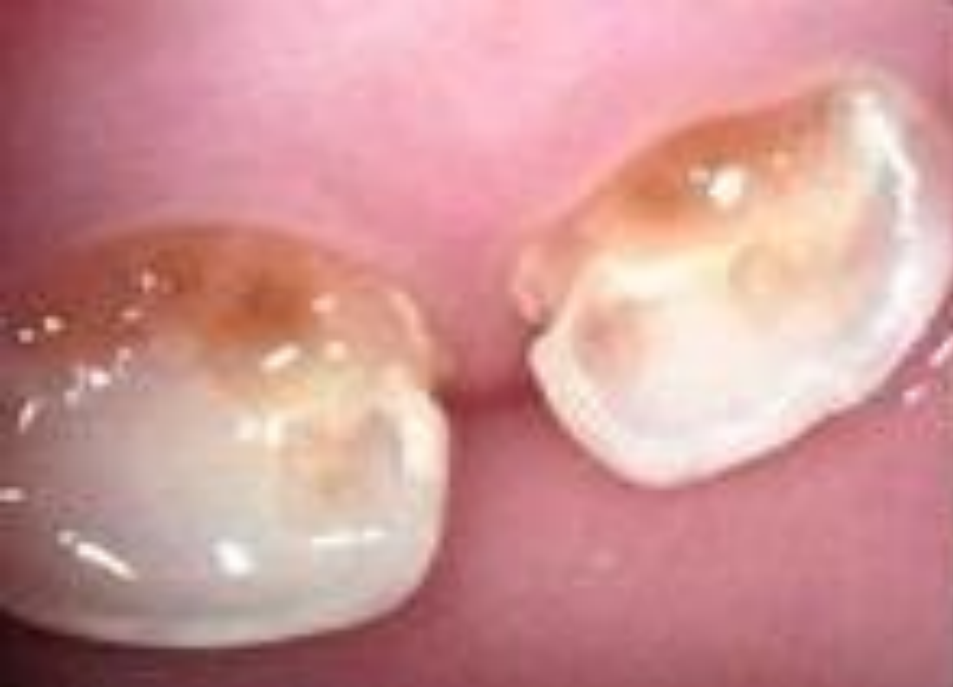Тіс жегіні нақтамалау әдістері



Уақытша және тұрақты тістердің тіс жегісінің клиникасы.

- 2 жасқа дейінгі балаларда уақытша тістердің тіс жегісі негізінен антенатальды кезеңде қалыптасқан тістің бетінде шоғырланады;
- 2 жасқа дейінгі балаларда уақытша тістердің тіс жегісі ақауланып дамыған кіреуке орнында дамиды, клиникалық – зақымдану ыдыстәріздес, шектелмейді. Кіреуке қырлары тегіс, қуысы тығыз, дентин ылғалды, пигменттелген;

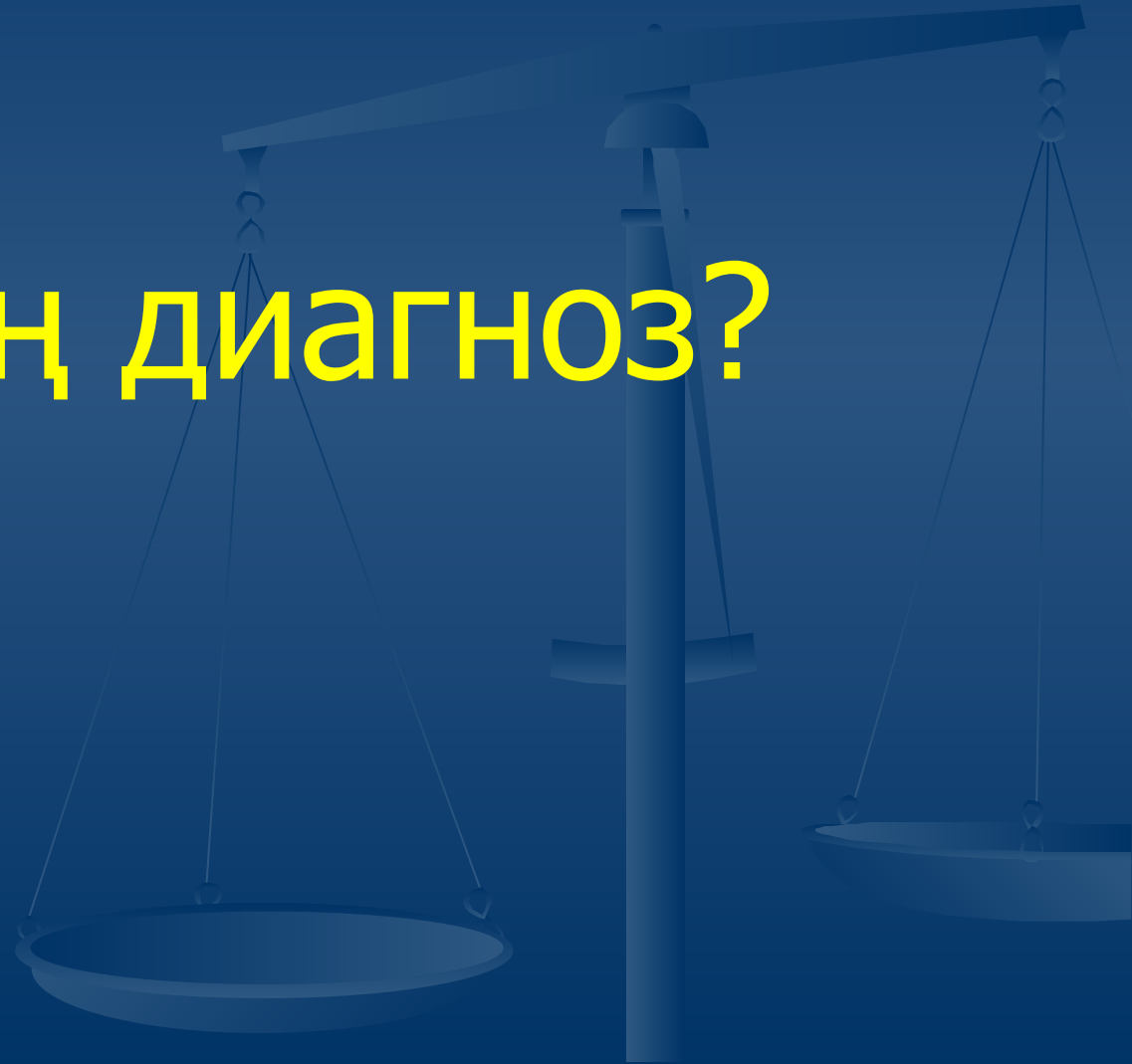- 3 жастан кейін молярлардың шайнау беткейлері зақымданады және 4 жастан кейін – уақытша молярлардың жанасу беткейлері;
- 3 жасқа дейінгі балаларда уақытша тістердің тіс жегілерінің жиі кездесетін түрі – циркулярлы, жазықты;
- 4-4,5 жастан бастап кариозды қуыстар апроксимальды беткейлерде қалыптасады;
- 2,5 жасқа дейін кариозды қуыстар негізінен антенатальды минералдану орнындарында шоғырланады (екі жақ сүйегі күрек тістерінің тегіс беткейлері), үш жастан кейін шоғырлану уақытша тістердің жарып шығу кезеңінде жеке бөліктерінің минералдану дәрежесіне байланысты болады.



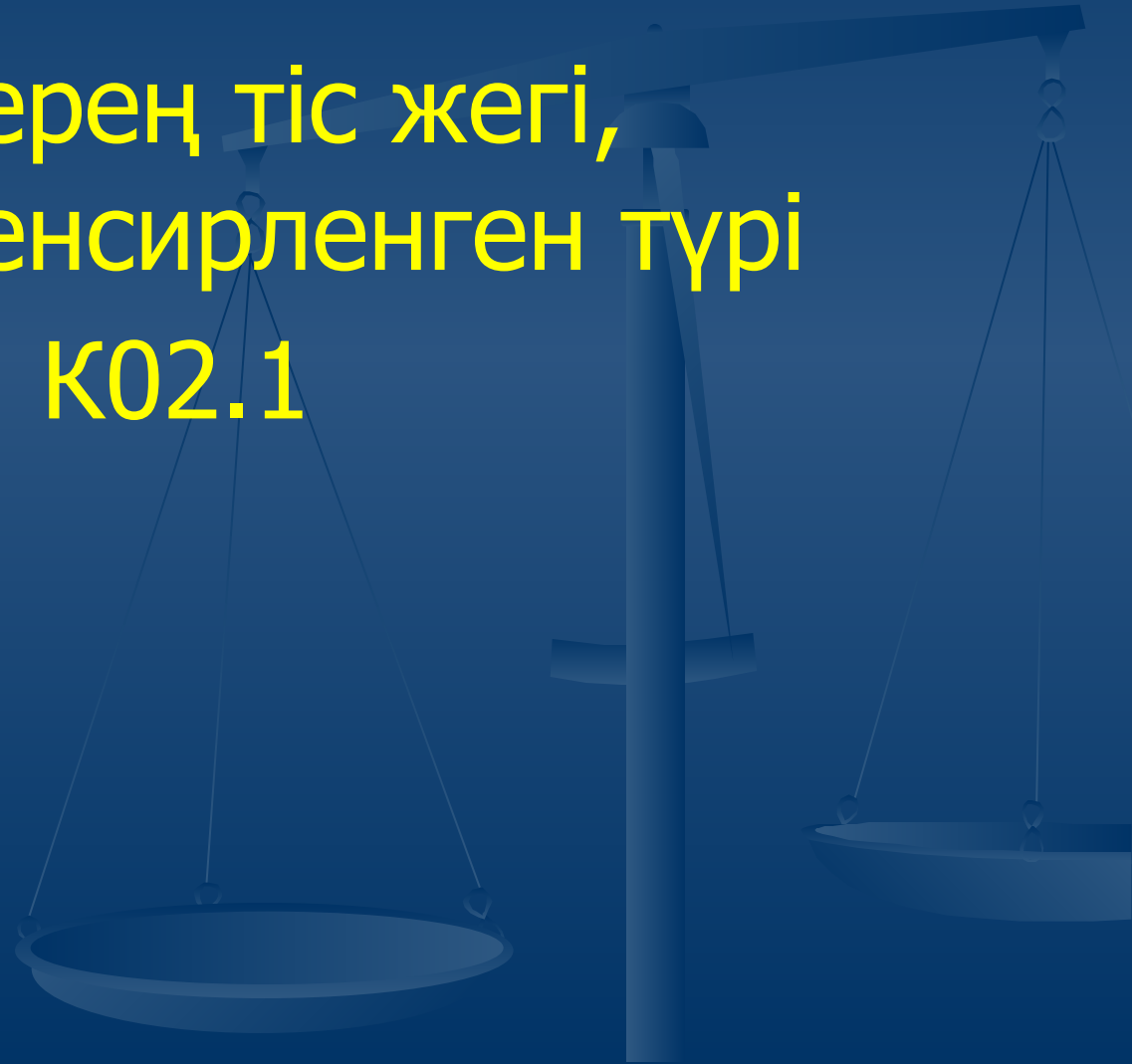
DataLife Engine
DLE-NEWS.RU

СҰРАҚ?

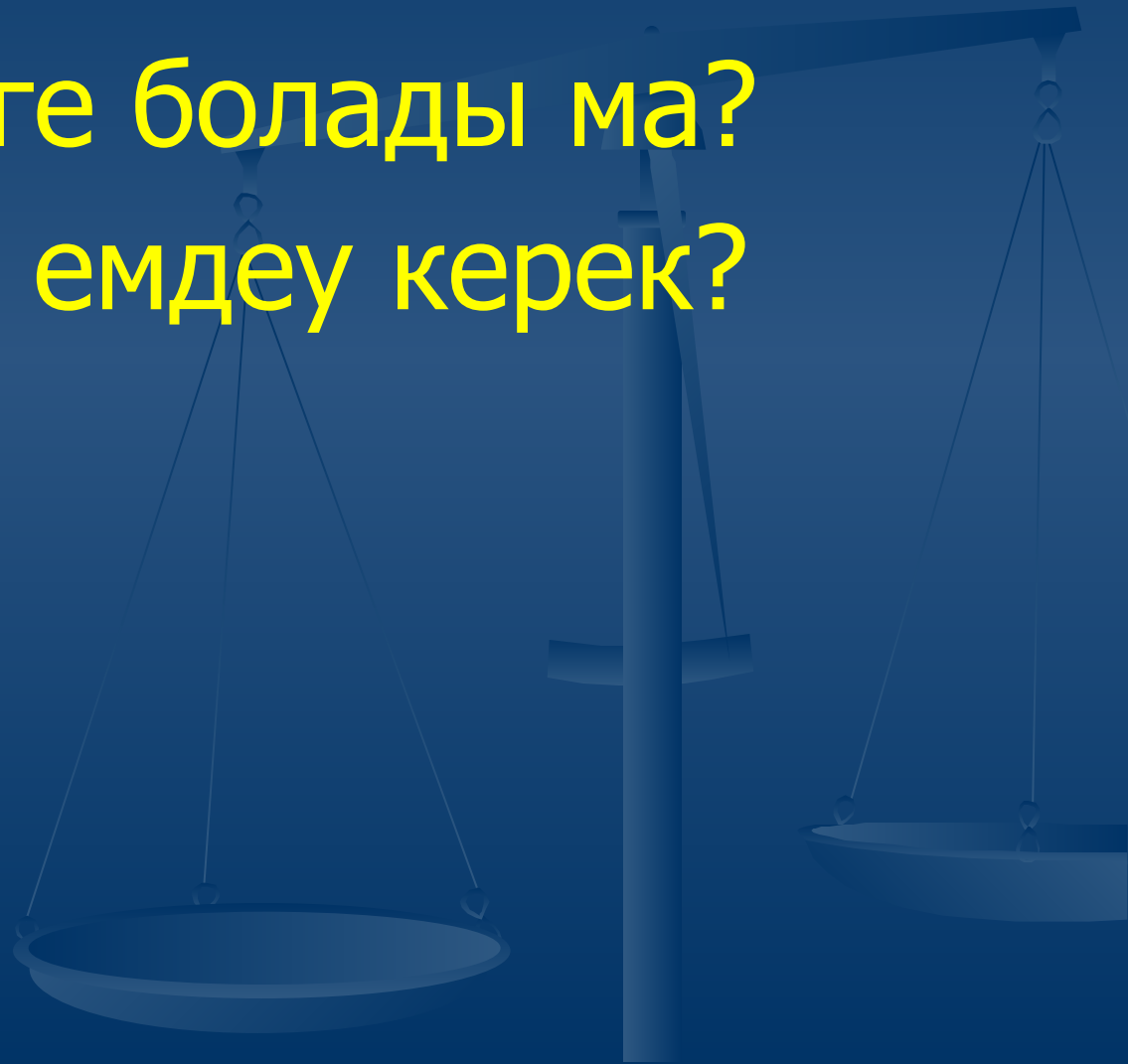
- Сіздің диагноз?



1.1 Терең тіс жегі,
декомпенсирленген түрі
K02.1



- Емдеуге болады ма?
- Қалай емдеу керек?

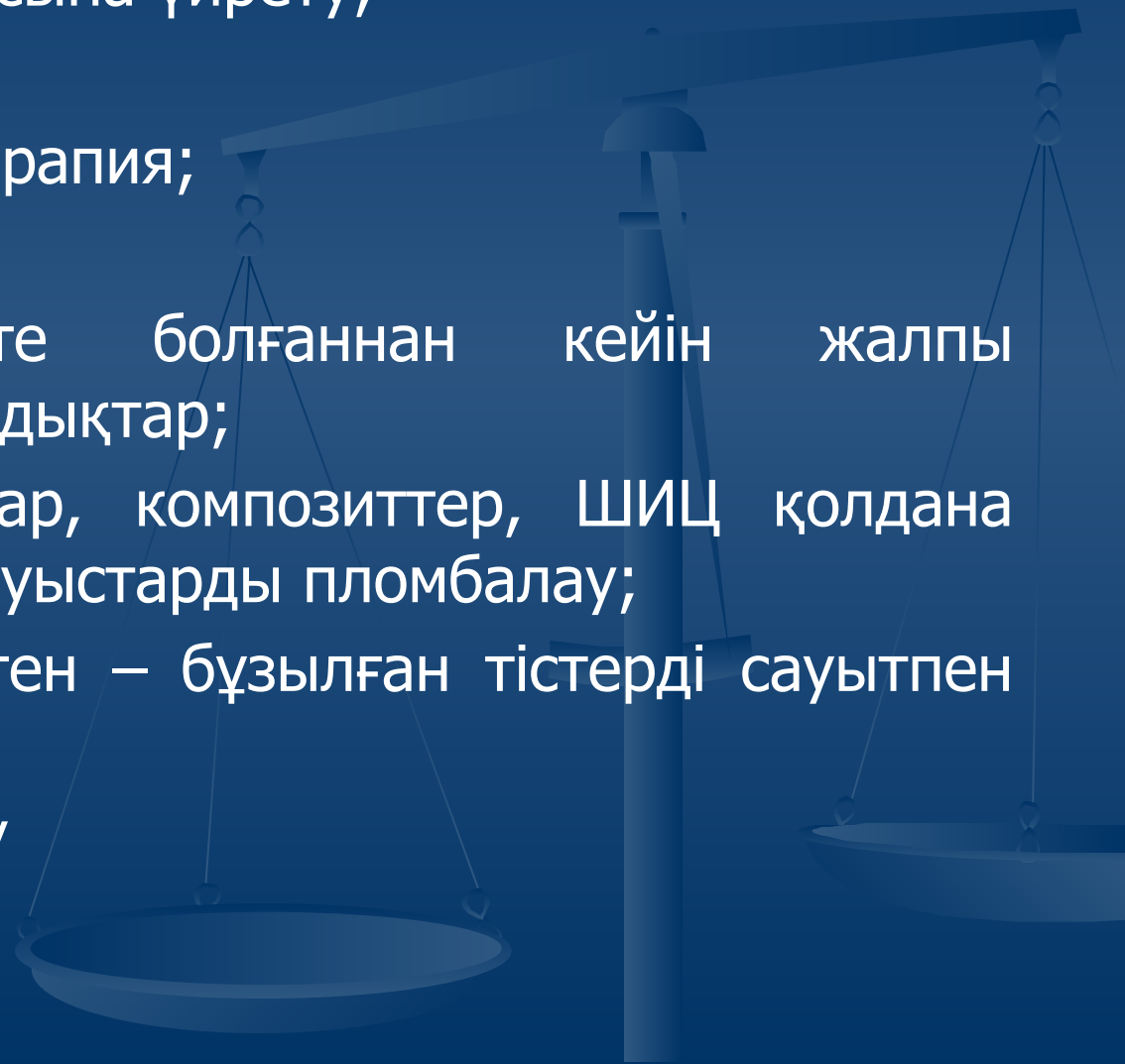


■ **Балалардың тістерінің тіс жегілерін емдеу принциптері**

- балаларда тіс жегісін емдеу қазіргі заманға сай жекеше түрде қарастырылады;
- емнің құрамы мен аумағы, қайта келіп көрінуі диспансерлеу процесінде зақымдалу дәрежесімен, тіс жегісінің клиникалық ағымымен, бала жасымен, ауыз қуысын гигиеналық жағдайымен байланысты;
- тіс жегісін қазіргі уақыттағы әдістермен емдеудің жиынтығына пломбалау арқылы тіс тіндерінің резистенттілігін жоғарлату, ол – зат алмасуға экзогенді әсер ету, ауыз қуысының гигиена жағдайы, рационалды тамақтану және эндогенді табиғатты жегіге қарсы заттарды қолдану.

- Тіс жегісінің компенсирлі түрі бар балалар толық жиынтығы емді қажет етпейді. Оларда тіс жегісін емдеу әдісі :
- жегіленген ақауларды әртүрлі пломбалық материалдармен пломбалау;
- баланы ауыз қуысы гигиенасына үйрету;
- құнарлы тамақтану;
- қарау 2 жылда 1 рет (1 А тобы) және жылына 1 рет (1 тобы)

- Тіс жегісінің белсенділігінің 3 дәрежесі – декомпенсирлі түрі бар балаларға емдеу шараларын толық жиынтықты өткізеді:
- ауыз қуысы гигиенасына үйрету;
- кәсіби гигиена;
- реминералдаушы терапия;
- емдік тамақтану;
- педиатрда кеңесте болғаннан кейін жалпы шынықтыратын жабдықтар;
- металлды пломбалар, композиттер, ШИЦ қолдана отырып, кариозды қуыстарды пломбалау;
- протездеу көрсетілген – бұзылған тістерді сауытпен жабу.
- педиатрда тексерілу

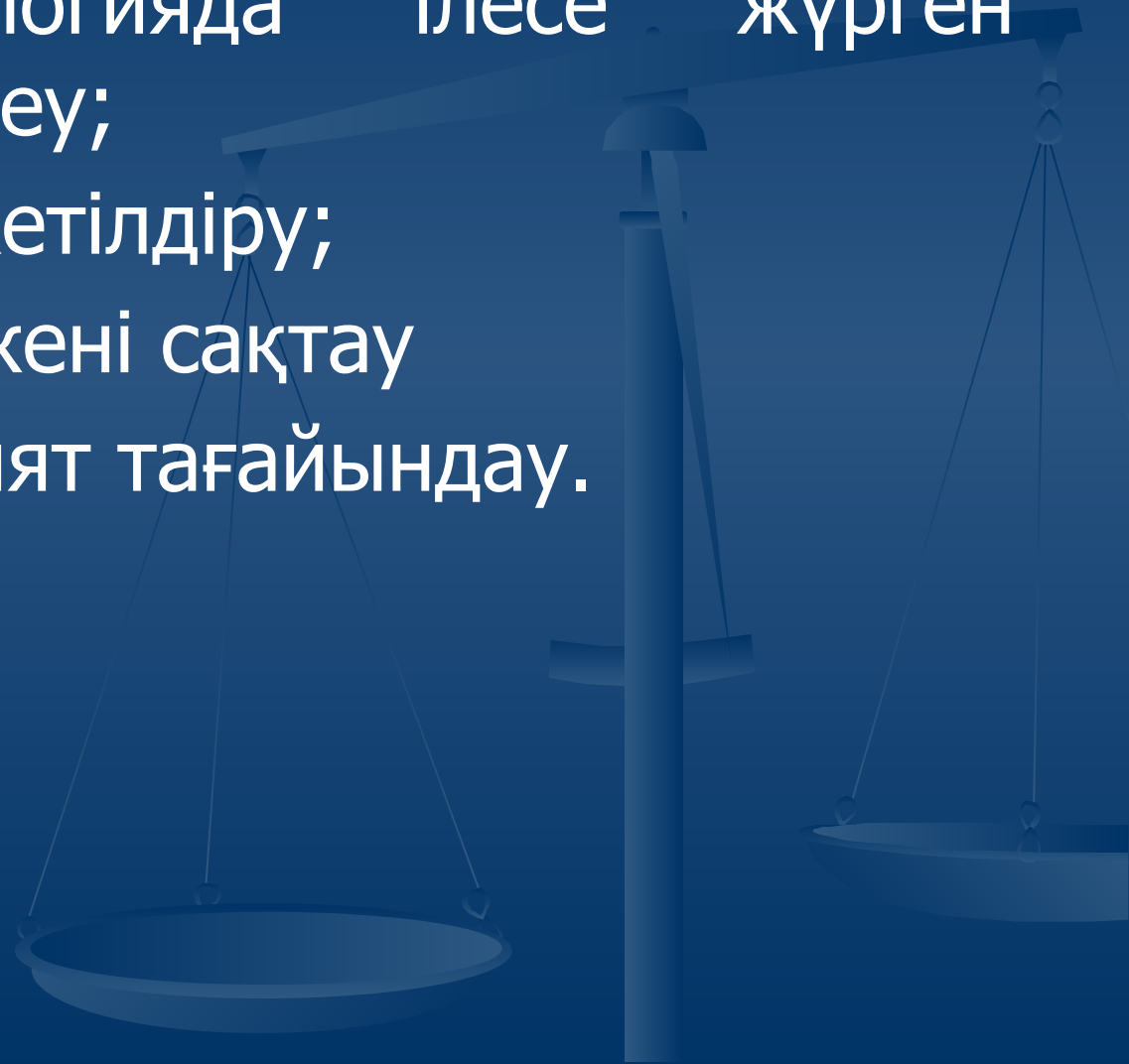


- Реминерализациялы емнің әсерін жоғарлататын келесі әдістер ұсынылған:
- рем.терапия өткізер алдында барлық тіс шөгінділерін алу керек, аппликациялайтын тіс беткейін жақсылап кептіру керек;
- ауыз қуысы сұйықтығынан тіс тініне минералды элементтер мен реминерализациялы ерітінділердің енуін электрофорез күшейтеді;
- реминерализациялы ерітіндінің температурасын 1°C -ке жоғарлатса, тіс эмалі бетіне минералдардың преципитациясы 1% жоғарлайды;
- егер, аппликация алдында тіс эмалі бетін әлсіз қышқылдар немесе ферменттермен өңдесе, аппликациялы ерітіндінің нәтижесі жоғары болады;

- қалайымен байланысқан фторы бар препараттарда кариестұрақтылық әсері жоғары. 2,4,10% қалайы фториді натрий фториді әсерімен салыстырғанда нәтижесі айқын;
- реминерализация ерітіндісінің рН-ң қышқылға қарай өзгеруі, препараттың ену әсерін күшейтеді;
- ерітінді мөлшерінің да мәні зор: мөлшері төмен болған сайын, гидроксипатит кристалындағы алмасу процессі де белсенді жүреді.

Жалпы патогенетикалық терапияға кіреді:

- жалпы патологияда ілесе жүрген ауруларын емдеу;
- тамақтануды жетілдіру;
- күнделікті ережені сақтау
- жеке емді мұқият тағайындау.



- Пломбалау беткей, орташа және терең тіс жегіні емдеу кезінде негізгі болып табылады.
- Балаларда уақытша тістердің беткей тіс жегісі кезінде зақымданған бөлікті кейіннен реминералдаушы терапия жүргізе отырып, тегістеуге болады.

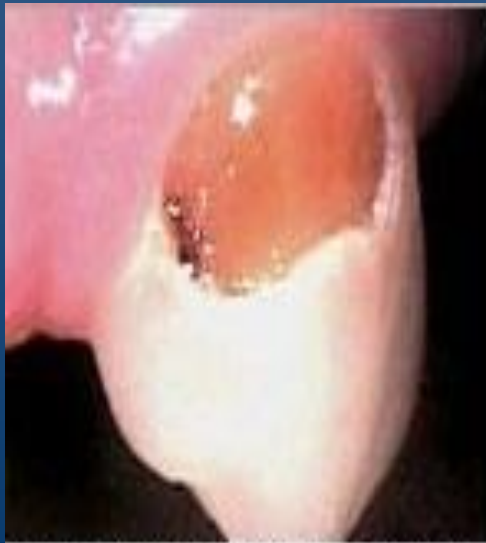

Рис. 1 Кариез молочных зубов у ребенка 4,5 лет

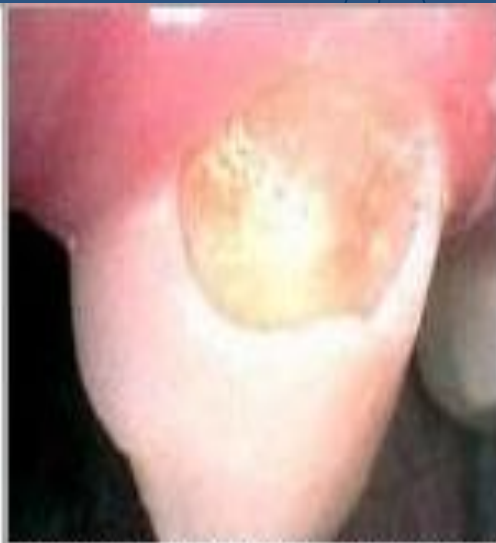

Рис. 2. Кариозная полость подготовлена к пломбированию

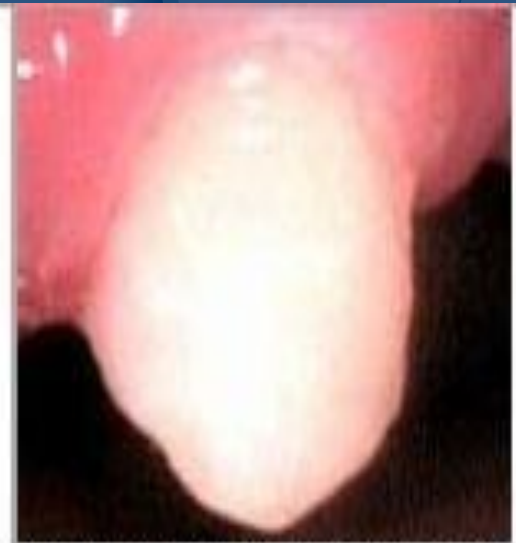

Рис. 3. Восстановление дефекта с применением композиционного материала

Тіс жегіні жергілікті емдеу кезінде келесі талаптарды орындау қажет :

- тіс жегімен зақымданған тістің қатты тіндерін толығымен алу.
- пломбаның берік тұруі үшін жағдай жасау.
- тазаланған кариозды қуысты антисептикалық өңдеу және кептіру.
- пломбалық материалды дұрыс таңдау, пломбаны жасау мен пломбалау әдістемелері ережесін ұстану.
- пломбаны тегістеу және жылтырату.

- Уақытша тістердің алдыңғы тістерінің тіс жегілерінің беткей түрлерін емдеу кезінде көп жағдайда тістердің зақымданған апроксимальды немесе мойын беткейлерін реминералдаушы препараттармен жаба отырып, тегістейді.
- Қажетті жағдайларда кариозды қуыстарды пломбалау кезінде, алдын ала кариозды қуысқа рем. препараттармен аппликация жүргізу әдістемесі кеңінен қолданылады. Мұндай әдістеме кариозды процесстің белсенділік дәрежесі жоғары болғанда, тіс жегілерін емдеу кезінде тиімді. Бірақ, бұл әдістеме тек орташа тіс жегіде ғана қолданылады.
- Кариозды қуыстарды пломбалау уақытша және тұрақты тістердің кариозды қуыстарын пломбалау үшін жалпы қабылданған ережелер бойынша жүргізіледі.

- Уақытша тістердің тіс жегілерін емдеудің бір түріне жарақаттамай қалпына келтіріп емдеу жатады (ART - әдістеме). Бұл әдістеме қуысты бұрғыламай өңдеу (некротомия тек экскаватормен) және кариеске қарсы әсері бар материалдармен пломбалаудан тұрады (ШИЦ және компомерлер).
- Уақытша тістердің тіс жегілерін емдеу кезінде пломбалық материалды таңдау кариозды қуыстың шоғырлануына және тістің даму сатысына байланысты болады.
- Ерте жастағы балалардың I класс қуыстарын пломбалау үшін, төсемді қажет етпейтін ШИЦ және силико-фосфатты цементтер қолдануға болады (инфантид, лактодонт).

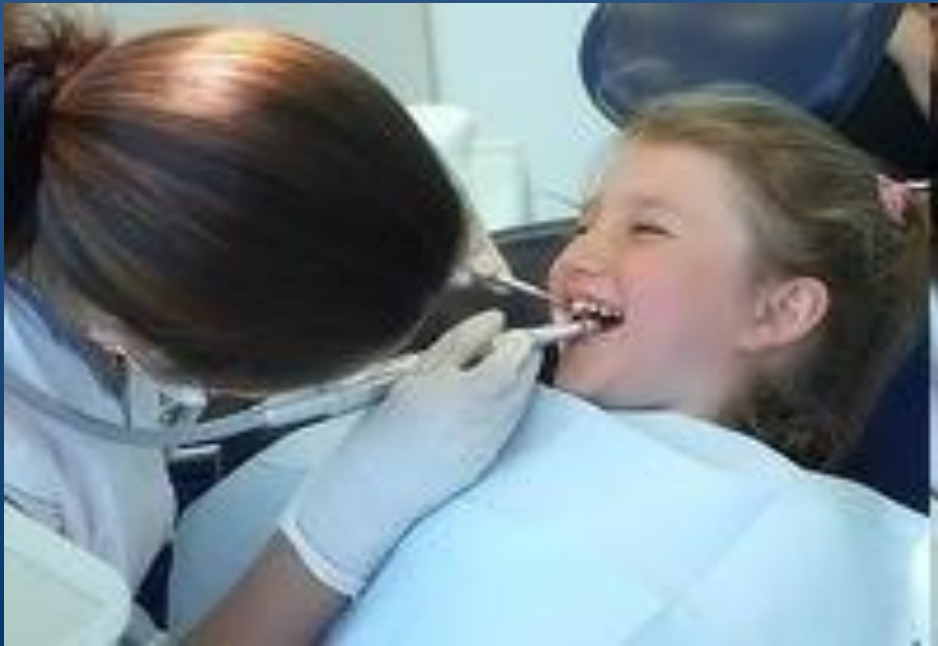- Ересек жастағы балаларға (түбірдің тұрақтану кезеңінде), егер кариозды қуысты қалыптастыруға жағдай болса, пломбалау үшін күміс амальгама, ШИЦ, композиттер, компомерлер немесе силико-фосфатты цементтер қолдануға болады.
- II класс қуыстарын пломбалау үшін композиционды материалдар, ШИЦ, компомерлер кеңінен қолданылады.
- Уақытша тістердің III, IV, V класс кариозды қуыстарын пломбалау кезінде композиционды материалдар, ШИЦ, компомерлер қолданылады.
- Уақытша тістердің түбірлері сорылу сатысындағы кариозды қуыстарды пломбалау кезінде, аталғандардан басқа цинк-фосфатты цементтер (фосфат-цемент, Адгезор), бактерицидті компоненттері бар цинк-фосфатты цементтер (құрамында күмісі бар фосфат-цемент, Аргил, диоксифосфат-цемент) және поликарбоксилатты цементтер қолданылады (Poly F Plus; Adgesor Carbofine және т.б.).

ЖАУАП



ЖАУАП

- Кариозды қуысты пломбалау
- Жергілікті ремтерапия
- Жалпы ремтерапия



НАЗАР
АУДАРҒАНДАРЫҢЫЗҒА
РАХМЕТ!

