

АО «Медицинский Университет Астана»

Инородное тело глотки

Выполнил: Ахмет Қ.Н.

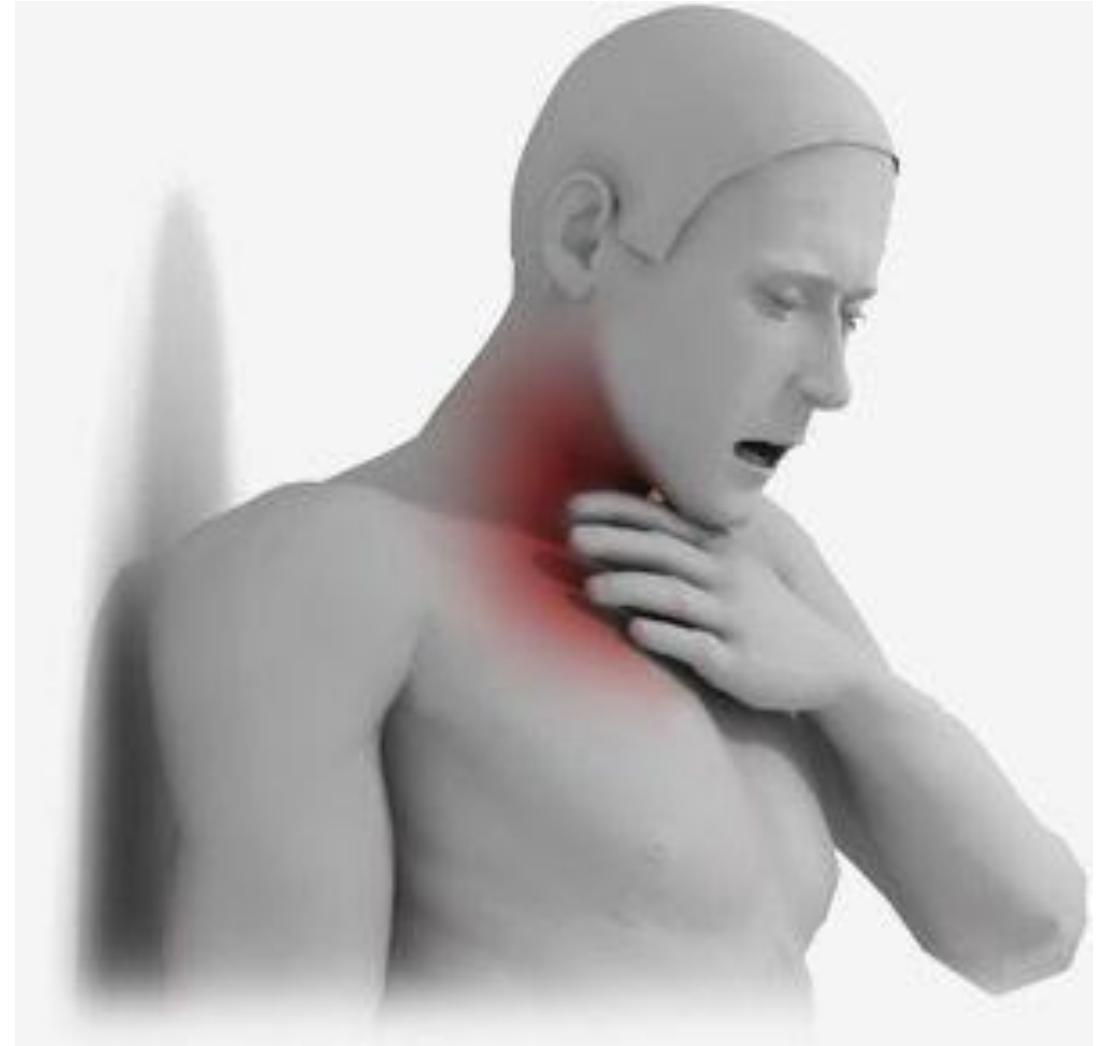Группа: 165



Астана 2018

Определение

- **Инородные тела глотки** — чужеродные предметы, части пищи или живые организмы, случайным образом попавшие в глотку. Инородные тела глотки оказывают повреждающее воздействие на ее слизистую, могут стать причиной инфицирования и привести к обтурации верхних дыхательных путей с развитием асфиксии



Диагностика

- Инородные тела глотки, расположенные в средней ее части — ротоглотке, обычно диагностируются без затруднений, поскольку хорошо видны при осмотре и пальпируются при пальцевом исследовании глотки. Плохо визуализируются мелкие инородные тела глотки или предметы, глубоко внедрившиеся в складки слизистой оболочки. Также плохо видны чужеродные тела в области гортаноглотки, особенно когда они локализируются в районе черпаловидных складок, между надгортанником и корнем языка, в грушевидных синусах. Для лучшей визуализации инородных тел глотки применяют фарингоскопию. В некоторых случаях проводят рентгенологическое исследование. При подозрении на миграцию инородного тела в носовую полость, гортань или пищевод показана риноскопия, ларингоскопия, эзофагоскопия и рентгенография пищевода с контрастированием.

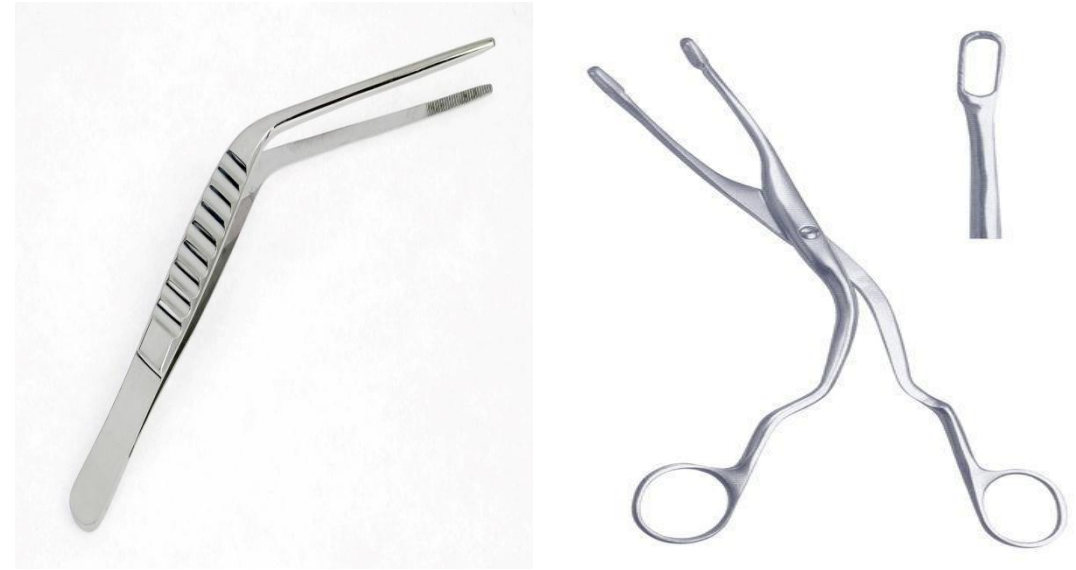


Удаление инородных тел глотки

Классификация вариантов локализации инородных тел и возможных при них действиях В.И.Воячека:

- ✓ Вариант 1. Инородное тело труднодоступно, но не представляет непосредственной опасности для больного. Удаление такого инородного тела может быть отсрочено и произведено специалистом в соответствующих условиях.
- ✓ Вариант 2. Инородное тело труднодоступно и представляет для больного определенную опасность, но не для жизни. Удаление такого инородного тела показано в кратчайшие сроки в специализированном отделении.
- ✓ Вариант 3. Инородное тело легкодоступно и не представляет для больного непосредственной опасности. Такое инородное тело может быть удалено ЛОР-специалистом в поликлинике или стационаре без особой спешки, но в течение ближайших часов.
- ✓ Вариант 4. Инородное тело легкодоступно и представляет для больного определенную опасность, но не для жизни. Такое инородное тело может быть удалено ЛОР-специалистом в поликлинике или стационаре без особой спешки, но в течение ближайших часов.

- Инородные тела глотки подлежат удалению. Если они хорошо визуализируются и легкодоступны, то их удаление осуществляется отоларингологом в условиях поликлинической манипуляционной. Изъятие таких инородных тел глотки производят с использованием пинцета, щипцов Брюнинга или носового корнцанга. Извлечение инородного тела из гортаноглотки должно проводиться в стационарных условиях. Перед манипуляцией, которую необходимо делать натошак, больному делают премедикацию (подкожно вводят 1 мл 0,1% раствора атропина и 2 мл реланиума или валиума). Затем, после дополнительного смазывания слизистых оболочек глотки и полости рта 2% раствором дикаина или 10% раствором лидокаина, при не прямой или прямой гипофарингоскопии (ларингоскопии) гортанными щипцами извлекают инородное тело.
- После удаления инородного тела глотку обрабатывают раствором Люголя, пациенту рекомендуют питание мягкой пищей и полоскания растворами антисептиков.



- Более трудно удаляются инородные тела глотки, расположенные в гортанной ее части. Их изъятие проводится под местной анестезией, для уменьшения слюноотделения перед удалением вводится атропин. Применяются гортанное зеркало и специальные гортанные щипцы. Труднодоступные инородные тела удаляются при помощи ларингоскопии. Инородные тела глотки, внедрившиеся в мягкие ткани, или плохо извлекающиеся из-за выраженного отека, зачастую невозможно извлечь естественным путем. В таких случаях производят хирургическое удаление посредством вскрытия глотки — фаринготомии.

