

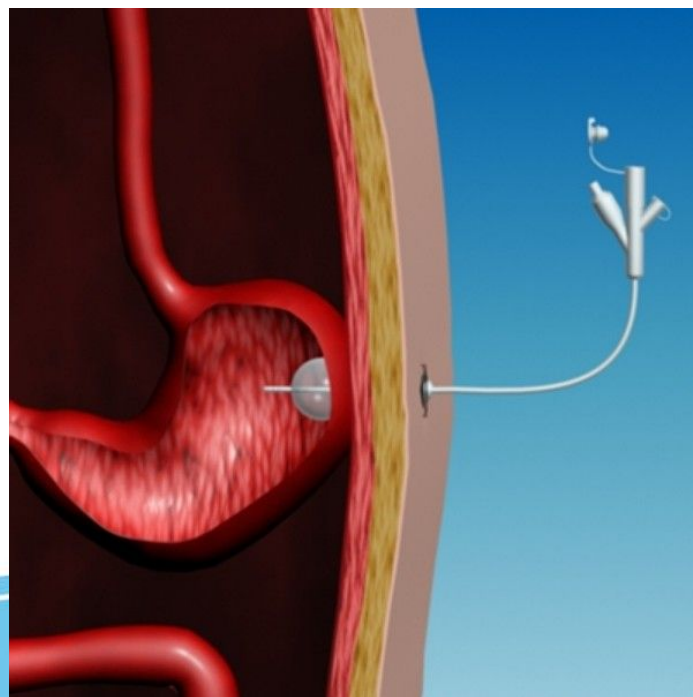
Федеральное государственное бюджетное образовательное учреждение высшего образования
«Тюменский государственный медицинский университет»
Министерства здравоохранения Российской Федерации
(ФГБОУ ВО Тюменский ГМУ Минздрава России)
Кафедра анатомии человека, оперативной хирургии и топографической анатомии

ГАСТРОСТОМИЯ

Проверил:
Чившина Р.В.

Выполнил:
Студент 406
Рагозина В.А.

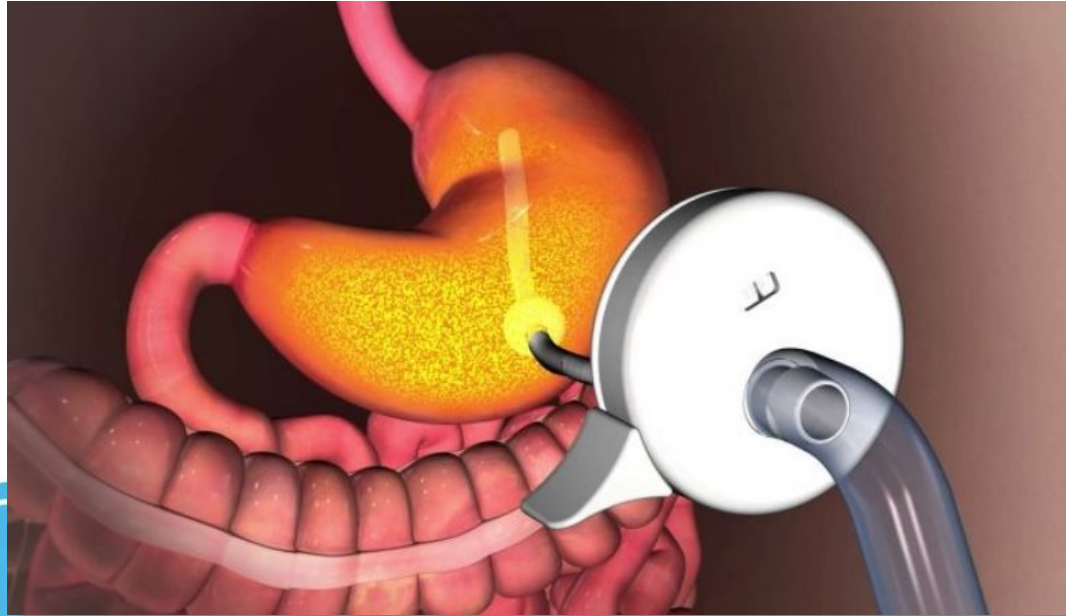
Гастростомия (Gastrostomia)



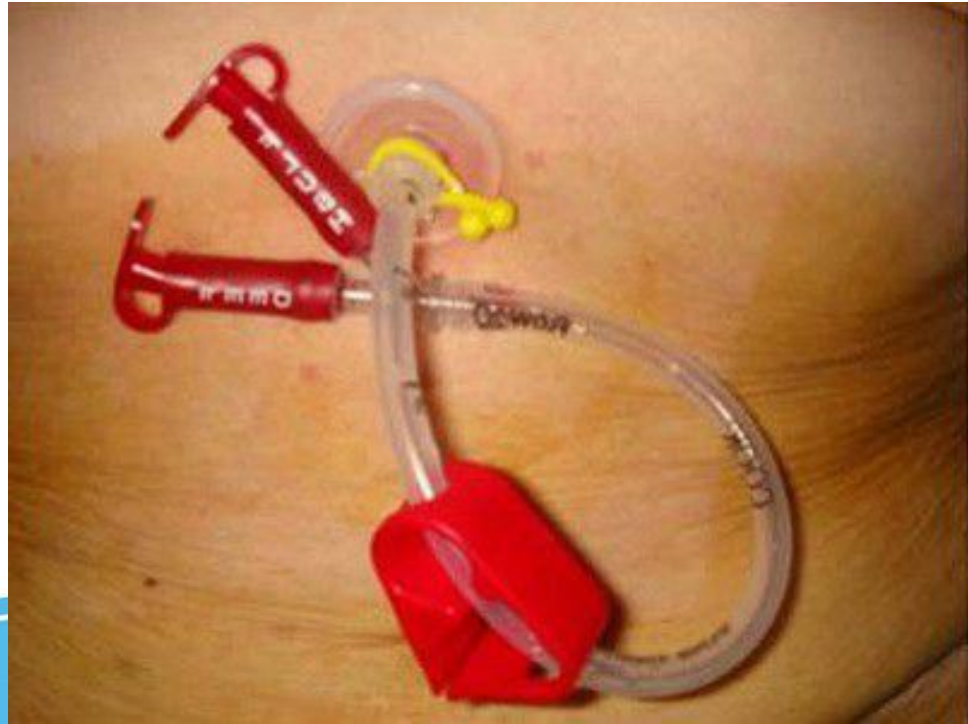
Gastrostomia

[Redacted text]

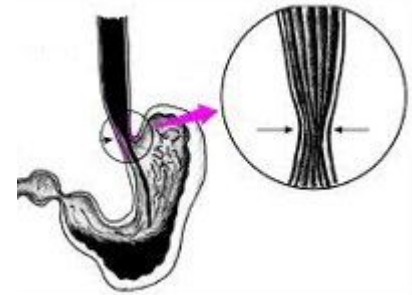
- [Redacted text]



Gastrostomia



Техника операции по Витцелю



[Redacted text block]

Инфильтративный стенозирующий рак антрального отдела желудка (Б-3)

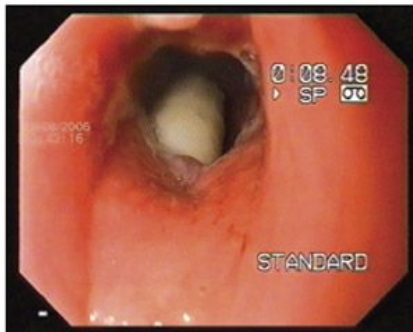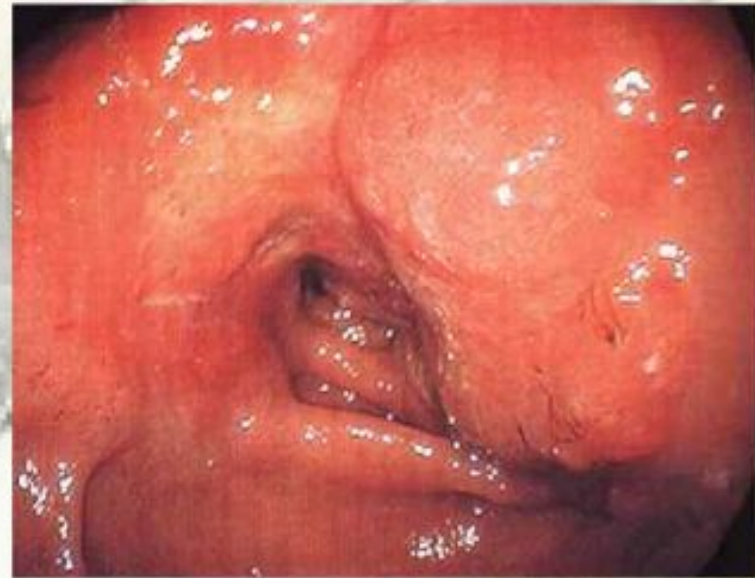
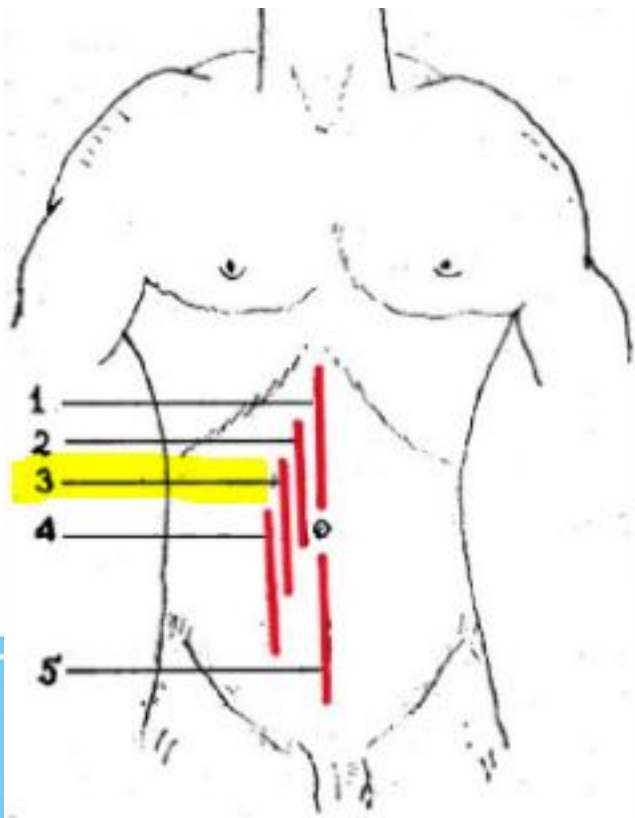



Рис. 2. Эзофаготрахеальный свищ. В просвете пищевода визуализируется трахеостомическая канюля

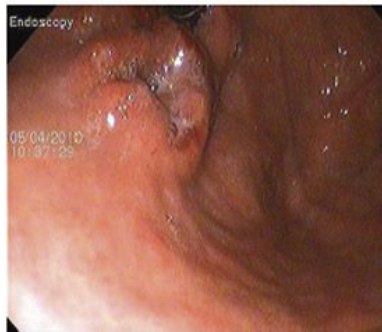

Рис. 5. Кардиоэзофагеальный рак (осмотр кардиального отдела желудка)

Техника операции по Витцелю



Техника операции по Витцелю

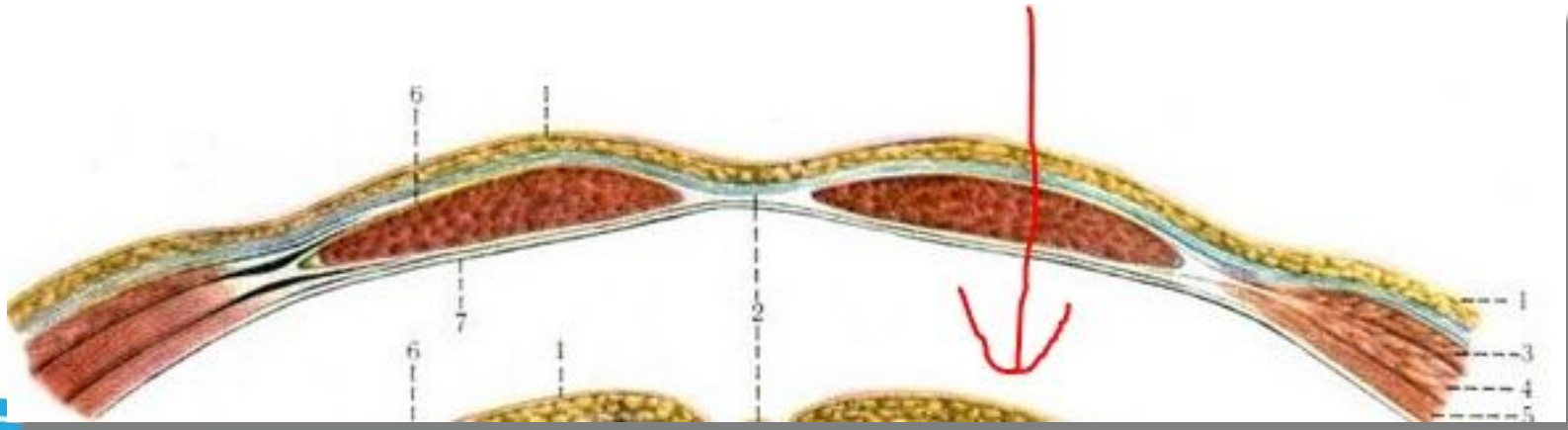
[Redacted text]

[Redacted text]

[Redacted text]

[Redacted text]

[Redacted text]

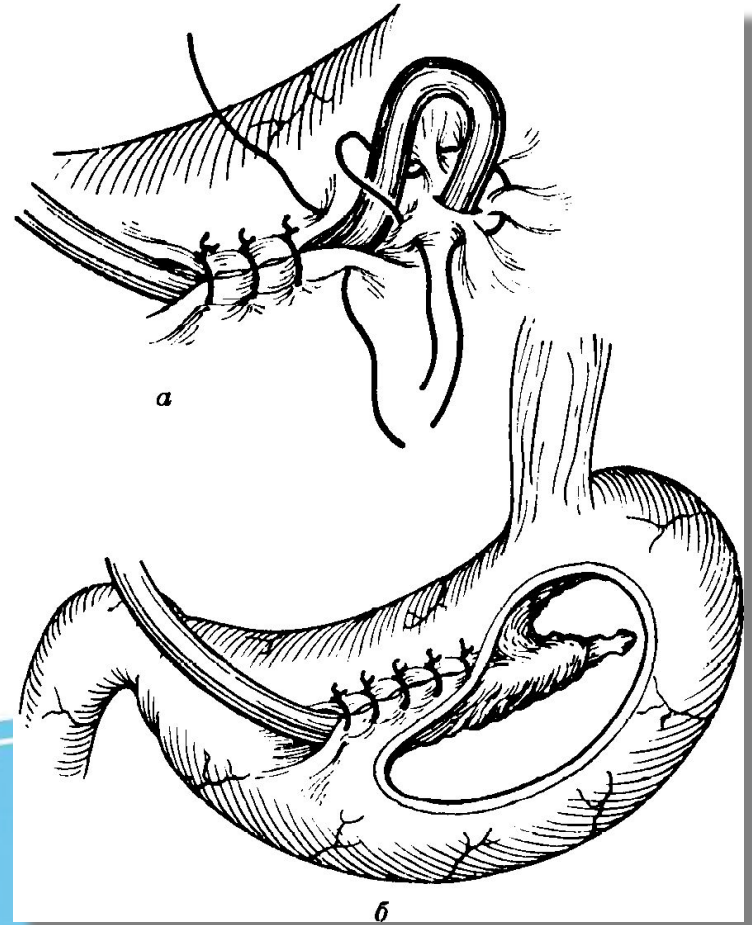


Техника операции по Витцелю

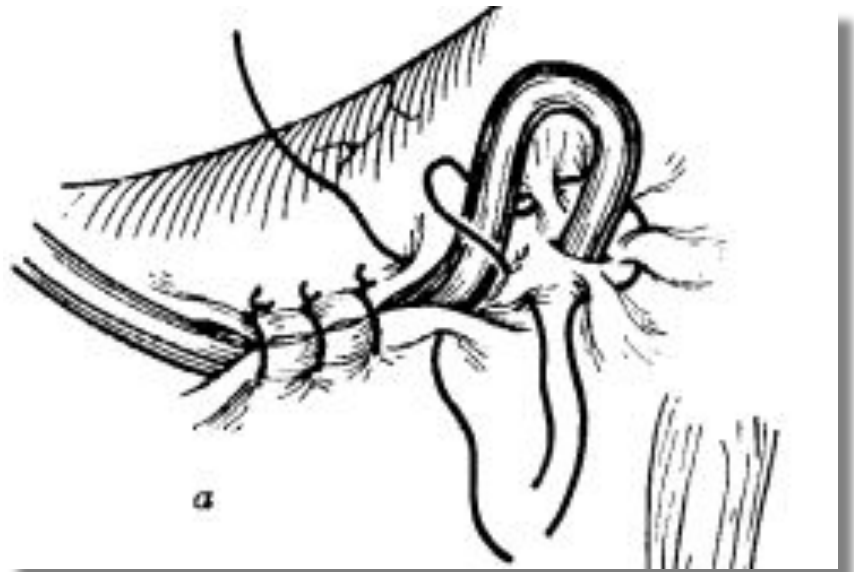

[REDACTED]

[REDACTED]

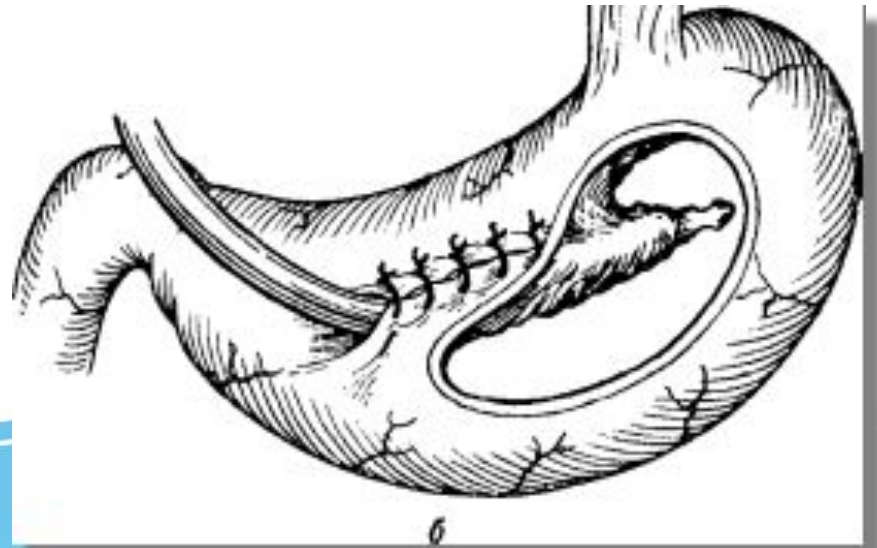
[REDACTED]



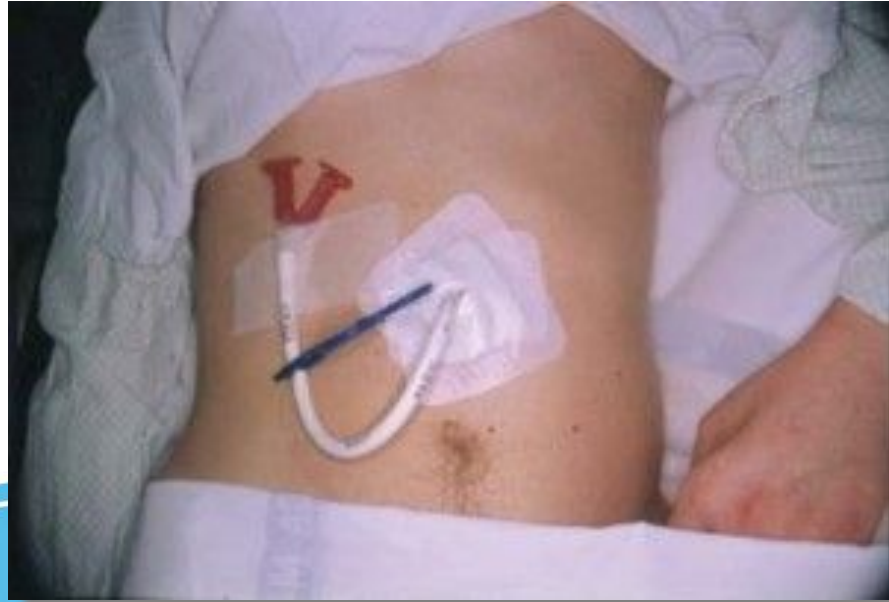Техника операции по Витцелю



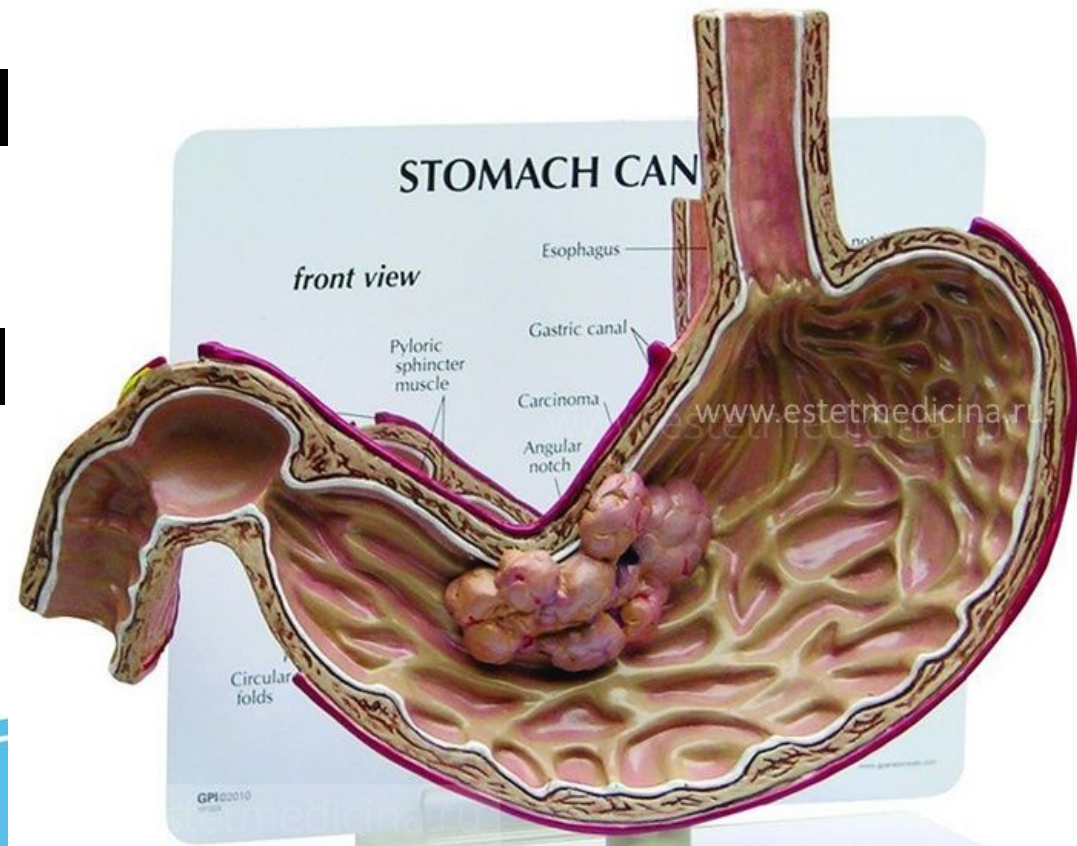
Техника операции по Витцелю



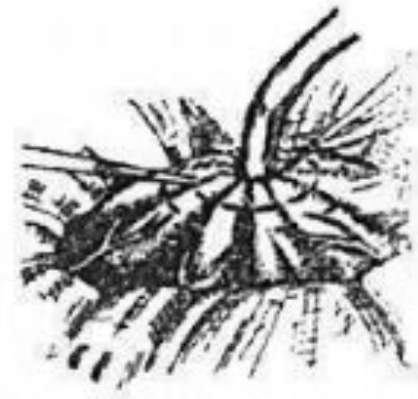
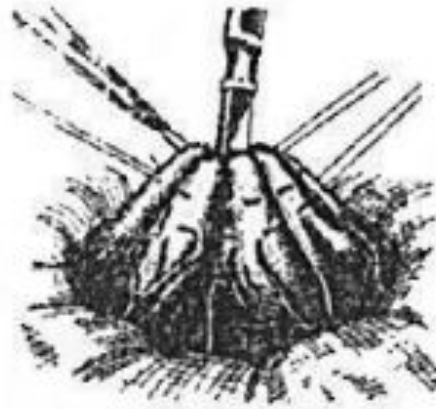
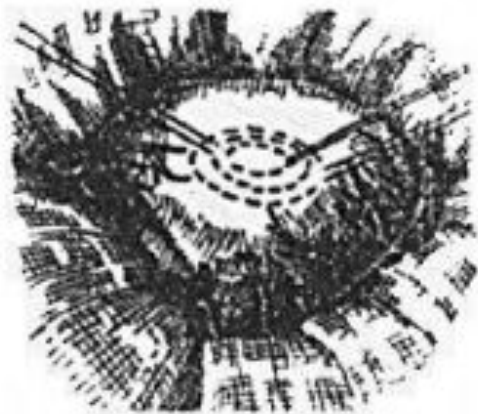
Техника операции по Витцелю



Гастростомия по Штамму-Сенну-Кодеру

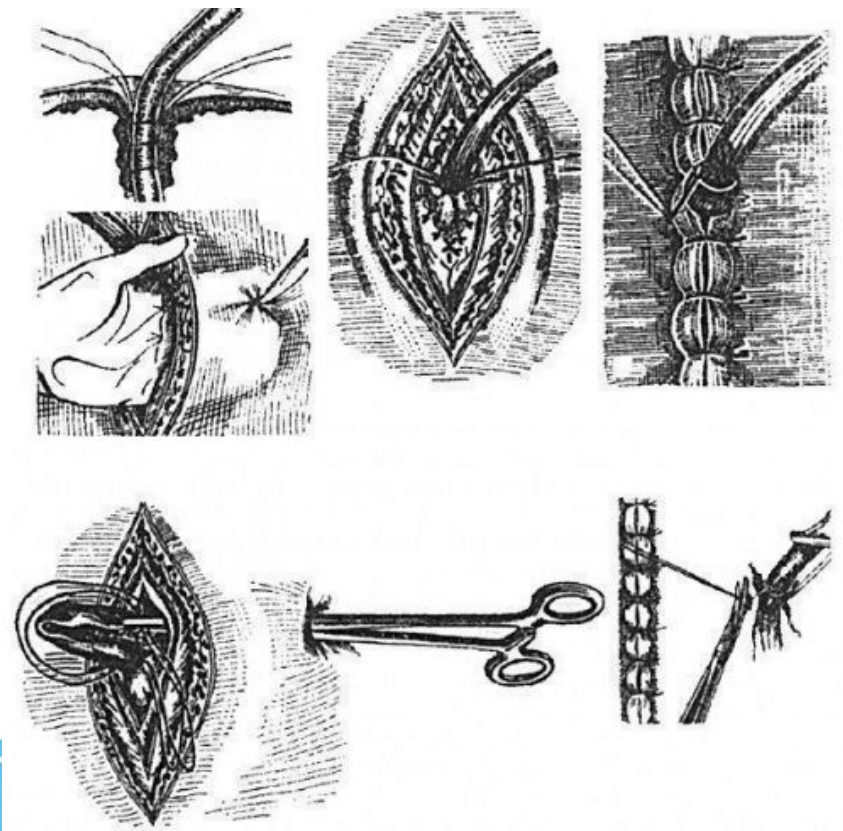


Гастростомия по Штамму-Сенну-Кодеру



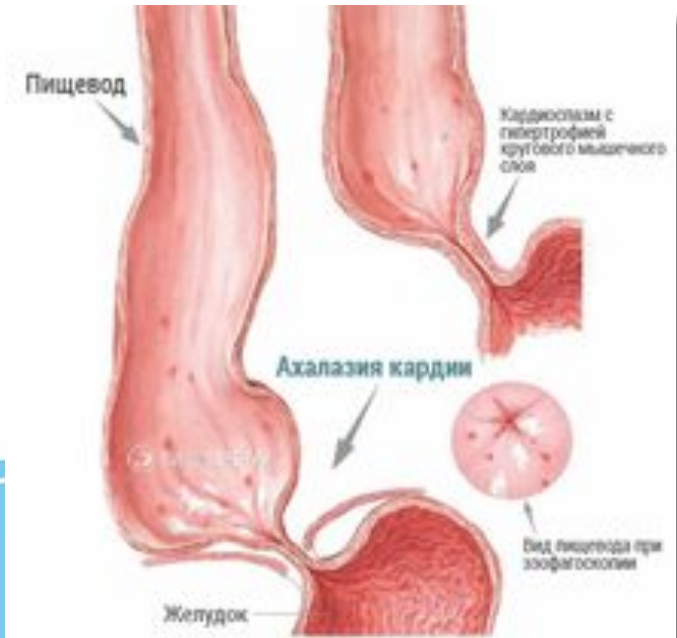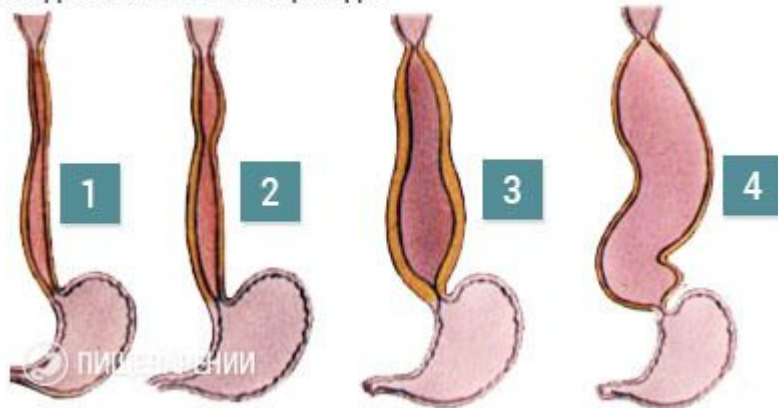
Гастростомия по Штамму-Сенну-Кодеру

[Redacted text block]



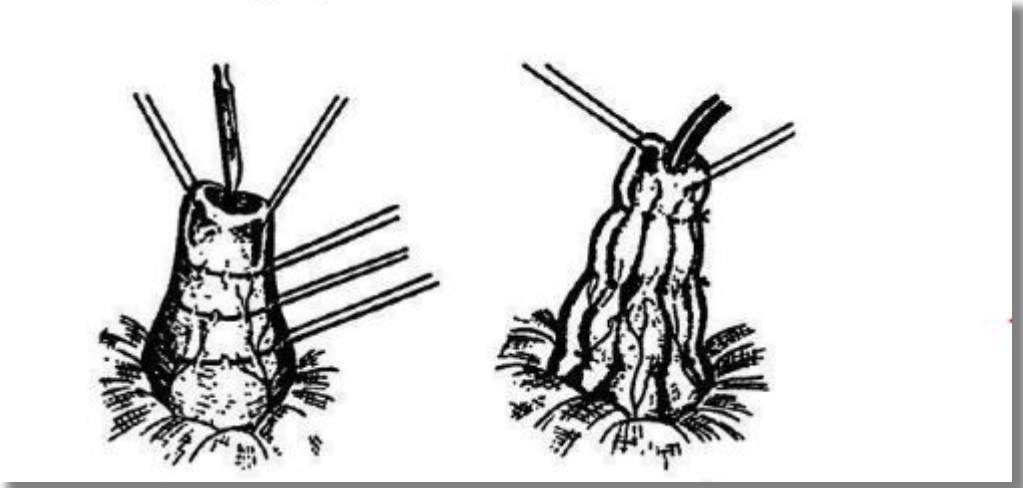
Гастростомия по Топроверу

Стадии ахалазии пищевода



Гастростомия по Топроверу

[Redacted text block]



Гастростомия по Топроверу

[Redacted text]

[Redacted text]

[Redacted text]



Осложнения:

[Redacted text]

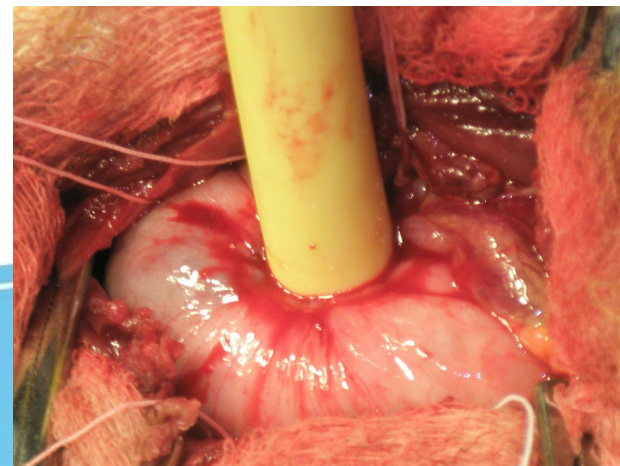
- [Redacted text]

- [Redacted text]

- [Redacted text]

- [Redacted text]

- [Redacted text]



Литература

[Redacted text]

[Redacted text]

