

**МЕНИНГЕАЛЬНЫЙ
СИНДРОМ В КЛИНИКЕ
ИНФЕКЦИОННЫХ
БОЛЕЗНЕЙ.**

**ДИФФЕРЕНЦИАЛЬНАЯ ДИАГНОСТИКА
МЕНИНГИТОВ.**

ОТЁК-НАБУХАНИЕ ГОЛОВНОГО МОЗГА

Проф. Н.А. Васильева

МЕНИНГЕАЛЬНЫЙ СИНДРОМ

*синдром раздражения мозговых оболочек
повышение внутричерепного давления*

- **Причины**

воспаление мозговых оболочек

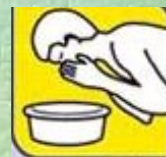токсическое раздражение мозговых оболочек

- **Общемозговые симптомы**

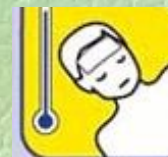интенсивная, мучительная головная боль, распирающего характера
рвота (без предшествующей тошноты), не приносящая облегчения

психомоторное возбуждение, нарушение сознания, бред,
галлюцинации

судороги



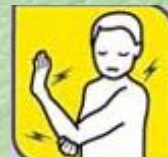рвота



лихорадка



сонливость



артралгии



миалгии

МЕНИНГЕАЛЬНЫЙ СИНДРОМ

*синдром раздражения мозговых оболочек
повышение внутричерепного давления*

- **Менингеальные симптомы**

характерная менингеальная поза
общая гиперестезия (светобоязнь,
гиперакузия, повышенная
тактильная чувствительность)

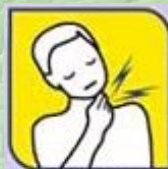мышечное тоническое напряжение –
ригидность мышц затылка,
симптомы Кернига, Брудзинского

реактивные болевые феномены –
болезненность при надавливании на
глазные яблоки, в местах выхода
ветвей тройничного нерва

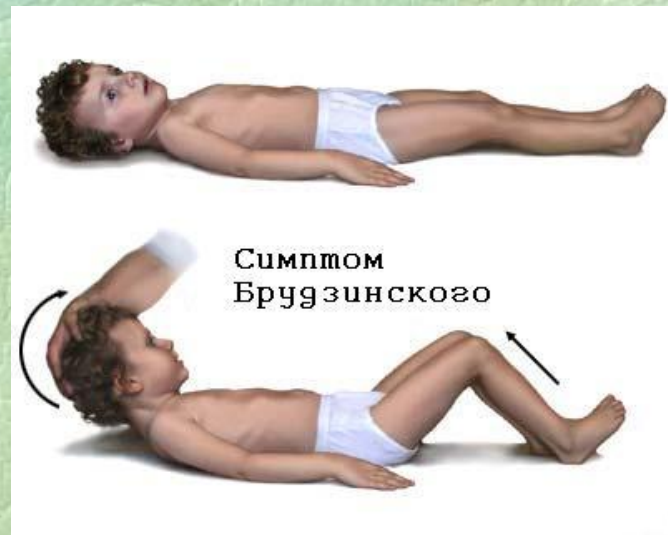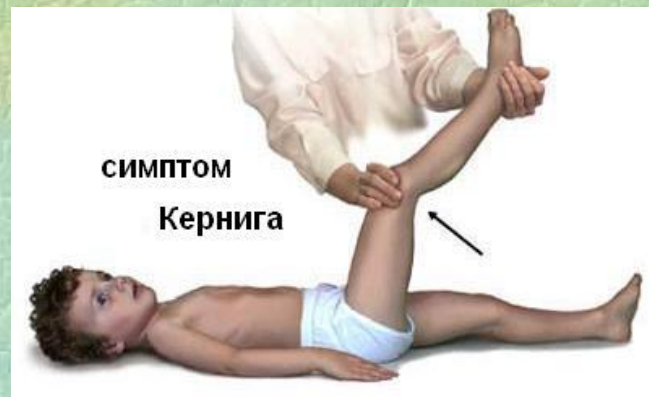изменения брюшных, периостальных и
сухожильных рефлексов

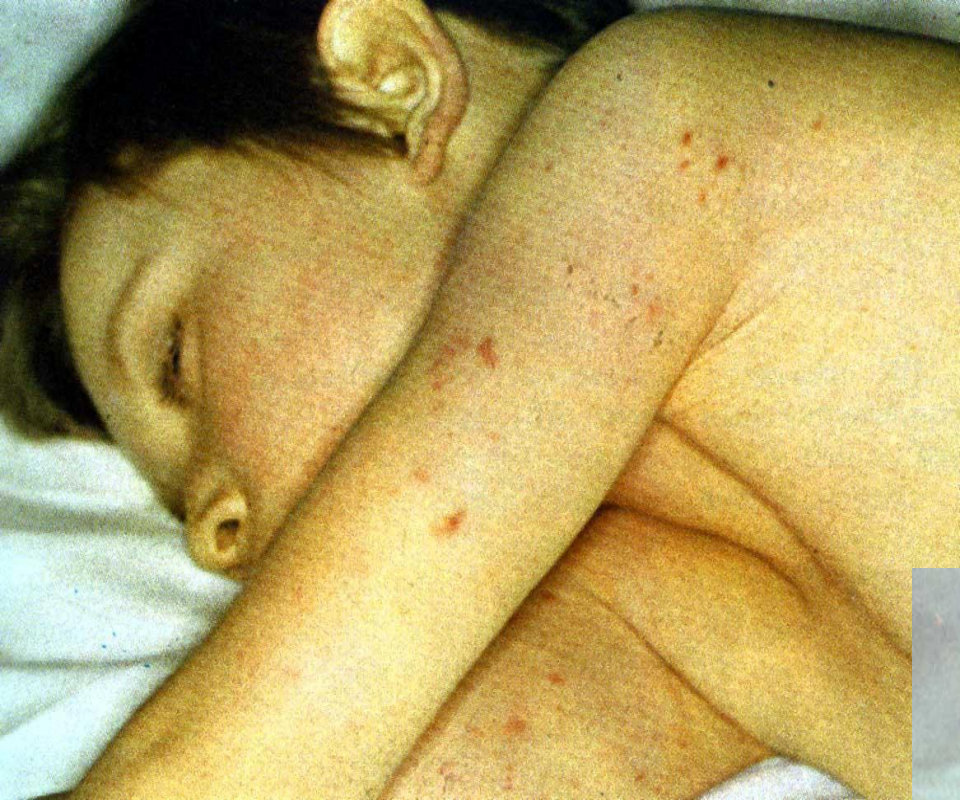

светобоязнь

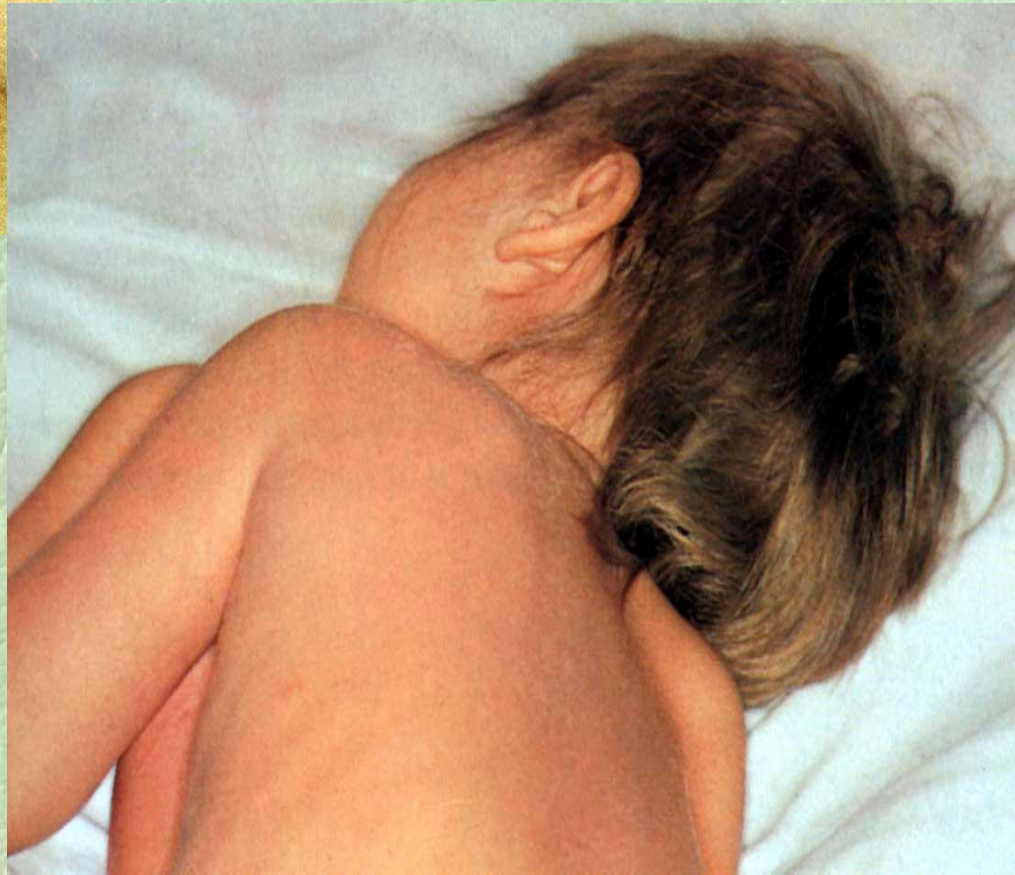

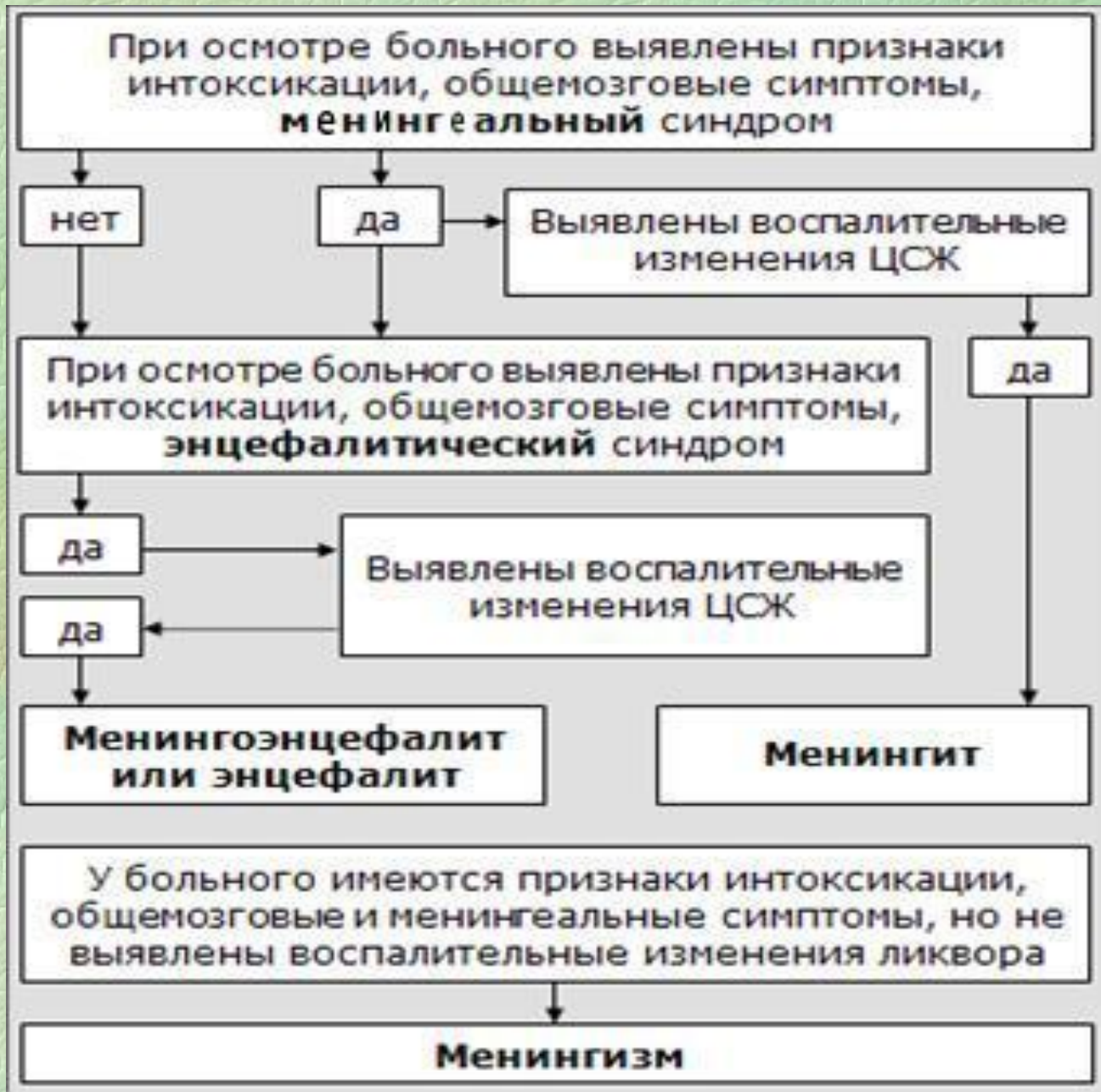
Ригидность мышц шеи

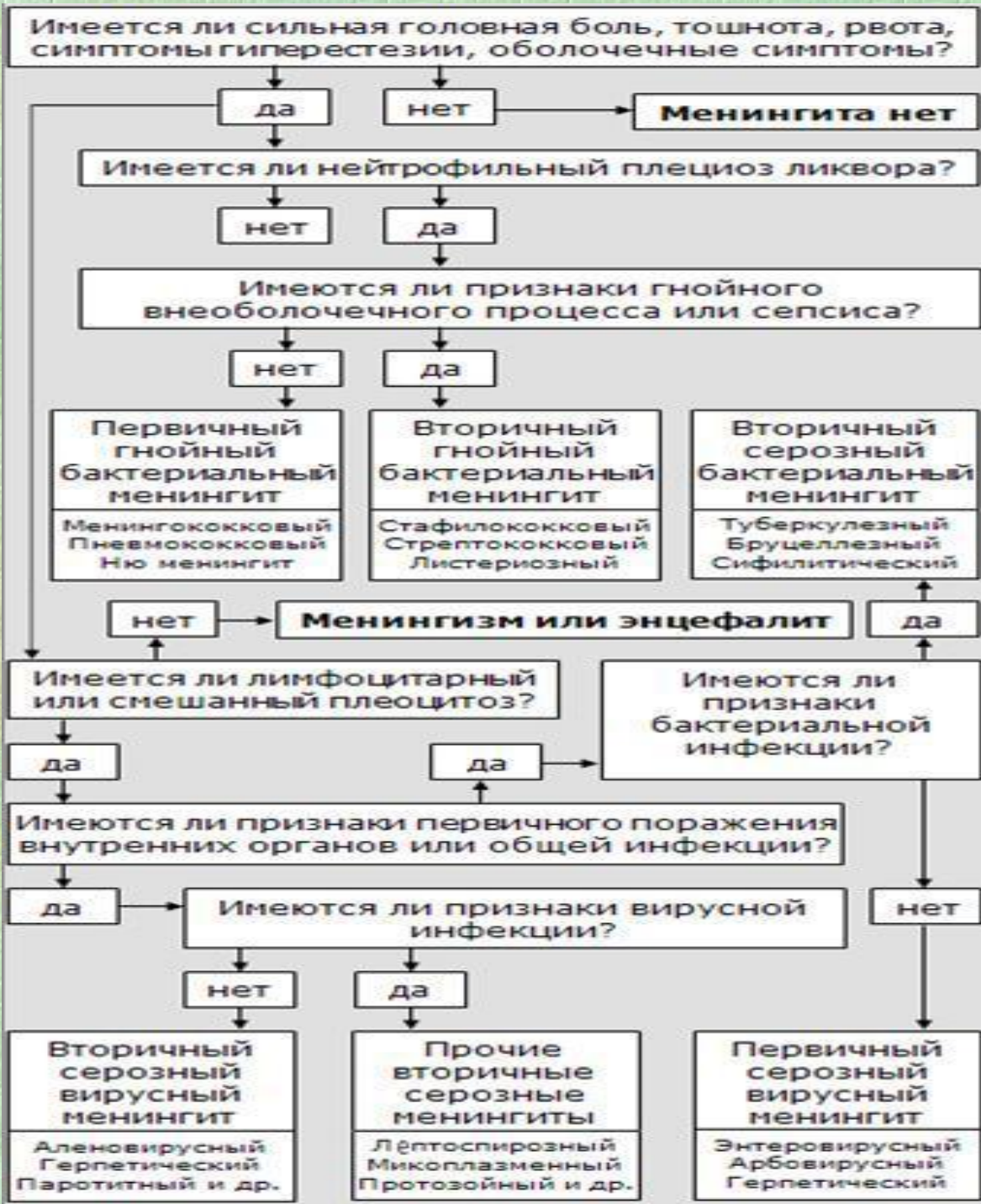




**Типичная поза больного
с менингококковым
менингитом**







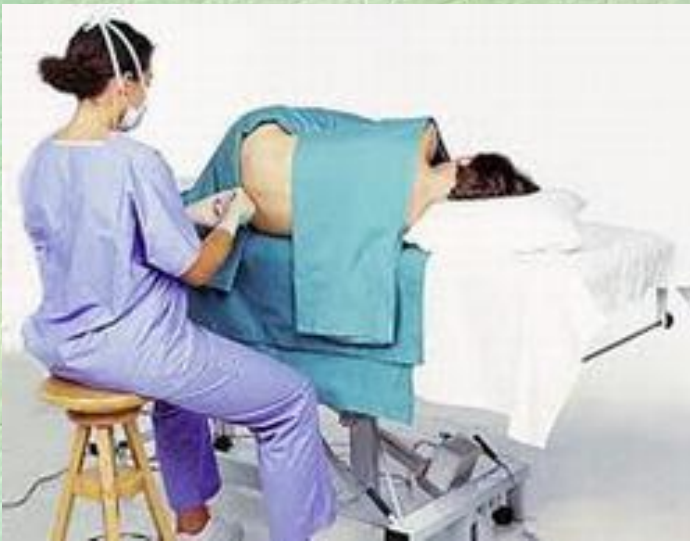ЗАБОЛЕВАНИЯ, ПРОТЕКАЮЩИЕ С МЕНИНГЕАЛЬНЫМ СИНДРОМОМ

- **менингококковая инфекция**
- **лептоспироз**
- **эпидемический паротит**
- **грипп**
- **пищевые токсикоинфекции**
- **туберкулез**
- **другие первичные и вторичные менингиты**
- **объемный процесс головного мозга
(травма, опухоль)**
- **субарахноидальное кровоизлияние**

МЕНИНГИТ

(воспаление мозговых оболочек)

- Синдром инфекционного заболевания
- Менингеальный синдром
- Воспалительные изменения спинномозговой жидкости



МЕНИНГИЗМ

(раздражение мозговых оболочек)

- Менингеальный синдром
- Отсутствие воспалительных изменений спинномозговой жидкости
- Симптомы исчезают при обратном развитии основного заболевания, дегидратации

ИЗМЕНЕНИЯ ЛИКВОРА ПРИ МЕНИНГИТАХ

ГНОЙНЫЙ МЕНИНГИТ

- Ликвор мутный
- Плеоцитоз нейтрофильный
- Количество клеток – тысячи
- Содержание белка повышено
- Клеточно-белковая диссоциация

СЕРОЗНЫЙ МЕНИНГИТ

- Ликвор прозрачный
- Плеоцитоз лимфоцитарный
- Количество клеток – десятки, сотни
- Содержание белка повышено
- Белково-клеточная диссоциация

ОСОБЕННОСТИ МЕНИНГЕАЛЬНОГО СИНДРОМА У ДЕТЕЙ

- Симптом Кернига и ригидность мышц затылка могут быть не выражены,
- Проявления головной боли – беспокойство, плач, монотонный крик, в тяжелых случаях стон
- Выпячивание родничка, ослабление или отсутствие его пульсации, «арбузный» звук при поколачивании по черепу
- Симптом «подвешивания» Лесажа
- Нередкие начальные признаки менингеального синдрома – жидкий стул и судорожный синдром.

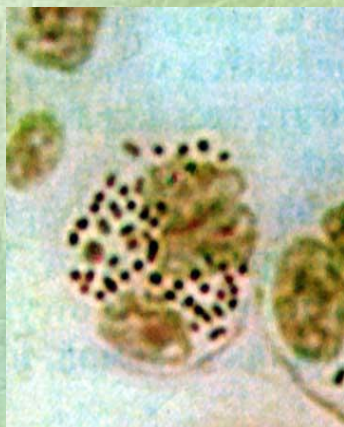
МЕНИНГОКОККОВЫЙ МЕНИНГИТ

ЭТИОЛОГИЯ

Neisseria meningitidis

Грам(-) диплококк,
внутриклеточный, «кофейные
зерна», оптимум температуры –
35-37 °С, наличие в питательной
среде животного
(человеческого)
белка

Серогруппы
А, В, С, D, X, Y, Z



● ЭПИДЕМИОЛОГИЯ

Источник возбудителя

носители (до 2000 на 1
больного);

больные менингококковым
назофарингитом;

больные
генерализованными
формами инфекции.

Механизм передачи –

воздушно-капельный

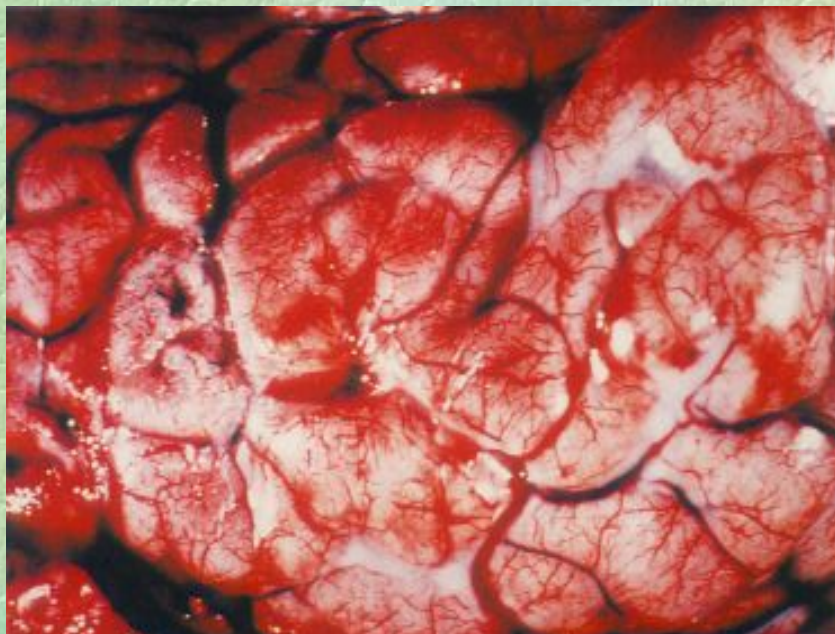
Сезонность – февраль-апрель

Чаще болеют дети до 10 лет

Заболееваемость спорадическая,
возможны вспышки

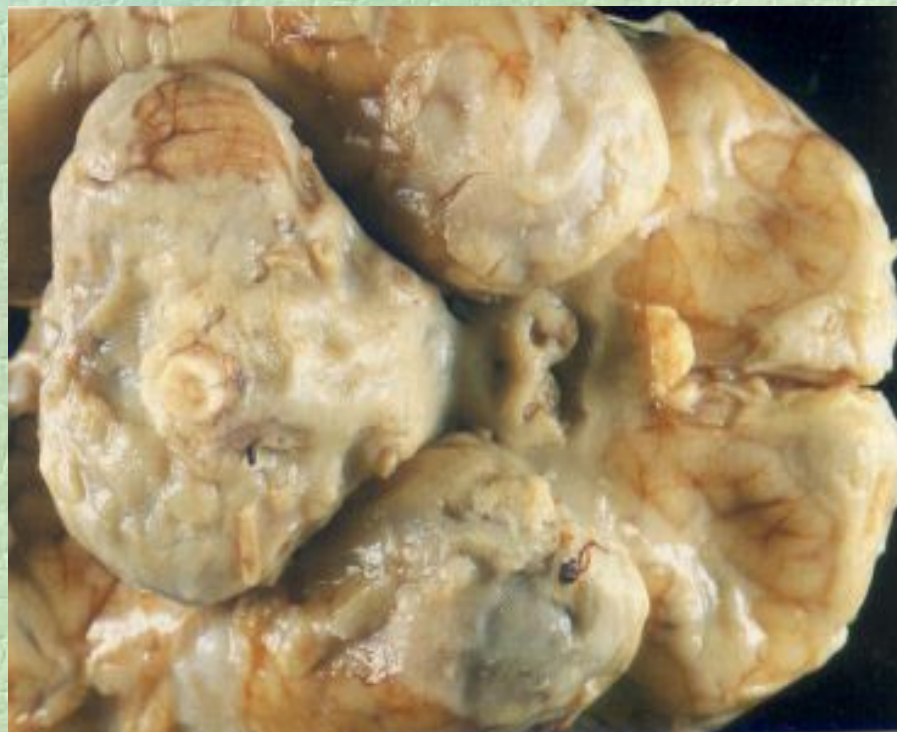Иммунитет типоспецифический,
стойкий

МЕНИНГОКОККОВЫЙ МЕНИНГИТ



Геморрагии в мозгу

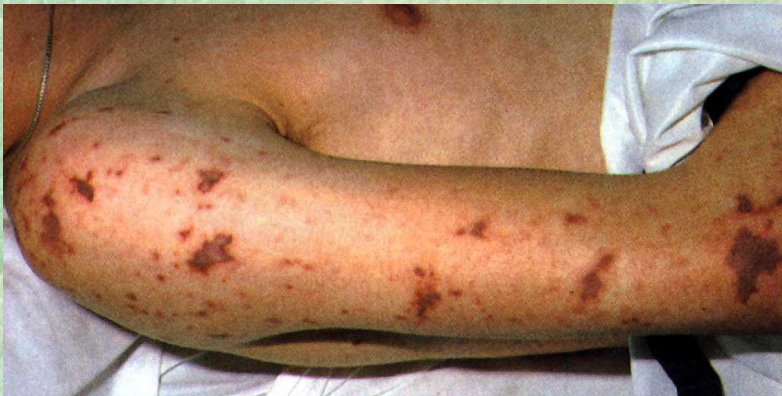Гнойное воспаление



МЕНИНГОКОККОВАЯ ИНФЕКЦИЯ

ОСОБЕННОСТИ СЫПИ

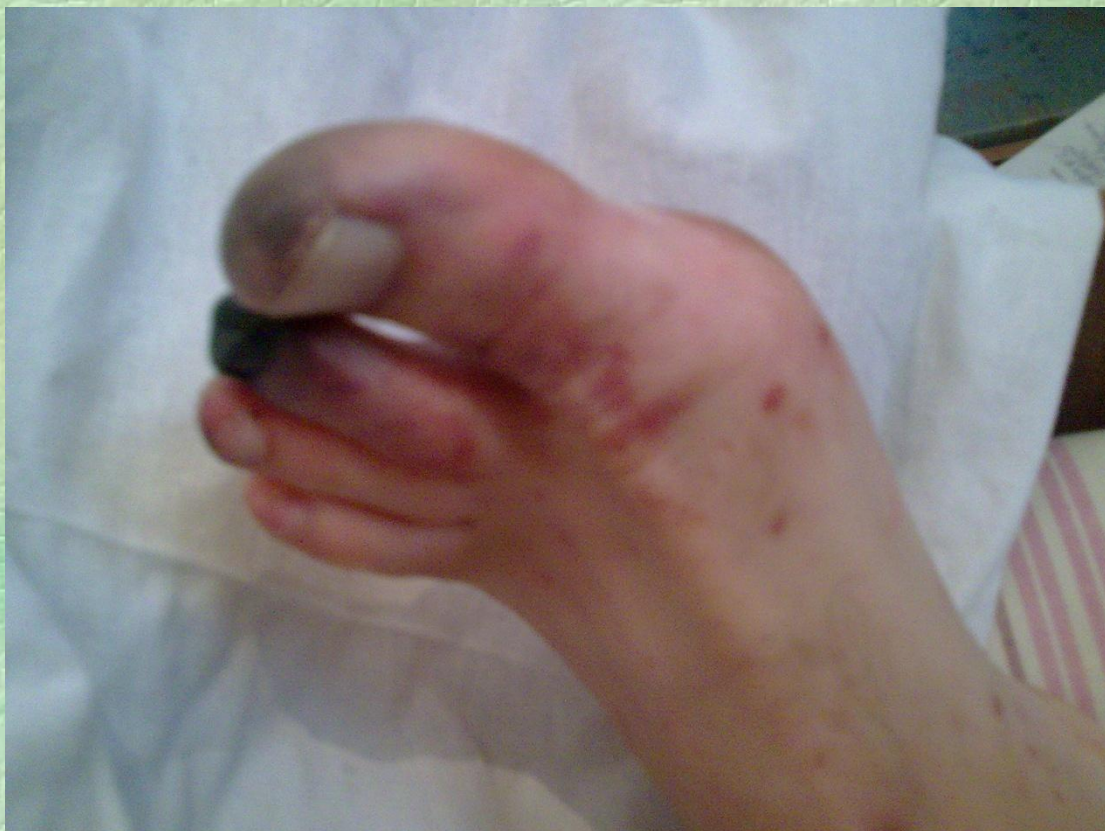
- Геморрагическая, часто звездчатая, обильная, от петехий до обширных кровоизлияний;
- некроз в центре сыпных элементов, образование дефектов;
- локализация на ягодицах, бедрах, голени, туловище;



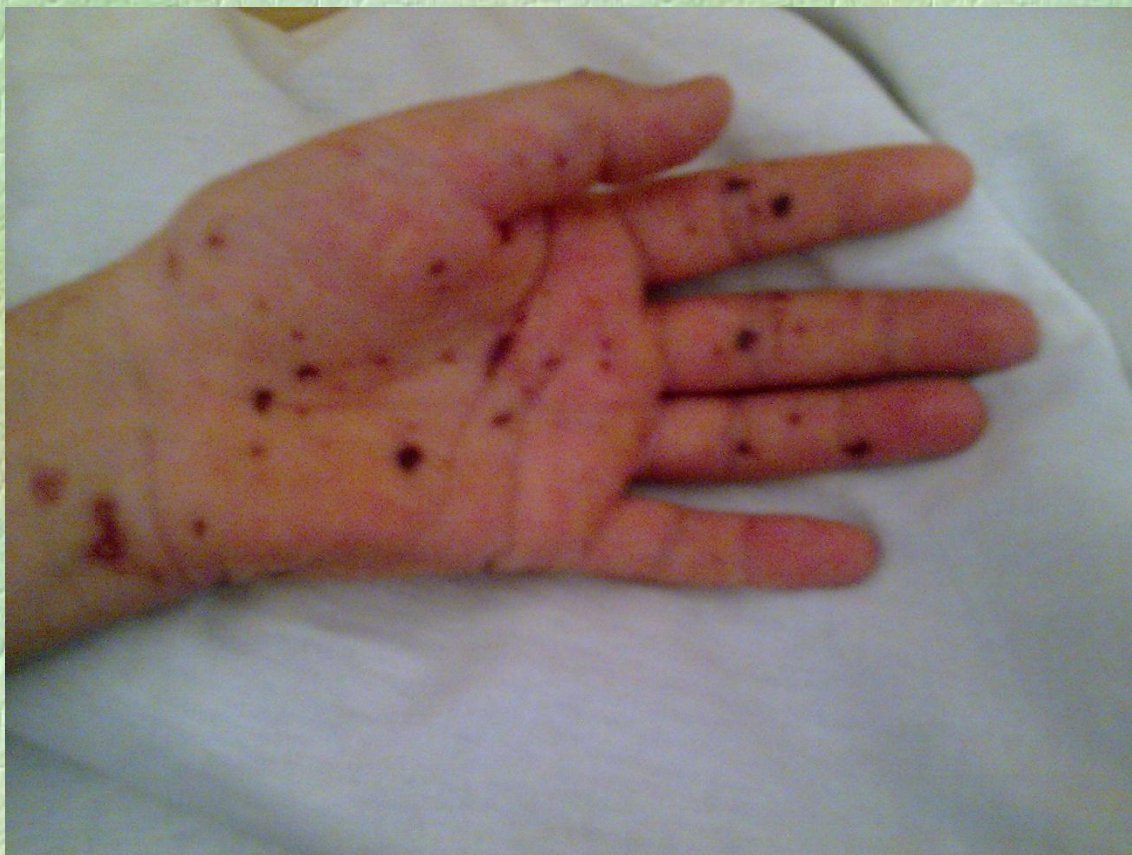КЛИНИЧЕСКИЕ ФОРМЫ

- локализованная (носительство, острый назофарингит);
- генерализованная – менингококцемия (типичная, молниеносная), хроническая, менингит, менингоэнцефалит, смешанная (менингит + менингококцемия);
- редкие формы – эндокардит, артрит, полиартрит, пневмония, шидензитит

МЕНИНГОКОККОВАЯ ИНФЕКЦИЯ



МЕНИНГОКОККОВАЯ ИНФЕКЦИЯ



НЕЙРОТОКСИКОЗ – функциональные и органические изменения ЦНС

1-я группа

- Общие метаболические нарушения в результате интоксикации
- Гипертоксические формы различных инфекций, протекающие с шоком, тяжелой тканевой гипоксией, почечной или печеночной недостаточностью

2-я группа

- Нейроинфекции, возбудители или их токсины обладают тропностью к ЦНС

Изменения ЦНС специфичны для данного заболевания

- Менингококковый менингит
- Бешенство
- Клещевой энцефалит
- Ботулизм
- Столбняк

ПАТОГЕНЕЗ НЕСПЕЦИФИЧНОГО ОНГМ

- Сочетание с симптоматикой основного заболевания
- Нейротоксикоз, действие токсических метаболитов
- Гемодинамические нарушения – изменение условий кровотока, поражение эндотелия сосудов, повышение проницаемости, стаз крови, микротромбоз капилляров, диапедезные кровоизлияния, гипергидратация перикапиллярных и перицеллюлярных пространств при сморщивании нейроцитов (отек мозга) или диффузный отек нейроцитов и глии при спавшихся капиллярах (набухание мозга)
- Высвобождение катехоламинов, гиперлактацидемия
- Деполяризация клеточных мембран, перемещение ионов натрия из межклеточного во внутриклеточное пространство
- Резкое возрастание гидрофильности и осмолярности ткани мозга
- Увеличение объема мозга, повышение внутричерепного давления
- Смещение мозга и вклинение миндалин мозжечка в большое затылочное отверстие
- Сдавливание продолговатого мозга, анемия ствола, нарушение функции центральных вегетативных аппаратов, нервно-трофической, нервно-сосудистой регуляции деятельности коры мозга
- Паралич дыхательного и сосудодвигательного центра

ПАТОГЕНЕЗ ОНГМ ПРИ НЕЙРОИНФЕКЦИЯХ

- Тропность возбудителей (токсинов) к центральной нервной системе
- Гиперпродукция ликвора
- Нарушение оттока ликвора (блок ликворных путей, выпадение фибрина, организация гноя, окклюзия отверстий Мажанди, Лушке, сильвиева водопровода)
- Отек-набухание головного мозга

ОТЕК-НАБУХАНИЕ ГОЛОВНОГО МОЗГА

- Головная боль, артериальная гипертензия, брадикардия
- Нарушение сознания
- Двигательное беспокойство, гиперестезия кожи, потливость
- Замедленное глубокое дыхание или резкая одышка
- Багряно-синюшный цвет лица
- Рвота «фонтаном»
- Икота
- Расстройства дыхания и сердечно-сосудистой деятельности
- Клонико-тонические судороги, резкое разгибание стоп («стопа балерины»)
- Гипертермия, возбуждение или депрессия
- Угнетение корнеальных рефлексов
- Сужение зрачков, вялая их фотореакция,
- Застойные соски зрительных нервов, экзофтальм
- Появление патологических рефлексов, клонус стоп
- В поздней стадии – сопор, кома, мидриаз, анизокория, плавающие движения глазных яблок, снижение АД, анурия, гипернатриемия, гипокалиемия, тахикардия, гипотермия
- Угасание менингеальных симптомов

СИНДРОМ ВКЛИНЕНИЯ МОЗГА

- Общие клонико-тонические судороги
- Профузный пот
- Гиперемия лица, потом общий цианоз
- Перепады АД, брадикардия, быстро сменяющаяся тахикардией
- Нарушения дыхания – аритмия, сначала одышка, потом дыхание типа Чейна-Стокса
- Остановка дыхания
- Непроизвольные дефекация и мочеиспускание

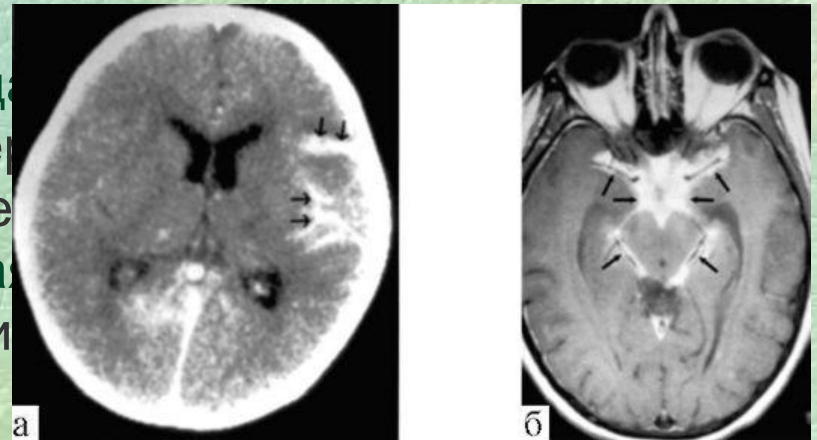
ЦЕРЕБРАЛЬНАЯ ГИПОТЕНЗИЯ (церебральный коллапс)

- У детей раннего возраста
- Выраженный токсикоз и обезвоживание организма
- Менингеальный синдром – может усиливаться, но чаще исчезает
- Гипотония мышц, арефлексия
- Западание родничка
- Субдуральный выпот

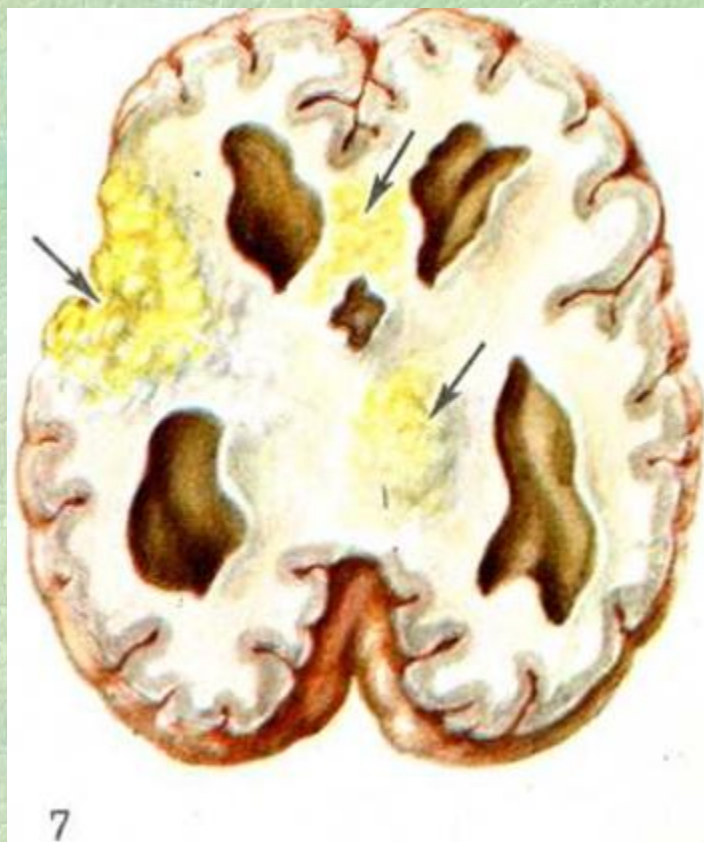
ТУБЕРКУЛЕЗНЫЙ МЕНИНГИТ

- Наличие первичного туберкулезного комплекса
- **Начало** - постепенное, реже подострое
- **Лихорадка** длительная
- **Головная боль** резко выражена, приступообразная
- Рвота - редко, постепенно учащается
- Ригидность мышц затылка постепенно нарастает
- Симптом Кернига нарастает постепенно, выражен больше, чем ригидность мышц затылка
- **Изменения анализа крови** - нормоцитоз или лейкопения, лимфоцитоз
- **Изменения спинномозговой жидкости**

(ксантохромная, с опалесценцией; давление слегка или умеренно повышено; умеренный лимфоцитарный плеоцитоз; значительное увеличение белка, белково-клеточная диссоциация; значительное снижение глюкозы, выпадает фибринозная «сеточка» в течение 24 часов)



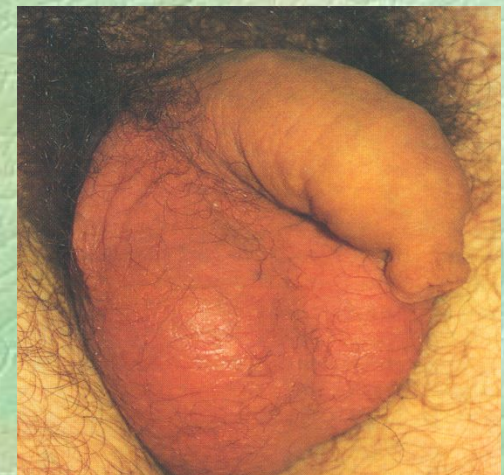

Туберкулезный менингит: а - КТ с контрастным усилением; б - МРТ, T1-взвешенное изображение с контрастным усилением; стрелками обозначено накопление контрастного вещества в левой лобно-теменной области (а) и цистернах основания мозга (б)



Горизонтальный разрез головного мозга больного, погибшего от туберкулёзного менингоэнцефалита: в левом полушарии, а также в зоне межуточного мозга видны сливающиеся очаги казеозного некроза (указаны стрелками).

ПАРОТИТНЫЙ МЕНИНГИТ

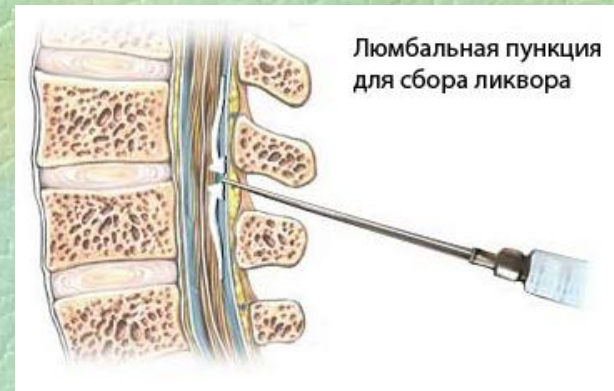- Соответствующий эпиданамнез
- Как правило, на фоне других симптомов эпидемического паротита – поражение слюнных желез (паротит, субмаксиллит, сублингвит), поджелудочной железы, орхит
- Менингеальный синдром
- Менингит серозный
- **Изменения спинномозговой жидкости** (прозрачная, давление повышено; лимфоцитарный плеоцитоз; умеренное увеличение белка)



ЛАБОРАТОРНАЯ ДИАГНОСТИКА

Исследование ликвора

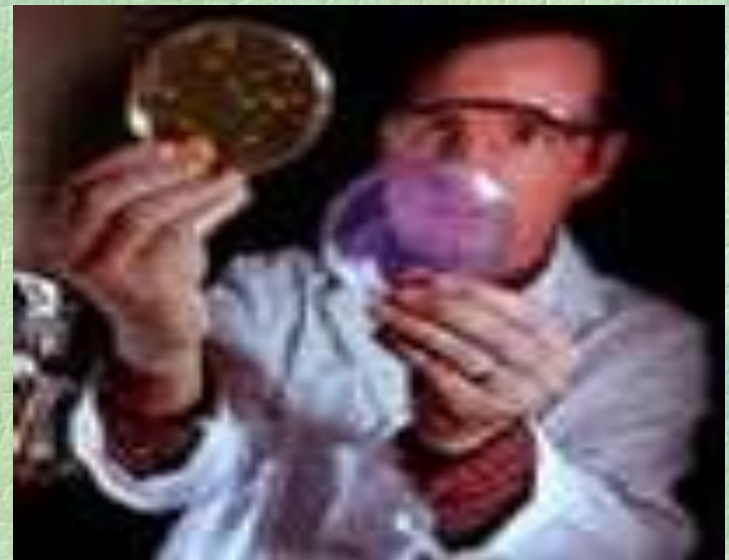- Клиническое – цвет, прозрачность, цитоз (количество, характер), пленка
- Биохимическое – содержание белка, глюкозы, Na, Cl
- Бактериологическое – микроскопия (окрашивание по Граму), посев
- Вирусологическое



ЛАБОРАТОРНАЯ ДИАГНОСТИКА

При подозрении на менингококковый менингит

- Выявление возбудителя в мазках из ротоглотки, крови, ликвора (забор материала из ротоглотки, не касаясь тампоном слизистой щек и языка (лизоцим!), при микроскопии – грамнегативные диплококки, расположенные внутриклеточно; посев материала на среды с добавлением человеческого или животного белка; доставка материала в лабораторию при температуре 35-37 °С)
- Серологические исследования крови (в динамике с интервалом дней)
- Экспресс-диагностика (РЕМА,
- иммунофлюоресценция)



ЛЕЧЕБНАЯ ТАКТИКА ПРИ НЕЙРОТОКСИКОЗАХ

- Полный покой
- Краниocereбральная гипотермия (холод на голову)
- Оксигенация
- При психомоторном возбуждении – мягкая фиксация больного, катетеризация мочевого пузыря, нейроплегики, седативные (диазепам, дроперидол, оксибутират натрия)
- Люмбальная пункция (при отсутствии противопоказаний)
- Коррекция водно-электролитных нарушений – форсированный диурез, введение концентрированных глюкозо-солевых и коллоидных растворов (под контролем диуреза)
- Глюкокортикоиды
- Препараты, нормализующие микроциркуляцию
- Коррекция ацидоза
- При необходимости – искусственная вентиляция легких в режиме гипервентиляции
- Этиотропная терапия

ЛЕЧЕНИЕ МЕНИНГОКОККОВОЙ ИНФЕКЦИИ

- При **генерализованных** формах –
немедленная госпитализация
антибиотики в больших дозах (бензилпенициллин 200-500 тис. ОД/кг, левомицетина сукцинат)
глюкокортикоиды
дегидратация (при менингите)
дезинтоксикация
борьба с ДВС-синдромом (гепарин, клексан, фраксипарин, контрикал, свежезамороженная плазма)

При **менингококконосительстве** – антибиотики в обычных дозах, (ампициллин, левомицетин, рифампицин), местная санация (УФО, ультразвук, полоскания), антигистаминные, общеукрепляющие средства

Показания к отмене антибиотиков (при менингите)

- Клиническое улучшение
- Нормализация температуры тела
- Отсутствие менингеальных знаков
- Контрольная люмбальная пункция
(лимфоцитарный плеоцитоз, не более 100
клеток)

ПРОФИЛАКТИКА

- Своевременная нейтрализация источника возбудителя
выявление и госпитализация больных с менингококковым менингитом и сепсисом; госпитализация в инфекционный стационар или изоляция на дому больных с назофарингитом и носителей из очага инфекции, до клинического выздоровления; бактериологический контроль через 5 дней после выписки из стационара реконвалесцентов, посещающих дошкольные детские учреждения, школы, интернаты, проживающих в общежитиях
- Медицинское наблюдение за контактными в течение 10 дней (термометрия, осмотр кожи и носоглотки)
- Бактериологическое обследование (детей дважды, взрослых однократно)
- 10-дневный карантин на детское учреждение, которое посещал больной, санация выявленных носителей антибиотиками (ампициллин, левомицетин, эритромицин), допуск их в коллектив после двукратного бактериологического подтверждения санации; лиц с подозрительной сыпью на коже и воспалительными изменениями в носоглотке изолируют от коллектива и обследуют
- Дезинфекция (проветривание, УФО, влажная уборка помещений с использованием дезсредств)
- По эпидпоказаниям – прививки менингококковой вакциной серогрупп А, В и С