


Фоновые, предраковые
заболевания,
доброкачественные и
злокачественные опухоли
вульвы, влагалища

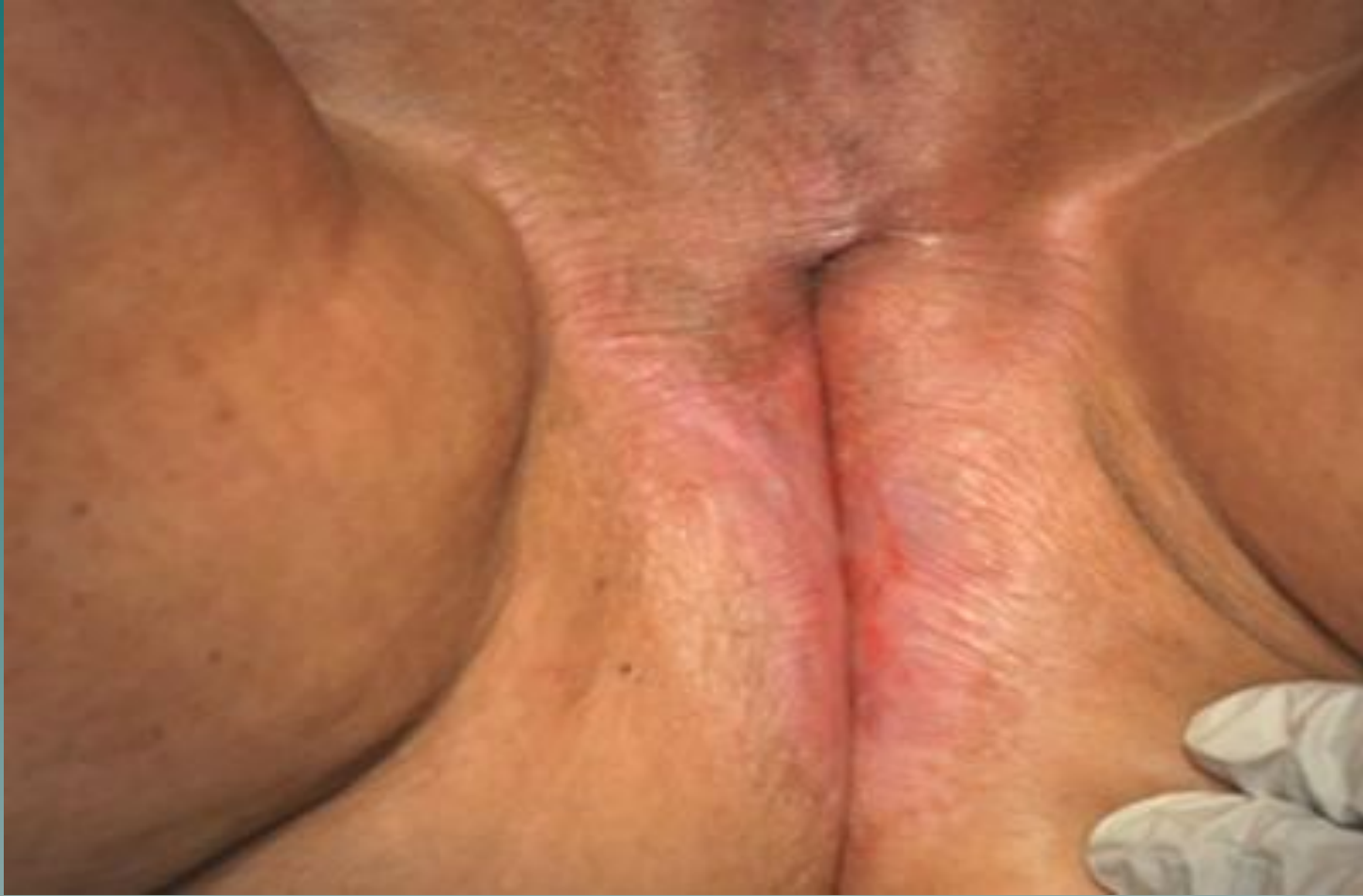

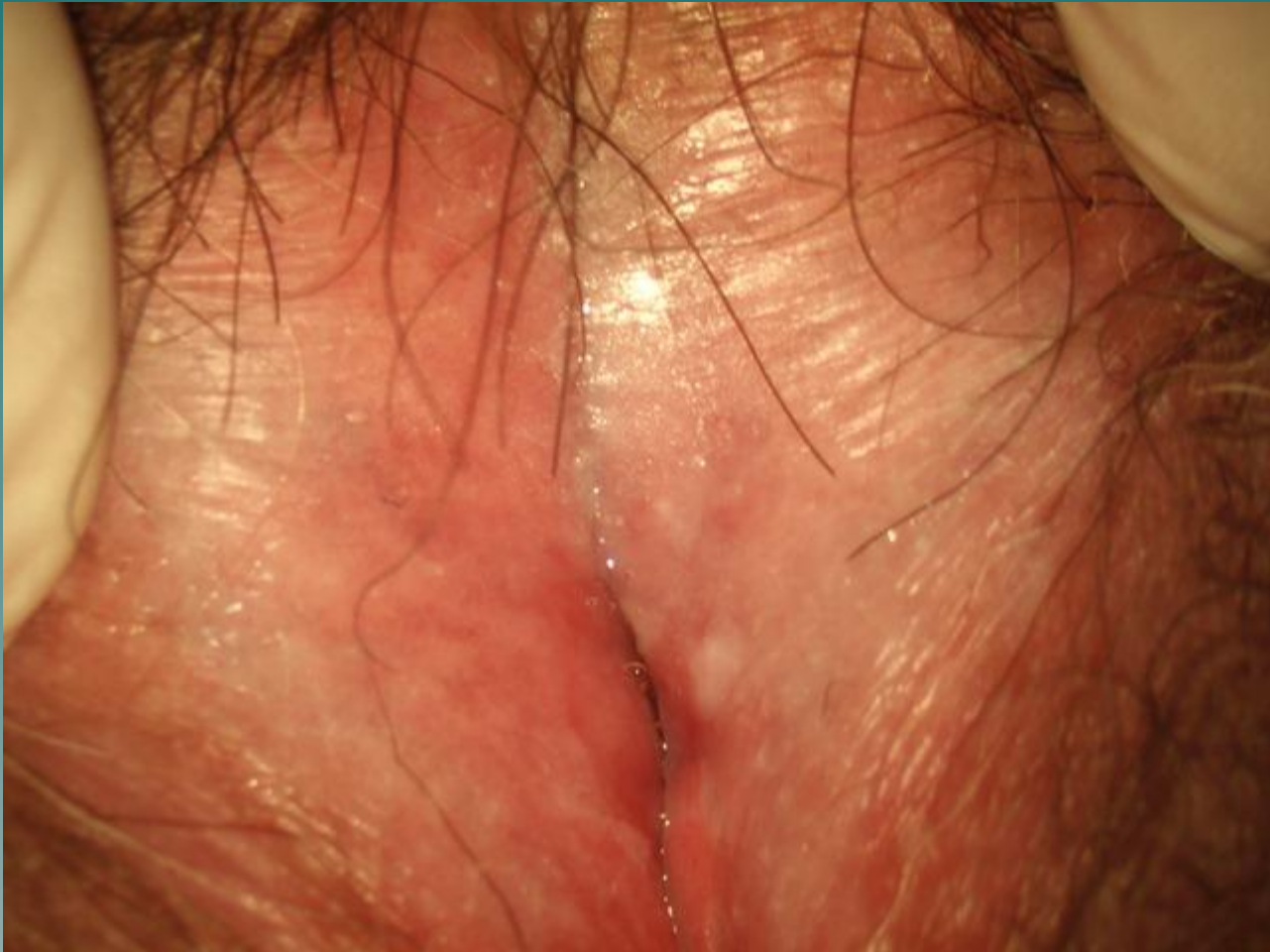- ◆ Патология вульвы: крауроз, лейкоплакия, зуд вульвы

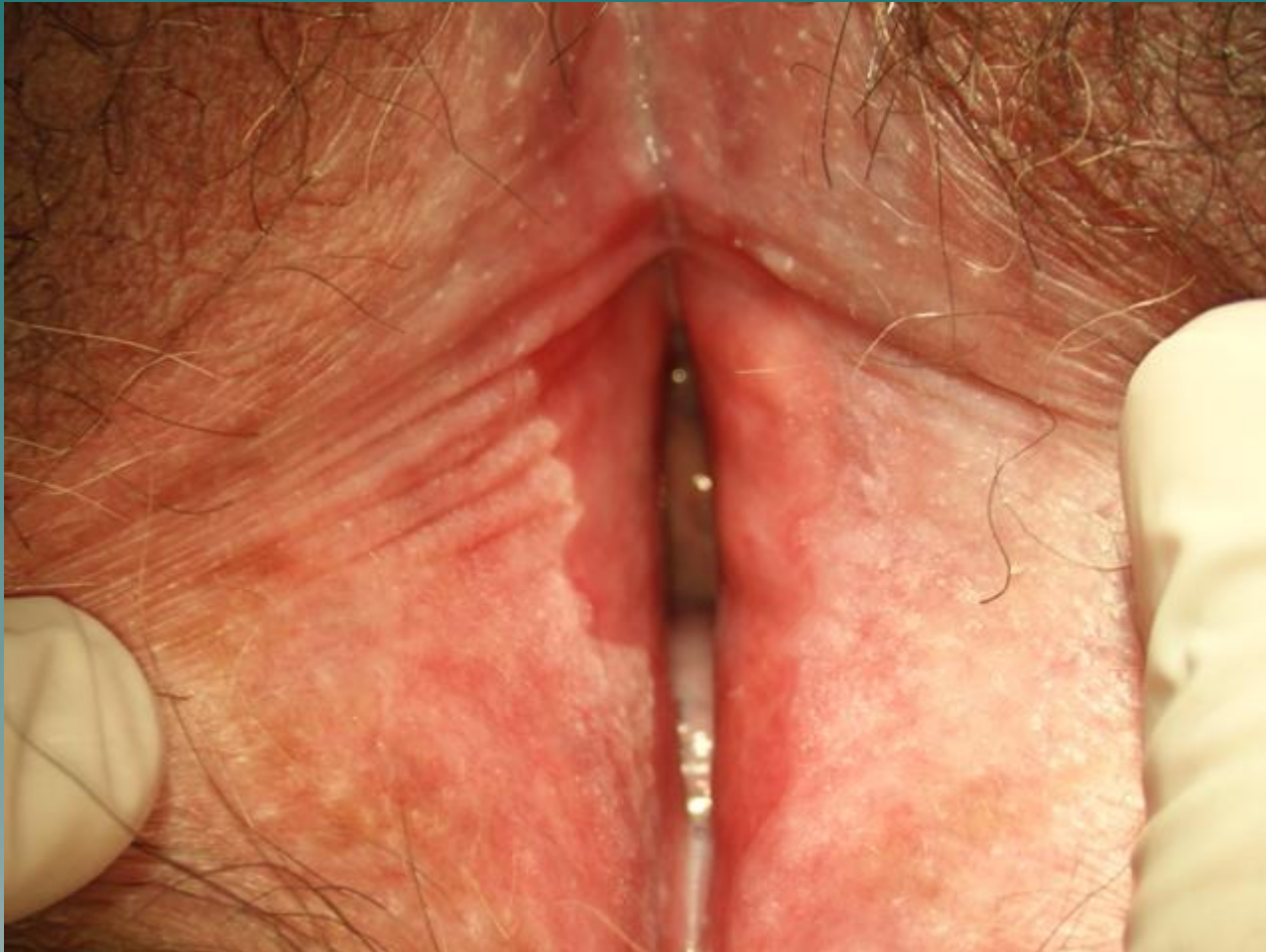Крауроз вульвы

- ◆ Хронический склеротический процесс с прогрессирующими атрофическими изменениями, связанные с инволюцией половых органов.
- ◆ Сопровождается зудом в области клитора, промежности, половых губ, усиливающимся ночью. Далее присоединяются системы эндокринных и психоэмоциональных расстройств.

Крауроз вульвы



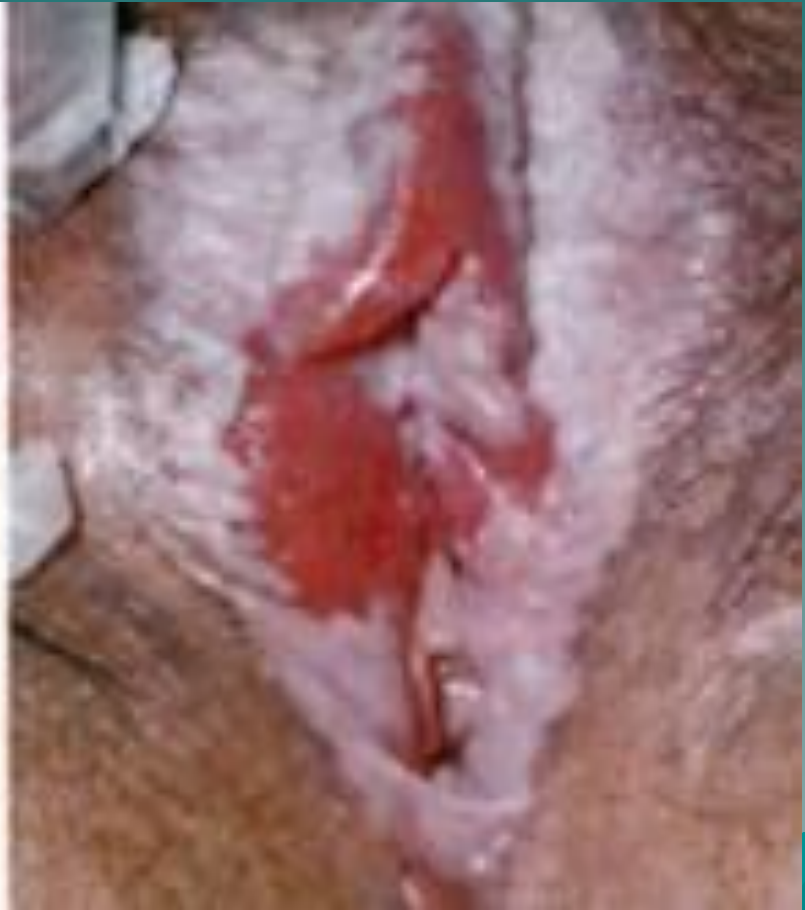
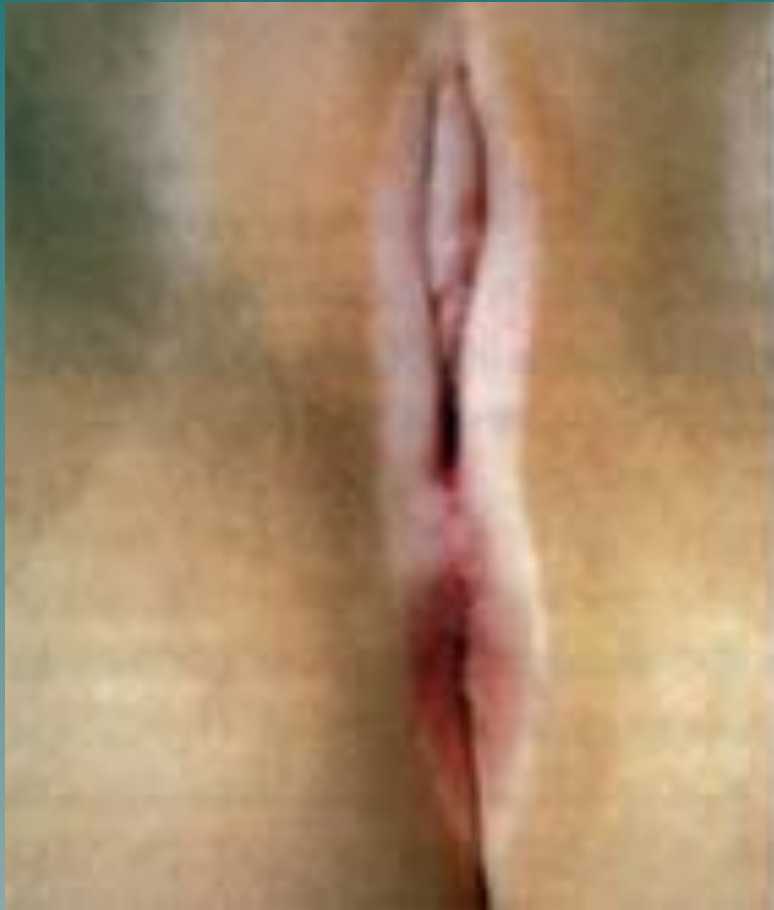


- ◆ При краурозе развивается атрофия многослойного плоского эпителия, сопровождается отеком сосочкового слоя с развитием грубой соединительной ткани в области вульвы, гибелью эластических волокон, гиалинизацией соединительной ткани, атрофией сальных и потовых желез.
- ◆ В процессе прогрессирования болезни выделяют **три стадии**

- ◆ На **первой** стадии: отек, гиперемия, кожа становится блестящей, бледно-розового цвета с синеватым оттенком.
- ◆ На **второй**: атрофия малых и больших половых губ, клитора. Кожа теряет эластичность, становится сухой, белесоватого цвета, суживается вход во влагалище

- ◆ На **третьей**: прогрессирует склероз тканей, потеря эластичности, кожа сморщивается и имеет вид смятого пергаментного листа. Суживается вход во влагалище, мочеиспускательный канал, анус. Может вовлекаться промежность, паховая область, бедра



- ◆ **Диагностика:** осмотр, цитологическое и гистологическое исследование, вульвоскопия.


- ◆ **Лечение.**

Соблюдение диеты, личной гигиены, седативные, местное лечение.

Детский крем, норковый крем, оливковое, персиковое масло, введение гидрокортизона с ультразвуком на область промежности

- ◆ Назначают оксикорт, фторокорт местно, препараты эстриола (овестин). Лазерное облучение, криохирургическое воздействие.
- ◆ Диспансерное наблюдение 3-4 раза в год, с обязательным цитологическим исследованием 2 раза в год, вульвоскопия

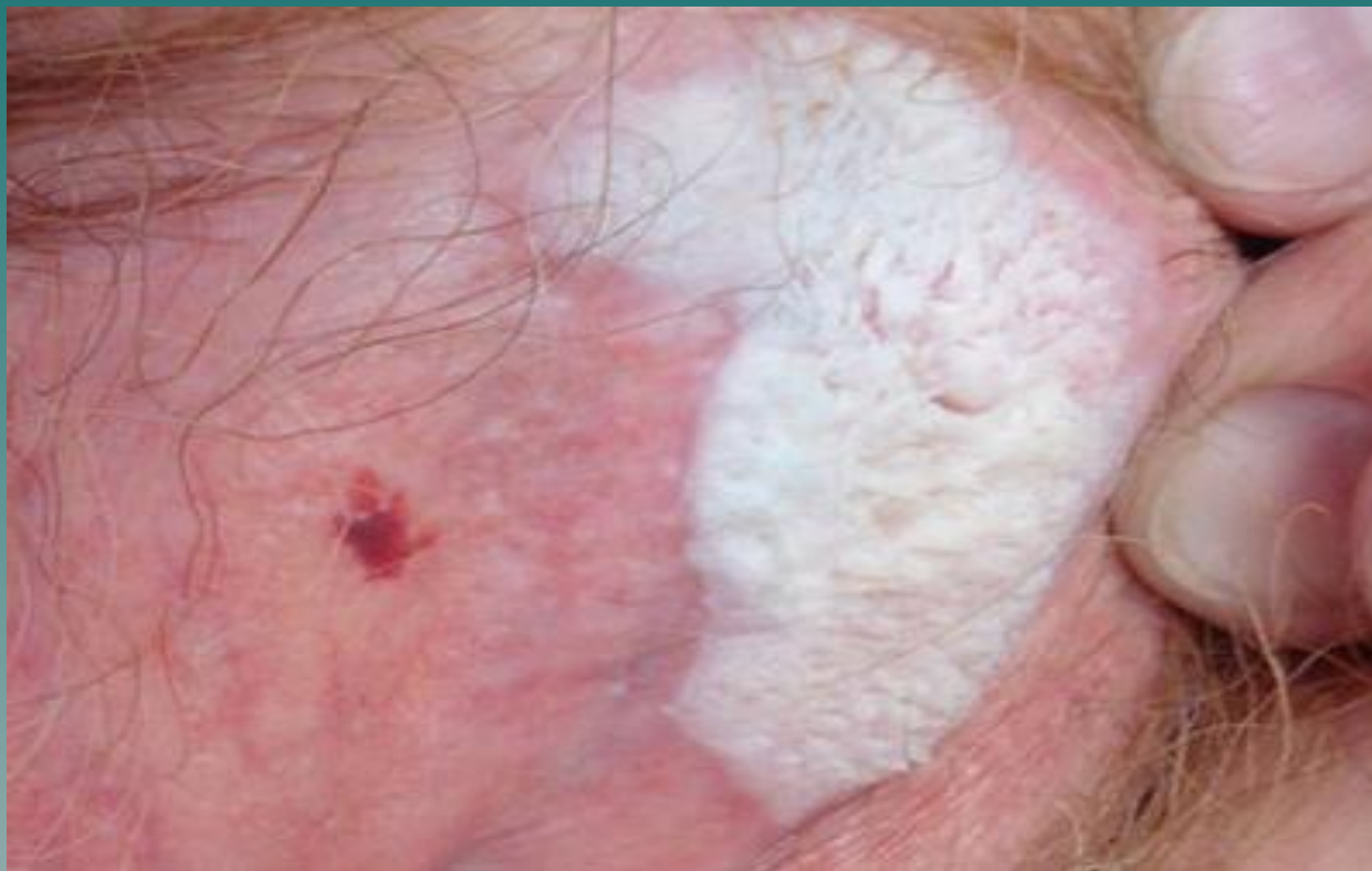Зуд вульвы

- ◆ может быть (при отсутствии причин) как особая форма болезни.
 - ◆ Идиопатический зуд вульвы, жжение, зуд, расчесы.
 - ◆ Это фоновое заболевание, т.к. он предшествует и сопровождает крауроз, лейкоплакию и рак вульвы.
 - ◆ Обследование на сахар, трихомонады
- 

Лейкоплакия

- ◆ гиперпластические изменения эпителия с последующими атрофическими и склеротическими гиперкератозными явлениями. В эпителии обнаруживают явления паракератоза, гиперкератоза, акантоза, сменяющееся склерозом

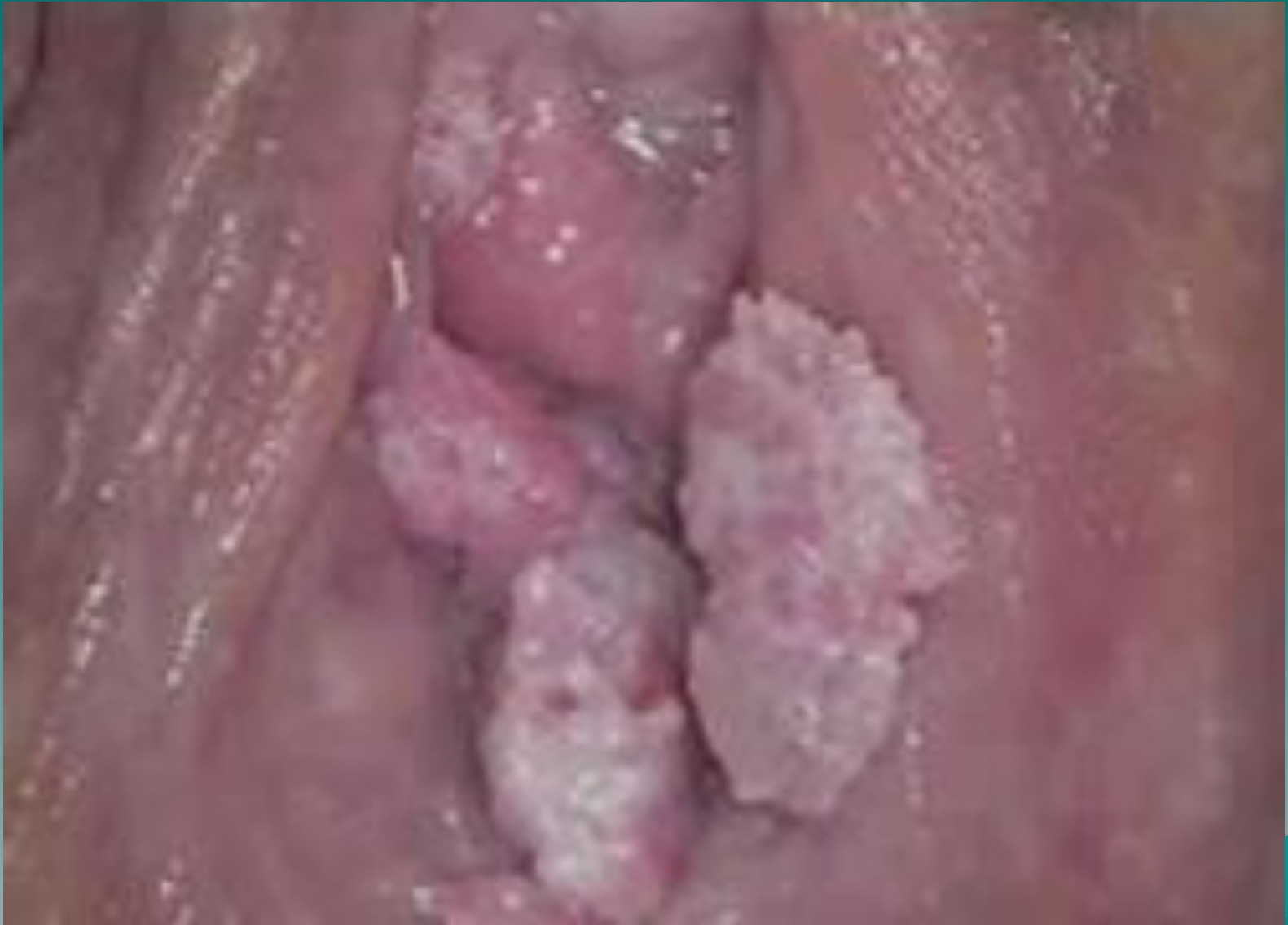Лейкоплакия вульвы

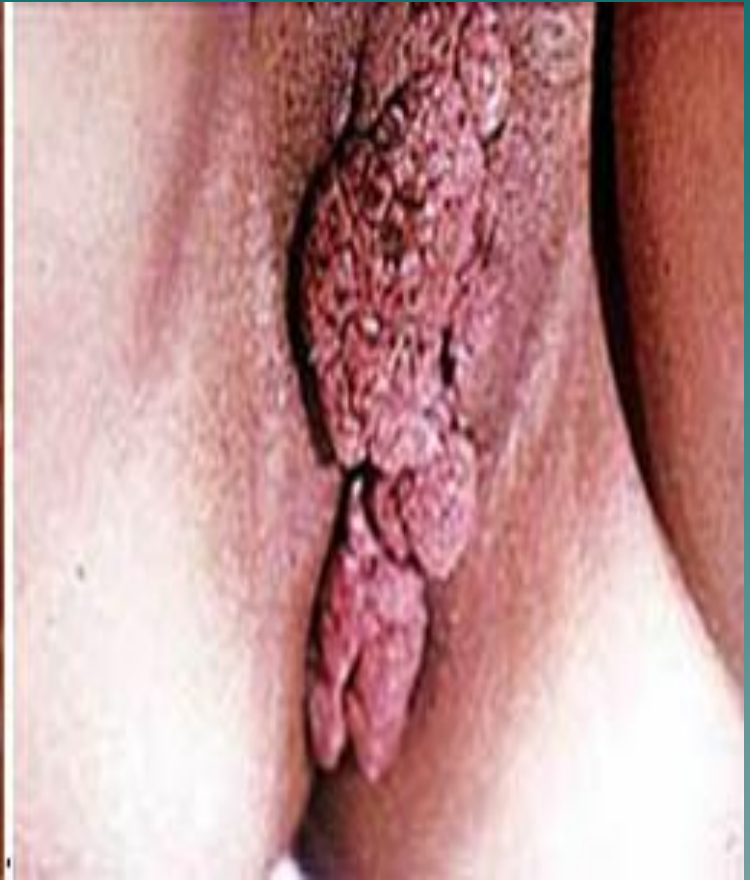
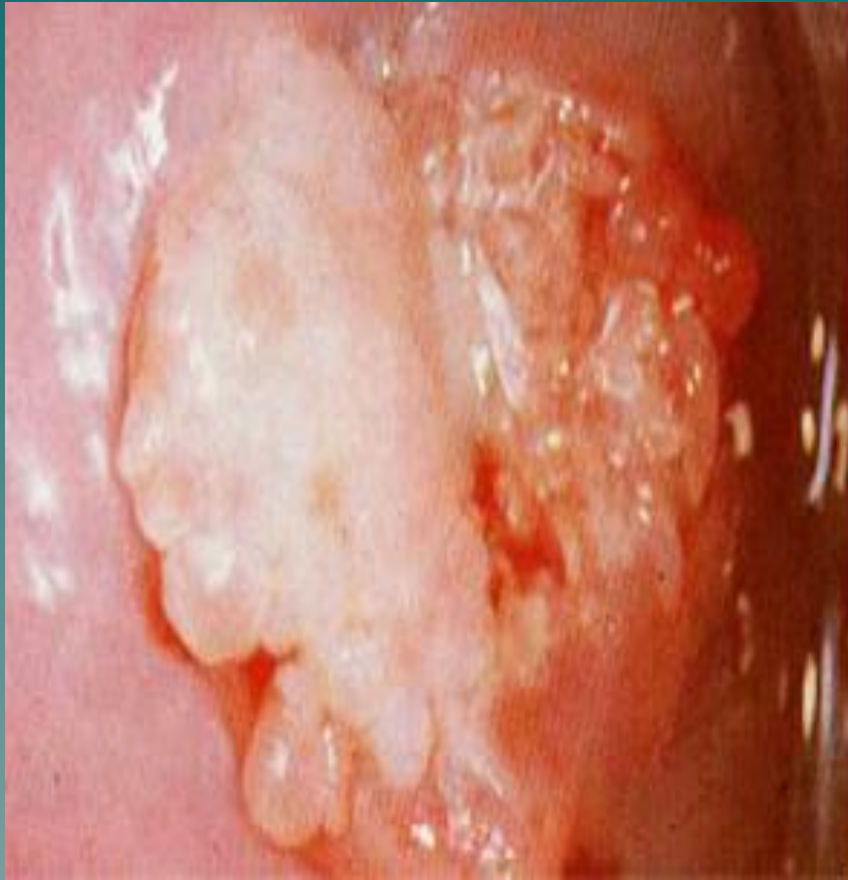
- ◆ Клиника.
- ◆ Зуд, усиливающийся ночью, парастезии, расчесы, трещины, присоединяется психоневрологическая симптоматика.
- ◆ Диагностика: жалобы, осмотр, цитология, кольпоскопия,, прицельная биопсия.
- ◆ Лечение и тактика такое же, как при краурозе

Остроконечные кондиломы вульвы

- ◆ Вирусной или гонорейной этиологии.
- ◆ Бородавчатые разрастания на короткой ножке, по форме напоминающие цветную капусту, одиночные или множественные на шейке матки, вульве и влагалища.
- ◆ Обследование на ЗППП и вирусы, ВИЧ, гепатит В, С






I. Дистрофические изменения вульвы

- ◆ По морфологическим критериям относятся к фоновым процессам :
- ◆ гиперпластическая дистрофия:
 - ◆ а) без атипии.
 - ◆ б) с атипией – предрак.
- ◆ - склеротический лишай (лейкоплакия).
- ◆ - смешанная дистрофия:
 - ◆ а) без атипии
 - ◆ б) с атипией – предрак.


II. Дисплазии вульвы - предрак вульвы

- ◆ - развивается на фоне метаплазии многослойного плоского эпителия с пролиферацией и структурной перестройкой базальных и парабазальных клеток.
 - ◆ Выделяют: лёгкой, средней и тяжелой степени.
 - ◆ В зависимости от наличия атипии, интенсивности пролиферации, глубины
- 

- ◆ Диагностика: цитология, кольпоскопия, прицельная биопсия.
- ◆ Лечение и тактика такое же, как при краурозе с учетом гистологии

Фоновые заболевания вульвы

доброкачественные опухоли вульвы:

- ◆ **Фиброма** – опухоль соединительного характера.
 - ◆ **Миома** – опухоль из мышечных волокон.
 - ◆ **Липома** – развивается из жировой ткани.
- 

- ◆ **Гемангиома** – сосудистое новообразование синевато-багрового цвета, мягковатой консистенции.
- ◆ **Лимфангиома** – развивается из лимфатических сосудов кожи чаще в паховых складках

- ◆ **Папиллома** – сосочковое разрастание эпителия. Характеризуется экзофитным ростом, чаще в области больших половых губ.
- ◆ **Гидроаденома** – доброкачественная опухоль, исходящая из элементов потовых желез

- ◆ Фоновые и предраковые заболевания влагалища:

- ◆ лейкоплакия;
- ◆ эритроплакия;
- ◆ папилломы

Кисты вульвы и влагалища

- ◆ Киста большой вестибулярной железы образуется в результате воспаления и закупорки выводного протока. Киста эластической консистенции, безболезненная при пальпации. Клинически себя ничем не проявляет.
- ◆ **Лечение** - вылущивание кисты хирургическим путем.
- ◆ **Кисты влагалища** – локализуются обычно в верхней боковой части влагалища (киста Гартнера хода). небольших размеров, безболезненные, эластической консистенции.
- ◆ **Лечение** - оперативное.

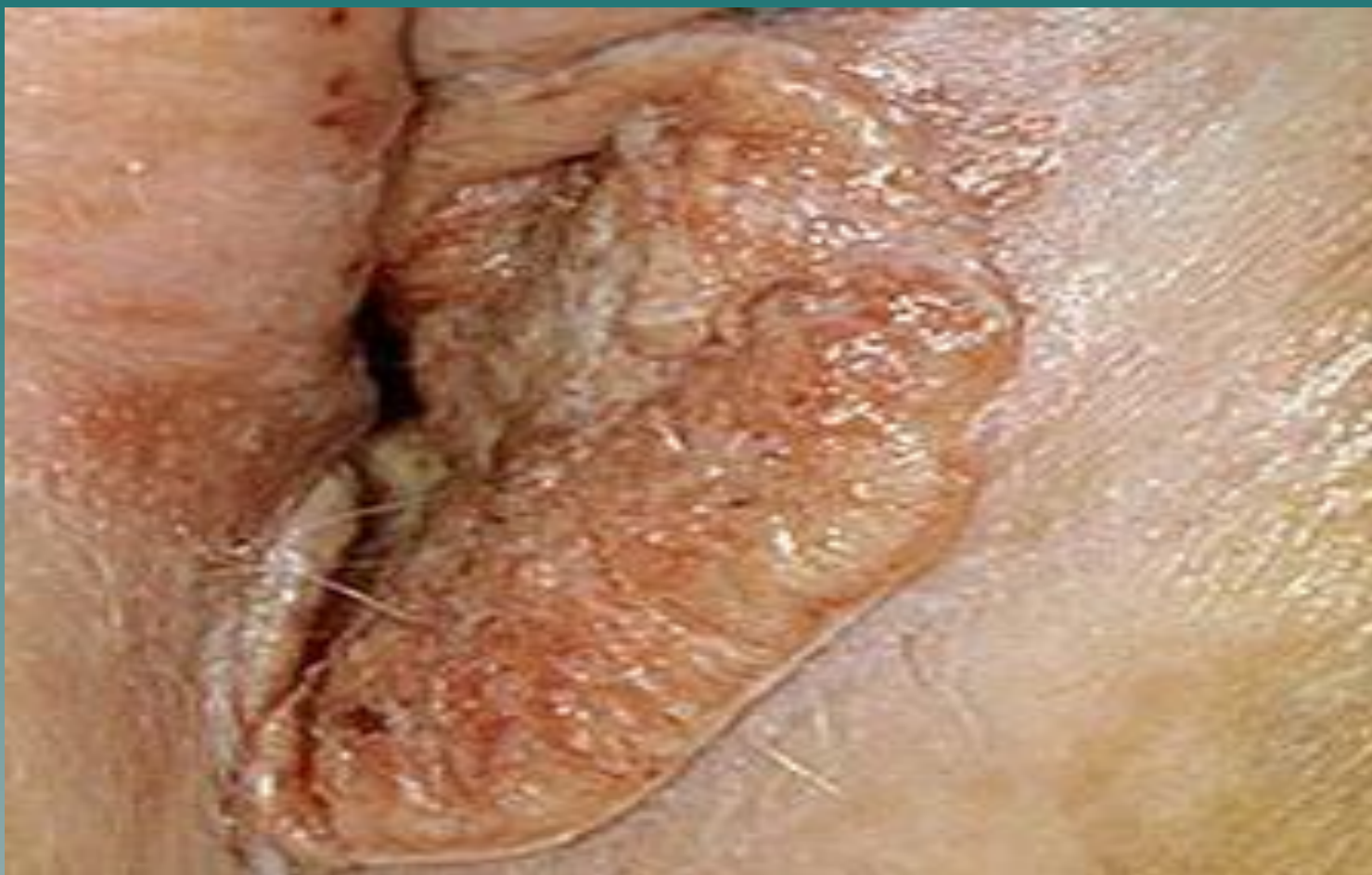Злокачественные опухоли наружных половых органов и влагалища

- ◆ К злокачественным новообразованиям вульвы относятся: рак, злокачественная меланома, саркома

Рак вульвы

- ◆ Развивается на фоне инволютивных дистрофических процессов.
- ◆ Клиника.
- ◆ Наиболее частыми симптомами являются: раздражение, зуд, воспалительные процессы, наличие опухолей и язв, увеличение пахово-бедренных лимфатических узлов, возникновение кондилом.

Рак вульвы




Классификация рака вульвы по стадиям

- ◆ 0 - преинвазивная карцинома
- ◆ I - опухоль до 2 см в диаметре, ограниченная вульвой. Регионарные метастазы не определяются.
- ◆ II – опухоль более 2 см в диаметре, ограниченная вульвой. Регионарные метастазы не определяются

- ◆ IIIa – опухоль любого размера, распространяющаяся на влагалище и\или нижнюю треть уретры и\или ануса. Регионарные метастазы не определяются.
- ◆ IIIб – опухоль той же или меньшей степени распространения со смещаемыми метастазами в пахово – бедренных лимфатических узлах

- ◆ IVa – опухоль распространяется на верхнюю часть уретры и\или мочевого пузыря, и\или прямую кишку, и\или кости таза. Регионарные метастазы не определяются или смещаемые.
- ◆ IVб – опухоль той же степени распространения с несмещаемыми метастазами или с отдаленными метастазами.
- ◆ метастазирование лимфогенным путем, затем гематогенным путем

- ◆ Лечение.
 - ◆ При I стадии рака достаточно расширенной операции для излечения.
 - ◆ При II и III стадии хирургическое лечение сочетается с лучевой терапией, которая применяется в пред- или послеоперационном периоде.
- 

- ◆ Профилактика злокачественных опухолей вульвы:
- ◆ своевременное лечение дистрофических процессов (иссечение пигментных пятен, кондилом и т. д.)

Рак влагалища

- ◆ Редкое заболевание , чаще встречается у женщин пожилого возраста.
- ◆ Отмечаются радиоиндуцированные формы рака влагалища (после лучевой терапии рака шейки или тела матки).
- ◆ Клиническими симптомами рака влагалища являются: бели, кровотечения, боли, отек.

- ◆ Диагностика.
- ◆ жалобы, анамнез, осмотр в зеркалах, цитология, кольпоскопия, биопсия с гистологией, УЗИ

- ◆ Лечение рака влагалища: полостное лучевое облучение (предпочтительнее сочетанное), цитостатики (5-фторурацил), криодеструкция и лазерное воздействие (при преинвазивном раке).
- ◆ Оперативные вмешательства эффективны при локальных формах

Домашнее задание

- ◆ С. 143 -151, 170-173
- ◆ Новая С.204-254-257

◆ Хороших успехов в учебе!

