


КАЗАНСКИЙ ГОСУДАРСТВЕННЫЙ
МЕДИЦИНСКИЙ УНИВЕРСИТЕТ

РЕПЛАНТАЦИЯ БОЛЬШОГО ПАЛЬЦА КИСТИ

ПОДГОТОВИЛИ : СТУДЕНТЫ
ГРУППЫ 1305 САЛИМОВА А.В.,
БАГАУТДИНОВА А.Н.

КАЗАНЬ, 2015



РЕПЛАНТАЦИЯ (ЛАТ. REPLANTARE ВНОВЬ САЖАТЬ, ПЕРЕСАЖИВАТЬ) -- ОПЕРАТИВНОЕ ПРИЖИВЛЕНИЕ ОТДЕЛЕННОЙ ОТ ОРГАНИЗМА КОНЕЧНОСТИ ИЛИ ЕЕ СЕГМЕНТА. ТЕРМИН «РЕПЛАНТАЦИЯ» ВПЕРВЫЕ БЫЛ ПРЕДЛОЖЕН А. CARREL И С.GUTHRIE В 1906 ГОДУ.

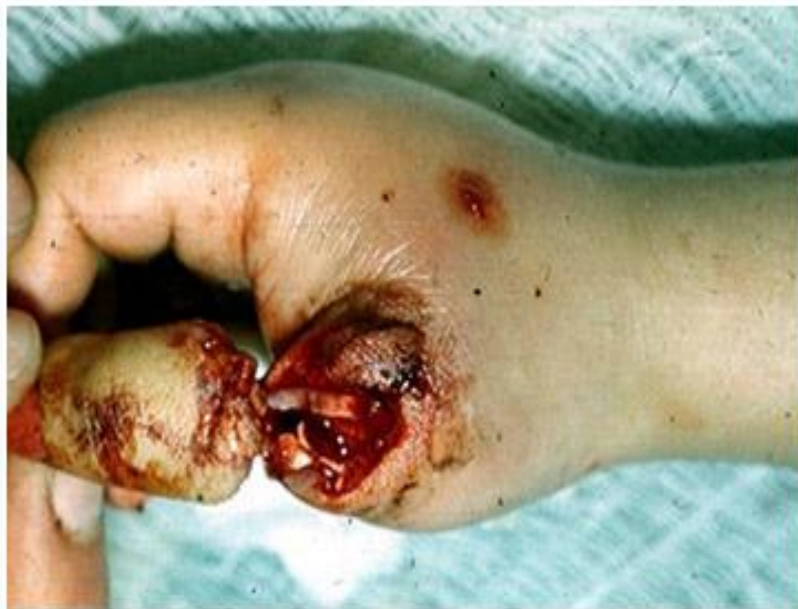Для реплантации одного пальца кисти требуется восстановление одной артерии, двух вен, двух нервов, восстановить целостность сухожилий сгибателей и разгибателей а также следует выполнить остеосинтез (восстановление целостности кости).

РЕПЛАНТАЦИЯ ОДНОГО ПАЛЬЦА ЗАНИМАЕТ ОТ 2 ДА 4 ЧАСОВ.
АМПУТАЦИЯ (ПОТЕРЯ, УТРАТА) ПЕРВОГО ПАЛЬЦА КИСТИ РАВНОЦЕННА ПОТЕРИ 80 ПРОЦЕНТОВ ФУНКЦИИ КИСТИ.



Впервые о реплантации пальцев в эксперименте на обезьянах в 1965 году сообщили Н.Д. Вунке et al . Из 10 выполненных реплантаций пальцев у различных животных лишь одна окончилась успешно, палец прижил. Первый результат реплантации полностью ампутированного пальца с наложением микрососудистых анастомозов опубликовали С. Коматсу и соавт. в Японии (1968). Авторы успешно реплантировали большой палец кисти. В 1974 г. также в Японии У. Татсуми и соавт. сообщили о 57 реплантациях ампутированных пальцев с приживлением в 81,4% случаев. В нашей стране публикации о реплантации пальцев сделаны Б. В. Петровским, В. С. Крыловым (1976).

- В 1977г Была выполнена первая реплантация I пальца в Грузии. Больная до операции и через 3 месяца после операции с восстановленной функцией пальца.



ПОКАЗАНИЯ ДЛЯ РЕПЛАНТАЦИИ

Объективные факторы.

- ▣ Условия успешной реплантации:
 - а) общее состояние пациента;
 - б) период аноксемии;
 - в) условия ампутации;
- ▣ Возможность достижения полноценной функции.
- ▣ Готовность и приспособленность лечебного учреждения для проведения реплантационной хирургии.

Субъективные факторы.

- ▣ Особая важность ампутированной части для индивидуума.
- ▣ Желание и просьба пациента о проведении реплантации по эстетическим или психологическим причинам.
- ▣ Значимость экономических факторов, таких, как необходимое время госпитализации; время, которое больной будет находиться без работы и т. д.
- ▣ Стоимость операции и лечения.



ПРОТИВОПОКАЗАНИЯ РЕПЛАНТАЦИИ

- тяжелое общее состояние
- старческий возраст
- критический срок с момента ампутации до поступления в больницу
- наличие других тяжелых повреждений (множественная сочетанная травма), требующих срочного хирургического вмешательства и существенно утяжеляющих общее состояние больного
- обширное размоложение тканей отчленённого сегмента.

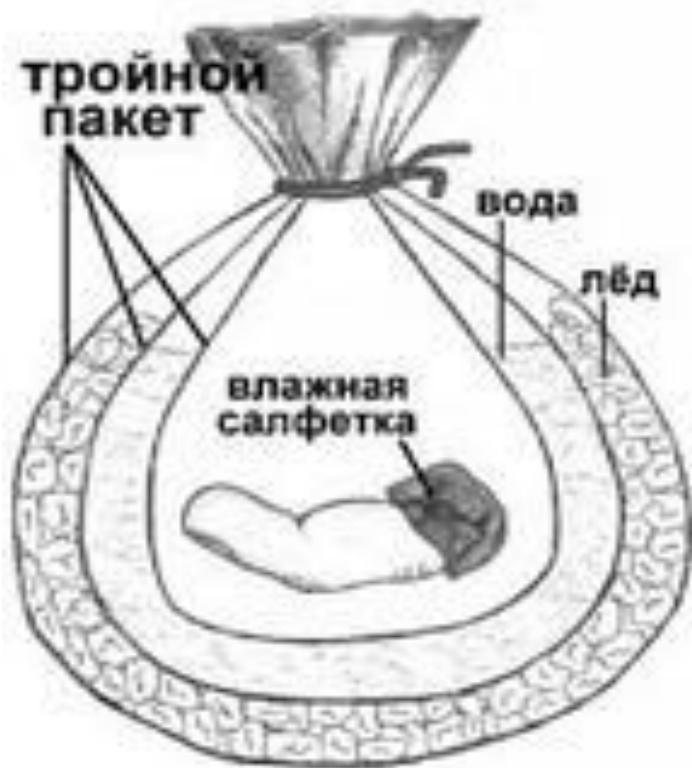


СОХРАНЕНИЕ АМПУТАТОВ

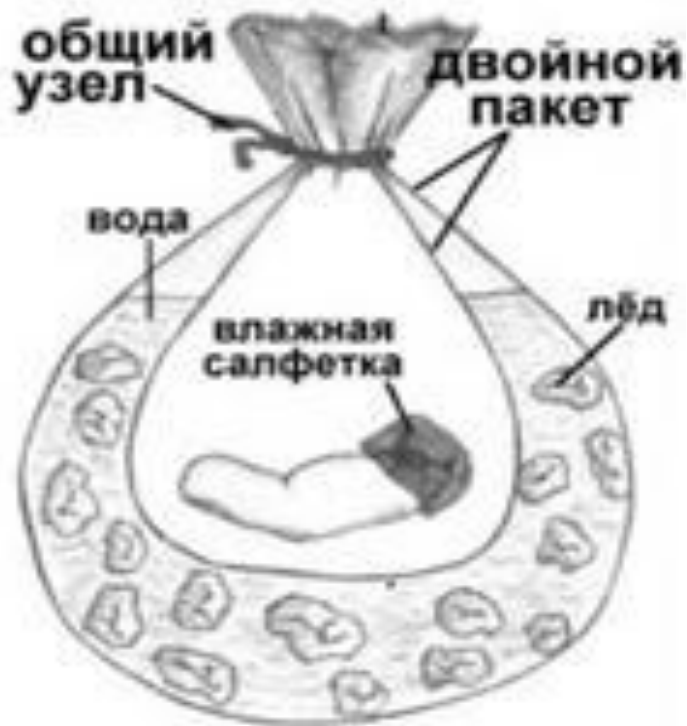- Основным методом сохранения тканей является их **охлаждение до $+4^{\circ}\text{C}$.**
- Для охлаждения следует использовать лёд или снег. Отчленённый сегмент должен быть помещён в сухой полиэтиленовый пакет. Последний вкладывают в другой пакет со льдом (снегом), смешанным с водой
- Следует воздействовать холодом на всю поверхность отчленённого сегмента, не допуская прямого контакта со льдом во избежание оледенения тканей.
- **Недопустимо хранение отчленённых сегментов в морозильных камерах холодильников, а также при отрицательной температуре окружающего воздуха.**



**Трёхпакетный
(полиэтиленовые пакеты
вложены друг в друга)
способ упаковки ампутата**



**Двухпакетный (один
полиэтиленовый пакет
вложен в другой) способ
упаковки ампутата**



ВИДЫ АМПУТАЦИЙ

- Гильотинная
- ампутация электропилой
- отрыв пальца (тракционные отчленения)
- раздавленная
- скальпированная ампутация

Данная классификация отражает патоморфологические особенности повреждения костей, мягких тканей, сосудов, нервов, кожи, которые сказываются на результатах операции.



НЕБЛАГОПРИЯТНЫМИ ПО СВОЕМУ ХАРАКТЕРУ ЯВЛЯЮТСЯ
ТРАКЦИОННЫЕ ОТЧЛЕНЕНИЯ (ОТРЫВЫ).

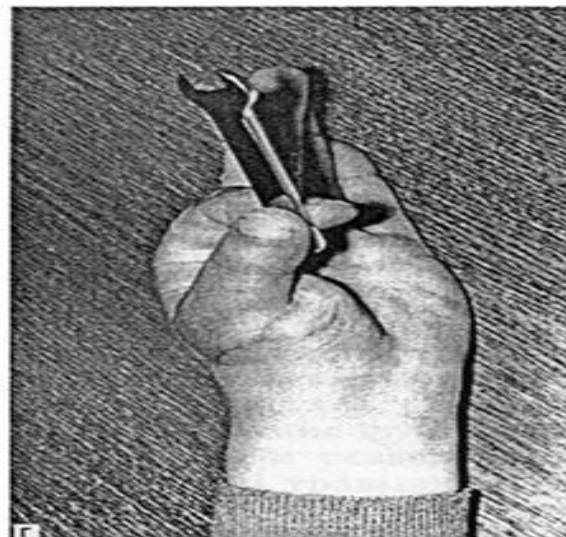

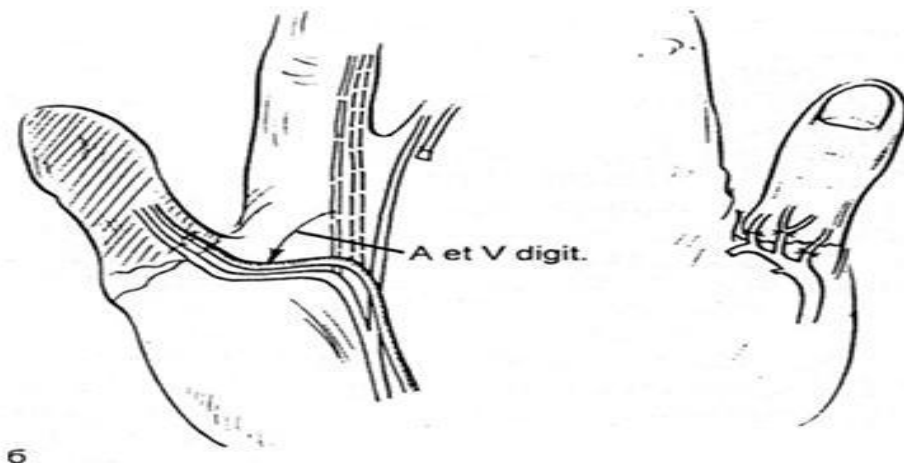
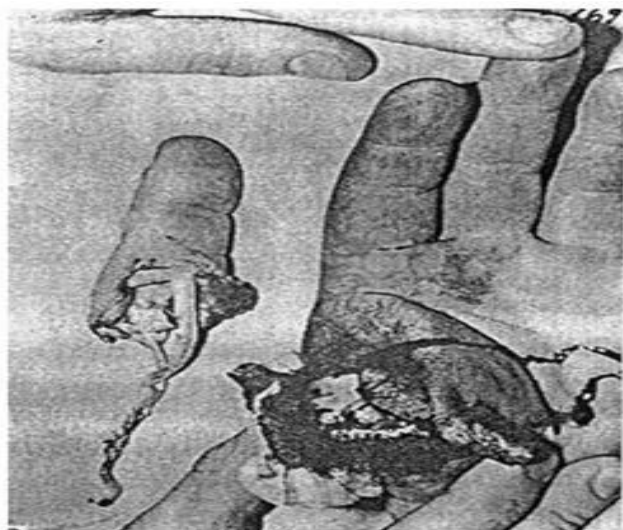
При данном виде отчленений чаще всего показана реплантация I пальца, особенно важного для функции кисти. Данное вмешательство имеет особенности. Прежде всего более крупная собственная ладонная артерия I пальца, проходящая по его локтевой стороне, как правило, имеет размеры, позволяющие наложить микроанастомоз даже на уровне проксимальной трети дистальной фаланги. Парная артерия, проходящая по лучевой стороне, всегда имеет значительно меньший диаметр. При травме сосудов на различном уровне значительная разница в диаметре артерий I пальца иногда делает невыгодным такой тактический прием, как их перекрестное сшивание. В 10 случаях отрыва I пальца в связи с образованием значительного дефекта артерий выполняется *транспозиция собственной ладонной артерии и нерва с ладонно-локтевой поверхности II пальца*. Это позволяет добиться приживления в 9 случаях.



Пример: Больной У 30 лет, поступил в клинику по поводу полного отрыва I пальца левой кисти на уровне пястно-фалангового сустава (рис. 27.6.9, а). Была выполнена реплантация пальца с транспозицией ульнарного сосудисто-нервного пучка II пальца и первичным артродезом пястно-фалангового сустава (рис. 27.6.9, б). Сухожилия не восстанавливали. Послеоперационный период протекал без осложнений. Больной приступил к работе через 3/2 мес после травмы, от отсроченного восстановления сухожилий отказался. Общий результат лечения хороший. Основные виды захватов кисти восстановлены (рис. 27.6.9, в, г).



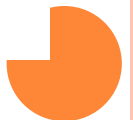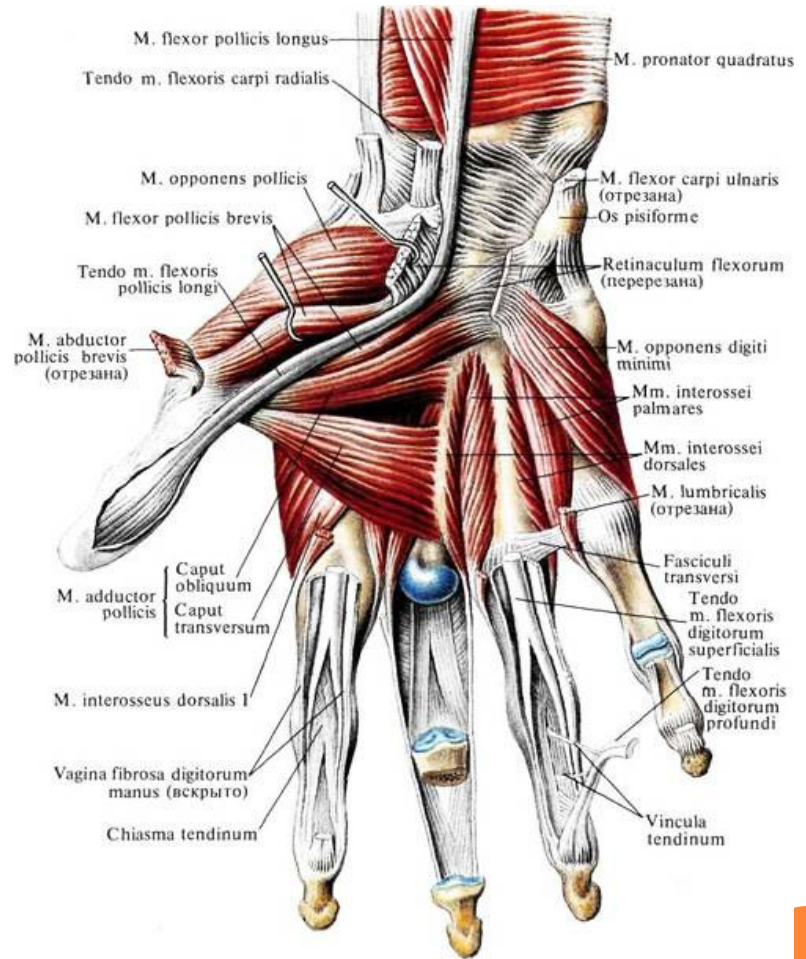
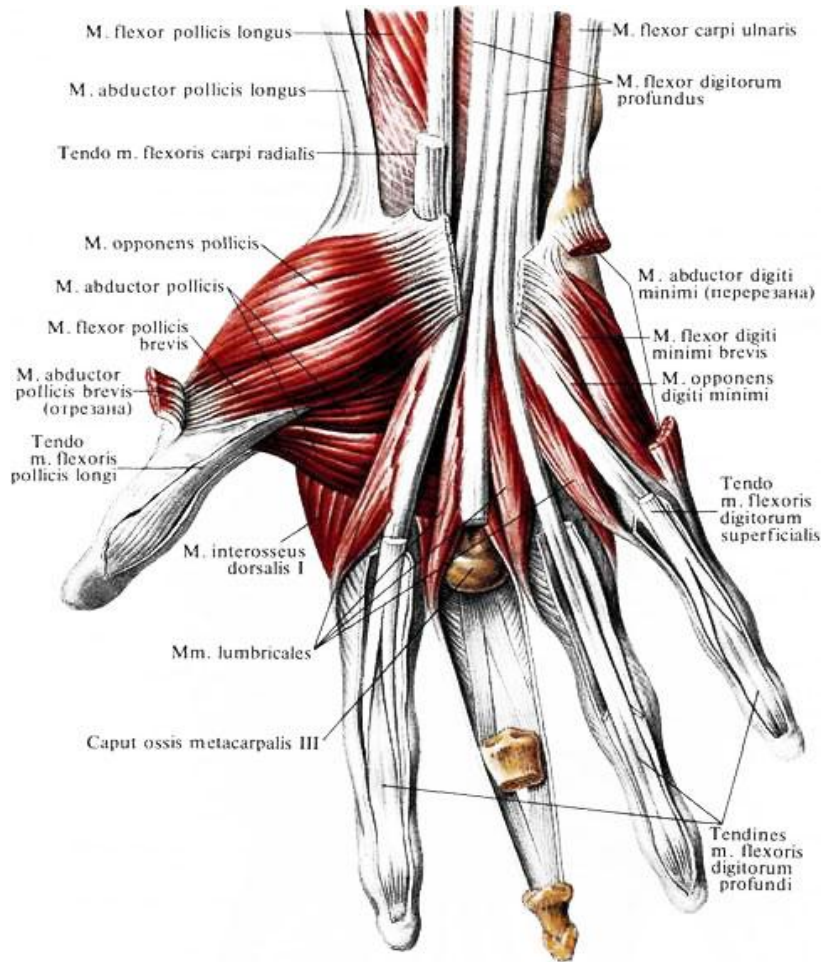
Рис. 27.6.9. Реплантация I пальца кисти при его полном тракционном отчленении. А — вид кисти до операции; Б — схема микрохирургического этапа операции; В, Г — функция кисти через 3/2 мес после операции



ТЕХНИКА РЕПЛАНТАЦИИ.

АНАТОМИЯ КИСТИ.

МЫШЦЫ.



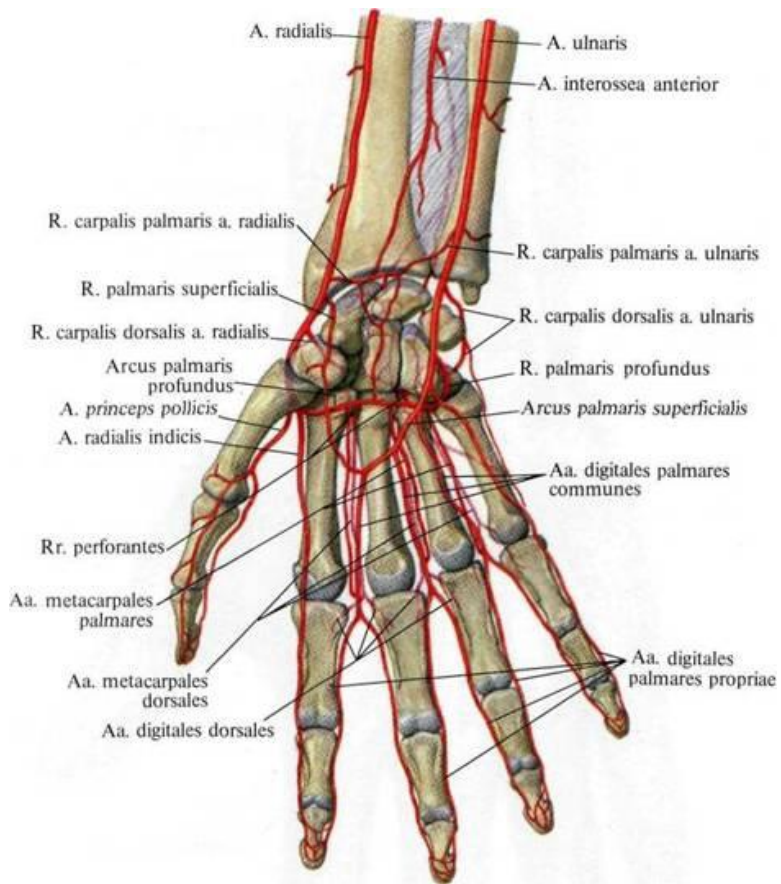
МЫШЦЫ, ОБЕСПЕЧИВАЮЩИЕ ДВИЖЕНИЕ БОЛЬШОГО ПАЛЬЦА:

- Длинный и короткий сгибатели б.п.к. (m. flexor pollicis longus et brevis)
- Длинная и короткая мышцы, отводящие б.п.к. (m. abductor pollicis l. et br.)
- Длинный и короткий разгибатели б.п.к. (m. extensor pollicis l. et br.)
- Мышца, противопоставляющая б.п.к. (m. opponens pollicis)
- Мышца, отводящая б.п.к. (m. adductor pollicis)

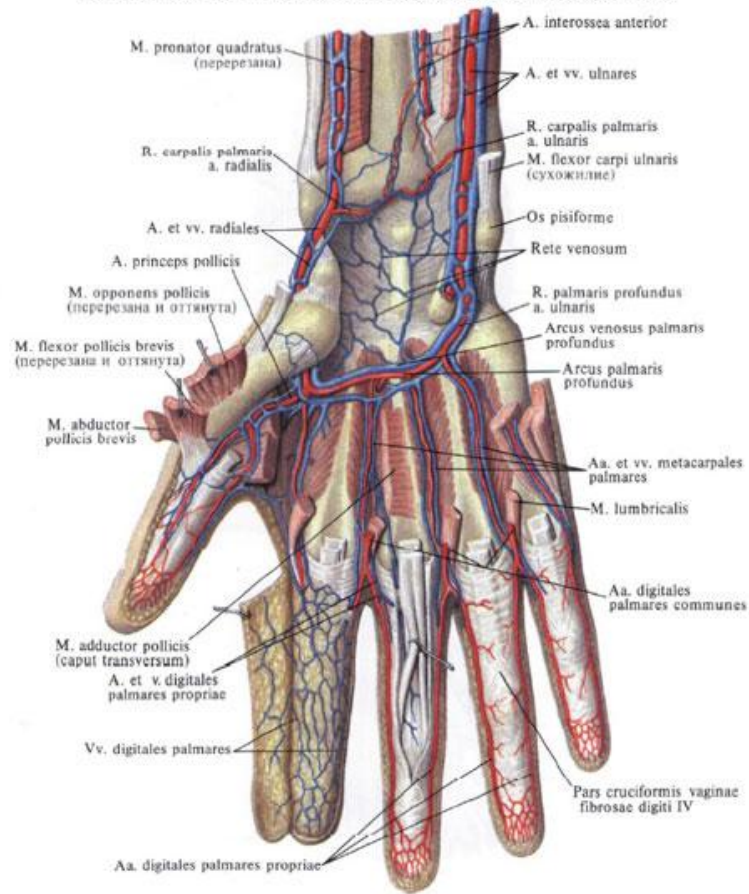


КРОВΟΣНАБЖЕНИЕ КИСТИ

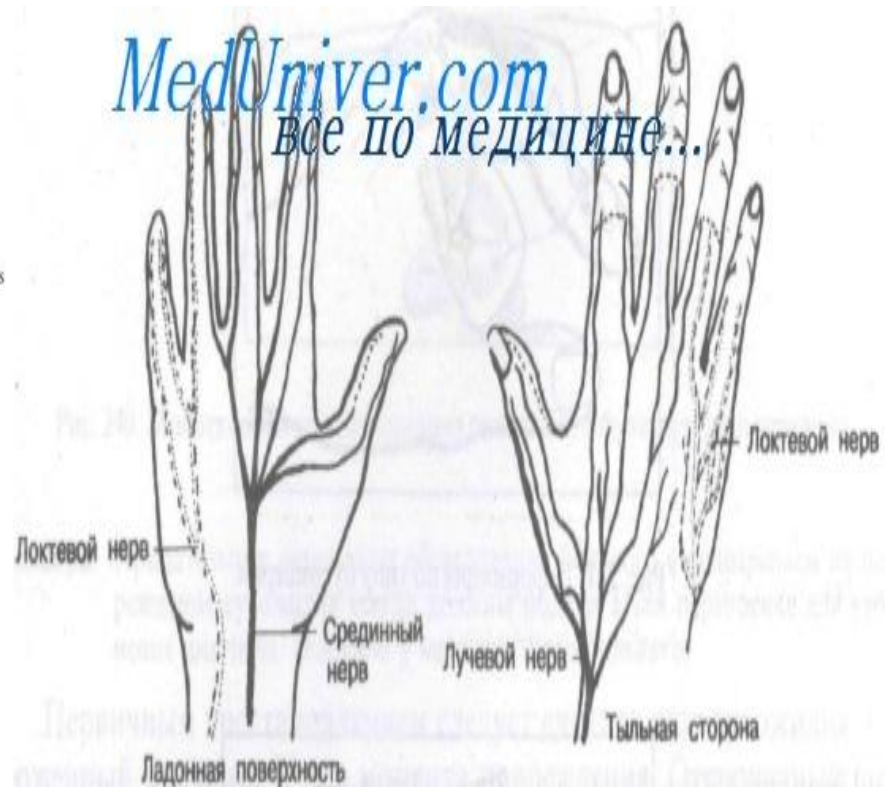
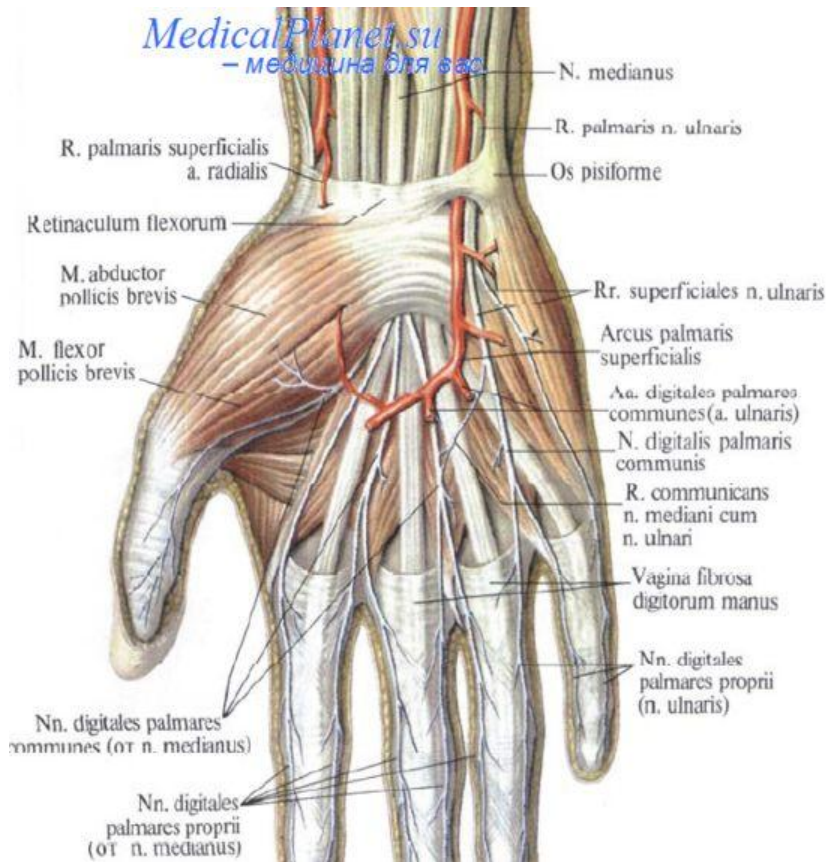
-БОЛЬШОГО ПАЛЬЦА



Вены и артерии кисти, правой (ладонная поверхность)



ИННЕРВАЦИЯ КИСТИ -БОЛЬШОГО ПАЛЬЦА



ТЕХНИКА РЕПЛАНТАЦИИ

- 1. Идентификация и маркировка сосудов и нервов.
- 2. Первичная хирургическая обработка
- 3. Укорочение и выравнивание костных отломков.
- 4. Остеосинтез.
- 5. Шов сухожилий сгибателей.
- 6. Шов сухожилий влагалищ.
- 7. Шов сухожилий разгибателей.
- 8. Шов артерий.
- 9. Шов нервов.
- 10. Шов вен (не менее двух на одну сшитую артерию).
- 11. Кожные швы.
- 12. Иммобилизация конечностей.

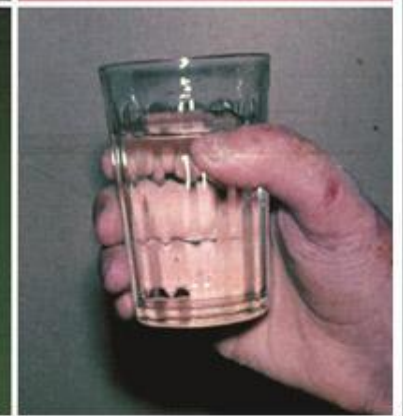
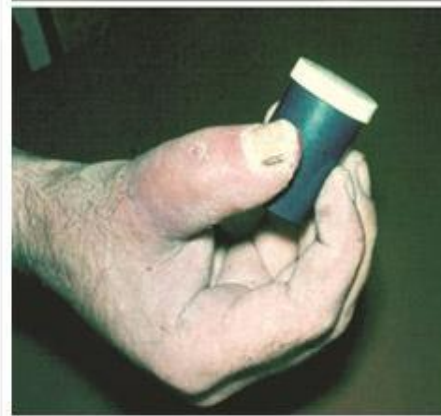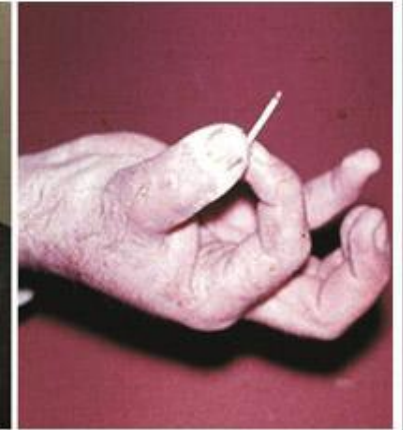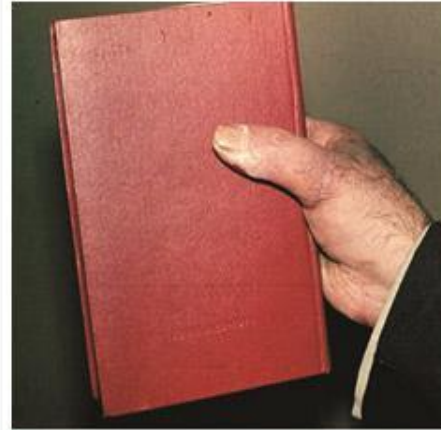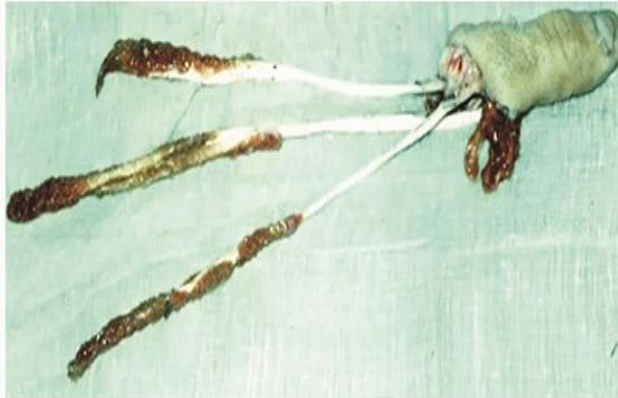
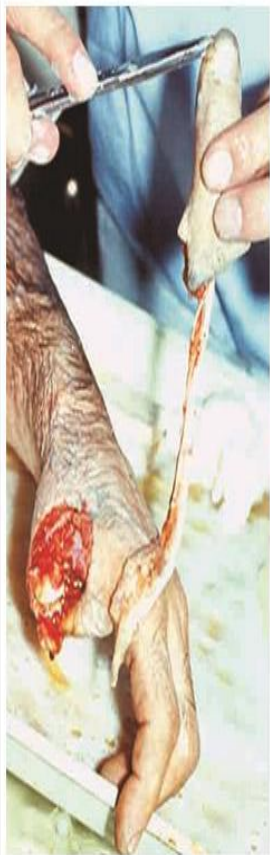При реплантации вначале восстанавливают разгибатели и вены, затем – артерии.



В ПОСЛЕОПЕРАЦИОННОМ ПЕРИОДЕ ТРЕБУЕТСЯ
ПОСТОЯННОЕ НАБЛЮДЕНИЕ ЗА ОКРАСКОЙ
И ТЕМПЕРАТУРОЙ РЕПЛАНТИРОВАННОГО ПАЛЬЦА.
КОНЕЧНОСТИ ПРИДАЮТ ВОЗВЫШЕННОЕ ПОЛОЖЕНИЕ
НА СРОК НЕ МЕНЕЕ 10 ДНЕЙ. С ПЕРВОГО ДНЯ
НАЗНАЧАЮТ АНТИБИОТИКИ. ЗАПРЕЩАЮТ КУРЕНИЕ.
ЧЕРЕЗ 24 Ч ПОСЛЕ ОПЕРАЦИИ НАЗНАЧАЮТ ГЕПАРИН
ПО 25000—30000 ЕД/СУТ. АНТИКОАГУЛЯНТЫ
ПРИМЕНЯЮТ ДО 12 ДНЕЙ. ИММОБИЛИЗАЦИЮ
ПРЕКРАЩАЮТ ЧЕРЕЗ 4 НЕД И НАЧИНАЮТ РАЗРАБОТКУ
ПАЛЬЦА.



Больной с отрывом первого пальца кисти. И больной после реплантации первого пальца через несколько месяцев. Виден хороший функциональный результат, восстановлены как тонкий захват, так и грубый захват.



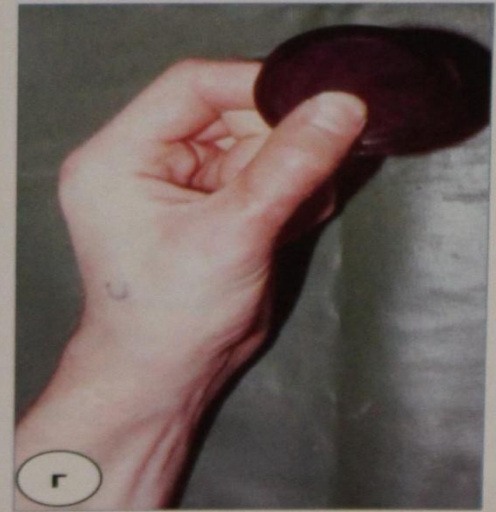
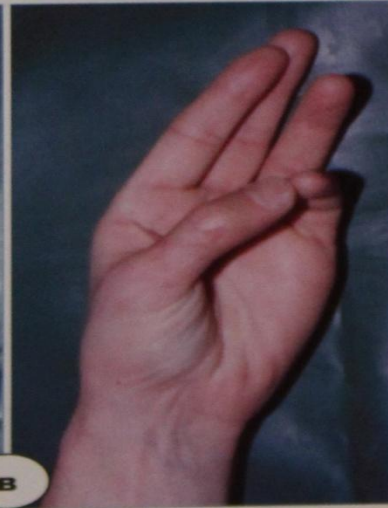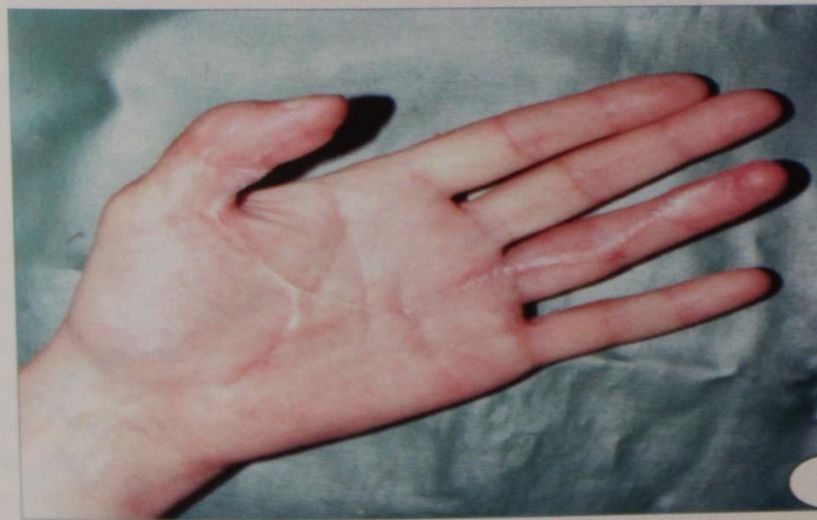
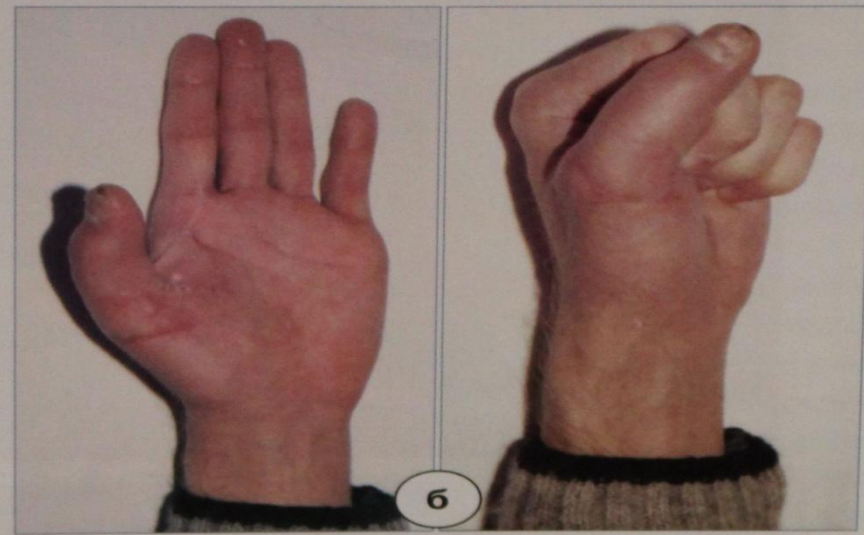

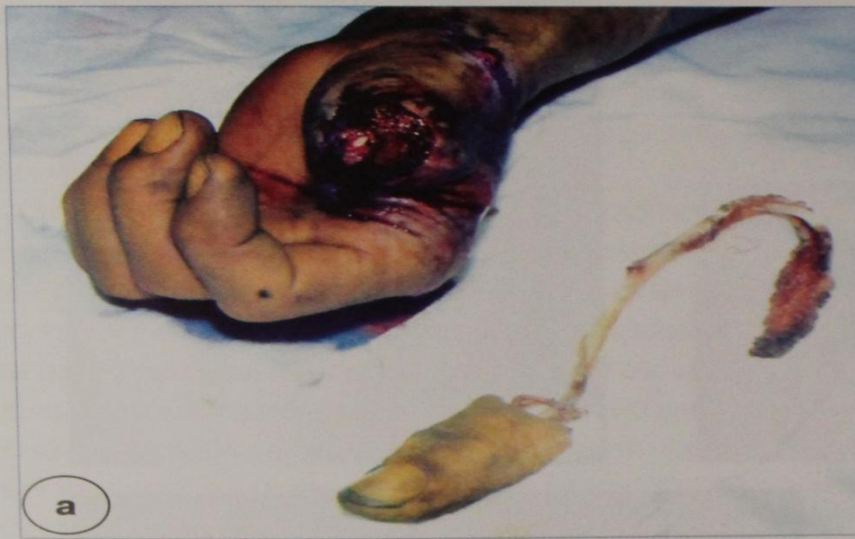
Рис. 1. Пример реплантации первого пальца правой кисти: а – вид кисти и отчлененного сегмента при поступлении после отрыва первого пальца кисти на уровне пястно-фалангового сустава с отделением сухожилий длинного сгибателя и разгибателя от соответствующих мышц, повреждения сосудов и нервов на протяжении; б – вид и функция кисти через два месяца после реплантации, в ходе которой нервов на протяжении; в – результат через 1,5 месяца после дополнительной сухожилия и нервы не восстанавливали; г – результат через 3 месяца после операции

ИСТОЧНИКИ:

- : <http://medbe.ru/materials/rekonstruktivnaya-khirurgiya/osobennosti-tekhniki-replantatsii-revaskulyarizatsii-paltsev-kisti-v-zavisimosti-ot-kharaktera-travm/>
- <http://www.medmoon.ru/plastic/>
- <http://www.medicus.ru/hsurgery/specialist/replantaciya-palcev-20718.phtml+&cd=4&hl=ru&ct=click&gl=ru>
- Реконструктивные микрохирургические операции при травмах конечностей Л.А. Ромаданова , А.Ю. Кочиш. -СПб. 2012



СПАСИБО

ЗА ВНИМАНИЕ!