

«УВЕИТ ПРИ САРКОИДОЗЕ»

Выполнила: инт. Лисина С.
В.

Саркоидоз

- хроническое мультисистемное заболевание неизвестной этиологии, характеризующееся признаками скопления Т-лимфоцитов и мононуклеарных фагоцитов, образованием неказеифицированных эпителиоидных гранулём и нарушением нормальной архитектоники поражённого органа.

Этиология

Причина возникновения саркоидоза остается невыявленной. Считается, что саркоидоз возникает в результате воздействия комплекса причин, среди которых могут быть иммунологические, экологические и генетические факторы. Эта точка зрения поддерживается существованием семейных случаев данного заболевания.

Клиническая картина

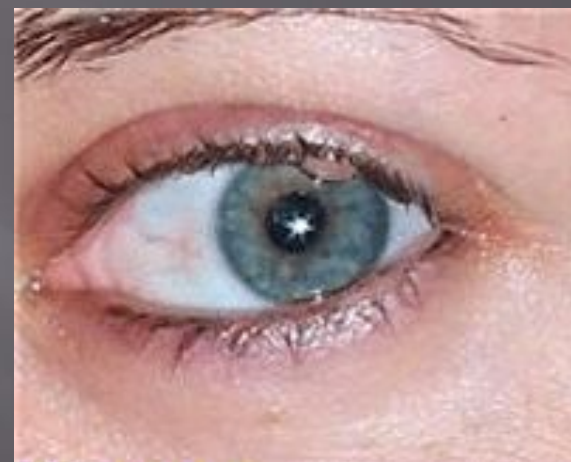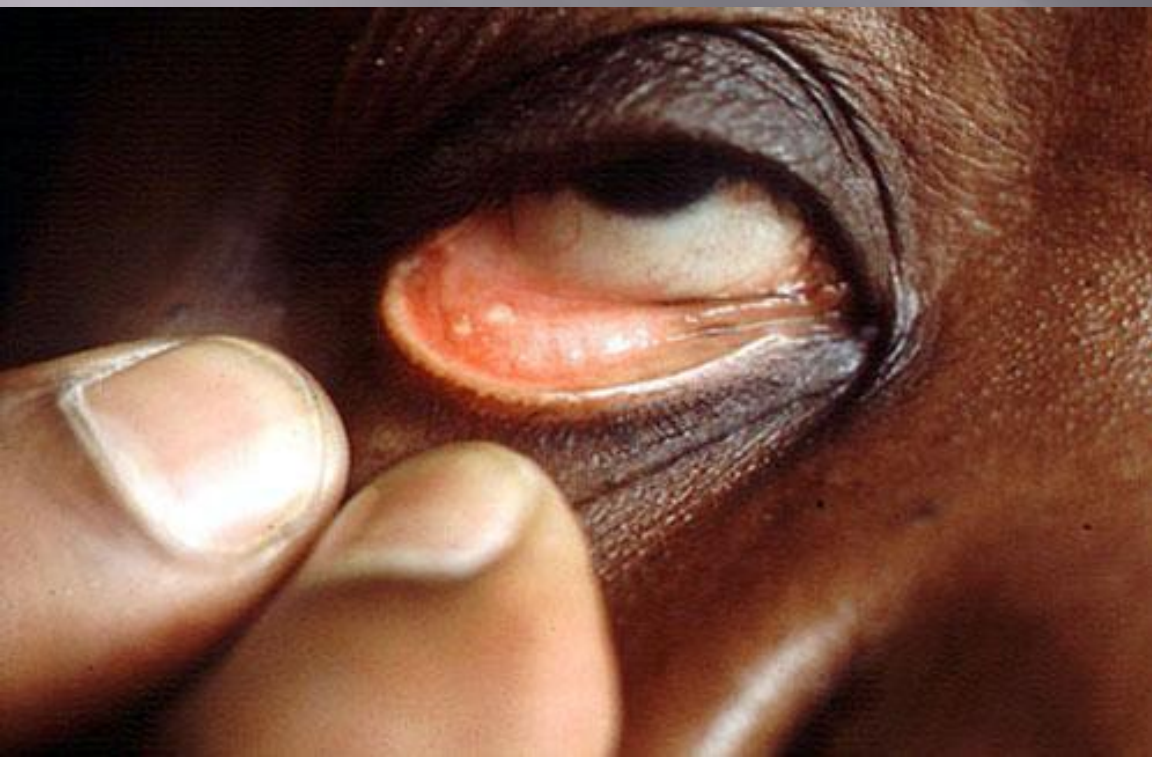Начальные стадии заболевания протекают, как правило, бессимптомно. Чаще всего первым признаком болезни становится усталость. При дальнейшем развитии болезни отмечаются следующие симптомы: снижение аппетита, похудение; небольшой подъем температуры; сухой кашель; мышечные и суставные боли; боль в грудной клетке; одышка. На поздних стадиях болезни могут поражаться глаза, суставы, кожа, сердце, печень, почки, головной МОЗГ.

Лечение

Основным лекарственным средством, назначаемым при данном заболевании, являются стероидные гормоны надпочечников (преднизолон, гидрокортизон). Кроме того, назначаются: нестероидные противовоспалительные препараты (Аспирин, Индометацин, Диклофенак, Кетопрофен и др.); иммунодепрессанты (средства, подавляющие иммунные реакции организма - Резохин, Делагил, Азатиоприн и др.); витамины (А, Е).

Клиническая картина увеита при саркоидозе

Саркоидоз представляет собой системное гранулематозное заболевание, при котором поражение глаз отмечается в 15 – 38% случаев.

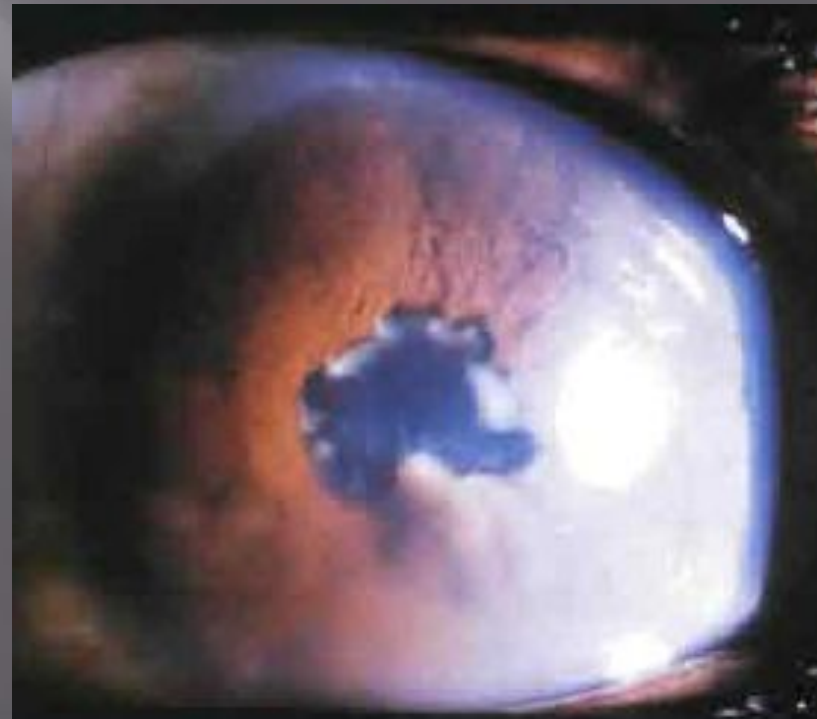

При саркоидозе у пациентов может наблюдаться как одностороннее, так и двустороннее поражение глаз. При двусторонней форме процесс очень часто является асимметричным. У достаточно большого количества пациентов данное патологическое состояние протекает наряду с формированием гранулем в конъюнктиве век.

К числу самых распространенных признаков данной патологии можно отнести как боязнь света, так и снижение остроты зрения, болевые ощущения в области глаз, их покраснение, а также «мушки» перед глазами.

ПЕРЕДНИЙ УВЕИТ

- 1. Острый передний увеит развивается у пациентов с обострением саркоидоза.



- 2. Хронический гранулематозный передний увеит встречается у пожилых пациентов с легочным саркоидозом и характеризуется появлением жирных роговичных преципитатов и узелков на радужке. Тяжелое и длительное течение увеита приводит к развитию вторичной катаракты, глаукомы, лентовидной кератопатии и кистовидному отеку макулы.

ПЕРИФЕРИЧЕСКИЙ УВЕИТ

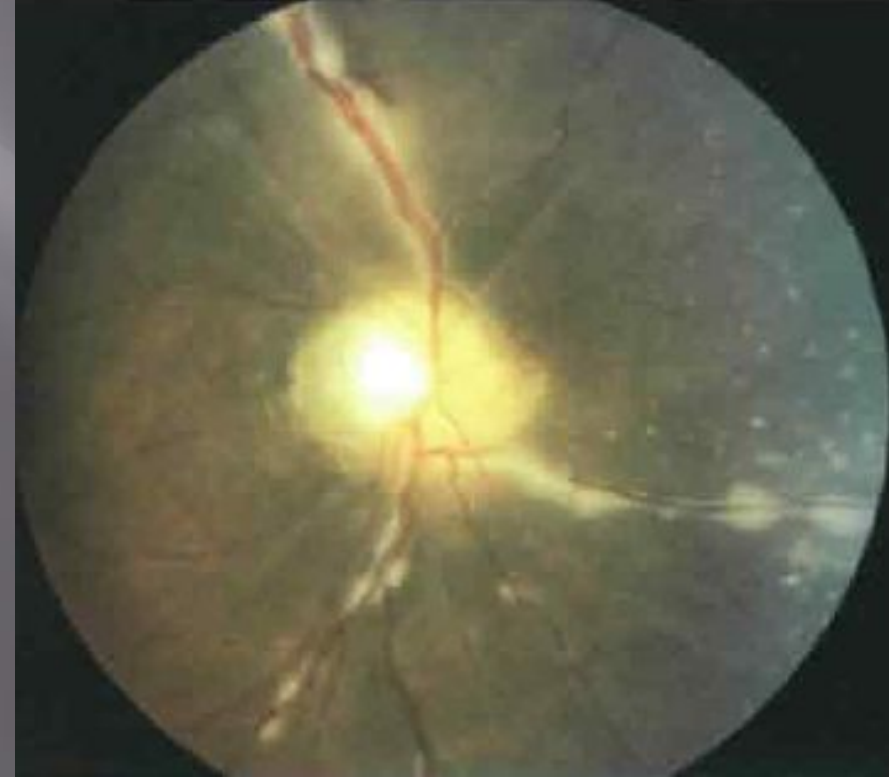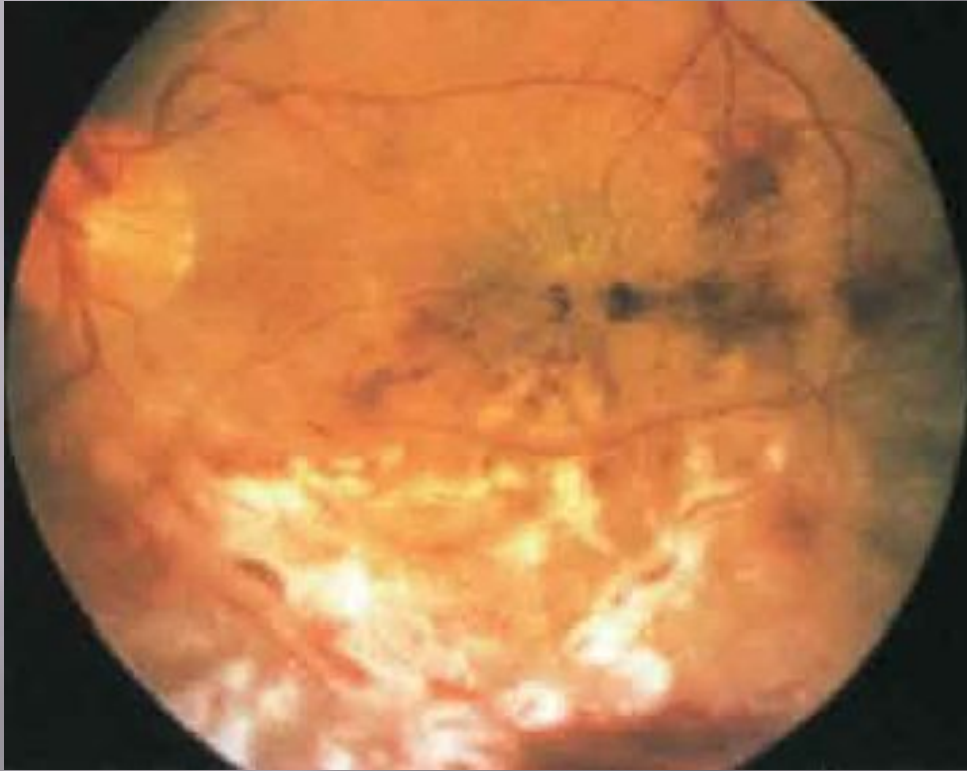Встречается относительно редко, характеризуется образованием клеток в стекловидном теле и помутнений в виде «снежных хлопьев».

ЗАДНИЙ УВЕИТ

У 25% пациентов с диагнозом саркоидоза происходит поражение заднего сегмента глаза.

1. Ретинальные перифлебиты — от средней степени тяжести до тяжелой. Иногда тяжелые формы перифлебитов могут сочетаться с появлением перивенозных экссудатов в виде «капающего воска» и развитием окклюзии одной из ветвей вен сетчатки.

Тяжелый саркоидный перифлебит

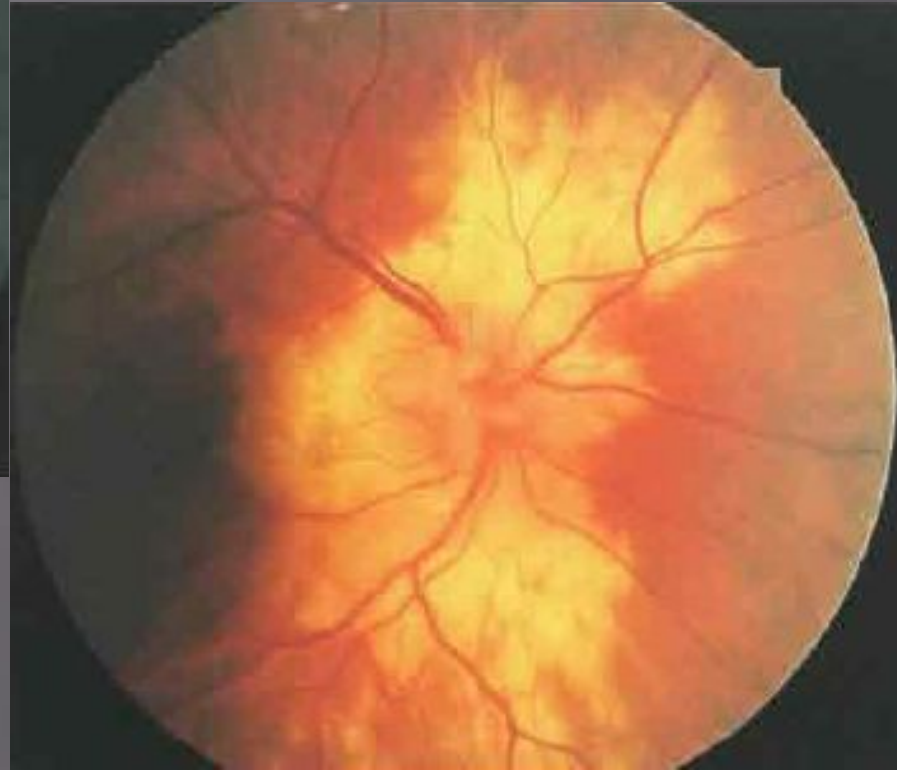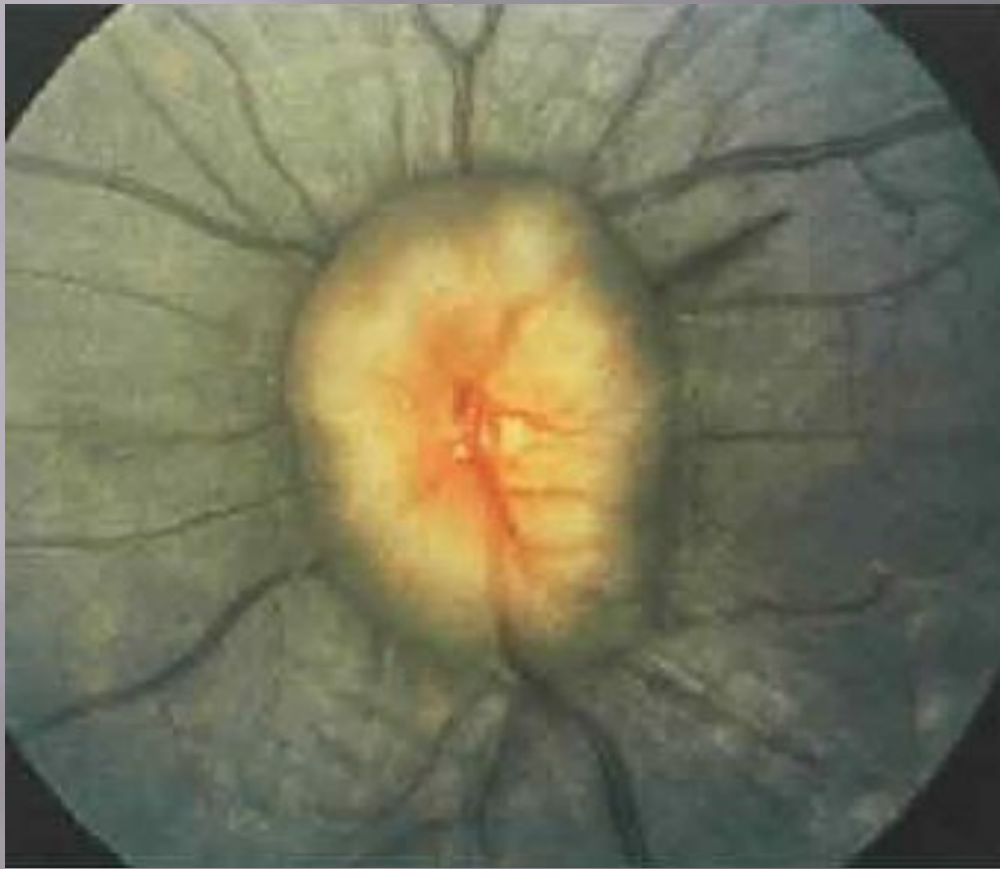


Картина капающего воска

- 2. Гранулема хориоидеи встречается редко и имеет разнообразные проявления:
- • Множественные мелкие инфильтраты бледно-желтого цвета.
- • Большие с неправильными краями, сливающиеся между собой инфильтраты.
- • Большая единичная гранулема хориоидеи развивается редко и может быть ошибочно принята за беспигментную меланому хориоидеи.

- ▣ 3. Ретинальная гранулема встречается редко в виде очага белого или желтого цвета.
- ▣ 4. Преретинальная гранулема обнаруживается редко: ее локализация — книзу вперед в сторону экватора (признак Landers).
- ▣ 5. Гранулема ДЗН встречается редко и не влияет на остроту зрения.
- ▣ 6. Периферическая неоваскуляризация сетчатки обнаруживается редко и у темнокожих пациентов может быть принята за серповидно-клеточную ретинопатию.

Саркоидная гранулема ДЗН



Саркоидные инфильтраты
хориоидеи

Диагностика

- ▣ рентгенологическое исследование грудной клетки (симметричная лимфаденопатия грудных узлов);
- ▣ гистологическое исследование биоптатов пораженных органов.
- ▣ проба Квейма. Гомогенат ткани пораженного лимфоузла или селезенки больного саркоидозом (антиген Квейма) вводят обследуемому внутрикожно. В месте введения через месяц формируются саркоидные гранулемы, которые обнаруживают при гистологическом исследовании иссеченного участка кожи. Информативность метода составляет 60–70 %. В настоящее время проба Квейма используется редко в связи со сложностью, длительностью и опасностью переноса инфекции.

- в гемограмме могут иметь место как лейкопения, так и умеренный лейкоцитоз, а также абсолютная лимфопения и моноцитоз. Гиперкальциурия и гиперкальциемия наблюдается у 15–20 % больных.
- флюоресцентная ангиография (окрашивание стенок сосудов сетчатки, просачивание флюоресцеина в сетчатку, гиперфлюоресценция ДЗН или макулярной зоны сетчатки; в ранней фазе ФАГД наблюдается гипофлюоресценция активных очагов, сменяющаяся в поздней фазе ангиограммы гиперфлюоресценцией);

Дифференциальная диагностика

- ▣ 1. Периферический увеит может быть идиопатическим или ассоциированным с болезнью Lyme (Лайма), рассеянным склерозом, неходжкинской В-клеточной лимфомой и болезнью Whipple (Виппла).
- ▣ 2. Мелкие хориоидальные очаги встречаются при мультифокальном хориоидите в сочетании с панuveитом, хориоретинопатии Birdshot и туберкулезе.
- ▣ 3. Перифлебиты встречаются при болезни Бехчета, туберкулезе, рассеянном склерозе, цитомегаловирусных ретинитах, болезни «кошачьих царапин» и болезни Крона.

Лечение

На данный момент нет эффективно действующей схемы лечения саркоидоза. Основным средством лечения глазного саркоидоза являются глюкокортикоиды. Чтобы подавить воспаление и избежать появления задних синехий (прилипание радужки к хрусталику), назначаются мидриатики.

Системные глюкокортикостероиды (преднизолон в дозе 40 мг ежедневно в течение 8 – 12 нед с постепенным снижением дозы до 10 – 20 мг через день в течение 6 – 12 мес)

Однако даже при правильной организации лечения ГКС возможны такие серьезные осложнения, как развитие медикаментозного синдрома Иценко – Кушинга, глюкокортикоидного остеопороза, асептических некрозов костей, сахарного диабета, миопатии в 74% случаев

Из-за развития осложнений, возникающих на фоне приема системных ГКС в последнее время при саркоидозе в качестве альтернативной фармакотерапии используют метотрексат — средство из группы антиметаболитов, антагонистов фолиевой кислоты.

Метотрексат назначают 1 раз в неделю внутрь или внутримышечно в дозе 7,5 — 20 мг в течение 1 — 6 мес.

Лечение

При лечении переднего увеита:

- ▣ Циклопентолат, 1% р-р, в конъюнктивальный мешок по 1 – 2 капли 2 р/сут, 5 – 10 сут
- ▣ Дексаметазон, 0,1% р-р, в конъюнктивальный мешок по 1 – 2 капли 3 – 6 р/сут, 15 – 30 сут

при выраженном воспалении:

- ▣ Фенилэфрин, 1% р-р, субконъюнктивально 0,2 мл в сочетании с дексаметазоном 1 мг (0,25 мл) 1 р/сут, 5 – 10 сут.

При лечении заднего увеита ЛС выбора (пульс-терапия):

- ▣ Дексаметазон периокулярно 2–3 мг 1 р/сут, 5–10 сут
- ▣ Дексаметазон в/в капельно в течение 30 мин 32–40 мг в 200,0 мл изотонического р-ра натрия хлорида утром 1 р/2 сут (общая доза 180–240 мг), 10–12 сут или
- ▣ Метилпреднизолон в/в капельно в течение 30 мин 500–1000 мг в 200,0 мл изотонического р-ра натрия хлорида утром 1 р/2 сут (общая доза 3–4,5 г), 10–12 сут.

После окончания пульс-терапии или исчезновения симптомов поражения глаз:

- ▣ Дексаметазон внутрь 1 – 2 мг 1 р/сут утром, 2 – 3 мес или
- ▣ Метилпреднизолон внутрь 8 – 16 мг 1 р/сут утром, 2 – 3 мес или
- ▣ Преднизолон внутрь 10 – 20 мг 1 р/сут утром, 2 – 3 мес.

- ▣ Сроки окончания терапии определяют совместно с терапевтом.

- ▣ При наличии неоваскуляризации сетчатки и ДЗН проводят лазерную коагуляцию (желательно в неактивном периоде и на фоне ГКС).

Спасибо за внимание!!!