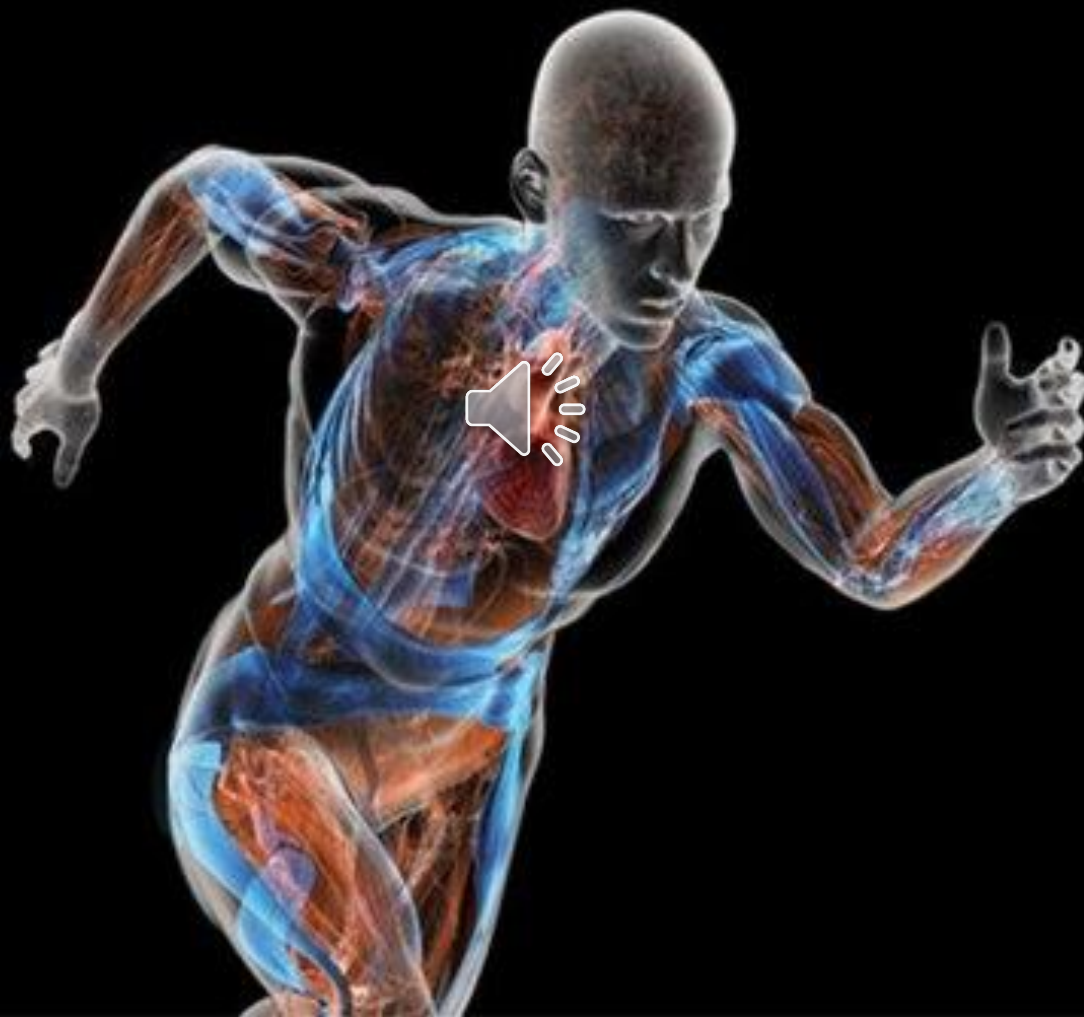

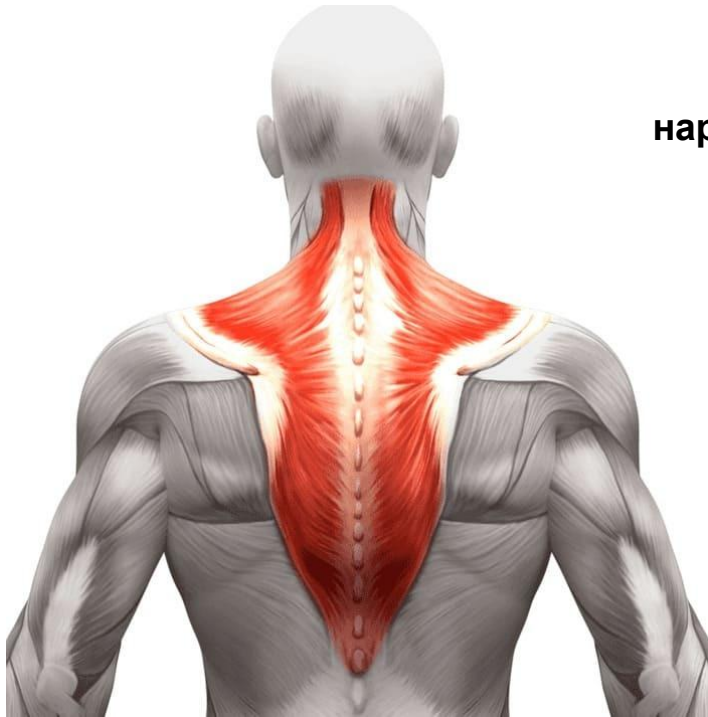
Мышцы областей тела



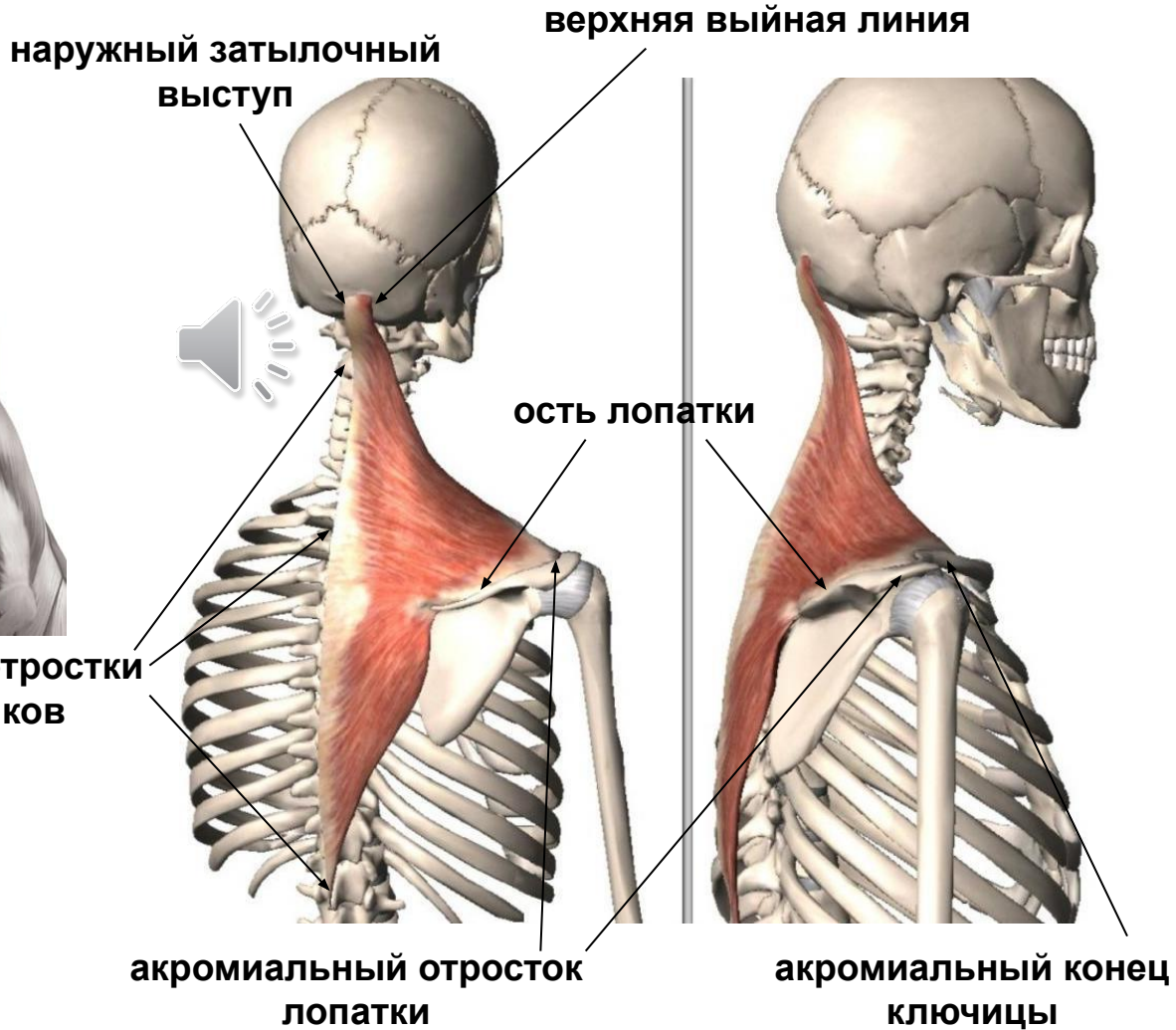
Мышцы спины

поверхностный слой

1. Трапециевидная мышца



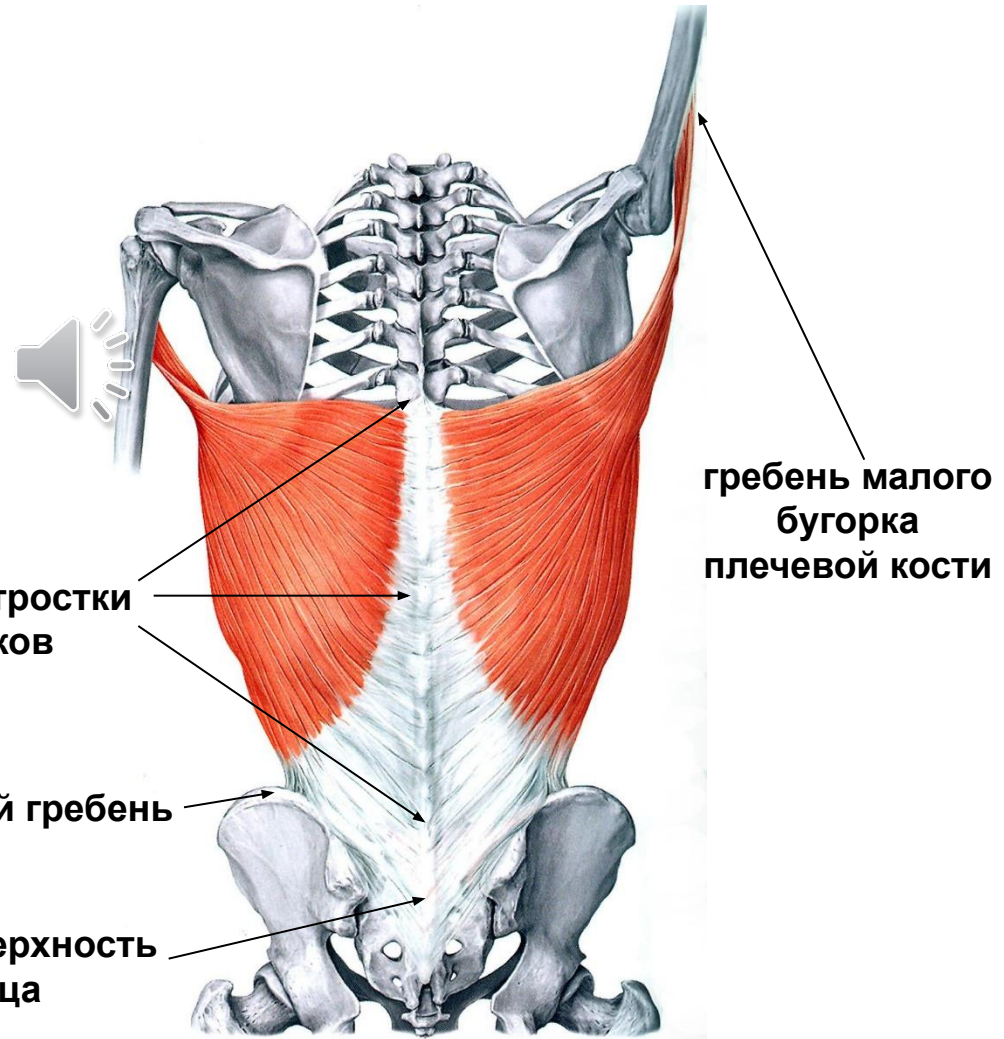
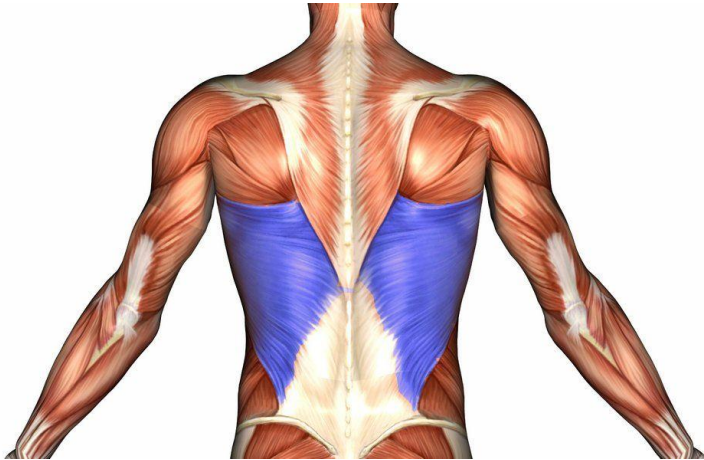
остистые отростки
позвонков



Мышцы спины

поверхностный слой

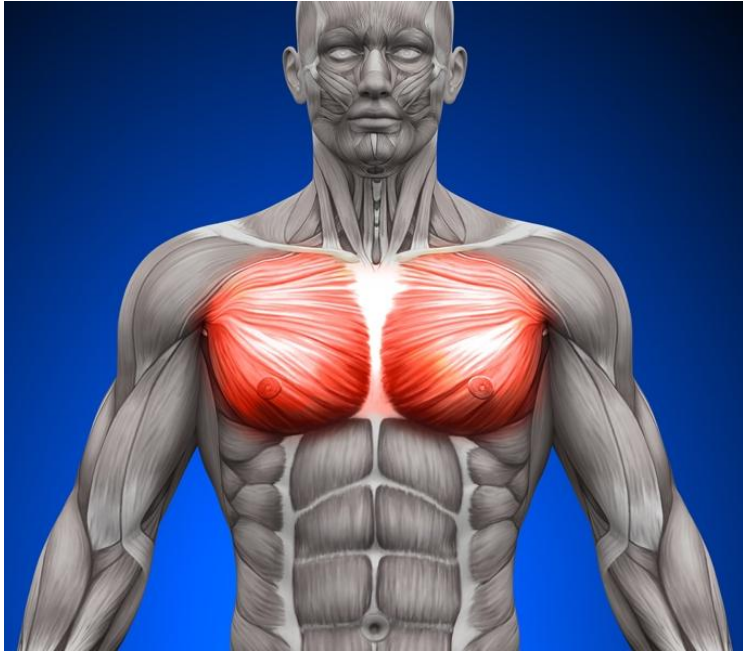
2. Широчайшая мышца спины



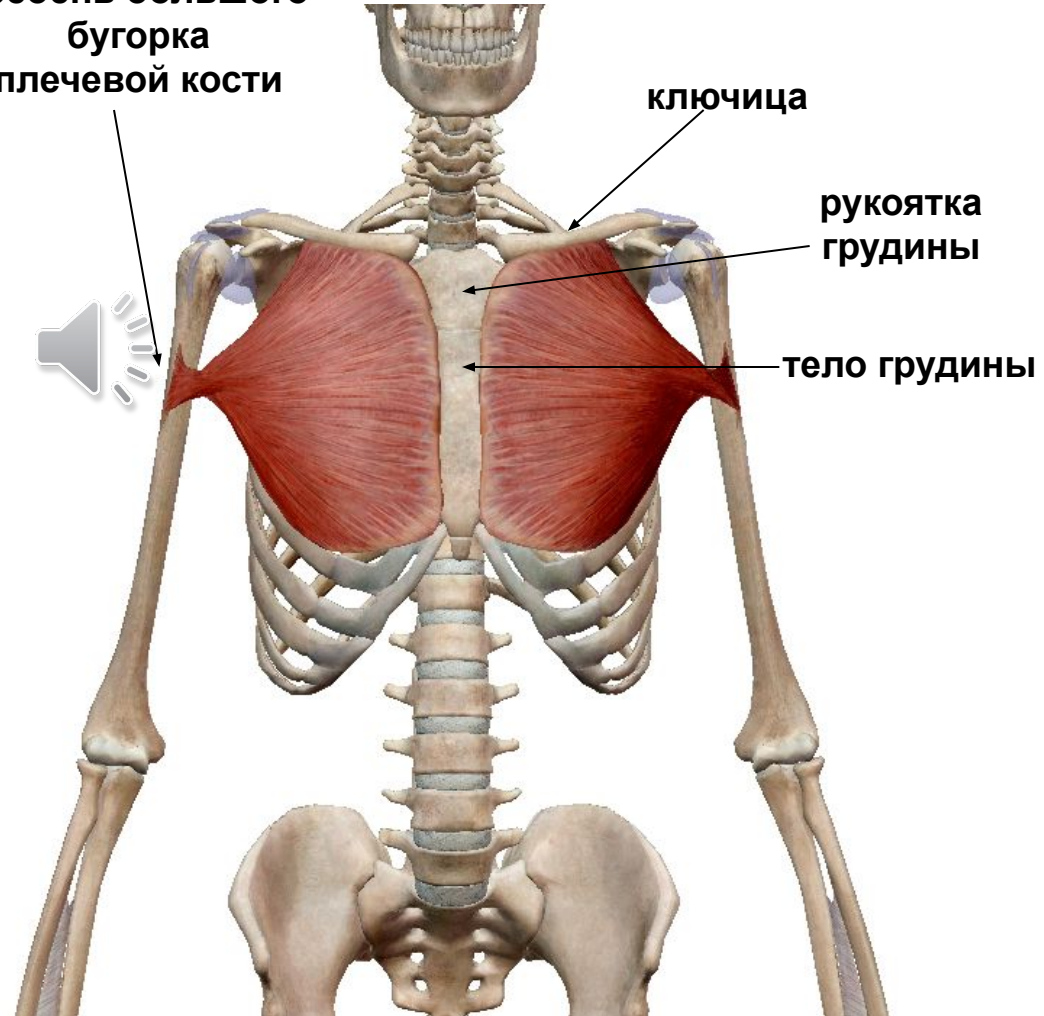
Мышцы груди

поверхностный слой

1. Большая грудная мышца



гребень большого
бугорка
плечевой кости



ключица

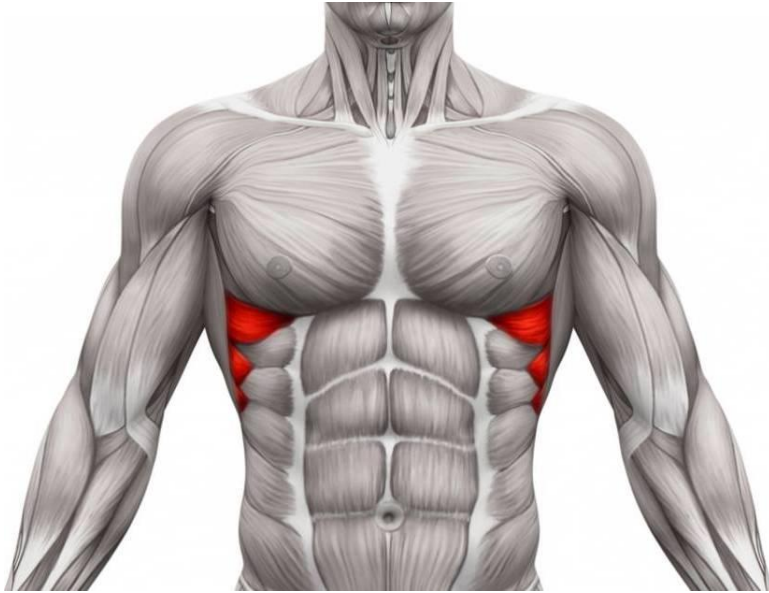
рукоятка
грудины

тело грудины

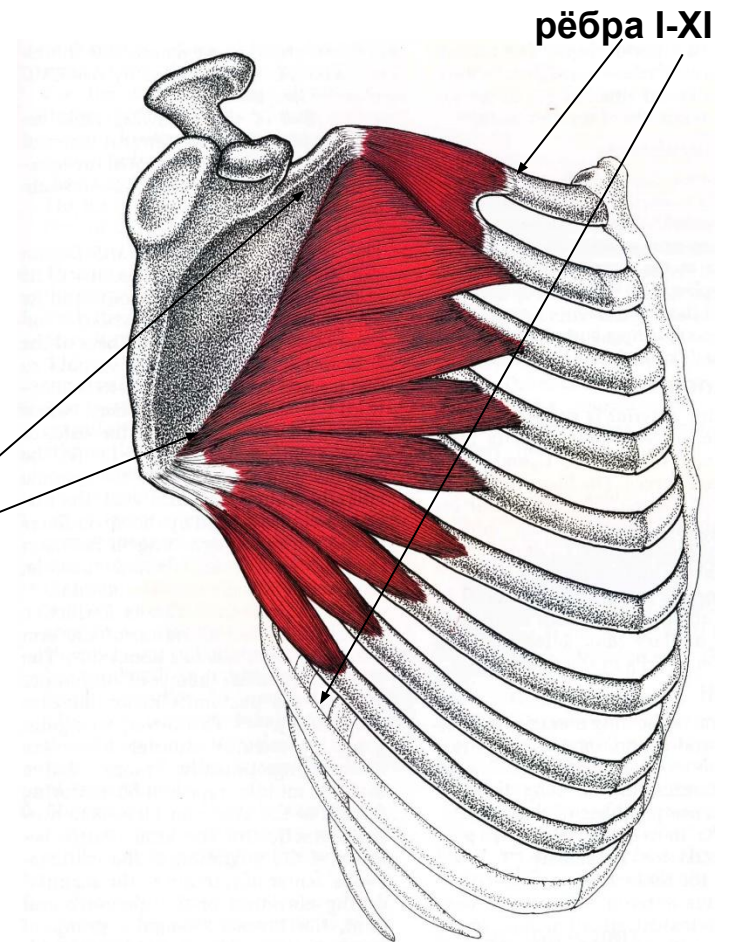
Мышцы груди

поверхностный слой

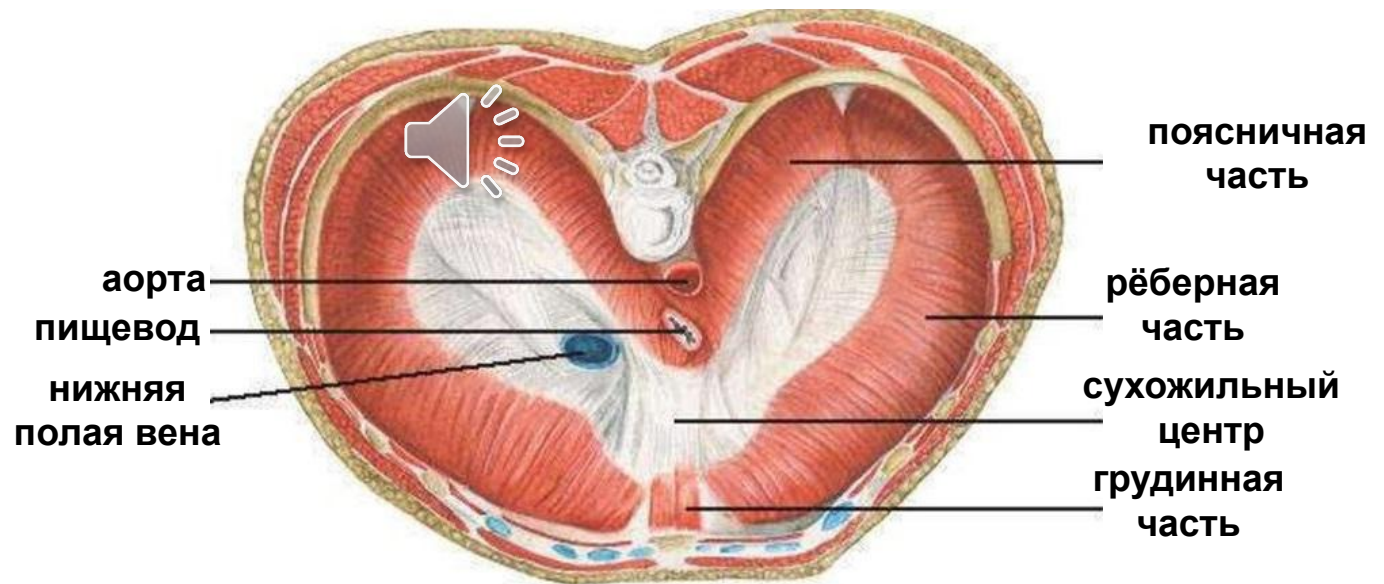
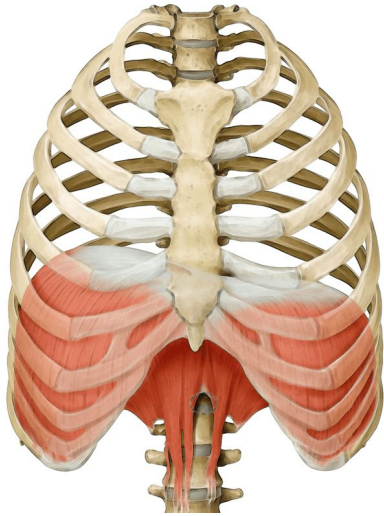
2. Передняя зубчатая мышца



медиальный край
лопатки



Диафрагма

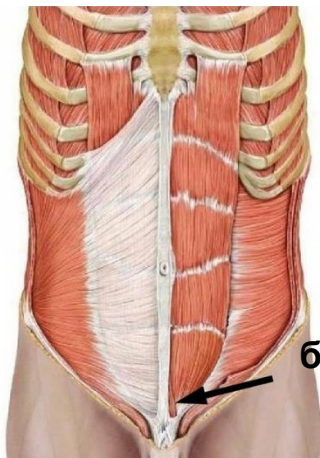
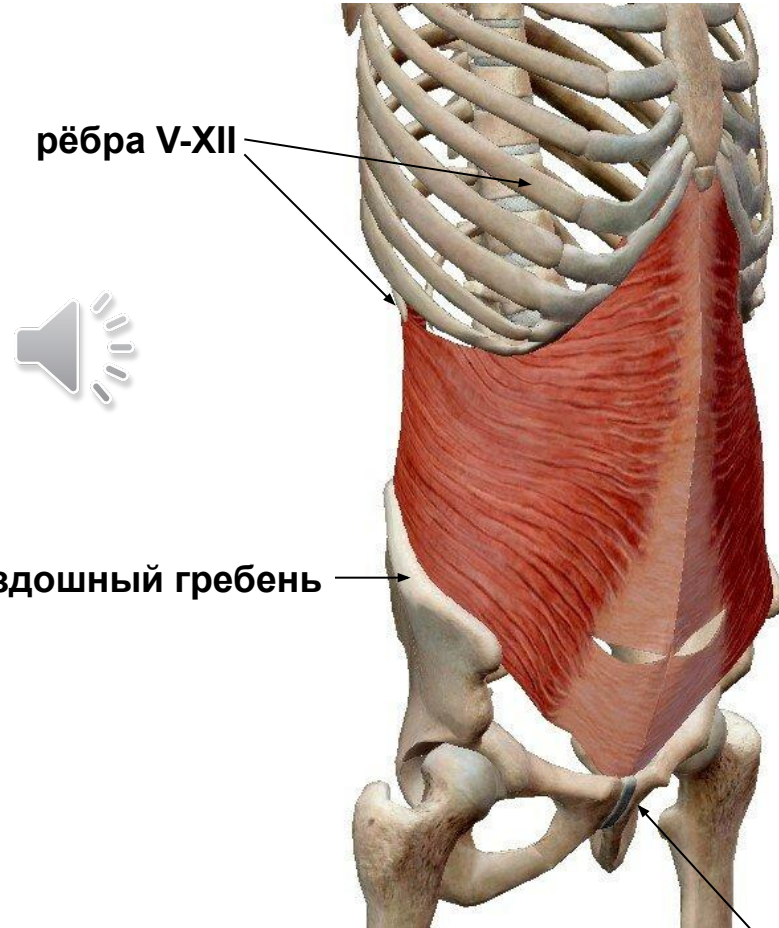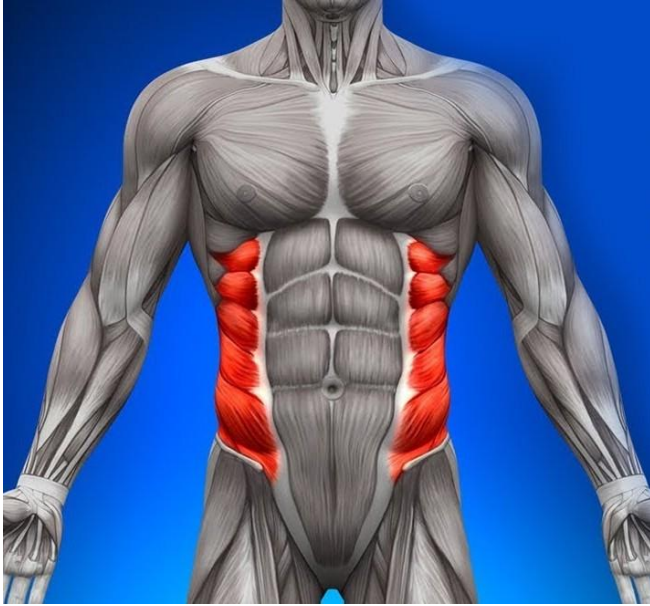


*При сокращении мышечных пучков диафрагмы она уплощается – объем Грудной полости увеличивается – вдох;
При расслаблении – купол диафрагмы выгибается обратно в сторону грудной Полости – объем грудной полости уменьшается – выдох.

Мышцы живота

поверхностный слой

1. Наружная косая мышца живота



белая линия
живота

подвздошный гребень

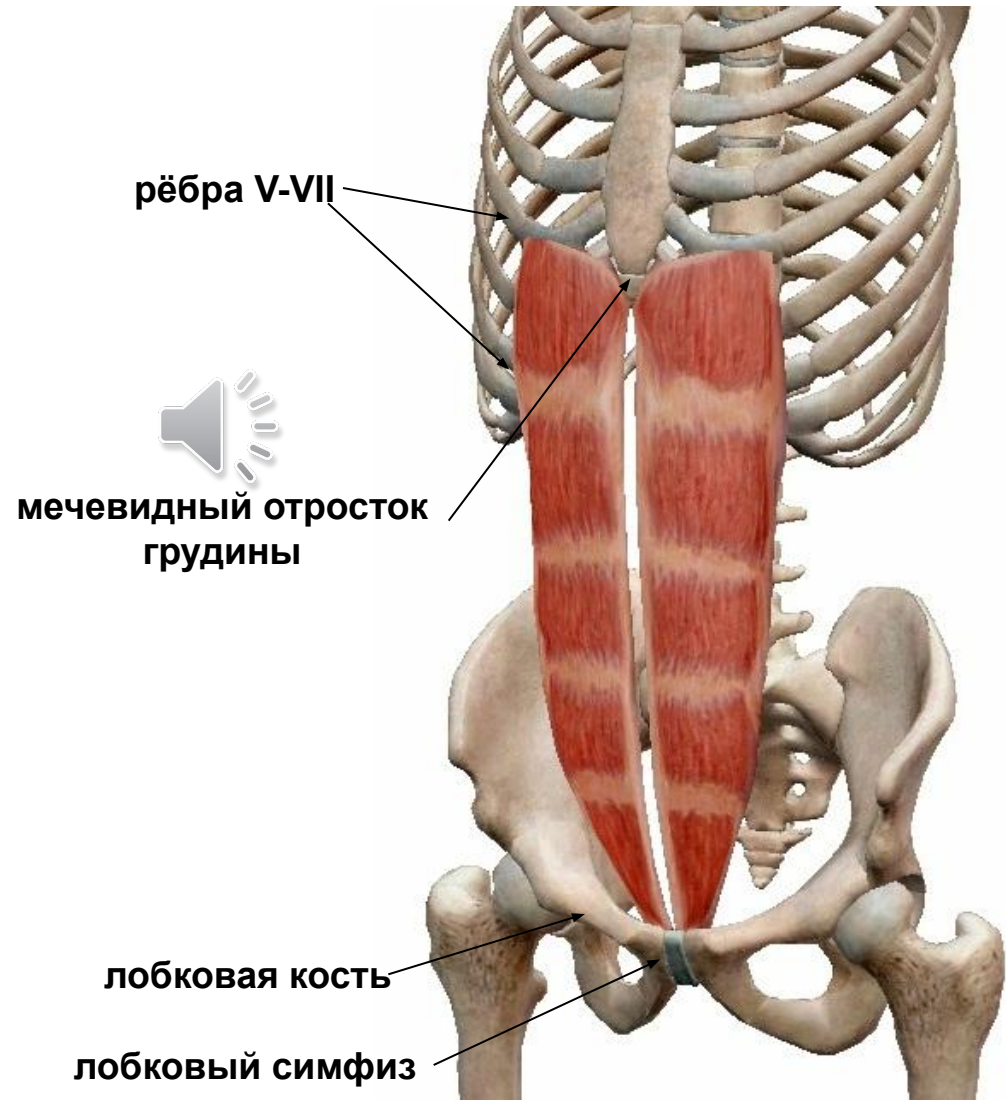
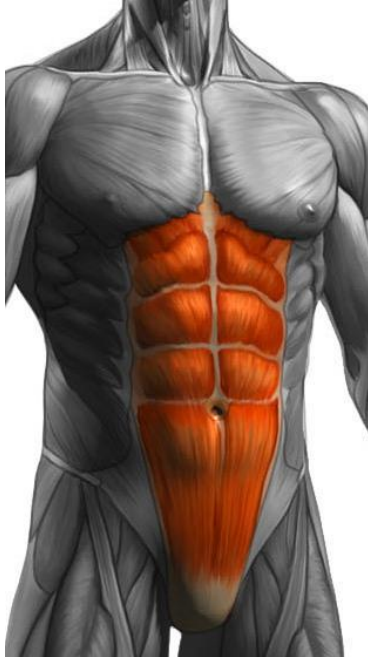рёбра V-XII

лобковый симфиз

Мышцы живота

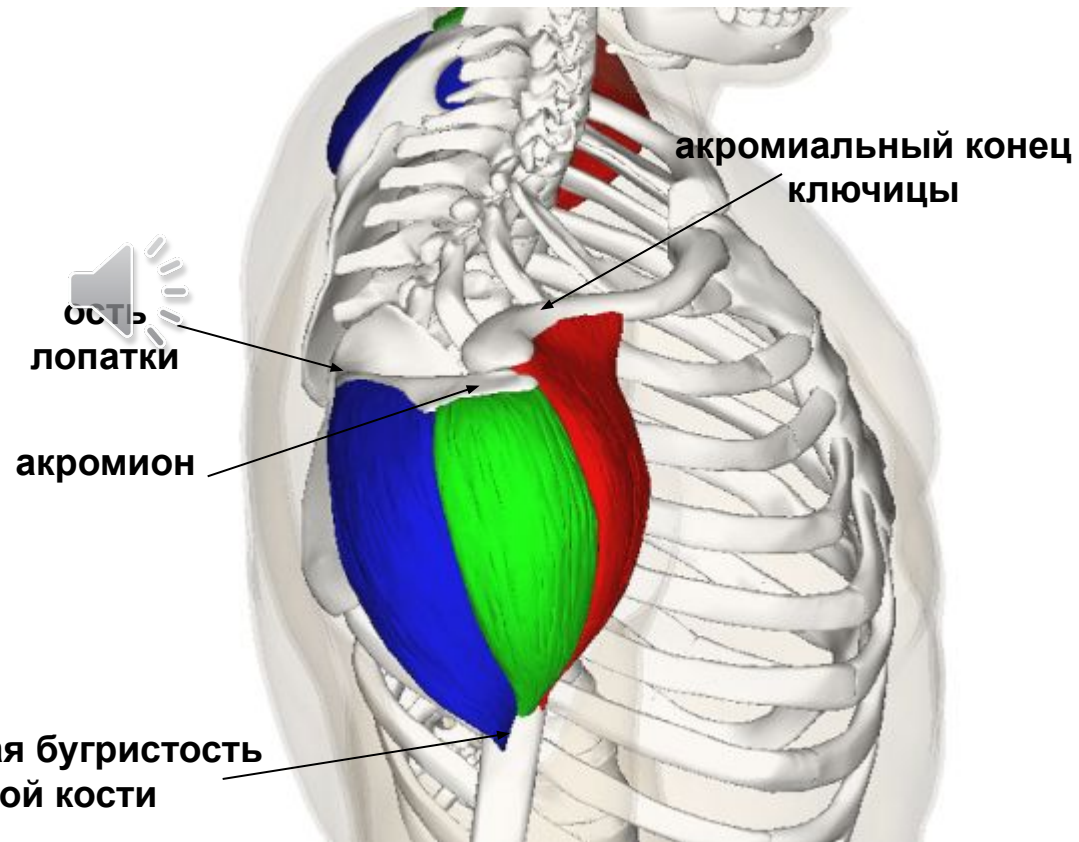
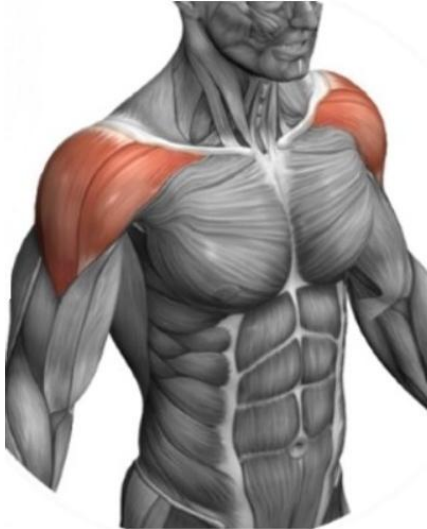поверхностный слой

2. Прямая мышца живота



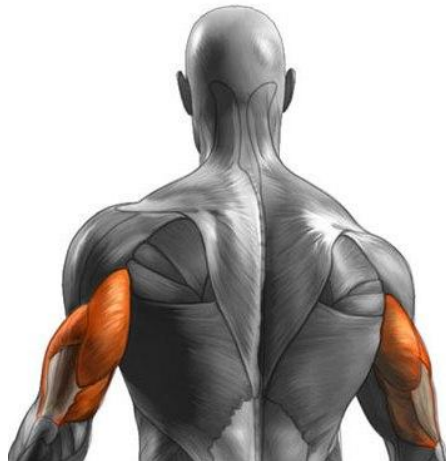Мышцы плечевого пояса

Дельтовидная мышца

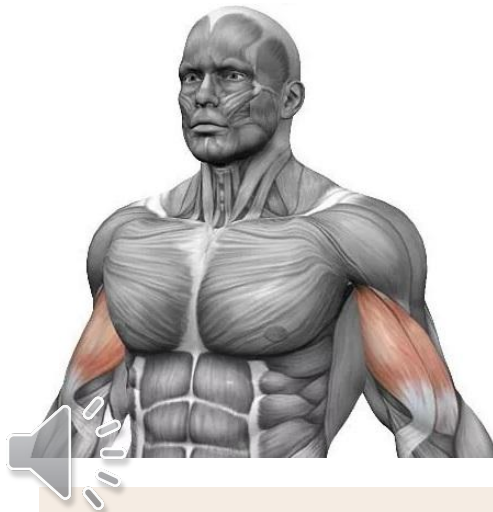

Мышцы плеча

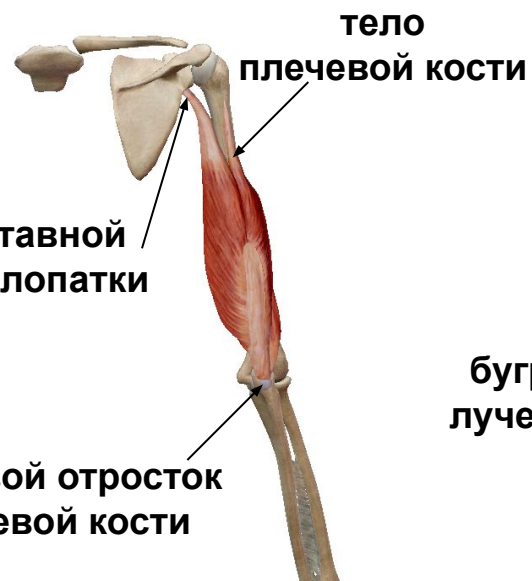
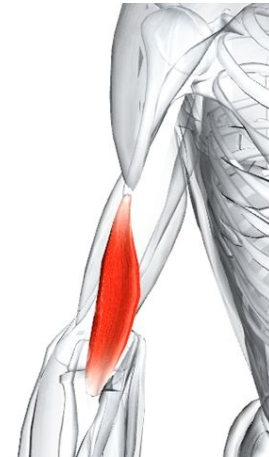Трёхглавая мышца плеча



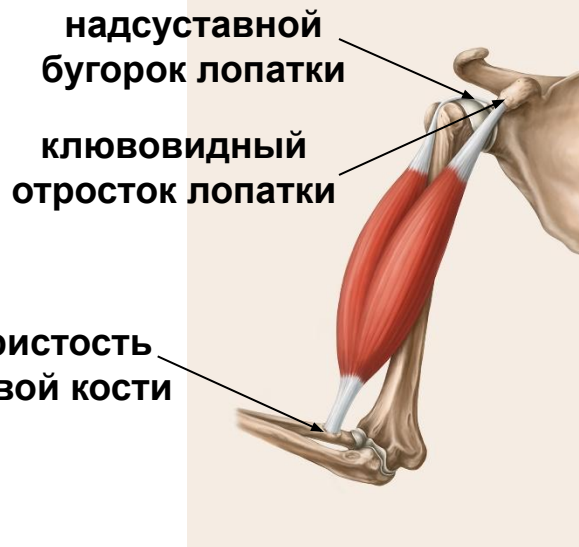
Двуглавая мышца плеча



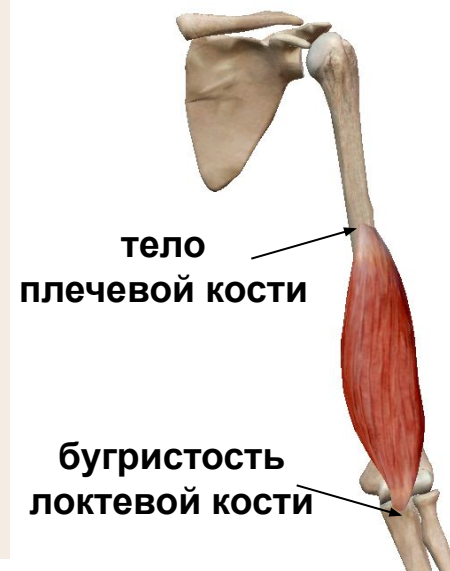Плечевая мышца



Задняя группа



Передняя группа

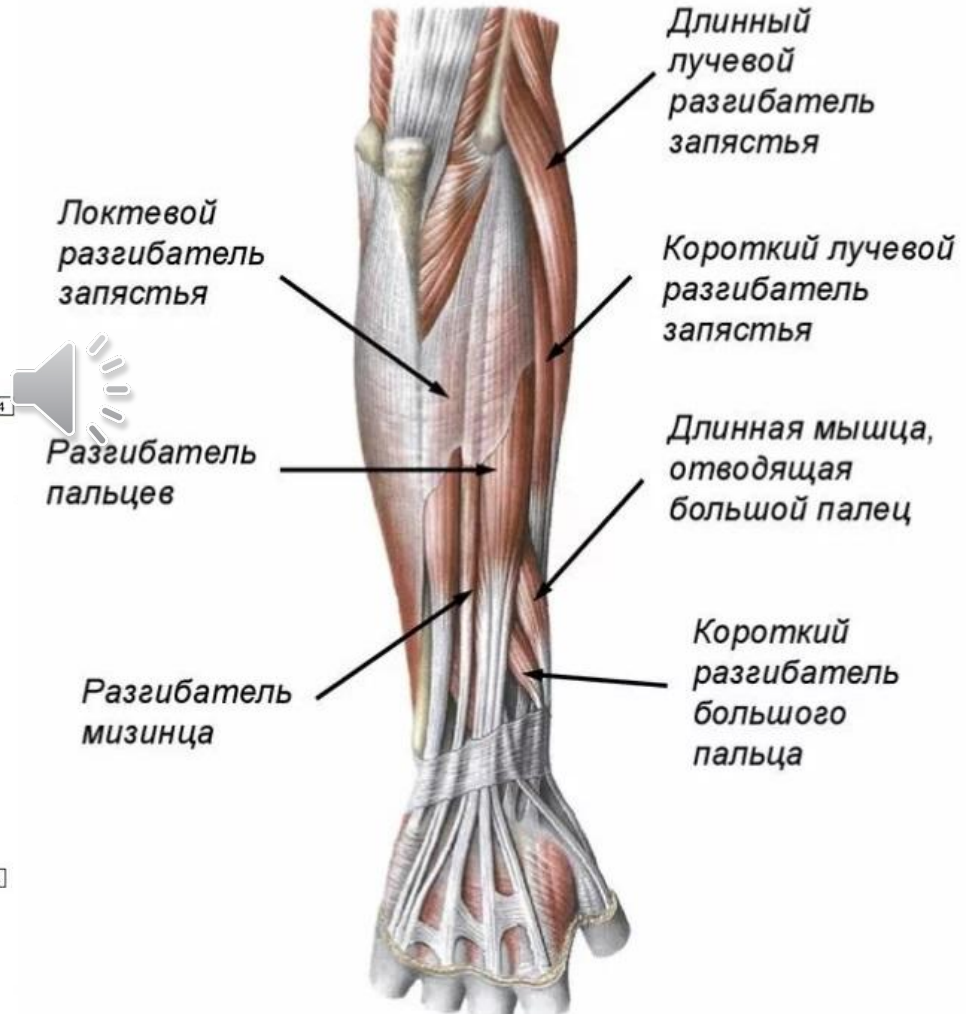
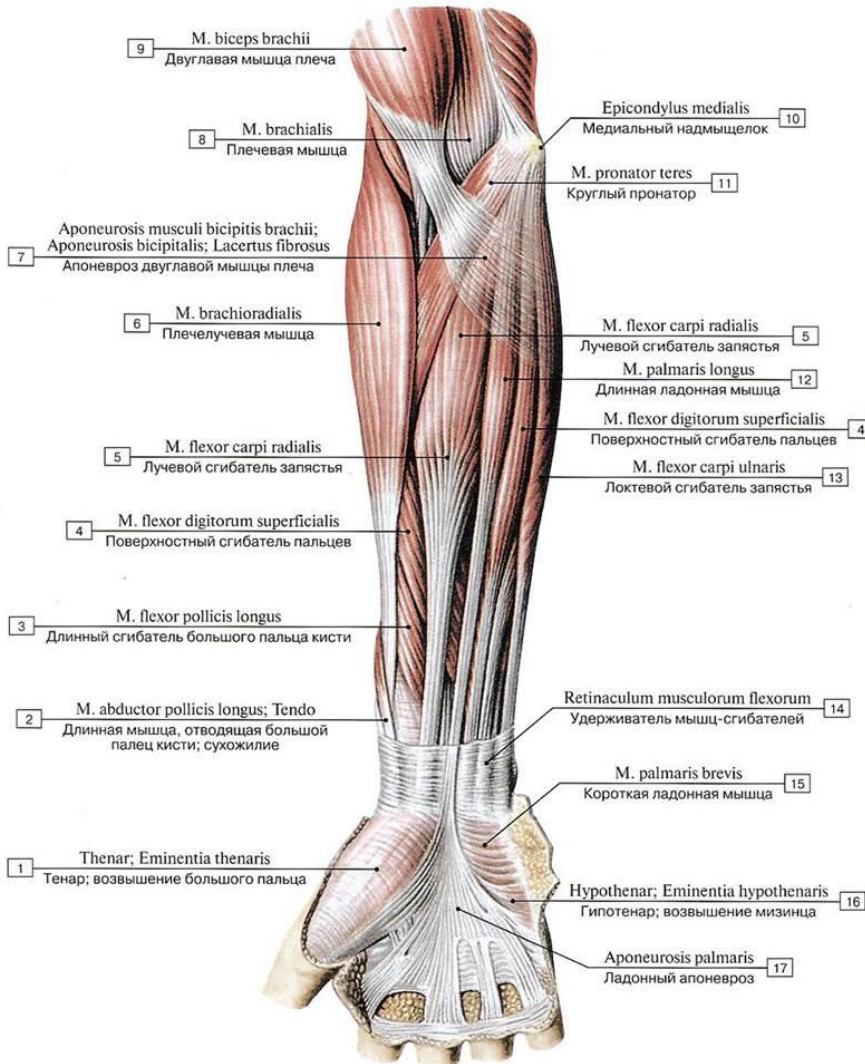


Мышцы предплечья

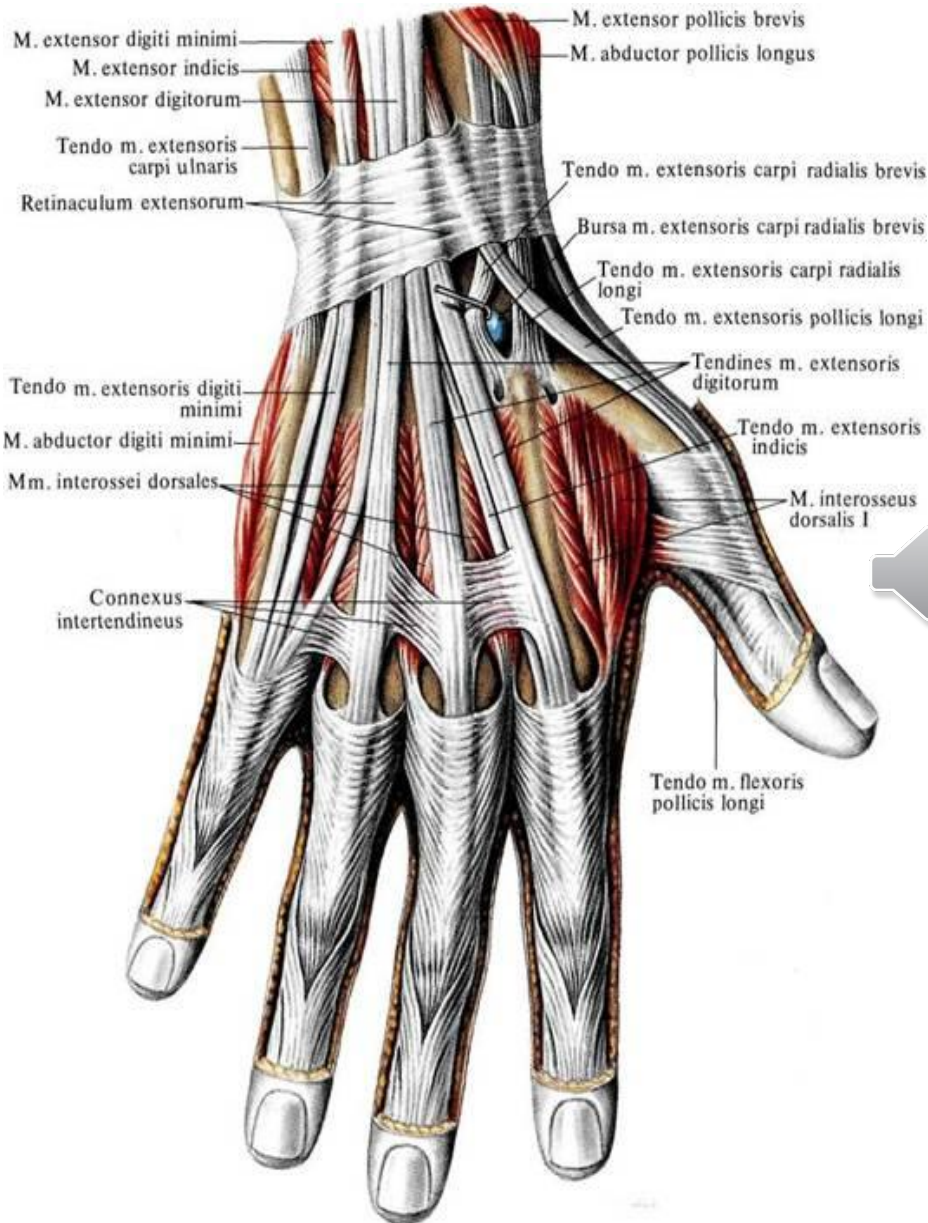
Поверхностный слой

Передняя группа

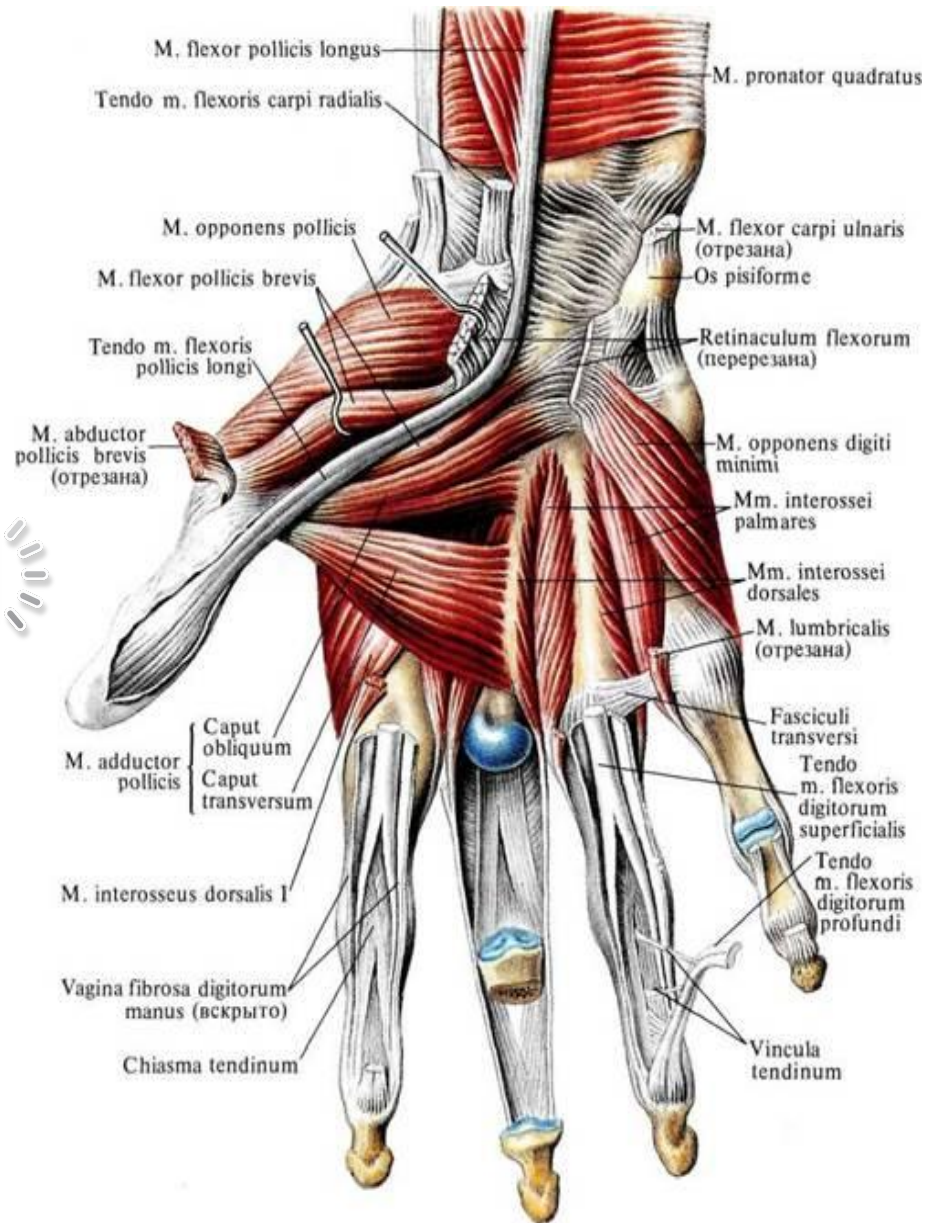
Задняя группа



Мышцы кисти



Тыльная поверхность



Ладонная поверхность

Мышцы таза

крыло подвздошной
кости

крестец

Средняя ягодичная
мышца

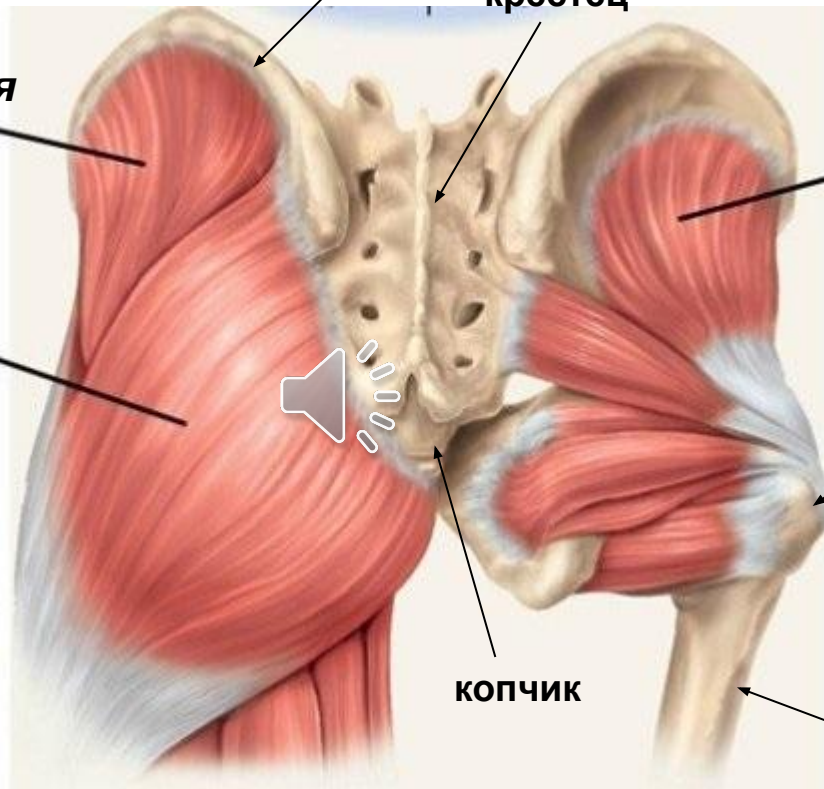
Малая ягодичная
мышца

Большая ягодичная
мышца

большой вертел
бедренной кости

копчик

ягодичная бугристая
бедренной кости

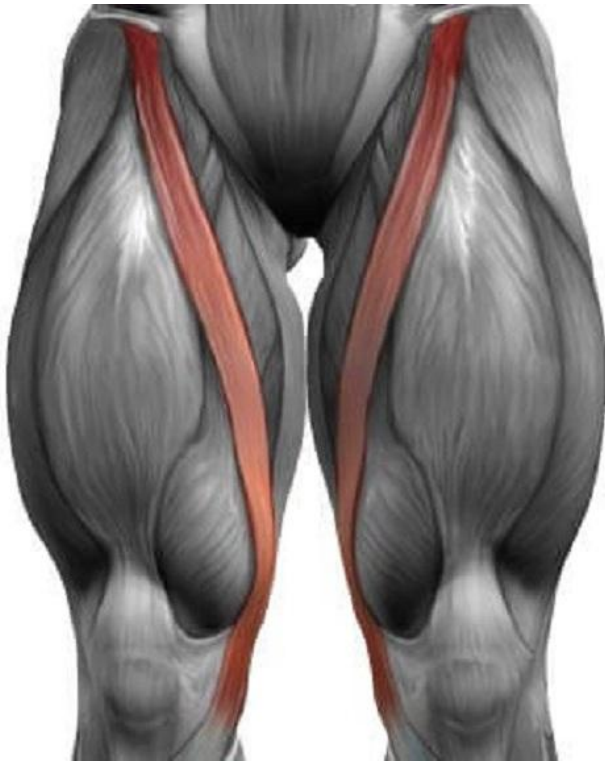

Мышцы бедра

Передняя группа

1. Портняжная мышца

верхняя передняя
подвздошная ость



2. Четырехглавая мышца бедра

нижняя передняя
подвздошная ость

большой вертел
бедренной кости

Прямая мышца бедра

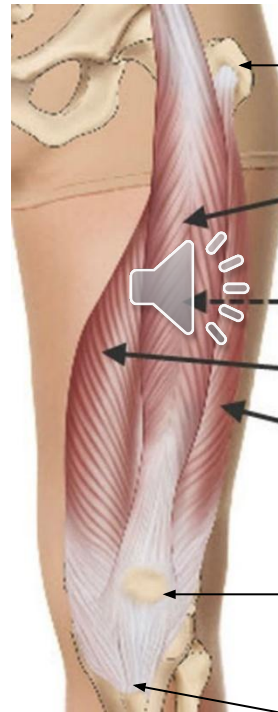Промежуточная широкая мышца бедра
(расположена под прямой мышцей бедра)

Медиальная широкая мышца бедра

Латеральная широкая мышца бедра

надколенник

большеберцовая бугристость

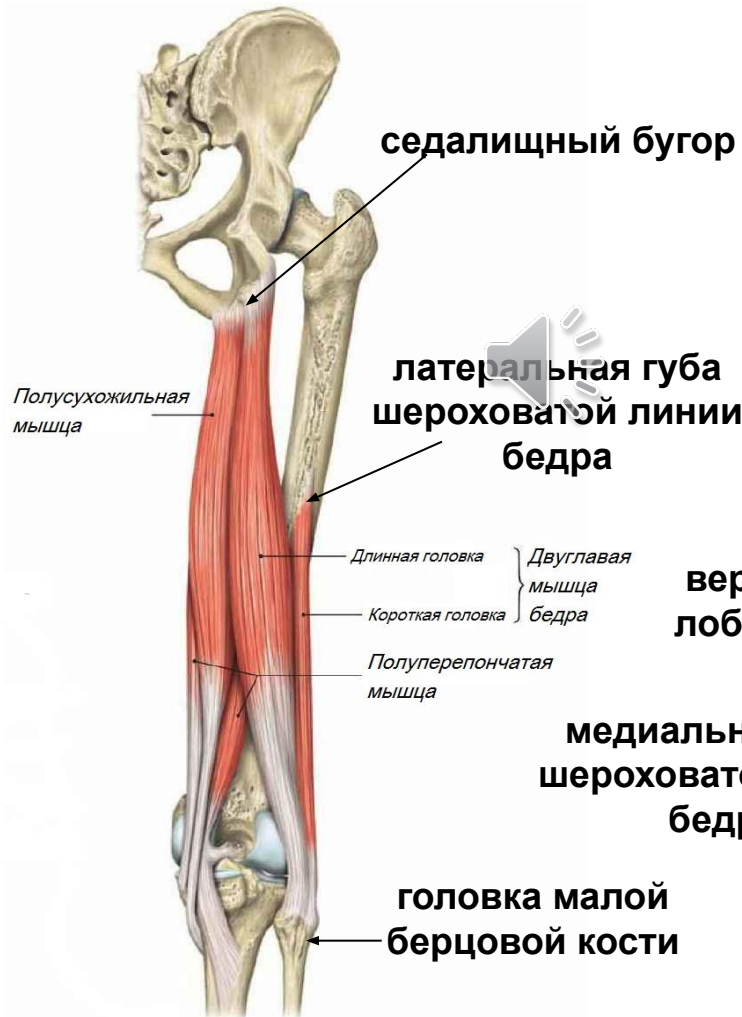
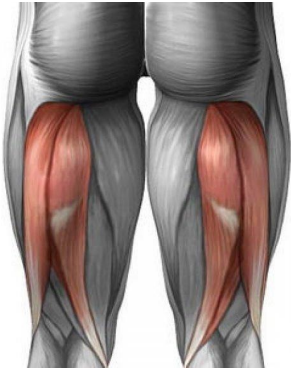
большеберцовая бугристость

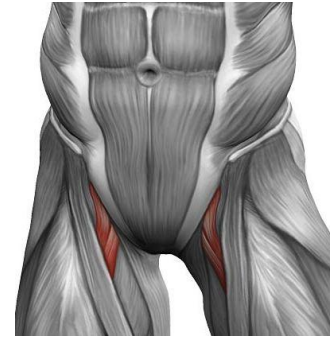
Мышцы бедра

Задняя группа

3. Двуглавая мышца бедра

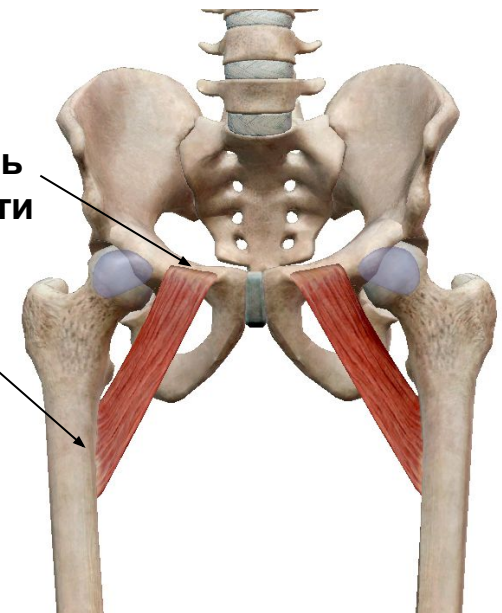


4. Гребенчатая мышца



верхняя ветвь лобковой кости

медиальная губа шероховатой линии бедра



Мышцы голени

Передняя группа

латеральный мыщелок
большой берцовой кости

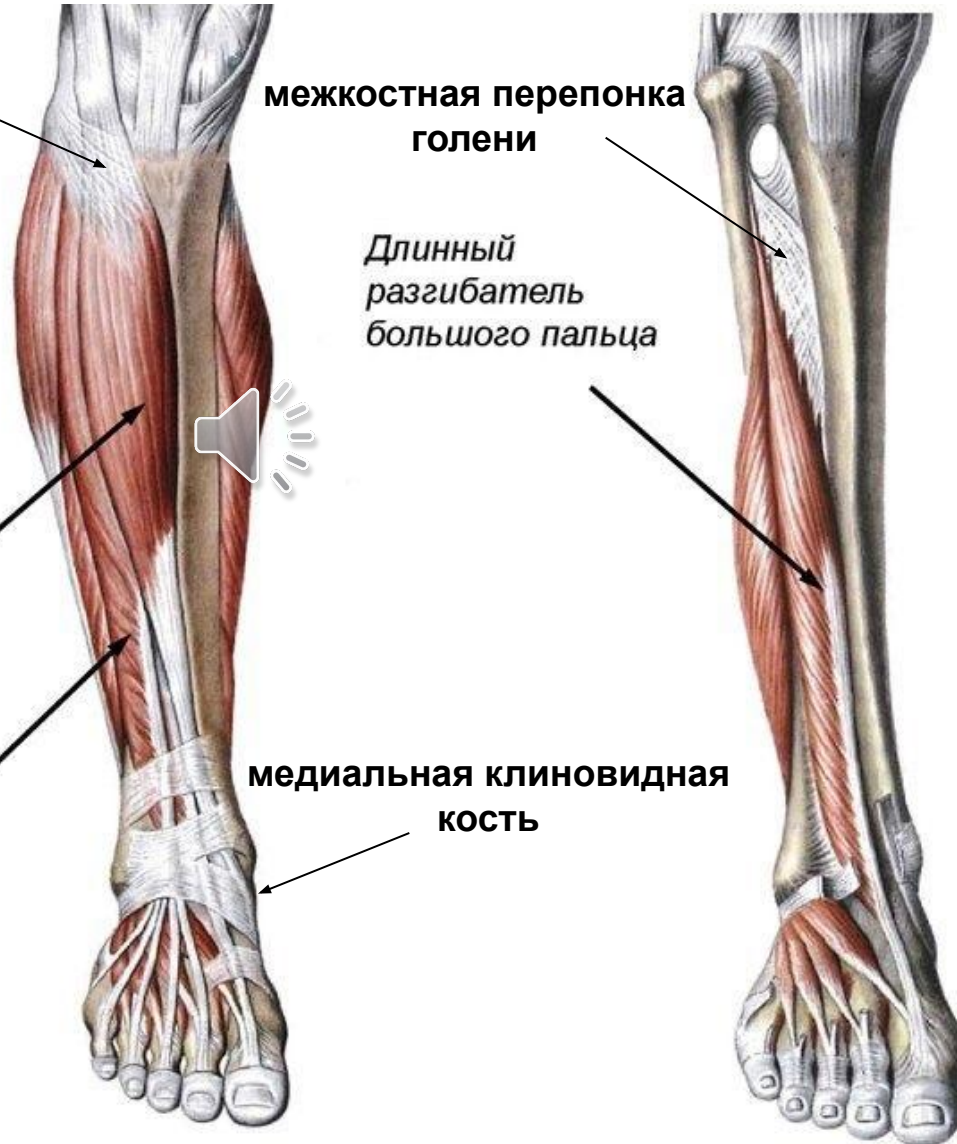
межкостная перепонка
голени

Длинный
разгибатель
большого пальца

Передняя
большеберцовая
мышца

медиальная клиновидная
кость

Длинный
разгибатель
пальцев



Мышцы голени

Задняя группа

Трёхглавая мышца
голени

медиальный мыщелок
бедренной кости

Икроножная
мышца

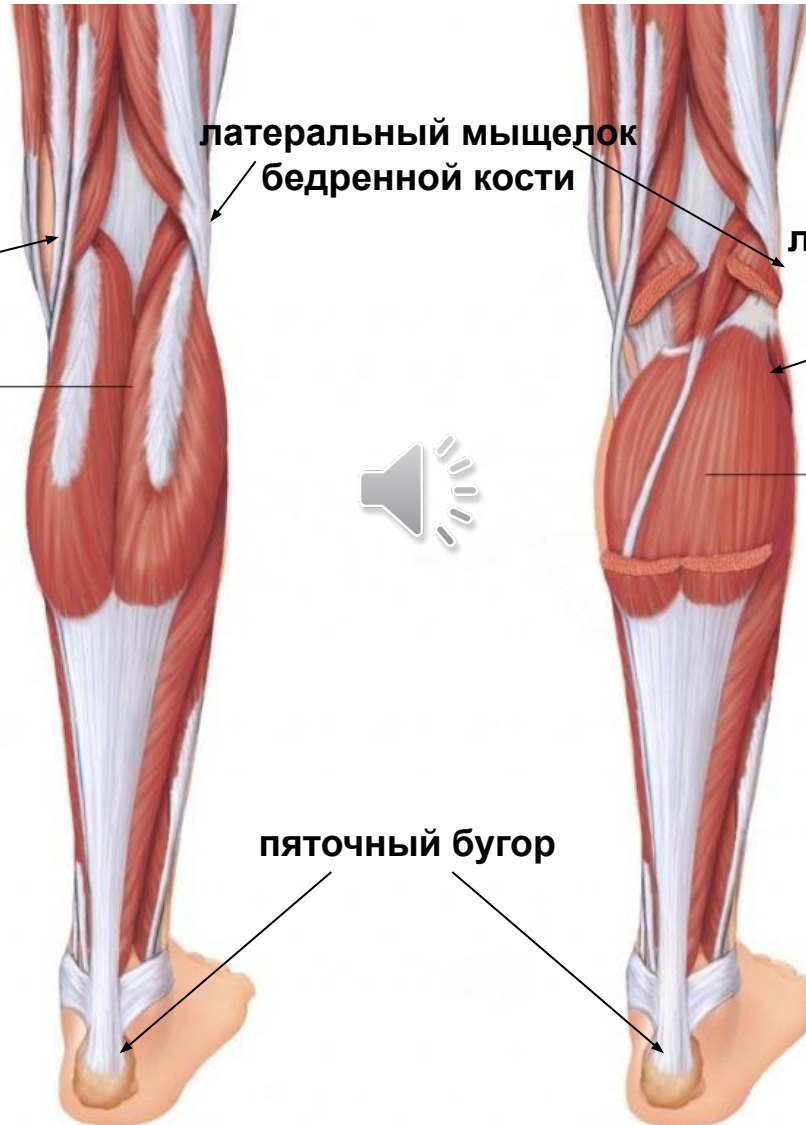латеральный мыщелок
бедренной кости

линия камбаловидной мышцы
большой берцовой кости

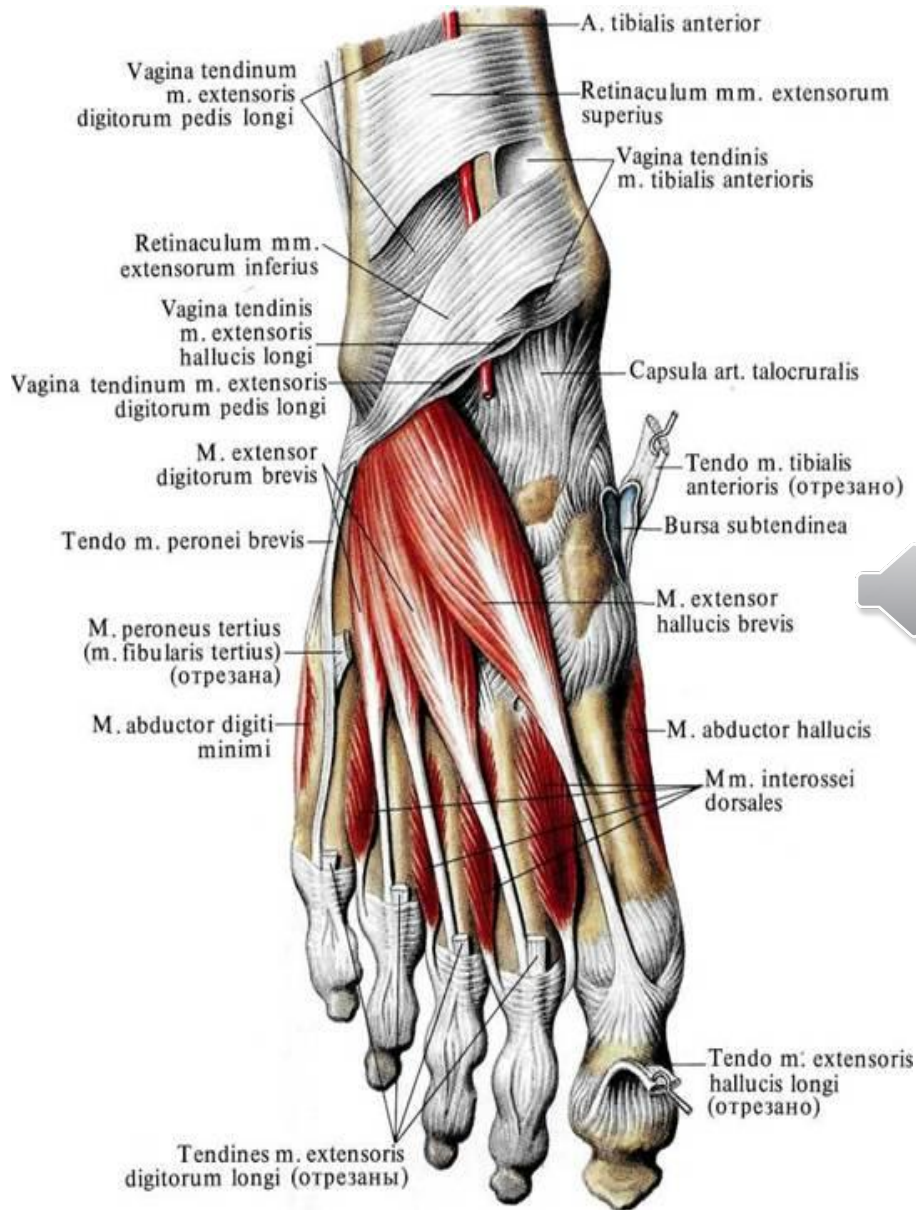
Камбаловидная
мышца



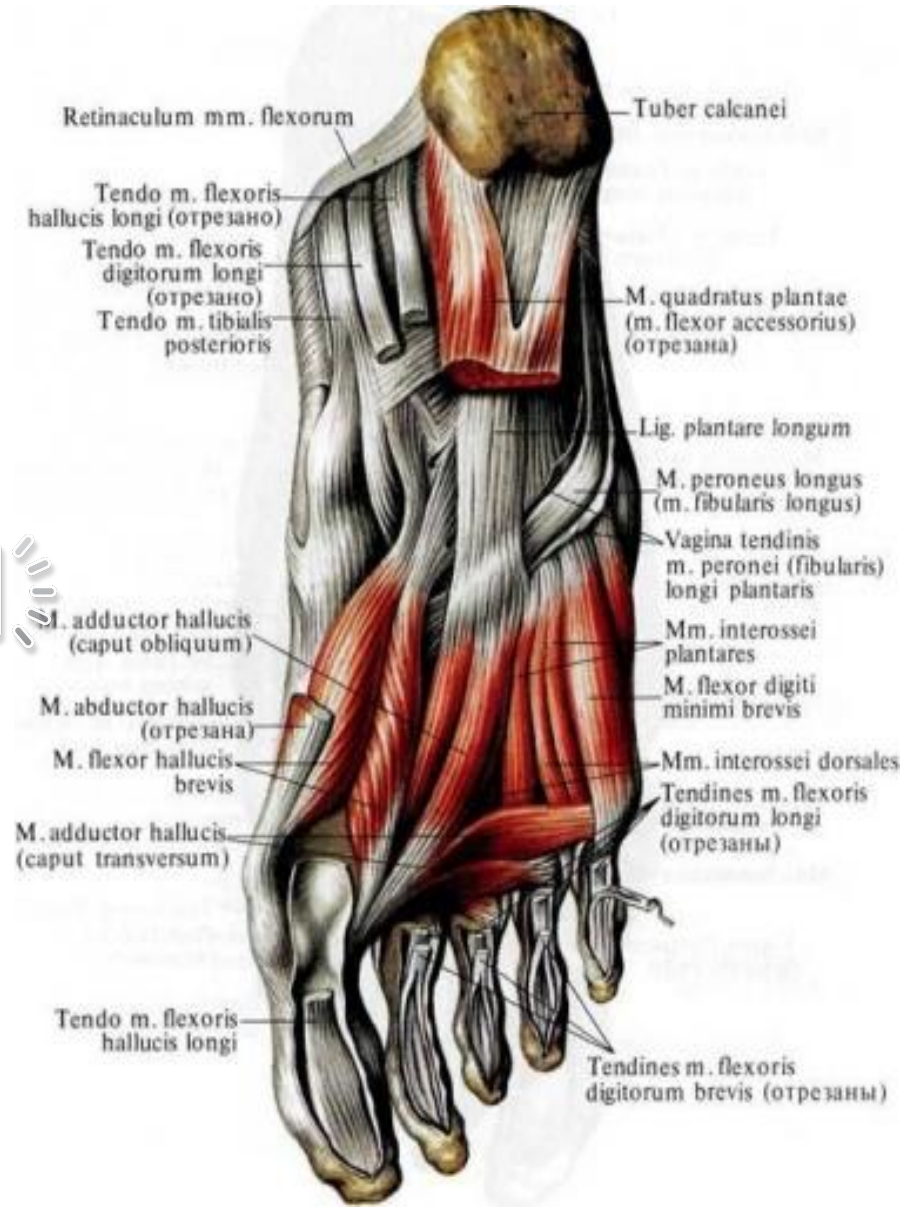
пяточный бугор



Мышцы стопы



Тыльная поверхность



Плантарная поверхность

Контрольные вопросы к лекции

1. На какие группы делят мышцы туловища?
2. Какие функции выполняет трапециевидная мышца?
3. Где располагается и какие функции выполняет широчайшая мышца спины?
4. Назовите мышцу, которая приводит плечо к туловищу и участвует в акте вдоха, приподнимая ребра.
5. Опишите строение и перечислите функции прямой мышцы живота.
6. Назовите мышцы-антагонисты и мышцы-синергисты плеча. Какие функции они выполняют?
7. Какие функциональные группы мышц выделяют в предплечье?
8. Опишите строение и перечислите функции четырехглавой мышцы бедра.
9. Перечислите мышцы задней группы мышц бедра.
0. Какая мышца располагается на задней поверхности голени? Из каких частей она состоит? Какие функции выполняет?

Ответы просьба присылать на адрес i-sineva@yandex.ru.
В теме письма указать «Анатомия человека 20 марта»,
в тексте письма необходимо указать ФИО и номер группы.

Срок выполнения задания – до 21:00 22 марта.