

**С.Ж.АСФЕНДИЯРОВ АТЫНДАҒЫ
ҚАЗАҚ ҰЛТТЫҚ МЕДИЦИНА
УНИВЕРСИТЕТІ**

**БРОНХ
ОБСТРУКТИВТІ
СИНДРОМ**

ОРЫНДАҒАН: РАХЫМЖАНОВА Ф

ТОП 26-2 К

ТЕКСЕРГЕН:

• Обструктивті синдром немесе бронхобструкція негізіне аллергиялық қабыну және бронхтар гиперреактивтілігі жататын, тыныс қиындығы ұстамаларымен білінетін, диффузды обструкція, беткейлі бронхеттерінің спазмы, шырыш гиперсекрециясы, бронх қабаты ісінуімен белгілі ауру.

Бронхобструктивті синдром этиологиясы

- *Параг-риптің II-түрі;*
- *Гемофилді таяқша;*
- *Аллергиялық, анафилактикалық әсерлер;*
- *Кішкентай бөгде заттар;*
- *Гипокальциемия;*
- *Күл корина бактериясы (Леффлер таяқшасы) т.б*

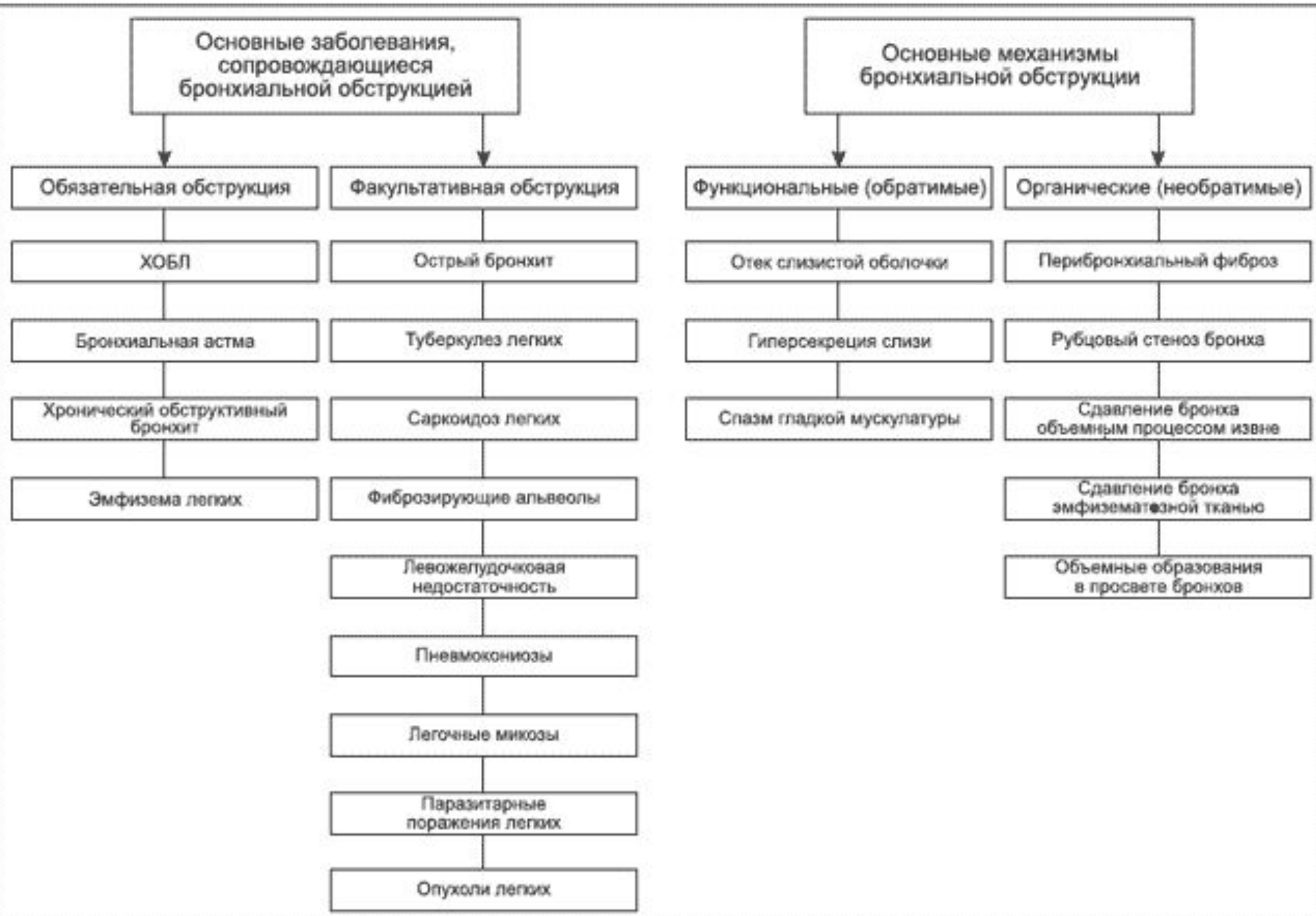
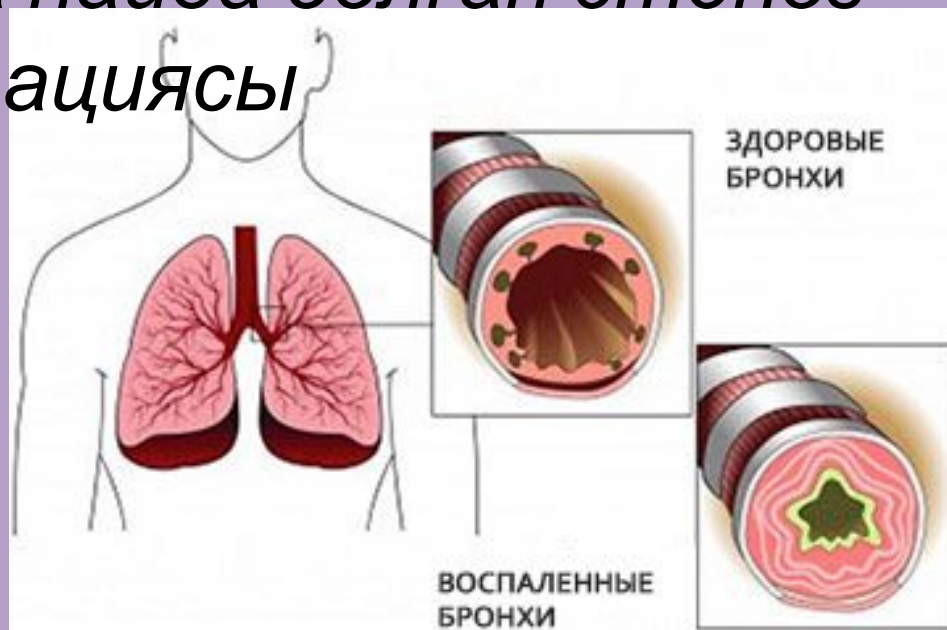


Рисунок 1. Основные заболевания, сопровождающиеся бронхиальной обструкцией, и ее основные механизмы

Патогенез

- Қайтымды =>Қабыну => Ісіну => Бронхоспазм => мукоцилиарлы клиренс бұзылысы
- Қайтымсыз=> Туа пайда болған стеноз => Бронх облитерациясы



Бронх обструкциясының генезі:

- дистония
- бұлшық ет тінінің гипертрофиясы
- гиперкриния
- дискриния
- мукоцилиарлы клиренстің бұзылуы
- ісік
- инфильтрациялық қабыну шырышты қабықтың метаплазия және гиперплазиясы
- бронхтардың деформациясы,
- обтурациясы жүйелік және тұрақты иммунитеттің өзгерісі

Науқастағы негізгі шағымдар:

- жөтел, қақырық тастау және ендікпе. Созылмалы бронхтың ең ерте белгісі-таңертеңгілік жөтел. Ұйқыдан тұрып, қимылдай бастағанда жөтелу. Бұл мукоциллиарлық транспорттың түнгі мезгілдегі шамасыздығының белгісі. Бронхиттің жаңа басталған шағында жөтел салқын, ылғалды маусымдарда күшейіп, жазғы уақыттарда тыйылады. Кейіннен жөтел тәулік уақытымен санаспай жиіленеді. Егерде ұсақ бронхтар басым зақымданса (рефлексогендік зондылары жоқ), жөтел болмайды, тек қана ендікпе мазалайды.

Бронхобструктивті синдром диагностикасы

- ЖҚА өзгеріссіз. Созылмалы іріңді бронхиттің айқындалған өршуінде көп емес нейтрофильді лейкоцитоз және СОЭ жоғарлауы байқалады.
Серологиялық тест — IgM и IgG, IgA;
Гельминттерге — токсокароза, аскариндоза
Аллергиялық — Ig E ПЦР – РНК, ДНК Ренгенде – ателектаз, пневмония, бөгде зат Бронхоскопия, сцинтиграфия, бронх – өкпенің компьютерлі томографиясы және т.б

Бронхобструктивті синдром емі

- Қауіп факторларының әсерін төмендету
Ауырлық дәрежесін анықтау, өкпенің
рентгенографиясы. Оттегімен емдеу. Газдың
құрамын қайталап анықтау. Бронх
кеңейіткештер (небулайзер арқылы),
салбутамол немесе фенотерол,
метилксантиндер. СКС – көк тамырға немесе
ішке 0,5 мл/кг тәул. Антибактериалды терапия –
бактериалды инфекциялардың белгілері
болғанда (ішке немесе көк тамырға). Гепарин
(т/а). Ілеспелі ауруларды емдеу. Өкпенің
инвазивті емес вентиляциясы. Мукалитик,
дренаж Инвазивті вентиляция.

- **Алдын – алу** Обструктивті синдромның негізгі алдын – алу шарасы темекі түтінінен, химиялық зиянды заттардан аулақтау, зиянды өндірістерді профилактикалық бақылау. Аурудың ерте диагностикасы вирусты ауруларды ескерту, шынығу, созылмалы бронхитті дер кезінде емдеу, қайталануға қарсы ем жүргізу.

ПАЙДАЛАНЫЛҒАН ӘДЕБИЕТТЕР

- <http://kazmedic.kz>
- Абросимов В.Н., Порядин В.Г. Воспаление и гиперреактивность дыхательных путей при бронхиальной астме. Тер. Архив. 1994; 25.
- 2. Barnes P.J. New concept in the pathogenesis of bronchial responsiveness and asthma. J. Allergy Clin. Immunol. 1989; 83: 1013-1026.
- 3. Лукина О. Ф. Функциональная диагностика бронхиальной обструкции у детей. Респираторные заболевания. 2002; 4: 7-9.
- 4. Геппе Н. А. Современные представления о тактике лечения бронхиальной астмы у детей. РМЖ. 2002; 10: 7: 12-40.
- 5. Гавалов С.М. Синдром гиперреактивности бронхов и его клинические разновидности. Консилиум. 1999; 1: 3-11.