Нарушение гемо- и гидродинамики глаза

-

Лекция № 4 для II, IV и VII факультетов подготовки врачей

Д.м.н., доцент Симакова И.Л.

Военно-медицинская академия
Санкт-Петербург

Патанатомические изменения в кровеносных сосудах при гипертонической болезни (ГБ)

Морфологические изменения в сосудах и органах определяют стадию заболевания и характер его течения (доброкачественный или злокачественный).

Первая стадия (транзиторная гипертония):

- ангиоспазм, начальные проявления гипертрофии мышечного слоя и эластических структур в артериолах и мелких артериях.

Вторая стадия (стойкое повышение артериального давления):

- плазматическое пропитывание сосудистой стенки с исходом в гиалиноз и артериолосклероз;
- стенки артериол могут подвергаться фибриноидному некрозу с развитием тромбоза.

Третья стадия: вторичное повреждение органов в связи с нарушением внутриорганного кровообращения (кровоизлияния, циркуляторные некрозы или инфаркты).

Изменения на глазном дне при ГБ, выявляемые окулистом методом офтальмоскопии, помогают терапевту определить или подтвердить стадию заболевания

Офтальмоскопически оцениваются:

- выраженность артериального и венозного дерева;
- характер ветвления артериального дерева;
- соотношение калибра артерий и вен (в норме А:В = 2:3);
- степень извитости сосудов.

Нормальное глазное дно при офтальмоскопии

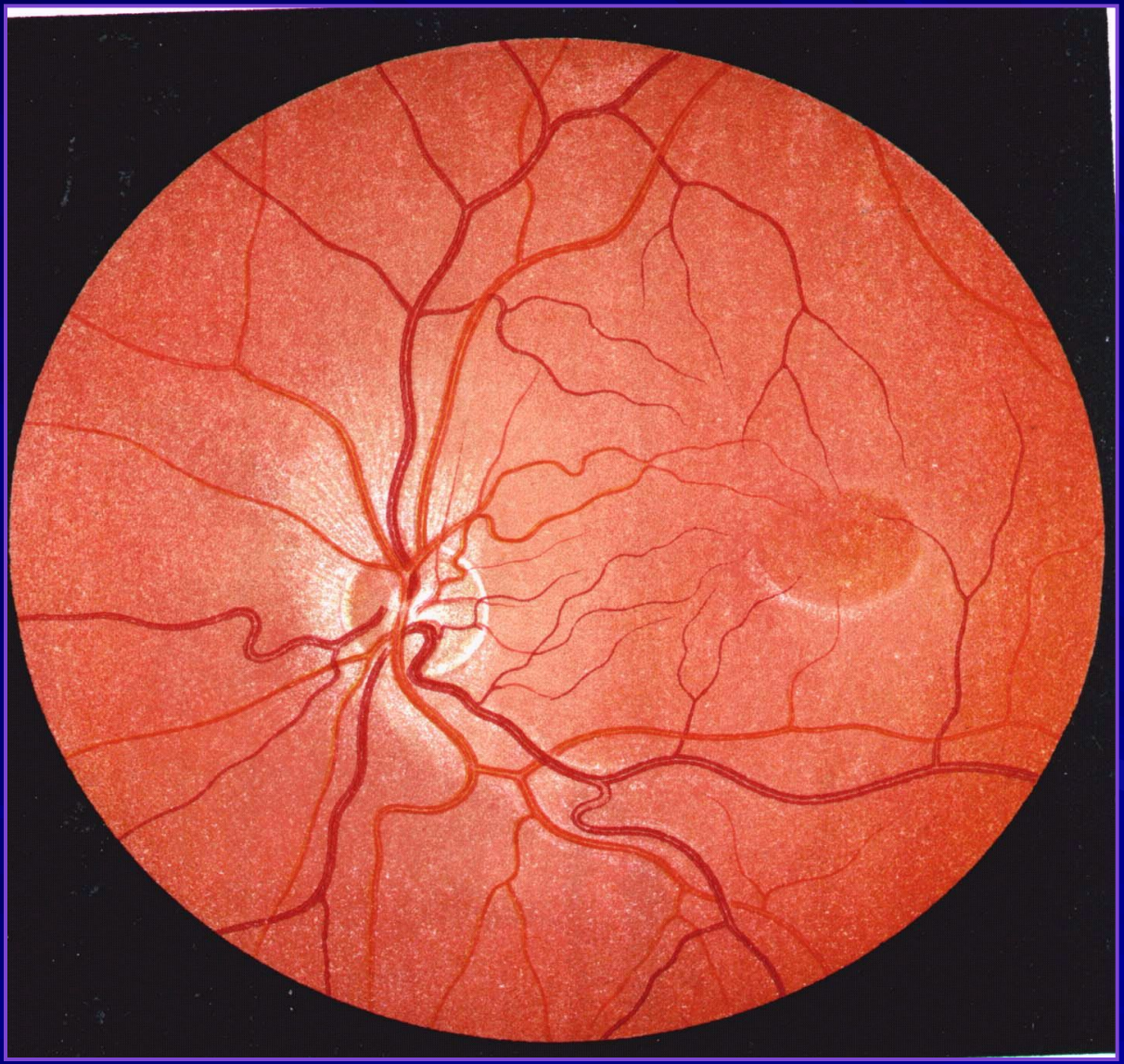

Классификация изменений на глазном дне при ГБ

В нашей стране наиболее распространена классификация М.Л. Краснова (1948):

- гипертоническая ангиопатия сетчатки (только функциональные изменения сосудов);

- гипертонический ангиосклероз сетчатки (на фоне ангиопатии признаки склероза сосудов);

- гипертоническая ретинопатия (поражаются не только сосуды, но и ткань сетчатки);

- нейроретинопатия (поражаются не только сосуды и сетчатка, но и диск зрительного нерва)

Изменения сосудов при ГБ

- Артериальное сосудистое дерево, обеднённое из-за тонического сокращения артерий или склеротических их изменений; венозное дерево более выражено вследствие расширения и извитости вен.

- Угол ветвления артерий с тенденцией к увеличению: может быть прямым или даже тупым (симптомы «тюльпана» и «бычьих рогов», Z.Toth,1958г).

- Артерии сужены (**A:B = 1:3**), вены расширены (**A:B = 1:4**); характерна неравномерность сужения артерий, что может проявляться асимметрией их калибра на двух глазах.

- Диагностическое значение имеет извитость парамакулярных венул - симптом Гвиста (встречается у 10-20% больных).

Симптомы «тюльпана» и «бычьих рогов»

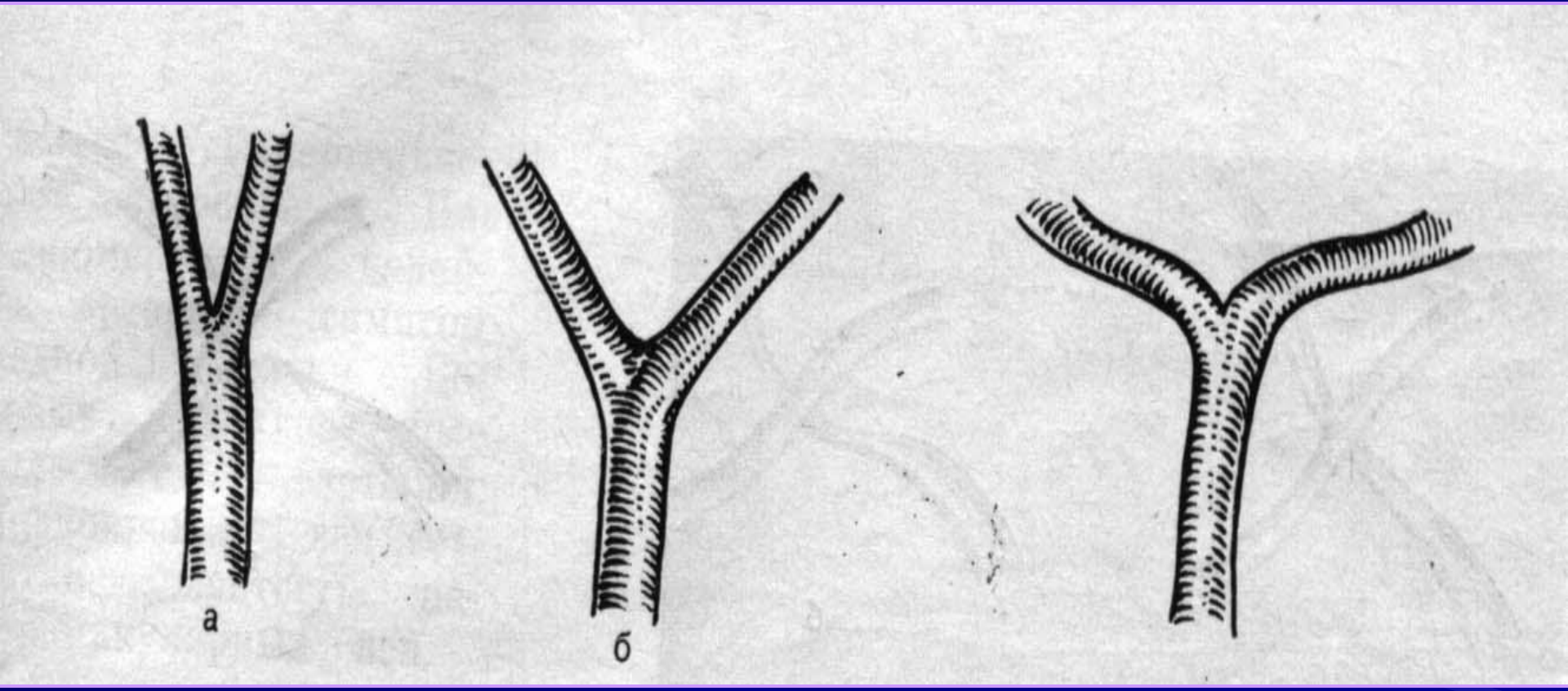

Гипертоническая ангиопатия сетчатки

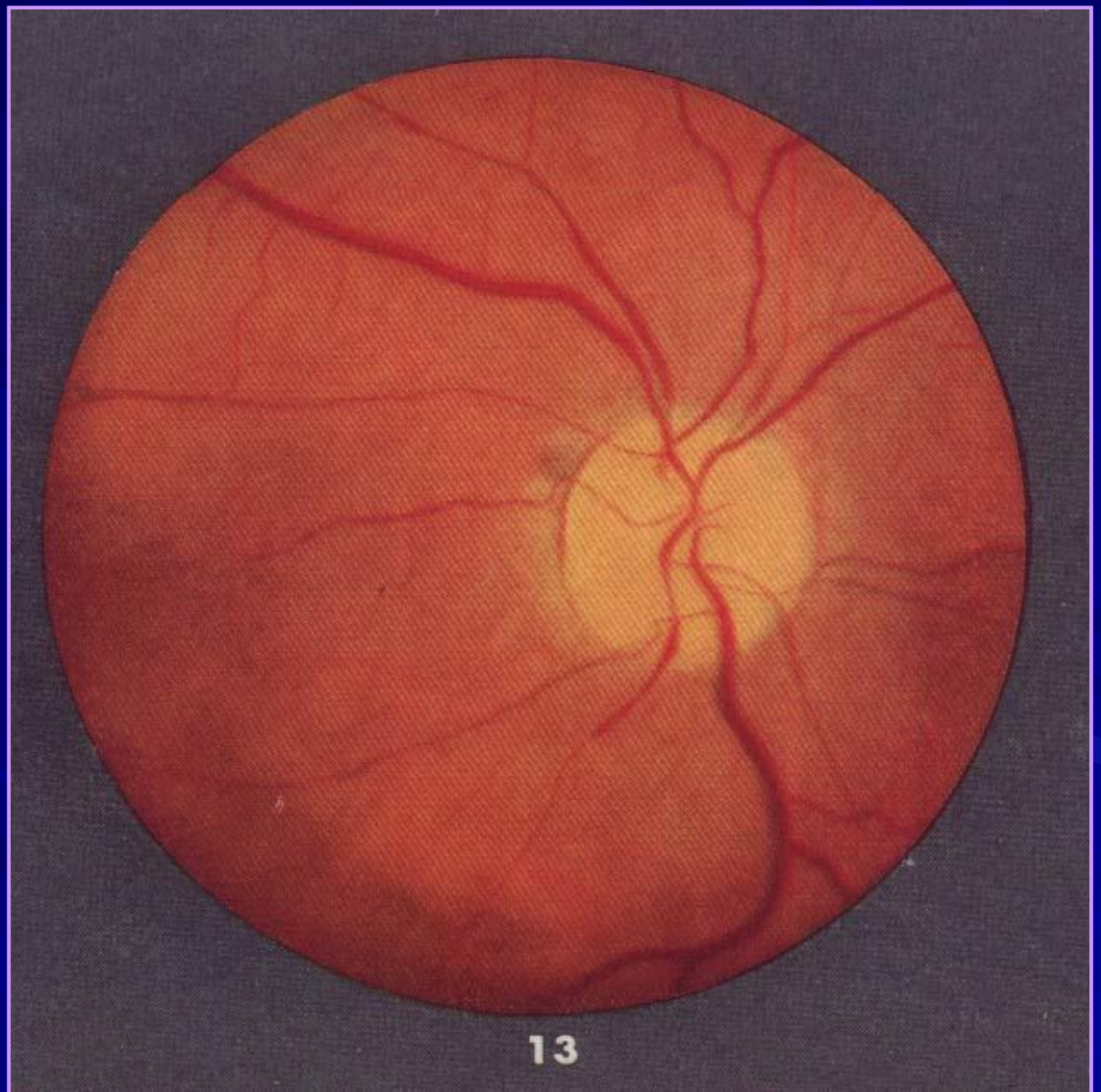

Проявления реактивного склероза ретинальных артерий

- расширение светового рефлекса по оси сосуда;
- сужение просвета артерии;
- появление боковых полос вдоль сосуда;
- симптом артериовенозного перекреста

(Э.Ральман, 1889; M.Gunn,1898; R.Salus, 1929):

1 степени - сужение просвета вены под артерией,

2 степени - наряду с сужением изгиб вены под артерией,

3 степени - изогнутая вена кажется полностью передавленной под артерией;

- симптом «медной проволоки» - проявляется в основном на крупных ветвях; рефлекс на артерии расширен, с желтоватым оттенком;
- симптом «серебряной проволоки» - на артериях второго и третьего порядка; сосуд узкий бледный, с ярким белым аксиальным рефлексом ; возможна кажущаяся полная облитерация сосуда.

Симптом артериовенозного перекреста

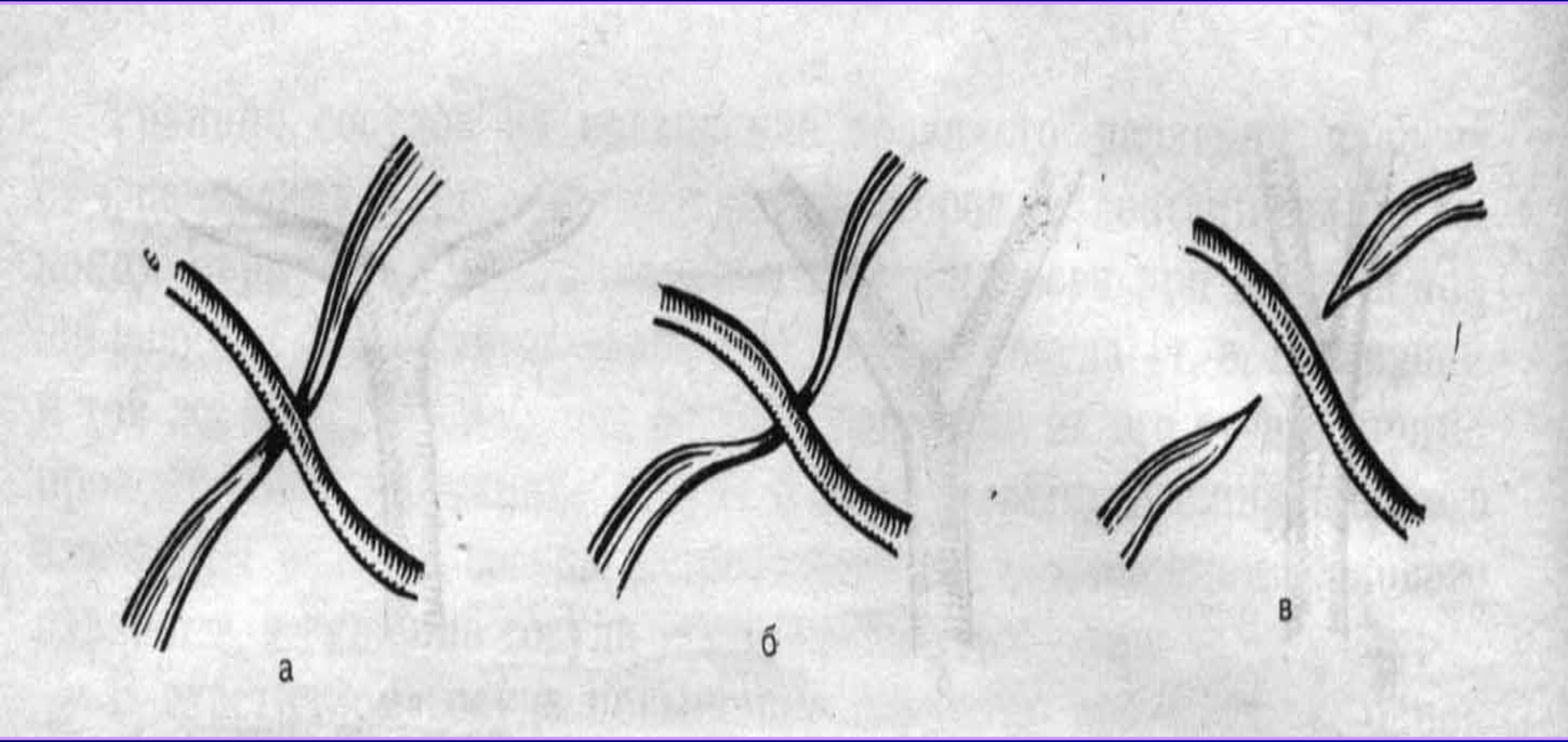

Гипертонический ангиосклероз сетчатки

Симптом «медной проволоки»

Симптом «серебряной проволоки»

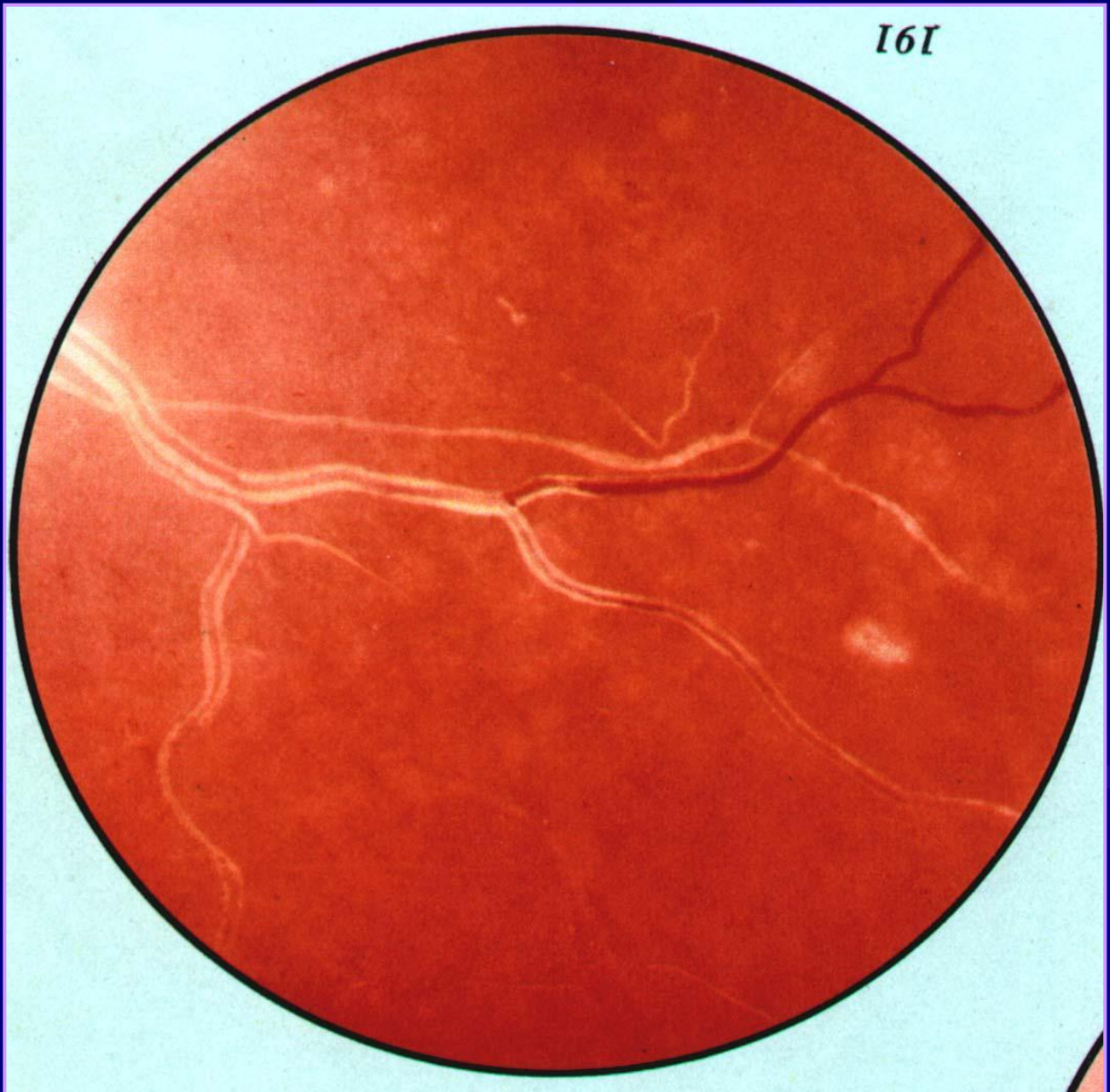

Ретинальные кровоизлияния

- мелкие кровоизлияния посредством диапедеза;
- более характерны кровоизлияния при разрывах мелких сосудов, капилляров.

Особенно часты кровоизлияния в слое нервных волокон около диска зрительного нерва - в виде штрихов, полосок или «языков пламени свечи», расположенных радиально по отношению к диску.

На периферии сетчатки - в виде округлых и неправильной формы пятен.

В макулярной зоне имеют радиальный характер в виде фигуры звезды или веера.

Для гипертонической болезни особенно характерны полосчатые кровоизлияния в перипапиллярной зоне.

Ретинальные экссудаты

Ватообразные очаги (мягкие экссудаты) - это серовато-белого цвета, с нечеткими контурами, проминирующие кпереди фокусы, располагающиеся преимущественно возле крупных сосудов.

Являются очагами дегенерации слоя нервных волокон сетчатки, как следствие окклюзии питающих их сосудов (инфаркт нервных волокон с блокадой аксоплазматического тока в них).

Даже единичные ватообразные очаги в сетчатке - тревожный симптом, т.к. это свидетельствует, как правило, о поражении сосудов почек;

прогноз для жизни без лечения плохой!

Ретинальные экссудаты

Твердые очаги (экссудаты) – это точечные очажки округлой или неправильной формы с четкими контурами, белого или желтоватого цвета, располагающиеся в наружном плексиформном слое сетчатки, состоящие из липидов, фибрина, макрофагов.

В отличие от друз - не флуоресцируют при флуоресцентной ангиографии.

В макулярной области твердые экссудаты располагаются радиально в виде фигуры звезды или веера.

Прогностического значения не имеют.

Гипертоническая ретинопатия (твердые экссудаты)

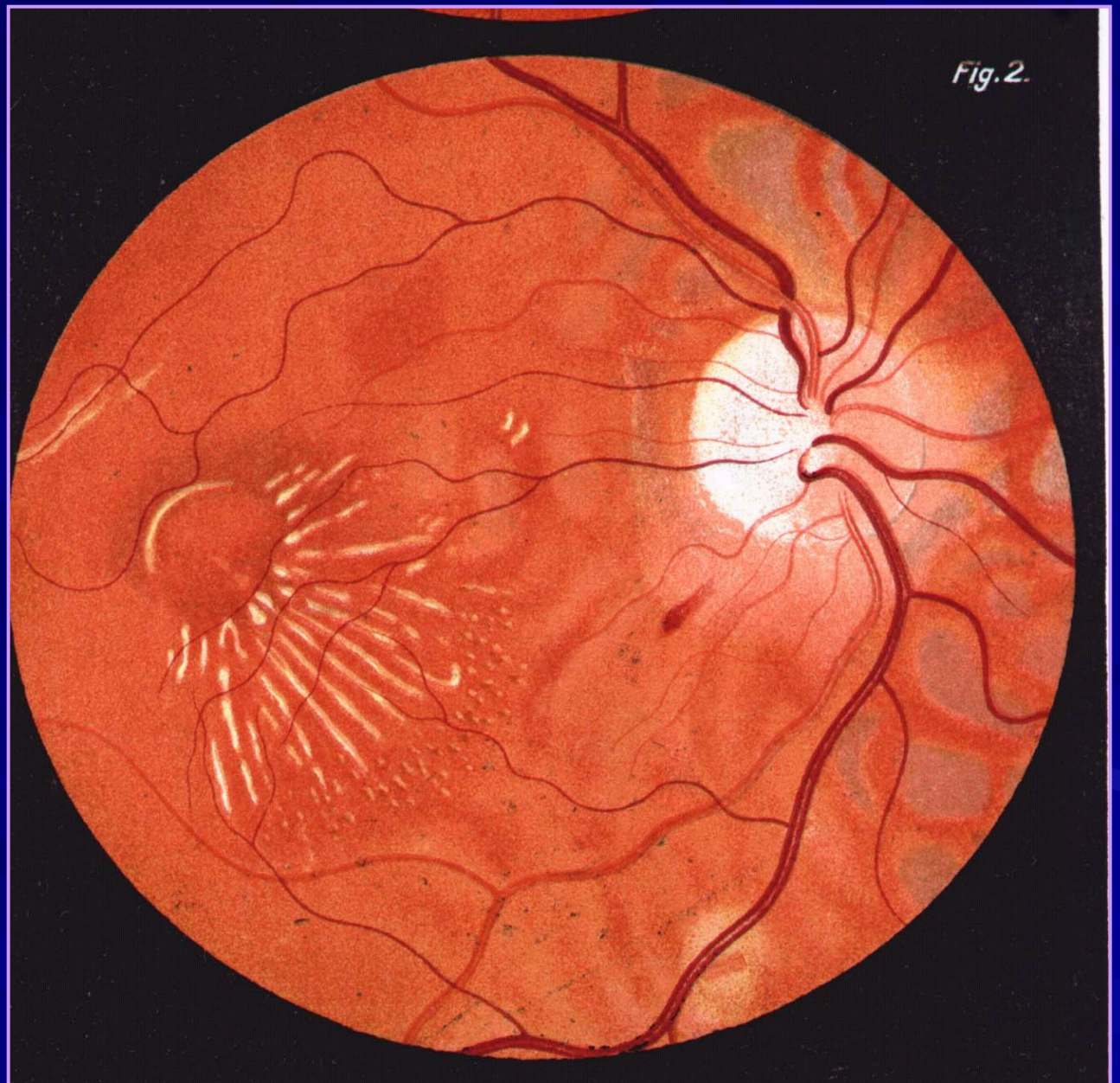

Гипертоническая ретинопатия (мягкие экссудаты)

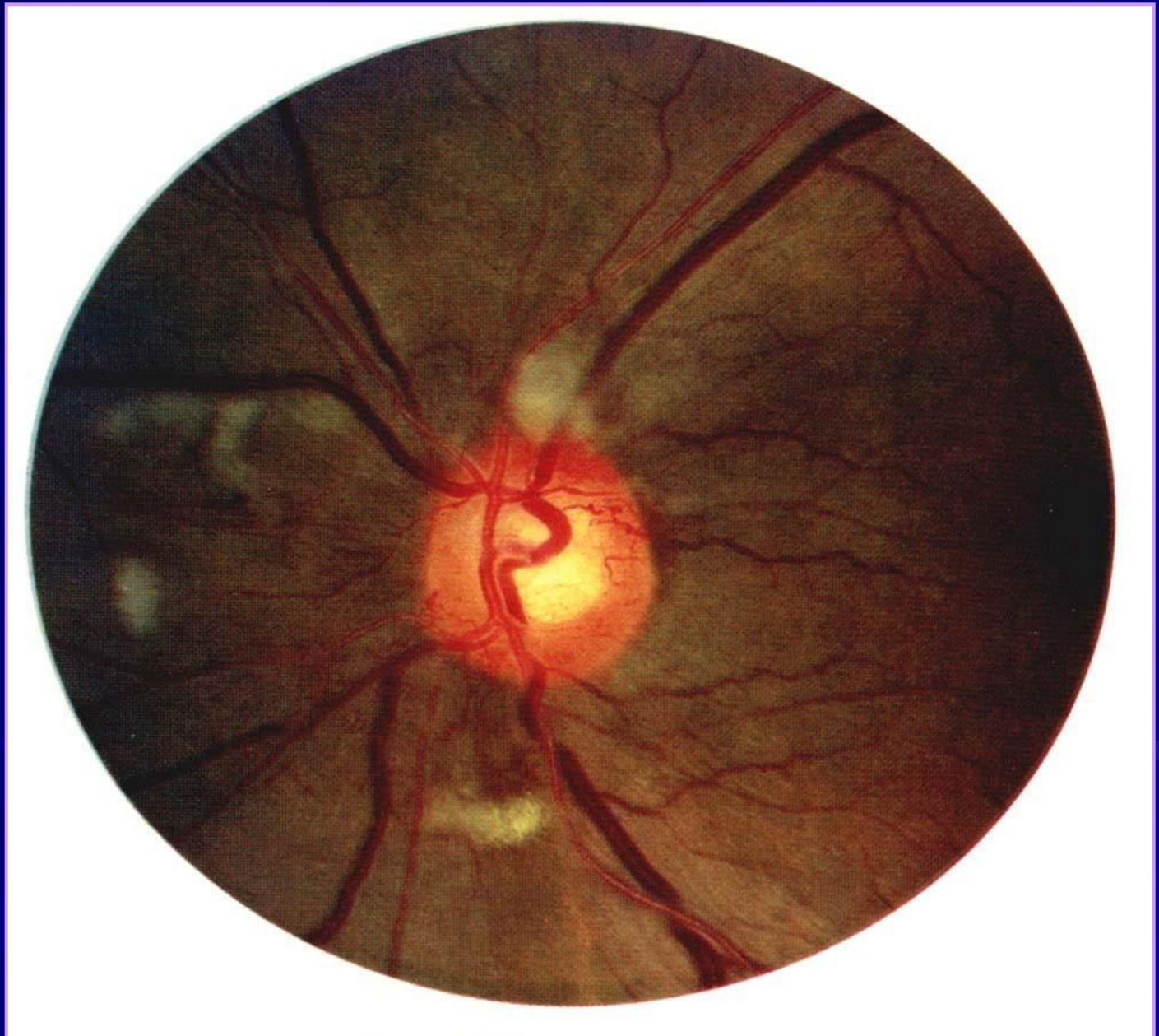

Отек сетчатки и диска зрительного нерва – следствие набухания аксонов ганглиозных клеток сетчатки из-за нарушения аксоплазматического тока на фоне ишемии. Локализуется в основном в перипапиллярной зоне и по ходу крупных сосудов.

Зрительные функции.

Возможно понижение темновой адаптации, умеренное сужение границ поля зрения и расширение слепого пятна.



Гипертоническая нейроретинопатия

Окклюзия центральной артерии сетчатки (ОЦАС)

Этиологические факторы:

- атеросклероз (35%);
- гипертоническая болезнь (25%);
- ревмокардит (7%);
- височный артериит (3%).

Патогенетический механизм обусловлен обтурацией ретинальной артерии вследствие ее ***спазма (50%), тромбоза (45%), эмболии (5%).***

Начало заболевания обычно внезапное. Возможны предвестники : головные боли, кратковременное затуманивание зрения, приступы мерцательной скотомы.

Жалобы: на внезапную потерю зрения на один глаз (исключение – неполная обтурация или наличие цилиоретинальной артерии).

Понижение остроты зрения до 0,1 - 0,2 в 17% случаев, до счета пальцев у лица - в 50%, до слепоты - в 10%.

На глазном дне - ишемический отек сетчатки (симптом «вишневой косточки»); артерии резко сужены, неравномерного калибра; столбик крови в артериях может быть фрагментированным; возможен маятникообразный ток крови в сосудах.

ДЗН обычной окраски с несколько стушеванными контурами. Вены также сужены. Возможны в небольшом количестве мелкие ретинальные геморрагии.

ОЦАС

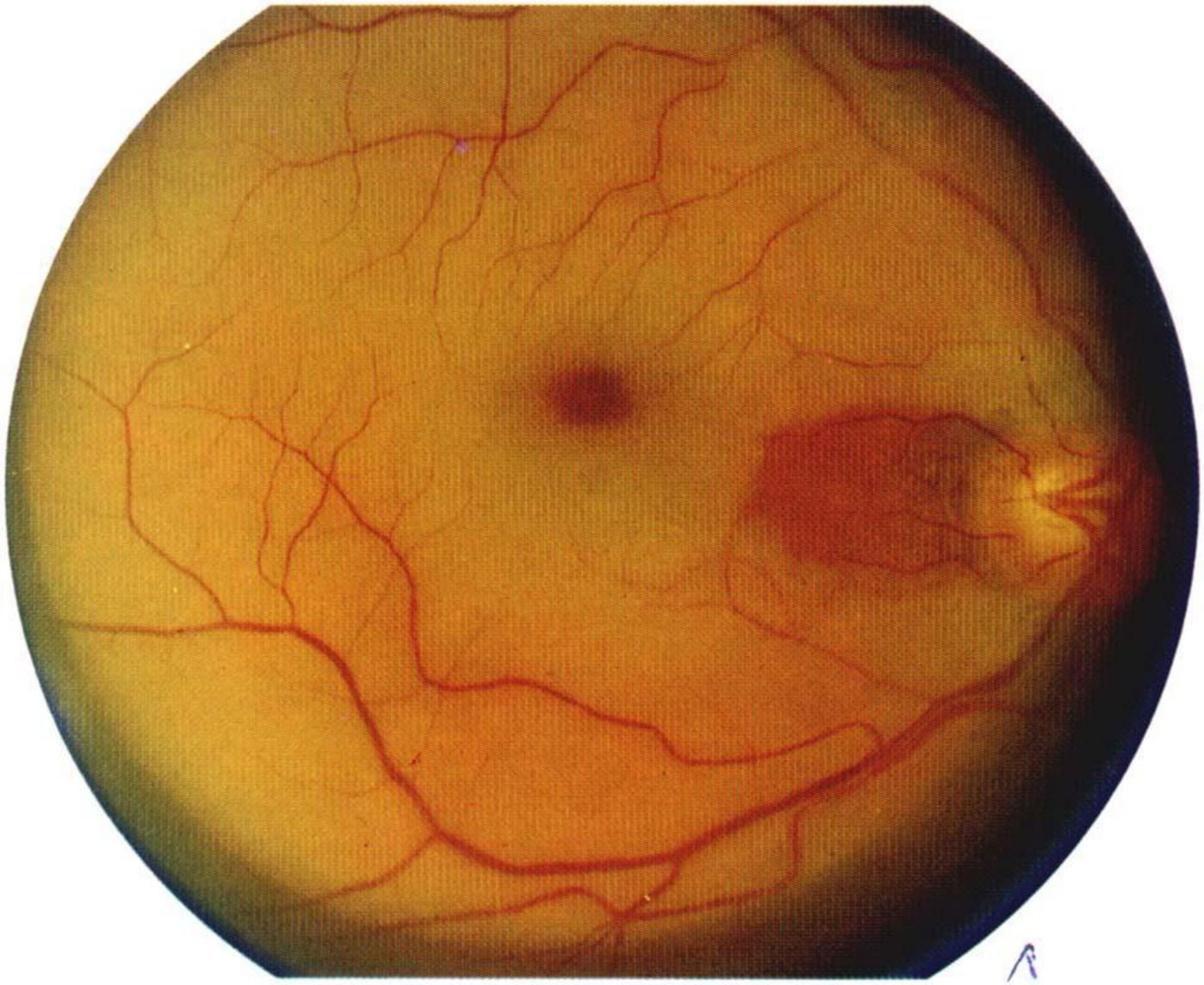

Прогноз для зрения при полной непроходимости ЦАС неблагоприятный. В исходе - атрофия зрительного нерва. Повышение зрения возможно только у небольшой части больных, если лечение начато рано, а причина связана со спазмом артерии.

ОЦАС - ургентное состояние!

Лечение направлено на расширение артерий и во многом зависит от своевременности его проведения.

При подозрении на тромбоз ЦАС - фибринолитики или антикоагулянты. При воспалительном генезе - кортикостероиды. Антиоксидантная терапия.

В случае полной окклюзии ЦАС уже через 1- 2 часа наступают необратимые изменения в сетчатке, и всякое лечение становится бесполезным.

Окклюзия центральной вены сетчатки (ОЦВС)

Возникает чаще у пожилых людей - средний возраст 60 - 65 лет.

Этиология:

- гипертоническая болезнь;
- атеросклероз;
- сахарный диабет.

Патогенез:

- тромбоз вены;
- утолщение стенки вены в связи с пролиферацией эндотелия и субэндотелиальной ткани;
- давление на вену со стороны артерии или решетчатой пластинки склеры;
- воспалительный процесс;
- изменение вязкости крови и ее коагулирующих свойств.

ОЦВС чаще происходит в ночное время, когда понижено кровяное давление и замедлен кровоток.

Жалобы на резкое и быстрое понижение зрения. Возможно падение зрения не сразу, а в течение нескольких часов.
В отличие от артериальной окклюзии полная слепота никогда не наступает и сохраняется, по меньшей мере, светоощущение.

На глазном дне определяются множественные кровоизлияния, захватывающие всю сетчатку, особенно около ДЗН (симптом «раздавленного помидора»).

Артерии сетчатки обычно сужены; вены расширены, извиты, более темного цвета, чем обычно. Отек сетчатки может частично прикрывать сосуды.
Белые экссудативные очаги преимущественно в заднем отделе глазного яблока. ДЗН гиперемирован с нечеткими контурами.

ОЦВС

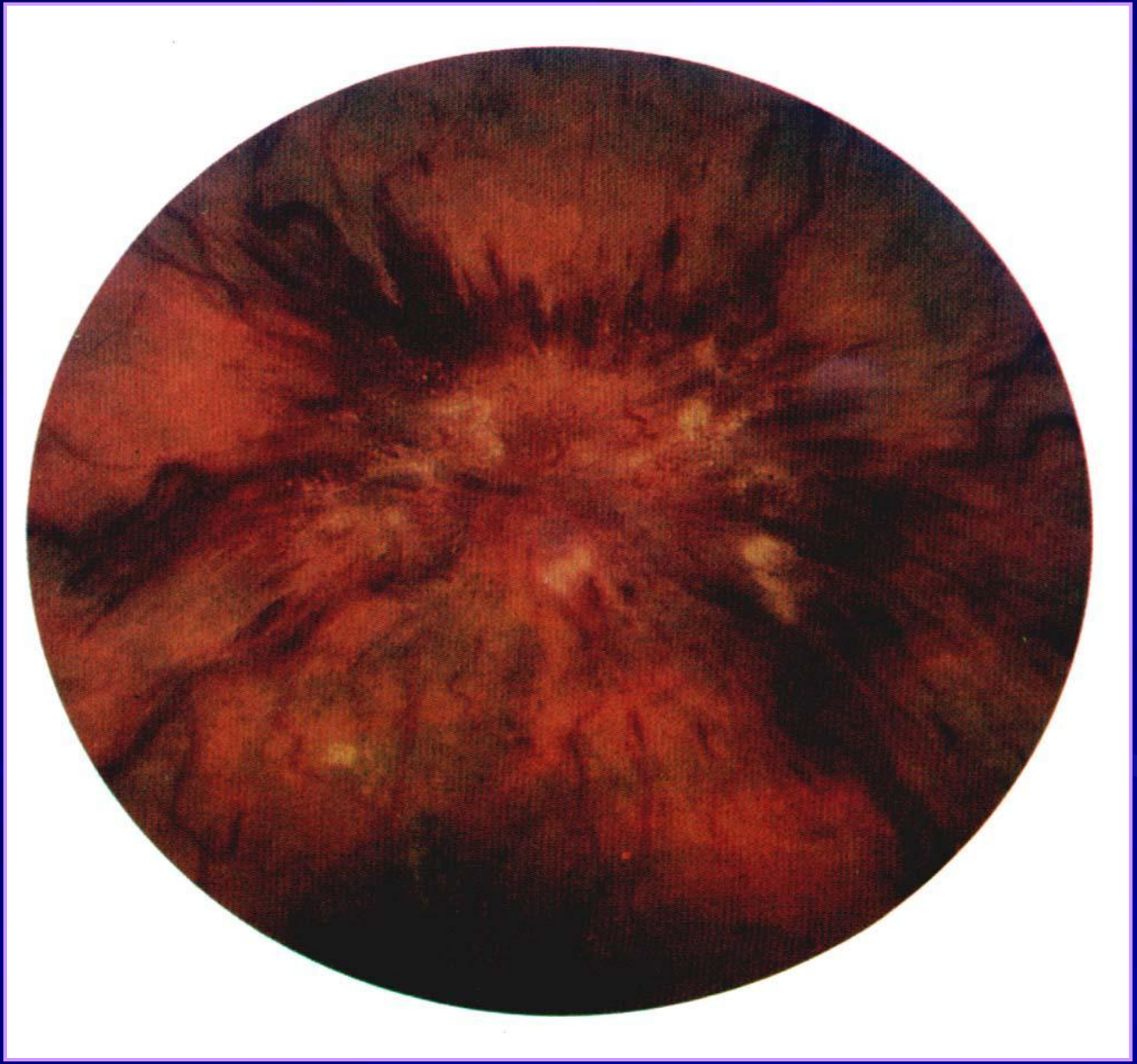

Кровоизлияния рассасываются в течение нескольких месяцев. В ряде случаев формируется густая сеть новообразованных сосудов в сетчатке и через 2 - 6 месяцев развивается вторичная неоваскулярная глаукома.

Окклюзия отдельной ветви ЦВС встречаются значительно чаще, чем основного ствола. Чаще страдает верхневисочная вена.

Прогноз при обтурации венозной ветви (особенно носовой) значительно благоприятнее, чем при ОЦАС. Кровообращение в сетчатке восстанавливается путем реканализации вены или через коллатерали.
Острота зрения при этом повышается, если не развивается кистозная дистрофия желтого пятна.

Тромбоз верхневисочной ветви ЦВС

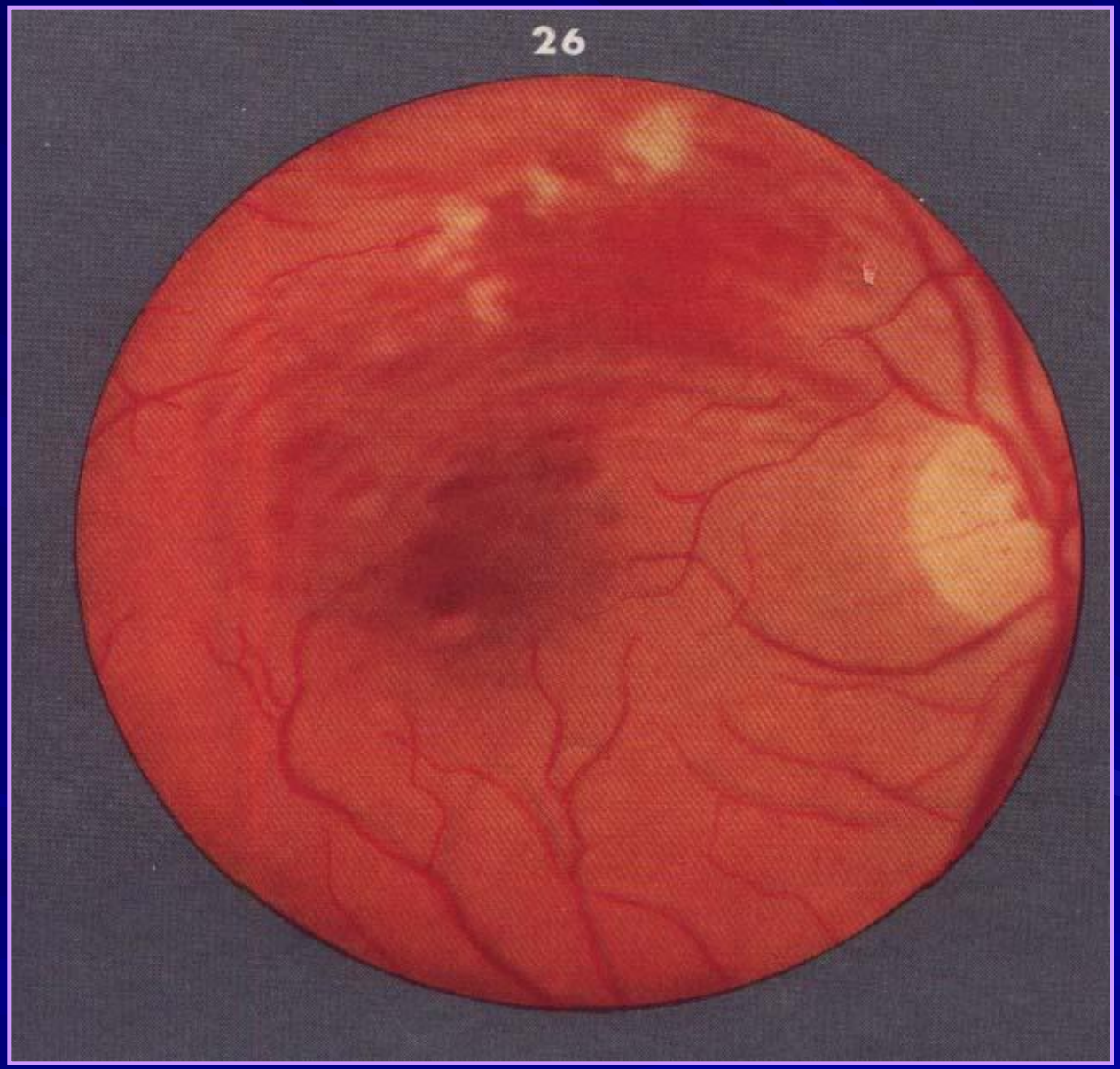

Лечение ОЦВС может быть эффективно в случае раннего применения тромболитических средств. Принцип терапии - сочетание фибринолитических и антикоагулянтных препаратов.

Наиболее эффективным методом введения фибринолитических препаратов в первые сутки является их перибульбарное введение, в частности, в комбинации с дексаметазоном, а также внутривенное в сочетании с гепарином.

Если макулярный отек не резорбируется в течение трех месяцев, то показана лазеркоагуляция для предупреждения перехода макулярного отека в кистовидный с необратимым снижением зрения и для подавления зон ишемии сетчатки с целью профилактики неоваскулярной глаукомы.

Тромбоз нижневисочной ветви ЦВС (слева) и результат флуоресцентной ангиографии спустя 3 месяца (справа)

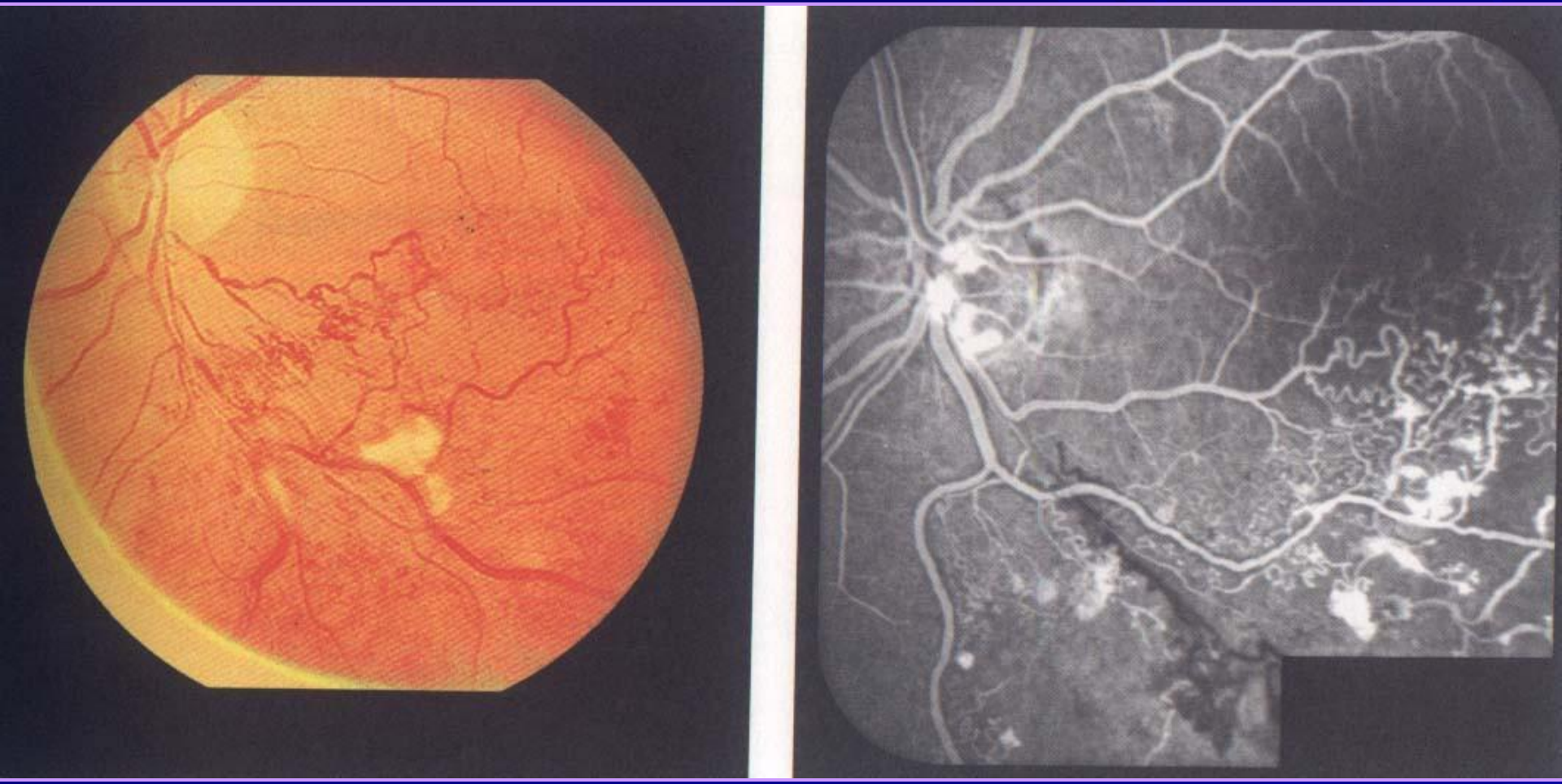

Изменения на глазном дне при сахарном диабете

Непролиферативная диабетическая ретинопатия



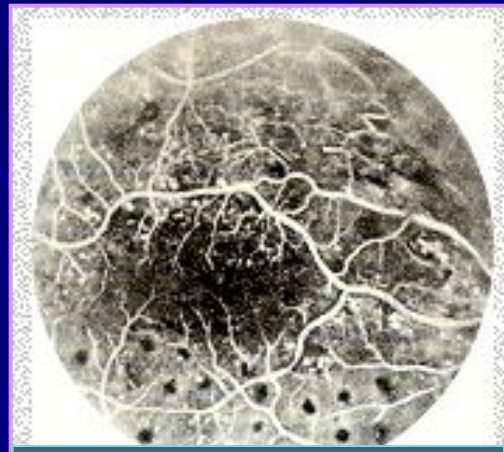

Флуоресцентная ангиография

Пролиферативная диабетическая ретинопатия

Гидродинамика глаза

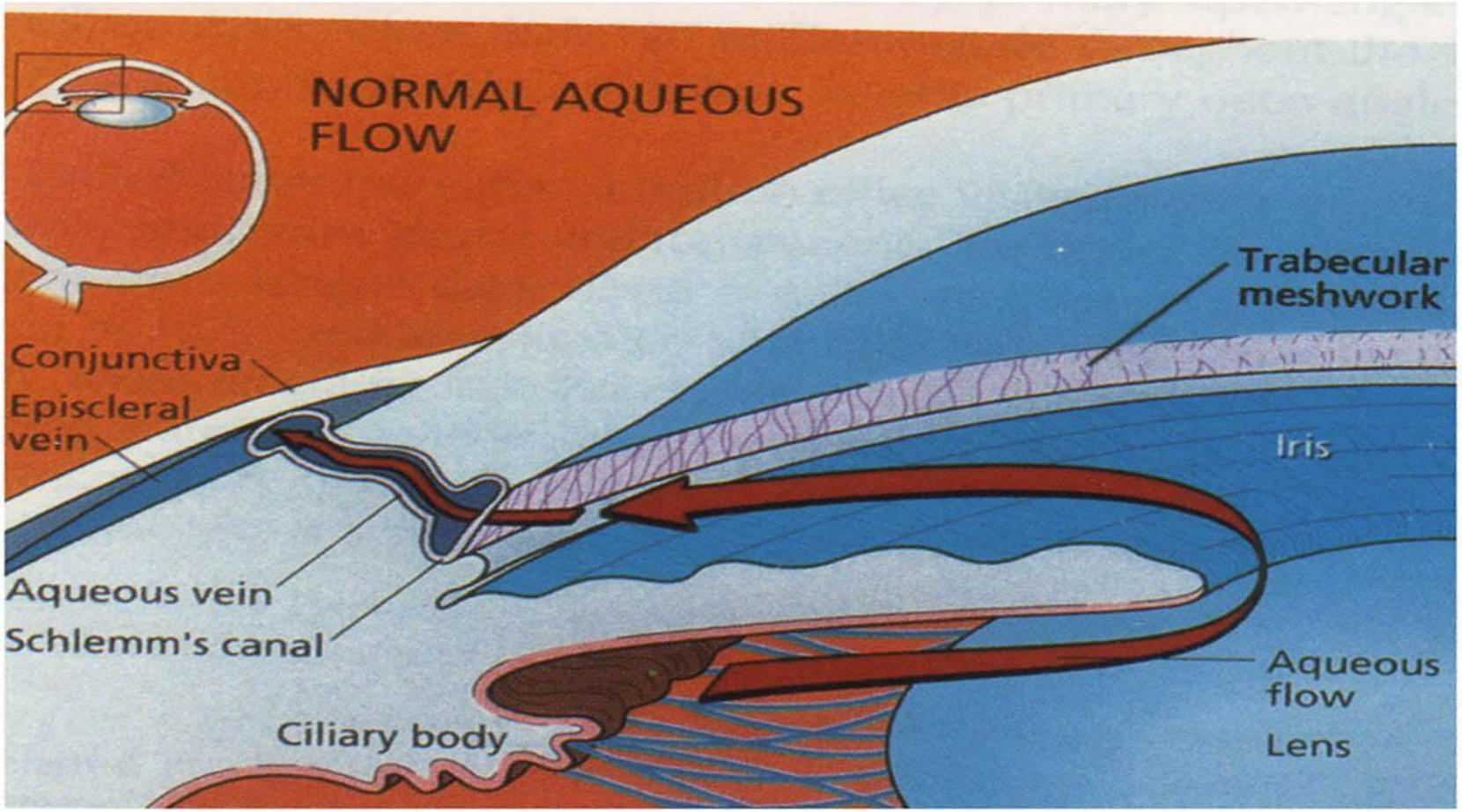

Радужно-роговичный угол

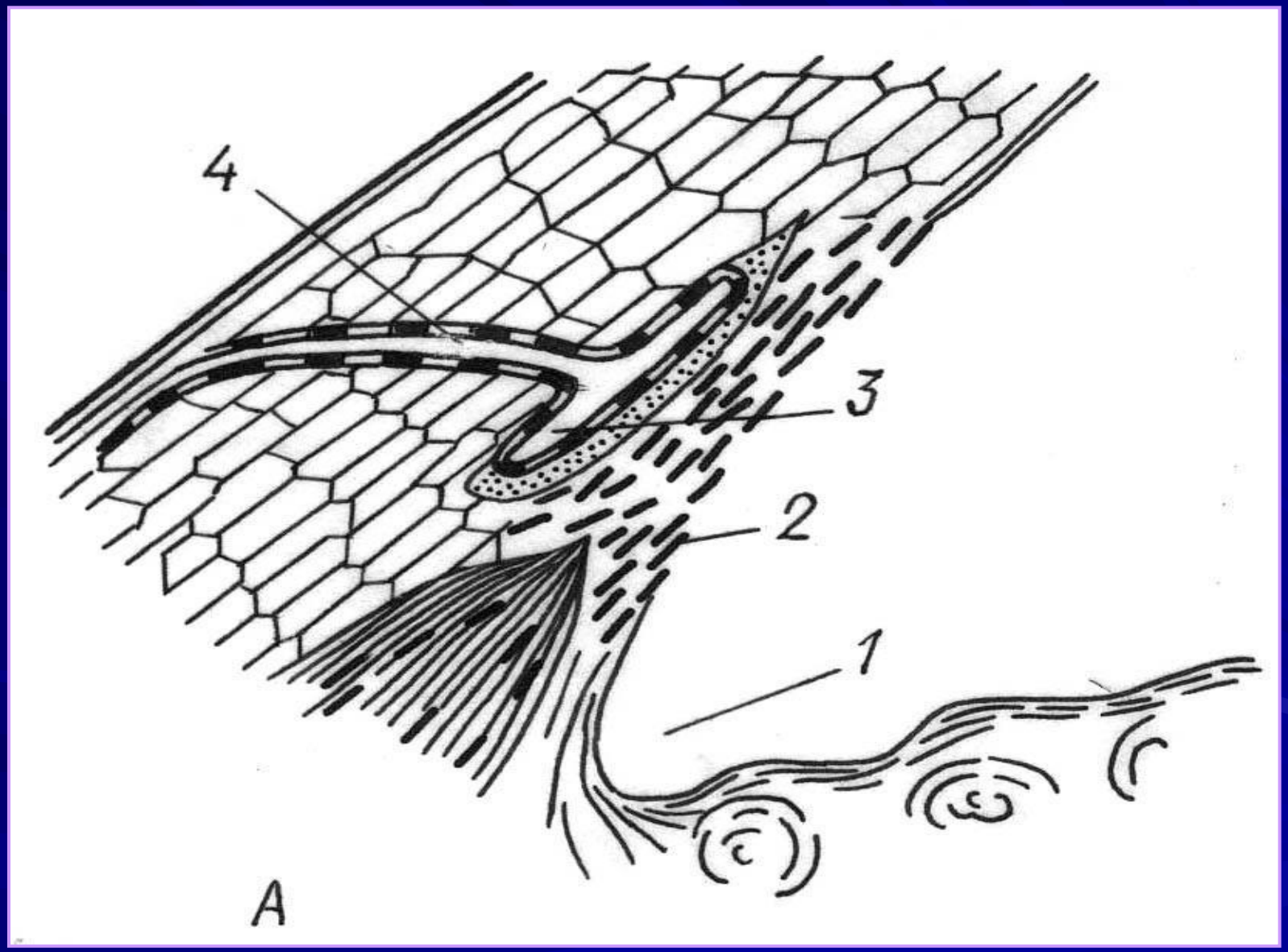

Эпидемиология и социальное значение глаукомы

В мире глаукомой больны более 60 млн. человек, из них слепы на оба глаза, по данным крупных эпидемиологических исследований, от 5,2 до 10,05 млн. (Либман Е.С., 2009).

По данным Минздрава, в России в 2007 г. было зарегистрировано 1,025 млн. больных глаукомой, из них 805 тысяч находились на диспансерном учете. (Либман Е.С., 2009)

В нашей стране за последние 10 лет уровень слепоты вследствие глаукомы вырос почти в 3 раза: с 8 до 22 на тысячу населения. (Либман Е.С., 2009)

В структуре первичной инвалидности глаукома как основная причина выросла более чем в 2 раза: с 14% до 29% (Либман Е.С., 2009), а в Санкт-Петербурге и Ленинградской области – **до 38,9%** (Разумовский М.И., 2006).

РАННЯЯ ДИАГНОСТИКА ГЛАУКОМЫ –

наиболее эффективная профилактика слепоты и инвалидности вследствие данного заболевания (Волков В.В., 1985, 2001, 2008; Нестеров А.П., 1995, 2008).

ГЛАУКОМА - это

прежде всего, стойкое специфическое нарушение зрительных функций как результат сдавливания, а затем и атрофии зрительно-нервных волокон в склеральном канале (глаукоматозная оптическая нейропатия) вследствие прогиба решетчатой пластинки склеры **(Волков В.В.,1985, 2001, 2008)**



Из резюме экспертов первой согласительной встречи членов AIGS (США, 2003) **и симпозиума «SWAP or Double ?» в рамках Международного конгресса по глаукоме** (Австралия, 2007)**:**

для диагностики начальной глаукомы необходима совокупность структурных и функциональных отклонений ДЗН от нормы.

Классификация глаукомы

- **Первичная**
- **Вторичная (увеальная, посттравматическая, факогенная, неоваскулярная и др.)**
- **Врожденная (новорожденных, инфантильная, ювенильная)**

Форма

- **Открытоугольная (ОУГ)**
- **Закрытоугольная (ЗУГ)**
- **Смешанная**

Стадия

Начальная (I)
Развитая (II)
Далеко зашедшая (III)
Терминальная (IV)

Уровень ВГД

a – нормальное (17-26 мм рт. ст)
b – умеренно повышенное (до 32 мм рт.ст.)
c – высокое (более 32 мм рт. ст.)

Состояние зрительных функций

Стабилизированное. Нестабилизированное

Острый приступ ЗУГ

Офтальмогипертензия, преглаукома, глаукома псевдонормального давления

Группы риска на глаукому

1 - кровные родственники уже учтенных больных глаукомой (в этой группе риск повышается в 15-20 раз);

2 - лица, у которых в возрасте 35-40 лет, т.е. в период формирования пресбиопии, появился зрительный дискомфорт, не устраняющийся очковой коррекцией;

3 - все лица старше 70 лет, даже не предъявляющие жалобы на глаза;

4 - больные с выраженными стадиями эндокринных, нервных и сердечно-сосудистых заболеваний всего организма (в этой группе риск повышается в 2 раза);

5 - лица с офтальмогипертензией независимо от возраста;

6 - лица со средней и высокой степенью близорукости (в этой группе риск повышается в 5 раз)

7 - коренные жители Африки и Азии страдают глаукомой в 4 раза чаще европейцев.

8. больные, длительно применяющие стероиды и злоупотребляющие алкоголем.

Триада Грефе (1857 г.)

1 - повышенный офтальмотонус (норма: 17-26 мм рт. ст.);

2 - сужение периферической границы поля зрения с носовой стороны;

3 - тотальная экскавация диска зрительного нерва.

Диск зрительного нерва в здоровом глазу

офтальмоскопическая картина

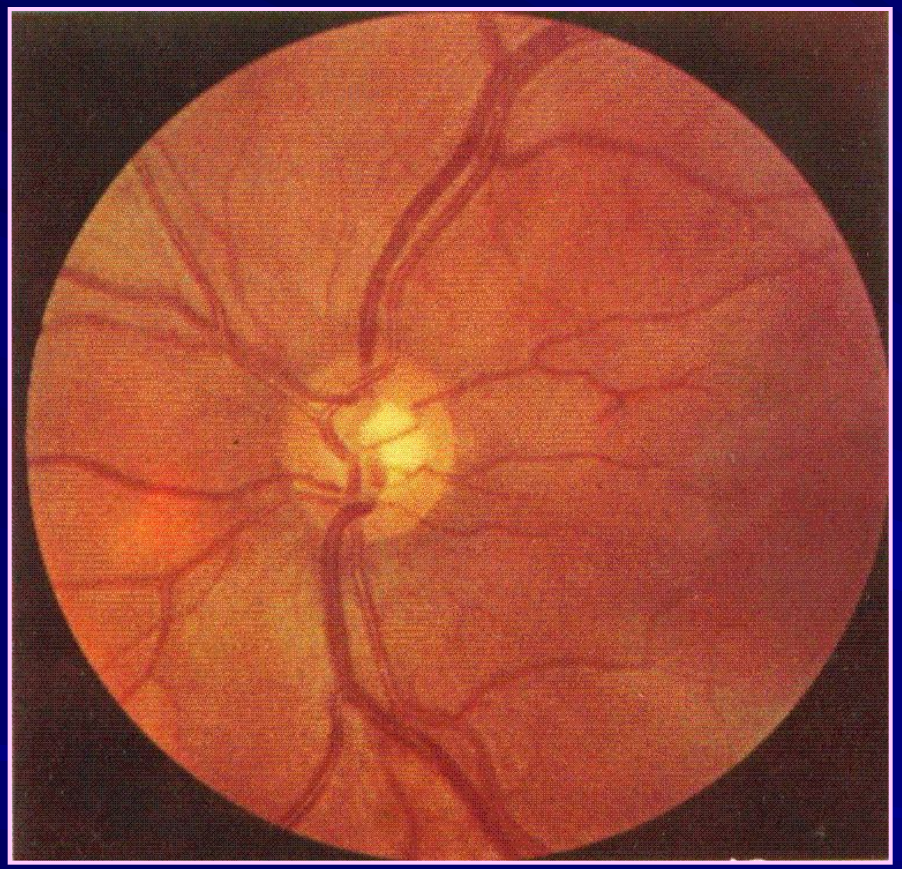

гистологическое продольное сечение

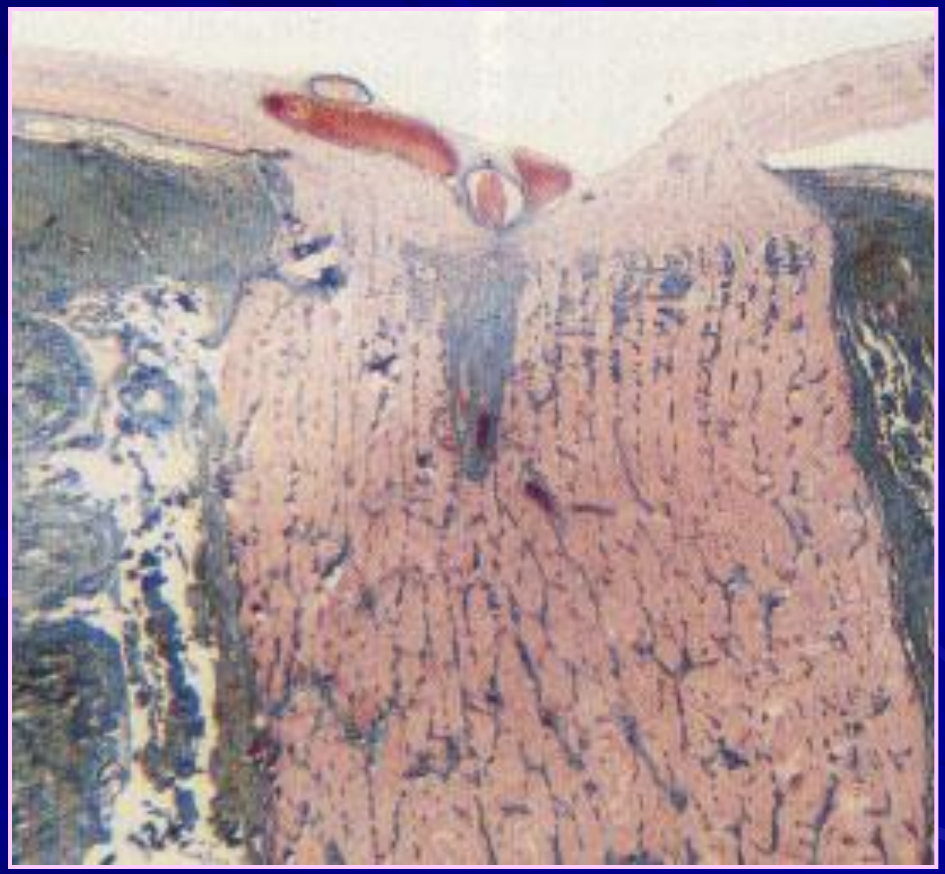

Экскавация диска зрительного нерва

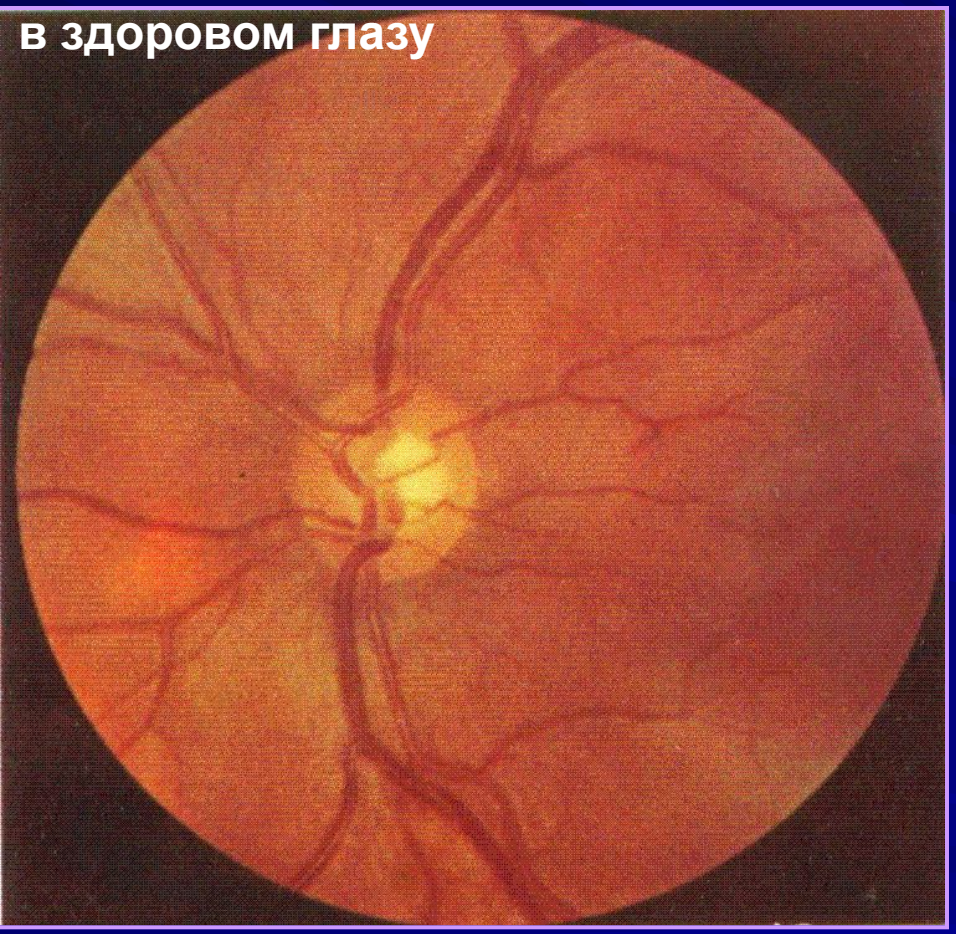

Механизм формирования глаукоматозной экскавации

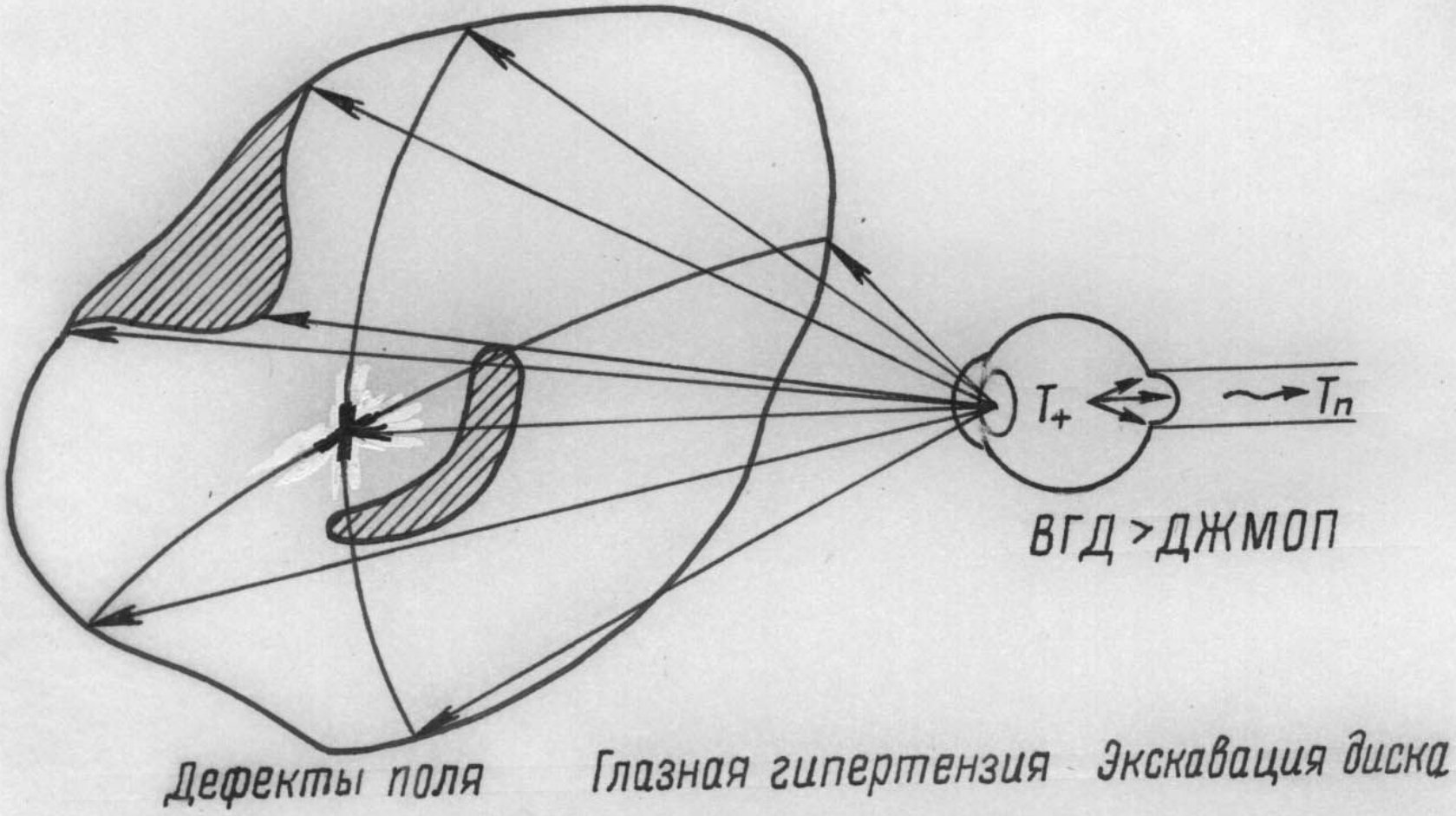

Очищенный ферментным протеолизом препарат нормальной (А) и деформированной по мере усиления экскавации ДЗН (Б) решетчатой пластинки склеры

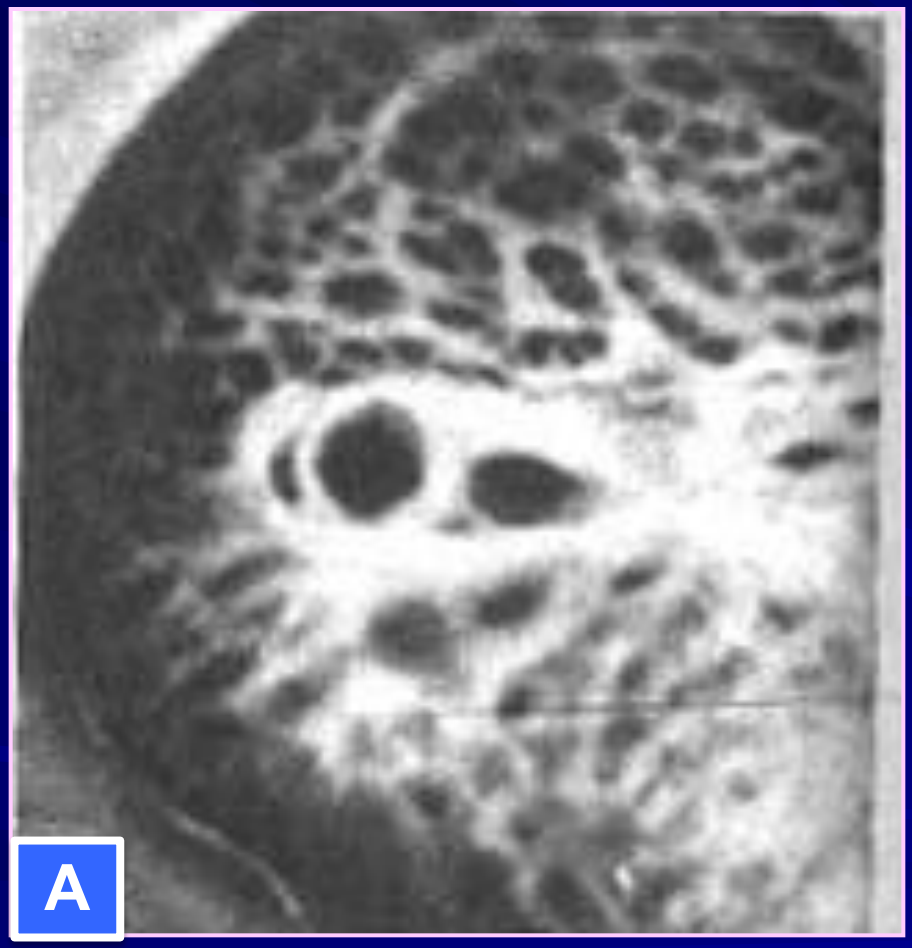

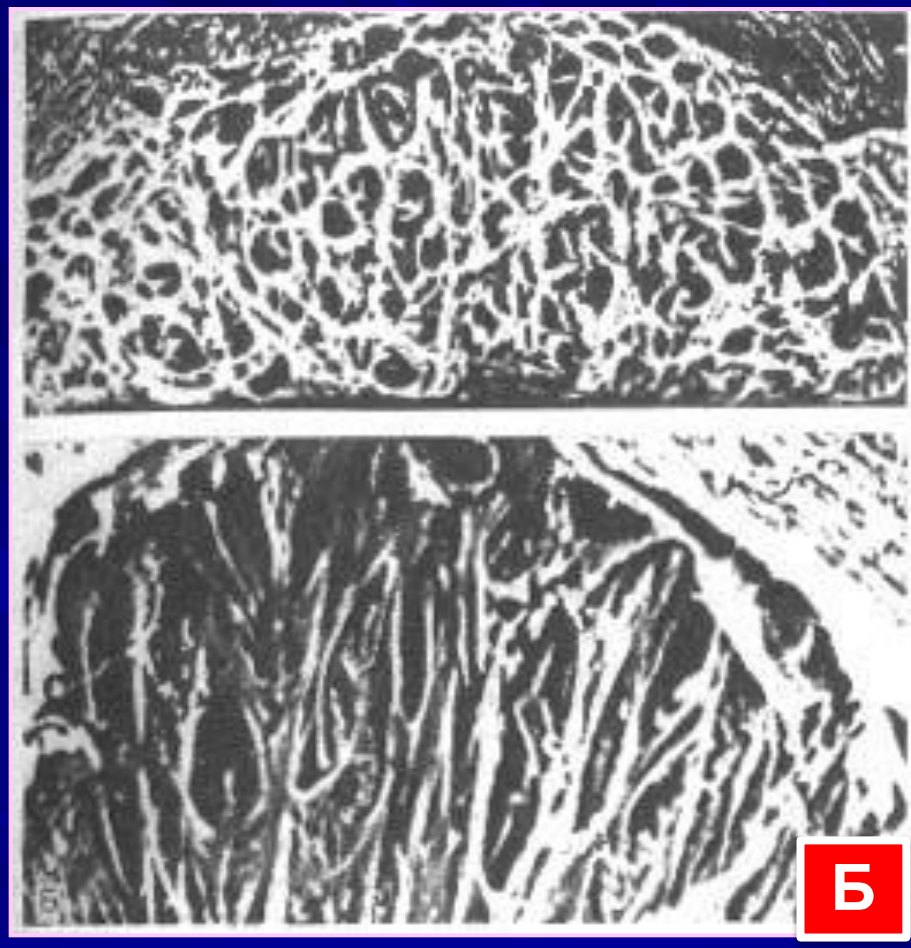

(Quigley H. et al., 1981)

Стадии глаукомы с учетом размера экскавации по Армали (Э/Д)

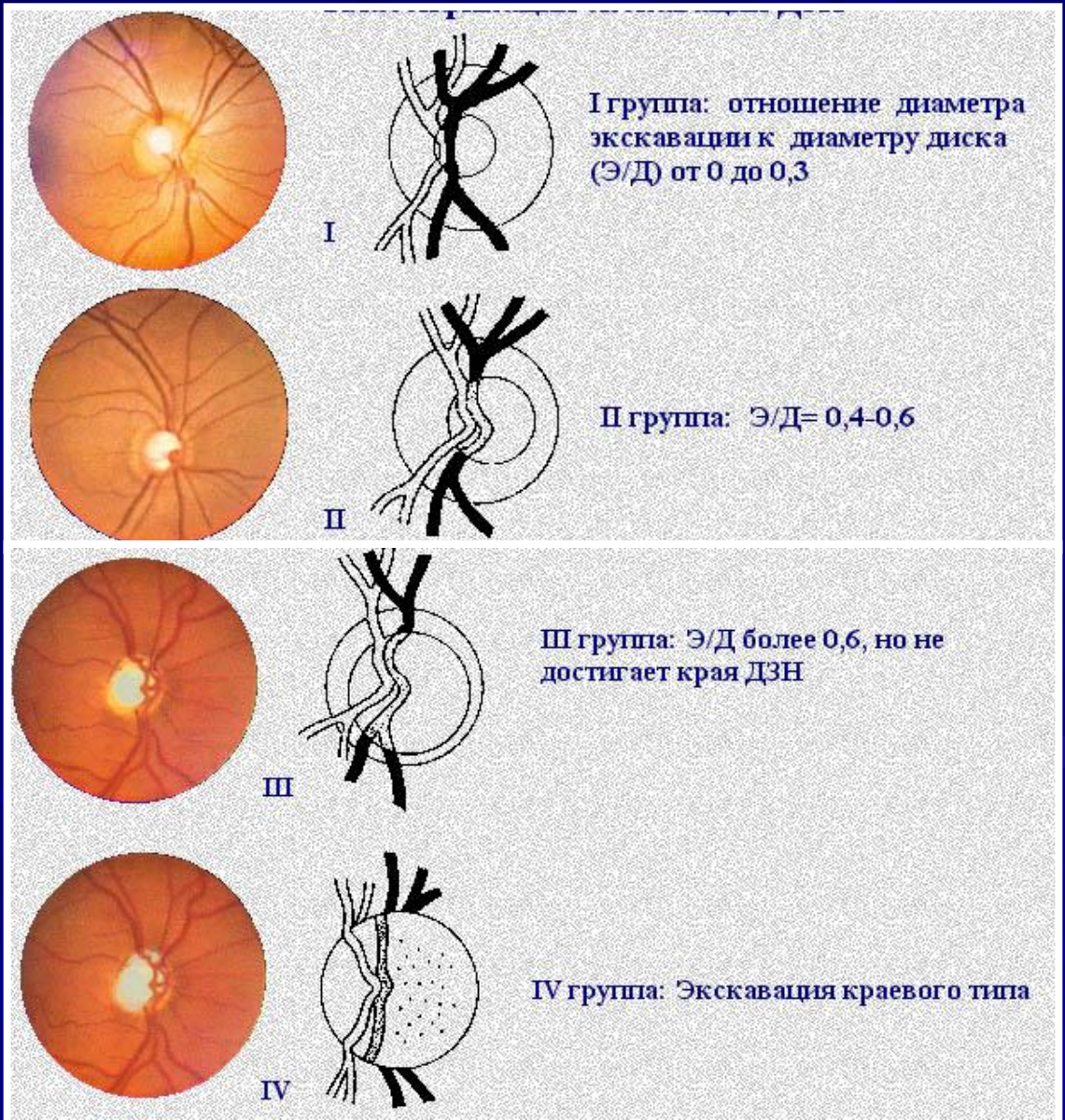

«Золотой стандарт» морфометрии ДЗН –

конфокальная сканирующая лазерная офтальмоскопия с помощью Гейдельбергского ретинального томографа (HRT)

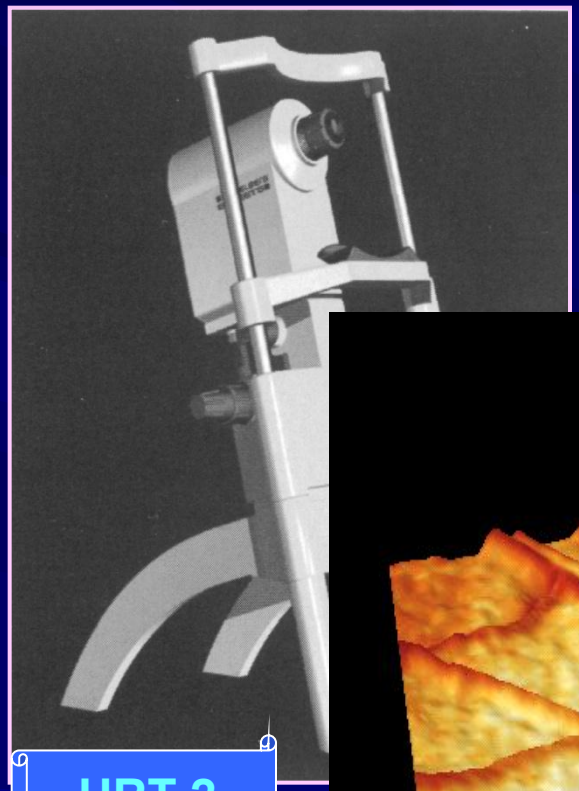

HRT 2

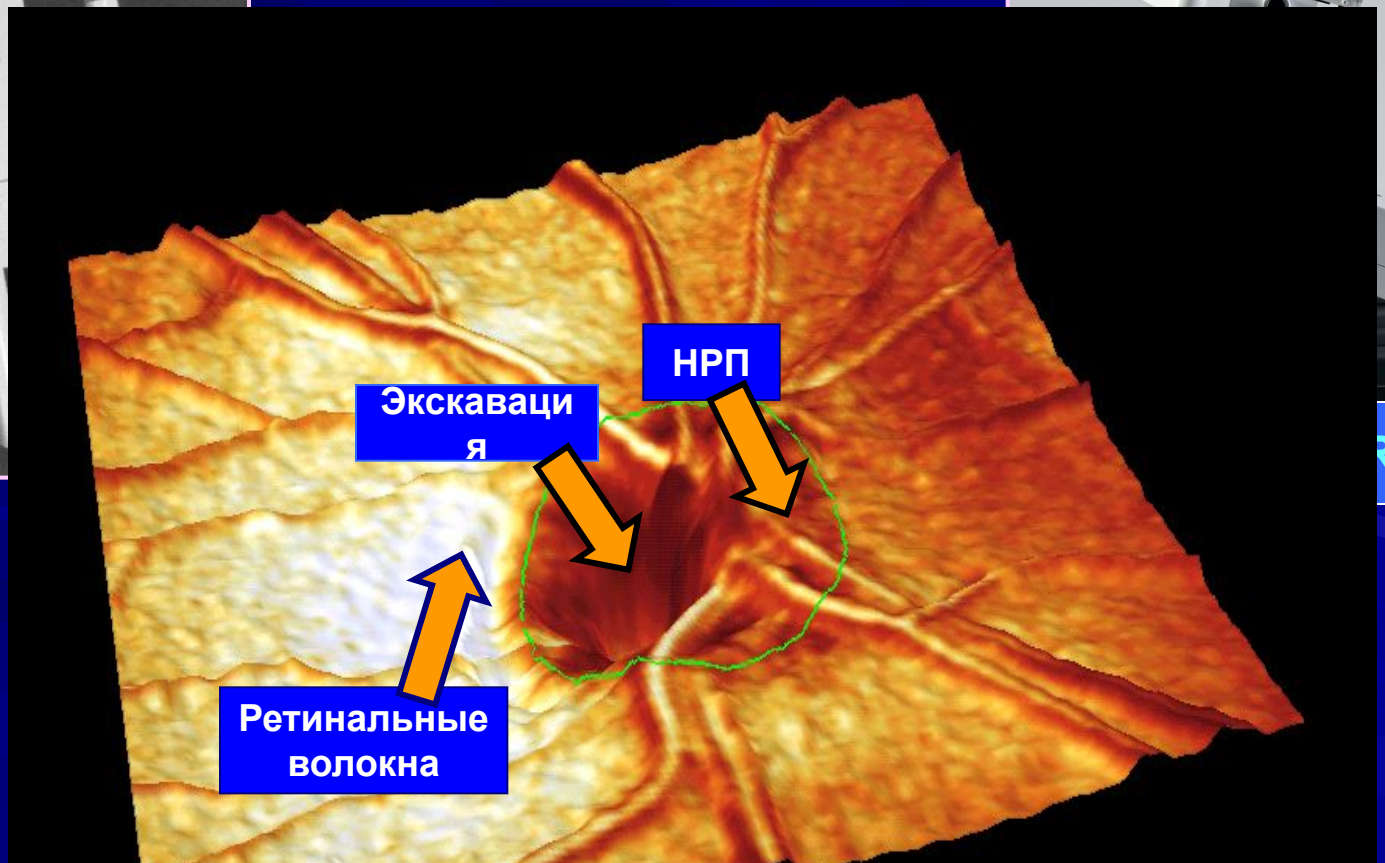

RT 3

Регистрационные бланки с результатами морфометрии ДЗН с помощью HRT 2 (А) и HRT 3 (Б)

А

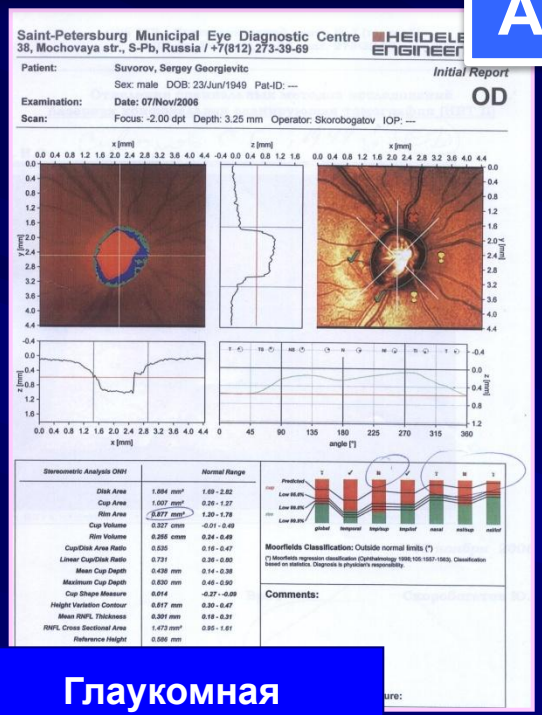

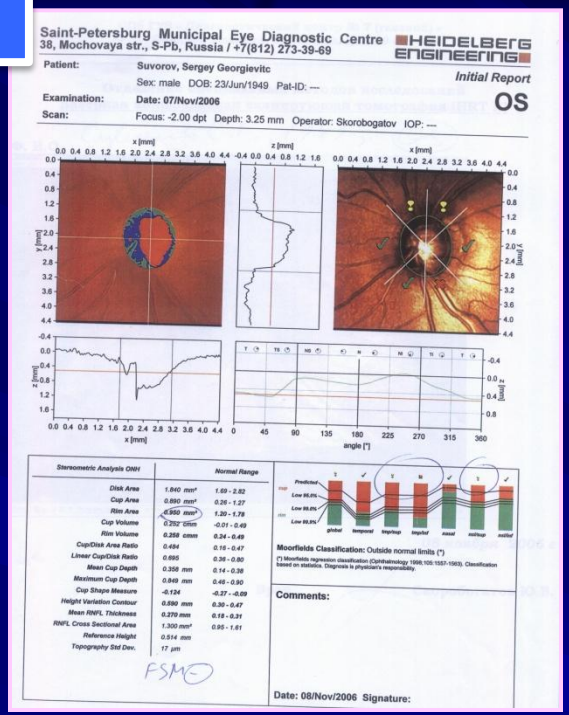

Б

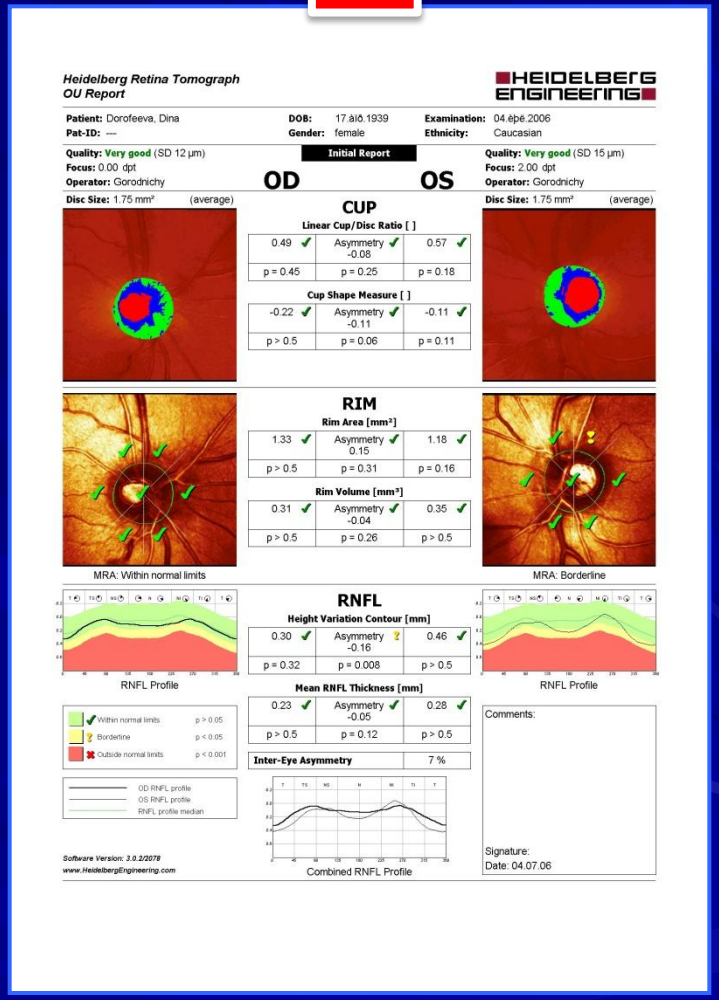

Глаукомная оптиконейропатия

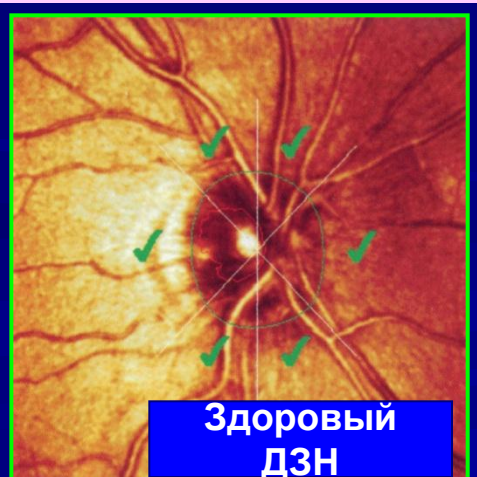

Здоровый ДЗН

Современные компьютерные периметры, наиболее распространенные в России

Компьютерный анализатор поля зрения Humphrey II – «золотой стандарт», США

Автоматический периметр AP1000, Tomey, Германия

Автоматический статический периграф «Периком», РФ



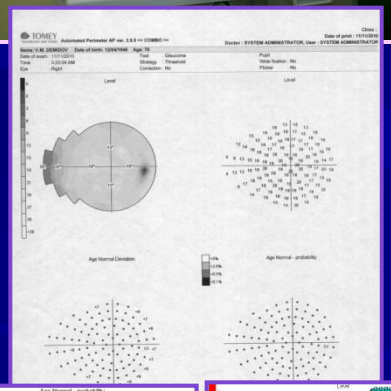

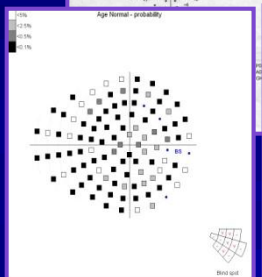



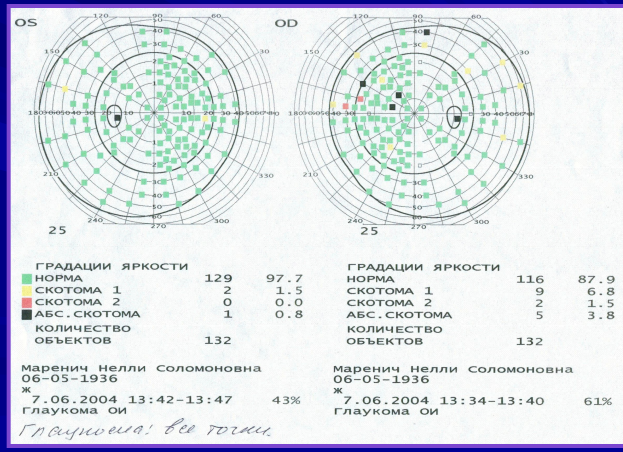

Разновидности офтальмотонометрии

Тонометр Маклакова

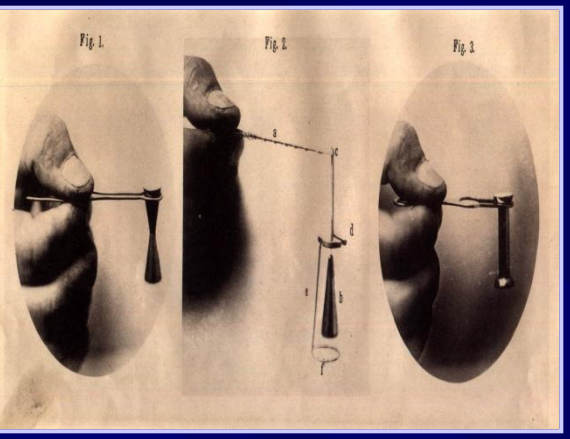

Бесконтактный пневмотонометр

Пневтонометр Келлера

Индикатор измерения ВГД ИГД-02 “ПРА”

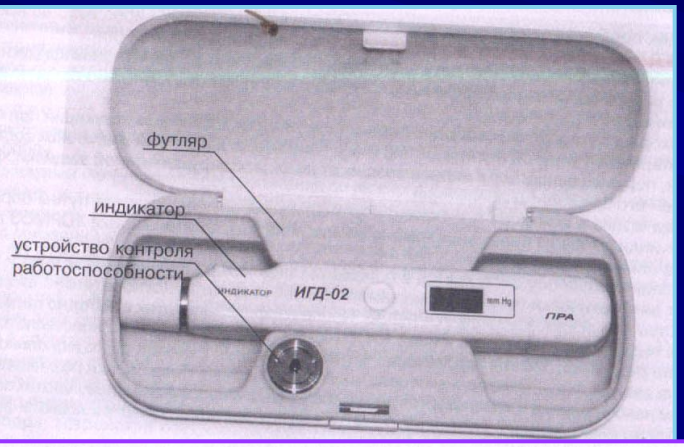

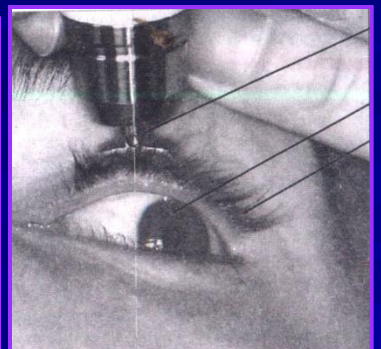

Ручной аппланационный тонометр Перкинса

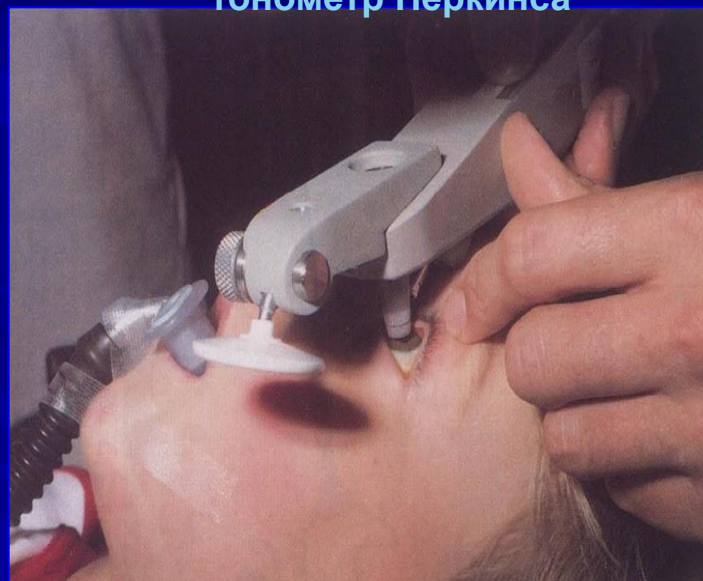

Алгоритм лечения открытоугольной глаукомы

Лечение глаукомы направлено почти исключительно на снижение ВГД. Методики, имеющие целью улучшить кровообращение и обменные процессы в глазу, носят вспомогательный характер, и их эффективность не вполне ясна (А.П. Нестеров, 2008).

Основные методы гипотензивного лечения:

МЕДИКАМЕНТОЗНОЕ.
ЛАЗЕРНОЕ.
ХИРУРГИЧЕСКОЕ.

Сегодня при условии раннего выявления глаукомы и широкого выбора гипотензивных средств медикаментозное лечение является АЛЬТЕРНАТИВОЙ хирургическому лечению!

Степень понижения уровня ВГД для разных групп антиглаукомных препаратов

Наименование групп препаратов	Степень снижения уровня ВГД (средн./макс. в % от исходного)
Бета-блокаторы (бетоптик)	15 – 20
Симпатомиметики	15 – 20
Ингибиторы карбоангидразы (местного применения)	15 – 20
Альфа 2-агонисты	20 – 25
Ингибиторы карбоангидразы (для перорального применения)	20 – 25
Холиномиметики	20 – 25
Бета-блокаторы (кроме бетоптика)	20 – 30
Простагландины и простамиды	25 – 33

(Лоскутов И.А., 2008)

Лазерное оперативное лечение

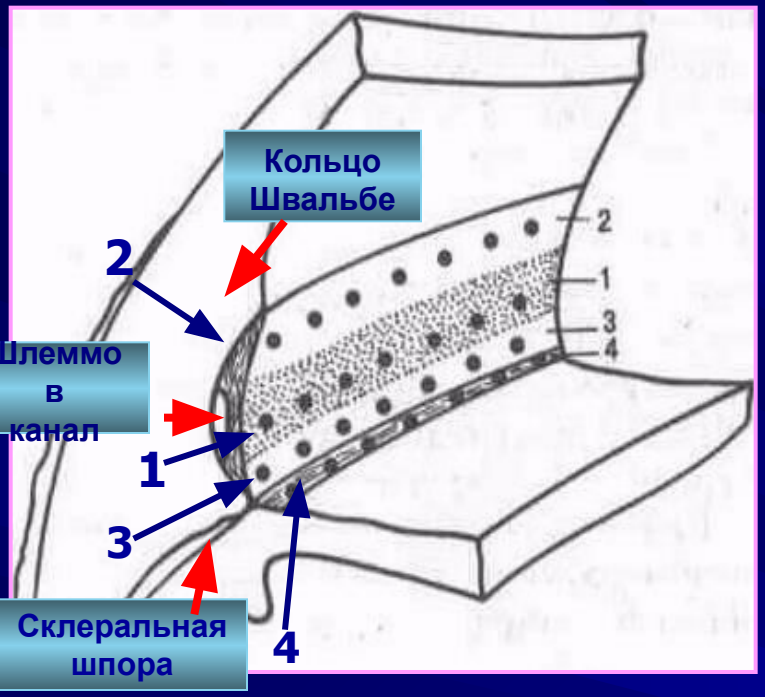

1. Линейная трабекулопластика;
2. Передний трабекулоспазис;
3. Задний трабекулоспазис;
4. Циклоклотрабекулоспазис.

Радиальная трабекулопластика

Циклодеструкция

Хирургическое лечение

«Золотой стандарт» фистулизирующих антиглаукомных операций (синусотрабекулэктомия)

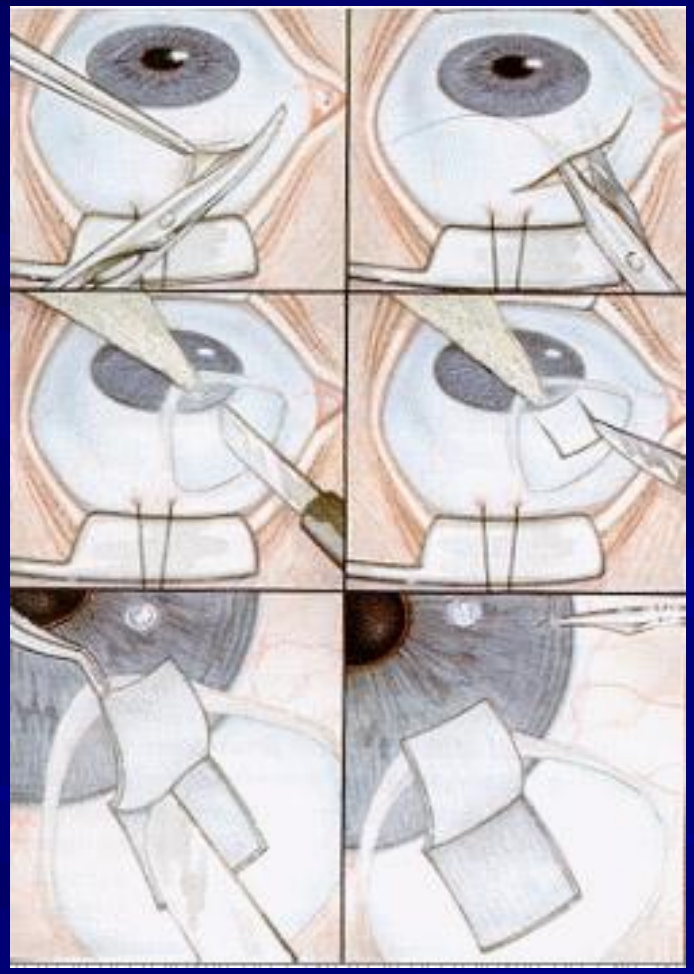

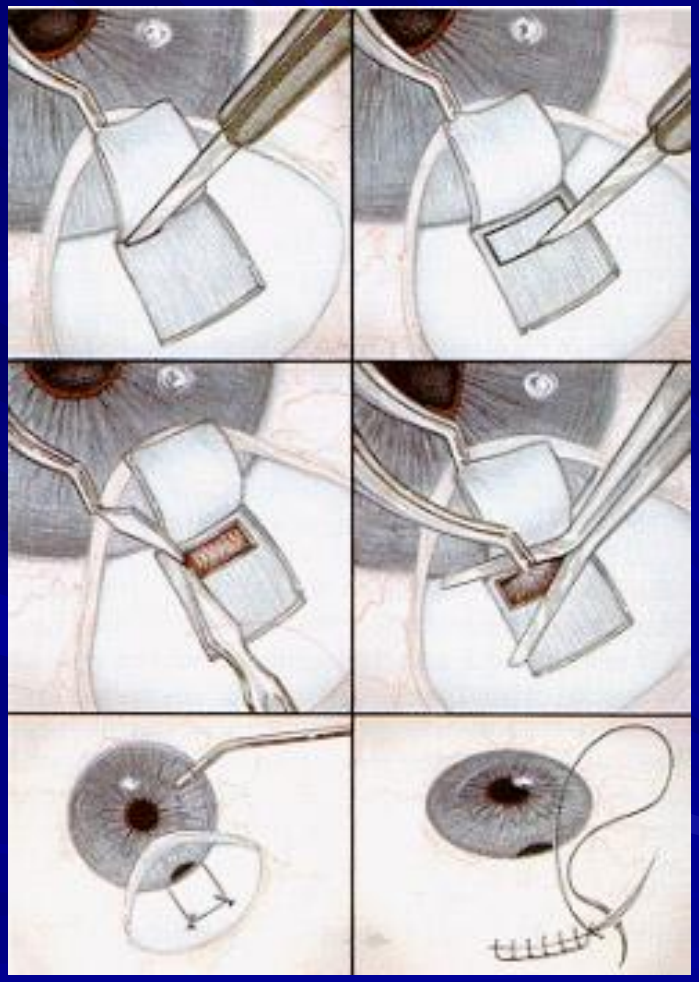

Вторичная неопластическая глаукома

Меланобластома радужки

Спасибо за внимание….