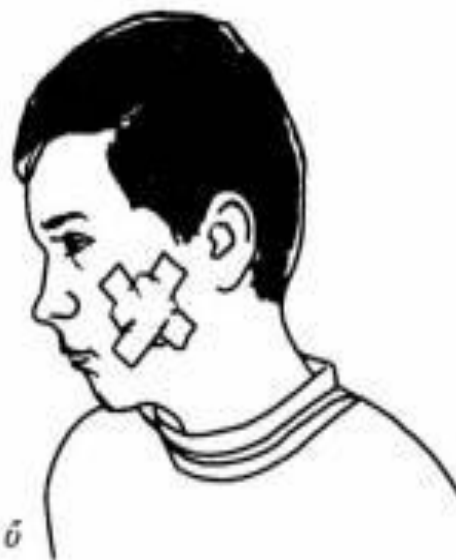



a



б

*Мал. 22. Клейові пов'язки:
а — клеєльна; б — лейкопластирна*

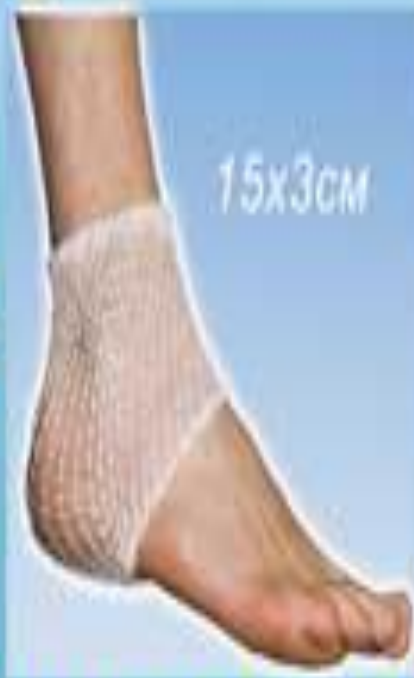БІЛЬШЕ НЕ ТРЕБА МОТАТИ!

Виробник ТОВ "МІРАН" м.Київ

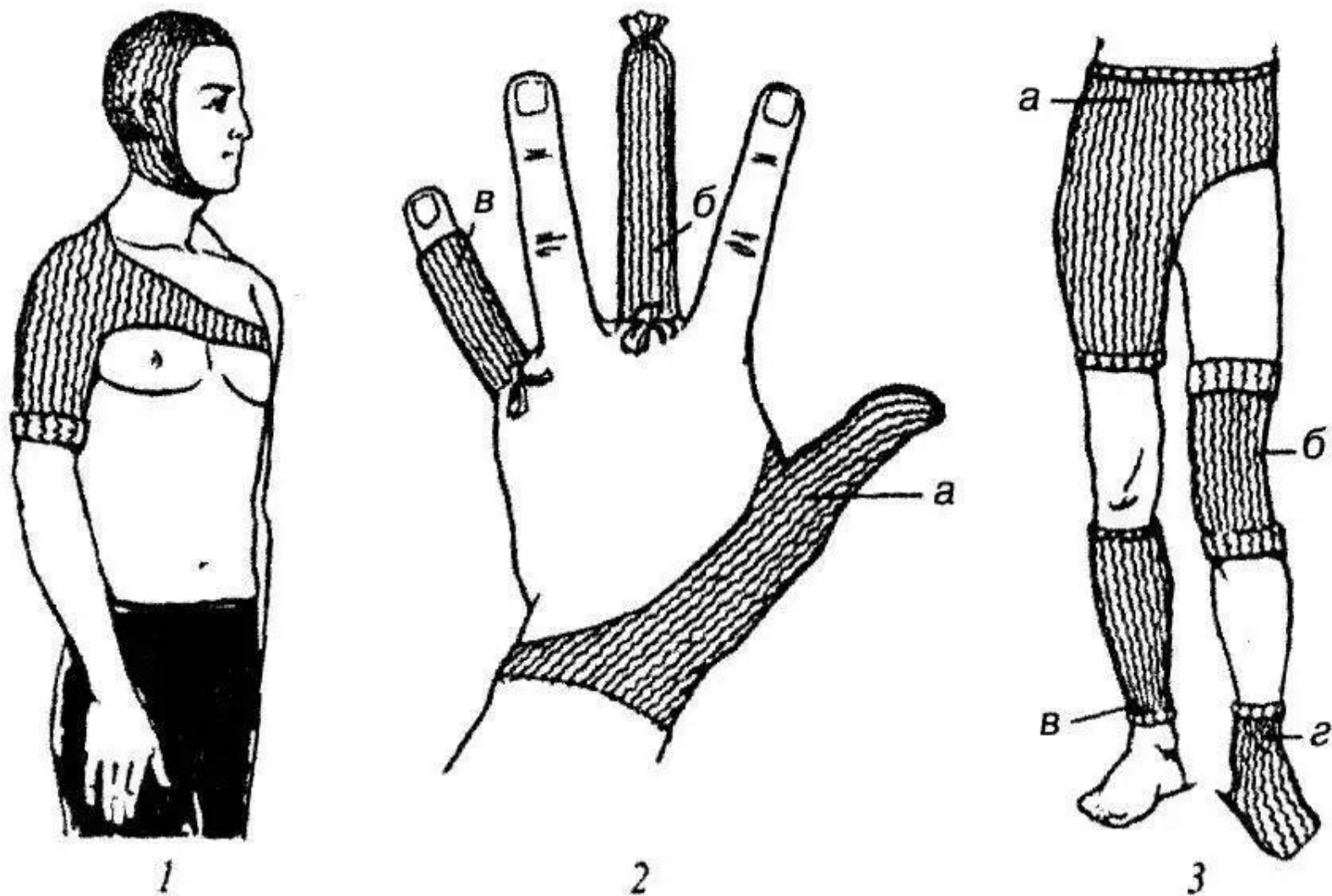
БИНТ ЕЛАСТИЧНИЙ СІТЧАСТИЙ ТРУБЧАСТИЙ

для м'якої фіксації пов'язок на ушкоджених ділянках тіла

надійно • швидко • зручно
економно
не сповзає • не прилипає



ЗАБІТУЙТЕ УКРАЇНСЬКИЙ БИНТ КОЖОШКА! В АПТЕКАХ МОСТА

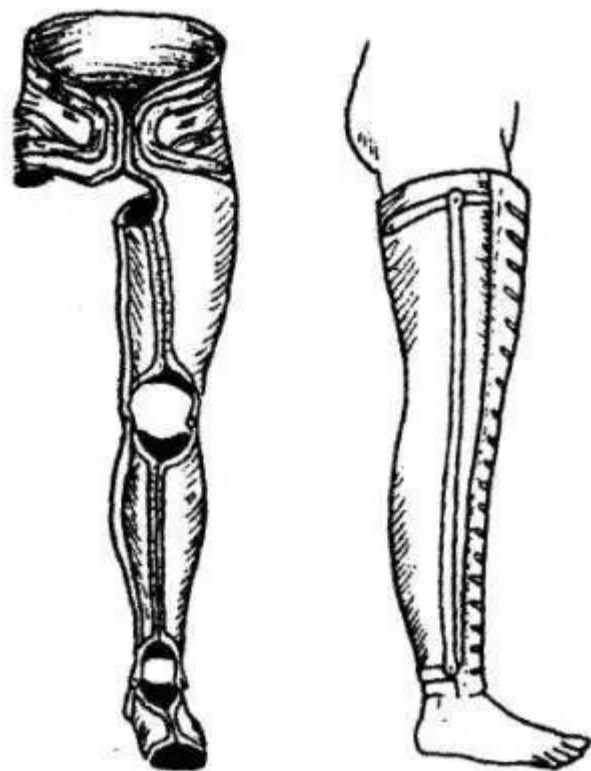


Мал. 27. Сігчасто-трубчасті пов'язки:

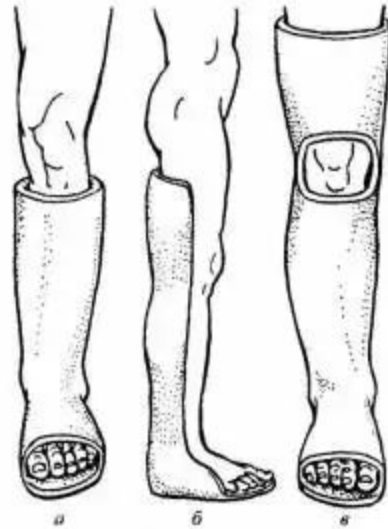
1 — на голову і плечовий суглоб; 2 — на пальці кисті: а — I палець, б — III палець, в — V палець; 3 — на живіт, пахвинну ділянку і стегно (а), колінний суглоб (б), гомілку (в) і стопу (г)

цинк-желатинова пов'язка
Унна

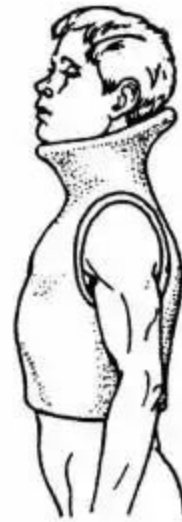




Мал. 74. Протези для нижніх кінцівок
medicus.ucoz.net



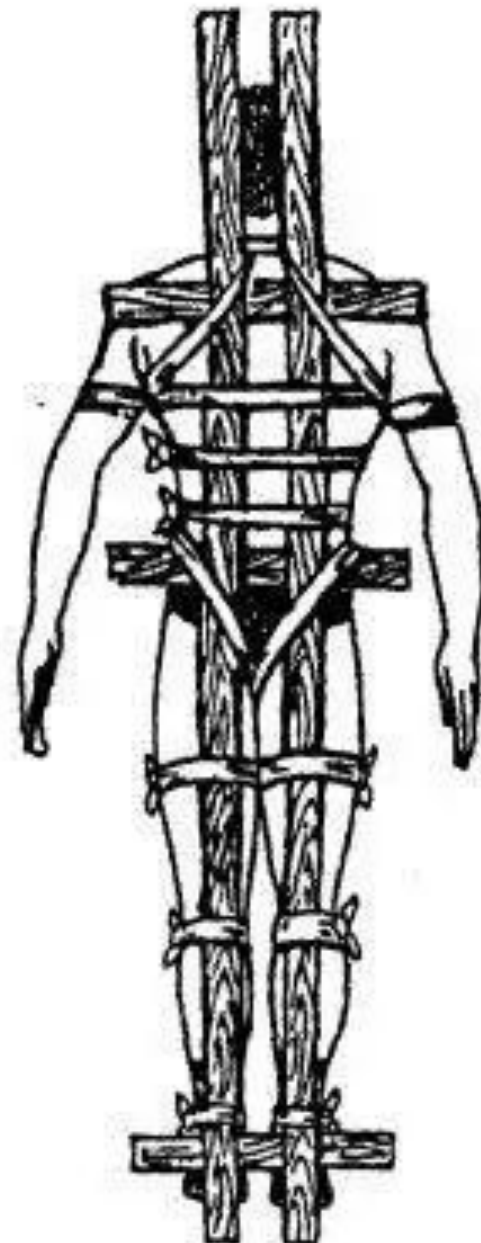
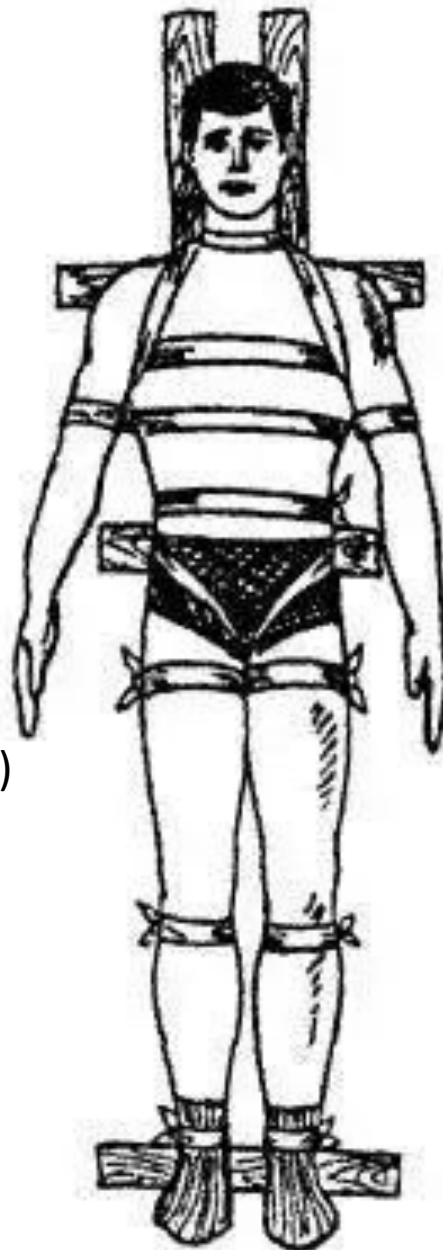
Мал. 79. Види гіпсових пов'язок:
а — циркулярна суцільна; *б* — гіпсова лонгета;
в — мостоподібна



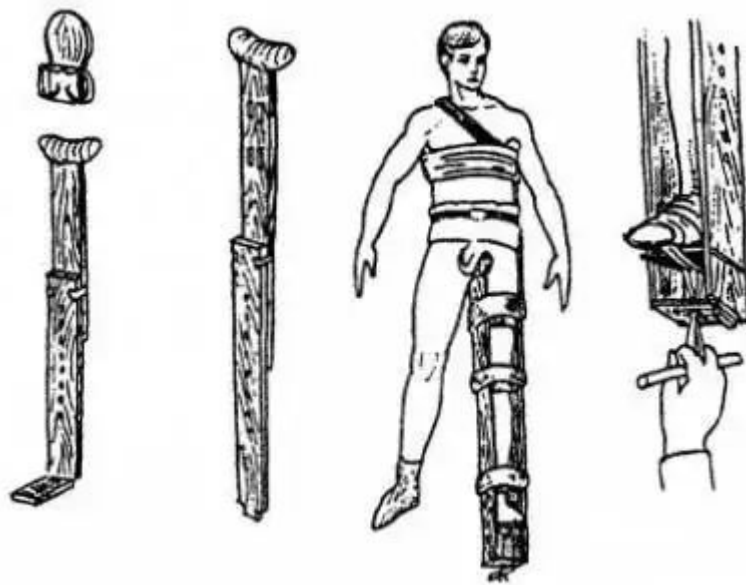
Мал. 80. Гіпсовий корсет

подальше

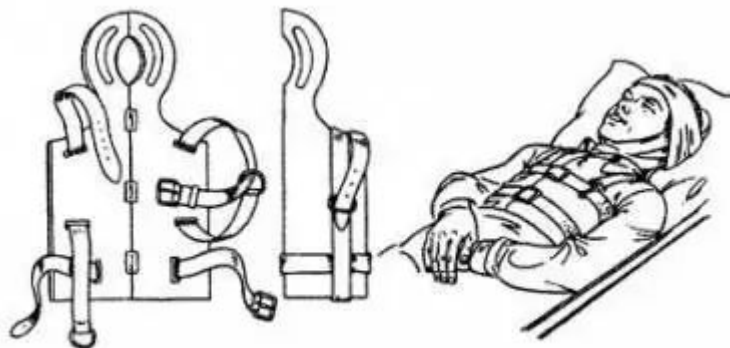
У разі ушкоджень хребта або переломів кісток таза для транспортної іммобілізації використовують довгі дошки і щит (потерпілих транспортують у положенні лежачи на спині; мал. 69) або спеціальні ноші з твердою основою.



Мал. 69. Транспортна шина для переломів хребта



Мал. 71. Шина Дітєрікса та її застосування medicus.ucoz.net

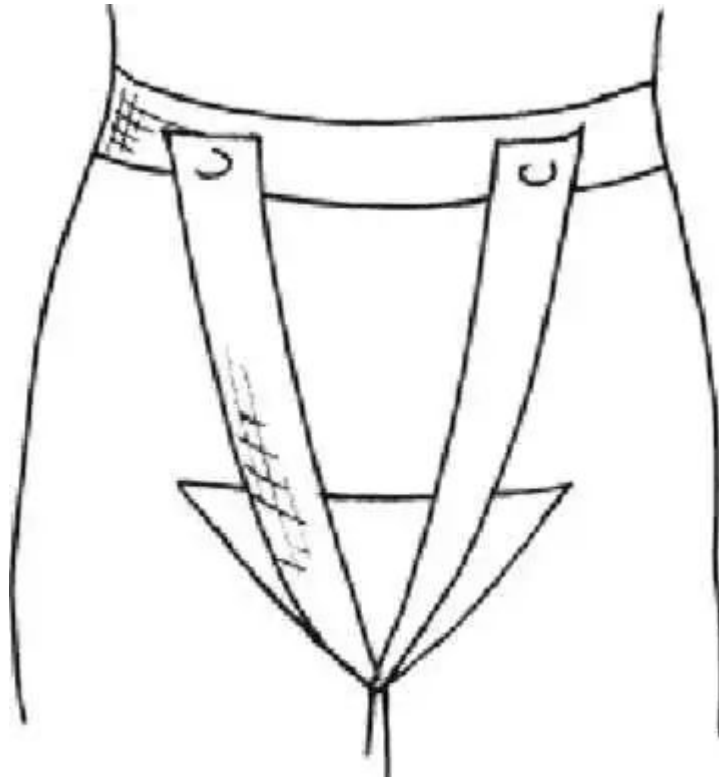


Мал. 70. Шина Єланського

medicus.ucoz.net

У положенні лежачи на спині
транспортують і потерпілих з переломом
кісток черепа, використовуючи шину
Єланського

Т-подібна пов'язка



Поранення в області промежини часто супроводжуються ушкодженням органів таза, кровоносних судин, статевих органів і часто обтяжуються інтоксикацією ран сечею. Такі рани закривають за допомогою Т-подібної пов'язки

http://medicus.ucoz.net/index/tverdi_pov_39_jazki/0-25