Кафедра оперативной хирургии с топографической анатомией.

Презентация на тему. Оперативный доступ к шее при флегмонах и абсцессах.

- **Нередко в области шеи возникают острогнойные процессы** — этому способствует большое количество источников инфекции на волосистой части головы, в полости рта, носоглотке, а также в трахее и пищеводе. Наряду с богато развитой сетью лимфатических сосудов и узлов, а также в связи с особенностями строения фасциальных листков и клетчатки шеи эти условия благоприятствуют развитию воспалительных процессов.

Наличие в области шеи ряда важнейших образований — крупных сосудов, нервов, гортани, трахеи, пищевода, щитовидной железы — создает известные опасности в течении этих процессов и затрудняет их оперативное лечение.

Поэтому врач, который будет оказывать таким больным оперативную помощь, должен хорошо знать топографическую анатомию области шеи, особенно расположение вместилищ клетчатки, ограниченных фасциальными листками, расположение лимфатических узлов, направление лимфатических, кровеносных сосудов и их взаимоотношение.

Различают пять фасций в области шеи. Между ними полностью или частично образуются отграниченные щели и пространства, выполненные рыхлой клетчаткой и лимфатическими узлами. Это в значительной степени определяет расположение и дальнейшее распространение гнойников.

1,2 — trigonum colli laterale;
1 —trigonum omotrape-cioideum;
2 — trigonum omoclaviculare;
3, 4 — trigonum colli mediale;
3 — trigonum omotracheale;
4 — trigonum caroticum;
5 — trigonum suprahyoideum;
6 — fossa retromandibularis.

Топография фасциальных пространств шеи.

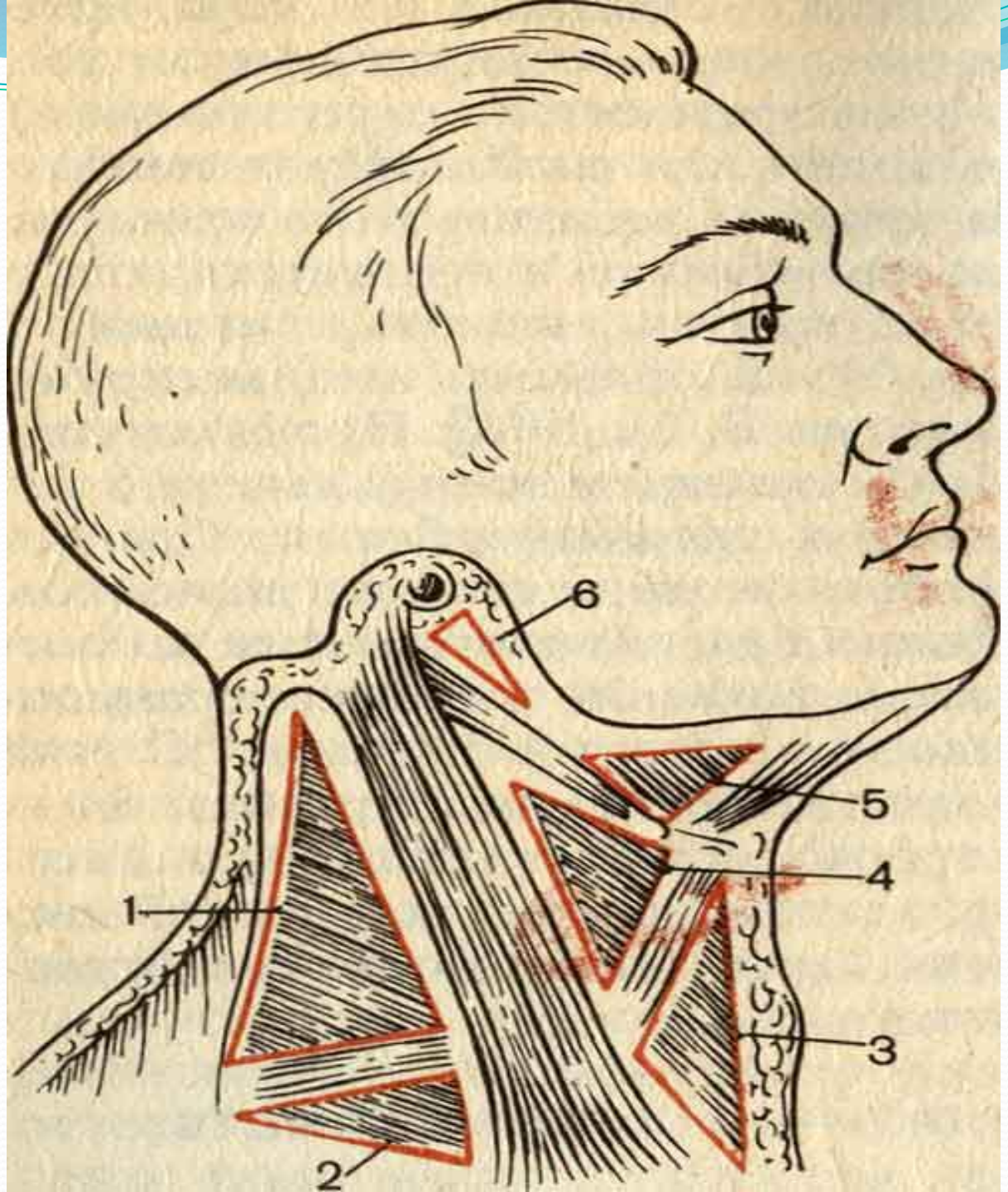

Топография гнойных скоплений на шее:

1 — заглоточный абсцесс;
2 — экстрадуральный абсцесс;
3 — абсцесс при остеомиелите остистого отростка;
4 — абсцесс между трахеей и пищеводом;
5 — предгрудинный абсцесс;
6 — абсцесс spatium intraaponeuroticum suprasternal;
7 — абсцесс spatium praeviscerale;
8 — абсцесс позади пищевода.

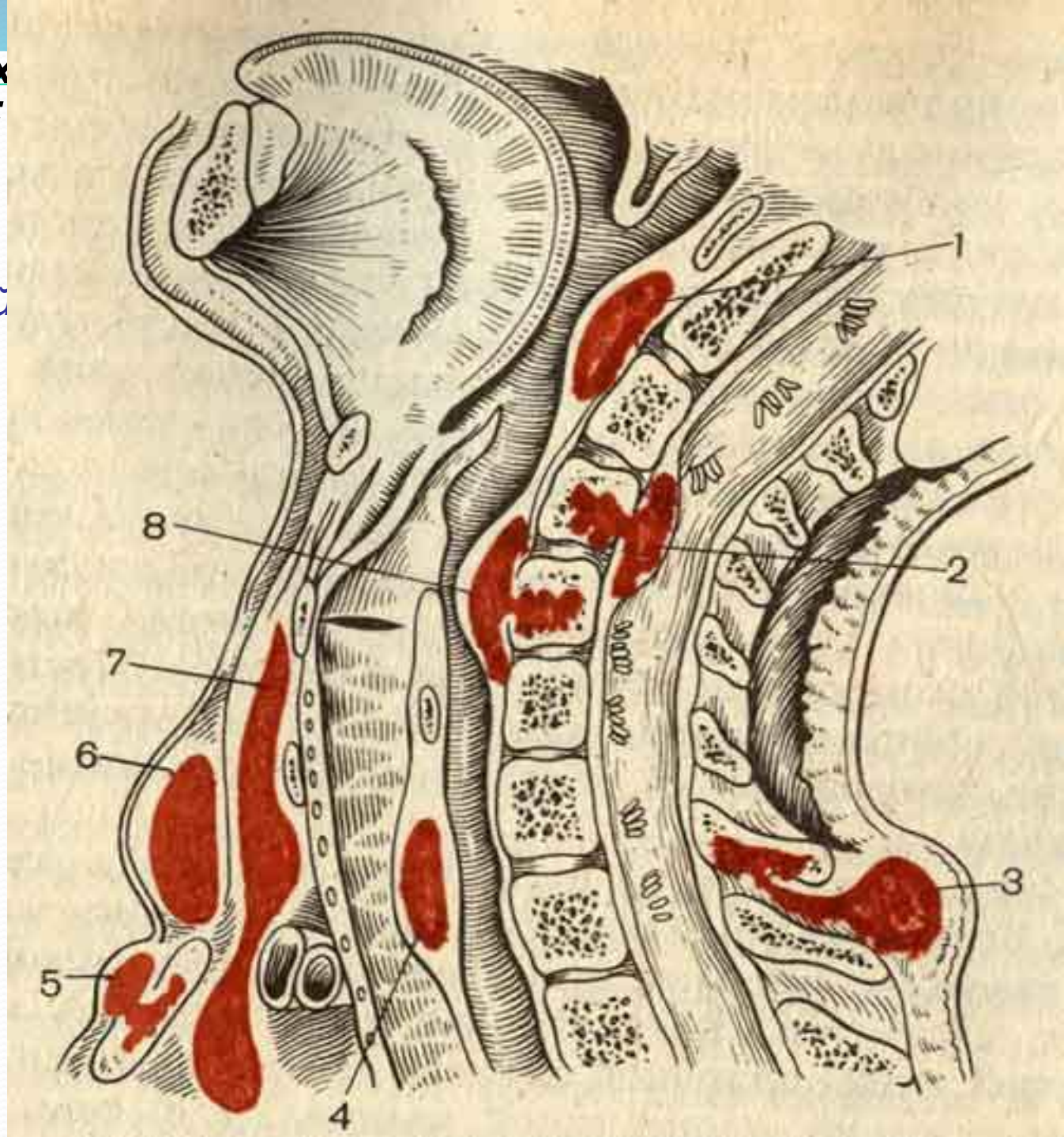

Локализация флегмон на шее:

1 — скопление гноя в фасциальном пространстве m.sternocleidomastoidei
2 — флегмона в области spatium praeviscerale;
3 — флегмона в пространстве позади пищевода;
4 — флегмона между задними шейными мышцами и позвоночником;
5 — флегмона в области m.trapecius;
6 — флегмона в области сосудисто-нервного пучка.

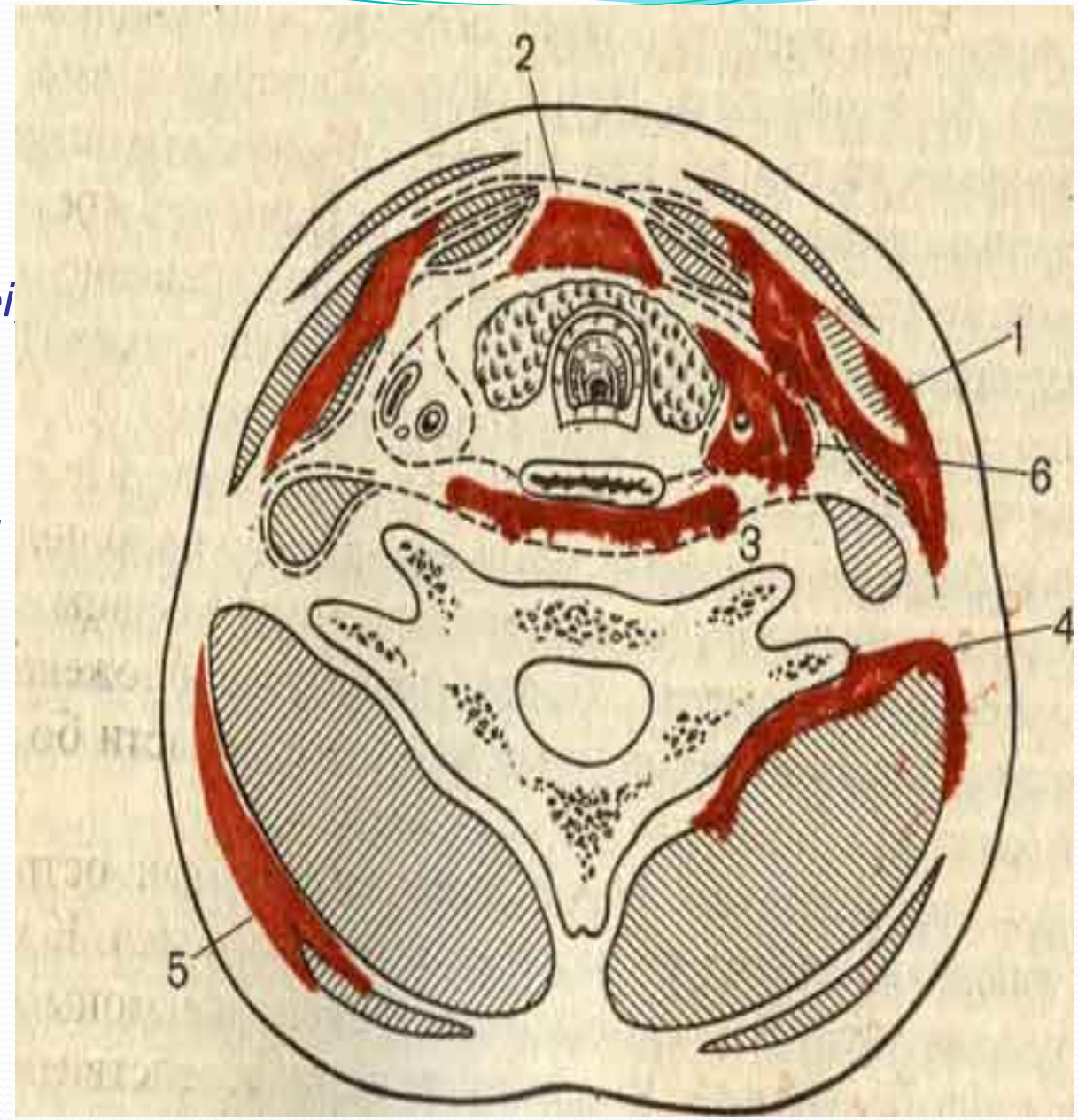

Наиболее частая форма флегмон шеи — аденофлегмоны, потому что здесь густо развита сеть лимфатических узлов и лимфатических сосудов и много источников инфекции, распространяющейся в дальнейшем по этим путям. Большое значение в развитии аденофлегмон шеи имеют подбородочные лимфатические узлы, связанные с подчелюстными и глубокими шейными лимфатическими узлами.

Последние могут быть поражены при дальнейшем развитии воспаления. Таким образом, наличие многочисленных лимфатических узлов, щелей и пространств, ограниченных фасциями, определяет локализацию более или менее ограниченных или распространенных скоплений гноя на передней и боковой поверхности шеи.

Границы переднего отдела подподъязычной части шеи : сверху — подъязычная кость (os hyoideum) и заднее брюшко m. digastricus, снизу — край яремной вырезки грудины (incisura jugularis), сзади — передние края грудино-ключично-сосцевидных мышц (m. sternocleidomastoideus).

Мышцы и фасции шеи (по В.Н. Шевкуненко): *1 — m. platysma, 2 — m. sternocleidomastoideus, 3 — m. sternohyoideus, 4 — m. sternothyreoideus, 5 — gl. thyroidea, 6 — m. omohyoideus, 7 — oesophagus, 8 — m. scalenus anterior, 9 — m. Trapezius*

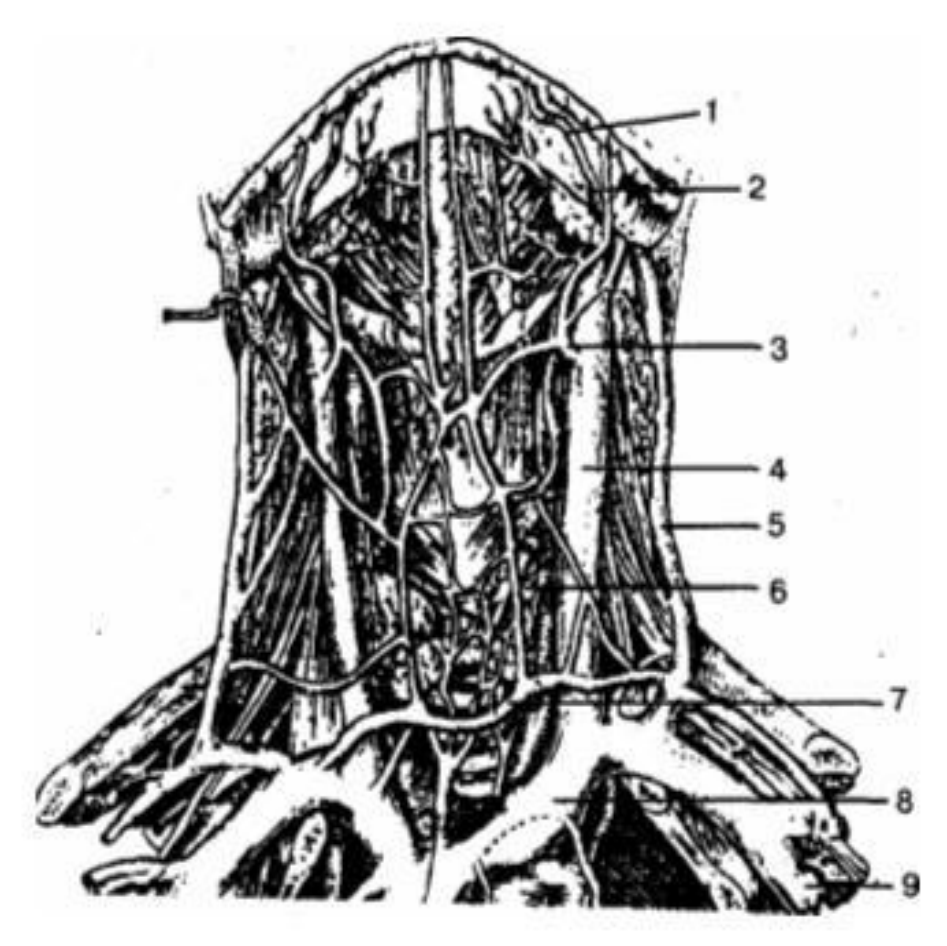

Подподъязычная часть шеи срединной линией делится на два срединных треугольника шеи (trigonum colli mediale), каждый из которых, в свою очередь, делится передним брюшком лопаточно-подъязычной мышцы (m. omohyoideus) на лопаточно-трахеальный (trigonum omotracheale) и сонный треугольник (trigonum caroticum)

Мышцы шеи: *1 — os hyoideum, 2 — m. thyreohyoideus, 3 — мышцы глотки, 4 — m. omohyoideus (venter superior), 5 — m. sternohyoideus, 6 — m. sternothyreoideus, 7 — m. sternocleidomastoideus (cms posterior), 8 — m. sternocleidomastoideus (crus anterior), 9 — m. digastricus (venter posterior), 10 — m. splenius capitis, 11 — m. levator scapulae, 12 — m. scalenus medius, 13 — m. scalenus anterior, 14 — m. omohyoideus (venter inferior)*

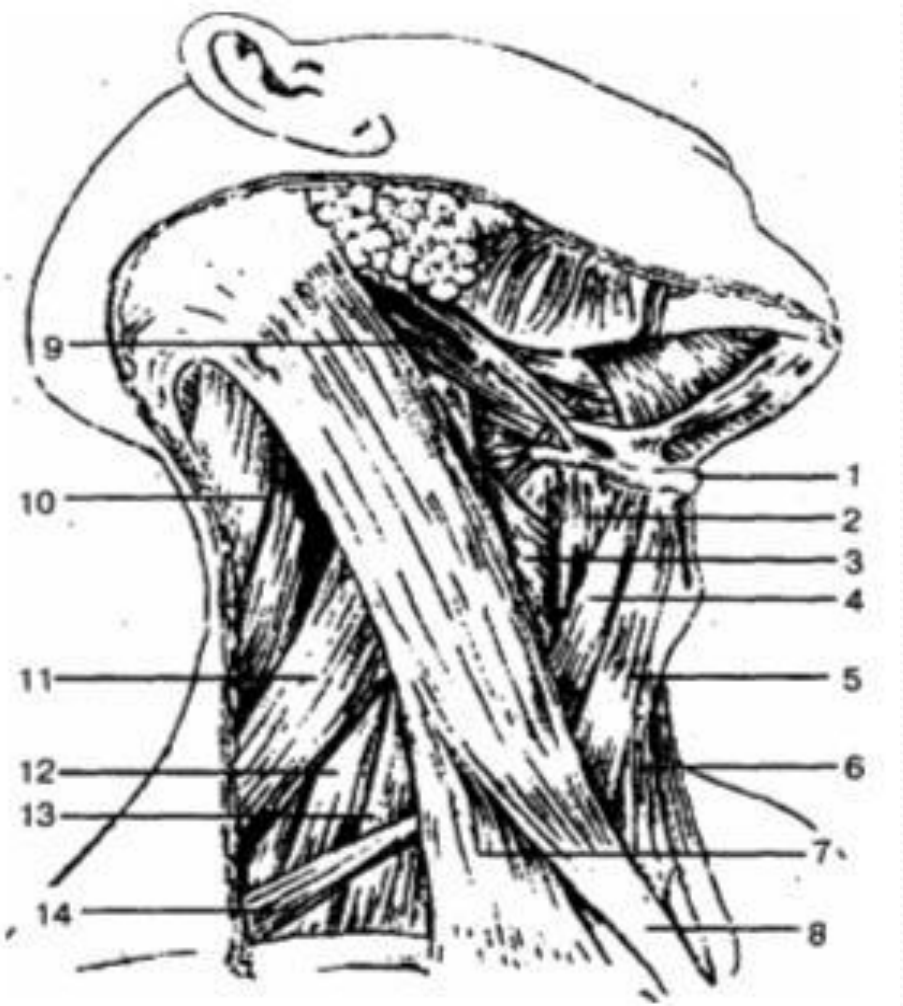

Послойная структура: Кожа тонкая, подвижная. Поверхностная фасция (первая фасция шеи по В. Н. Шевкуненко) образует влагалище для подкожной мышцы (m. platysma). Под мышцей и первой фасцией располагаются поверхностные сосуды и нервы (v. jugularis anterior, n. cutaneus colli) (рис. 86). Далее располагается собственная фасция шеи (вторая фасция по В. Н. Шевкуненко), которая вверху прикрепляется к краю нижней челюсти, внизу — к переднему краю рукоятки грудины. В латеральном направлении эта фасция образует влагалище для m. sternocleidomastoideus, а затем переходит в боковой треугольник шеи и на m. trapezius.

Вены шеи *: 1 — a. facialis, 2, 3 — a. facialis, 4 — v. jugularis interna, 5 — v. jugularis externa, 6 — v. jugularis anterior, 7 — arcus venosus juguli, 8 — v. brachiocephalica sinistra, 9 — v. subclavia*

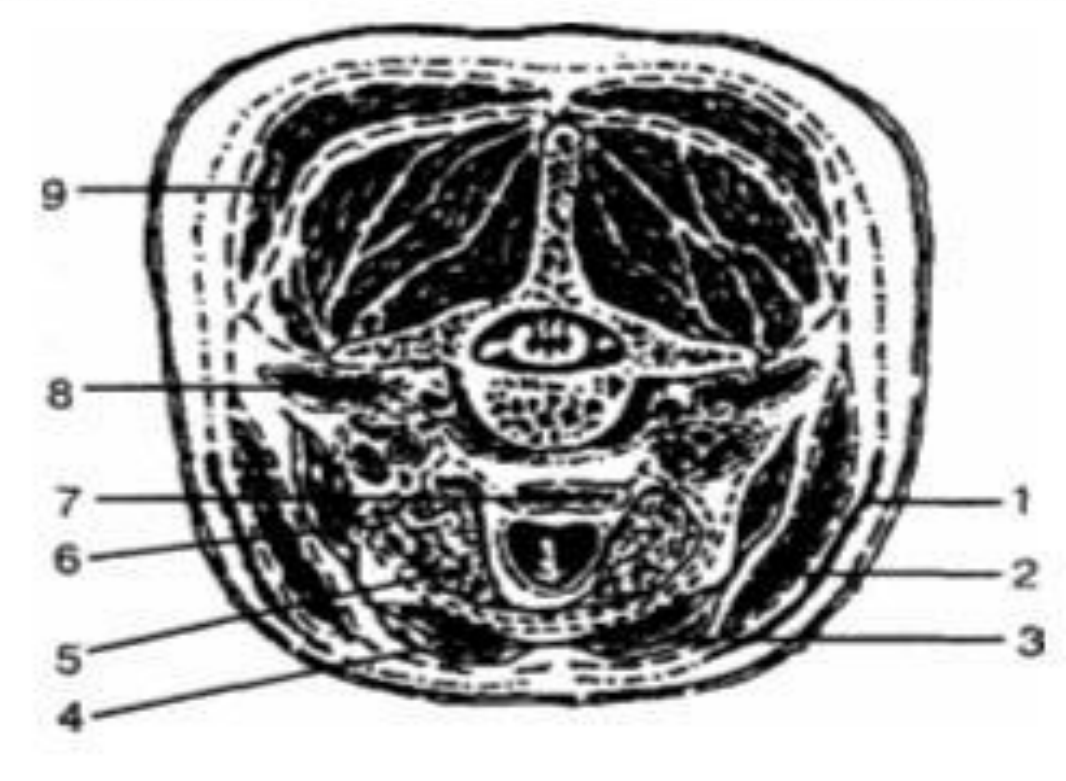

Следующая фасция подподъязычной области — лопаточно-подъязычная (третья фасция по В.Н. Шевкуненко) — имеет ограниченное протяжение. Вверху она срастается с подъязычной костью, внизу — с задним краем рукоятки грудины, с боков — заканчивается, образуя влагалище для лопаточно-подъязычной мышцы (m. omohyoidei). По средней линии вторая и третья фасции сращены друг с другом, образуя «белую линию». Лишь на высоте 3-4 см над грудиной листки фасций разделены хорошо выраженным скоплением жировой клетчатки (spatium interaponeuroticam suprasternale). Непосредственно над грудиной в клетчатке этого пространства находится arcus vetiosus juguli. Третья фасция образует влагалище для четырех пар мышц: mm. sternohyoidei, sternothyreoidei, thyreohyoidei (располагаются по обеим сторонам от средней линии шеи впереди трахеи) и mm. omohyoidei (проходят в косом направлении от больших рожков подъязычной кости к верхнему краю лопатки).

Под названными мышцами расположена fascia endocervicalis (четвертая фасция по В.Н. Шевкуненко), состоящая из париетального и висцерального листков. Последний окружает органы шеи и образует для них фасциальные капсулы. Между париетальным и висцеральным листками четвертой фасции впереди трахеи имеется клетчаточное пространство — spatium previscerale (pretracheale), продолжающееся книзу в клетчатку переднего средостения. Париетальный листок четвертой фасции по бокам от трахеи образует влагалище для сосудисто-нервного пучка шеи (a. carotis communis, v. jugularis interna, n. vagus), известное под названием spatium vasonervorum. Клетчатка, содержащаяся в этом влагалище, по ходу сосудисто-нервного пучка также имеет сообщение с клетчаточным пространством переднего средостения, что предопределяет возможность распространения инфекционно-воспалительного процесса в средостение и развитие медиастинита.

Позади гортани, трахеи и пищевода на глубоких длинных мышцах шеи (mm. longus colli, longus capitis) расположена предпозвоночная фасция (пятая фасция по В.Н. Шевкуненко). Между четвертой и пятой фасциями позади пищевода находится позадивисцеральное клетчаточное пространство (spatium retroviscerale), имеющее непосредственное сообщение с клетчаткой заднего средостения.

Таким образом, в переднем отделе шеи имеются межфасциальные пространства, содержащие скопления клетчатки, в которых может возникать гнойно-воспалительный процесс (рис. 87). Эти клетчаточные пространства можно разделить на две группы: 1) относительно замкнутые и 2) сообщающиеся с соседними областями. Замкнутым клетчаточным пространством является надгрудинное межапоневротическое пространство (spatium interaponeuroticum suprasternale). К незамкнутым клетчаточным пространствам относятся spatium previscerale (сообщается с передним средостением), spatium retroviscerale (сообщается вверху — с окологлоточным пространством, внизу — с задним средостением), а также spatium vasonervoram (сообщается с передним средостением).

Варианты локализации гнойно-воспалительного процесса в переднем отделе подподъязычной области шеи:

1 — в подкожножировой клетчатке, 2 — в надгрудинном межапоневротическом клетчаточном пространстве, 3 — в предграхеальном клетчаточном пространстве, 4 — в межфасциальном клетчаточном пространстве переднебокового отдела подподъязычной части шеи, 5 — в клетчатке фасциального влагалища сосудисто-нервного пучка шеи, 6 — в околопищеводном пространстве, 7 — в паратрахеальном пространстве, 8 — в ретровисцеральном пространстве

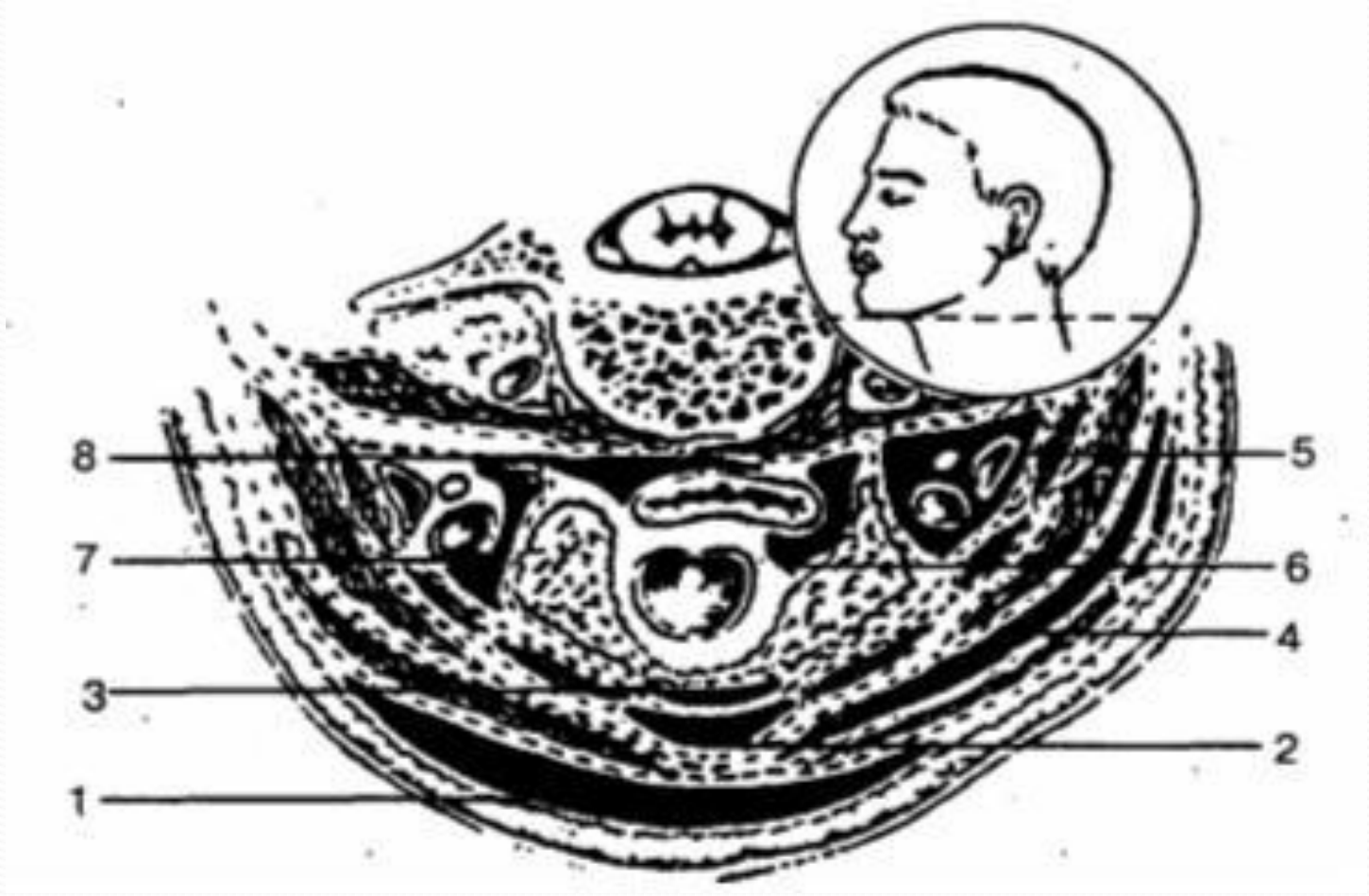

Лимфатические сосуды и узлы шеи *: 1 — nodi lymphatici submentales, 2 — nodi lymphatici submandibulares, 3 и 6 — nodi lymphatici cervicales profundi, 4 — nodi lymphatici cervicales anteriores superficiales, 5. — nodi lymphatici supraclaviculares*

Основные источники и пути проникновения инфекции

Гнойно-воспалительные заболевания кожи (фолликулит, фурункул, карбункул), инфицированные раны, распространение инфекционно-воспалительного процесса из подкожножировой клетчатки соседних анатомических областей (подподбородочной, поднижнечелюстной, грудино-ключично-сосцевидной областей).

Характерные местные признаки абсцесса, флегмоны пбдкожножировой клетчатки переднего отдела подподъязычной части шеи

Жалобы на боль в переднем отделе шеи умеренной интенсивности.

Объективно. Припухлость тканей переднего отдела шеи. При пальпации определяется инфильтрат, ограниченный по площади, с четкими контурами (при абсцессе), или занимающий значительную площадь, без четких контуров (при флегмоне). Кожа над инфильтратом гиперемирована, давление, оказываемое на инфильтрат при пальпации, вызывает боль. Может определяться флюктуация.

Пути дальнейшего распространения инфекции

Подкожножировая клетчатка смежных анатомических областей шеи и передней поверхности грудной клетки.

Методика операции вскрытия абсцесса, флегмоны подкожно-жировой клетчатки переднего отдела подподъязычной части шеи

1. Обезболивание — местная инфильтрационная анестезия на фоне премедикации, наркоз.

2. Для вскрытия гнойно-воспалительных очагов в подкожной клетчатке (рис. 89, А) используют разрезы, ориентированные на направление кожных складок — горизонтальные разрезы кожи, проходящие через центр воспалительного инфильтрата на всем его протяжении (рис. 89, Б, В).
3. Расслаивая подкожножировую клетчатку кровоостанавливающим зажимом, вскрывают гнойно-воспалительный очаг, эвакуируют гной (рис. 89, Г).
4. После гемостаза в рану вводят ленточный дренаж из перчаточной резины или полиэтиленовой пленки (рис. 89, Д).

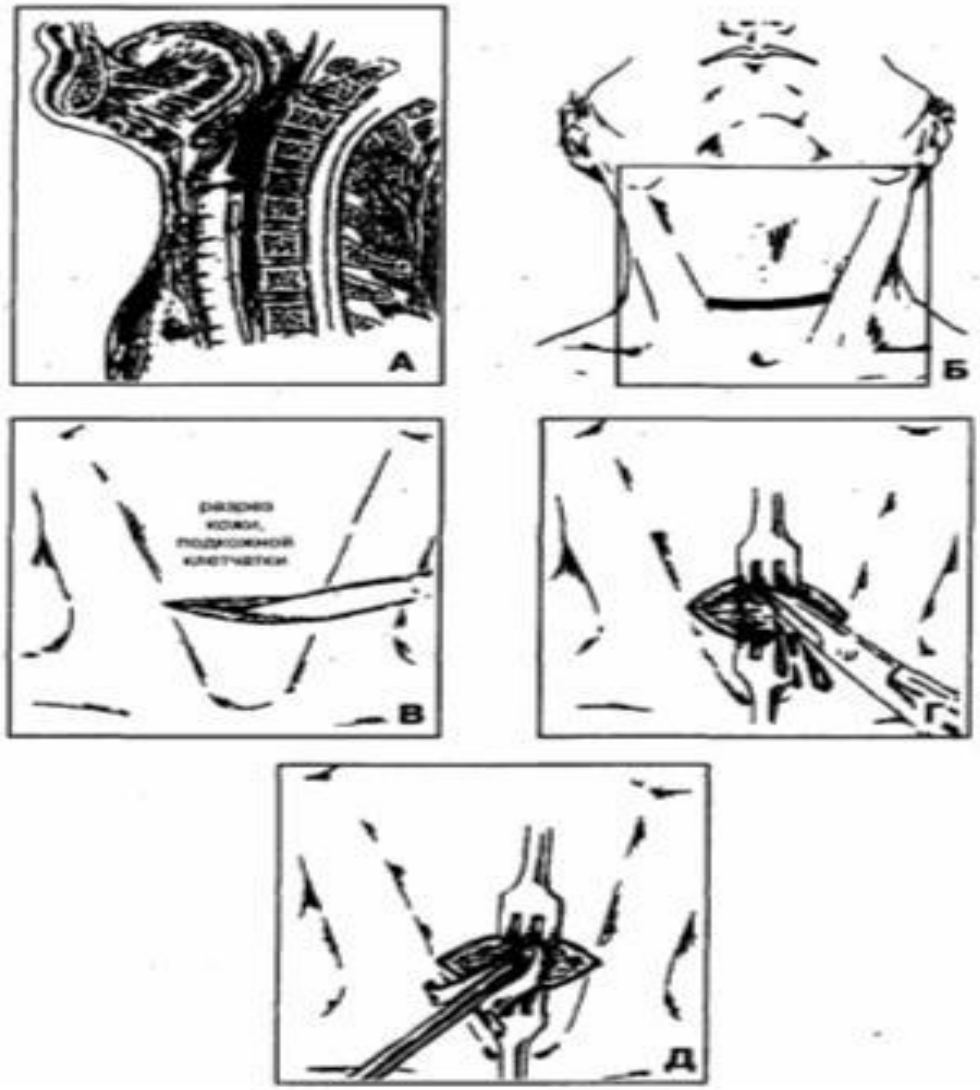
А
Б
В
Г
Д

Методика операции вскрытия абсцесса, флегмоны надгрудинного межапоневротического клетчаточного пространства

1. Обезболивание — наркоз (внутривенный, ингаляционный), местная инфильтрационная анестезия на фоне премедикации.
2. Для вскрытия абсцесса надгрудинного межапоневротического пространства (рис. 90, А) используется разрез кожи, параллельный верхнему краю рукоятки грудины (рис. 90, Б, В).
3. Рассекают кожу, подкожную клетчатку с поверхностной фасцией (fascia colli superficialis) и, разводя края раны крючками вверх и вниз, обнажают поверхность второй фасции шеи (lamina superficialis fasciae colli propriae) (рис. 90, Г).
4. Для предупреждения повреждения вен и яремной венозной дуги (arcus venosus juguli), расположенных в надгрудинном межапоневротическом клетчаточном пространстве, через небольшой разрез длиной до 0,5 см под вторую фасцию шеи подводят кровоостанавливающий зажим и рассекают ее над разведенными браншами зажима на всем протяжении воспалительного инфильтрата (рис. 90, Д).

5. Тупо расслаивая клетчатку с помощью кровоостанавливающего зажима (во избежание повреждения яремной венозной дуги!), продвигаются к центру гнойно-воспалительного очага, вскрывают его, эвакуируют гной (рис. 90, Е).
6. Тупо расслаивая клетчатку в боковых направлениях, осуществляют ревизию так называемых слепых мешков (recessus lateralis), расположенных позади нижнего конца m. sternodeidomastoideus (рис. 90, Ж). Гемостаз.
7. В гнойно-воспалительный очаг через рану вводят ленточные дренажи из перчаточцой резины или полиэтиленовой пленки (рис. 90, 3).
8. На рану накладывают асептическую ватно-марлевую повязку с гипертоническим раствором, антисептиками.

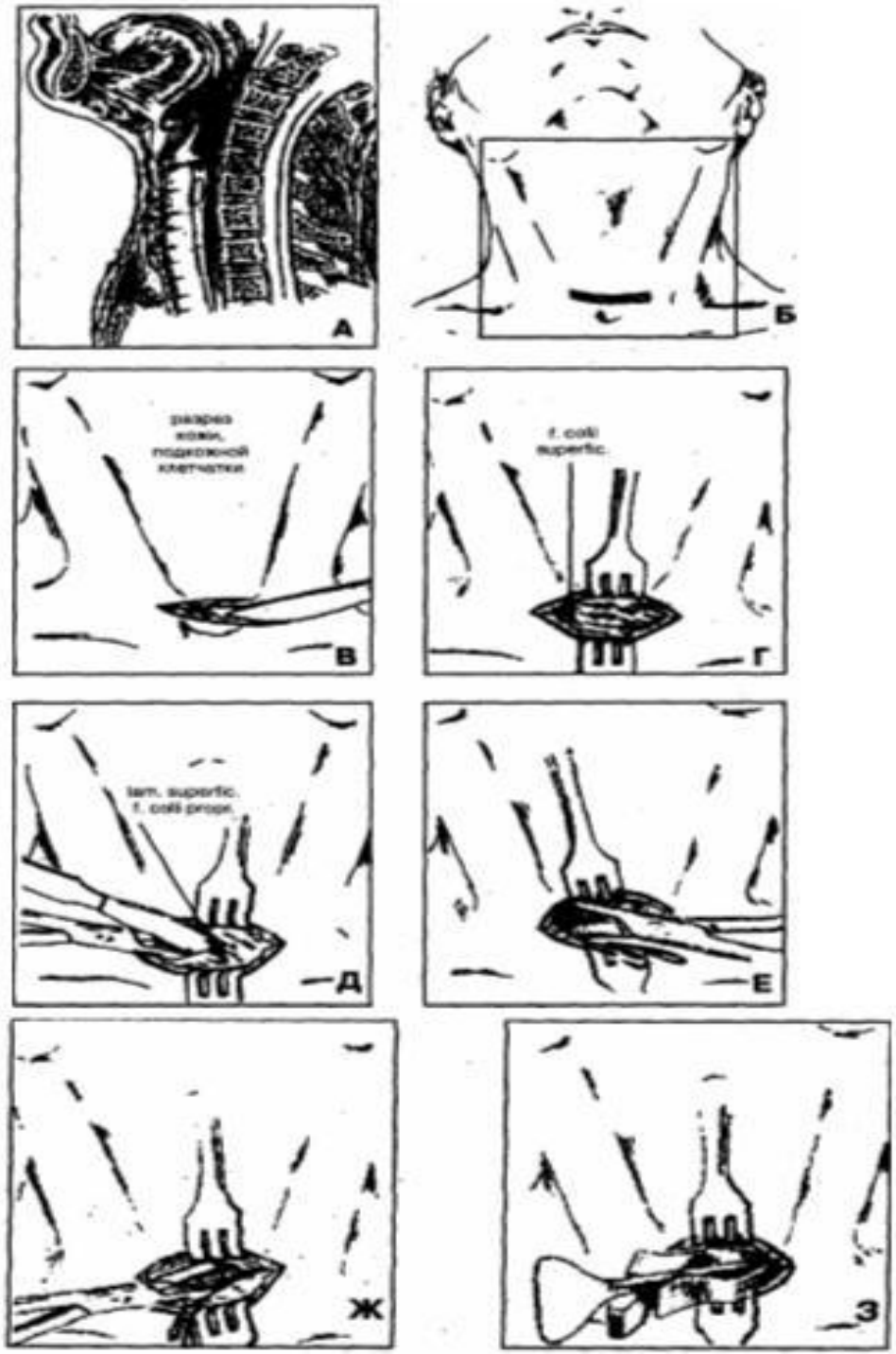
А
Б
разрез кожи, подкожной клетчатки
В
f. coli superfic.
Г
lam. superfic. f. coli propr.
Д
Е
Ж
З

Методика операции вскрытия абсцесса, флегмоны предтрахеального клетчаточного пространства

1. Обезболивание — наркоз (внутривенный, ингаляционный), местная инфильтрационная анестезия на фоне премедикации.

2. При изолированном поражении spatium pretracheale (рис. 91, А, Б) вскрытие абсцесса, флегмоны выполняют срединным доступом. Разрез кожи проводят на протяжении от середины верхнего края рукоятки грудины по средней линии до перстневидного хряща (рис. 91, В, Г).
3. После рассечения поверхностной фасции шеи (рис. 91, Г, Д, Е) с помощью марлевого тупфера отслаивают края раны и разводят их крючками вправо и влево, обнажая поверхность второй фасции (lamina superficialis fasciae colli propriae).
4. Для предупреждения повреждения вен и яремной венозной дуги (arcus venosus juguli), расположенных в надгрудинном межапоневротическом клетчаточном пространстве, через небольшой разрез длиной до 0,5 см под вторую фасцию шеи (lamina superficialis fasciae colli propriae). подводят кровоостанавливающий зажим и рассекают ее над разведенными браншами зажима на всем протяжении раны.

5. С помощью кровоостанавливающего зажима и марлевого тупфера тупо расслаивают и отслаивают клетчатку с находящимися в ней сосудами (arcus venosus juguli) от третьей фасции шеи (lamina profunda fasciae colli propriae). Осуществляют гемостаз.
6. Отодвинув крючками клетчатку и обнаружив lamina profunda fasciae colli propriae, рассекают ее (рис. 91, Ж, З). Расположенный под ней париетальный листок четвертой фасции шеи (fascia endocervicalis) рассекают таким же образом — над разведенными браншами подведенного под нее кровоостанавливающего зажима (рис. 91, И, К). Такое послойное рассечение тканей под контролем зрения уменьшает вероятность повреждения расположенных в этом клетчаточном пространстве сосудов (a. thyreoidea ima et plexus thyreoideus impar) и перешейка щитовидной железы.
7. Тупо расслаивая клетчатку кровоостанавливающим зажимом, продвигаются к центру воспалительного инфильтрата, вскрывают гнойно-воспалительный очаг, эвакуируют гной (рис. 91, Л).
8. После окончательного гемостаза в гнойно-воспалительный очаг через рану вводят ленточные или трубчатые дренажи (рис. 91, М).
9. Асептическая ватно-марлевая повязка с гипертоническим раствором, антисептиками, а при использовании трубчатых дренажей — подсоединение их к аппарату (системе), обеспечивающему возможность проведения диализа раны и вакуумного дренирования без снятия повязки.


А
Б
В
Г
Д
Е
Ж
З
И
К
Л
М

- **Абсцесс, флегмона сонного треугольника шеи** (trigonum caroticum)

Основные источники и пути проникновения инфекции

Вторичное поражение в результате распространения инфекционно-воспалительного процесса по паравазальной клетчатке из соседних анатомических областей (поднижнечелюстной, окологлоточной, позадичелюстной), а также лимфогенным путем с задержкой возбудителей гнойной инфекции в лимфатических узлах, расположенных на внутренней яремной вене (nodus lymphaticus jugulodigastricus) (рис. 93). Гнойно-воспалительные заболевания кожи, инфицированные раны области сонного треугольника.

Характерные местные признаки абсцесса, флегмоны сонного треугольника

Жалобы на боль в области сонного треугольника шеи, усиливающуюся при движениях головы, разгибании шеи.

Объективно. Припухлость тканей в области сонного треугольника шеи. При пальпации под передним краем m. sternocleidomastoideus в области ее верхней трети определяется плотный инфильтрат, давление на который вызывает боль. Оттягивание m. sternocleidomastoideus кнаружи также сопровождается появлением боли.

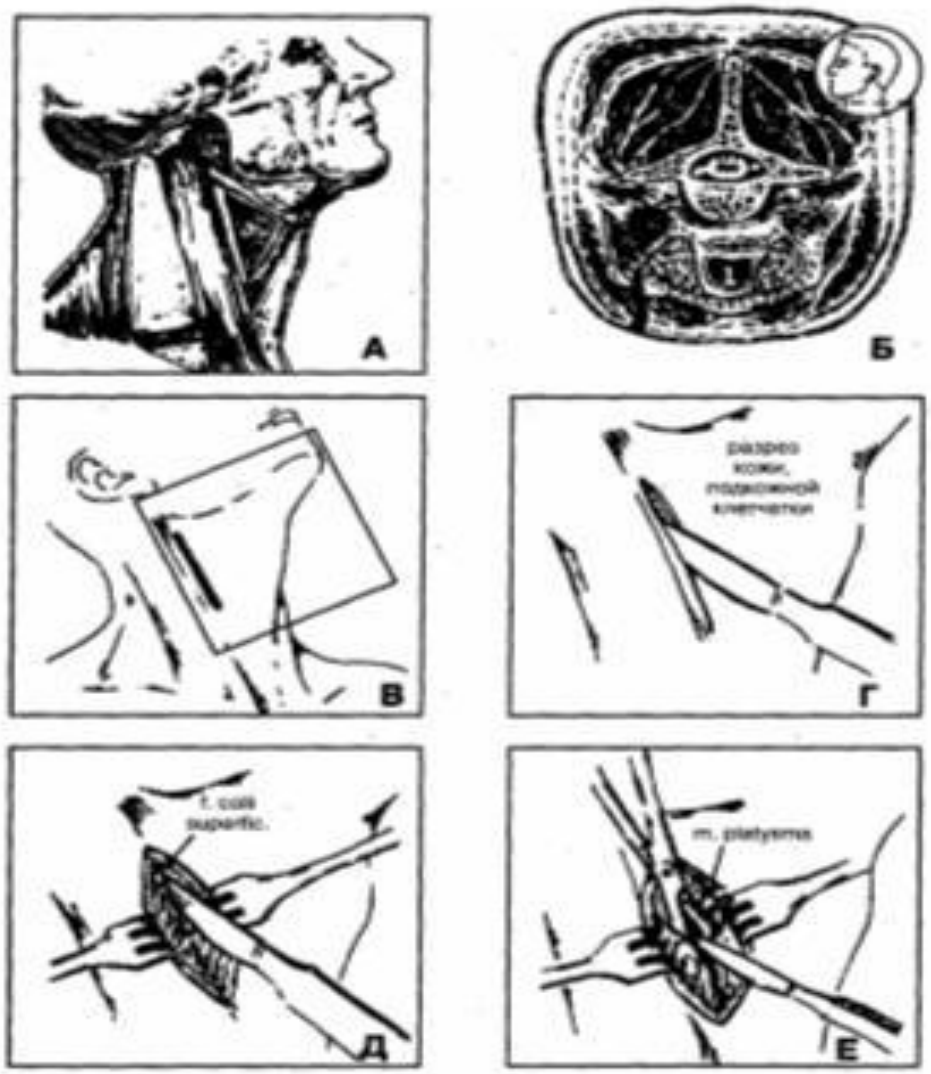
А
Б
В
Г
Д
Е
m. platysma

Пути дальнейшего распространения инфекции

Из сонного треугольника инфекционно-воспалительный процесс по паравазальной клетчатке может распространяться в нижние отделы spatium vasonervorum, далее в переднее средостение и в надключичную, а затем и подключичную области.

Методика операции вскрытия абсцесса, флегмоны сонного треугольника шеи

При локализации гнойного очага в сонном треугольнике (рис. 93, А, Б):

1. Обезболивание — наркоз (внутривенный, ингаляционный), местная инфильтрационная анестезия на фоне премедикации.
2. Разрез кожи проводят вдоль переднего края m. sternocleidomastoideus от уровня угла нижней челюсти до середины этой мышцы (рис. 93, В, Г).
3. Послойно рассекают подкожно-жировую клетчатку, поверхностную фасцию шеи (fascia colli superficialis) с заключенной между ее листками подкожной мышцей шеи (m. platysma) (рис. 93, Д, Е).
4. Разводя крючками края раны и отслаивая их с помощью кровоостанавливающего зажима от поверхностного листка собственной фасции шеи (lamina superficialis colli propriae), обнажают передний край m. sternocleidomastoideus (рис. 93, Ж).
5. Вблизи переднего края m. sternocleidomastoideus надсекают на протяжении 4-5 мм lamina superficialis fasciae colli propriae, вводят через этот разрез кровоостанавливающий зажим и рассекают фасцию над разведенными браншами зажима вдоль переднего края мышцы на протяжении всей раны (рис. 93, З).
6. Расслоив кровоостанавливающим зажимом подлежащую клетчатку и отведя крючками m. sternocleidomastoideus вверх и кзади, обнажают наружную стенку фасциального влагалища сосудисто-нервного лучка шеи, образованного четвертой фасцией шеи (fascia endocervicalis).
7. Надсекают наружную стенку фасциального влагалища сосудисто-нервного пучка шеи на протяжении 3-4 мм, а затем, проведя через этот разрез кровоостанавливающий зажим Бильрота между фасцией и внутренней яремной веной (v. jugularis interna), рассекают стенку фасциального влагалища.
8. Расслаивая паравазальную клетчатку с помощью кровоостанавливающего зажима, вскрывают гнойно-воспалительный очаг, эвакуируют гной (рис. 93, И).
9. После окончательного гемостаза в spatium vasonervorum вводят ленточные или трубчатые дренажи из перчаточной резины или полиэтиленовой пленки (рис. 93, К).
10. На рану накладывают асептическую ватно-марлевую повязку с гипертоническим раствором, антисептиками.