Синдромы при заболеваниях дыхательной системы.

План лекции:

1. Синдром долевого уплотнения легочной ткани
2. Бронхитический синдром
3. Синдром бронхиальной обструкции
4. Синдром полости в легком
5. Синдром альвеолита

СИНДРОМ УПЛОТНЕНИЯ ЛЕГОЧНОЙ ТКАНИ.

Определение.

- Уплотнение легочной ткани - симптомокомплекс, объединяющий многие заболевания, для которых характерно уплотнение и уменьшение воздушности легочной ткани.

- По величине может быть очаговое и долевое уплотнение.

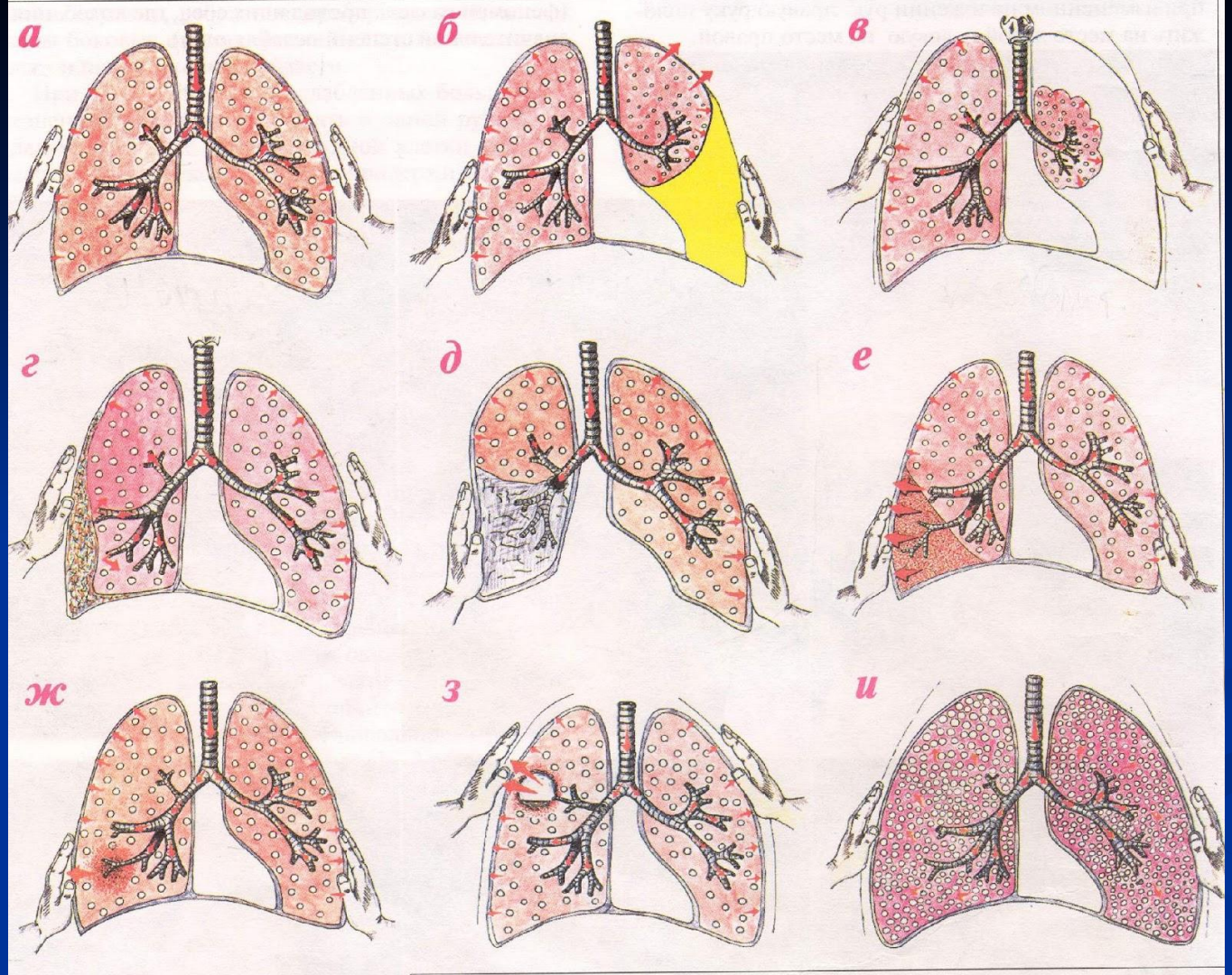

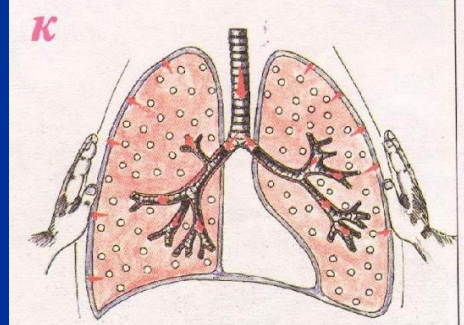

Рис.2.52. *Изменение голосового дрожания при основных бронхолегочных синдромах:*
а - норма; б - гидроторакс; в - пневмоторакс;
г - фиброторакс; д - обтурационный ателектаз;
е -долевое уплотнение;
ж - очаговое воспалительное уплотнение;
з - полость в легком, соединенная с бронхом;
и - эмфизема легких; к - сужение бронхов.

Причины.

- 1. *Воспалительного генеза:* пневмония, инфаркт-пневмония (тромбоэмболия крупных или мелких ветвей легочной артерии), туберкулез.

- *2. Невоспалительного генеза:* цирроз легкого (пневмоцирроз или карнификация) - разрастание в легком соединительной ткани как исход тяжелого заболевания; компрессионный ателектаз, опухоль.

Клиническая картина зависит от причины, вызвавшей уплотнение легочной ткани.

Симптоматология воспалительного уплотнения легочной ткани.

- **Жалобы:** Кашель (в начале, как правило сухой, затем с мокротой желто-серого, серо-зеленого цвета, «ржавой»).
- Одышка инспираторного или смешанного характера.
- Боль в грудной клетке, связанная с дыханием (при вовлечении в процесс плевры), усиливается на вдохе.

Неспецифические жалобы:

- повышенная температура,
- озноб,
- общая слабость,
- снижение работоспособности,
- снижение или потеря аппетита,
- головная боль и т.д.

- Осмотр: Цианоз (диффузный), нередко румянец щек при повышенной температуре, увеличение числа дыханий (инспираторная одышка), отставание пораженной половины в акте дыхания, иногда пациент лежит на пораженной стороне.

- Пальпация: Усиление голосового дрожания над пораженной долей. Экскурсия грудной клетки снижена.

- Перкуссия: Тупой или притупленный перкуторный звук. Ограничение подвижности нижнего края легкого на вдохе.

- Аускультация: Ослабленное везикулярное или бронхиальное дыхание, звучные мелкопузырчатые хрипы или крепитация; бронхофония усилена.

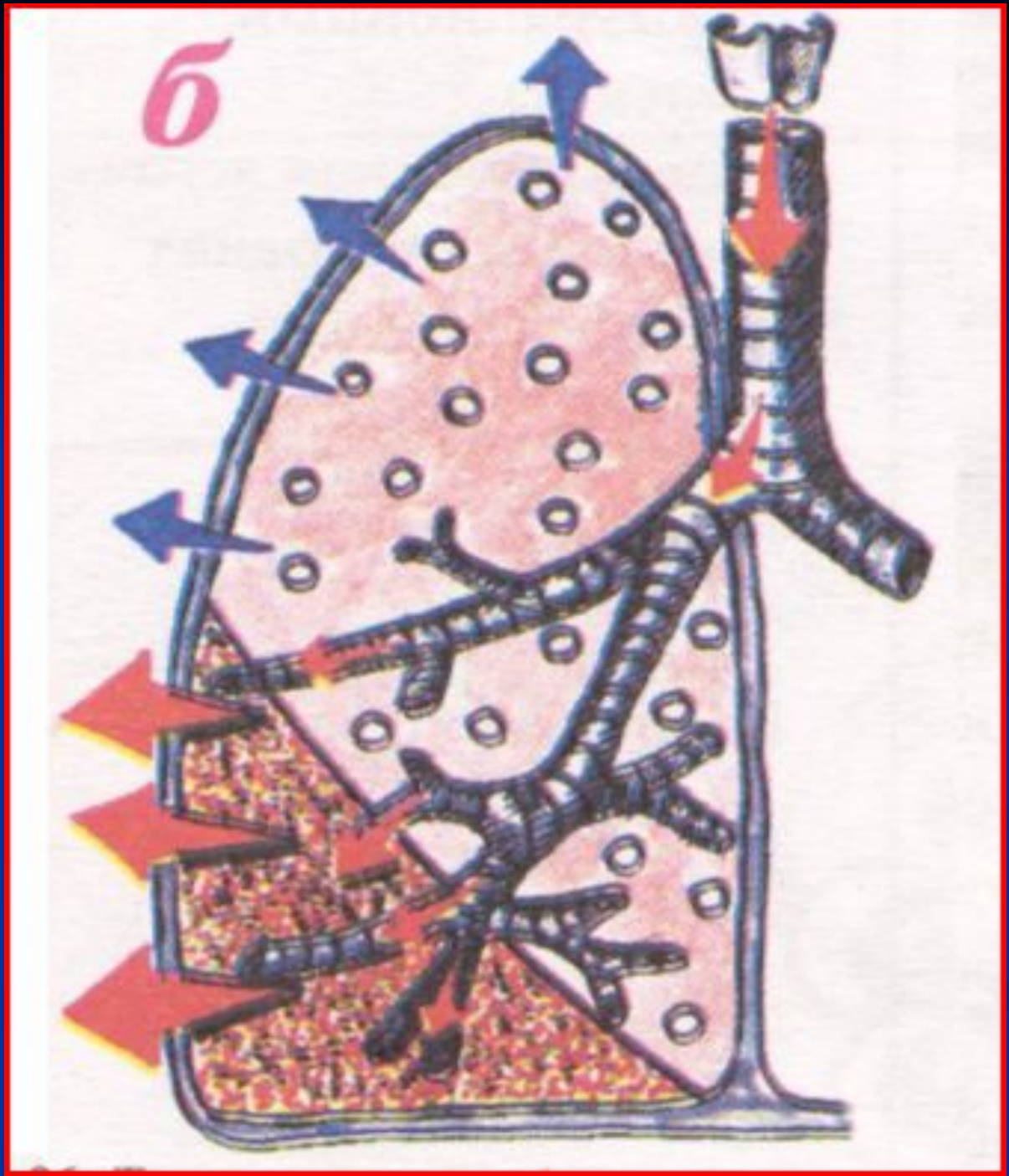
б

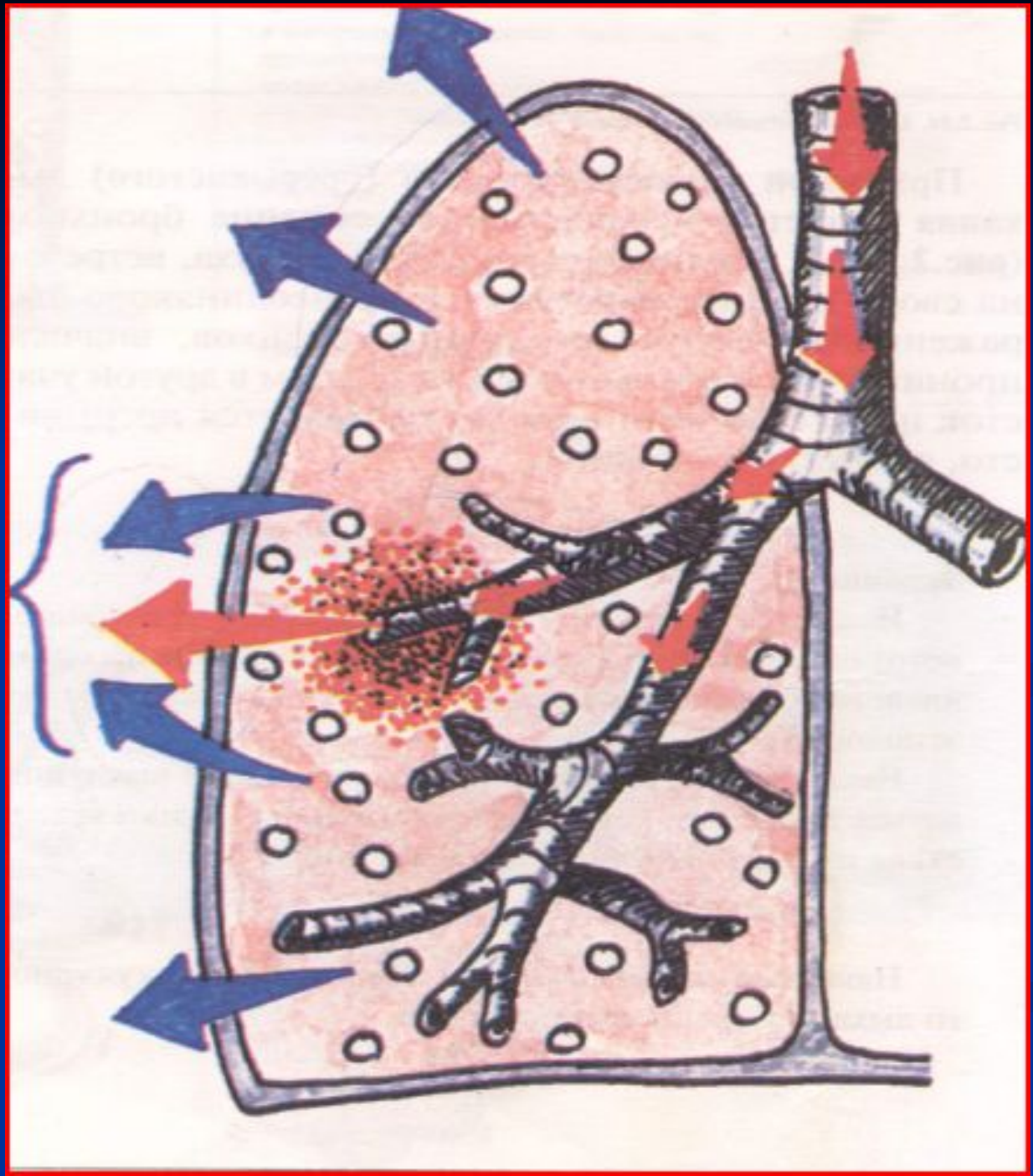

- Общий анализ крови: Лейкоцитоз с нейтрофильным сдвигом влево, увеличение СОЭ; при вирусном поражении - лейкопения.

- Может быть появление СРБ, увеличение сиаловых кислот, фибриногена; диспротеинемия.

- Общий анализ мокроты: Слизисто-гнойная, гнойная, «ржавая»; в большом количестве лейкоциты, слущенный эпителий, могут быть эритроциты, фибрин, определяются бактерии.

- **Функция внешнего дыхания:** Рестриктивный тип нарушения вентиляции - снижение ЖЕЛ, РОвд, увеличение ЧД, МОД.

- **Рентгенография грудной клетки:** Однородное (гомогенной) или неоднородное (негомогенное) затенение неправильной формы без четких контуров.

Пневмонический инфильтрат в нижней доле правого легкого

Инфильтративный туберкулез верхней доли правого легкого (лобит)

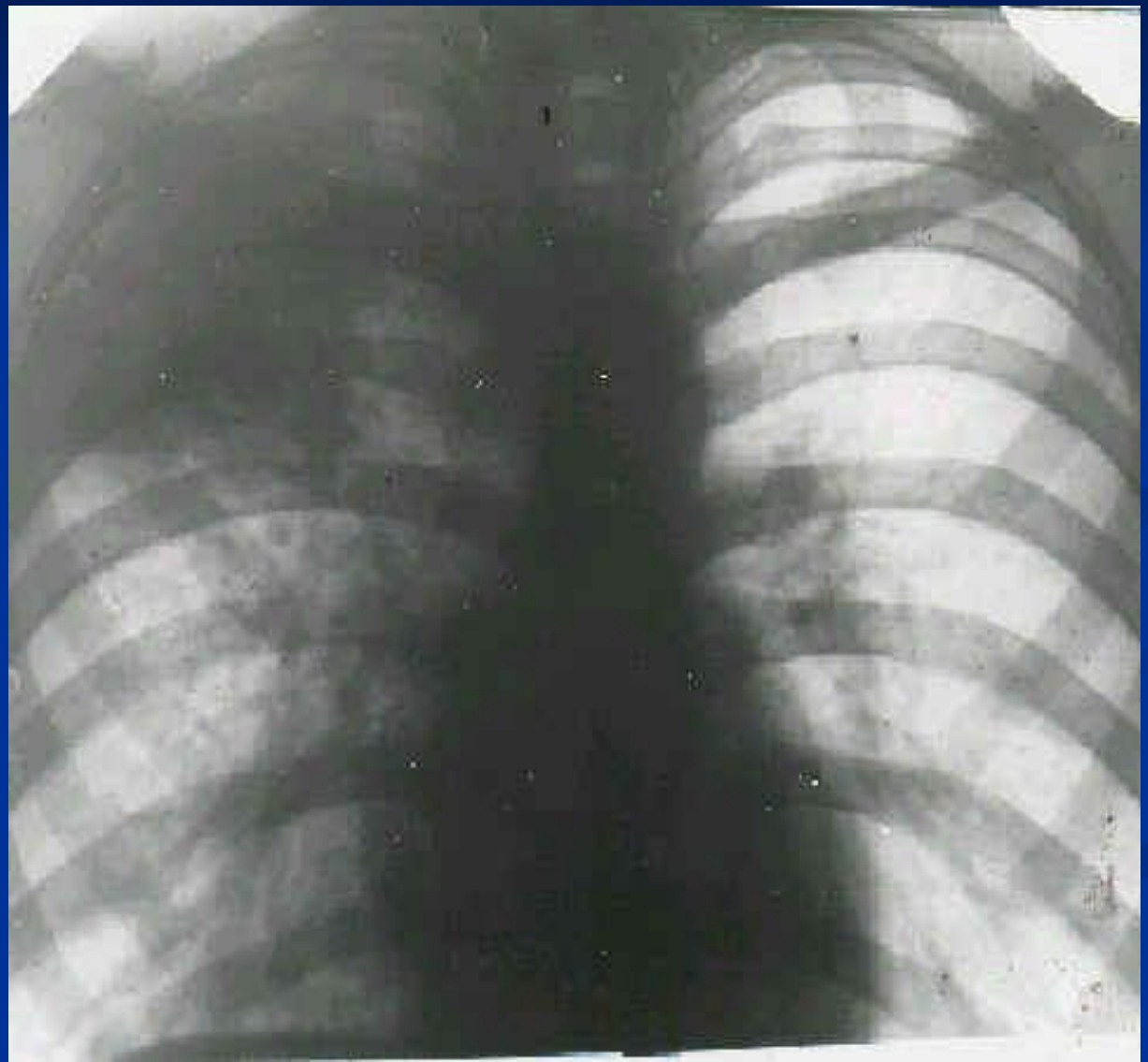

Очаг пневмонии VI сегмента справа имеет округлую форму (прямая проекция)

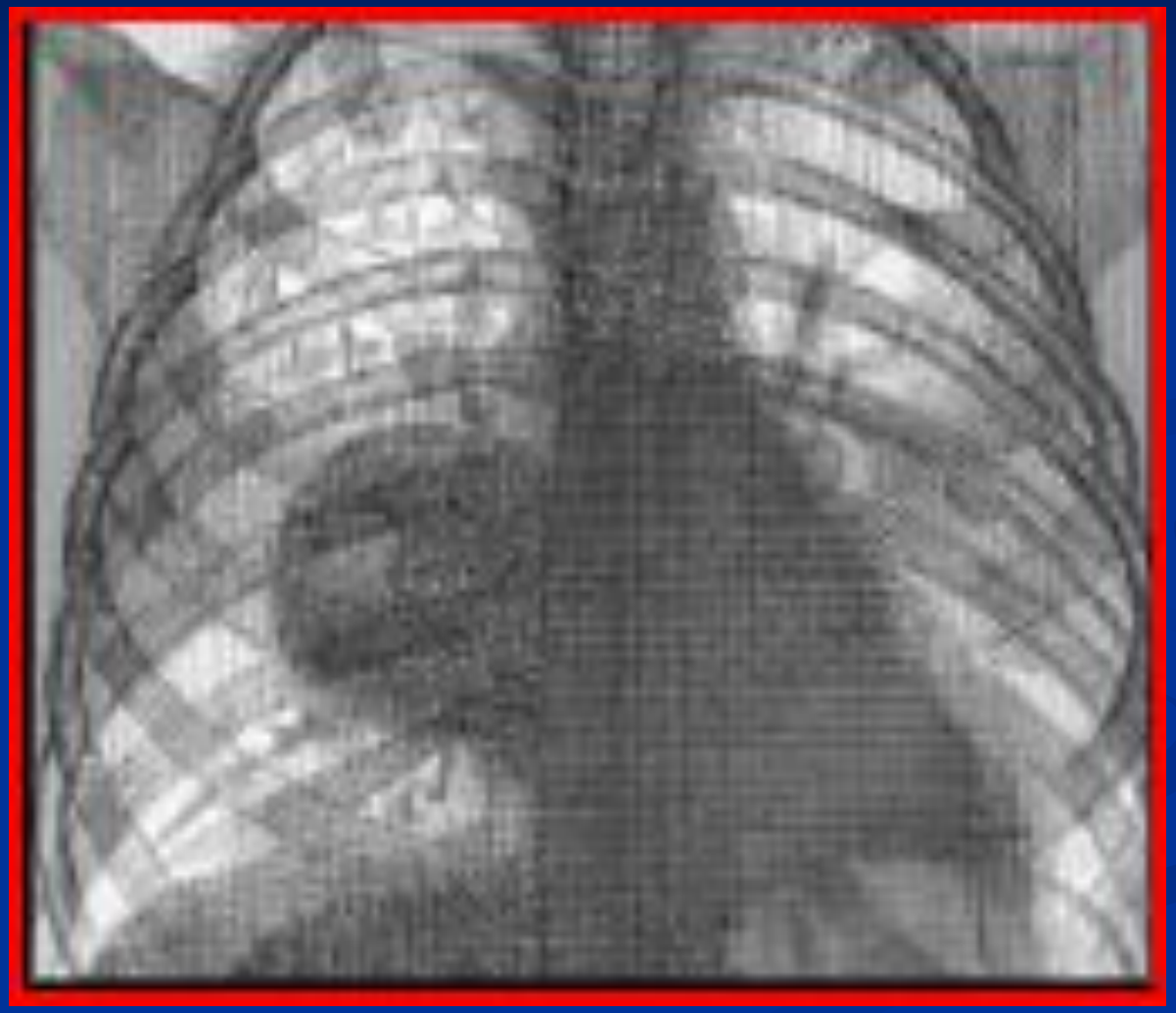

Двусторонняя полисегментарная пневмония

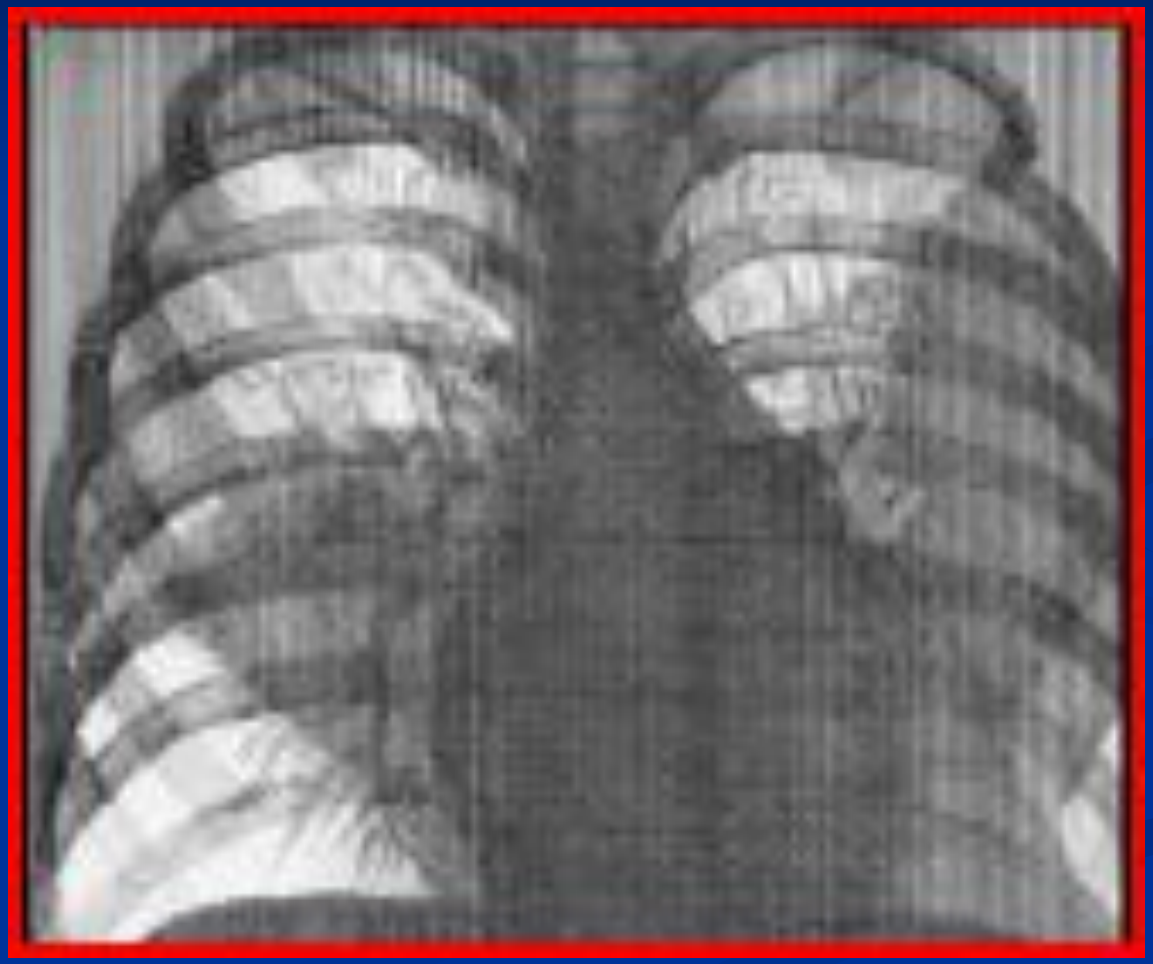

Фаза разрешающейся пневмонии с усилением сосудисто-интерстициального рисунка (прямая проекция)

Симптоматология невоспалительного уплотнения легочной ткани.

- Жалобы: Может быть кашель с мокротой, одышка.
- Осмотр: Иногда некоторое западение грудной клетки на стороне поражения, отставание пораженной половины в акте дыхания.
- Экскурсия грудной клетки снижена.
- Перкуссия: Притупление перкуторного звука. Ограничение подвижное нижнего легочного края на вдохе.
- Аускультация: Ослабленное везикулярное дыхание.

- Общий анализ крови: Без изменений, может наблюдаться эритроцитоз вследствие гипоксии.
- Рентгенография грудной клетки: Очаговое затенение, усиленный бронхо-сосудистый рисунок.
- Функция внешнего дыхания: Рестриктивный тип нарушения вентиляции легких - снижены ЖЕЛ, РОвд.

Slide 16.22

Slide 16.21

Рис. 3.42

Туберкулёз лёгких.

В процесс вовлечена верхняя доля лёгкого. Изменения наиболее выражены в области верхушки: имеет место инфильтрация лёгочной ткани в сочетании с полостью.

В окружающей ткани лёгкого — незначительно выраженная эмфизема. Это т.н. активный туберкулёз лёгких.

СИНДРОМ УПЛОТНЕНИЯ ЛЕГОЧНОЙ ТКАНИ

Анатомический субстрат – значительное уменьшение или полное исчезновение воздушности легочной ткани на определенном участке легкого

Причины:

1. Воспалительная инфильтрация, очаговая или долевая:
– пневмония;
– инфильтративный туберкулез;
– абсцесс

2. Уплотнение легочной ткани невоспалительного характера:
– инфаркт легкого (ТЭЛА);
– обтурационный ателектаз (инородное тело, опухоль в просвете бронха, сдавление бронха);
– компрессионный ателектаз (участок «поджатого» легкого – при гидротораксе, пневмотораксе, сдавлении извне);
– опухоль легкого;
– выраженный фиброз;
– интерстициальные заболевания легких

Жалобы:
– одышка;
– боль в грудной клетке (вовлечение в процесс плевры, ТЭЛА, опухоли)

Долевое уплотнение нижней доли правого легкого

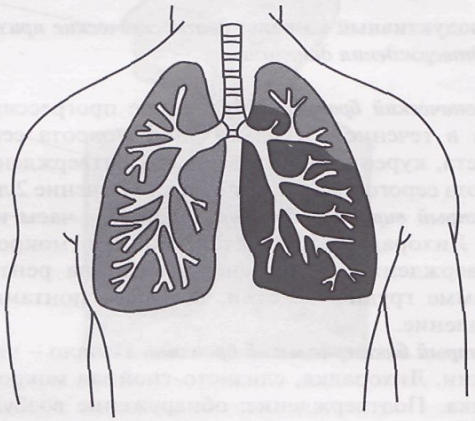

Обтурационный ателектаз

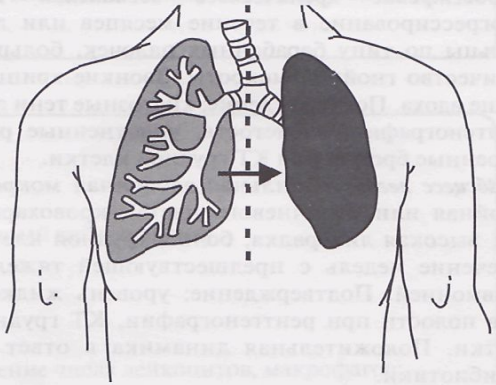

БРОНХИТИЧЕСКИЙ СИНДРОМ

Определение

Бронхитический синдром - острое диффузное воспаление слизистой оболочки бронхов.

Причины:

- воспалительные поражения бронхов бактериальной и вирусной этиологии (бронхиты, бронхоэктатическая болезнь, бронхопневмония, туберкулез легких);
- токсическое поражение бронхов (табачный дым, промышленная пыль и раздражающие газы); бронхит курильщика, токсический бронхит;
- сердечная недостаточность в результате застоя крови в легких («застойный» бронхит);
- эндогенная интоксикация («уремический» бронхит);
- опухолевое поражение бронха (доброкачественные и злокачественные опухоли бронха);
- аллергическое поражение бронхов («аллергический» бронхит).

Основные причины развития бронхитического синдрома:

- снижение эффективности физических факторов защиты, прежде всего способности верхних дыхательных путей фильтровать вдыхаемый воздух и освобождать его от грубых механических частиц, изменение бронхиального секрета.

- Поражается эпителий бронхов, нарушая обменные процессы в клетках, что приводит к их гибели.

Симптоматология бронхитического синдрома:

- Жалобы: кашель (первоначально сухой, затем с мокротой слизистого или слизисто-гнойного характера), одышка. Общие симптомы интоксикации как проявление инфекционного процесса или гнойной инфекции.
- Осмотр: мало диагностической информации.
- Пальпация: голосовое дрожание, как правило, не меняется.
- Перкуссия: обычно перкуторный звук над легочными полями не меняется.
- Аускультация: не изменено или жесткое дыхание при значительном уплотнении бронхов, сухие, реже незвучные влажные, хрипы. Бронхофония не изменена.

- Общий анализ крови: умеренный нейтрофильный лейкоцитоз, небольшое увеличение СОЭ.
- Мокрота: слизистый или слизисто-гнойный характер, цилиндрический эпителий, лейкоциты.
- Рентгенография легких: изменений не выявляет.
- Бронхоскопия при затруднении диагностики, с лечебной целью.

СИНДРОМ БРОНХИАЛЬНОЙ ОБСТРУКЦИИ

Определение.

Синдром бронхиальной обструкции *(или бронхообструктивный синдром)* - клинический симптомокомплекс, включающий экспираторную одышку, удушье, кашель, в основе которого лежит генерализованное нарушение бронхиальной проходимости.

по течению делится на три варианта:

- *обратимый,*
- *малообратимый*
- *и прогрессирующий,*

Механизмы развития:

- бронхоспазм;
- отек слизистой бронхов с сужением просвета;
- гиперпродукция бронхиальной слизи;
- уплотнение стенки бронхов вследствие воспаления я развития фиброза (потеря эластичности).

Основные причины развития синдрома:

- бытовые (домашняя пыль, комнатные животные, насекомые),
- пыльца растений, споры грибков,
- мука, красители,
- пищевые продукты,
- медикаменты,
- профессиональные вредности,
- микробы, продукты их жизнедеятельности и т. д.

Стадии развития:

- 1 ст. - иммунологическая реакция АГ со специфическим АТ (IgE), фиксация этого комплекса на тучных, плазматических клетках;
- 2 ст. патохимическая - из этих клеток вследствие альтерации, дегрануляции высвобождается гистамин, серотонин, кинины;
- 3 ст. - патофизиологическая - отек слизистой бронхов, их экссудация, закупорка бронхов, бронхоспазм, склероз бронхов.

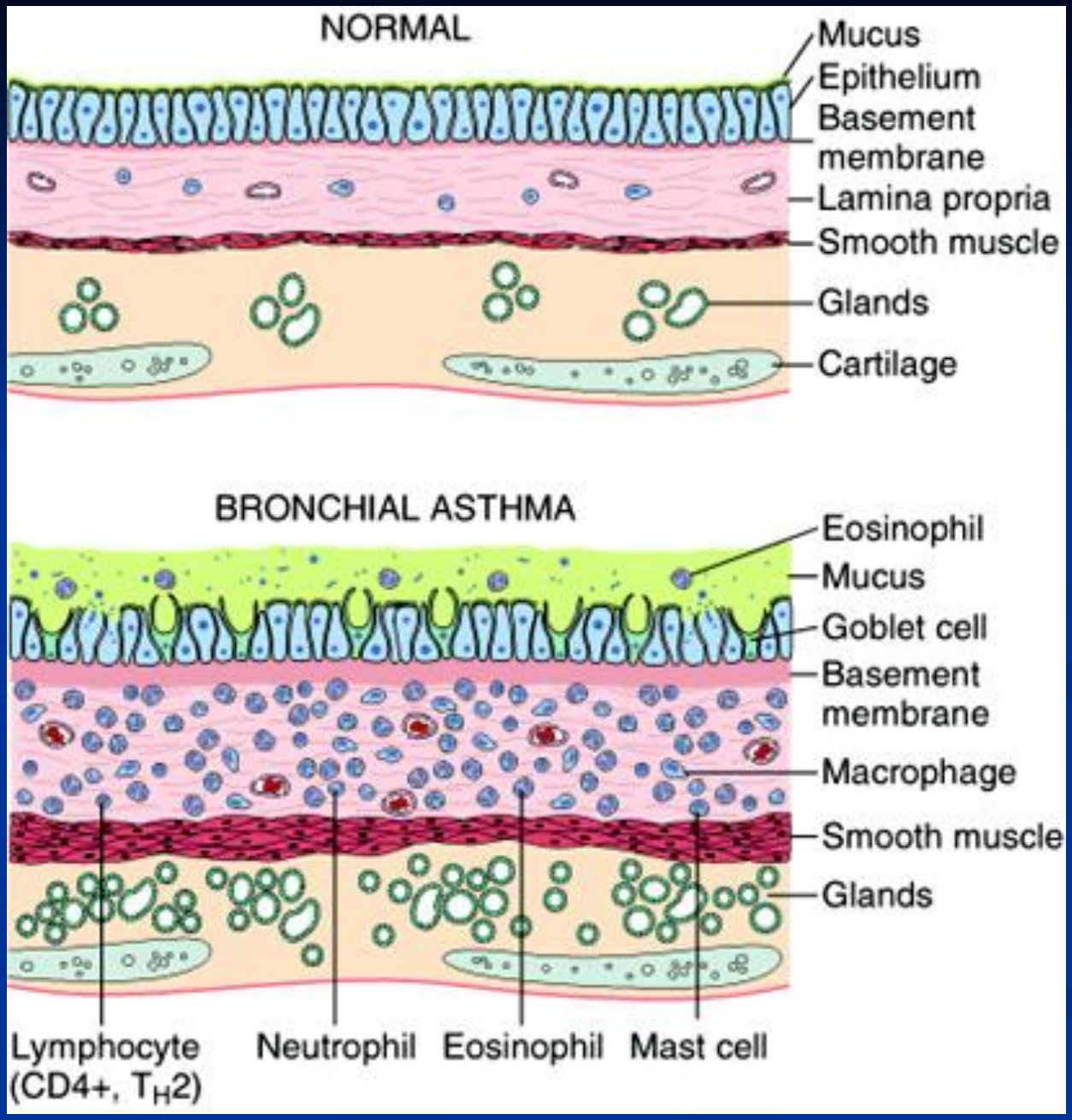
NORMAL
Mucus
Epithelium
Basement membrane
Lamina propria
Smooth muscle
Glands
Cartilage
BRONCHIAL ASTHMA
Eosinophil
Mucus
Goblet cell
Basement membrane
Macrophage
Smooth muscle
Glands
Lymphocyte (CD4+, T_H2)
Neutrophil
Eosinophil
Mast cell

NORMAL AIRWAY

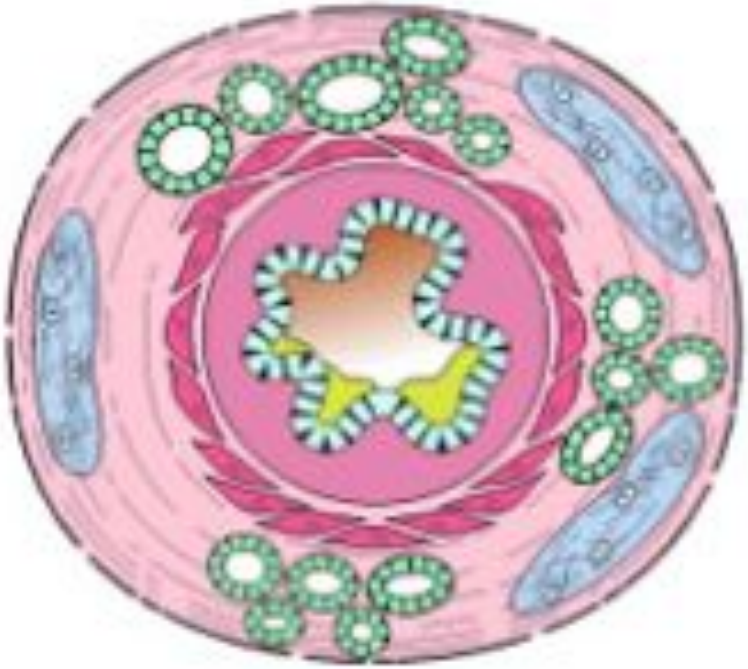

CONSTRICTED AIRWAY
IN ASTHMA

- Жалобы: экспираторная одышка (затруднен выдох), непродуктивный, мучительный кашель (не отходит мокрота).

- Осмотр: вынужденное положение больного (больной сидит, опираясь руками о колени, плечевой пояс приподнят), рот у него открыт, ноздри раздуваются, набухшие шейные вены, дышит громко, страдальческое выражение лица.

Диффузный цианоз.

Грудная клетка эмфизематозная (бочкообразная), в акте дыхания активно участвуют вспомогательные мышцы.

Ограничена экскурсия грудной клетки.

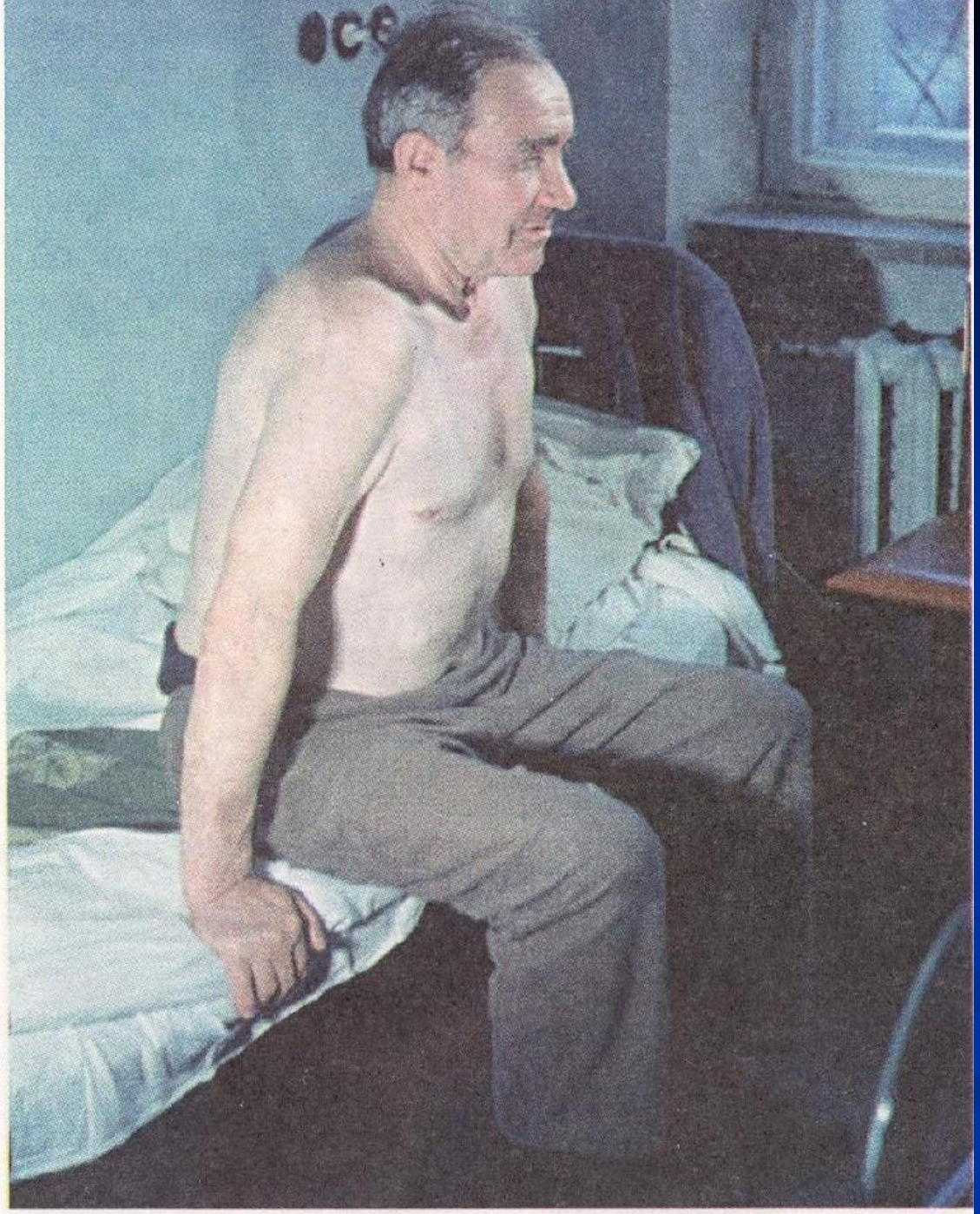

Рис.2.33. Вынужденное положение больного во время приступа бронхиальной астмы.

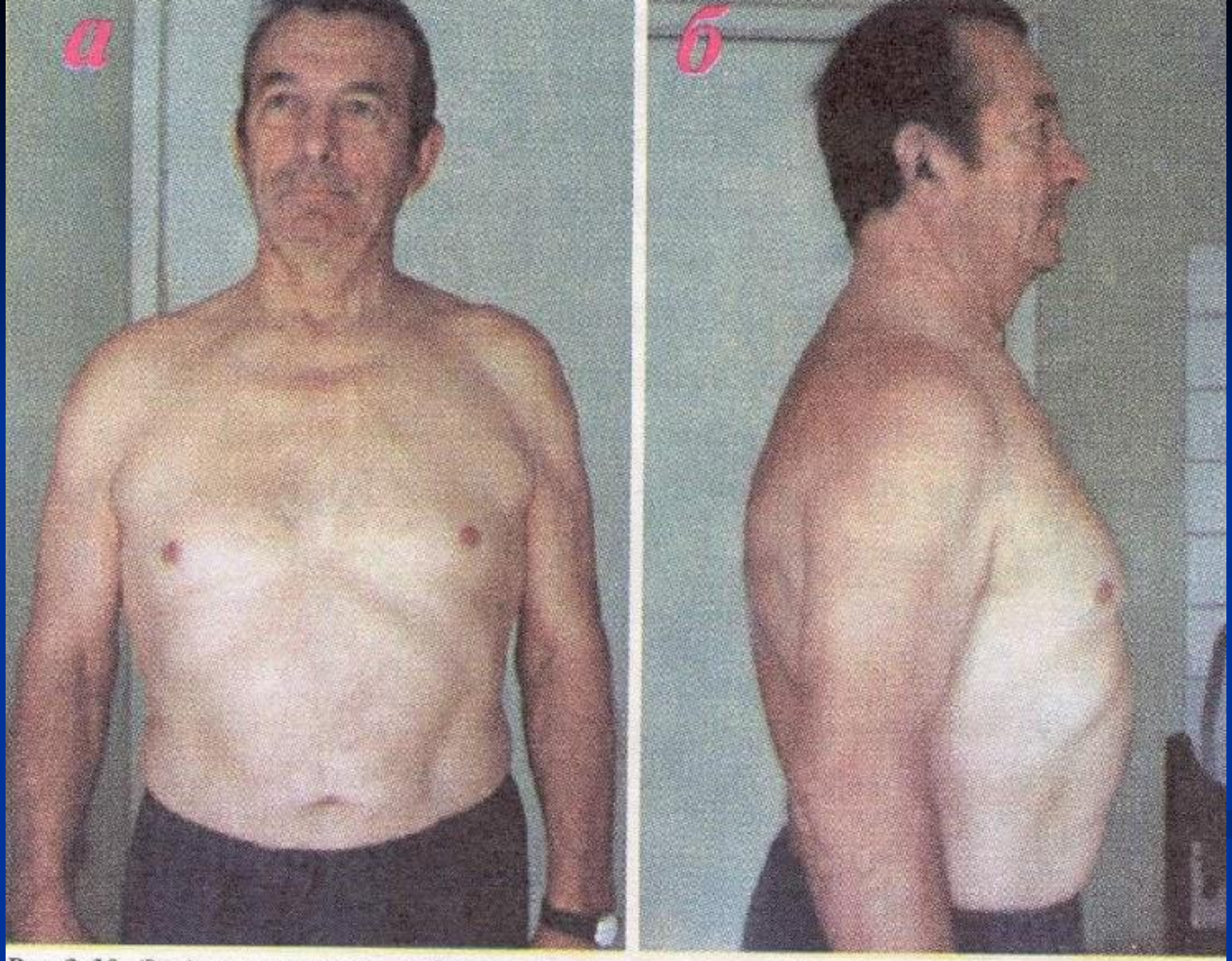

Рис.2.39. Эмфизематозная грудная клетка: а - вид спереди; б - вид сбоку.

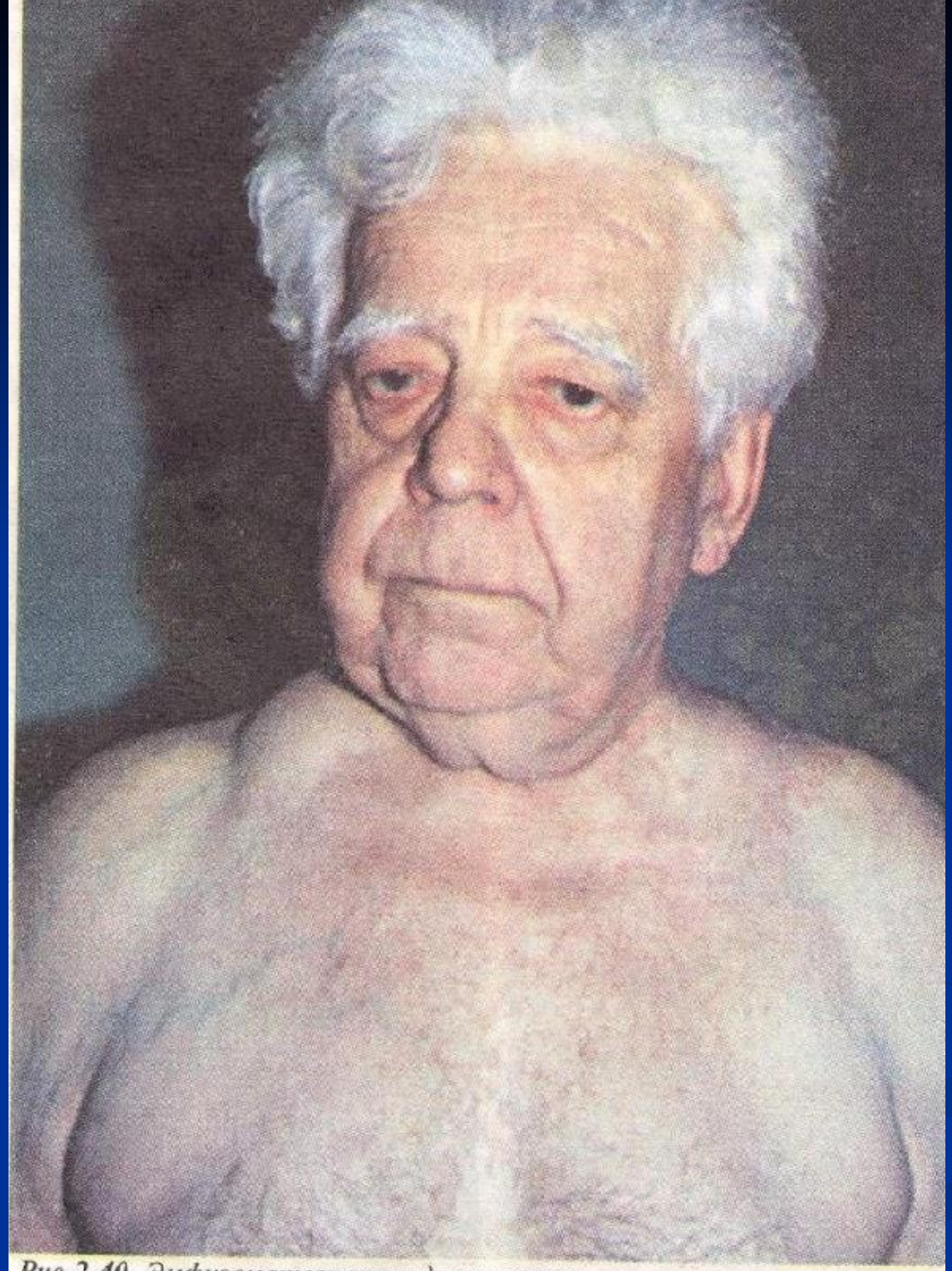

Рис.2.40. Эмфизематозная грудная клетка.
Заметно значительное выбухание в надключичных областях.

- Пальпация: грудная клетка ригидная, ослаблено голосовое дрожание.

- Перкуссия: коробочный перкуторный звук, увеличена высота стояния верхушек легких, нижние границы легких опущены вниз, уменьшена подвижность нижнего легочного края на выдохе. Исчезновение абсолютной тупости сердца.

- Аускультация: дыхание резко ослаблено, масса сухих свистящих и жужжащих хрипов по всем легочным полям. Резкое ослабление тонов сердца, тахикардия.

- Общий анализ крови: эозинофилия.
- Мокрота: светлая, стекловидная, вязкая; спирали Куршмана, кристаллы Шарко-Лейдена, много эозинофилов.
- Функция внешнего дыхания: снижение ФЖЕЛ, ЖЕЛ, мощности выдоха, ОФВ выдоха за 1 сек, пробы Тиффно.
- ЭКГ: гипертрофия правых отделов сердца.
- Иммунологические исследования: повышение IgE, наличие АТ к различным аллергенам.

- Рентгенография грудной клетки: повышенная прозрачность легочных полей, ограничение подвижности диафрагмы.

Бронхиальная астма. Прямая проекция: общее вздутие легких, сосудистый рисунок истончен, прослеживается преимущественно в прикорневых зонах, правый корень деформирован и смещен книзу

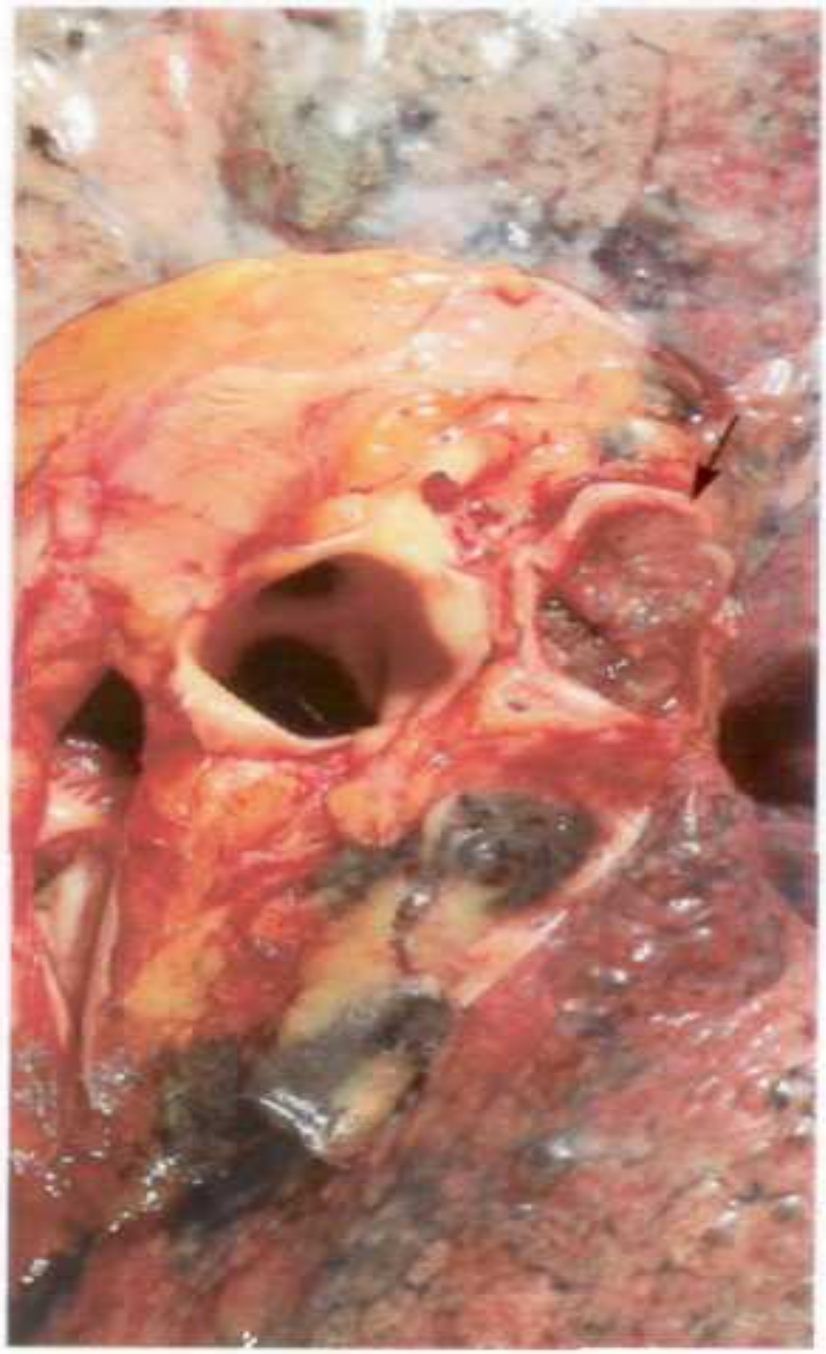

Рис. 3.27

Пациент многие годы страдал ХОБЛ.
Его смерть наступила в результате закупорки дыхательных путей густой, вязкой слизью.
Левый главный бронх заполнен слизью (стрелка).
Ткань лёгкого с незначительно выраженной эмфиземой.

БРОНХООБСТРУКТИВНЫЙ СИНДРОМ

Причины:
– Хронический обструктивный бронхит
– Эмфизема легких
– БА

Критерии диагностики:
1. Экспираторная одышка
2. Жесткое дыхание, удлинение выдоха, рассеянные сухие, иногда дистанционные, свистящие хрипы
3. Снижение $ОФВ_1$<80% от должного, индекс Тиффно <70%
4. Снижение ПСВ<80%

Методы исследования функции внешнего дыхания:
1. Спирография (измерение дыхательных объемов)
2. Пикфлоуметрия (измерение пиковой скорости выдоха)
3. Пневмотахометрия (кривая поток-объем)
4. Плетизмография

Основные показатели ФВД:
– Пиковая скорость выдоха (ПСВ);
– Объем форсированного выдоха за 1-ю с ($ОФВ_1$);
– Жизненная емкость легких (ЖЕЛ);
– Форсированная жизненная емкость легких (ФЖЕЛ);
– Индекс Тиффно ($ОФВ_1$/ФЖЕЛ)

Небулайзер

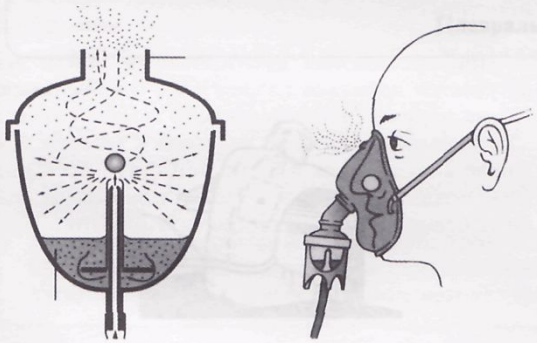

Ингалятор

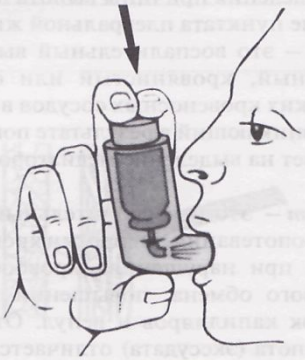

СИНДРОМ ПОЛОСТИ В ЛЕГКОМ.

Определение.

Полость в легком - формирование полости в легочной ткани в результате ее некроза, деструкции, гнойного расплавления.

Причины

- абсцесс легкого после вскрытия
- туберкулезная каверна
- распад опухоли
- гранулематоз Вегенера (гиперергический системный васкулит, проявляющийся развитием некротизирующхся гранулем)
- сифилитическая гумма
- грибковое поражение легких (аспергиллез)

- кисты легкого (поликистоз).

Основные причины развития полости в легком:

распад легочной ткани в результате воздействия инфекционных возбудителей, опухоли, аутоиммунных нарушений.

Симптоматология полости в легком.

- Жалобы зависят от основного заболевания.
- Осмотр: отставание в акте дыхания «больной» половины грудной клетки.
- Пальпация: усиление голосового дрожания (полость должна быть большой 4 см, располагаться не глубже 2см от поверхности грудной клетки, должна сообщаться с крупным бронхом, который проходим). Ограничение экскурсии грудной клетки.
- Перкуссия: притупленно-тимпанический или тимпанический перкуторный звук, иногда с металлическим оттенком.
- Аускультация: бронхиальное, реже амфорическое дыхание, звучные крупно- и среднепузырчатые влажные хрипы. Бронхофония усилена.

- Общий анализ крови: лейкоцитоз, палочкоядерный сдвиг влево, увеличение СОЭ.

- Анализ мокроты: двухслойная гнойная, эластические волокна, эритроциты, лейкоциты, микрофлора, при туберкулезе - микобактерии туберкулеза (БК+), при опухоли - атипичные клетки.

- Функция внешнего дыхания: рестриктивный тип нарушения вентиляционной функции легких (уменьшается ЖЕЛ и МВЛ).

- Рентгенография грудной клетки: полость обычно округлой формы с достаточно ровным внутренним контуром, горизонтальным уровнем жидкости (при абсцессе легкого после вскрытия).

Абсцесс в прикорневой зоне правого легкого

Абсцесс нижней доли правого легкого

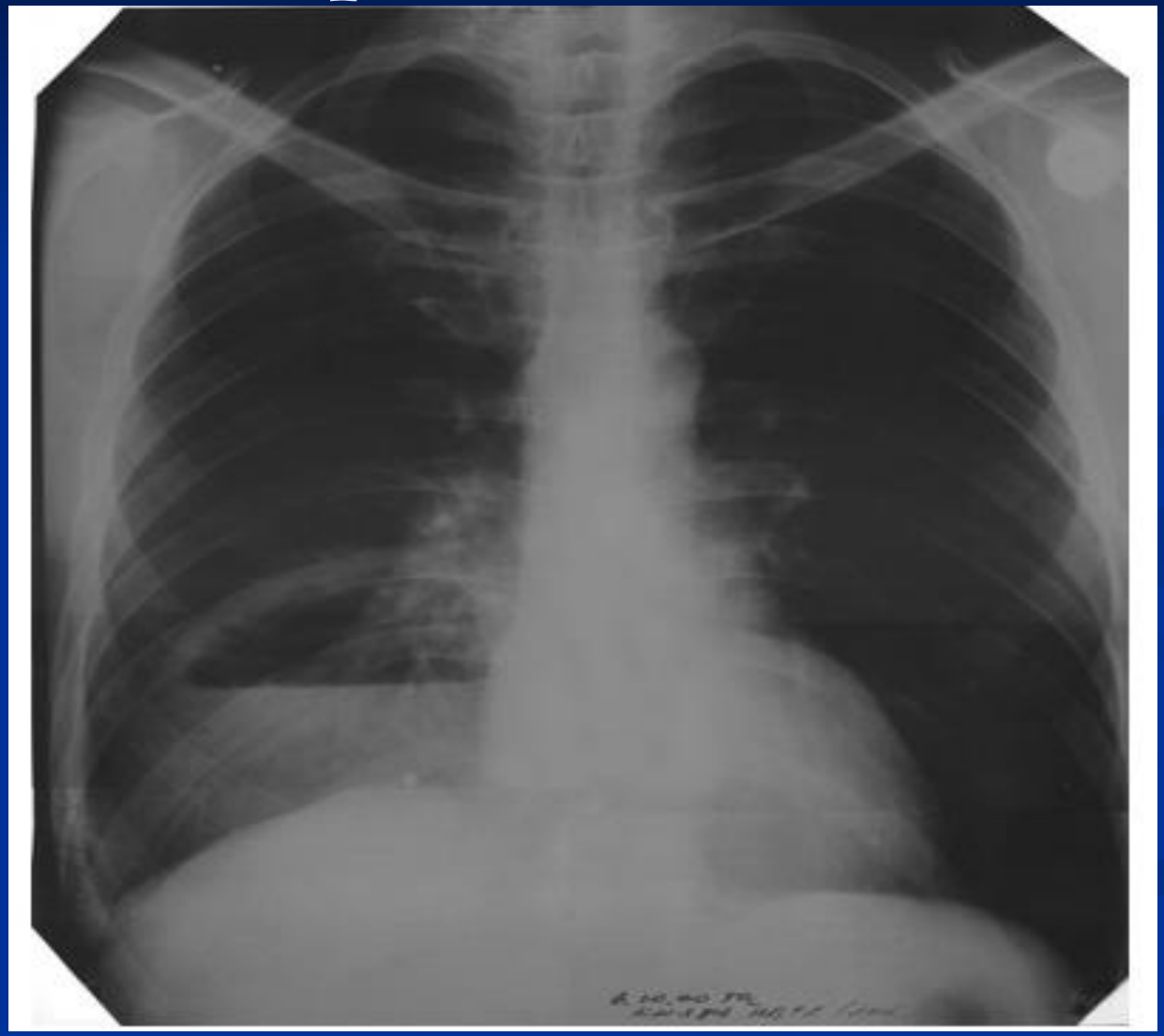

СИНДРОМ ПОЛОСТИ В ЛЕГКОМ

Причины:
– абсцесс легкого;
– абсцедирующая пневмония или инфаркт легкого;
– кавернозный туберкулез легких;
– кисты (врожденные и приобретенные);
– распадающаяся опухоль

Диагностические критерии

Полость, не сообщающаяся с бронхом (до вскрытия):
– гектическая лихорадка;
– голосовое дрожание ослаблено;
– притупление перкуторного звука;
– ослабленное везикулярное дыхание

Полость, сообщающаяся с бронхом (после вскрытия)
– отхождение мокроты полным ртом;
– голосовое дрожание усилено;
– тимпанический перкуторный звук;
– бронхиальное или амфорическое дыхание;
– влажные звучные хрипы

Условия, при которых возможно выявление синдрома полости:
– полость в легких должна иметь размер не менее 4 см в диаметре;
– полость должна быть расположена вблизи грудной стенки;
– окружающая полость легочная ткань должна быть уплотненной;
– стенки полости должны быть тонкими;
– полость должна сообщаться с бронхом и содержать воздух

Рентгенологическая картина:
характерно наличие ограниченного затемнения округлой формы, как правило, на фоне пневмонической инфильтрации с горизонтальным уровнем жидкости

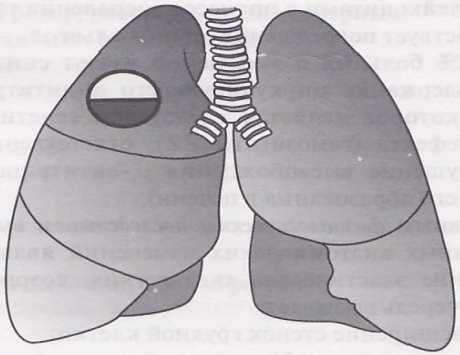

СИНДРОМ АЛЬВЕОЛИТА.

Определение.

Альвеолит - это диффузное, обычно двустороннее воспаление легочной ткани аллергической, аутоиммунной или токсической природы без поражения бронхиального дерева, сопровождающееся развитием дыхательной недостаточности.

Причины:

Различают 3 разновидности альвеолитов:

- экзогенный аллергический альвеолит (ЭАА),
- токсический альвеолит,
- идиопатический фиброзируюпщй альвеолит (ИФА).

Основные причины развития альвеолита.

- В основе ЭАА лежит аллергическое воспаление альвеолярной и интерстициальной ткани легких, возникающее в результате повторного и длительного ингаляционного воздействия органической пыли, содержащей актиномицеты, плесень, антигены грибков, антигены птиц (помет, перья), а также древесной, мучной, шерстяной пыли.
- Это приводит к образованию большого количества ЦИК (Аг + Ат), осаждающихся в легочной ткани с развитием иммунного воспаления.
- Токсический альвеолит развивается в ответ на действие лекарственных препаратов (антибактериальные, противоопухолевые и др.препараты), раздражающих газов (хлор, аммиак, сероводород), паров металлов, гербицидов, паров пластмассы.
- Появляется токсический отек и некроз легочной ткани.

ИФА - возникает в результате действия неизвестных агентов (предположительно вирусы, бактерии, токсические факторы, лекарственные препараты)

↓

возникает аутоиммунное воспаление альвеол

↓

дезорганизация их структур

↓

неконтролируемое коллагенообразование

↓

тяжелый, прогрессирующий пневмофиброз.

При своевременном прекращении действия антигена или токсического агента происходит выздоровление.

Токсический и аллергический альвеолиты заканчиваются выздоровлением.

В противном случае они могут трансформироваться в фиброзирующий альвеолит.

- Местные жалобы: одышка инспираторного характера (характерна невозможность глубокого вдоха).
- Другие легочные жалобы: боль в груди, кашель.
- Общие жалобы: повышение температуры, озноб, похудание
- Осмотр: диффузный цианоз, одышка инспираторного характера (укорочение вдоха и выдоха, «барабанные пальцы» и часовые стекла).

Рис. 1.63

- Пальпация: возможно усиление голосового дрожания в нижних отделах грудной клетки с обеих сторон.

- Перкуссия: укорочение перкуторного звука в нижних отделах с обеих сторон.

- Аускультация: Вначале нежная крепитация или мелкопузырчатые 2-х сторонние влажные хрипы, в дальнейшем - типичные звучные крепитирующие хрипы («треск целлофана»).

- **Общий анализ крови:** лейкоцитоз, увеличение СОЭ, эозинофилия.
- **Иммунологическое исследование:** увеличение ЦИК, иммуноглобулинов, противолегочных антител (ИФА).
- Появляются антитела к предполагаемому антигену (ЭАА).
- При токсическом альвеолите иммунограмма не изменена.
- **Биопсия легкого:** ведущий диагностический метод (выявляется утолщение и инфильтрация альвеолярных перегородок, кистозные полости, фиброз).

- Рентгенография грудной клетки: 2-х сторонние изменения сначала в нижних отделах, затем диффузные.

Вначале усиление легочного рисунка, множество очагов инфильтрации, в поздней стадии - «сотовое» легкое (в виде мелких просветлений).

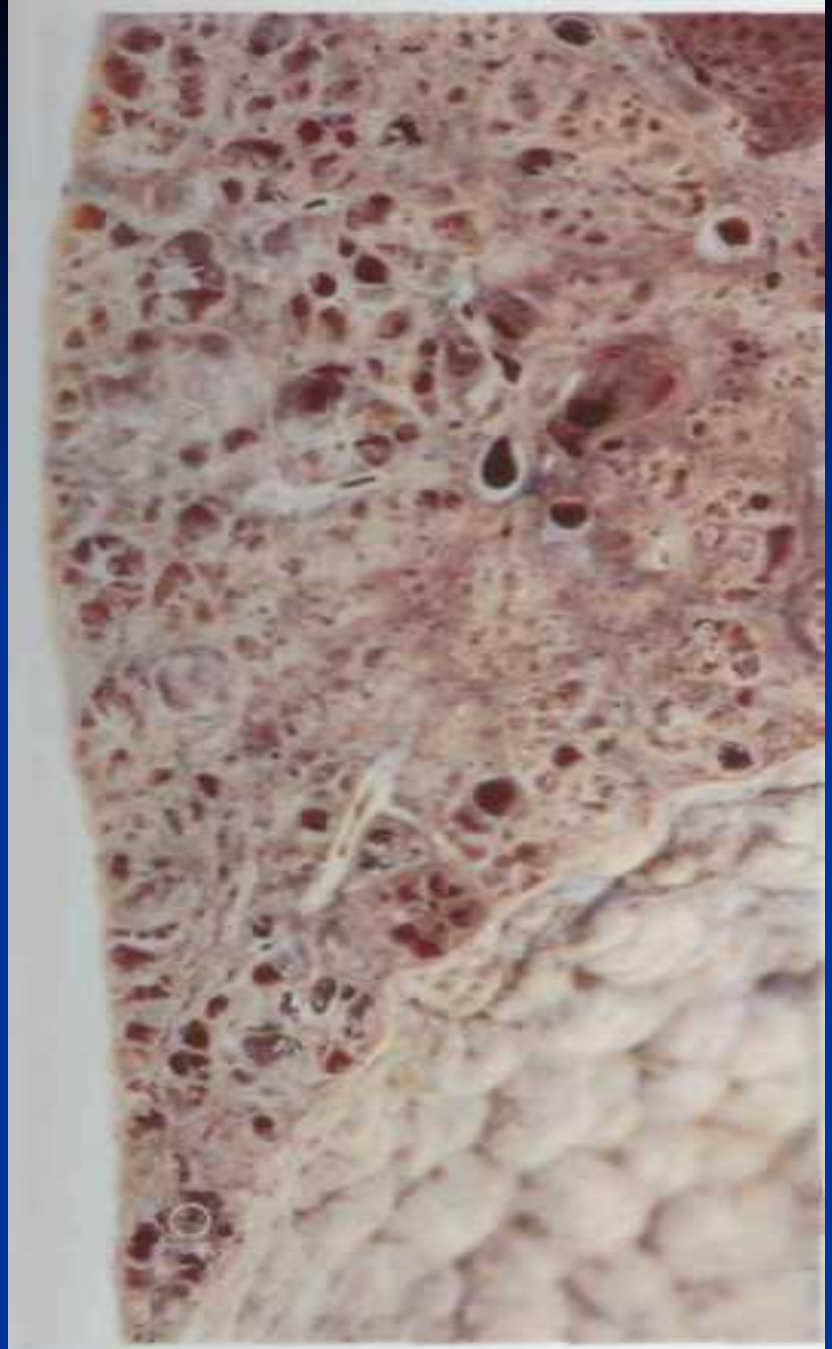

Рис. 3.50

Сотовое лёгкое.

Пациент страдал интерстициальным фиброзом лёгких, точная причина которого не была определена.

- Функция внешнего дыхания: Рестриктивный тип нарушения вентиляции: учащение ЧД, снижение ДО, ЖЕЛ, РОвд.

Снижение диффузии через альвеолярно-капиллярную мембрану, артериальная гипоксемия.

Спасибо за внимание!

Slide 16.46

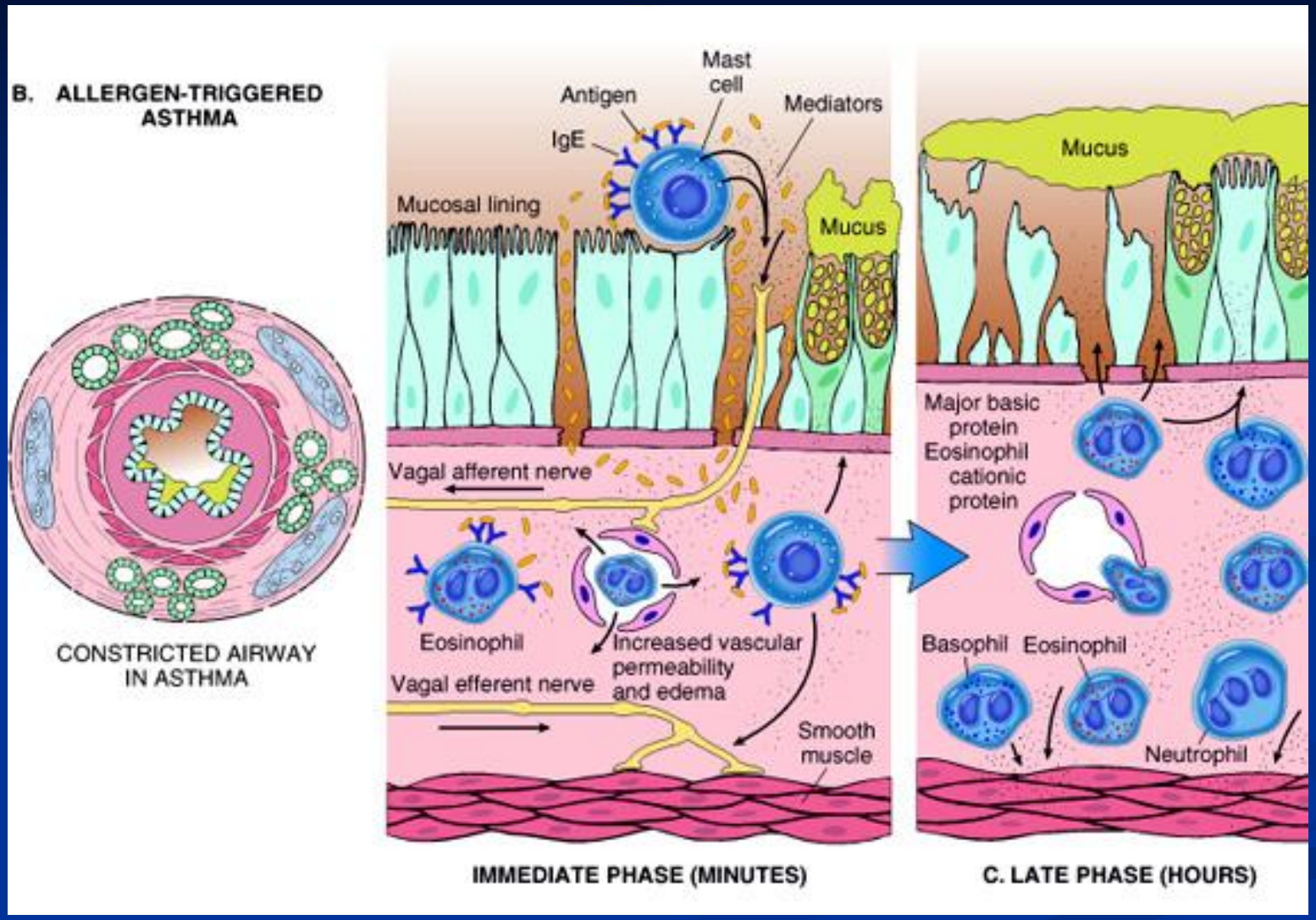
B. ALLERGEN-TRIGGERED ASTHMA
CONSTRICTED AIRWAY IN ASTHMA
Antigen
Mast cell
Mediators
IgE
Mucosal lining
Mucus
Vagal afferent nerve
Eosinophil
Increased vascular permeability and edema
Vagal efferent nerve
Smooth muscle
IMMEDIATE PHASE (MINUTES)
Mucus
Major basic protein
Eosinophil cationic protein
Basophil
Eosinophil
Neutrophil
C. LATE PHASE (HOURS)

Slide 16.19