

Гиповитаминозы животных



Кафедра терапии МГАВМиБ и
кафедра терапии ХГЗВА

План лекции:

1. Общие понятия о витаминах и антивитаминах
2. Классификация и биологические свойства витаминов
3. Болезни животных, связанные с дефицитом и избытком жирорастворимых витаминов
4. Болезни животных, связанные с дефицитом водорастворимых витаминов

Рекомендуемая литература

- **«Внутренние болезни животных»**
(ред. Коробов А.В. Москва, Лань, 2002г.)
- **«Витамины»**
(ред. Смирнов М.И., Москва, Медицина, 1974г.)
- **«Лекарственные средства»**
(ред. Машковский М.Д., часть 2, Москва, Новая волна, 2007г.)
- **«Гиповитаминозы животных»**
(Учебно-методическое пособие
Забалуев Г.И., Москва, МГАВМиБ, 2010)

Классификация витаминов

- **Витамины растворимые в воде**
 - **B₁** (тиамин, аневрин)
 - **B₂** (рибовлавин)
 - **B₃** (пантотеновая кислота)
 - **B₅** (PP, пикотиновая кислота, никотинамид)
 - **B₆** (пиридоксин, пиридоксамин)
 - **B₁₂** (цианокобаламин)
 - **B_C** (фолиевая кислота, фолацин)
 - **H** (биотин)
 - **C** (аскорбиновая кислота)
 - **P** (биофлавоноиды)

Классификация витаминов

- **Витамины растворимые в жирах**
 - А (ретинол, аксерофтол) и каротины
 - D (кальциферолы)
 - E (токоферолы)
 - К (филлохиноны)

Биологическая активность ВИТАМИНОВ

Витамины

Витамины
прокофермент
ы

$B_1, B_2, B_6, B_{12},$
 PP, B_C, B_3, K

Витамины
антиоксидант
ы

$C, E,$
каротиноиды

Витамины
прогормоны

A, D

Дефицит жирорастворимых ВИТАМИНОВ

ВИТАМИН А (ретинол), каротин





Гиперемия ушных раковин, «очки»



**Выпадение волос вокруг глаз «очки»,
матовый и шершавый рог**



Выпадение волос вокруг глаз «очки»

Гиповитаминоз D



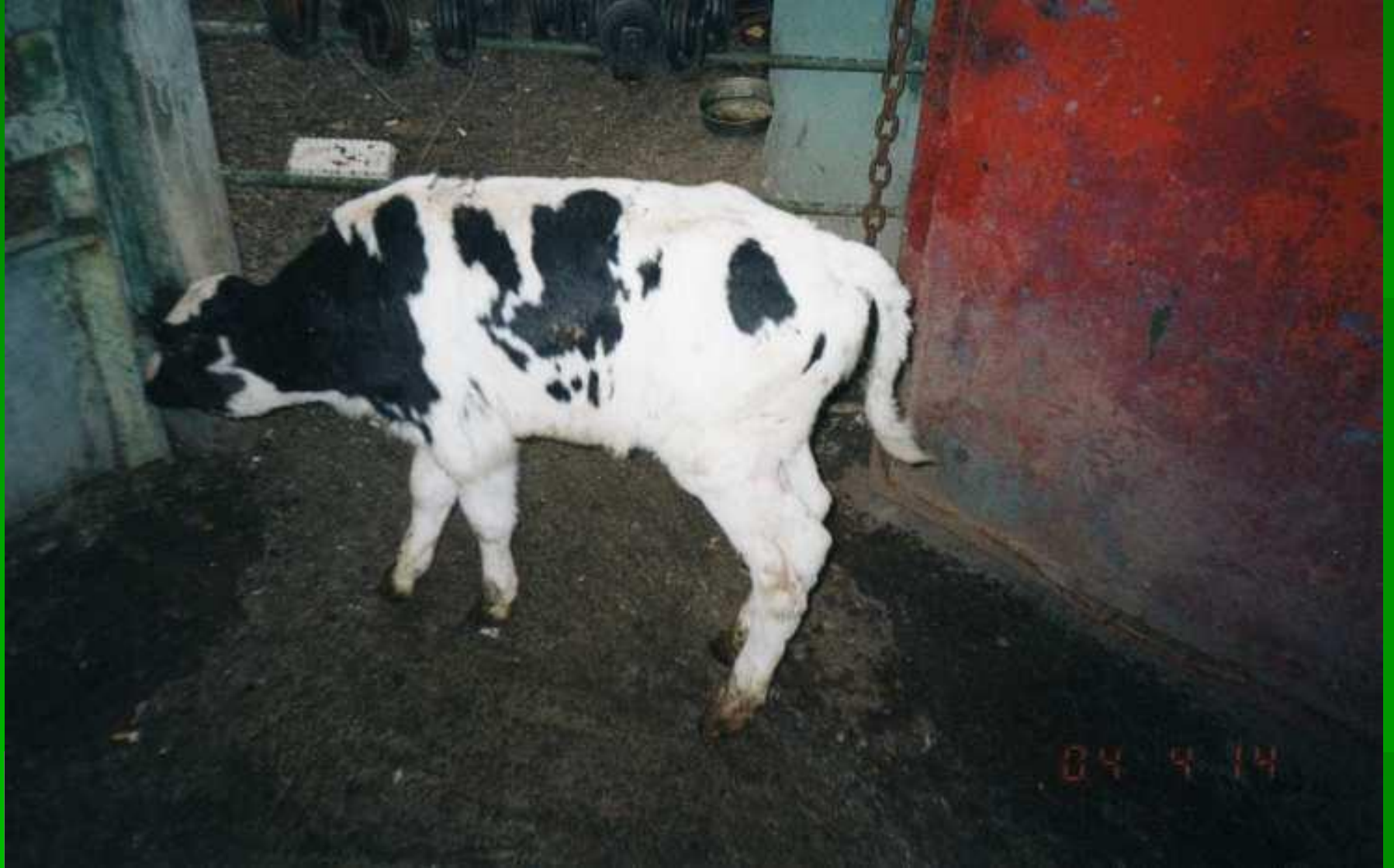**Деминерализация последних хвостовых
ПОЗВОНКОВ**



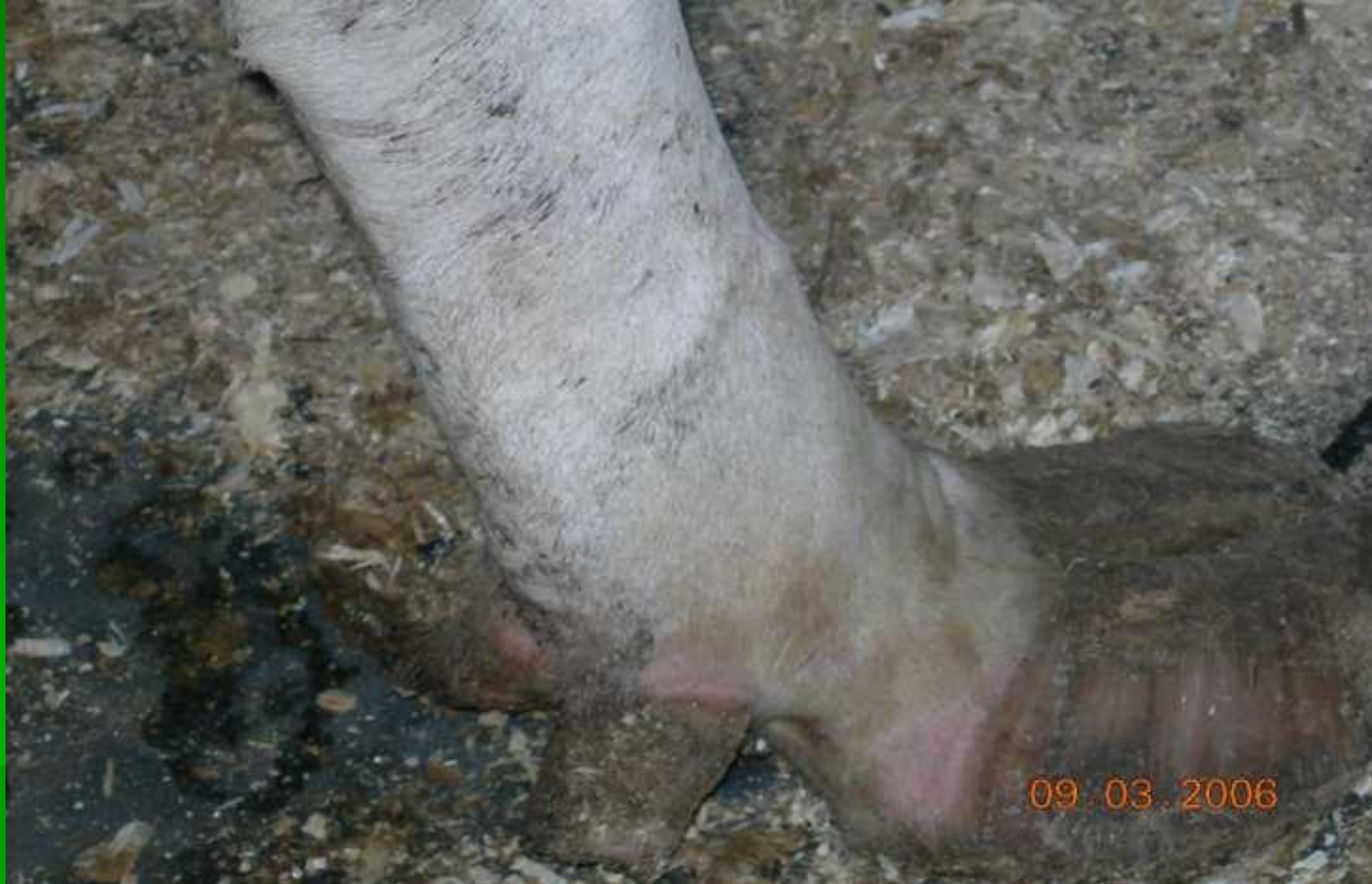X-образная постановка задних конечностей



Деформация костяка

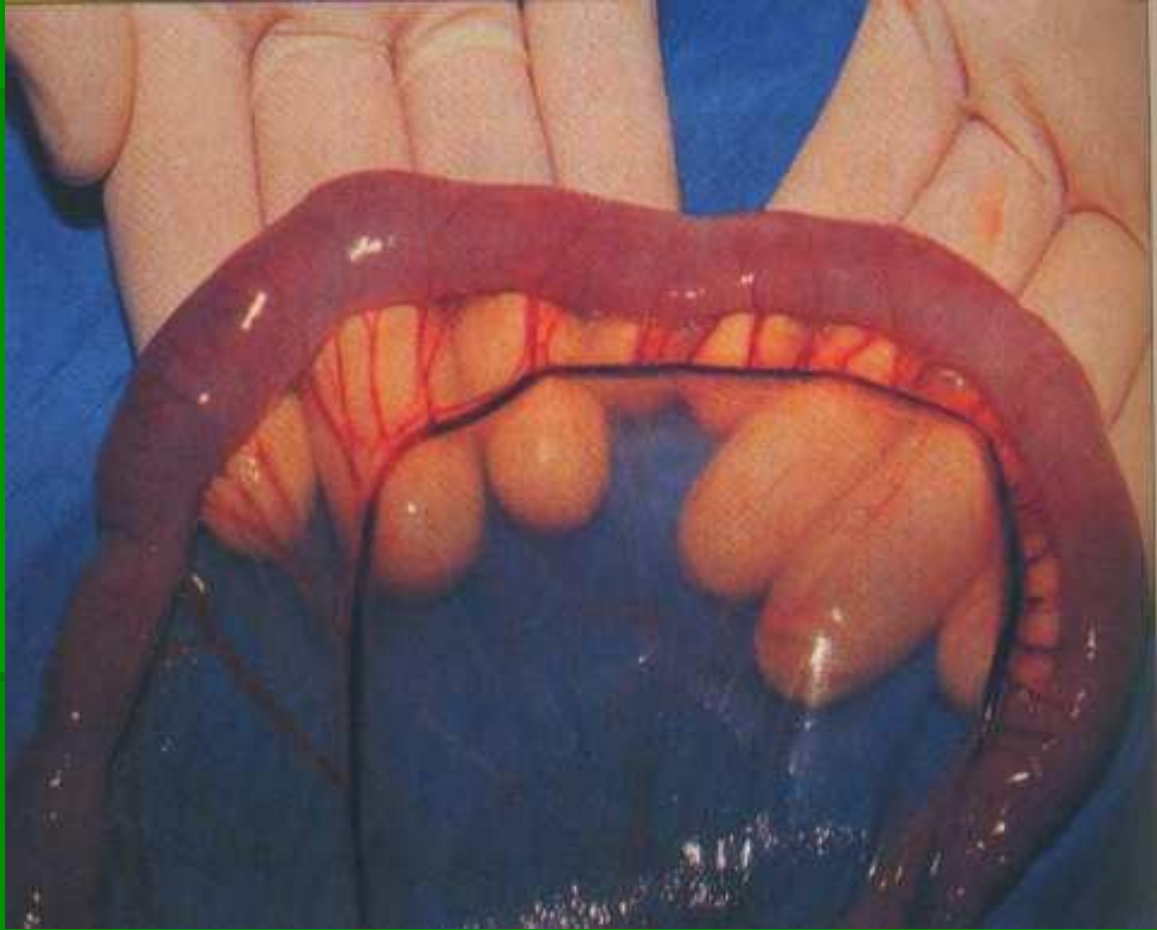


Рахит

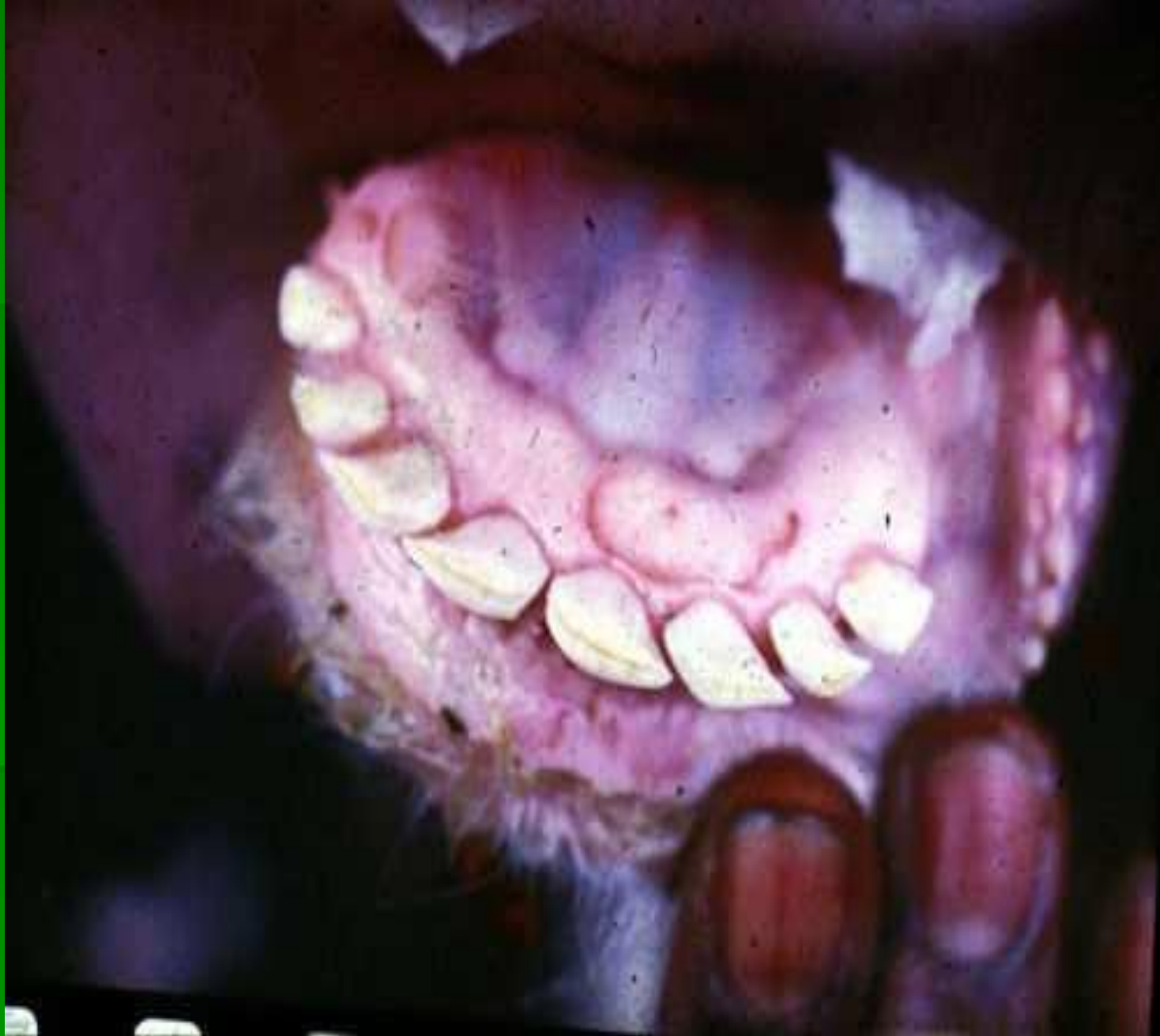

**Деформация копытец, неправильная
постановка конечностей**

Гиповитаминоз К



Кровоизлияния под серозной оболочкой
кишечника



Гингивит, стоматит, кровоизлияния



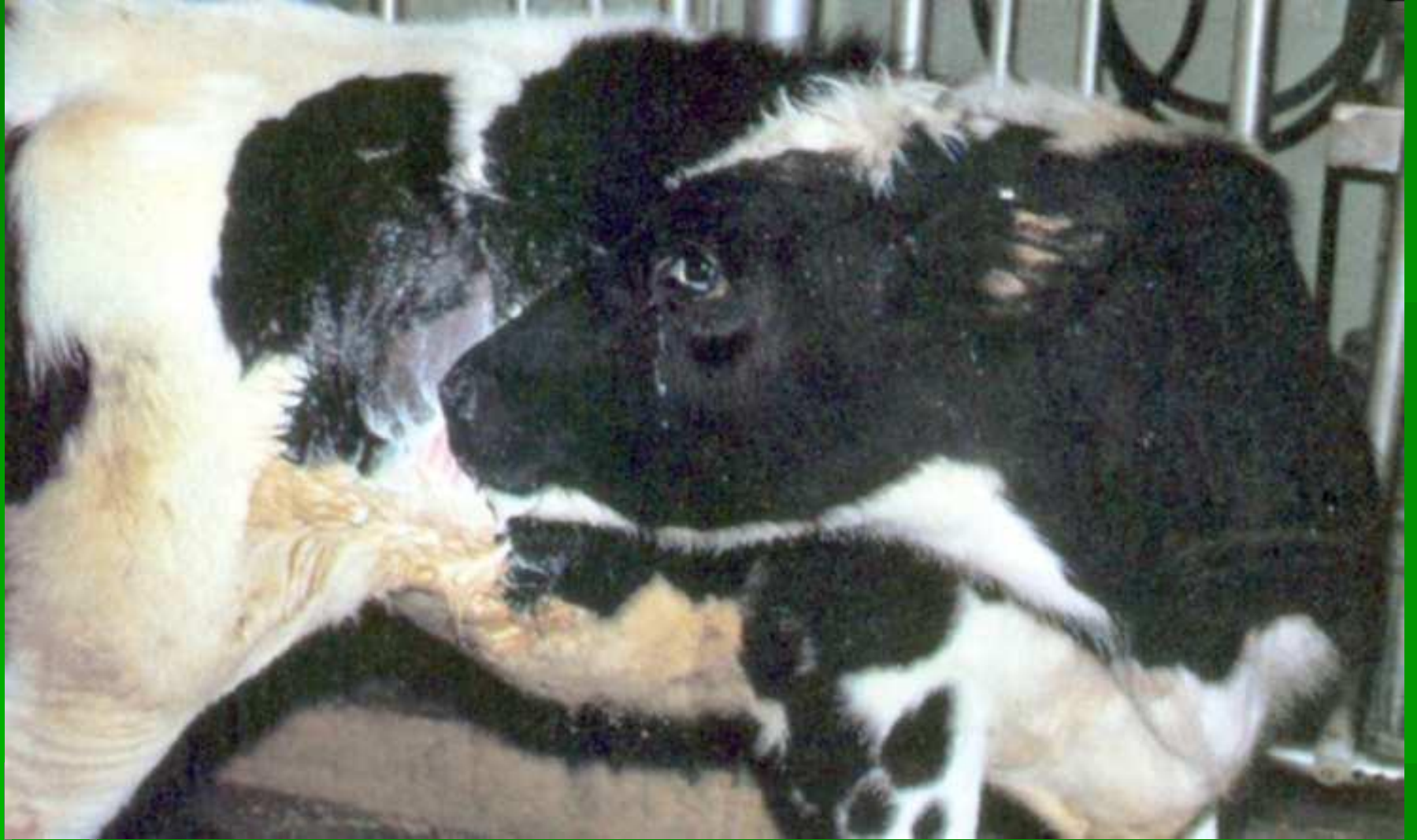Мертворожденность, кровоизлияния на коже

Дефицит водорастворимых ВИТАМИНОВ

Гиповитаминоз В₁



Болезнь Бери-Бери



Кортикоцеребральный паралич КРС

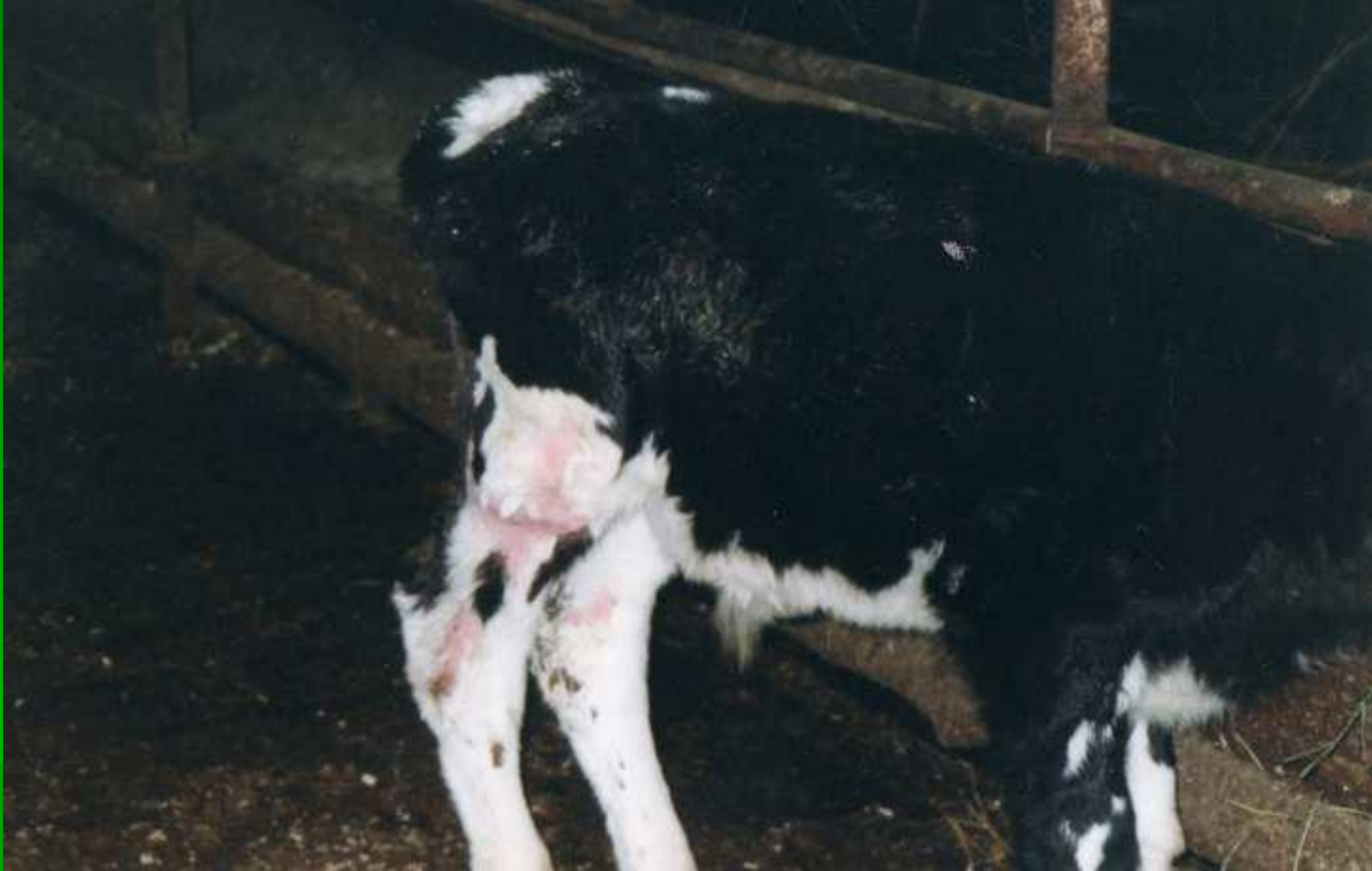



Обостренный слух



Вынужденные движения «ритм галопа»

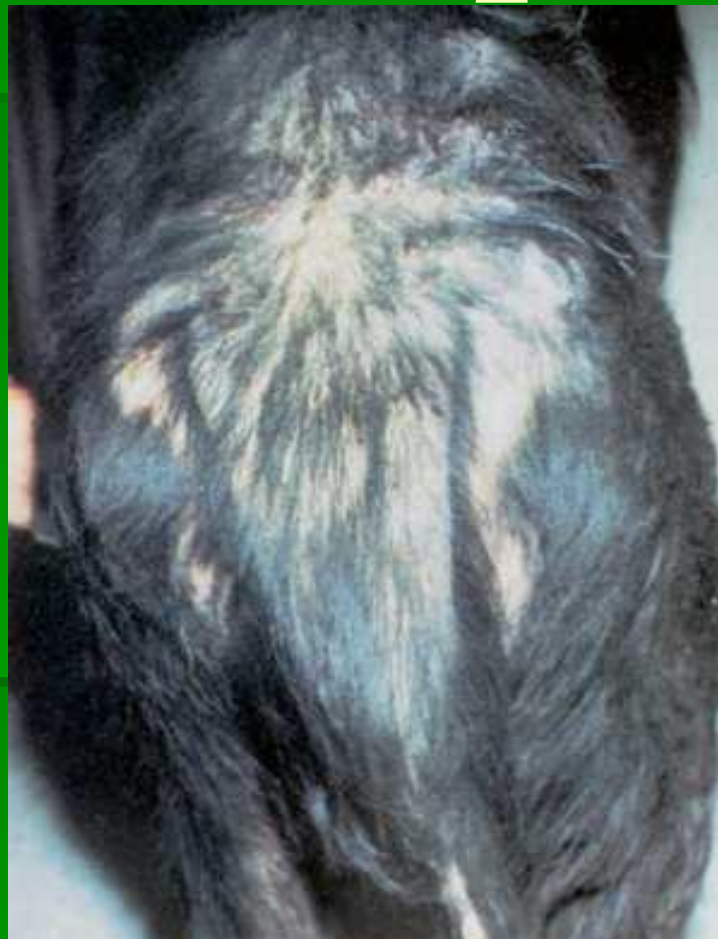

Симметричные аллопеции



Хроническая диарея

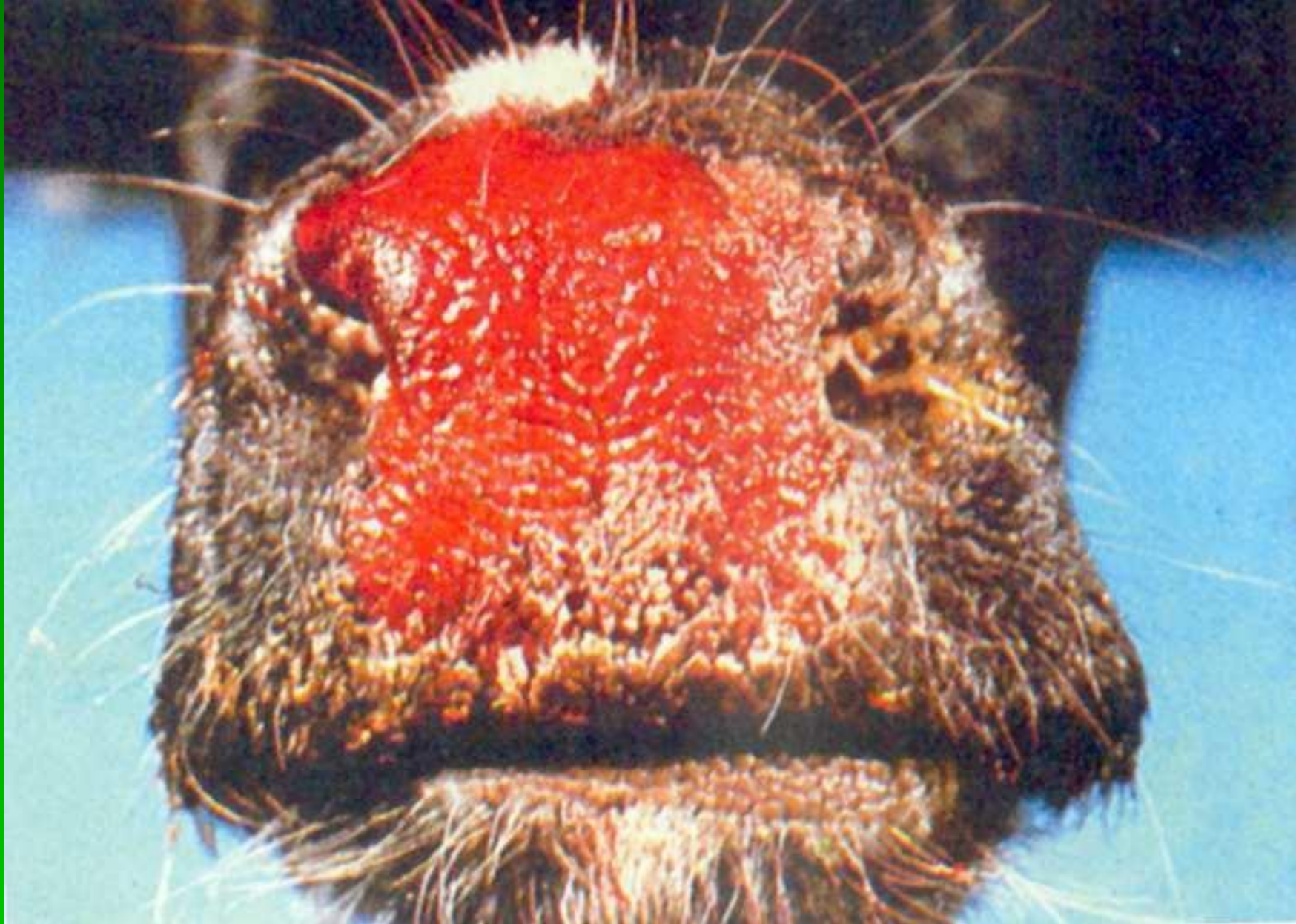Гиповитаминоз В₂



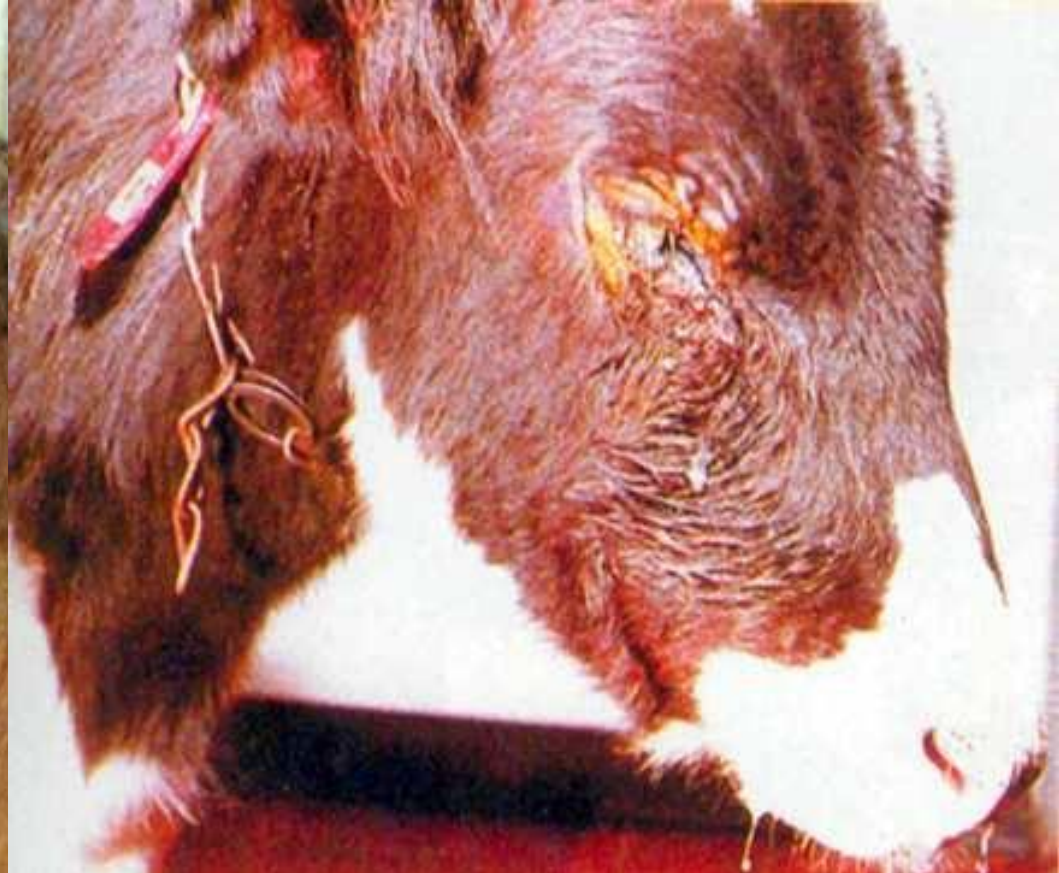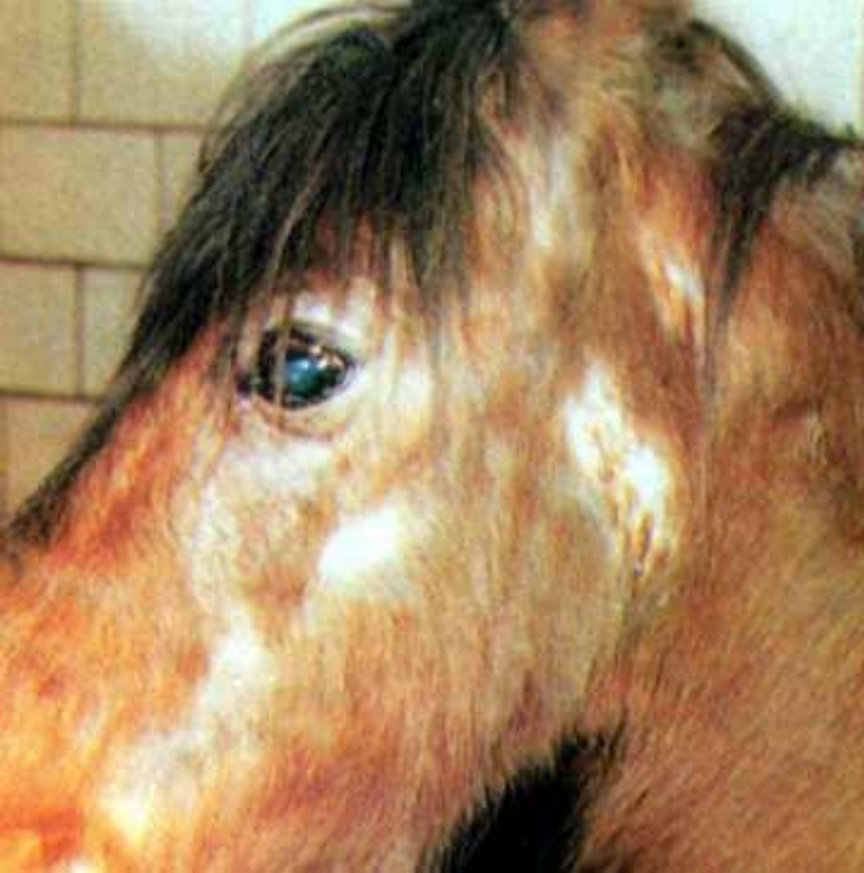Выпадения волос



Язвенный стоматит



**Покраснение и припухлость носового
зеркала**

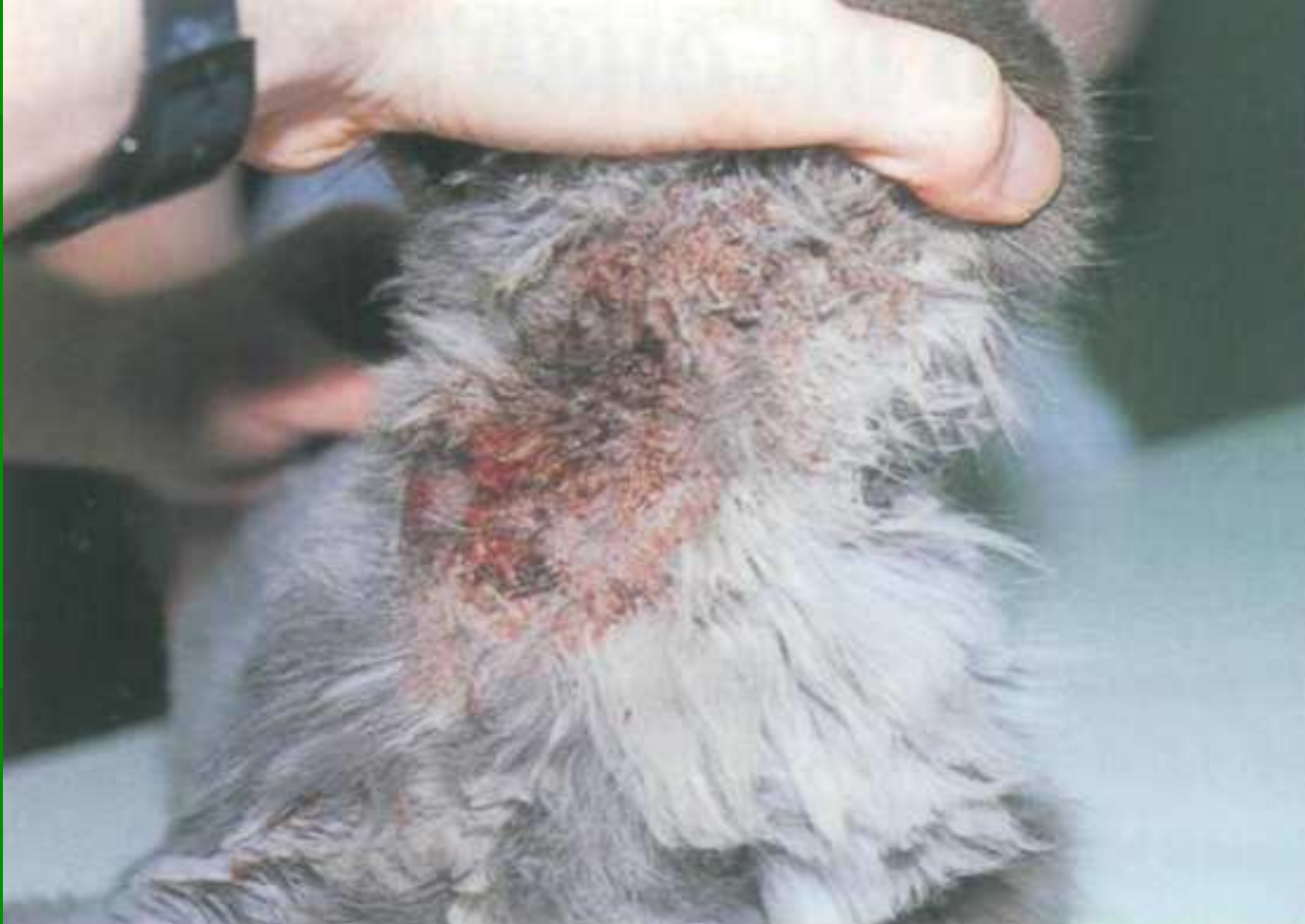

**Припухание век, слезоточивость,
выпадение волос**

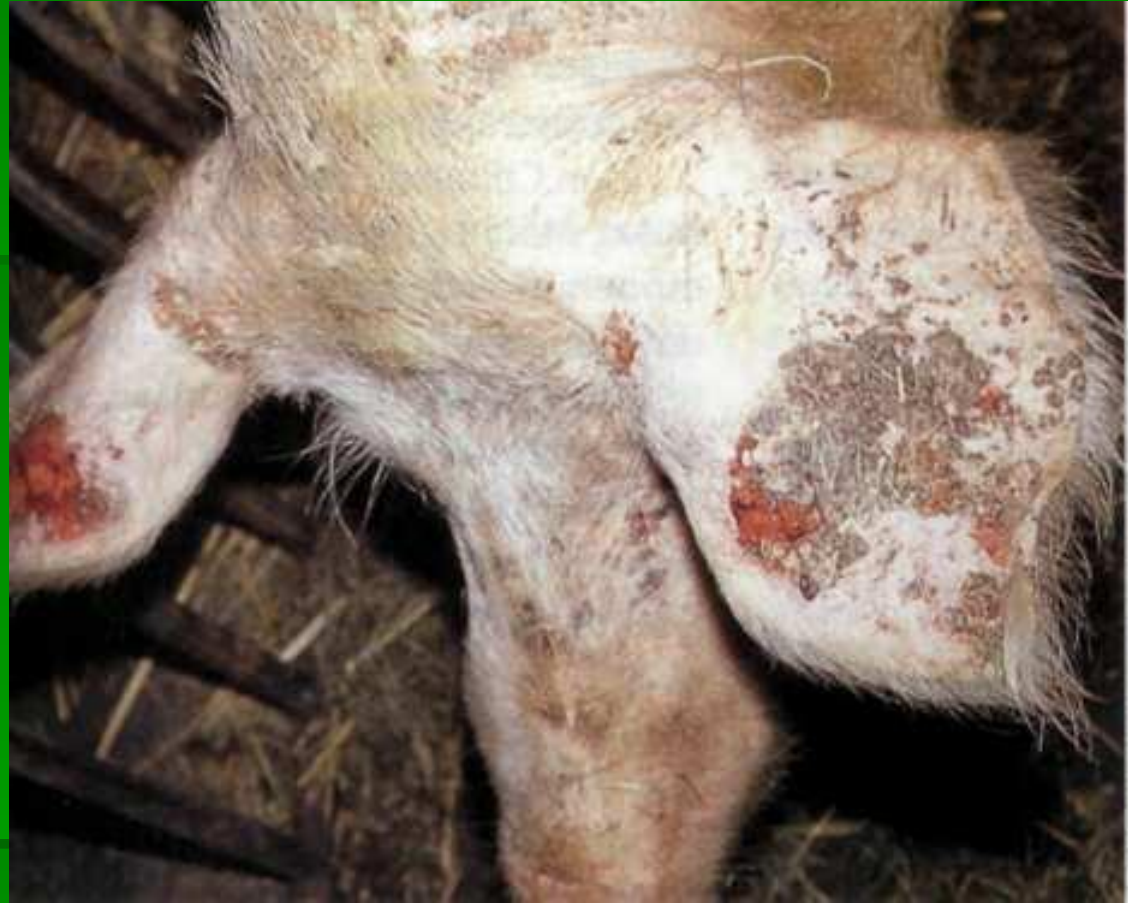
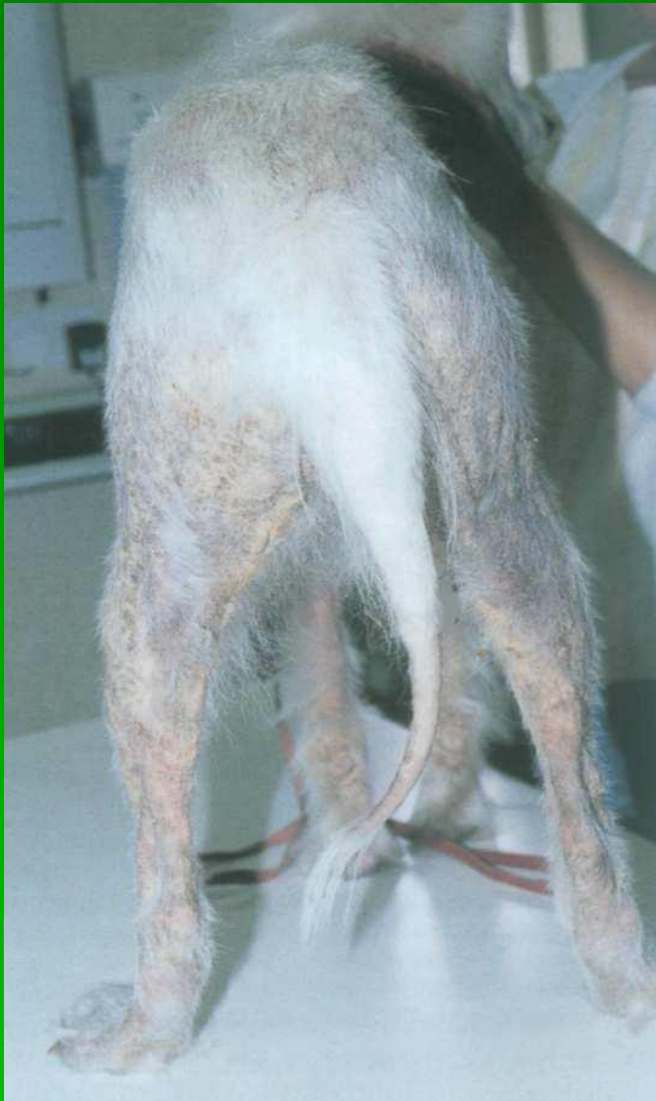
Мертворожденный приплод

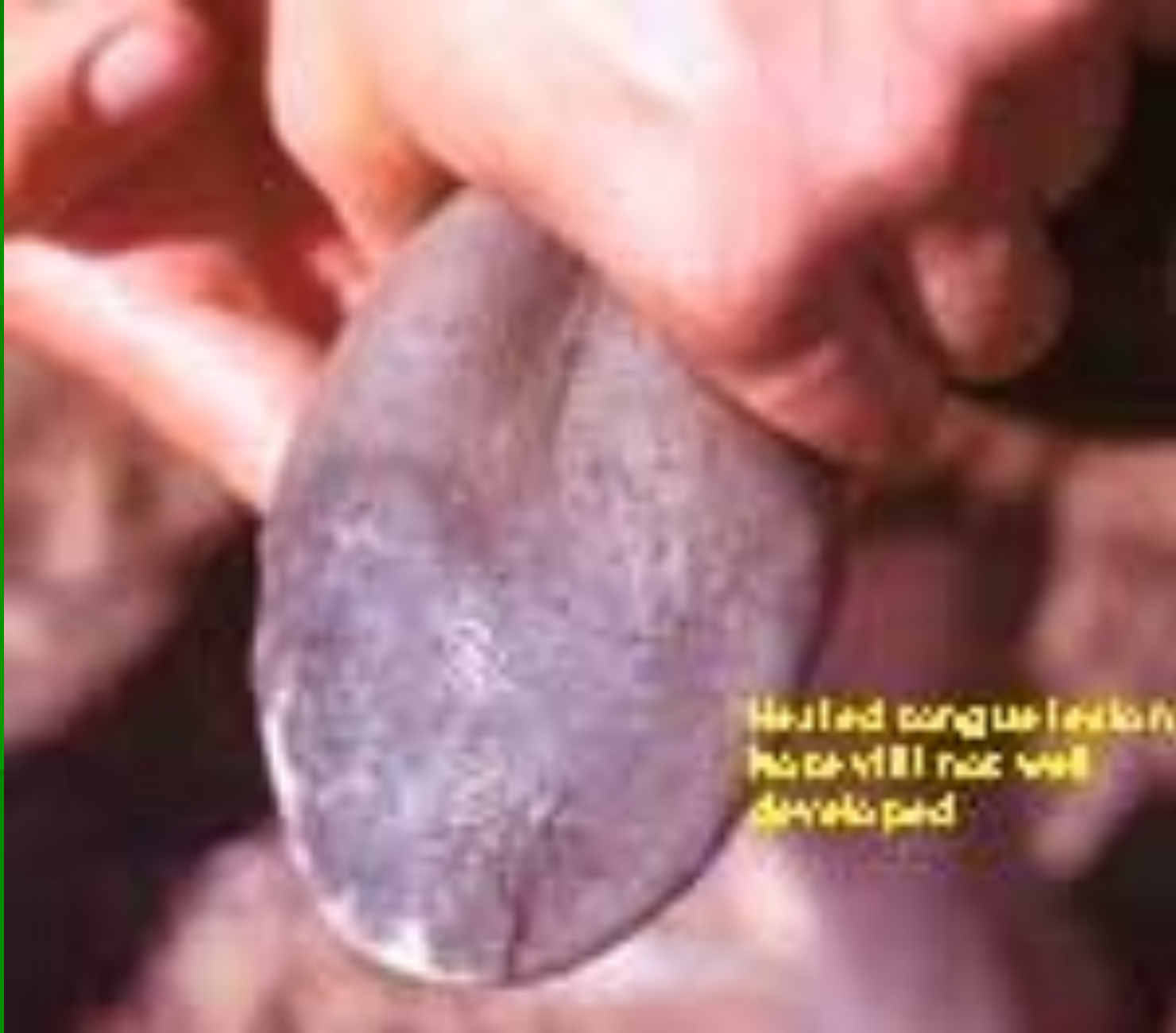Гиповитаминоз В₅ (никотинамид, РР)



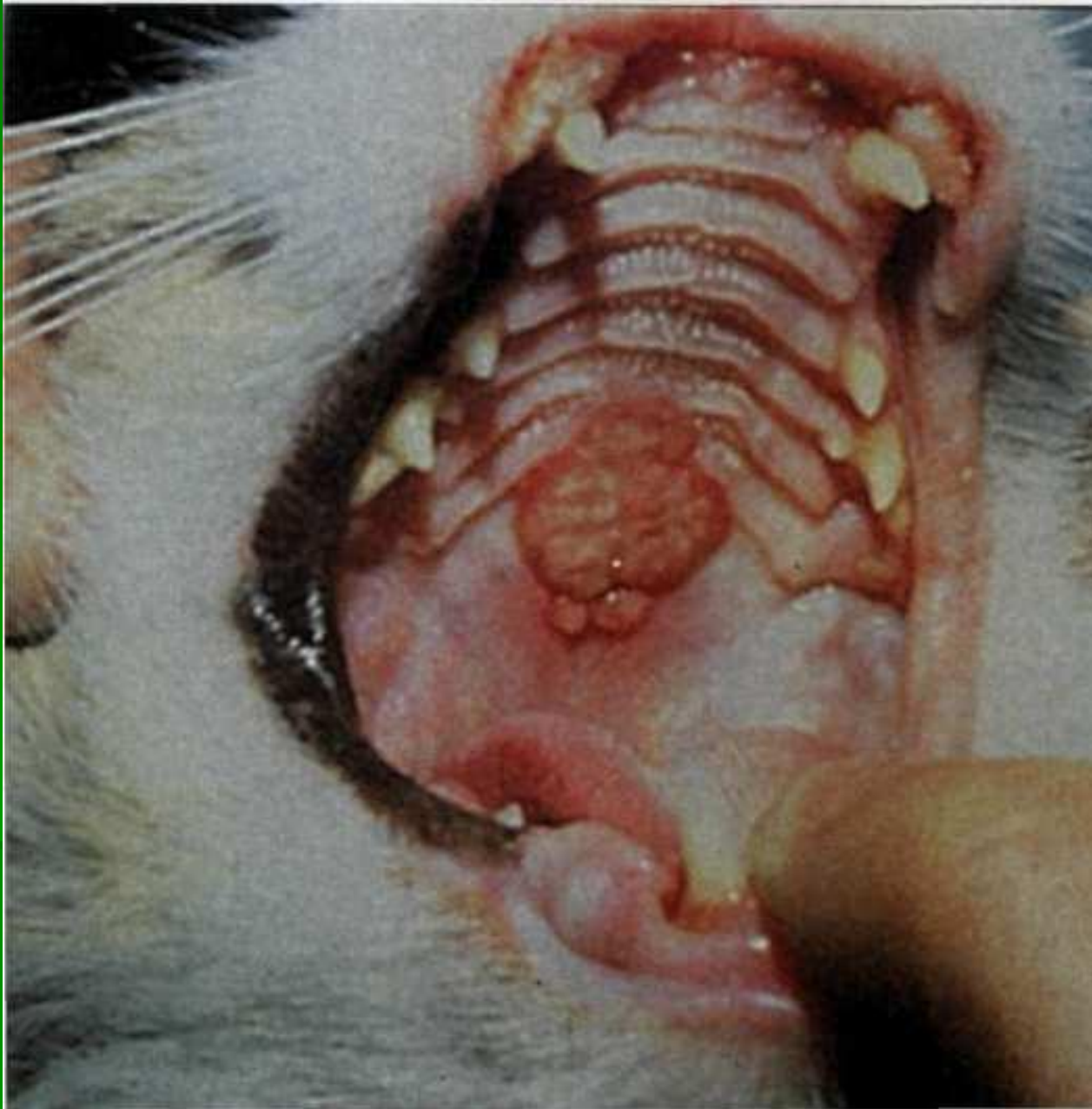Поражение кожи, пеллагра



Дерматит, диарея, нарушение психики

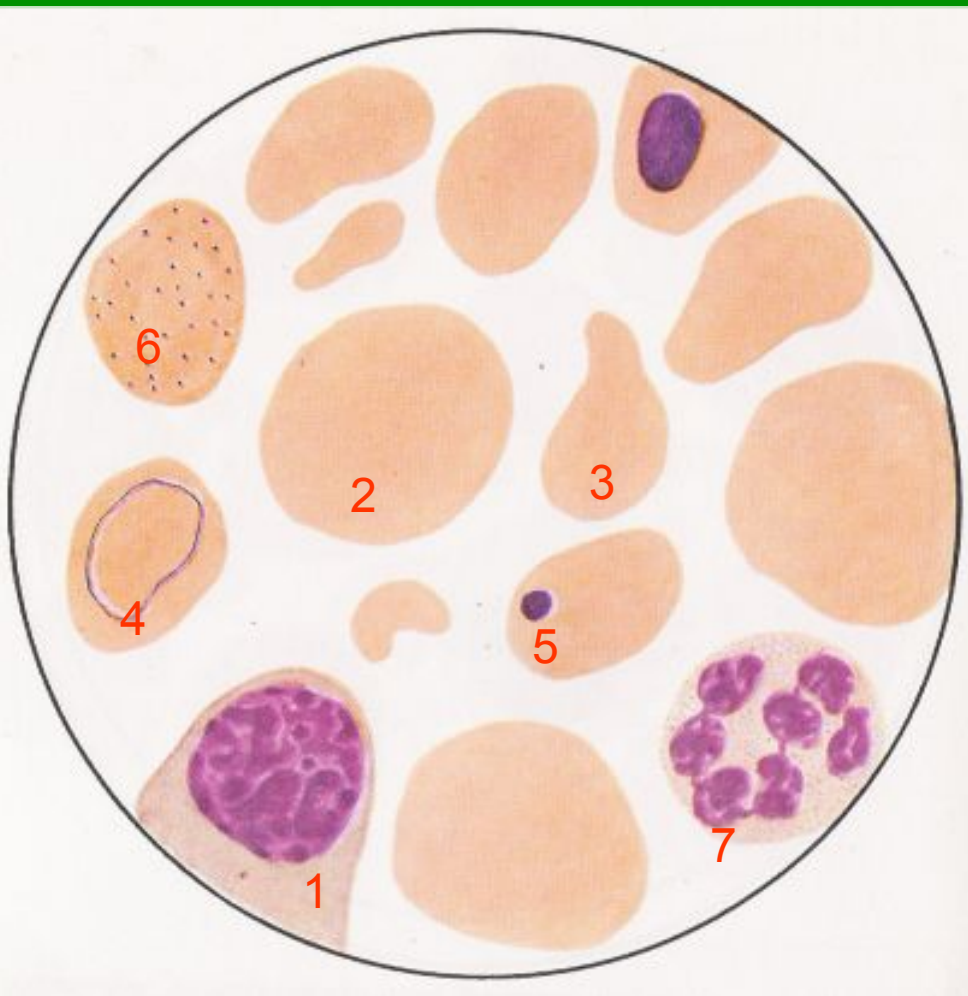


«Черный язык»



Стоматит, глоссит

Гиповитаминоз В12



Картина крови при В12 дефицитной (пернициозной) анемии. В поле зрения: мегалобласт (1) мегалоциты (2), пойкилоциты (3), эритроциты с кольцами Кабо (4), тельцами Жолли (5), базофильной пунктуацией (6), гиперсегментированный нейтрофил (7)