

Абсцесс головного мозга

Абсцесс головного мозга — — гнойно-воспалительное локализованное заболевание, располагающееся в паренхиме мозга и имеющее характерные клиничко-патологические проявления в виде комбинации симптомов объёмного образования мозга и воспалительного процесса.

- ▶ Причина Более 70% всех АГМ — контактные абсцессы. Источник инфицирования — параменингеальные очаги: придаточные пазухи носа, среднее ухо, ячейки сосцевидного отростка, орбита, кости черепа.

- ▶ Наиболее частые возбудители стрептококки, стафилококки, кишечная палочка, анаэробные бактерии, нокардии, грибы, токсоплазмы (чаще всего у ВИЧ-инфицированных), редко развивается при цистицеркозе мозга.

- ▶ Пути распространения инфекции — контактный и гематогенный
Контактный Отогенные абсцессы (50% случаев) — распространение инфекции при средних отитах, мастоидитах. При этом абсцесс располагается в височной доле и мозжечке Вследствие гнойных заболеваний придаточных пазух носа (риногенные абсцессы), глотки, глазницы, ротовой полости Абсцессы, возникающие в результате проникающих повреждений черепа, при остеомиелите костей черепа, субдуральных эмпиемах Гематогенный (результат бактериемии) Метастатические абсцессы (источник — лёгочный абсцесс, пневмония, бронхоэктазы, инфекционный эндокардит, при ВПС синего типа со сбросом справа налево) Гнойные заболевания лёгких — вторая по частоте причина абсцессов (после отогенных абсцессов) Несоблюдение асептических условий при внутривенном введении ЛС Источник бактериемии не удаётся обнаружить в 20% случаев.

▶ Стадии абсцесса

▶ Стадия

▶ Ранний церебрит (энцефалит)

▶ Поздний церебрит (энцефалит)

▶ Инкапсуляция

▶ Сформировавшаяся капсула

Временной интервал, сут

1 — 3

4-9

10-13

После

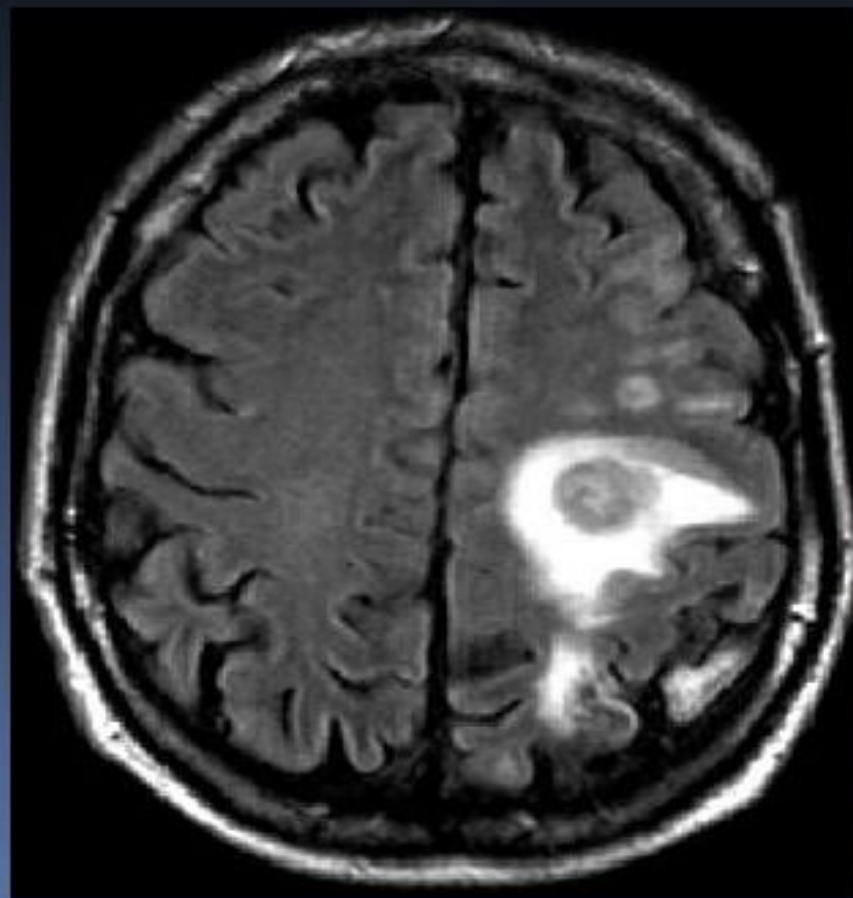
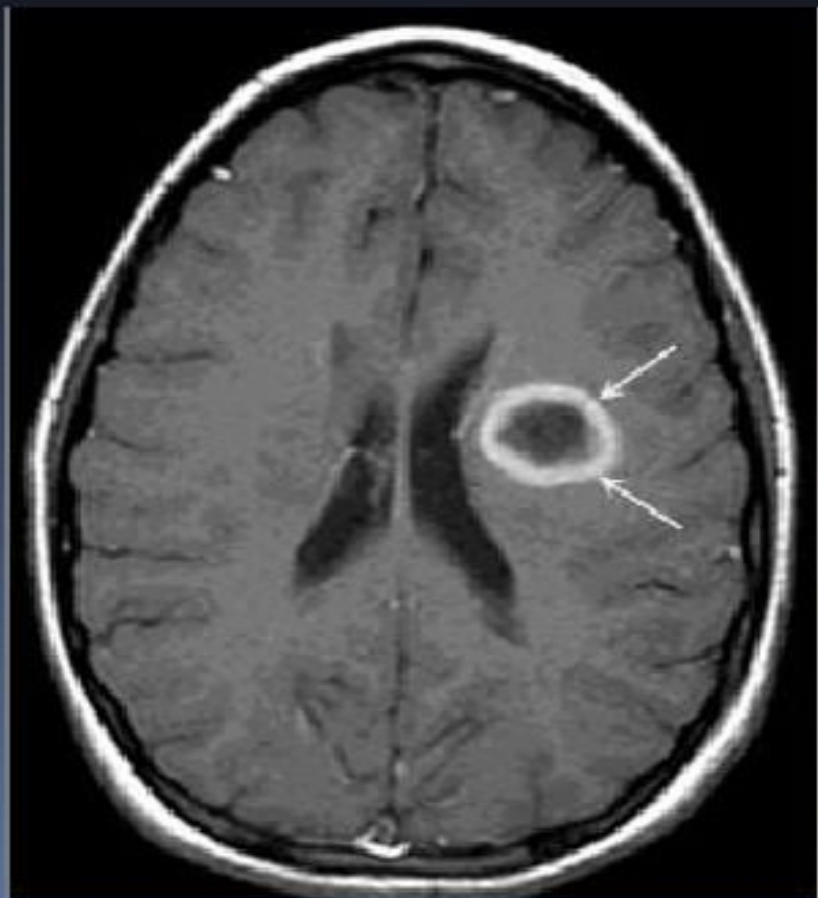- ▶ Клиническая картина
- ▶ Общемозговые симптомы: генерализованная головная боль, тошнота и рвота, угнетение сознания, застойные диски зрительных нервов при офтальмоскопии, выбухание родничка и постоянный крик у маленьких детей Наряду с этим общеинфекционный синдром – лихорадка, лейкоцитоз, увеличение СОЭ
- ▶ Очаговые неврологические симптомы: эпилептические припадки, парезы или параличи, нарушения чувствительности разной локализации, нарушения полей зрения, атаксия, афазия и др.

► Диагностика

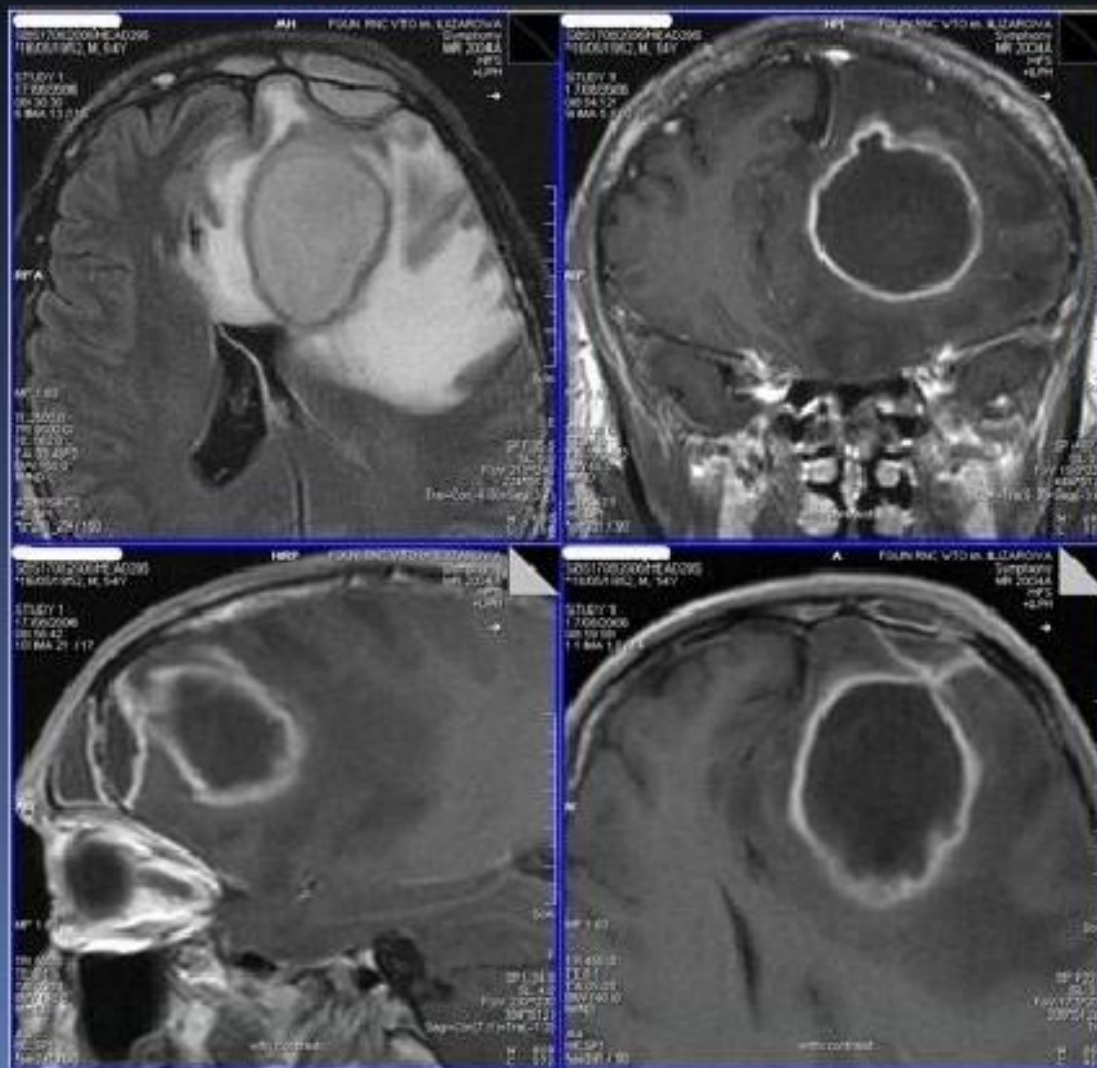
КТ головного мозга – чувствительность 95-99% МРТ головного мозга – чувствительность 100%

Поиск первичного источника инфекции (рентгенография органов грудной клетки, черепа для выявления переломов, синуситов различной локализации и т. д.) Бактериологическое исследование гноя, полученного путём пункции абсцесса Необходимо избегать проведения люмбальной пункции , так как в подобных случаях наблюдается вклинение мозга в 15-20% случаев.

МРТ –картина абсцесса ГОЛОВНОГО МОЗГА



МРТ –картина абсцесса ГОЛОВНОГО МОЗГА



- ▶ Дифференциальный диагноз
- ▶ Менингит Бактериальный менингит, осложнивший инфекцию пазух носа или среднего уха, чаще протекает без развития очаговых симптомов поражения головного мозга. Доминирует менингеальный синдром. Характерен также синдром ВЧГ. Может сопровождаться очаговыми симптомами за счет развития церебральных инфарктов в результате тромбоза вен коры. В этом случае без КТ провести дифференциальный диагноз не представляется возможным.
- ▶ Опухоли мозга приводят к развитию очаговых симптомов и синдрома ВЧГ, поэтому их также следует дифференцировать с АГМ, тем более, что последние могут протекать без системной воспалительной реакции и локальных симптомов. Сложность диагностики также связана с тем, что при КТ/МРТ с контрастным усилением кольцевидную тень, кроме АГМ, могут давать: астроцитомы (чаще глиобластомы), метастазы рака в мозг (чаще легкого), лимфомы, рассасывающиеся внутримозговые кровоизлияния и инфаркты мозга, окруженные ободком неоваскуляризации, паразитарные кисты.

- ▶ Дифференциальный диагноз Реже дифференцировать АГМ следует от: хронической субдуральной гематомы, особенно у лиц, злоупотребляющих алкоголем, мигрени, субарахноидального кровоизлияния, инфаркта мозга, тромбоза вен мозга и синусов оболочки, вирусного энцефалита, рассеянного склероза.

- ▶ Хирургическое лечение
- ▶ Показания для хирургического лечения: значительный масс-эффект АГМ при КТ и наличие клинических признаков выраженной ВЧГ; близкое расположение абсцесса к желудочку мозга; сложности в дифференциальной диагностике (опухоль, метастаз); отсутствие возможности контрольных КТ в динамике.

- ▶ Методы хирургического лечения
- ▶ Трепанация черепа и тотальное удаление. В настоящее время удаление абсцесса является методом выбора при лечении АГМ в “хронической” фазе развития. Удаление абсцесса с капсулой минимизирует риск рецидива абсцесса и снижает риск развития судорог в дальнейшем. Кроме того, значительно сокращаются сроки антимикробной терапии.

- ▶ Методы хирургического лечения
- ▶ Пункционная аспирация и дренирование: Большинство супратенториально расположенных АГМ можно аспирировать и дренировать через фрезевое отверстие. Отрицательные стороны аспирации: в 70% случаев требуются повторные пункции АГМ в связи с накоплением гноя. Отрицательные стороны дренирования — дренаж забивается детритом и вязким гноем, что приводит к его окклюзии. Кроме того, существует риск подтекания гноя по дренажу с обсеменением субарахноидального пространства. В клиниках, где есть возможность проводить стереотоксическую аспирацию, она становится методом выбора при лечении глубоко расположенных АГМ (подкорковые узлы, глубинные отделы полушария, ствол), особенно небольшого диаметра (менее 2, 5-3 см).

- ▶ Противопоказания к хирургическому лечению Неоперабельные множественные абсцессы (10% случаев) Абсцессы на ранних стадиях развития (стадия энцефалита) Глубокое расположение абсцесса (технические трудности, способные обусловить серьёзные послеоперационные осложнения).

- ▶ Консервативное лечение
- ▶ Показания для консервативного лечения: Стадия церебрита или ранней инкапсуляции (по данным КТ или при анамнезе заболевания менее 2 нед); Множественные небольшие абсцессы (при контактных АГМ встречаются редко); Сопутствующий менингит или венитрикулит; Небольшие одиночные абсцессы (менее 2, 5-3 см в диаметре) при отсутствии угрозы вклинения мозга и хорошей реакции на антибактериальную терапию в течение недели; Локализация абсцесса мозга в области двигательной коры или речевой зоны доминантного полушария при отсутствии выраженной ВЧГ. Консервативное лечение проводят под контролем КТ с контрастным усилением (каждые 7-10 дней). При неэффективности консервативной терапии показано оперативное лечение

- ▶ Антибактериальная терапия. Эмпирическая терапия контактных АГМ. Основные принципы: антибиотик должен хорошо проникать через гематоэнцефалический барьер (ГЭБ), поскольку на стадии церебрита он сохранен; антибиотики вводят внутривенно в максимально допустимых дозировках; препараты назначают до операции и в течение не менее 4 нед после операции; в случае консервативного лечения антибиотики назначают до полного исчезновения полости абсцесса, по данным КТ с контрастированием (при этом капсула абсцесса может визуализироваться достаточно долго — до 3-4 мес), или (при отсутствии КТ-контроля) в течение 6-8 нед;
- ▶ Антибактериальная терапия первые 4-6 нед антибиотики вводят внутривенно, затем переходят на пероральный прием. Препараты выбора: Цефалоспорины III поколения (цефотаксим 2 г — 4 раза в сутки внутривенно или цефтриаксон 2 г — 2 раза в сутки внутривенно) + метронидазол 7,5 мг/кг 4 раза в сутки внутривенно или 15 мг/кг 2 раза в сутки внутривенно.
- ▶ Противоотечная терапия При ВЧГ и начавшемся вклинении мозга проводят следующие мероприятия: • поднимают головной конец кровати до угла 30°; • вводят маннитол 1 г/кг внутривенно в течение 15-20 мин, введение препарата можно повторять каждые 4-6 час (поддерживающая доза 0,25 г/кг); • при необходимости длительной (более нескольких часов) противоотечной терапии показано введение больших доз кортикостероидов (КС) — 16-24 мг/сут и более дексаметазона. Препарат вводят каждые 4-6 ч до стабилизации состояния или до операции, затем дозу постепенно снижают.

- ▶ Исходы
- ▶ Общий уровень смертности при АГМ составляет около 10-13%. Если лечение начато на стадии комы или на фоне быстрого прогрессирования неврологических симптомов, летальность возрастает до 50%. У 50% выживших остаются неврологические дефекты: изменения психического статуса, гемипарез, гемианопсия, эпилептические припадки (25-50%), задержка психического развития и умственное отставание у детей. Полная резорбция капсулы, по данным КТ с контрастированием, наступает в течение 3-4 мес, иногда остатки капсулы визуализируются через 9 мес. После завершения курса антибактериальной терапии, который продолжается 4-8 нед, КТ с контрастированием проводят 1 раз в месяц до полного исчезновения капсулы.