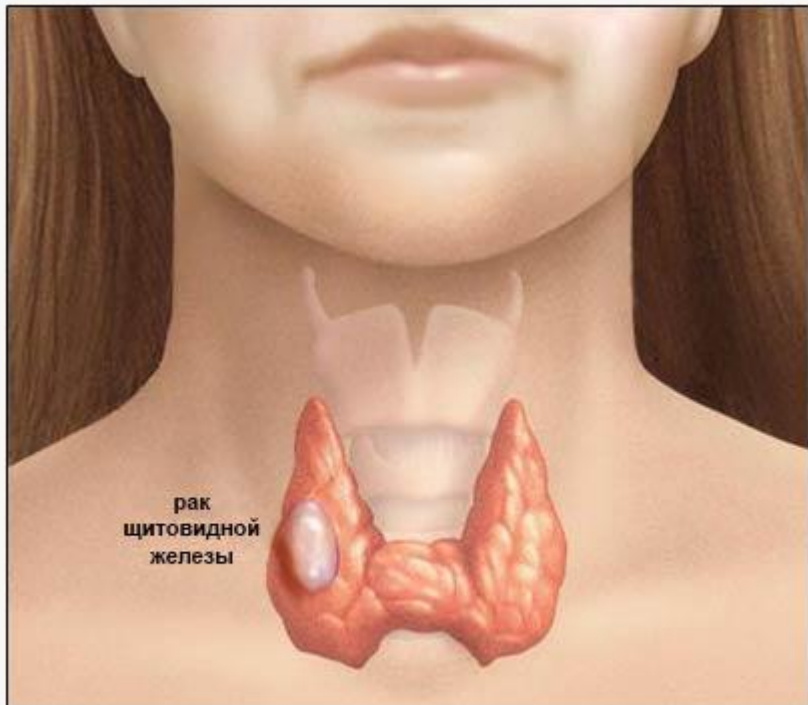


Дифференцированный рак щитовидной железы: диагностика и лечение



Аверченко Ксения Андреевна
4 курс, лечебный факультет

«Едва ли найдется еще какой-либо орган, который при сравнительной несложности и однообразии структуры давал бы такое богатство форм и типов новообразовательного роста, как щитовидная железа»

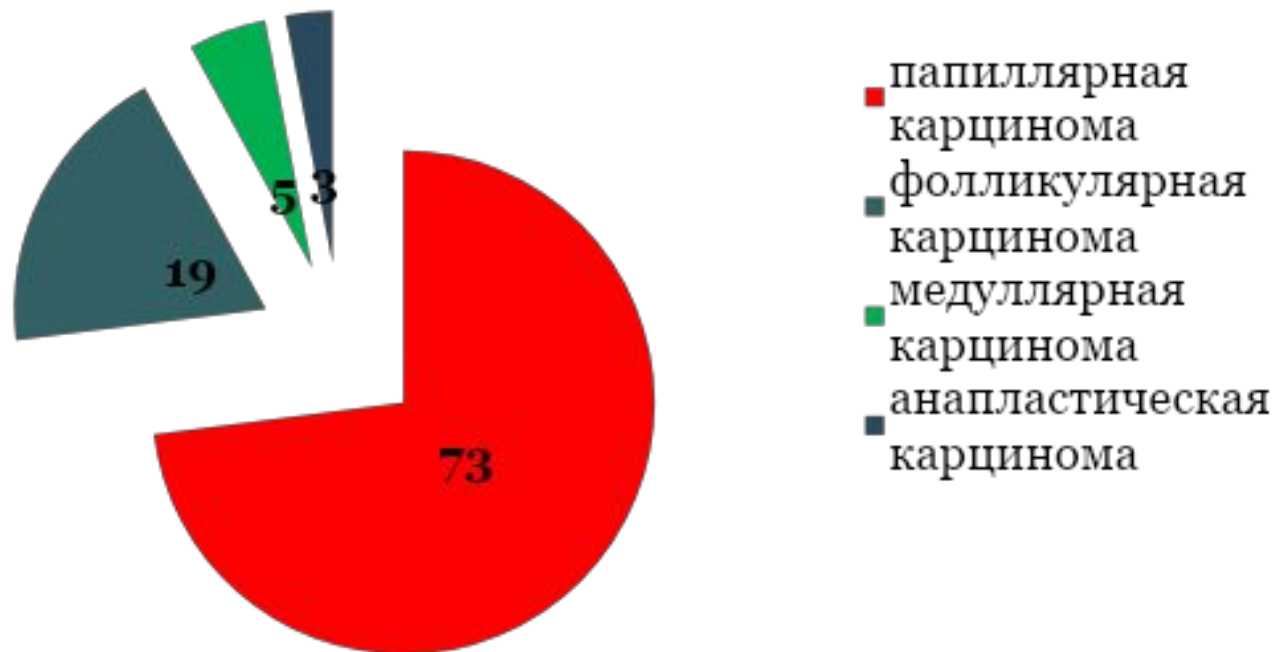С. А. Холдин, 1938

Семен Абрамович Холдин (1896-1975) – выдающийся клиницист-онколог, ученик и соратник Н.Н.Петрова

Рак щитовидной железы

- Среди всех злокачественных новообразований 1-3%
- Среди всех узловых образований щитовидной железы 4-7%

Структура рака щитовидной железы



Клинические рекомендации Российской ассоциации эндокринологов по диагностике и лечению (много) узлового зоба у взрослых, 2015

Особенности биологического поведения различных типов ДРЩЖ

Папиллярная карцинома

Фолликулярная карцинома

Метастатический вариант

- Молодой возраст
- Медленный рост первичной опухоли
- Множественные регионарные метастазы

Локальный вариант

- Старший возраст
- Быстрый рост первичной опухоли
- Отсутствие регионарных метастазов даже при рецидиве и наличии гематогенных метастазов

↓
Аналогично локальному варианту папиллярной карциномы

Опухолевая прогрессия

Зоб, аденома,
аутоиммунный
тиреоидит

Неизмененная ткань ЩЖ

Микрокарцинома (<1 см)

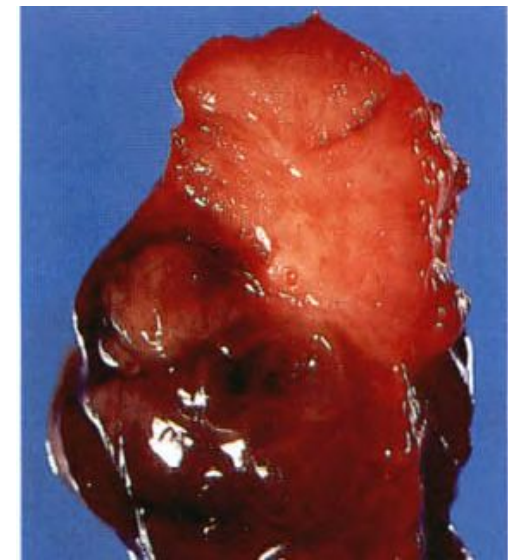**Карцинома (первичная
опухоль)**

**Лимфогенное
метастазирование**

**Отдаленные
метастазы**

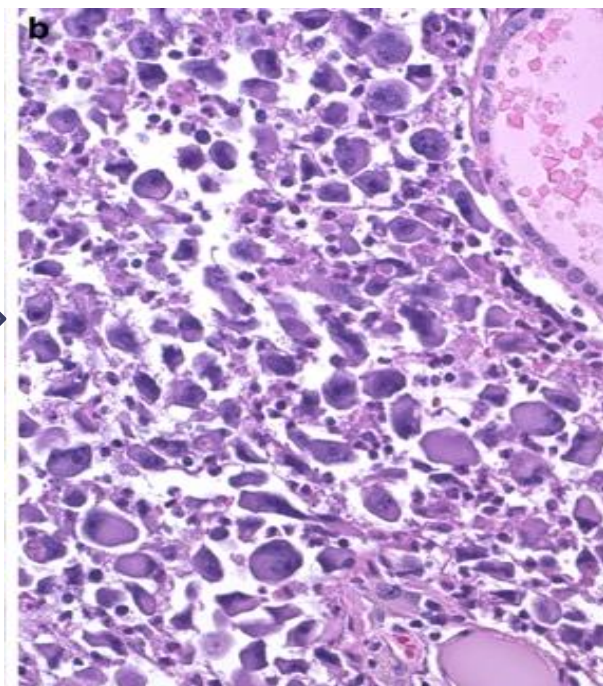
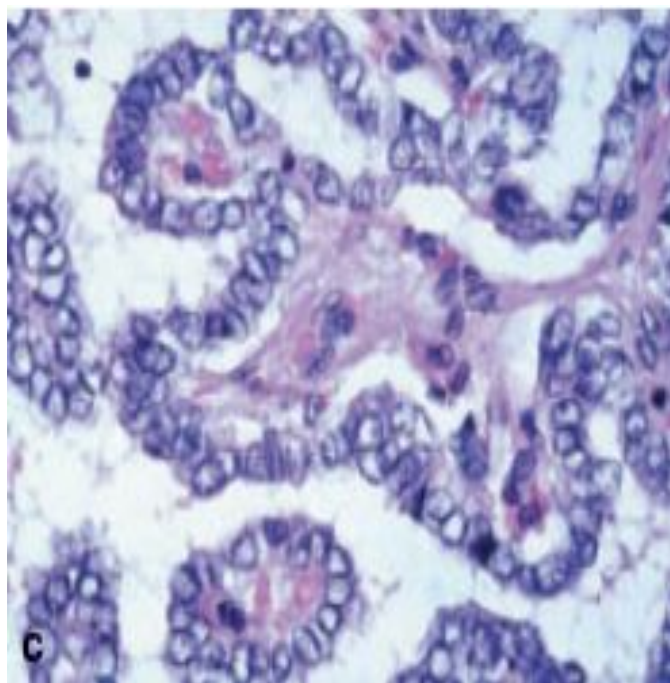
Легкие

Кости

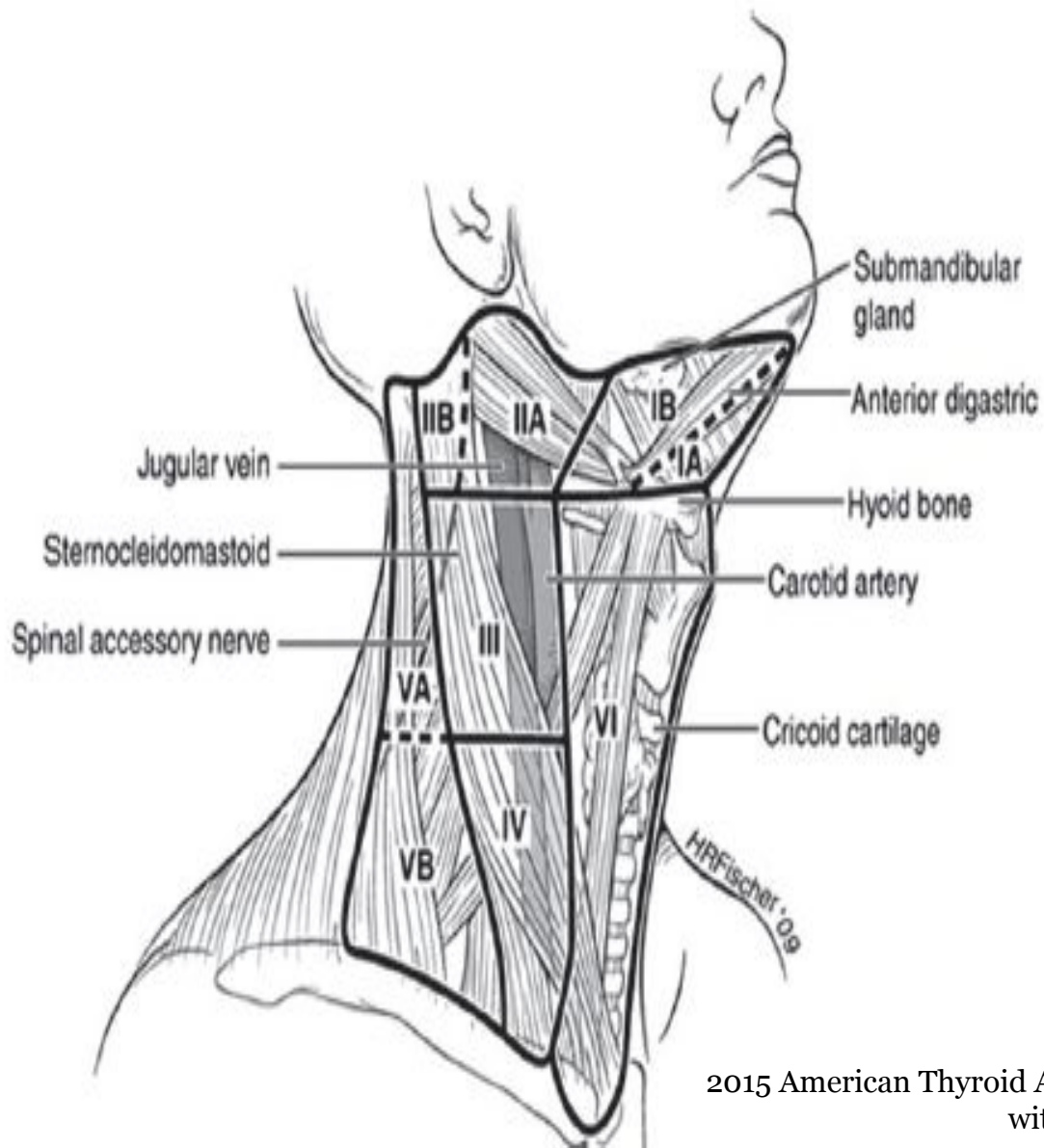


«Раздифференцировка» ДРЩЖ

- Заключительным этапом трансформации дифференцированных форм РЩЖ часто является анапластическая карцинома



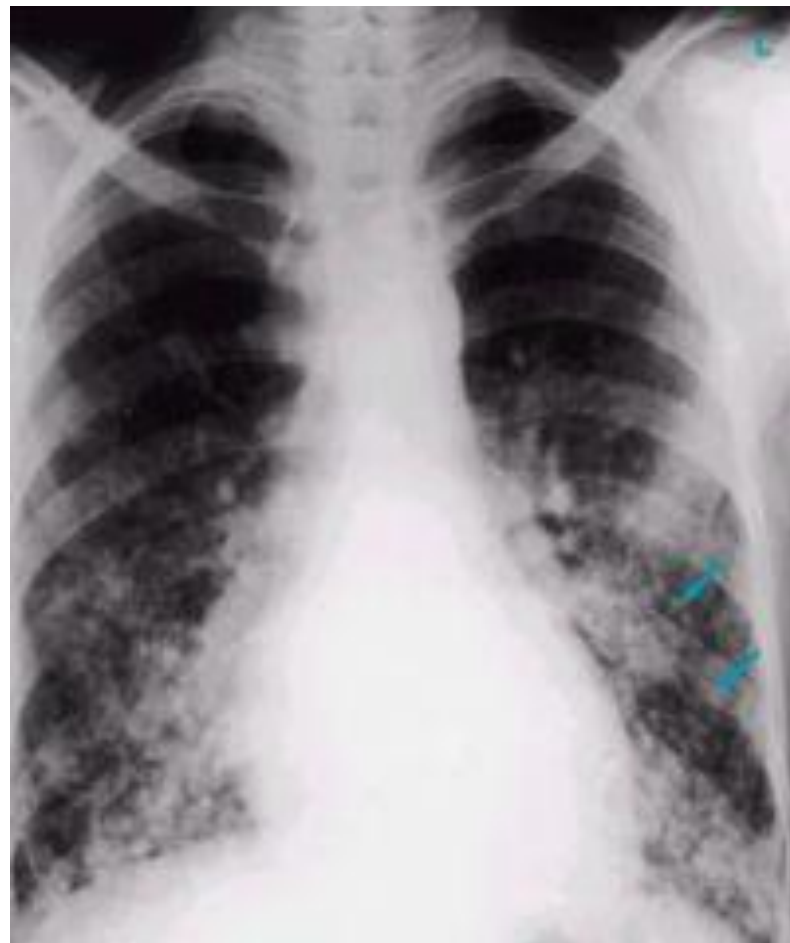
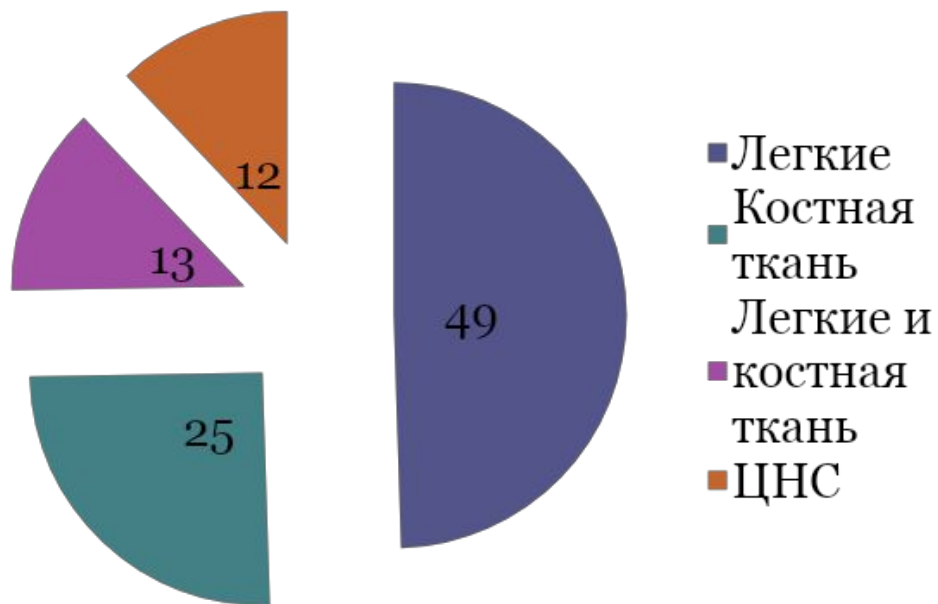
Лимфогенное метастазирование



- Level 1: подподбородочные и поднижнечелюстные лимф.узлы
- Level 2: верхние яремные лимф.узлы
- Level 3: средние яремные лимф.узлы
- Level 4: нижние яремные лимф.узлы
- Level 5: лимф.узлы по латеральному краю грудино-ключично-сосцевидной мышцы
- Level 6: надключичные лимф.узлы
- Level 7: претрахеальные и паратрахеальные лимф.узлы

Отдаленные метастазы

Отдаленные метастазы РЩЖ



Множественные метастазы РЩЖ в легкие

Отдаленные метастазы

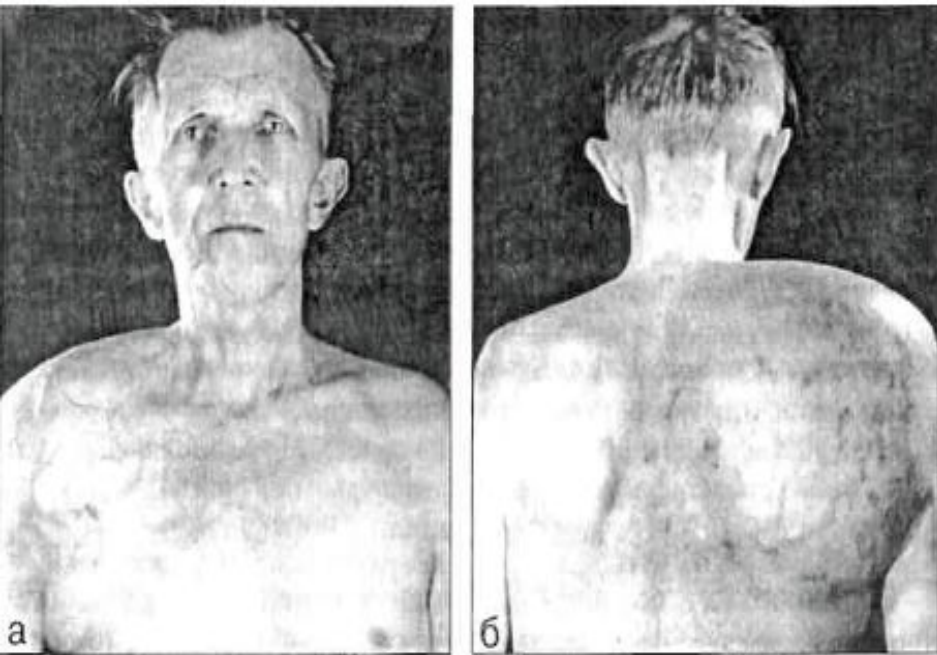
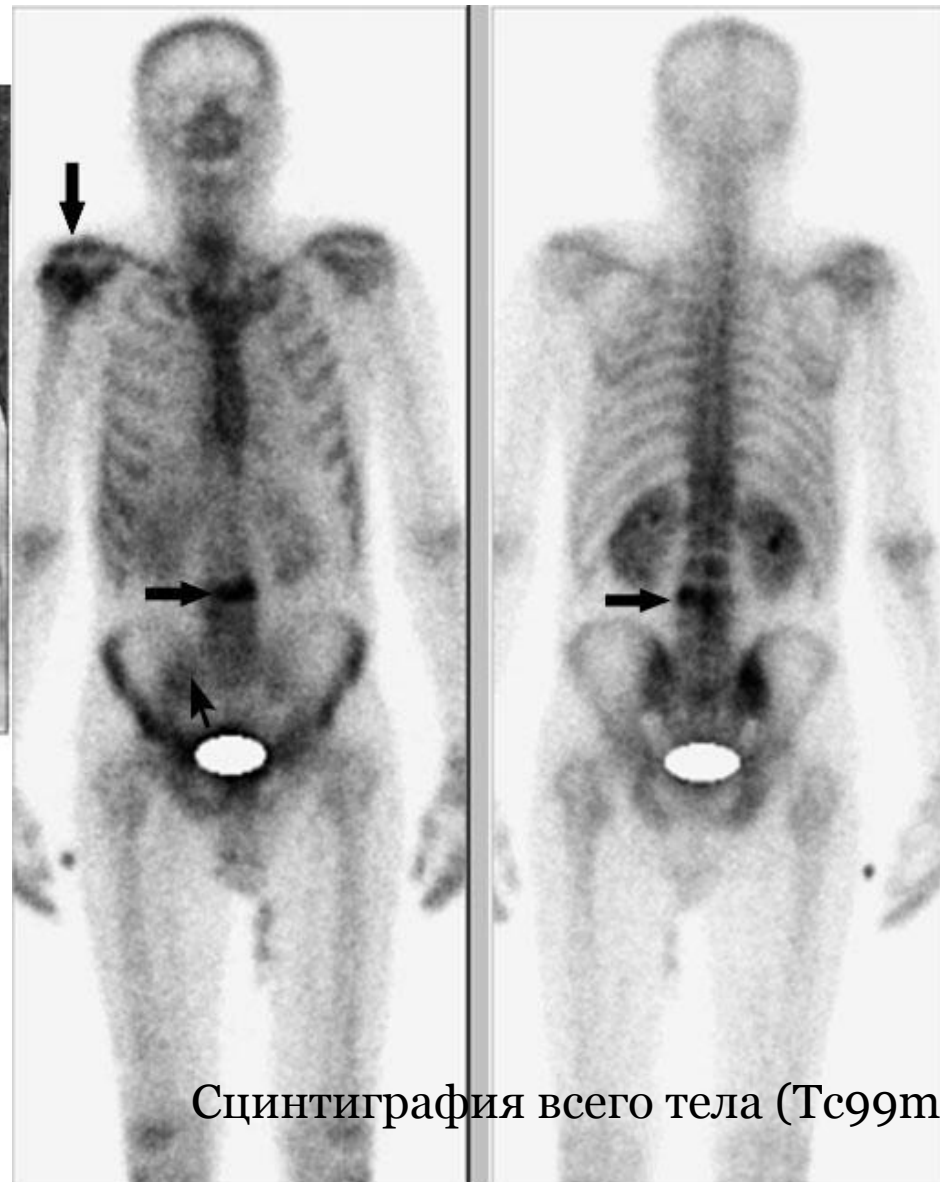


Рис. 15. Метастаз фолликулярного рака щитовидной железы в лопатку.

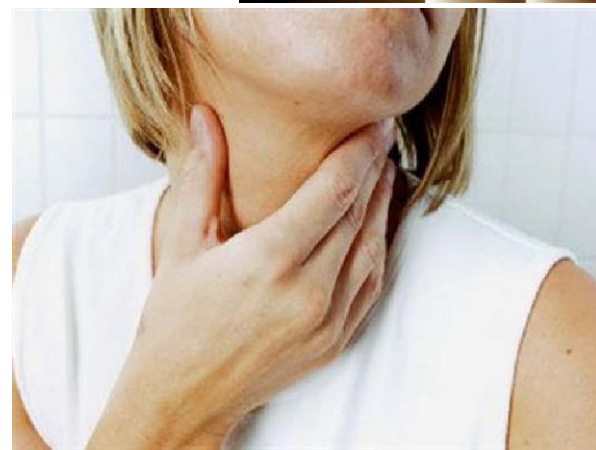
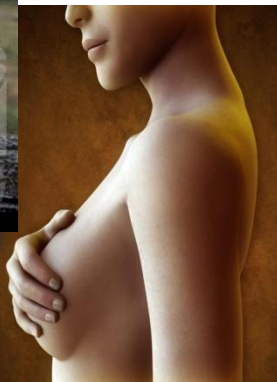
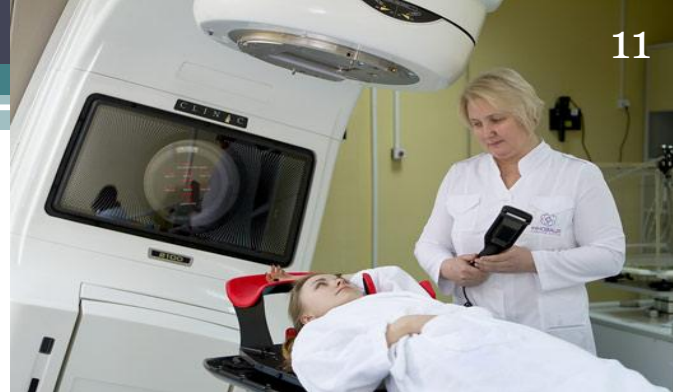Первичная диагностика ДРЩЖ

- Сбор анамнеза для исключения факторов риска
- Пальпация щитовидной железы и регионарных лимфоузлов
- УЗИ щитовидной железы
- Предварительная оценка голосовой функции

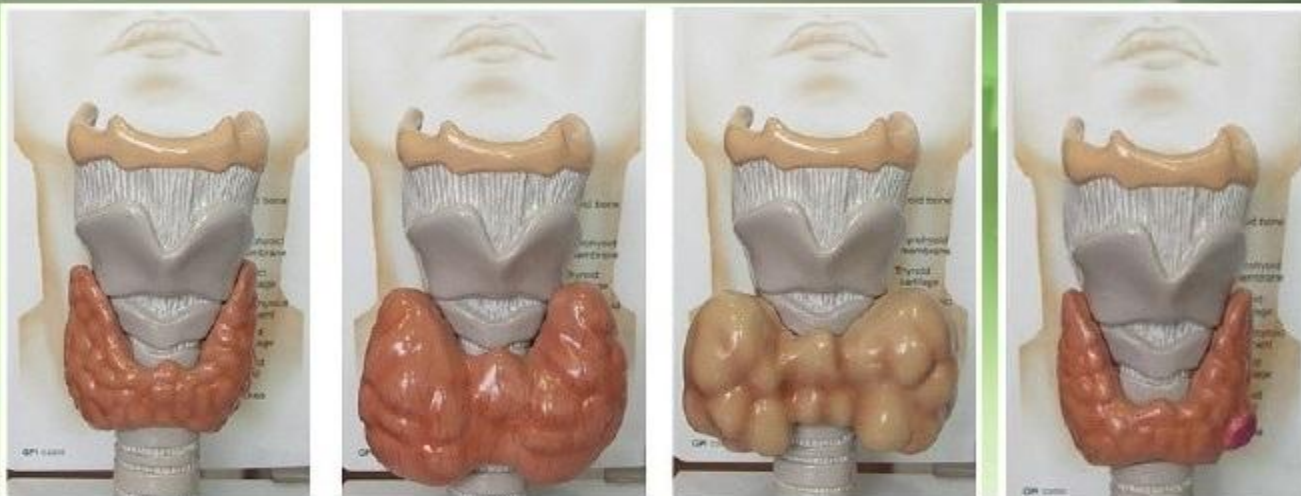
Факторы риска

- Семейный анамнез РЩЖ
- Лучевая терапия области головы и шеи в анамнезе
- Дисфагия, дисфония
- Узловые образования щитовидной железы, случайно выявленные при ПЭТ
- Операции по поводу РЩЖ в анамнезе
- *Рак молочной железы*
- *Проживание в районах около Чернобыля*
- *Возраст пациента моложе 20 лет*



Первичная диагностика ДРЩЖ

- Сбор анамнеза для исключения факторов риска
- Пальпация щитовидной железы и регионарных лимфоузлов
- УЗИ щитовидной железы
- Предварительная оценка голосовой функции



Здоровая

Увеличенная

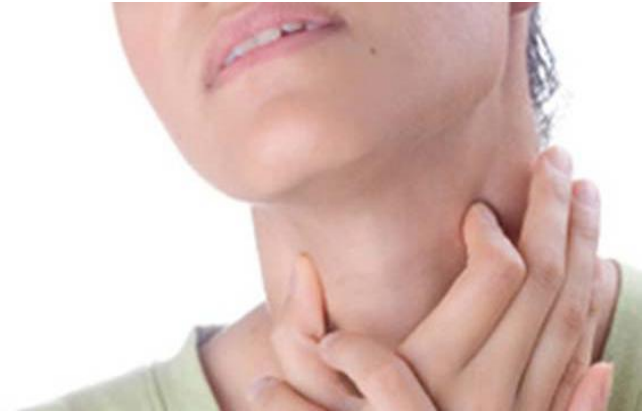Воспаление

Опухоль

Комментарии к проекту
Российских клинических
рекомендаций по
диагностике и лечению
дифференцированного
рака щитовидной железы у
взрослых, 2016

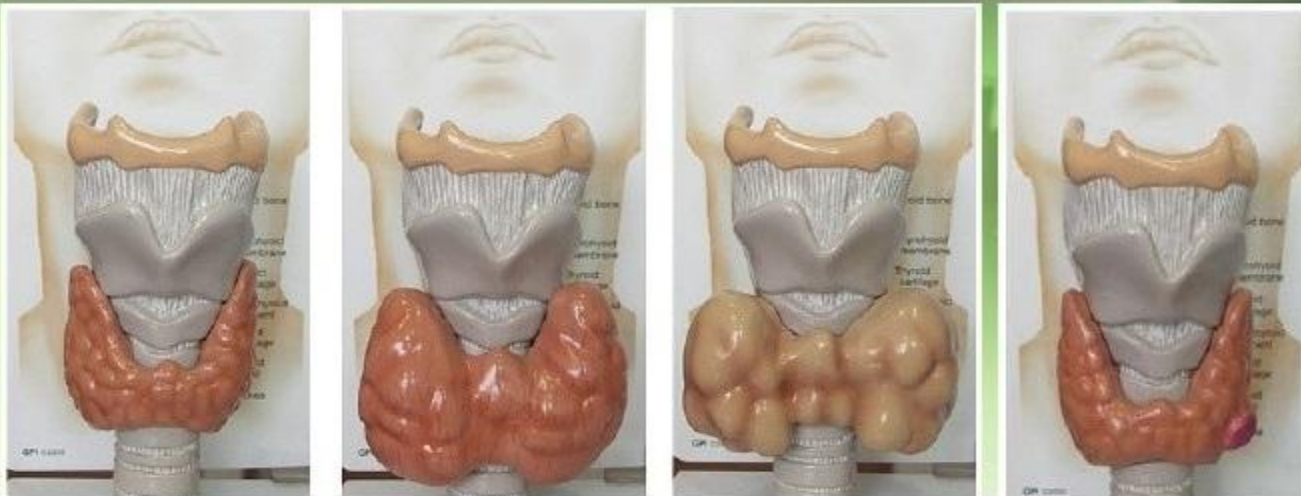
Возможные клинические проявления ДРЦЖ

- Умеренные явления дисфагии
- Одышка
- Осиплость голоса
- Тиреотоксикоз/**Эутиреоз**/Гипотиреоз ?



Первичная диагностика ДРЩЖ

- Сбор анамнеза для исключения факторов риска
- Пальпация щитовидной железы и регионарных лимфоузлов
- УЗИ щитовидной железы
- Предварительная оценка голосовой функции



Здоровая

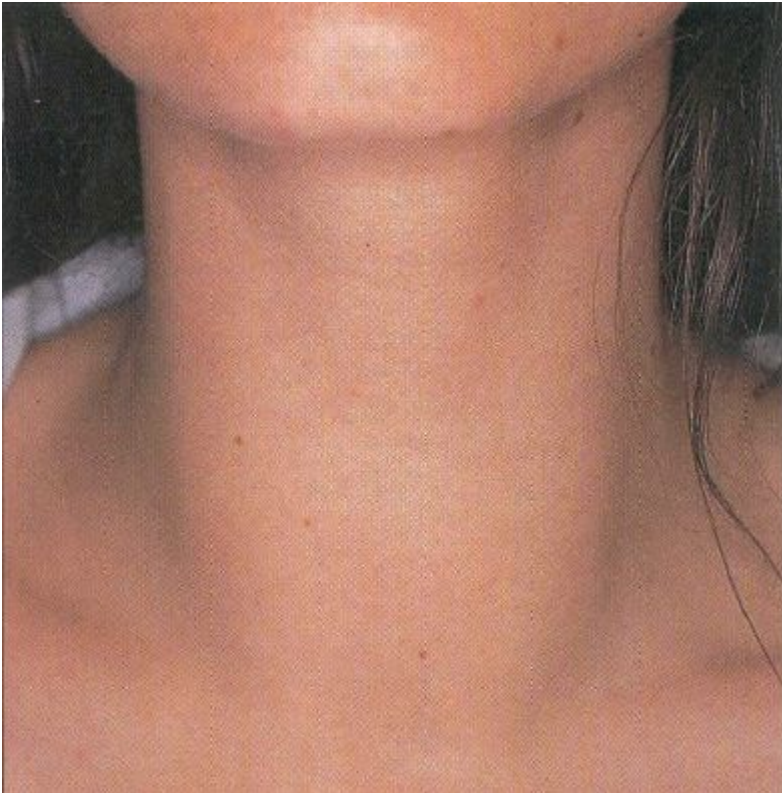
Увеличенная

Воспаление

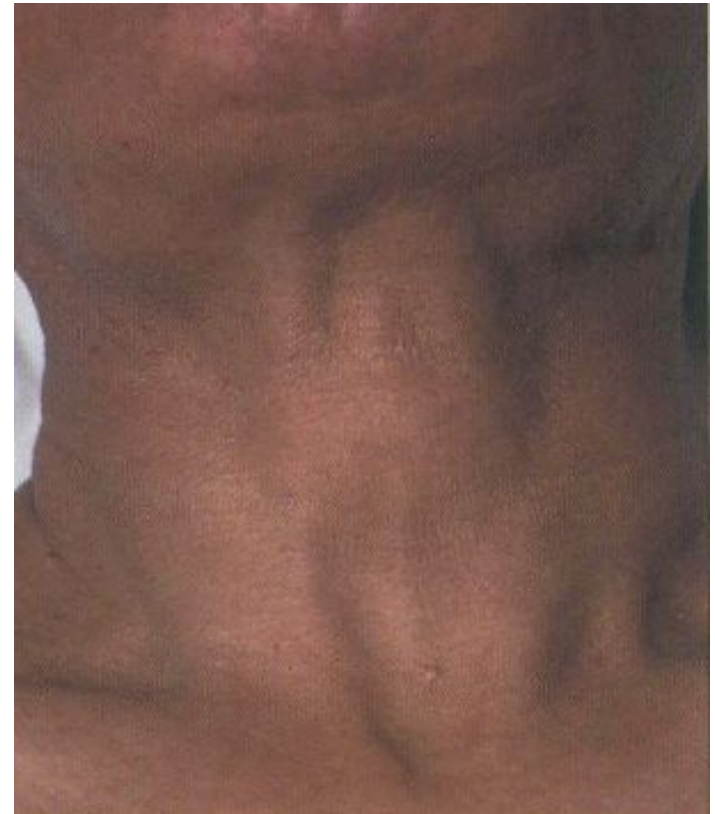
Опухоль

Комментарии к
проекту Российских
клинических
рекомендаций по
диагностике и лечению
дифференцированного
рака щитовидной
железы у взрослых,

Пальпация щитовидной железы и регионарных лимфоузлов

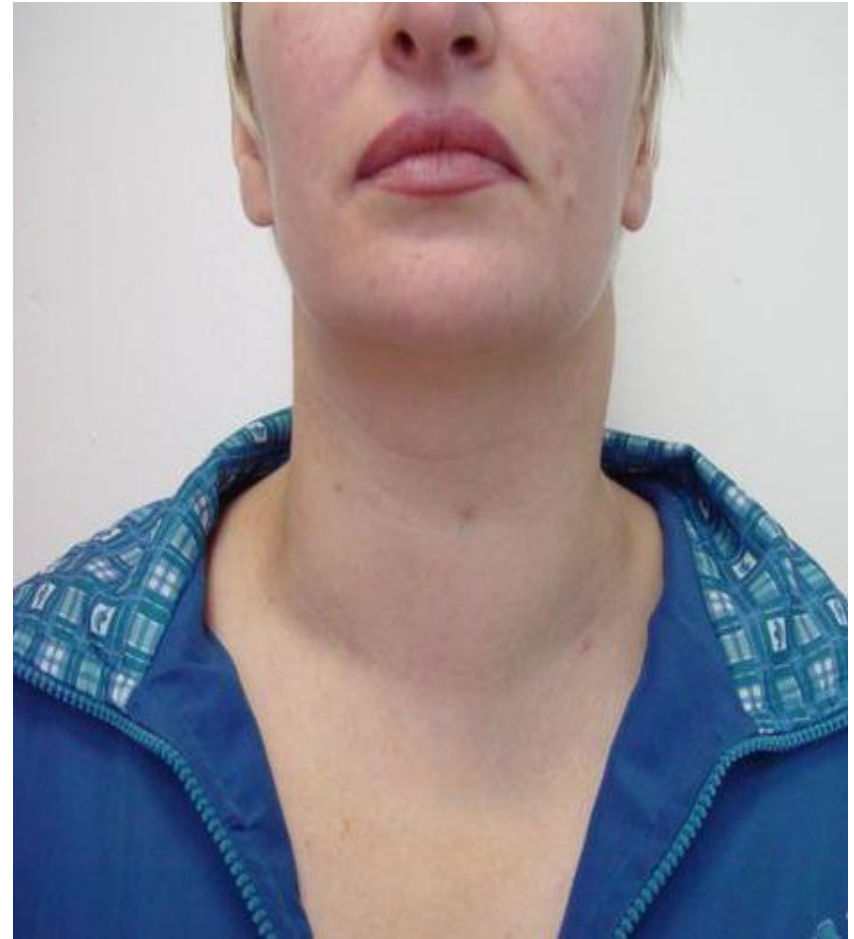
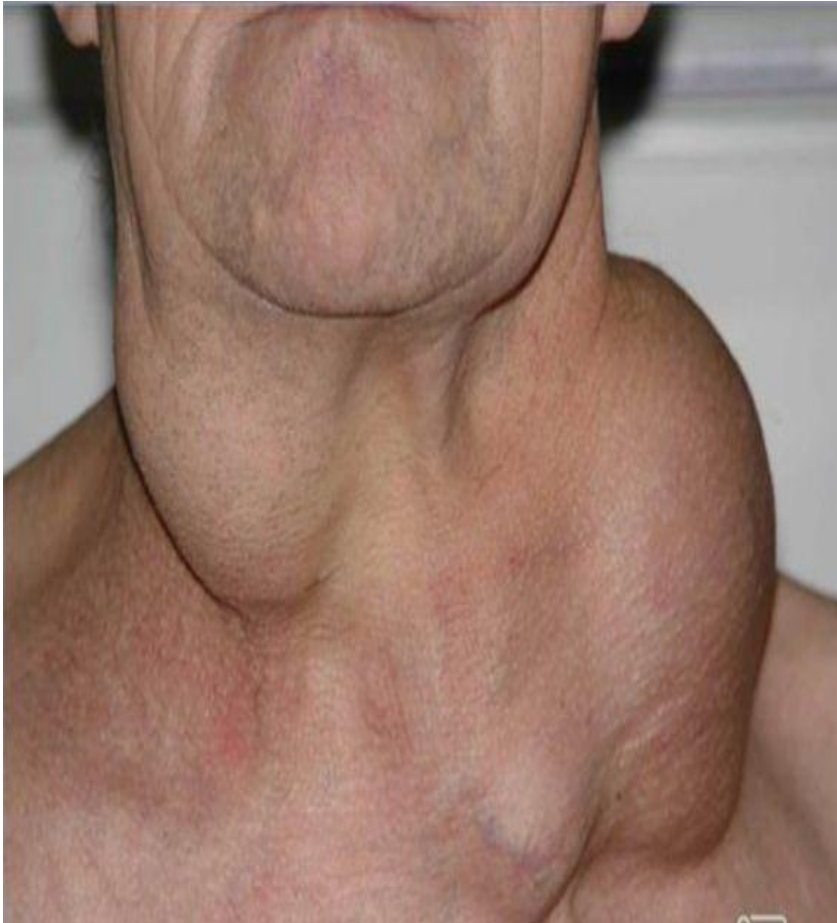


Нормальная щитовидная железа



Односторонне увеличение щитовидной железы (при глотании)

Пальпация лимфоузлов шеи



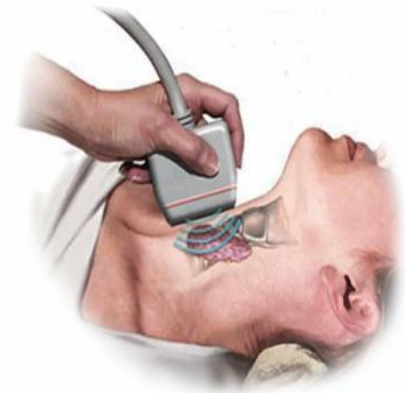
Первичная диагностика ДРЩЖ

- Сбор анамнеза для исключения факторов риска
- Пальпация щитовидной железы и регионарных лимфоузлов
- **УЗИ щитовидной железы**
- Предварительная оценка голосовой функции

УЗИ щитовидной железы

Показания:

- Пальпируемое образование на шее
- Увеличенные шейные лимфоузлы
- Семейный анамнез РЩЖ
- Лучевая терапия области головы и шеи в анамнезе
- Паралич голосовой складки
- Симптомы дисфагии
- Узловые образования ЩЖ, случайно выявленные при ПЭТ, КТ, МРТ
- Операции на ЩЖ в анамнезе
- Изменение уровня ТТГ



УЗИ нормальной ЩЖ

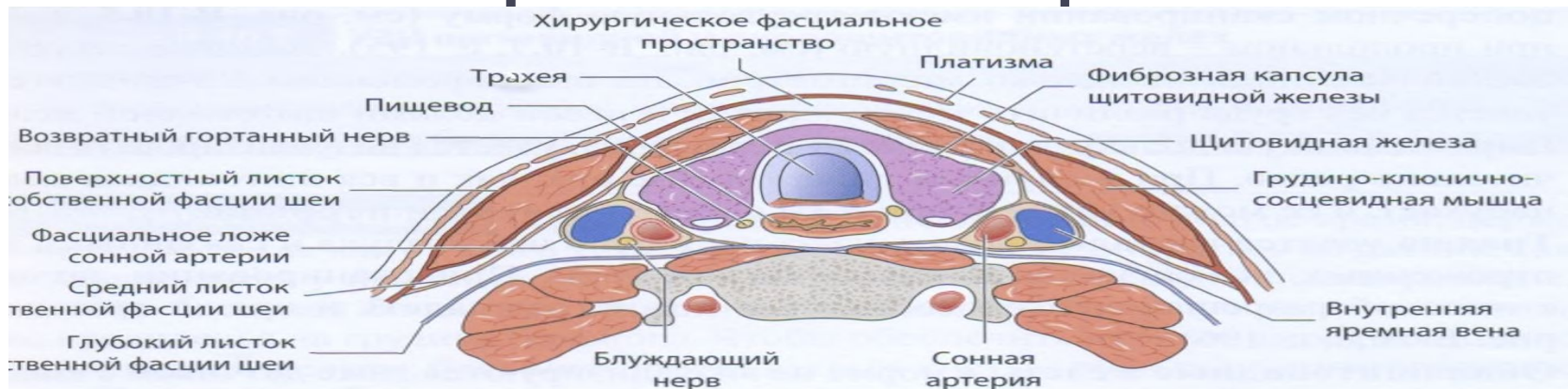
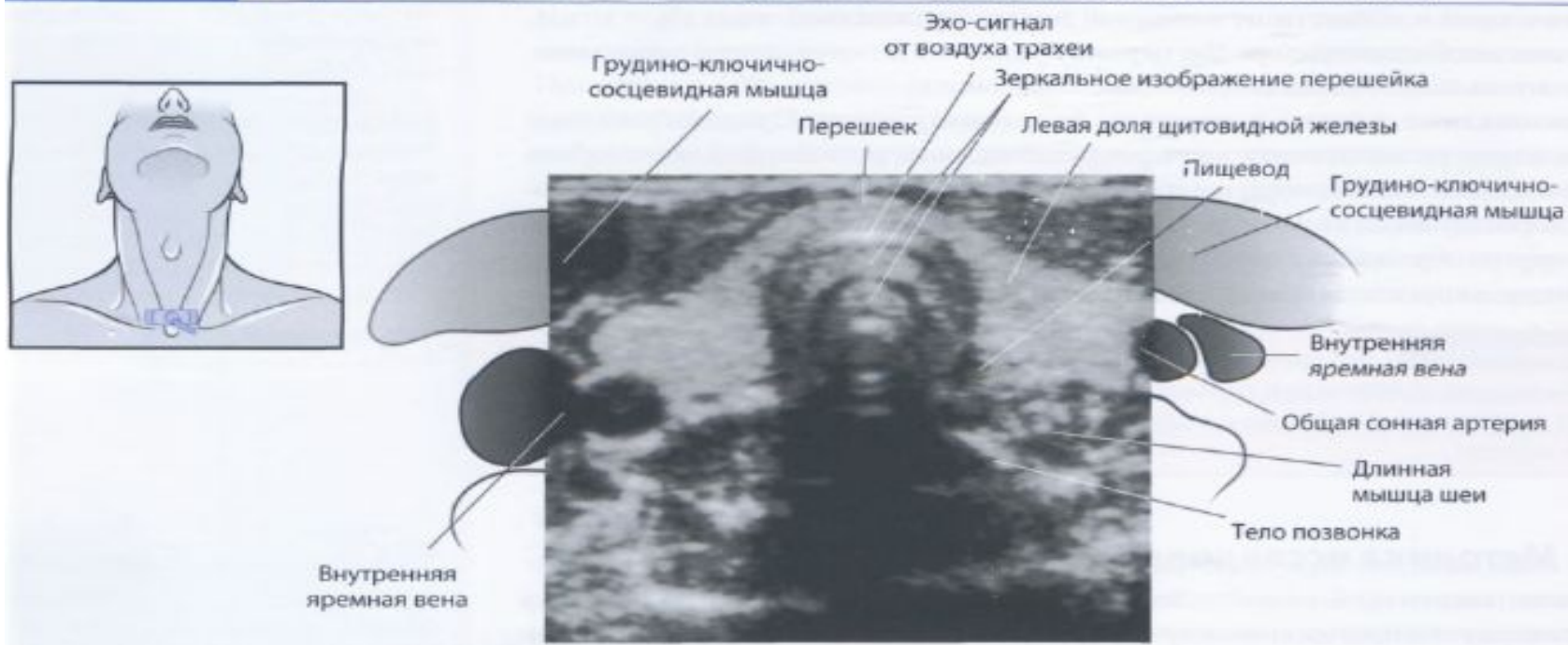
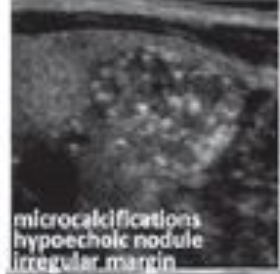
Рис. В-10.4 Поперечное сканирование щитовидной железы (срединное расположение датчика)

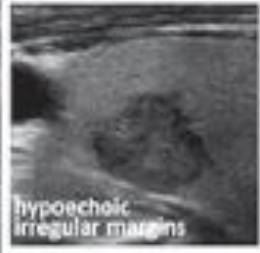

Группа риска	Эхографические признаки	Риск малигнизации, %	Показание к ²⁰ проведению ТАБ
Высокий риск	Одиночный гипоэхогенный узел с неровные краями/ микрокальцификатами / высотой, значительно превышающей ширину/признаками экстратиреоидного распространения	>70-90 %	Рекомендована при размере узла >1 см
Средний риск	Гипоэхогенный одиночный узел без микрокальцификатов, экстратиреоидного распространения и т.д.	10-20 %	Рекомендована при размере узла >1 см
Низкий риск	Изоэхогенный или гипоэхогенный одиночный узел ИЛИ частично кистозный узел с одиночными очагами без признаков высокого риска	5-10 %	Рекомендована при размере узла >1,5 см
Очень низкий риск	Губчатый или частично кистозный узел без признаков высокого, среднего и низкого риска	< 3 %	Возможна при размере узла>2 см. Альтернативный вариант-динамическое наблюдение
Доброкачественность	Полностью кистозные узлы	< 1%	Не рекомендована

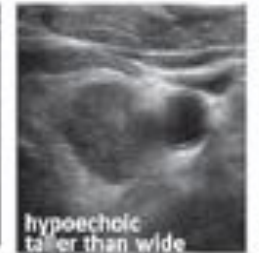
High Suspicion >70-90%



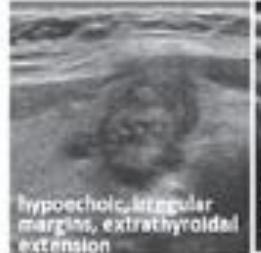microcalcifications
hypoechoic nodule
irregular margin



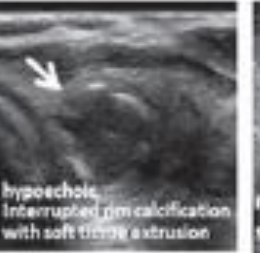hypoechoic
irregular margins



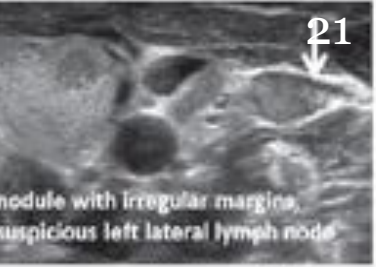hypoechoic
taller than wide



hypoechoic, irregular
margins, extrathyroidal
extension

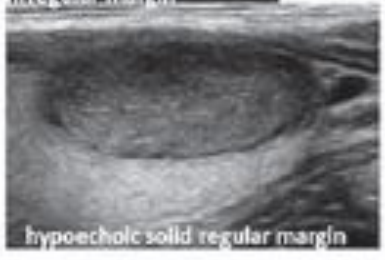

hypoechoic,
interrupted rim calcification
with soft tissue extrusion

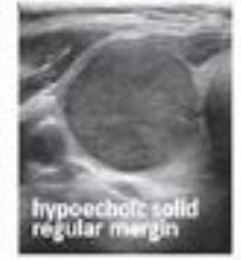


nodule with irregular margins,
suspicious left lateral lymph node

Intermediate Suspicion 10-20%

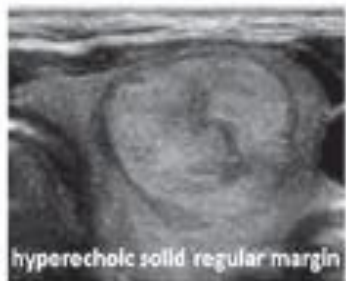

hypoechoic solid regular margin

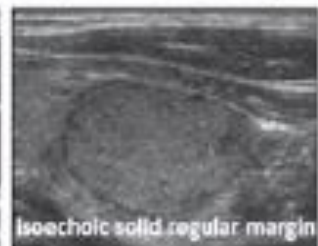


hypoechoic solid
regular margin

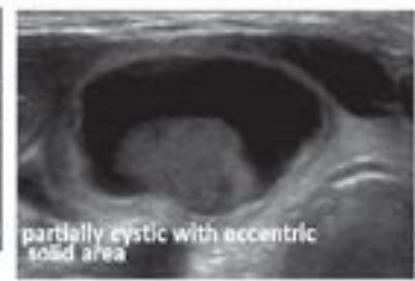
Low Suspicion 5-10%



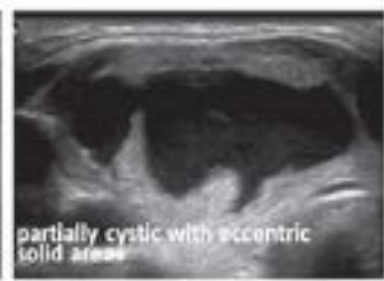
hyperechoic solid regular margin



isoechoic solid regular margin

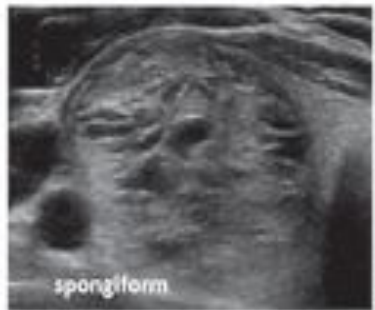

partially cystic with eccentric
solid area

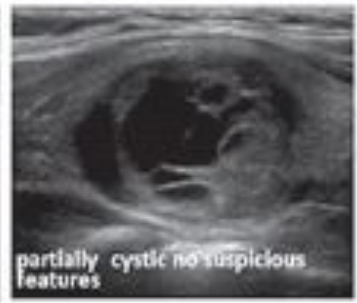

partially cystic with eccentric
solid area

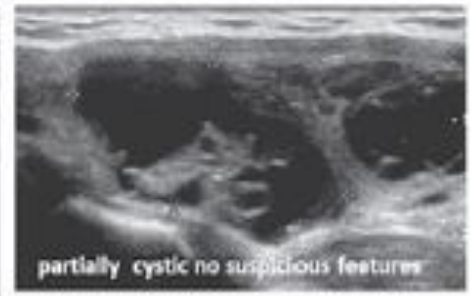Very low Suspicion <3%



spongiform

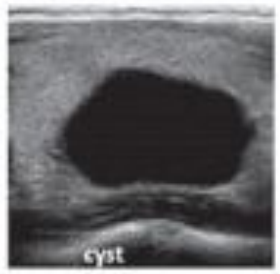

partially cystic no suspicious
features



partially cystic no suspicious
features

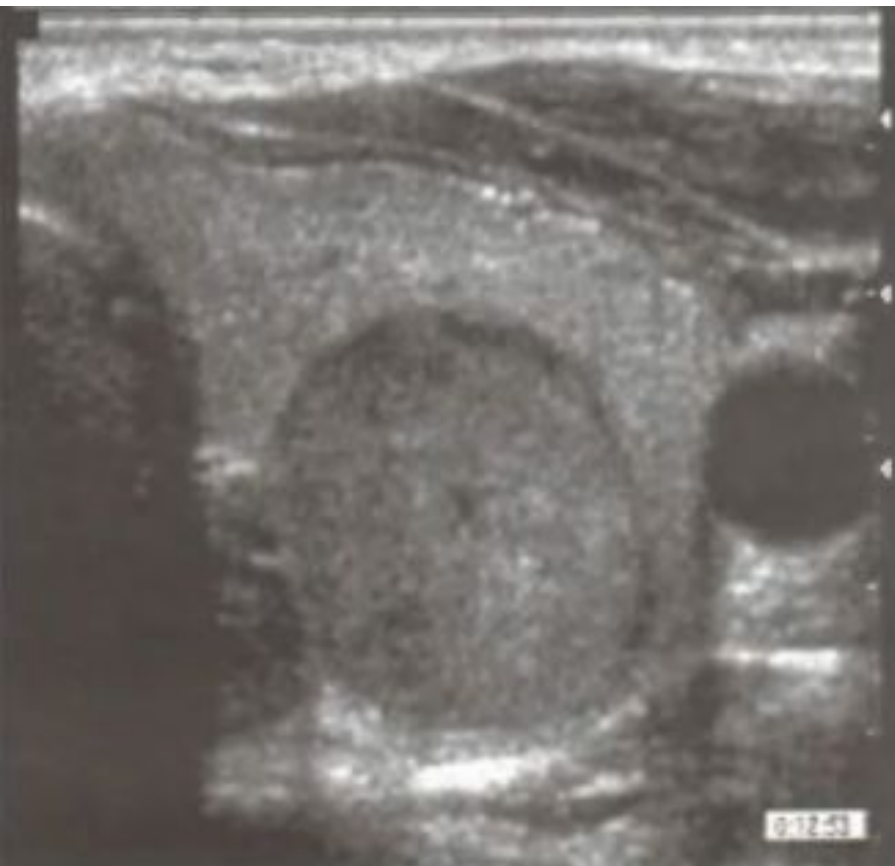Benign <1%



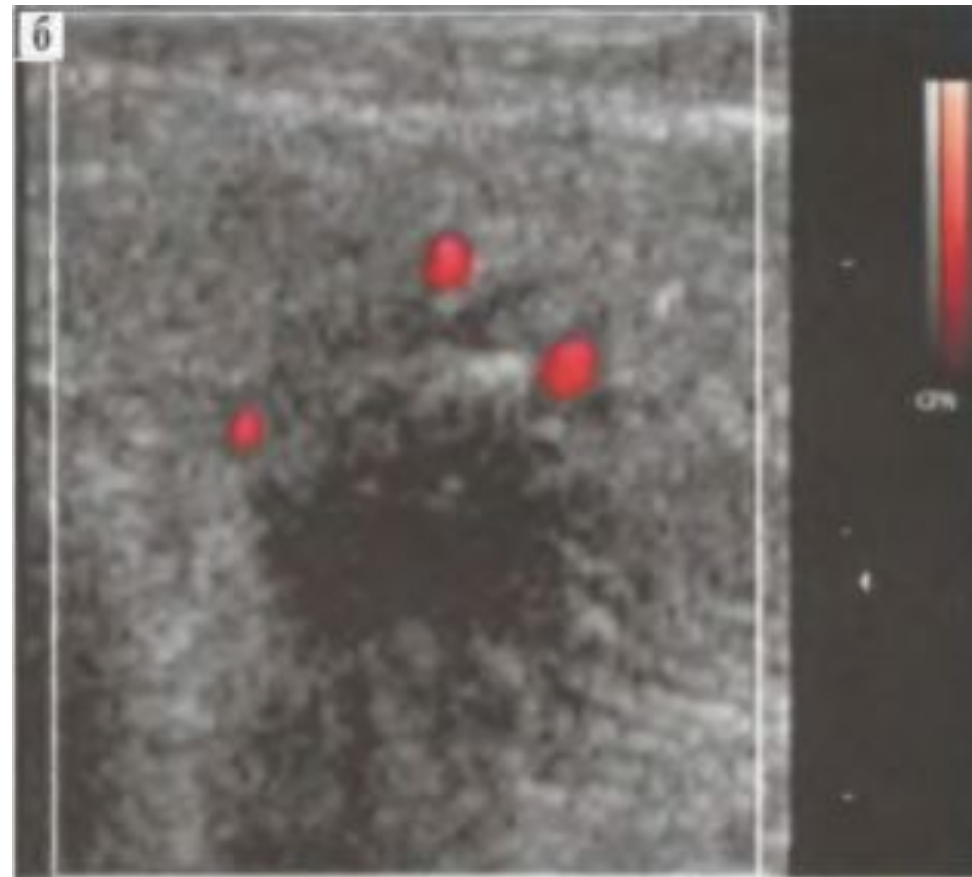
cyst



2015 American Thyroid Association Management Guidelines for Adult Patients with Thyroid Nodules and Differentiated Thyroid Cancer



Аденома щитовидной железы. В-режим

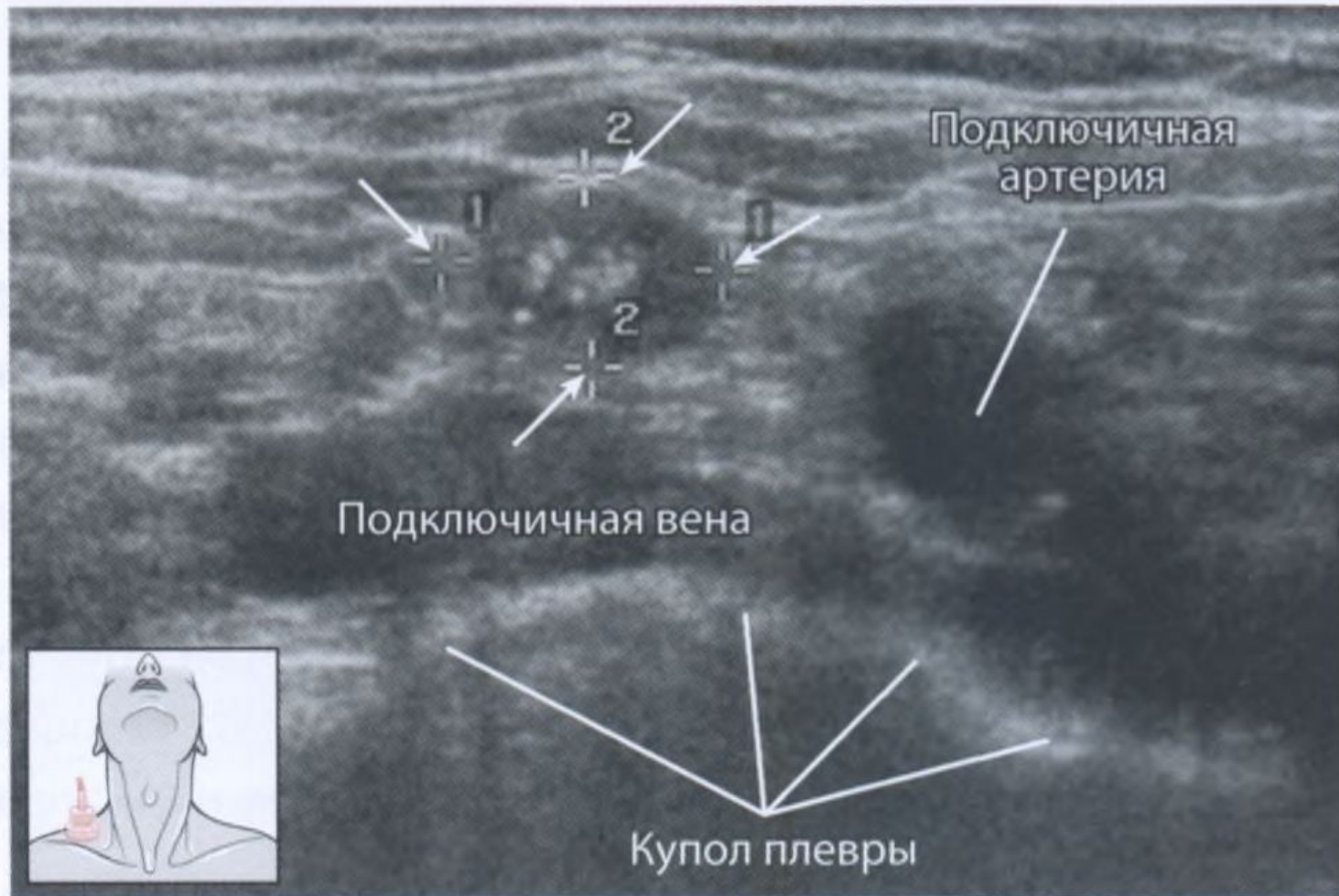

Папиллярная карцинома щитовидной железы. Режим энергетического доплеровского картирования

- ! Протокол УЗИ должен включать описание локализации и размеров образования ЩЖ, а также лимфоузлов с учетом их ультразвуковых характеристик:
- Размер: для всех шейных лимфоузлов кроме II уровня – до 6 мм, для II уровня – до 7-8 мм
- Соотношение длинной и короткой оси
- Наличие/отсутствие ворот
- Кистозные изменения
- Наличие микрокальцинатов
- Характер васкуляризации
- Эхогенность лимфоузла

⊙ Рис. С-14.5

Поперечное сканирование правой надключичной области: метастазы рака щитовидной железы (стрелки)

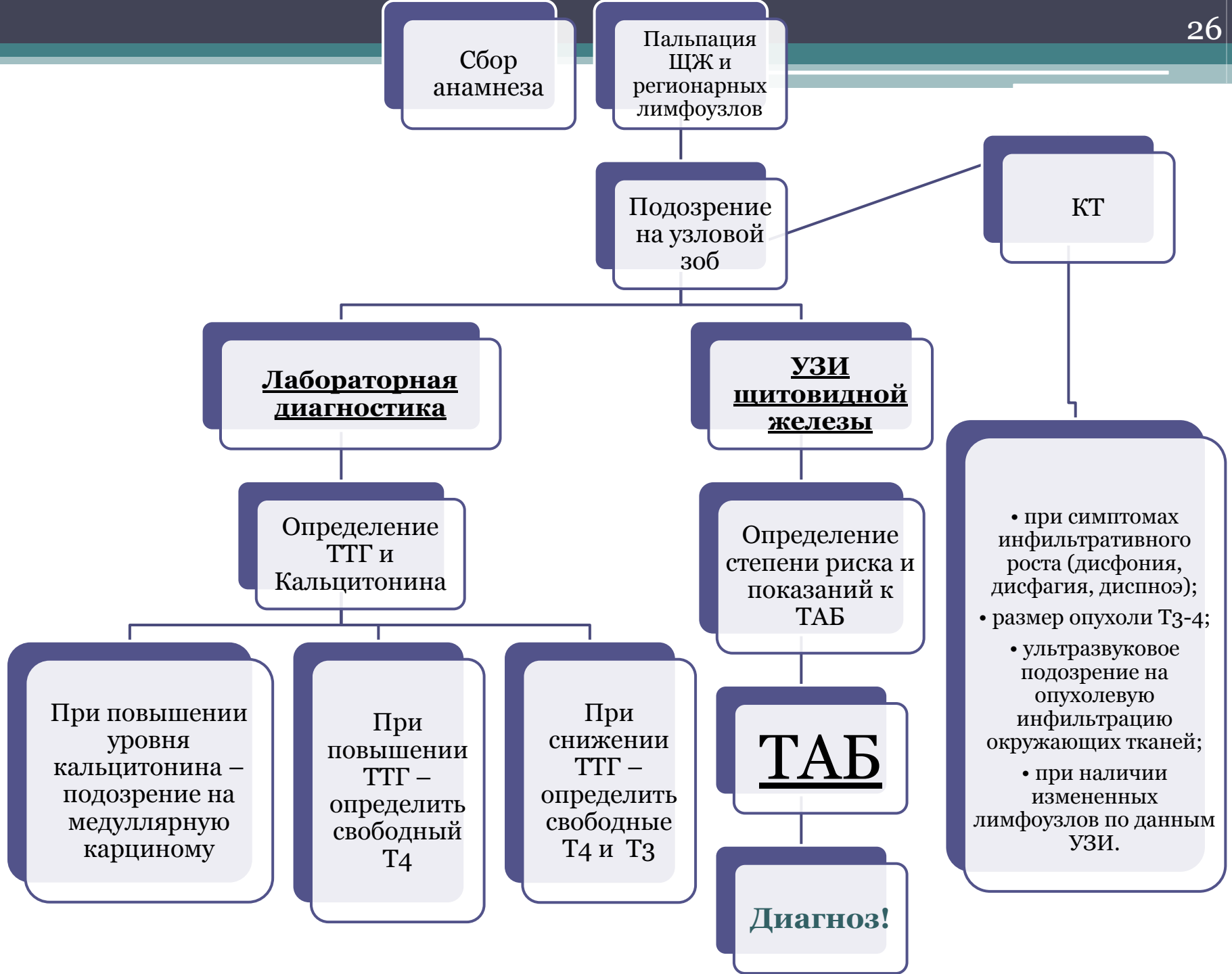


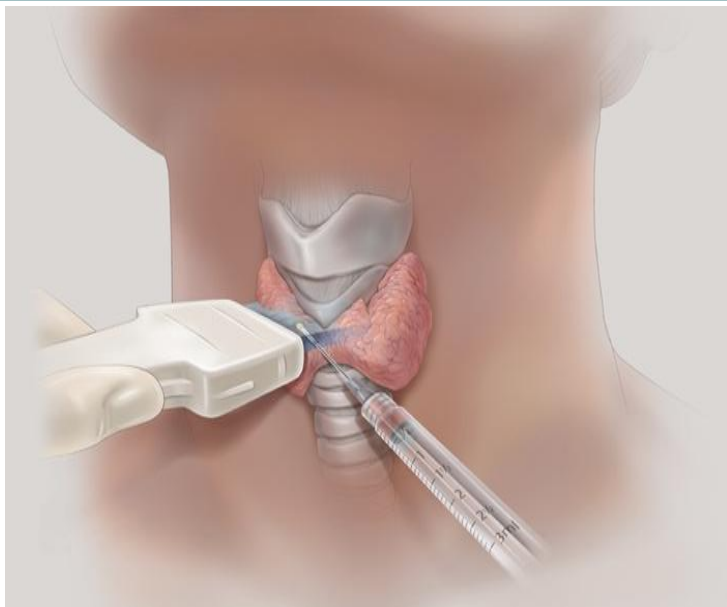
В лимфоузле, пораженном метастазами, видны множественные гиперэхогенные включения.

Лабораторная диагностика

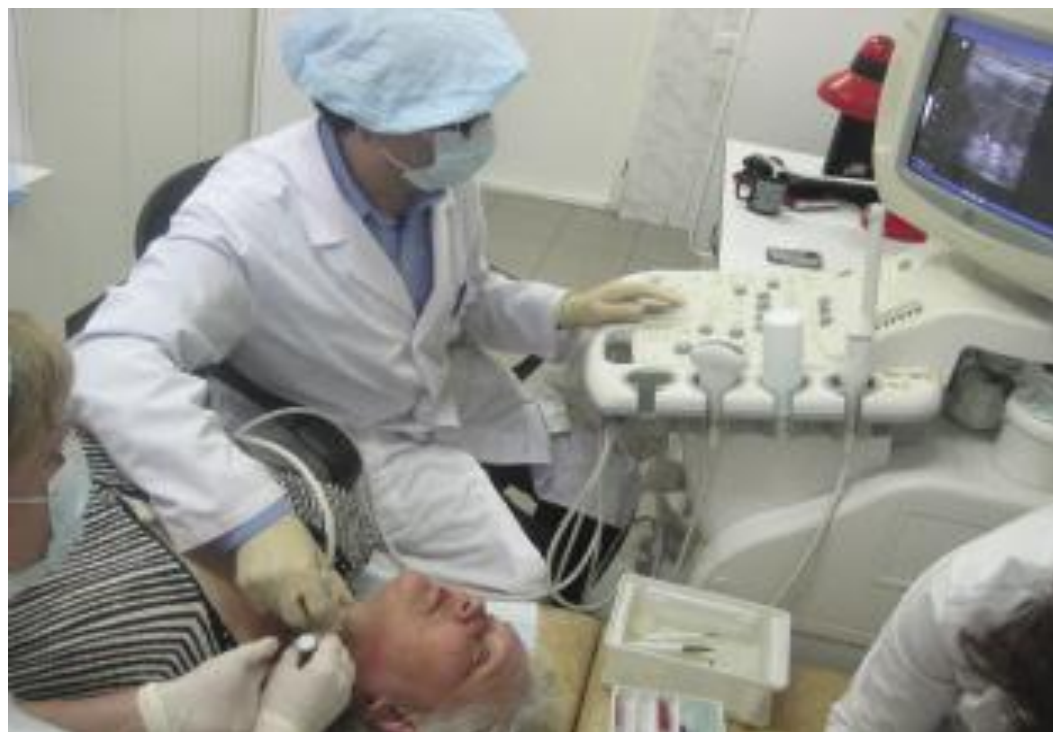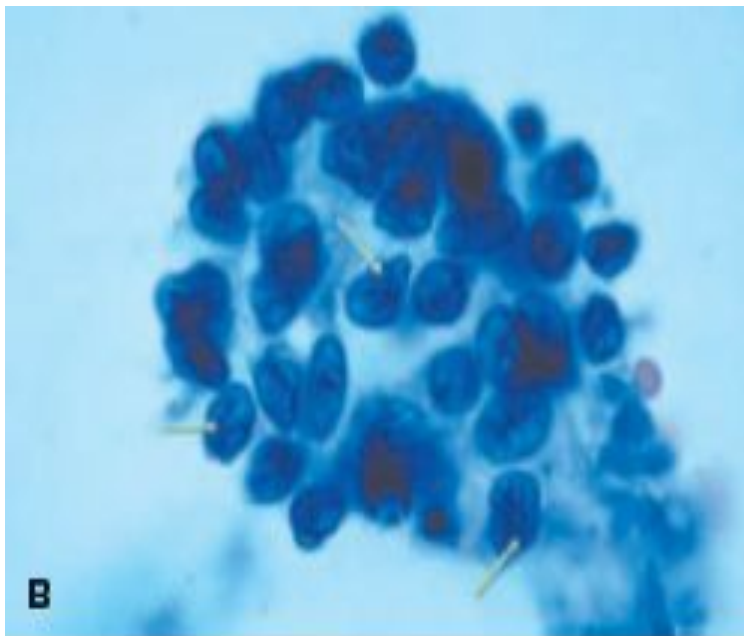
- При выявлении у пациента узлового образования ЩЖ показано определение **уровня ТТГ**. При уровне ТТГ ниже нижней границы референсных значений необходимо выполнить сцинтиграфию ЩЖ с целью исключения возможной функциональной автономии узла.
- Показано определение **уровня кальцитонина** с учетом гендерных различий верхней границы референсных значений.

Показатель	Норма
Тиреотропный гормон (ТТГ)	0,4 – 4,0 мЕд/л
Т3 свободный (FT3)	2,6 – 5,7 пмоль/л
Т4 свободный (FT4)	9,0 – 220 пмоль/л
Кальцитонин	5,5–28 пмоль/л





Тонкоигольная Аспирационная Биопсия



Тонкоигольная Аспирационная Биопсия

- Чувствительность и специфичность метода 98-100%

Показания

1. Узловые образования ЩЖ >1см
2. Узловые образования ЩЖ <1 см при наличии факторов риска:
 - Наличие подозрительных ультразвуковых признаков узла
 - Уровень кальцитонина >100 пг/мл
 - Наличие увеличенных регионарных лимфоузлов
 - Облучение головы и шеи в анамнезе
 - Семейный анамнез медуллярного рака ЩЖ
 - Паралич голосовых связок
 - Возраст пациента моложе 20 лет
3. Изменение ультразвуковой структуры доброкачественных узлов

Тонкоигольная Аспирационная Биопсия

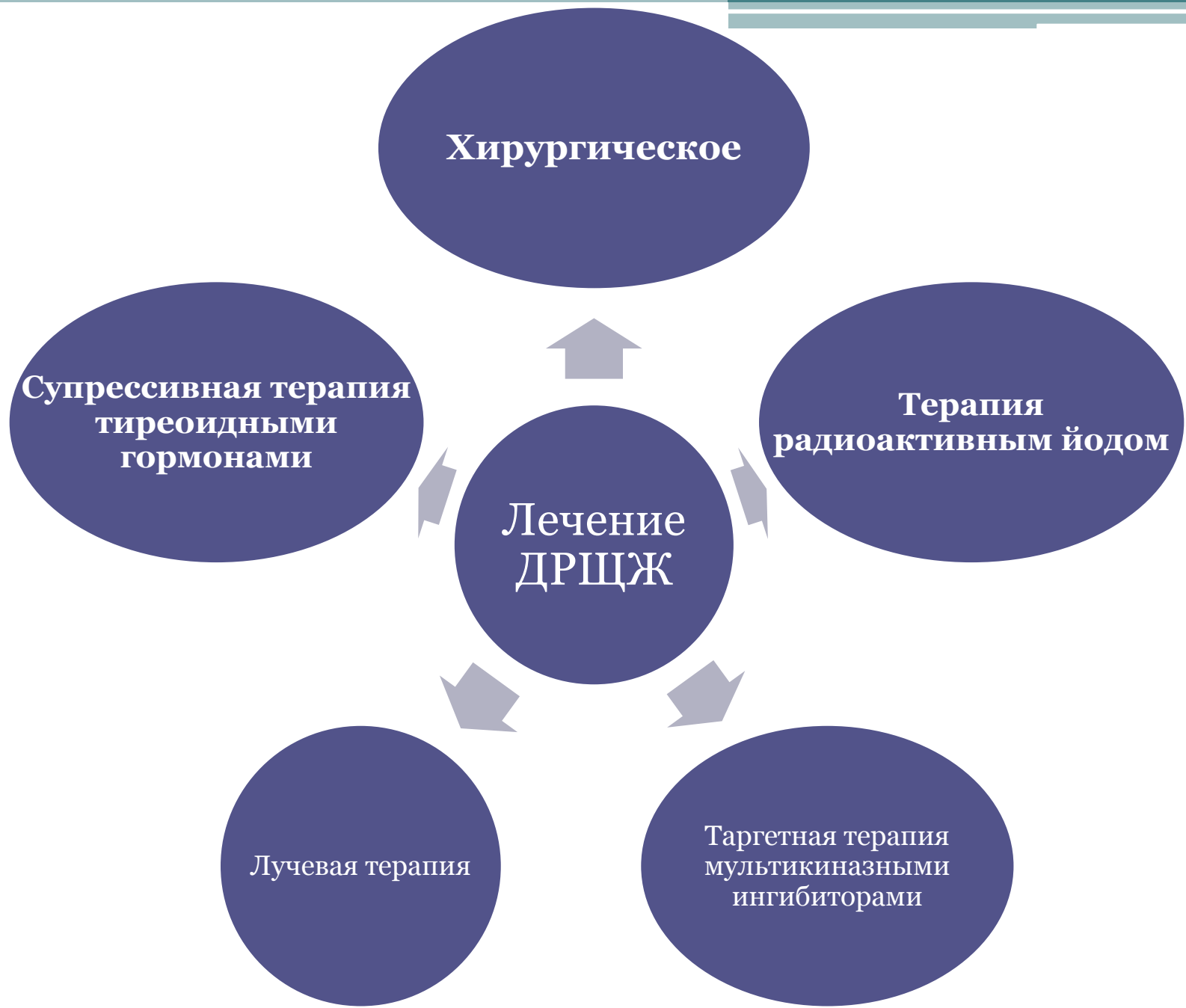При обнаружении на УЗИ измененных регионарных лимфоузлов показаны:

- Прицельная ТАБ лимфоузлов
- Исследование смыва из иглы на тиреоглобулин/кальцитонин

Тонкоигольная Аспирационная Биопсия

Цитологический диагноз

- I - Неинформативная пункция (периферическая кровь, густой коллоид, кистозная жидкость)
- II - Доброкачественное образование (коллоидные и аденоматозные узлы, АИТ, подострый тиреоидит)
- III - Атипия неопределенного значения (подозрение на опухолевое поражение)
- **IV - Фолликулярная неоплазия**
- **V - Подозрение на злокачественную опухоль (РЩЖ, лимфома)**
- **VI - Злокачественная опухоль** (с указанием гистологического типа)



Одиночная опухоль не более 2 см в отсутствии достоверных данных о поражении регионарных лимфоузлов, отдаленных метастазов и экстракапсулярной инвазии

да

Экстрафасциальная тиреоидэктомия

Обоснованность лимфодиссекции

Возможна
гемитиреоидэ
КТОМИЯ

Удаление
клетчатки I-V
уровней

Удаление
лимфоузлов VI
уровня

Удаление
клетчатки VII
уровня

При доказанном
метастатическом
поражении по результатам
ТАБ

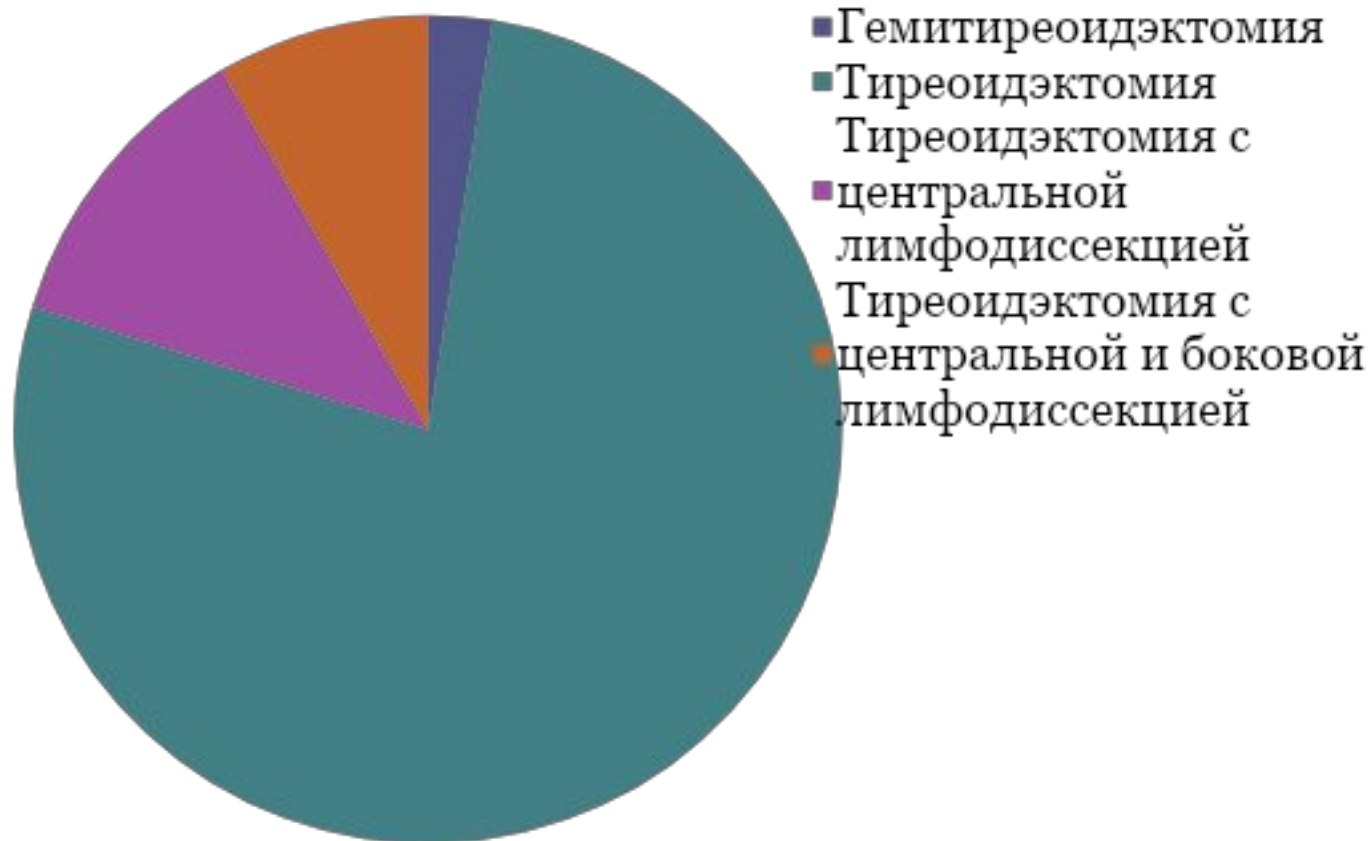
При подозрении на наличие
метастазов по данным
дооперационных
исследований или при
выявлении их
интраоперационно/с
профилактической целью?

При наличии данных
предоперационной КТ с
контрастированием о
наличии метастазов в этой
зоне

Таблица 1. Объем оперативного вмешательства у больных ПРЩЖ (n = 1156)

Клинико-морфологический признак	Тип операции			
	Гемитиреоидэктомия	Тиреоидэктомия	Тиреоидэктомия с центральной лимфодиссекцией	Тиреоидэктомия с центральной и боковой лимфодиссекцией
Количество пациентов	29	893	137	97
Размер опухоли, см	0,81 ± 0,84	1,47 ± 0,94	1,87 ± 1,17	1,86 ± 1,26
Возраст, лет	50 ± 12	48 ± 14	44 ± 14	43 ± 16
Инвазия капсулы железы	4 (13,8%)	447 (50,1%)	90 (65,7%)	80 (82,5%)
Наличие капсулы у опухоли	8 (27,6%)	191 (21,4%)	11 (8%)	1 (1%)

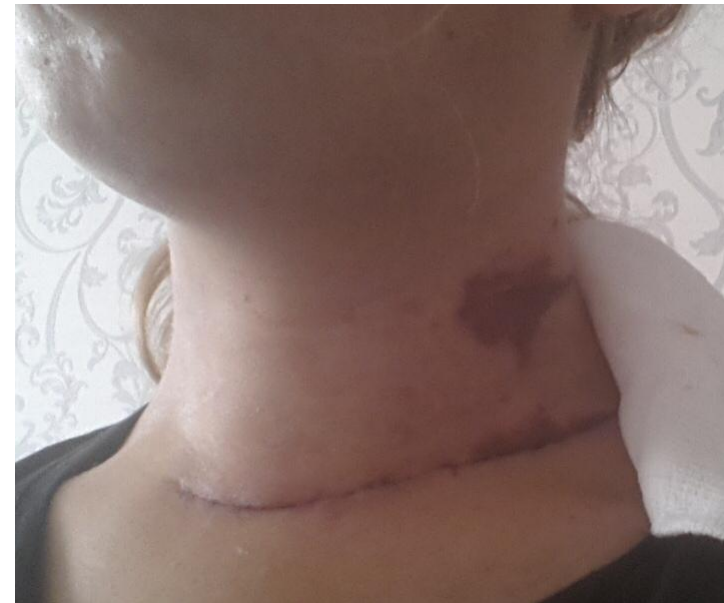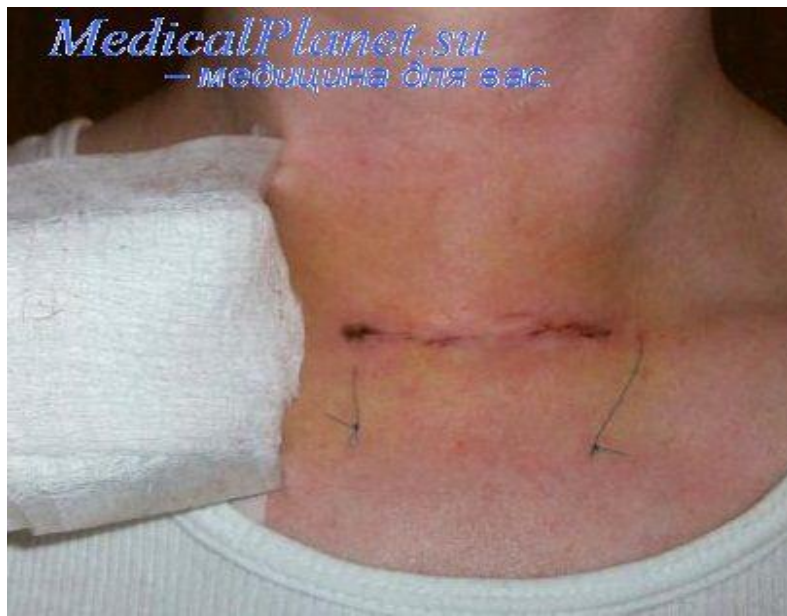Объем хирургического вмешательства



Черников Р.А.
«Результаты хирургического этапа лечения папиллярного рака щитовидной железы», 2014

Осложнения хирургического лечения

- Паралич возвратного гортанного нерва
- Гипопаратиреоз
- Транзиторный симптом Горнера
- *Лимфоррея*
- *Лимфостаз*



Осложнения хирургического лечения

Таблица 3. Послеоперационные осложнения

Осложнения	Тип операции				Всего
	Гемитиреоидэктомия	Тиреоидэктомия	Тиреоидэктомия с центральной лимфодиссекцией	Тиреоидэктомия с центральной и боковой лимфодиссекцией	
Транзиторный гипопаратиреоз	0	65 (7,3%)	14 (10,2%)	11 (11,3%)	90 (7,8%)
Постоянный гипопаратиреоз	0	3 (0,3%)	0	2 (2%)	5 (0,4%)
Двусторонний транзиторный парез	0	3 (0,3%)	1 (0,7%)	1 (1%)	5 (0,4%)
Односторонний транзиторный парез	1 (3,4%)	33 (3,7%)	14 (10,2%)	11 (11,3%)	59 (5,1%)
Односторонний постоянный парез	0	10 (1,1%)	0	2 (2%)	12 (1%)
Кровотечение	0	3 (0,3%)	0	0	3 (0,3%)
Транзиторный синдром Горнера	0	0	0	2 (2%)	2 (0,2%)
Лимфоррея	0	0	0	2 (2%)	2 (0,2%)

T0	Первичная опухоль не обнаружена		36
T1a	Опухоль <1 см без экстра tireоидного распространения		
T1b	Опухоль >1 см, но <2 см в наибольшем измерении без экстра tireоидного распространения		
T2	Опухоль >2 см, но <4 см в наибольшем измерении без экстра tireоидного распространения		
T3	Опухоль >4 см в наибольшем измерении, ограниченная щитовидной железой ИЛИ Опухоль любого размера с минимальным экстра tireоидным распространением		
T4a	Опухоль любого размера, распространяющаяся за капсулу щитовидной железы, проникающая в подкожные мягкие ткани, гортань, трахею, возвратный гортанный нерв		
T4b	Опухоль любого размера, проникающая в предпозвоночную фасцию шеи, медиастинальные сосуды или общую сонную артерию		
N0	Отсутствие регионарных метастазов		
N1a	Метастазы на IV уровне (претрахеальные, паратрахеальные, предгортанные лимфоузлы)		
N1b	Метастазы на I, II, III, IV, V, VII уровнях		
M0	Отсутствие отдаленных метастазов	2015 American Thyroid Association Management Guidelines for Adult Patients with Thyroid Nodules and Differentiated Thyroid Cancer	
M1	Наличие отдаленных метастазов		

Послеоперационное стадирование

Группа низкого риска

Группа промежуточного риска

Группа высокого риска

- T1-2, N0, M0
- T1-2, N1, M0
- T1-2, N1, M1
- T3-4, N0, M0
- T3-4, N1, M0
- T3-4, N1, M1
- T4, N0, M0
- T4, N1, M0
- T4, N1, M1

Терапия препаратами тиреоидных гормонов

1. Супрессивная

- Показана пациентам с доказанной опухолевой персистенцией РЩЖ
- Противопоказания: ИБС, тахикардии, прогрессирующий остеопороз
- Целевое значение ТТГ < 0,1 мЕД/л
- Срок при низком риске 9-12 месяцев, при высоком и промежуточном риске 3-5 лет

2. Заместительная

- Показана пациентам с отсутствием доказанной опухолевой персистенцией РЩЖ или при наличии противопоказаний
- Всем пациентам в стадии стойкой ремиссии
- Целевое значение ТТГ 0,2-1 мЕД/л
 - Пожизненно

Таблица 4. Рекомендации Европейской тиреоидологической ассоциации (ЕТА) и Американской тиреоидологической ассоциации (АТА) по уровню ТТГ при супрессивной терапии левотироксином у больных ВДРЩЖ

Группы пациентов	Уровень ТТГ (мЕД/л)	
	АТА	ЕТА
Пациенты с персистенцией заболевания, а также с определяемым (>2 нг/мл) уровнем ТГ	<0,1	≤0,1
Пациенты высокой и умеренной групп риска без признаков персистенции/рецидива опухоли	0,1–0,5 в течение 10 лет	≤0,1 в течение 5 лет
Пациенты низкой группы риска при отсутствии признаков персистенции/рецидива опухоли	0,3–2	0,5–1

Комментарии к проекту
Российских клинических
рекомендаций по
диагностике и лечению
дифференцированного
рака щитовидной железы
у взрослых, 2016

Терапия радиоактивным йодом

- Показана в группе промежуточного и высокого риска

Таблица 1. Рекомендации Европейской тиреологической ассоциации (ЕТА) и Американской тиреологической ассоциации (АТА) по показаниям к РЙТ у больных ВДРЩЖ

Стадия pTNM	Показания к РЙТ	
	Рекомендации АТА	Рекомендации ЕТА
T1a	Нет, даже при мультифокальном РЩЖ	Только при мультифокальном РЩЖ
T1b	Избирательное применение при минимальном распространении процесса за пределы ЩЖ	Возможное показание
T2	Избирательное применение при минимальном распространении процесса за пределы ЩЖ	Возможное показание
T3	Да	Да
T4	Да	Да
N0	Нет	Нет
N1	Да	Да
M1	Да	Да

История радиойодтерапии

Производство “чистого” ^{131}I ,
приемлемая стоимость
и широкая доступность
для медицины

Терапия
радиоактивным йодом
(смесь $^{130}\text{I}/^{131}\text{I}$)
пациента В.В.
с метастазами ДРЩЖ

Samuel Seidlin



Пациент В., полная регрессия
метастазов ДРЩЖ в легкие и кости
на фоне радиойодтерапии (^{131}I)



Figure 2. Changes in the appearance of patient B. B. from 1943, when radioiodine therapy commenced, to 1949, one year after cessation of demonstrable radioiodine uptake by metastases. (Reproduced with permission from *Life*, October 31, 1949.)

^{131}I зарегистрирован FDA и начато его
широкое использование для лечения
ДТЗ и ДРЩЖ во всем мире

1943

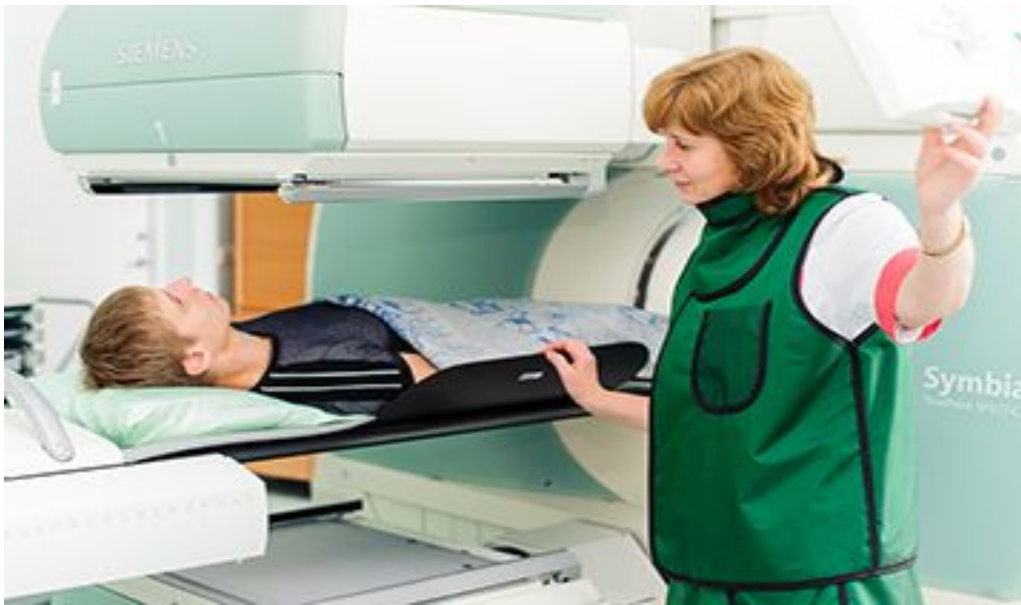1946

1949

1952

Радиойодтерапия

- Проводится на фоне безйодной диеты и высокого уровня ТТГ ($>30 \text{ мЕд/л}$)
- Стимуляция ТТГ возможна эндогенным (отмена левотироксина на 4-5 недель) и экзогенным (введение рекомбинантного человеческого ТТГ) путем.
- Дозировка $1,1 \text{ ГБк}$ - $3,7 \text{ ГБк I}^{131}$
- Возможность проведения сцинтиграфии всего тела на 2-3 сутки для выявления отдаленных метастазов.



Комментарии к проекту Российских
клинических рекомендаций по
диагностике и лечению
дифференцированного рака
щитовидной железы у взрослых, 2016

Послеоперационное ведение пациентов

- Обязательно наблюдение в течение всей жизни у эндокринолога в специализированном медицинском учреждении.
- Постановка на онкологический учет
- Через 3 месяца после первичного лечения определение тиреоглобулина и АТ к тиреоглобулину
- УЗ-скрининг области шеи

Отмена левотироксина на 4-5 недель

Определение тиреоглобулина и антител к тиреоглобулину в сыворотке крови

Антитела к тиреоглобулину повышены

Антитела к тиреоглобулину не повышены

Скрининг метастазирования другими методами: сцинтиграфия всего тела, УЗИ шеи, КТ, МРТ, ПЭТ

Тиреоглобулин определяется

Тиреоглобулин не определяется

Признак персистенции/рецидива опухоли

Стойкая ремиссия

В группе низкого риска возможно определение тиреоглобулина на фоне заместительной терапии левотироксином (критическое значение $>0,5$ нг/л)

Таргетная терапия мультикиназными ингибиторами

Показания:

- Наличие одного (или более) очага высокодифференцированного РЩЖ, не подлежащего хирургическому удалению и визуализируемого на КТ и (или) МРТ и (или) ПЭТ, не накапливающего терапевтическую активность радиоактивного йода при условии адекватно выполненной РЙТ и постлечебной радиойодтерапии;
- Прогрессирование опухолевого процесса в течение ≤ 12 мес на фоне радиойодтерапии активностями не менее 3,7 ГБк (100 мКи) при условии успешно аблацированного тиреоидного остатка;
- Отсутствие регрессии очагов опухоли при суммарной лечебной активности радиоактивного йода более 22 ГБк (600 мКи).

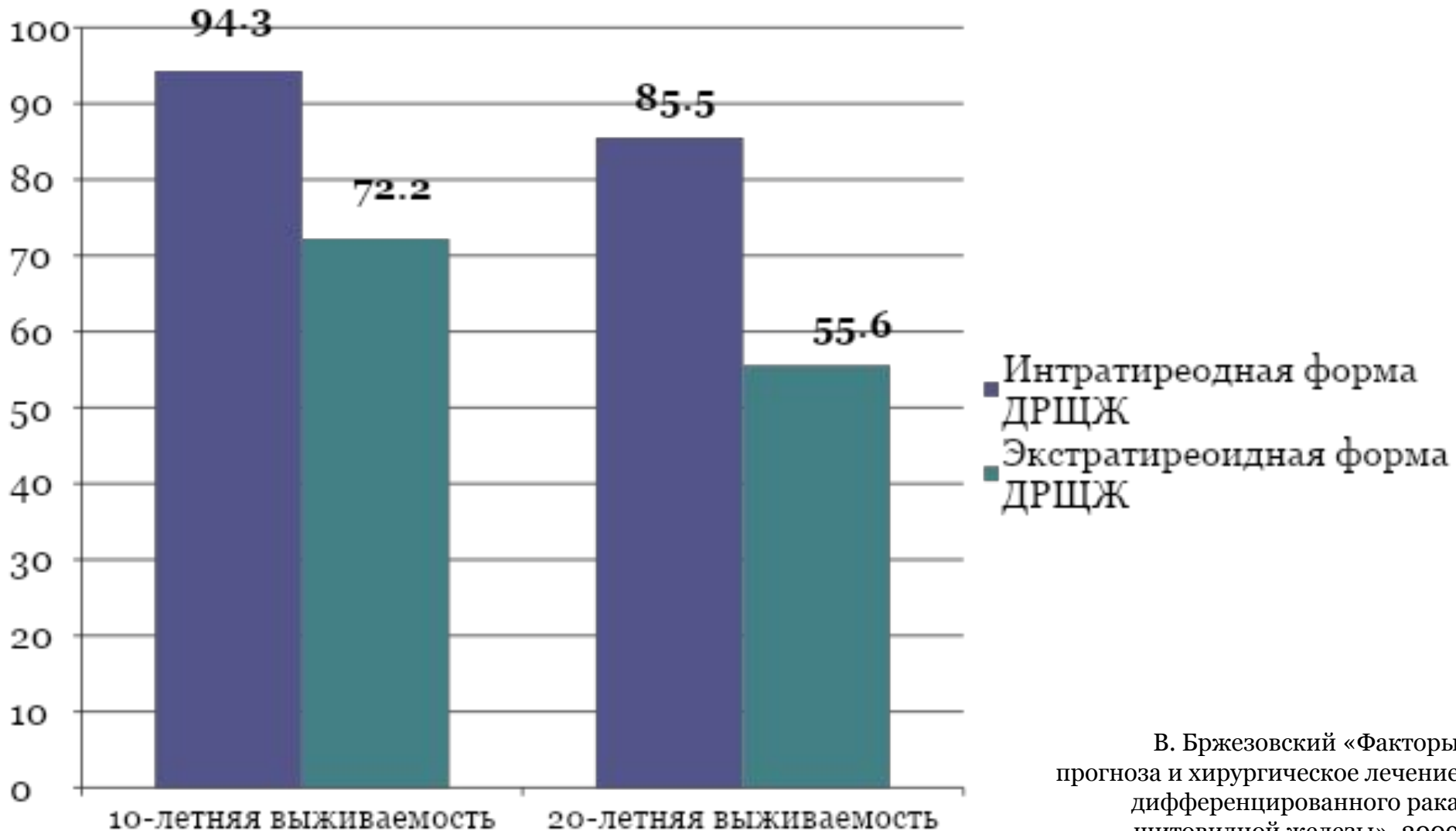
Препарат, зарегистрированный в РФ - **Сорафениб**

Дистанционная лучевая терапия

Показания:

- Одиночные опухолевые очаги, не накапливающие радиоактивный йод и хирургически нерезектабельные
- Паллиативное лечение при болевом синдроме, сдавлении (трахеи, спинного мозга)

Прогноз



В. Бржезовский «Факторы прогноза и хирургическое лечение дифференцированного рака щитовидной железы», 2009

Ведение пациентов в стадии ремиссии ДРЩЖ

- Переход от супрессивной к заместительной гормональной терапии (1-10 лет)

Длительная супрессивная гормональная терапия повышает риск развития остеопороза и фибрилляции предсердий!

- В течение первых 5 лет контрольные обследования 1 раз в 6 месяцев:

✓ Консультация эндокринолога и онколога

✓ УЗИ шеи

✓ Определение тиреоглобулина и АТ к нему на фоне заместительной гормональной терапии

✓ Определение ТТГ

✓ Рентгенография легких

✓ Определение уровня кальция и фосфора в крови

- После 5 лет стойкой ремиссии контрольные обследования 1 раз в год.

Сочетание других первичных опухолей и патогистологических форм новообразований щитовидной железы при полинеоплазиях у женщин

Другие первичные опухоли	патогистологические формы новообразований щитовидной железы					
	Папиллярный рак	Фолликулярный рак	Медулярный рак	Анапластический рак	Плоскоклеточный рак	Лимфома
Рак молочной железы	20	4	3	0	0	0
Рак эндометрия	4	2	1	0	0	0
Рак маточной трубы	1	0	0	0	0	0
Рак почки	4	2	0	0	0	0
Рак шейки матки	5	1	0	0	0	0
Колоректальный рак	3	4	0	1	0	0
Рак кожи	7	1	1	0	1	0
Рак пищевода	2	0	0	0	0	0
Рак желудка	2	0	0	0	0	0
Рак легких	4	1	0	0	0	0
Меланома кожи	1	3	1	0	0	0
Лимфомы	5	1	0	0	0	0
Прочие опухоли	7	4	0	2	0	1
Всего	65	23	6	3	1	1

Полинеоплазии с поражением ЩЖ

З.А.Афанасьева «Клинико-морфологические особенности полинеоплазий с поражением щитовидной железы», 2010



Спасибо за внимание!