



**ГБОУ ВПО Московский Государственный Медико-
Стоматологический Университет им.А.И.Евдокимова**

КАФЕДРА ДЕТСКОЙ ЧЕЛЮСТНО-ЛИЦЕВОЙ ХИРУРГИИ

**Заведующий кафедрой
доктор медицинских наук, профессор О.З. Топольницкий**

ПЕРИОСТИТ ЧЕЛЮСТНЫХ КОСТЕЙ

КЛИНИКА, ДИАГНОСТИКА И ЛЕЧЕНИЕ.

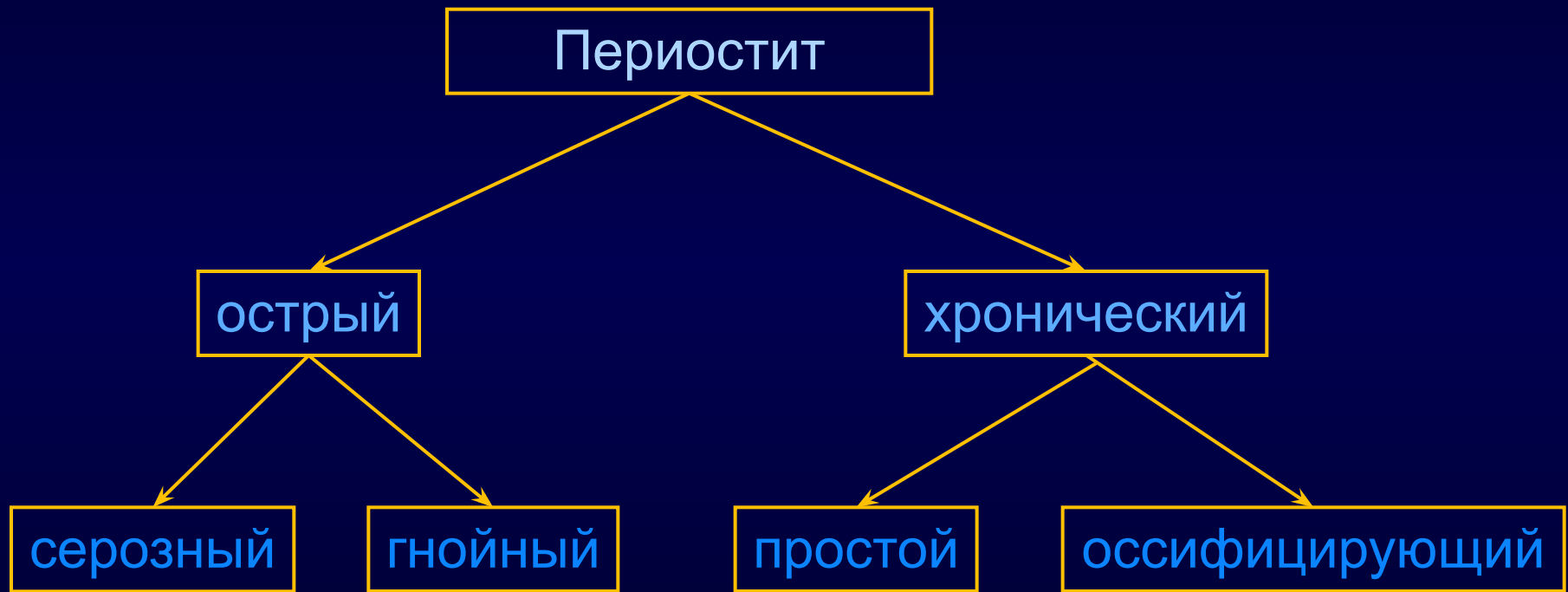
Дети с воспалительными заболеваниями челюстно-лицевой области составляют наиболее многочисленную группу больных в детских поликлиниках и стационарах.



Чаще всего у детей выявляют неспецифические формы воспаления, возбудителем которых является облигатно-анаэробная флора.

ПЕРИОСТИТ ЧЕЛЮСТНЫХ КОСТЕЙ

воспаление надкостницы



ПРИЧИНЫ РАЗВИТИЯ

По этиологии различают периоститы:

- ✓ одонтогенные, которые развиваются в результате осложненного кариеса;
- ✓ периоститы вследствие травматических воздействий на челюстную кость;
- ✓ периоститы при некоторых видах костных опухолей.

Периостит – понятие собирательное, в диагнозе необходимо указывать этиологию заболевания

Пути распространения инфекции

- ✓ одонтогенный (зуб- кость-периост)
- ✓ гематогенный (преимущественно венозный)
- ✓ лимфогенный

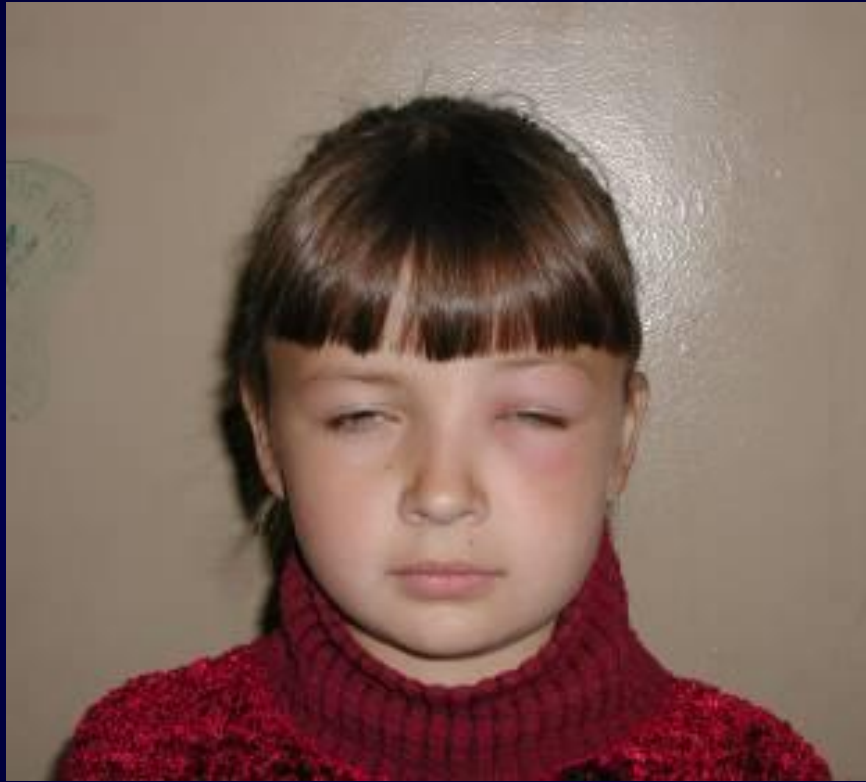ПАТОГЕНЕЗ ВОСПАЛИТЕЛЬНОГО ПРОЦЕССА

- **альтерация** (повреждение клеточных мембран, митохондрий и др. элементов – сосудистая реакция, служит пусковым механизмом ответной реакции организма в виде воспалительной реакции)
- **экссудация** (выход плазмы крови и форменных элементов за пределы кровеносных сосудов)
- **пролиферация** (завершающая фаза воспаления, обеспечивающая репаративную регенерацию тканей на месте очага альтерации, развивается с самого начала воспаления наряду с явлениями альтерации и экссудации)

ОСТРЫЙ СЕРОЗНЫЙ ПЕРИОСТИТ

Воспалительный процесс распространяется по костно-мозговым пространствам на периост, сосуды слизистой оболочки полости рта и мягких тканей, формируя обширный очаг перифокального воспаления. При этом морфологически наблюдаются гиперемия сосудов, отек и клеточная инфильтрация периоста, который утолщается, становится рыхлым, волокна его разделяются серозным выпотом

КЛИНИКА ОСТРОГО СЕРОЗНОГО ОДОНТОГЕННОГО ПЕРИОСТИТА



Ребёнок 6 лет.

Обострение хронического периодонтита
зуба 6.4, острый серозный периостит
верхней челюсти слева

Жалобы

- Ребенок беспокоен, нарушаются сон и аппетит
- температура тела поднимается до субфебрильных цифр
- боли в области воспаления, ограничение открывания рта

Анамнез

- острое начало заболевания
- наличие причинного зуба

Осмотр

- наличие разрушенного зуба, болезненного при пальпации
- слизистая оболочка в области воспаленного периоста гиперемирована и отечна, болезненна при пальпации,
- односторонний воспалительный инфильтрат (чаще с вестибулярной стороны)
- отек прилежащих мягких тканей лица, региональный лимфаденит

МЕТОДЫ ДИАГНОСТИКИ ОСТРОГО СЕРОЗНОГО ОДОНТОГЕННОГО ПЕРИОСТИТА

Основные:

- ✓ Сбор жалоб
- ✓ Выяснение анамнеза
- ✓ Осмотр

Дополнительные:

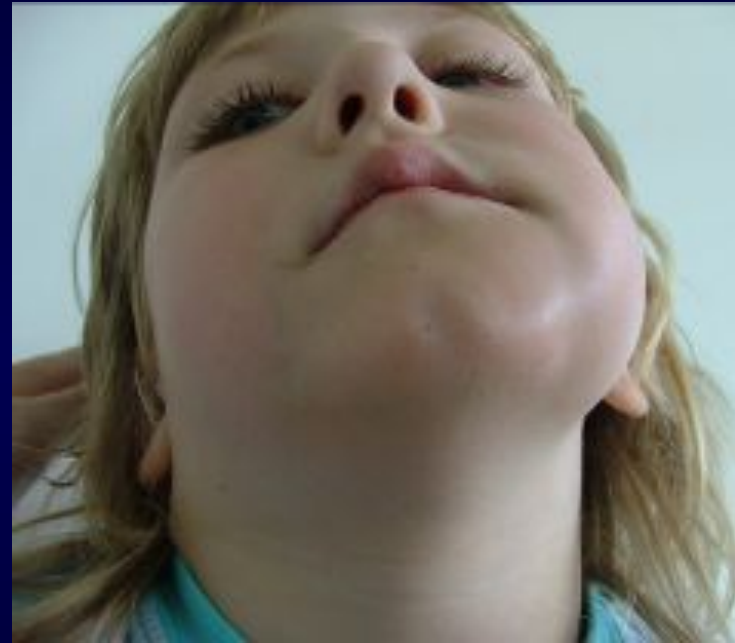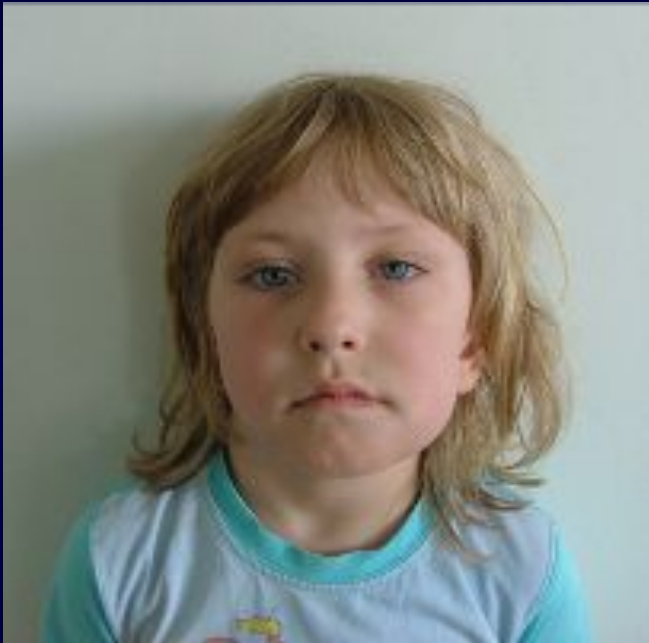- ✓ Рентгенологическое исследование
- ✓ Анализы крови и мочи

ЛЕЧЕНИЕ ОСТРОГО СЕРОЗНОГО ОДОНТОГЕННОГО ПЕРИОСТИТА

- лечение основного заболевания – пульпита, периодонтита (при невозможности или нецелесообразности эндодонтического лечения причинный зуб подлежит удалению)
- противовоспалительная терапия (НПВС, глюконат кальция, гипосенсибилизирующие препараты per os, обильное питье)
- физиотерапевтическое лечение
- мазевые повязки противовоспалительно рассасывающего действия

Ребёнок 6 лет.

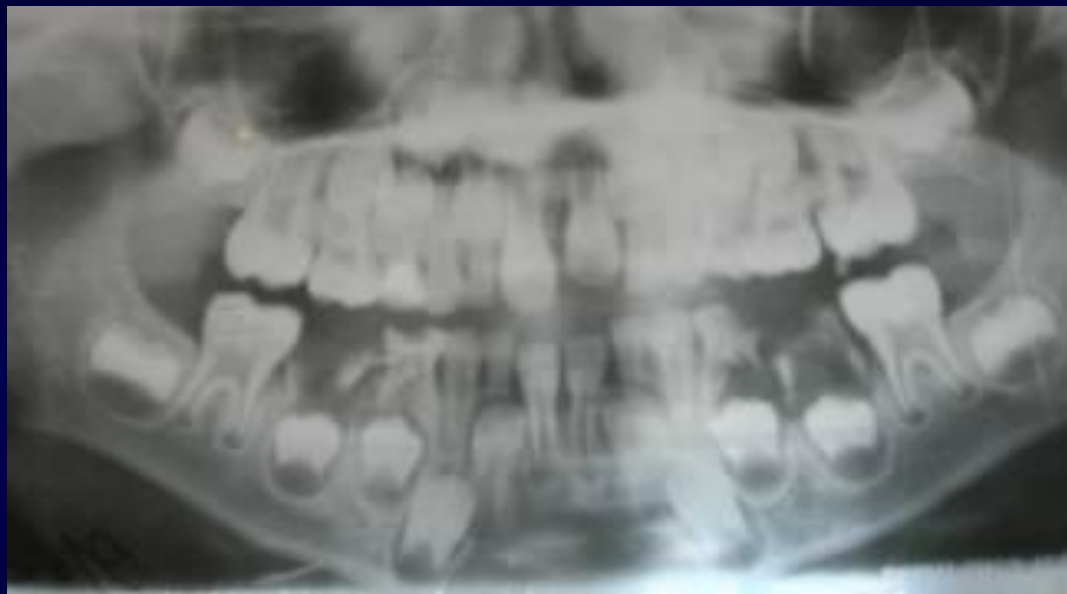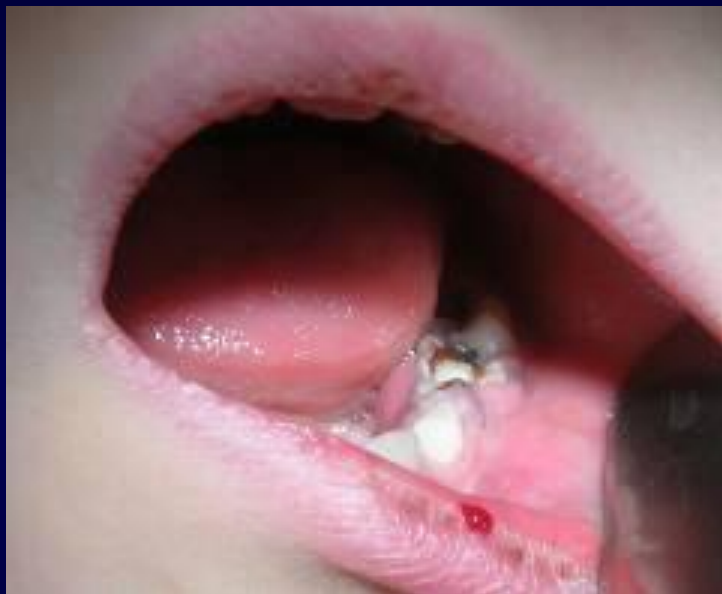**Обострение хронического периодонтита зуба 7.5, 7.4,
острый серозный периостит нижней челюсти слева.**



Определяется асимметрия лица за счёт коллатерального отёка надчелюстной, поднижнечелюстной, щёчной областей слева.

Ребёнок 6 лет.

Обострение хронического периодонтита зубов 7.5, 7.4, острый серозный периостит нижней челюсти слева.



Состояние в полости рта.

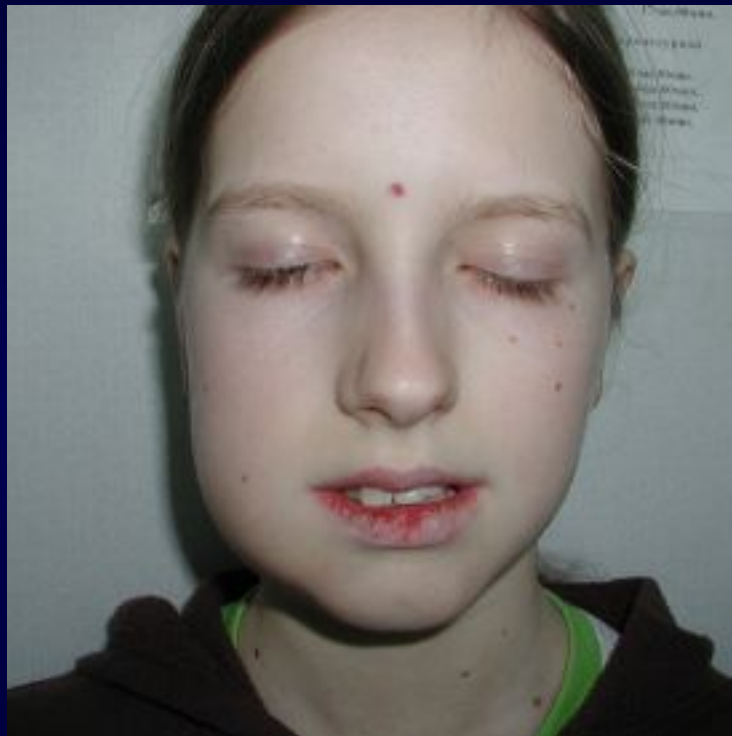Определяется разрушенный зуб 7.5.

Сглаженность переходной складки в области нижней челюсти слева. Гиперемия слизистой в области зубов 7.5, 7.4.

Ортопантомограмма.

Определяются множественные периодонтиты молочных зубов. В частности определяется периодонтит в области причинных зубов 7.5, 7.4.

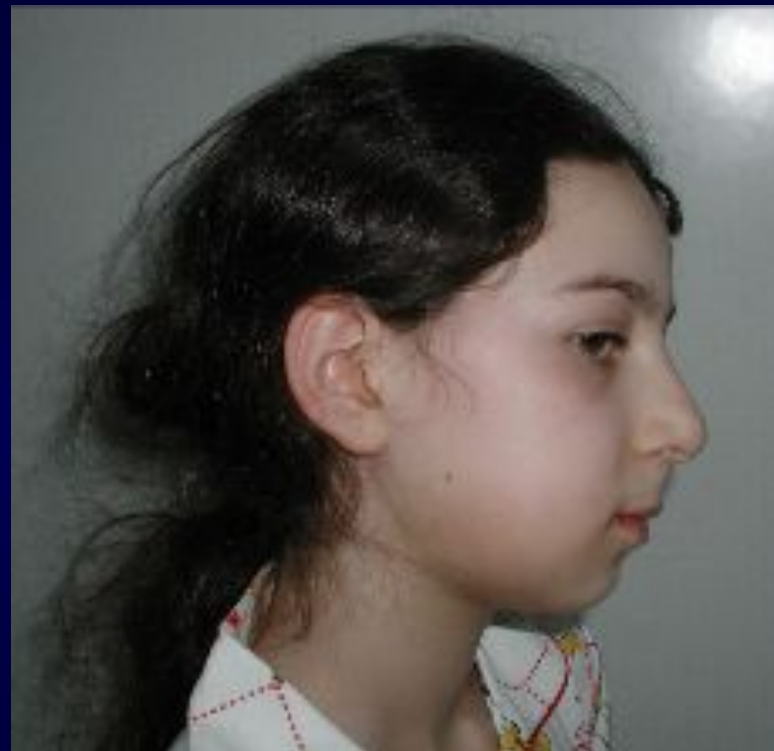**Ребёнок 14 лет.
Острый серозный периостит нижней челюсти справа.**



Определяется асимметрия лица за счёт коллатерального отёка надчелюстной, щёчной областей справа

Ребёнок 14 лет.

Острый серозный периостит нижней челюсти справа.



Определяется асимметрия лица за счёт коллатерального отёка надчелюстной, поднижнечелюстной, щёчной областей справа.

ОСТРЫЙ ГНОЙНЫЙ ПЕРИОСТИТ

При отсутствии или неадекватном лечении серозного периостита серозное воспаление переходит в гнойное.

Гнойный экссудат скапливается под периостом с образованием поднадкостничных (субпериостальных) абсцессов. В надкостнице происходят два разнонаправленных процесса:

- гибель надкостницы, расплавление и дальнейшее лакунарное рассасывание с образованием узур и проникновением экссудата под слизистую оболочку
- одновременно под влиянием раздражения воспаленная надкостница «отвечает» активным построением молодой слоистой кости, отграничивающей патологический очаг от окружающих тканей.

Чем активнее воспаление, тем больше выражены деструктивные процессы и, наоборот, чем спокойнее протекает заболевание, тем более значительны пролиферативные и пластические процессы.

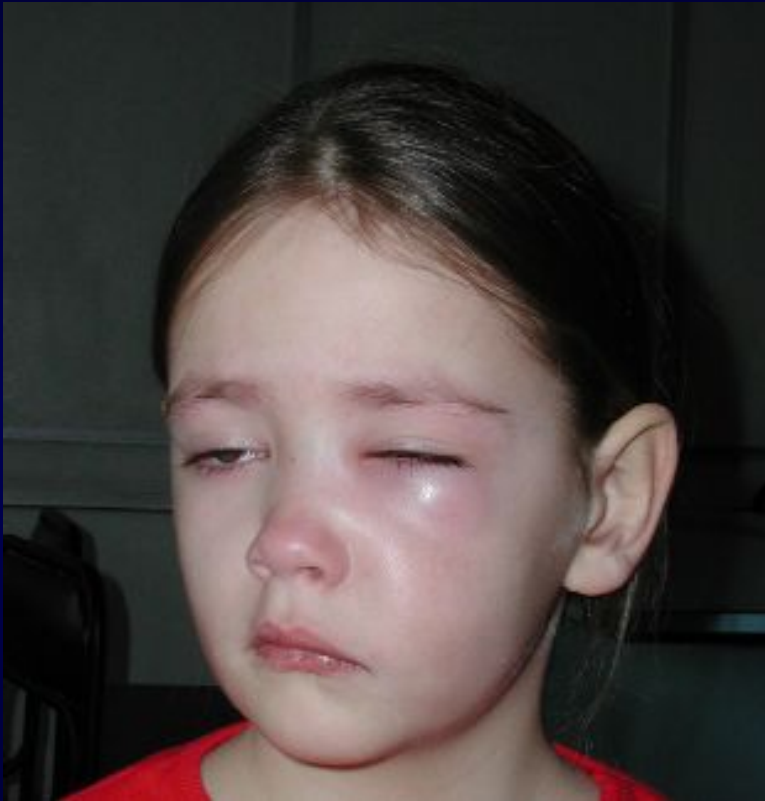КЛИНИКА ОСТРОГО ГНОЙНОГО ОДОНТОГЕННОГО ПЕРИОСТИТА

Жалобы

- Ребенок беспокоен, нарушаются сон и аппетит, общее состояние средней тяжести или тяжелое. Интоксикация особенно выражена у детей младшего возраста
- подъем температуры тела до 38—38,5 °С.
- ребенок щадит больное место

Осмотр

- причинный зуб разрушен, болезненный при пальпации, имеет патологическую подвижность
- слизистая оболочка полости рта гиперемирована и отечна в пределах 2-3 зубов, болезненна при пальпации
- определяется односторонний поднадкостничный абсцесс (чаще с вестибулярной стороны), переходная складка в этой области выбухает, возможна флюктуация
- определяется коллатеральный отёк подглазничной, щёчной областей слева
- возможно развитие региональных лимфаденитов



Ребёнок 8 лет.

Острый гнойный периостит верхней челюсти
слева.

МЕТОДЫ ДИАГНОСТИКИ ОСТРОГО ГНОЙНОГО ПЕРИОСТИТА

Основные:

- ✓ Сбор жалоб
- ✓ Выяснение анамнеза
- ✓ Осмотр

Дополнительные:

- ✓ Рентгенологическое исследование
- ✓ Анализ крови и мочи

ДИАГНОСТИЧЕСКИЕ (МЕСТНЫЕ) СИМПТОМЫ:

- наличие разрушенного кариесом «причинного» зуба
- локализация патологического очага только на одной поверхности альвеолярного отростка челюсти (чаще со стороны преддверия рта)
- непостоянный симптом флюктуации (выявляется при разрушении надкостницы и распространении гноя под слизистую оболочку)

ВНИМАНИЕ

Окончательный диагноз заболевания основан на строгой оценке общего состояния ребенка — уровня интоксикации и выраженности местных признаков заболевания. Общее тяжелое состояние, бледность кожных покровов, разлитые субпериостальные абсцессы, выходящие за пределы 2—3 зубов, локализация абсцессов с двух сторон альвеолярного отростка — все это свидетельствует об активной форме заболевания, которую следует рассматривать как острый одонтогенный остеомиелит.

ЛЕЧЕНИЕ ОСТРОГО ГНОЙНОГО ОДОНТОГЕННОГО ПЕРИОСТИТА

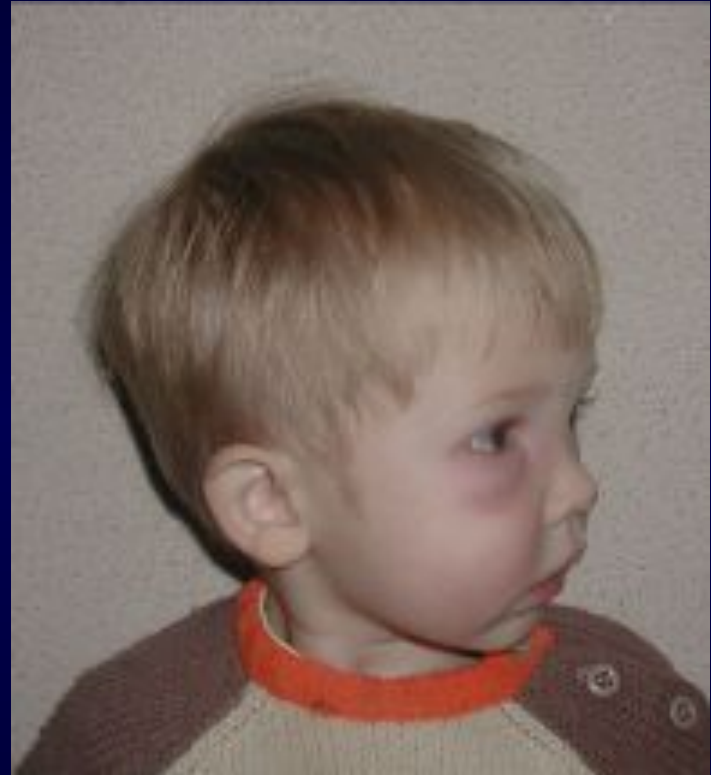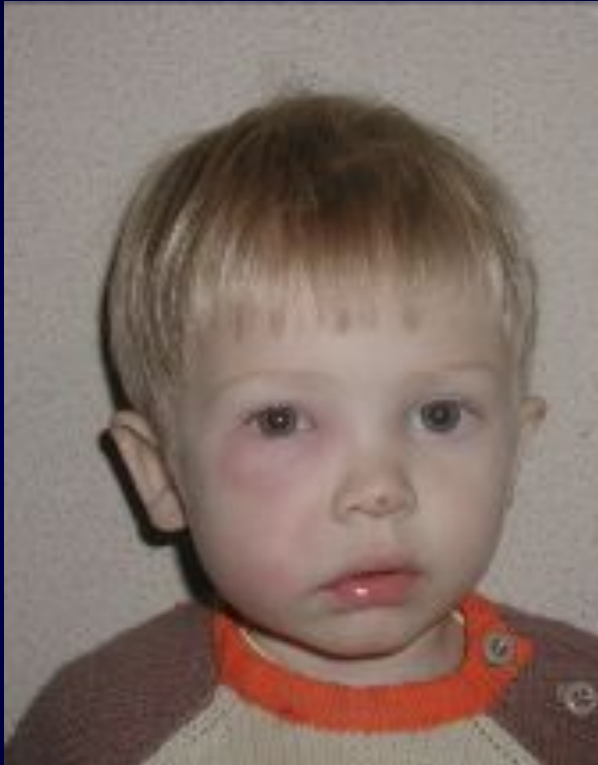- неотложное оперативное вмешательство (вскрытие субпериостального абсцесса и удаление инфицированного молочного, а иногда и постоянного зуба проводят одновременно под общим обезболиванием)
- медикаментозная терапия (антибактериальная терапия, противовоспалительная медикаментозная терапия препаратами, уменьшающими проницаемость сосудистой стенки (растворы кальция хлорида, кальция глюконата, аскорутин), протеолитические ферменты, дегидратационная терапия, борьба с общей интоксикацией организма путем коррекции водно-солевого обмена)
- физиотерапевтические и общеукрепляющие мероприятия (гелий-неоновый лазер, УФЧ-терапия, наружные мажевые повязки противовоспалительного, рассасывающего действия на гидрофильной основе (левомеколь, левомизоль)

Острый гнойный периостит после своевременного оказания лечебной помощи в полном объеме у большинства детей подвергается обратному развитию через 3-4 сут.

Если оперативное вмешательство через 1 сутки не улучшило общего состояния ребенка, не способствовало снижению интоксикации и не изменился объем и характер экссудата из очагов поражения, следует предположить развитие острого остеомиелита челюсти

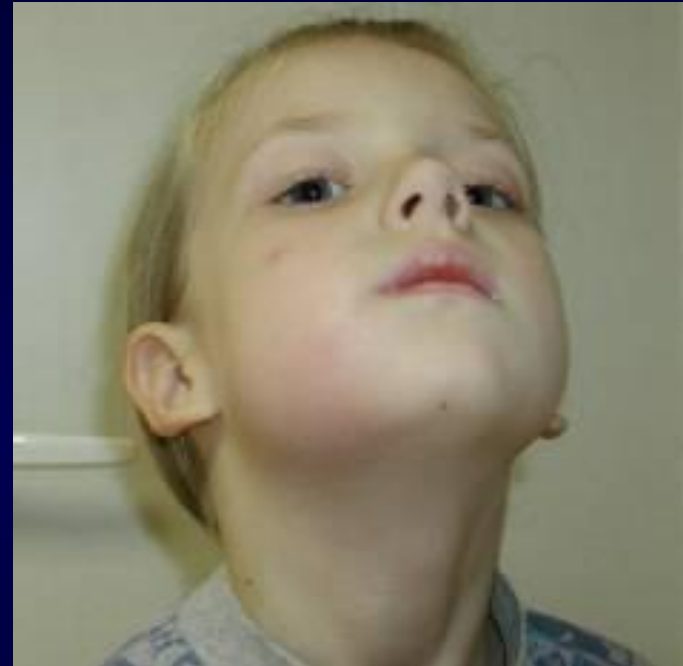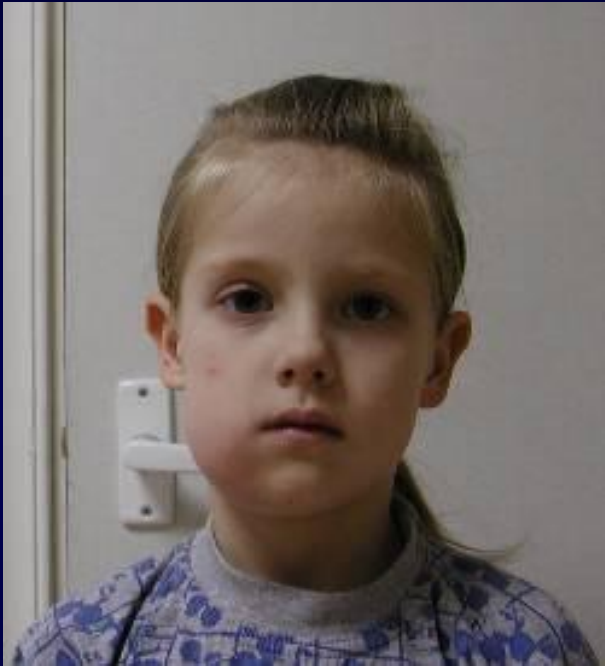Ребёнок 3 года.

**Острый гнойный периостит верхней челюсти справа,
обострение хронического периодонтита зуба 5.4**



Определяется отёк, гиперемия кожи подглазничной области справа. Отёк щёчной области справа.

**Ребёнок 5 лет.
Острый гнойный периостит нижней челюсти справа.**



Определяется воспалительная инфильтрация мягких тканей надчелюстной и поднижнечелюстной областей справа с гиперемией кожи

ХРОНИЧЕСКИЙ ПЕРИОСТИТ

Хронический одонтогенный воспалительный процесс, развивающийся в периодонте или костной ткани челюсти

Воспалительный процесс является источником раздражения периоста, который начинает продуцировать избыток молодой кости.

Построение кости происходит путем напластования ее на поверхности челюсти в виде слоев с различной степенью оссификации.

Хронический периостит может развиться:

- при хроническом периодонтите
- после острого периостита
- после травмы кости в ответ на механическое раздражение надкостницы
- при хронических формах остеомиелита челюстей
- при некоторых видах костных опухолей.

ХРОНИЧЕСКИЙ ПЕРИОСТИТ

простой

вновь образованная кость
после адекватного
лечения подвергается
обратному развитию

оссифицирующий

оссификация кости
развивается в ранних
стадиях и заканчивается,
как правило, гиперостозом.

Методы диагностики хронического периостита

I. Основные

1. Сбор анамнеза
2. Внешний осмотр
3. Осмотр полости рта
4. Пальпаторное исследование

II. Дополнительные

5. Рентгенологическое исследование
6. Компьютерная томография
7. Открытая инцизионная биопсия

(в особо затрудненных случаях)

КЛИНИКА ХРОНИЧЕСКОГО ПЕРИОСТИТА

- увеличение объема кости
- поверхность патологического очага слегка болезненна при пальпации
- мягкие ткани, прилегающие к очагу поражения, могут иметь слабовыраженную воспалительную инфильтрацию
- кожные покровы, как правило, не изменены
- при хроническом периодонтите и ушибе кости периостит развивается как первично-хронический процесс, проявляется ограниченным костным выбуханием округлой формы (внешне процесс напоминает клиническую картину корневой кисты)
- патологический очаг чаще локализуется в области молочных моляров или первого постоянного моляра нижней челюсти, при травме — в области подбородка, скуловой кости, костей носа.

Клиническое проявление хронического периостита наиболее выражено при продуктивных формах **хронического одонтогенного остеомиелита.**

В этих случаях хронический периостит распространяется на большем протяжении кости, захватывает половину нижней челюсти и больше, объем кости может увеличиваться в 3-4 раза.

РЕНТГЕНОЛОГИЧЕСКАЯ КАРТИНА ХРОНИЧЕСКОГО ПЕРИОСТИТА

- ✓ Четко определяется молодая костная ткань в виде нежной слоистой полоски, выходящей за пределы коркового слоя кости.
- ✓ В более поздних стадиях заболевания четко выражена слоистость вновь построенной кости.

Рентгенологическое исследование верхней челюсти при хроническом периостите редко дает четкую картину, помогающую диагностике.

ЛЕЧЕНИЕ ХРОНИЧЕСКОГО ПЕРИОСТИТА

- ликвидация источника инфекции (удаление инфицированного зуба вызывает обратное развитие процесса в периосте)
- физиотерапевтические процедуры (гелий-неонового лазер и электрофорез 6 % раствора калия йодида и др.)
- хирургическое (осуществляется по показаниям: при длительно текущем заболевании вновь построенное молодое костное вещество превращается в зрелую высокосклерозированную кость и процесс заканчивается гиперостозом)



СПАСИБО ЗА ВНИМАНИЕ !