План занятия

Чтение рентгенограммы.

Описание рентгенограмм грудной клетки с различными рентгенологическими синдромами.

Рентгенологические признаки клинических форм и фаз туберкулеза легких.

Схема описания рентгенограммы

1. Техническая характеристика
2. Состояние мягких тканей
3. Состояние костного скелета
4. Анализ легочного рисунка
5. Анализ корней легких
6. Анализ средостенья
7. Анализ диафрагмы и диафрагмальных конусов

1. Анализ технических характеристик

1.1. Полнота охвата органов грудной клетки

1.2. Глубина вдоха

1.3. Правильность установки больного

1.4. Жесткость

1.5. Контрастность

1.6. Четкость

1.7. Артефакты

1.2.Глубина вдоха

Норма: высшая точка купола диафрагмы находится:

- справа по среднеключичной линии на уровне 5-го межреберья,
- слева на 1-1,5 см ниже.

Прозрачность при:

- недостаточной глубине – снижается,
- чрезмерном вдохе – повышается.

1.3. Правильность установки больного

Ключицы - на одном уровне.

Расстояние одинаковое с обеих сторон:

- от остистых отростков
- до медиальных контуров ключиц.

Лопатки выводятся за пределы проекции легочных полей.

Плечи опускаются.

1.4. Жесткость

В норме:

- в верхней части определяются только 3-4 межпозвоночных промежутка,
- тени ребер не прикрывают легочный рисунок.

На жесткой рентгенограмме:

- видны все межпозвонковые промежутки

На мягкой:

- не видны совсем.

1.5. Контрастность

Должно быть видно несколько оттенков черно-белого цвета.

Цвет:

- ребер – серый,
- легочных полей – близко к черному.

1.6. Четкость

Контуры:

- хорошо очерчены между тканями различной плотности.

1.7. Артефакты

Норма:

- матовый блеск рентгенограммы в отраженном свете.

Заключение техническим характеристикам (пункт 1)

Обзорная рентгенограмм грудной клетки:

- в передней прямой проекции выполнена удовлетворительно

или

- имеет неудовлетворительные технические характеристики.

2. Анализ мягких тканей

В норме:

- на обзорной рентгенограмме грудной клетки видны тени больших грудных мышц, особенно нижние границы между передними отрезками 2-го и 4-5-го ребер.

Внутренние отделы верхушек легких менее прозрачны (грудино-ключично-сосцевидная мышца)

У женщин – нижние отделы менее прозрачны за счет молочных желез.

<u>Заключение:</u>

со стороны мягких тканей видимой патологии не определяется.

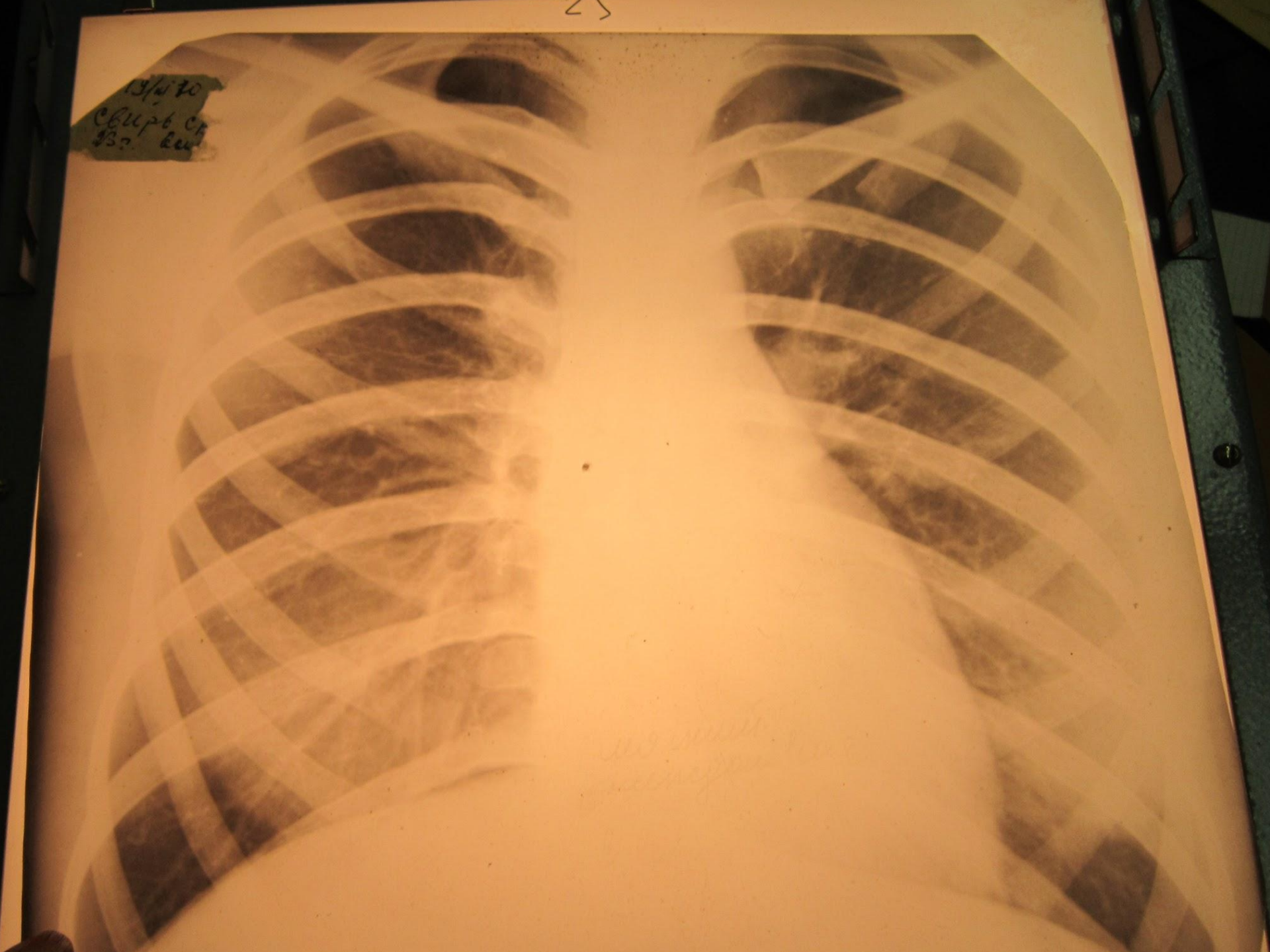
13/VI 70
Сверх ст
Вз. ки

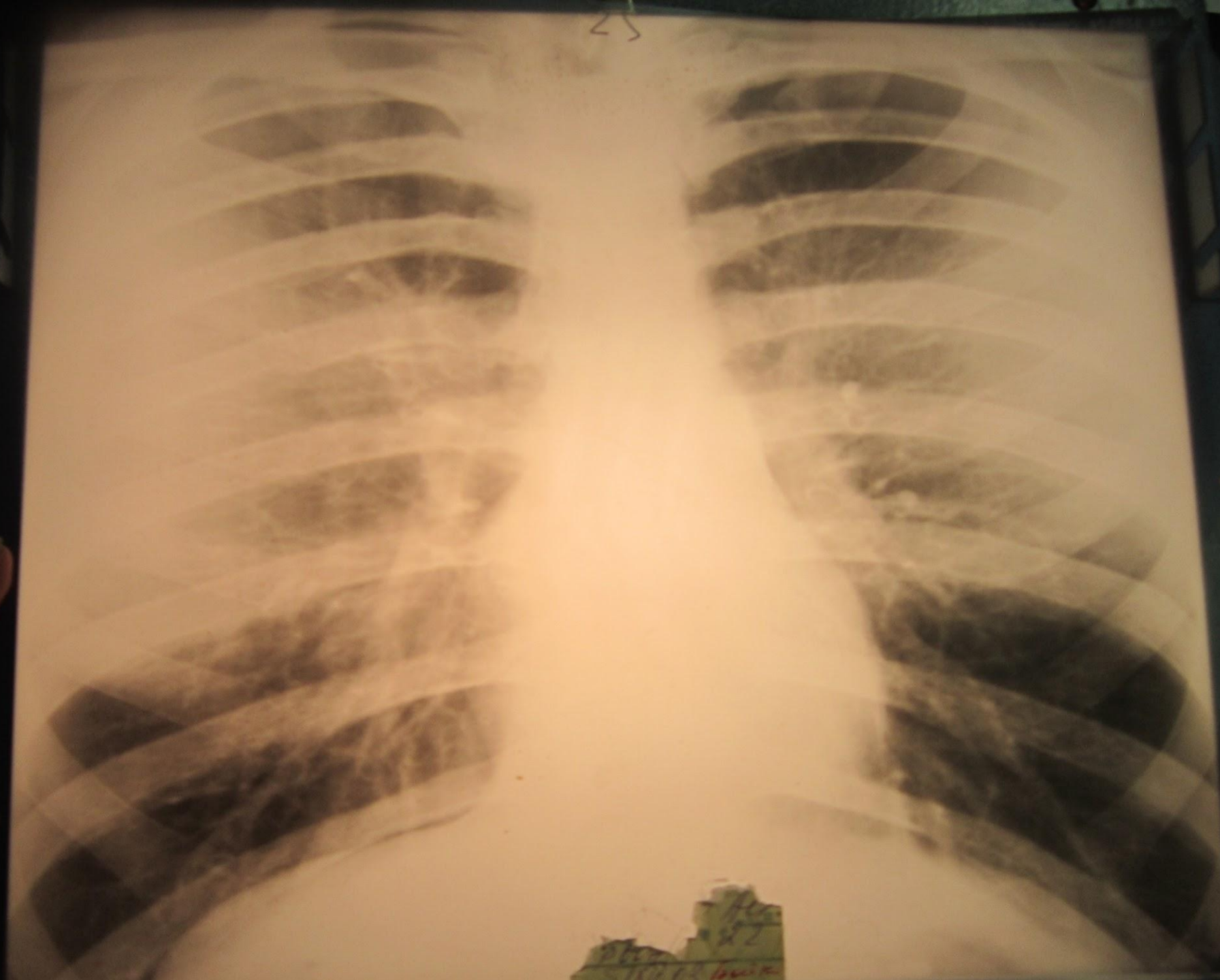

3. Анализ костного скелета

Сверху - нижний контур заднего отрезка 2 ребра.

Латерально - пересекающиеся тени реберных дуг.

Задние отрезки - более интенсивны и уже.

Хрящевые отделы ребер не видны, их тень обрывается на расстоянии 2-5 см от грудины (у пожилых – не редко видны из-за обызвествления).

Возможно со стороны ребер:

- добавочные верхние ребра,
- раздвоение ребер,
- синостозы (сращения),
- булавовидные утолщения,
- неоднородная плотность (у пожилых людей)

Анализ костного скелета (продолжение п.3)

Грудина видна частично, несколько ниже внутренних концов ключицы.

Могут быть видны остистые отростки.

Поперечные отростки хорошо вины:

- справа на уровне 1-7 грудных позвонков,
- слева на уровне 1-4 или 5 грудных позвонков.

Они более выражены, чем возможные л/узлы.

<u>Заключение</u>

Со стороны костных структур патология не определяется.

4. Анализ легочного рисунка

Прозрачность и симметричность легочных полей

Оценивается по часть – на которой видна проекция легкого

Соотношение:

- левого легочного поля – 3 части,

- срединной тени - 5 частей,

- правого легочного поля - 4 части

Заключение

Легочные поля прозрачны и симметричны


5

Анализ легочного рисунка (продолжение п.4)

Кровеносные сосуды:

- более выражен в медиальном отделе
  - корни легких,
  - крупные сосудистые стволы.

Рисунка нет на 1-1,5 см от внешнего края: из-за мелкого диаметра сосудов.

Более густой рисунок в нижних отделах, из-за

- разветвлений легочная артерии,
- бассейнов нижних легочных вен.

Бронх в отличие от кровеносного сосуда

- дает кольцевидную тень

Характерные признаки теней сосудов

Убывание диаметра в строну периферии.

Дихотомический тип ветвления (V- образные конечные разветвления).

Четкость контура.

Симметричность линейных теней с обеих сторон.

Тени сосудов, идущих в поперечной проекции имеют:

- **округлую форму,**
- **четкие контуры,**
- **гомогенную структуру,**
- **диаметр тени равен ширине сосуда на данном уровне,**
- **имеют приводящую и отводящую дорожку.**

.

5. Анализ корней легких

Корень формируют:

- наиболее крупные стволы сосудов легких,
- бронхиальная система,
- лимфатические узлы,
- соединительная ткань,
- лимфатические сосуды,
- нервные стволы.

В корневой тени различают три отдела:

- головка,
- тело,
- хвост.

Анализ корней легких (продолжение п.5)

<u>Тень головки формируют</u>:

- легочная артерия, входящая в легкое,

- сосуды, отходящие от дуги к верхним и нижним отделам легкого.

<u>Тень тела формируют</u>:

- вертикальный ствол легочной артерии,

- с внутренней стороны - промежуточный бронх,

- артерии, отходящие к передним и задним зонам,

- верхняя и нижняя легочная вена.

<u>Тень хвоста</u>:

- артерии нижней зоны,

- промежуточный и нижнедолевой бронх,

- справа бронх отделяет артерию от средостенья,

- слева нет

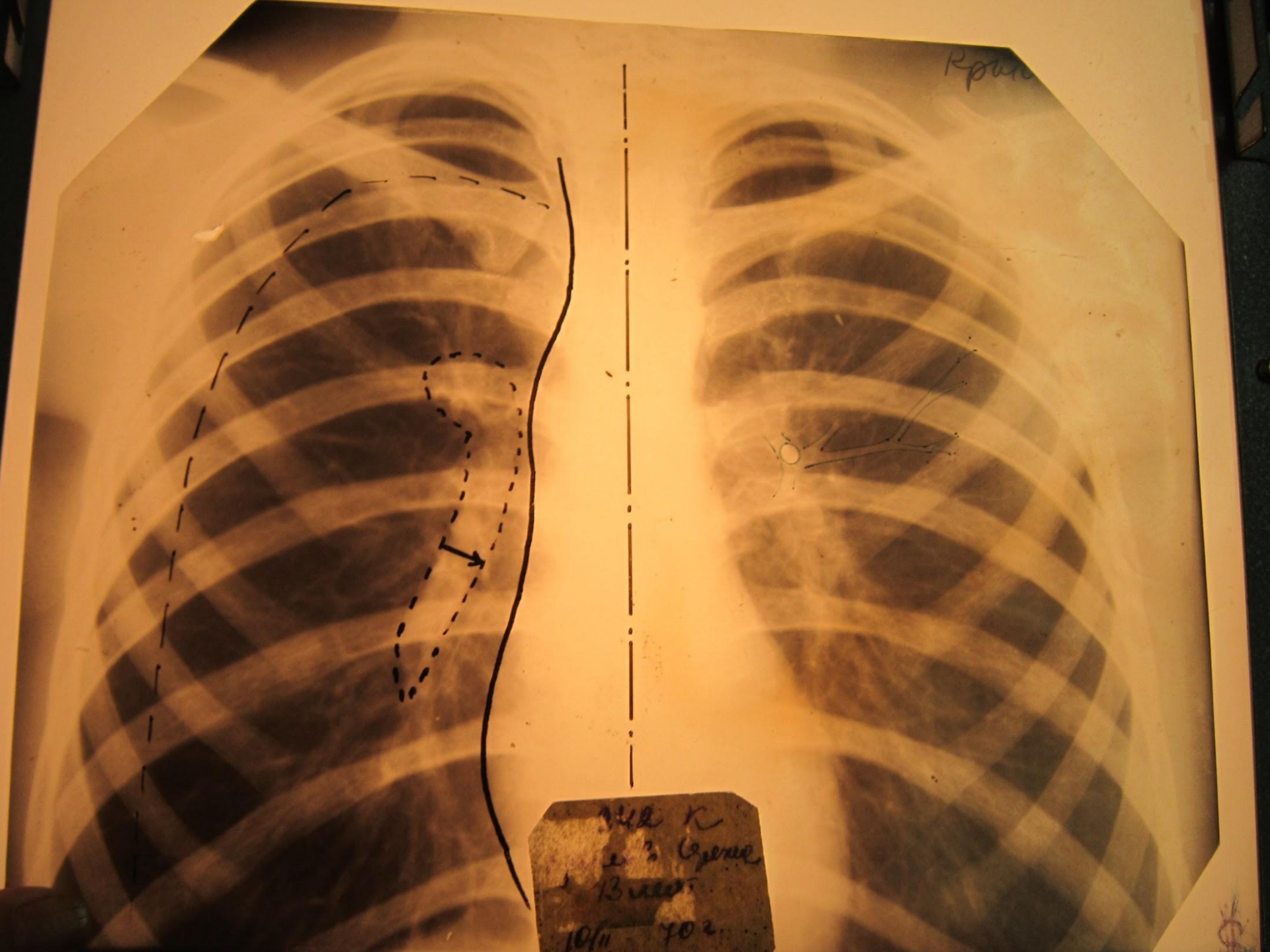
Рентг
№ 2
10/II 702

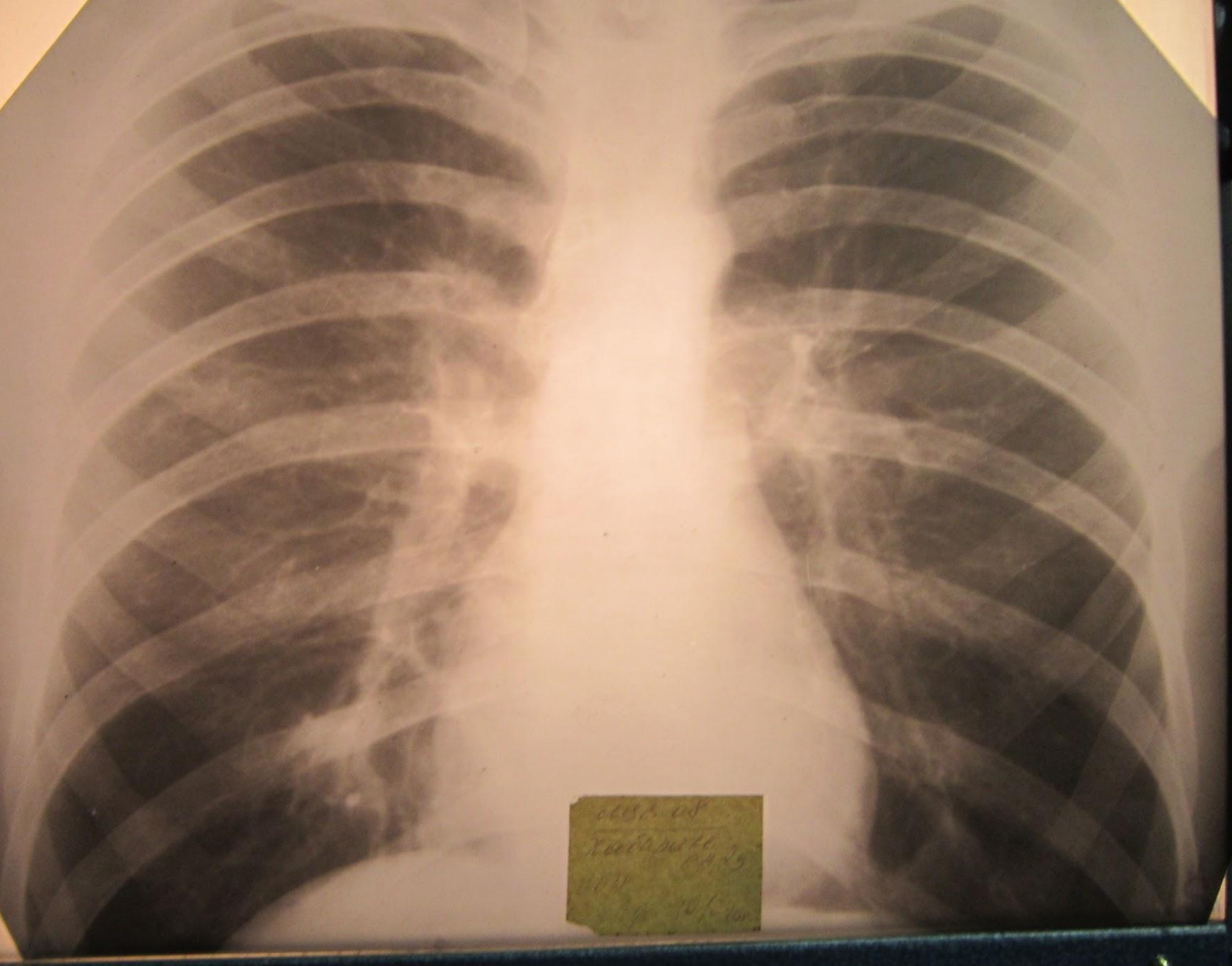

Параметры корней легких

Локализации

Тень головки:

- **справа на уровне переднего отдела 2-го ребра**
- **слева на 1-1,5 см ниже.**

Тень хвоста:

- **справа передний отдел 4 ребра**

Структура корней легких:

- неоднородная,
- край ровный.

Размер:

- от просвета бронха - 1,5-2 см:
- соотношение корня и бронха 1:1, 1:1,5
- в норме л/узлы не видны.

Заключение: Корни легких не изменены

6. Анализ тени средостенья

Формируется:

- трахеей,
- крупными сосудами,
- сердцем.

Форма срединной тени:

- справа - 2 дуги,
- слева – 4 дуги.

Трахея - видна до 3-4 груд. позвонка (они видны в ее просвете).

Ниже - сердечно-сосудистый пучок.

Анализ тени средостенья

Дуги средостенья формируют:

- справа:

- правое предсердье,

- восходящая часть дуги аорты.

- слева :

- нисходящая часть дуги аорты,

- конус легочной артерии,

- ушко левого предсердья,

- левый желудочек.

7. Анализ диафрагмы и диафрагмальных конусов

Положение зависит от:

- глубины вдоха,

- степени воздушности паренхимы легких.

Локализация:

- справа – на уровне 5 межреберья и 6 ребра

- слева на 1,5 см выше

Низкое стояние в норме у астеников

Описание тени диафрагмы и диафрагмальных конусов

1. **Форма диафрагмы.**
2. **Четкость контуров.**
3. **Расположение куполов относительно:**
   - **друг друга,**
   - **межреберных промежутков**.
4. **Величина углов синусов:**
   - **кардио-диафрагмальных,**
   - **костно-диафрагмальных.**

Патологические синдромы

Характер в зависимости от протяженности:

- ограниченное (не более двух соседних межреберных промежутка),

- распространенное (более двух соседних межреберных промежутка),

- тотальное.

Основные синдромы патологии легочного рисунка

Синдром:

- усиленного легочного рисунка,

- ослабленного легочного рисунка,

- обедненного (разряженного) легочного рисунка,

- отсутствия легочного рисунка,

- деформации легочного рисунка.

Основные синдромы затемнения легочного рисунка

Затемнения:

- физиологические,
- патологические

Физиологические – тень от:

- грудино-ключично-сосцевидной мышцы,
- молочных желез,
- большой грудной мышцы,
- надключичной кожной складки.

Физиологическое затемнение

Характерно:

- симметричное расположение,
- однородная структура,
- соответствующая локализация,
- резкие наружные границы выходят за пределы легочных полей.

Описание затемнения легочного рисунка

Характеристика:

- расположение,
- количество,
- форма,
- размер,
- интенсивность,
- структура,
- контур,
- связь с корнем.

Рентгенологические синдромы (всего 10):

Синдром:

- очаговой тени,
- диссеминации,
- круглой тени,
- фокусного затемнения,
- ограниченного затемнения,
- долевого затемнения,
- распространенного затемнения,
- субтотального затемнения,
- тотального затемнения,
- биполярного тенеобразования

Характеристика затемнений

Локализация (легкое, доля, сегмент)

Количество (единичные, групповые, множественные).

Форма (круглая, овальная, неправильная и пр.)

Размер (мм, см. сегмент, доля и т.д.)

Интенсивность:

- малая - продольное сечение сосуда в средней части легочного поля,
- средняя - поперечного сечения сосуда,
- высокая - кортикальный край ребра,
- металлическая - костной структуре.

Характеристика затемнений

Структура:

- гомогенная,
- негомогенная.

Контуры:

- вогнутые, выпуклые, ровные, неровные, четкие, нечеткие.

Связь с корнем:

- воспалительная или фиброзная дорожка - результат переваскулярной или перебронхиальной реакции.

Синдромы затемнения

Синдром очагового затемнения: тень или группа теней в легких не более 1 см в пределах 1-2 сегментов (мелкие 1-3 мм, средние 4-6 мм, крупные 7-10 мм).

Синдром диссеминации: множественные очаговые затемнения более чем в 2-х сегментах.

Синдром круглой тени – более 1 см в диаметре.

Синдром фокусного затемнения - любая тень более 1 см в диаметре, но не более сегмента.

Синдром ограниченного затемнения – тень любой формы более 1 см, но не более двух сегментов.

Синдром долевого затемнения – тень соответствует размеру доли.

Синдромы затемнения

Синдром распространенного затемнения - поражение 3-4 сегментов.

Синдром субтотального затемнения - поражение 5 и более сегментов.

Синдром тотального затемнения - поражение всего легочного поля.

Синдром биполярного затемнения - фокусное затемнение (очаговое) в сочетании с расширенным корнем за счет л/узлов и соединяющим их лимфонгаитом.

Синдром полости в легком

Наличие замкнутой тени, ограничивающей участок просветления.

Прямые признаки полости:

- просветление, вокруг затемнение или кольцевидная тень,
- непрерывность и замкнутость границ просветления,
- отсутствие легочного рисунка в просветлении.

Синдром полости в легком

Косвенные признаки:

- горизонтальный уровень,
- парные полоски дренирующего бронха,
- наличие очагов бронхолегочного обсеменения.

Ширина стенки полости указывает на объем воспалительного процесса.

Зона окружающая полость

- От отсутствия изменений
- До смещения легочных полей.

Полость:

- формирующаяся,
- сформированная:
    - свежая (эластичная),
    - фиброзная (старая).

Стадия формирования полости

Формирующаяся – наружная стенка не определяется из-за инфильтрации.

Сформированная–определяется внешняя тень, толщина кольца или овала не более 3-5мм.

Старая сформированная:

- четкие контуры,
- неправильная форма,
- вокруг грубая деформация легочной ткани,
- выраженность (от отсутствия изменений – до смещения легочного рисунка).

Виды полости

Штампованная: одноконтурное пространство в зоне не измененной легочной ткани.

Серповидная полость – полулунное просветление в зоне округлого фокуса – характерна для туберкулемы.

Синдромы патологии корня легкого

Синдром <u>инфильтрации корня</u>: однородность корня, контур размыт, бронх менее прозрачен.

Синдром <u>полициклически измененного</u> корня: волнообразное расширение, сосуды плохо определяются.

Синдром <u>склеротически измененного</u> корня: линейные (фиброзные) тяжи в разных направлениях, пересекающие тени сосудов и бронхов.

При ателектазе в верхней доле – корень смещается вверх.

Патология срединной тени

При циррозе, ателектазе –
средостенье смещается в пораженную сторону.

Наибольшее - в верхней части - за счет трахеи (характерно для туберкулеза).

При плеврите, пневмотораксе -
смещается в противоположную сторону.

Патология диафрагмы и диафрагмальных синусов

Цирроз, ателектаз - поднимается вверх.

Эмфизема – средостенье вниз - до 8 ребра

Сращения - неровный контур.

Плевральные сращения – спаянность синусов, ликвидация острых углов.

Жидкость в плевральной полости - углы не определяются, т.к. сливаются с тенью диафрагмы.

Признаки туберкулеза органов дыхания

<u>Локализация процесса:</u>

- первичный - 3,4,5,8,9,10 сегменты,
- вторичный - 1,2,6 сегменты.

<u>Структура тени:</u>

- очаги обсеменения,
- кальцинаты во внутригрудных л/узлах и легочной ткани.

Клиническая классификация туберкулезе

Классификация состоит из четырех основных разделов:

- клинические формы туберкулеза,
- характеристика туберкулезного процесса,
- осложнения туберкулеза,
- остаточные изменения после излеченного туберкулеза.

1.1. Клинические формы туберкулеза различаются по локализации и клинико-рентгенологическим признакам с учетом патогенетической и патоморфологической характеристики туберкулезного процесса.

Клинические формы туберкулеза

1.1.1. Туберкулезная интоксикация у детей и подростков

1.1.2. Туберкулез органов дыхания:

Первичный туберкулезный комплекс

Туберкулез внутригрудных лимфатических узлов

Диссеминированный туберкулез легких

Милиарный туберкулез

Очаговый туберкулез легких

Инфильтративный туберкулез легких

Казеозная пневмония

Туберкулема легких

Кавернозный туберкулез легких

Фиброзно-кавернозный туберкулез легких

Цирротический туберкулез легких

Туберкулезный плеврит (в том числе эмпиема)

Туберкулез бронхов, трахеи, верхних дыхательных путей

Туберкулез органов дыхания комбинированный с профессиональными пылевыми заболеваниями легких

1.1.3. Туберкулез других органов и систем

Туберкулез мозговых оболочек и центральной нервной системы

Туберкулез кишечника, брюшины и брыжеечных лимфатических узлов

Туберкулез костей и суставов

Туберкулез мочевых, половых органов

Туберкулез кожи и подкожной клетчатки

Туберкулез периферических л/ узлов

Туберкулез глаз

Туберкулез прочих органов

1.2. Характеристика туберкулезного процесса дается

- по локализации процесса,
- по клинико-рентгенологическим признакам,
- по наличию или отсутствию в диагностическом материале, полученном от больного, микобактерий туберкулеза (МБТ+ или МБТ-).

Локализация и распространенность:

- в легких по долям, сегментам,
- в др. органах по локализации поражения.

Фаза:

а) инфильтрации, распада, обсеменения;

б) рассасывания, уплотнения, рубцевания, обызвествления.

1.3. Основные осложнения туберкулеза:

- кровохарканье,
- легочное кровотечение,
- спонтанный пневмоторакс,
- легочно-сердечная недостаточность,
- ателектаз,
- амилоидоз,
- свищи.

1.4. Остаточные изменения после излеченного туберкулеза:

а) органов дыхания:

фиброзные, фиброзно-очаговые, буллезно-дистрофические, кальцинаты в легких и лимфатических узлах, плевропневмосклероз цирроз;

б) других органов:

рубцовые изменения в различных органах и их последствия, обызвествление и др.

План истории болезни

1. ФИО, возраст, адрес.
2. Дата курации.
3. Клинический диагноз.
4. Жалобы на момент выявления.
5. Анамнез болезни.
6. Анамнез жизни:
   - контакт с больным туберкулезом,
   - отягощенная наследственность,
   - профессиональный анамнез,
   - перенесенные болезни,
   - вредные привычки,
   - аллергические состояния.
7. Объективное состояние.

8. Лабораторные исследования.
- крови,
- мочи,
- мокроты (микроскопия и культура)
- пр.

9. Данные рентгенологического исследования (протокол).

10. Другие инструментальные методы.

11. Клинический диагноз:
- форма,
- фаза,
- осложнения:
  - кровохарканье или кровотечение,
  - спонтанный пневмоторакс,
  - ателектаз,
  - экссудативный плеврит,
  - дыхательная недостаточность,
  - др.
- сопутствующие заболевания

12. Обоснование диагноза, анализ:

- факторов риска:
  - жалоб больного,
  - развития заболевания,
- исследований:
  - лабораторных,
  - лучевых,
  - инструментальных.

13. Назначение схемы лечения с обоснованием.
14. Прогноз болезни.
15. Определение группы диспансерного наблюдения.

План обоснования диагноза

1. На туберкулезную этиологию болезни указывают ……

2. Клиническая форма ….. определена на основании ……

3. Фаза процесса …… установлена на основании ……

4. Бактериовыделение установлено на основании ……

5. Осложнения даны на основании ……