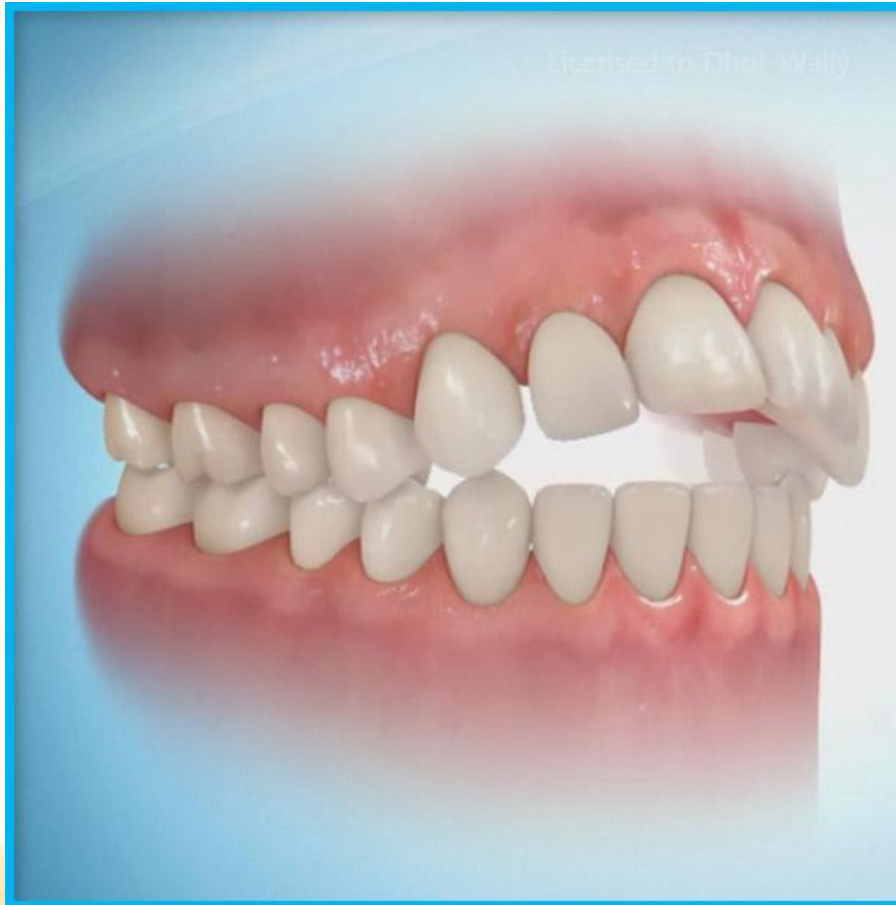

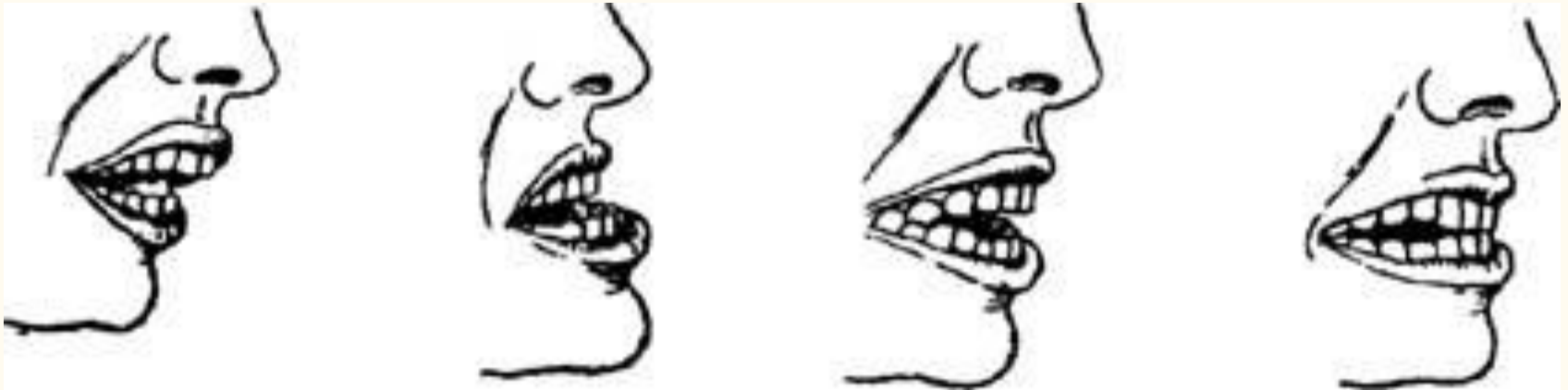
Открытый прикус

- **Открытый прикус** относится к вертикальным аномалиям и характеризуется наличием вертикальной щели при смыкании зубных рядов в переднем или боковом участках.



- от 3 до 27 лет составляет 1,9%.
- 7-11 мес. – 18,51%.
- У детей в периоде временного прикуса распространенность данной аномалии колеблется от 2,3% до 5,6%.
- У детей 6-12 лет (сменный прикус) его распространенность составляет 1,6%,
- 13-14 лет и подростков (16-18 лет) - 1,3%.
- у школьников 7 – 16 лет составляет 1,12%,
- в структуре зубочелюстных аномалий – 2,37%.

Л.С. Персин считает, что «прикус открытым быть не может, т.к. нет смыкания зубов» (1996). Такое состояние он называет дизокклюзия.



Этиология и патогенез

Причинами открытого прикуса являются:

- наследственность,
- болезни матери в период беременности (токсикозы, инфекционные, вирусные заболевания, заболевания эндокринной системы, сердечно-сосудистой системы и др.),
- атипичное положение зачатков зубов,
- болезни раннего детского возраста (особенно рахит),
- нарушение функции эндокринных желез, минерального обмена,
- носового дыхания, функции и величины языка,
- неправильное положение ребенка во время сна (запрокинутая голова),
- вредные привычки (сосание пальцев, языка, кусание ногтей, карандашей и различных предметов, прокладывание языка между зубными рядами в области дефекта после ранней потери временных или постоянных зубов и др.),
- травматическое повреждение челюстей,
- расщелина альвеолярного отростка и неба.

Истинным называется открытый прикус, возникший у детей перенесших рахит.

Витамин D регулирует фосфорно-кальциевый баланс, поэтому даже введение в организм ребенка достаточного количества фосфора и кальция не спасает его от рахита, если не ликвидируется D-гиповитаминоз.

Этиология рахита.

- Причинными и предрасполагающими факторами к возникновению рахита являются следующие:
 1. Дефицит солнечного облучения и пребывания на свежем воздухе.
 2. Пищевые факторы: а) неадаптированные для ГРУДНЫХ Детей смеси (в которые, в частности, не добавлен витамин Д₃, б) длительно находящиеся на молочном вскармливании; в) позднее введение докорма и прикормов; г) получение преимущественно вегетарианские прикормы (каши, овощи).
 3. Перинатальные факторы. а) недоношенность (в 26 недель прирост Са в организме плода 100 -120 мг/кг/сутки, Р- 60 мг/кг/сутки, а в 36 недель Са-120-150мг/кг/сутки, а Р-85 мг/кг/сутки) и ребёнок менее 30 недель гестации уже при рождении имеет часто остеопению. б) плацентарная недостаточность (активации секреции паратгормона для поддержания кальциевого баланса)
 4. Недостаточная двигательная активность (отсутствия в семье элементов физического воспитания (массаж и гимнастика и др.)), ибо кровоснабжение кости существенно повышается при мышечной деятельности
 5. Дисбактериоз кишечника с диареей.
 6. Противосудорожная терапия, назначаемая длительно (фенобарбитал, дифенин и др.) способствует ускоренной метаболизации обменно активных форм витамина Д.
 7. Синдромы нарушенного всасывания (целиакия, муковисцидоз и др.), хронические заболевания печени и почек, приводящие к нарушению образования обменно-активных форм витамина Д.
 8. Наследственные аномалии обмена вит. Д и кальциево-фосфорного обмена.
 9. Экологические факторы. Избыток в почве и воде, продуктах стронция, свинца, цинка и др. приводящие к частичному замещению кальция в

- Нарушение оссификации при рахите происходит в эпифизах - рассасывание эпифизарных хрящей, нарушение эпифизарного роста кости, метафизарное разрастание неминерализированного остеоида. Однако в патогенезе развития рахита играет роль не только паратгормон, но также С-клетки щитовидной железы, которые вырабатывают Кальцитонин, а он тормозит рассасывание органической матрицы кости, стимулирует включение кальция в кость. Таким образом это определяет концентрацию кальция и фосфора в крови отдельных больных.

Признаки позднего рахита проявляются биологической неполноценностью челюстных костей и зубных тканей. Кости, которые поддаются непрерывной тяге и давлению во время функциональной деятельности жевательной мускулатуры и податливые вследствие недостаточной минерализации, легко деформируются.

Рахит проявляется формированием истинного открытого (рахитического) прикуса (в отличие от ложного – травматического) (рис. 122).

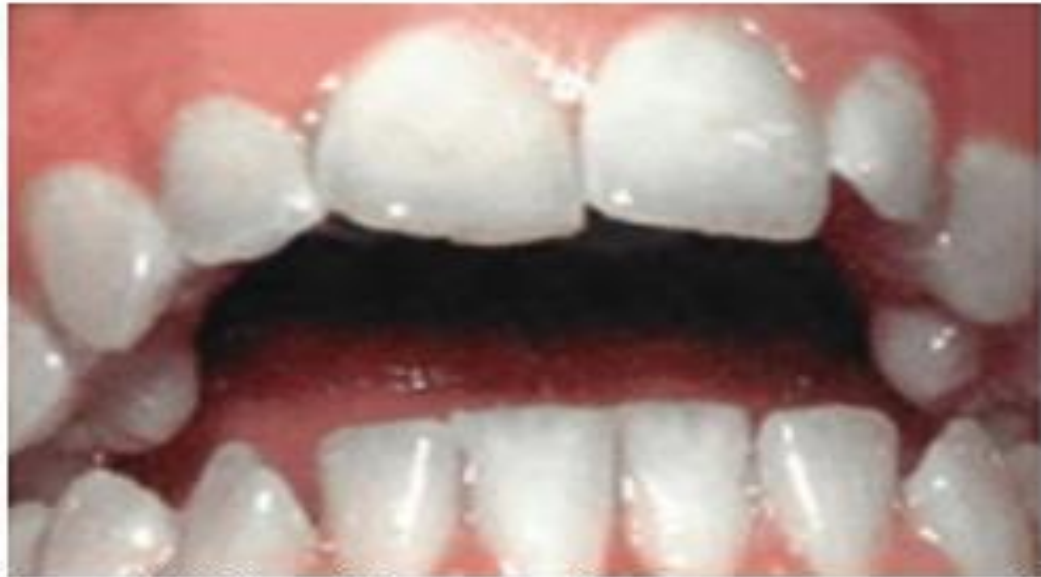

Рис. 122. Истинный рахитический открытый прикус.

- Внешне у такого пациента наблюдается несоответствие во взаимоотношениях между лицевыми и черепными костями. Лицо маленькое в сравнении с черепом, выглядит инфантильно. Нижняя треть лица увеличена (рис. 123)
- Угол нижней челюсти расположен дальше чем обычно, так что только задние зубы контактируют, получается открытый прикус. Действие жевательной мускулатуры больше отражается на нижней челюсти, которая является опорной костью для всей жевательной мускулатуры и поддающаяся силам давления и растяжения.
- Нижний зубной ряд теряет свою параболическую форму: фронтальный участок зубной дуги утрачивает свою округлость и уплощается, что в свою очередь приводит к скученному расположению нижних фр



Рис. 123. Внешний вид пациентки при открытом рахитическом прикусе

- По Н.И. Агапову, рахитическая нижняя челюсть характеризуется трапециевидной формой альвеолярной дуги (рис. 124).

Короткой стороной трапеции являются фронтальные зубы, которые стоят по прямой линии, боковыми сторонами — жевательные зубы, расположенные при выраженной деформации также по прямой линии. Эта форма челюсти — признак рахита. Если нижняя челюсть так деформирована, что нижние моляры получают наклон в сторону языка под действием челюстно-подъязычной мышцы, то такая рахитическая нижняя челюсть указывает на поздний рахит.

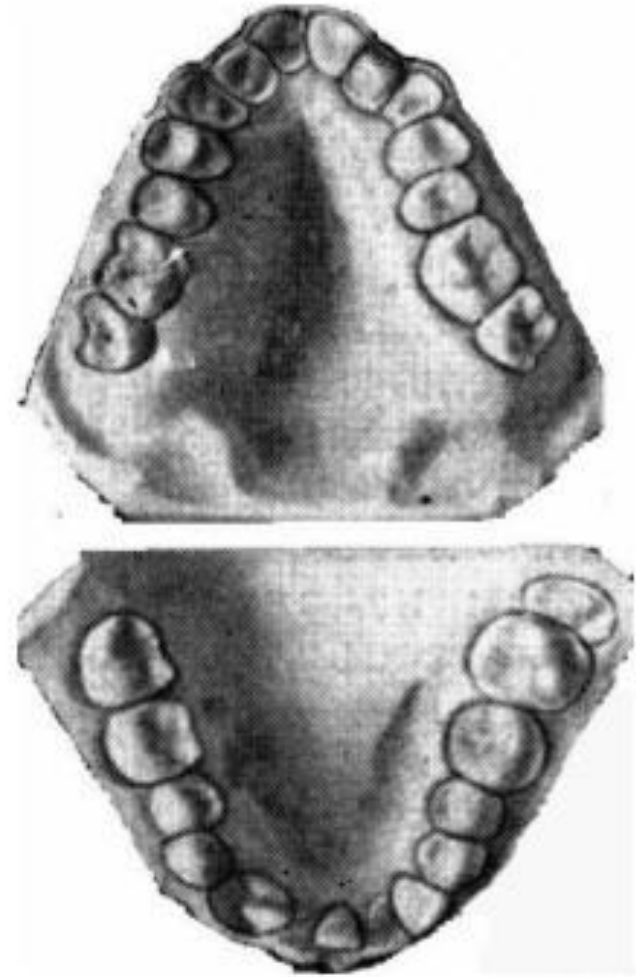


Рис. 124. Рахитические челюсти

- Рахит также обуславливает неблагоприятное влияние жевательной мускулатуры на развитие верхней челюсти: мускулатура, прикрепленная в участке височной кости, челюстного бугорка и крыловидного отростка, тянет вниз альвеолярные отростки и прилегающие к ним ткани и косвенным образом влияет на участок верхних премоляров и моляров.

Щечная мускулатура также сужает эти участки, в результате чего получается компрессия челюсти и сдвиг премоляров небно.

Верхняя челюсть вытягивается в участке фронтальных зубов, увеличивается в длину, и небо приобретает форму лиры. Нижняя челюсть укорачивается в сагитальном направлении, дуга уплощается в участке фронтальных зубов и разветвляется в участке клыков.

- **Травматический (ложный) открытый прикус** возникает в результате действия хронической или острой травмы. Хроническая травма возникает вследствие действия вредных привычек (сосание пальцев, губ, щек, языка, кусание ногтей, карандашей, сон с запрокинутой назад головой). Промежуток между зубами обычно соответствует форме «предмета», который

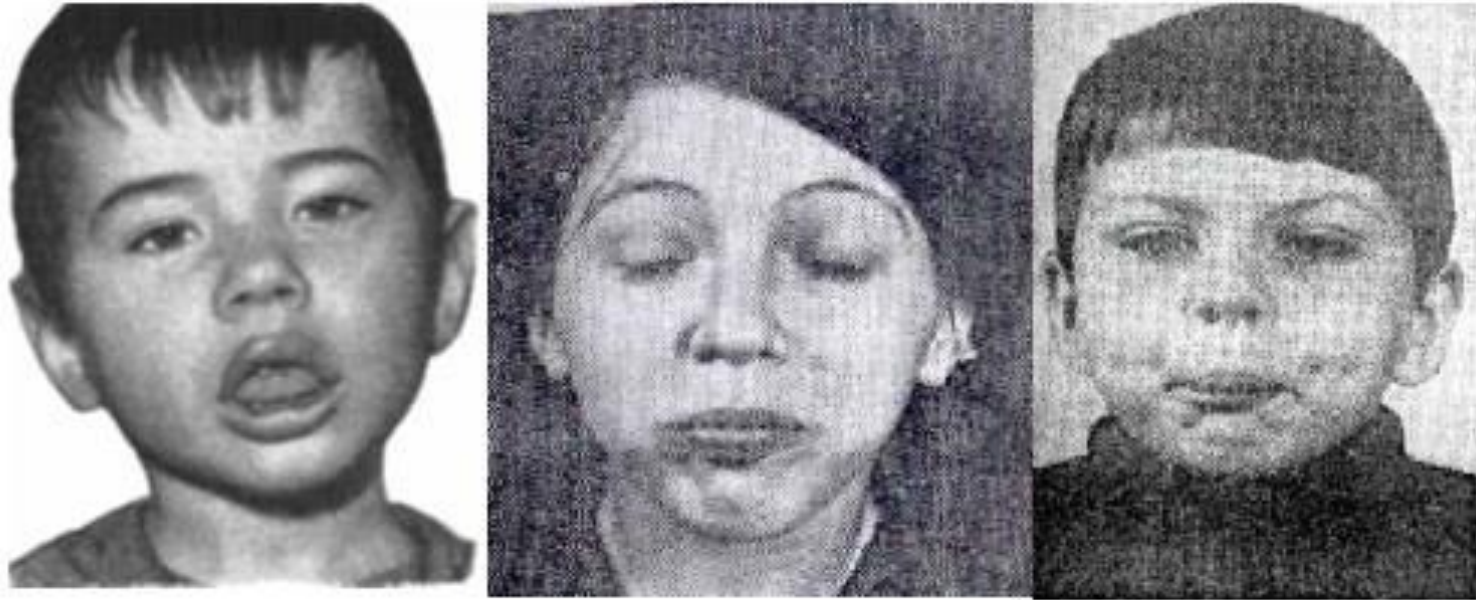

Рис. 125. Вредные привычки в этиологии ложного открытого прикуса: а) сосание языка; б) и в) инфантильный тип глотания

Открытый прикус может возникнуть в результате неправильного сопоставления отломков при лечении переломов челюстей.

Классификация

1) По его локализации:

- открытый прикус в области передних зубов
- открытый прикус в области боковых зубов (односторонний, двусторонний).

2) - симметричный

- асимметричный открытый прикус.

3) открытый прикус:

- верхнечелюстной,
- нижнечелюстной и
- комбинированные формы.

- 4) **В зависимости от этиологии и патогенеза Д.А. Калвеллис различает две основные формы открытого прикуса:**
- истинный (рахитический);
 - ложный (травматический).

5) Степень выраженности открытого прикуса целесообразно определять по величине вертикальной щели

(Богацкий В.А.):

I степень — до 5 мм,

II степень — от 5 до 9 мм,

III степень — больше 9 мм.

6) Независимо от этиологического фактора и формы открытый прикус подразделяют на степени тяжести **(Василевская З.Ф.):**

I - не смыкаются только центральные резцы, латеральные резцы, клыки;

II - не смыкаются центральные резцы, латеральные резцы, клыки, первые и вторые премоляры,

III – смыкаются только последние моляры.

- Кроме зубоальвеолярного укорочения (чаще передних верхних зубов) наблюдается в подавляющем большинстве случаев зубоальвеолярное удлинение в боковых участках верхней челюсти; нередко увеличиваются нижнечелюстные углы (больше 135°).

Шварц разделяет открытый прикус на две формы: зубоальвеолярную и гнатическую. **Зубоальвеолярная форма:** укорочение корней зубов и альвеолярных частей.

При гнатической форме: резкое искривление тела нижней челюсти (выпуклое в боковых участках и вогнутое в переднем) с развернутым углом нижней челюсти. Ветви могут быть укорочены. Во многих случаях, однако, отмечается высокое расположение суставов в черепе без укорочения ветвей нижней челюсти.

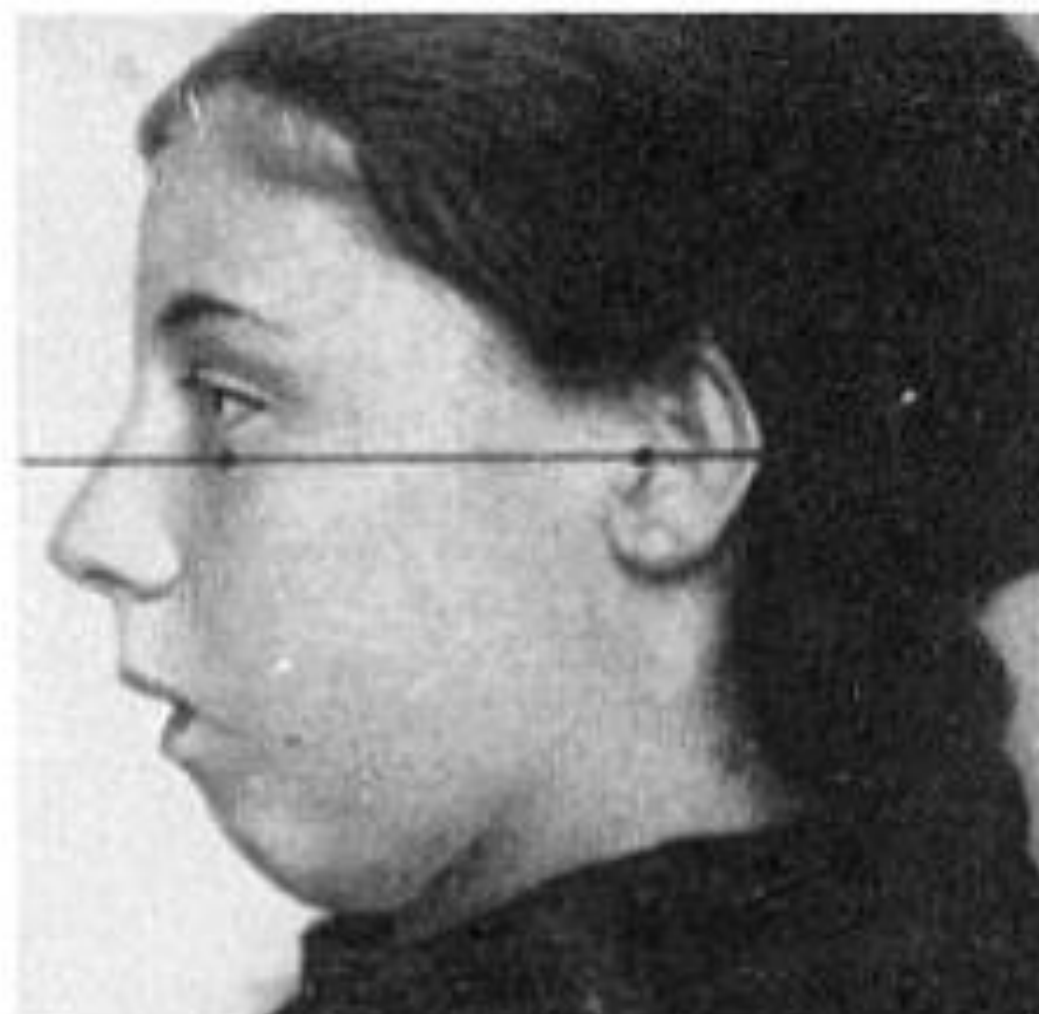

Рис. 126. Лицо при открытом прикусе

Клиника

1. Жалобы	Косметический дефект – несмыкание губ, затрудненное откусывание, разжевывание пищи
2. Анамнез жизни: а) семейный анамнез б) заболевания ребенка в) характер вскармливания	Открытый прикус может наследоваться Рахит
3. Анамнез заболевания: а) когда была замечена аномалия прикуса б) вредные привычки, парафункции	Открытый прикус может быть во временном, сменном, постоянном прикусе Сосание пальцев, губ, щек, языка
4. Внешний осмотр	Увеличение высоты нижнего отдела лица, полуоткрытый рот, затрудненное смыкание губ, сглаженность носогубных складок
5. Осмотр полости рта	Для открытого прикуса характерно наличие вертикальной щели между зубами. При рахитическом открытом прикусе – верхний зубной ряд сужен, седловидной формы, нижний зубной ряд – уплощен, трапециевидной формы

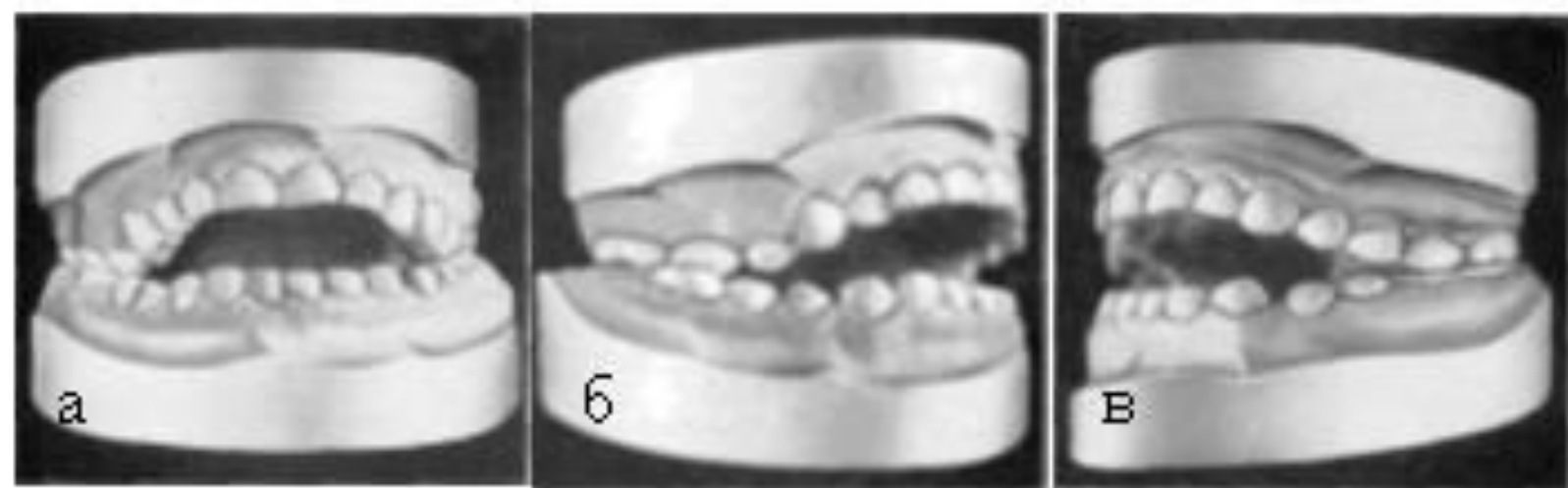


Рис. 127. Модели челюстей при открытом прикусе:
а) соотношение фронтальных зубов; б) соотношение зубов справа; в) соотношение зубов слева.

Постановка диагноза.

- При диагностике открытого прикуса необходимо установить, является ли данная патология самостоятельной или сочетается с другими аномалиями. Поскольку открытый прикус как самостоятельная форма аномалии наблюдается весьма редко.

Решающим для постановки диагноза является соотношение боковых зубов. Так, если смыкание боковых зубов правильное (I класс по Энгля), ставят диагноз «открытый прикус». Если контакт боковых зубов соответствует картине дистального прикуса (II класс по Энгля) и отсутствует смыкание фронтальных зубов, диагностируется дистальный прикус, осложненный открытым.

Диагноз ставят на основании клинического обследования, фотометрического исследования лица, изучения диагностических моделей челюстей, ортопантомограмм челюстей, боковых ТРГ головы. На основании результатов телерентгенологического исследования головы определяют зубоальвеолярную и гнатическую формы открытого прикуса.

Профилактика.

Основное внимание следует уделять оздоровлению беременной женщины, соблюдению ею здорового образа жизни, профилактике рахита и других заболеваний ребенка, предупреждению возникновения и устранению вредных привычек, нормализации носового дыхания, артикуляции языка при разговоре и глотании. При короткой уздечке языка необходимо провести ее пластику.