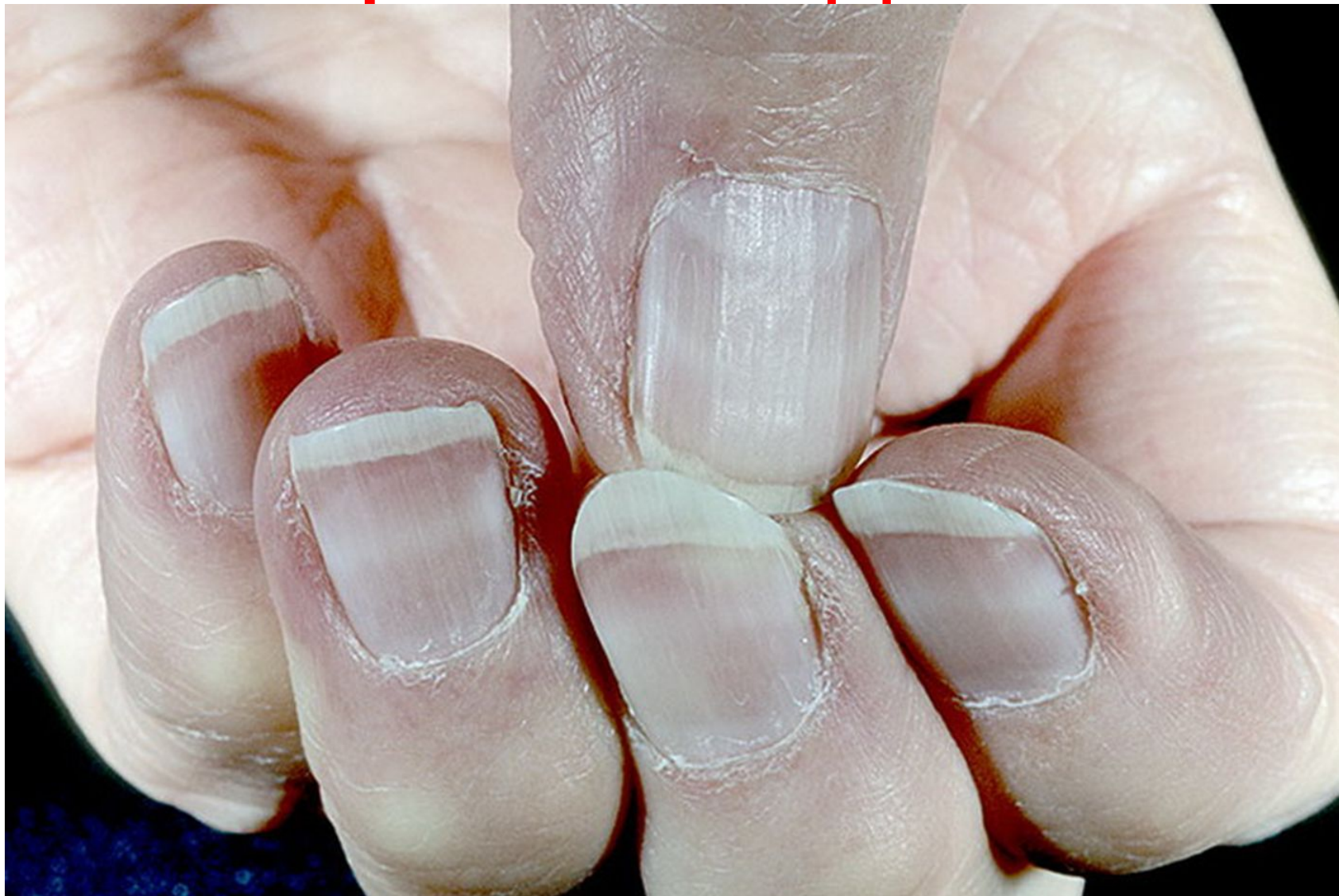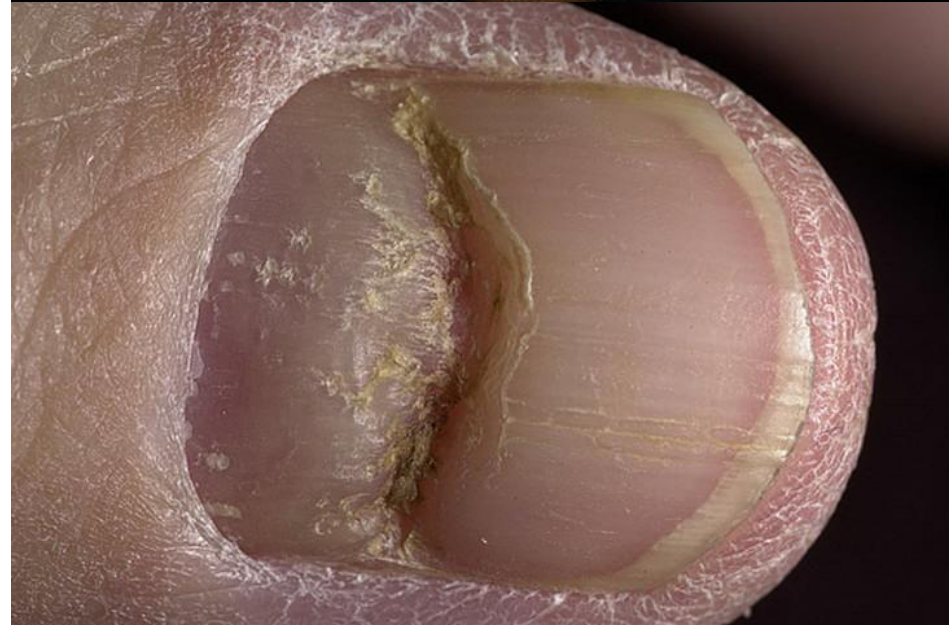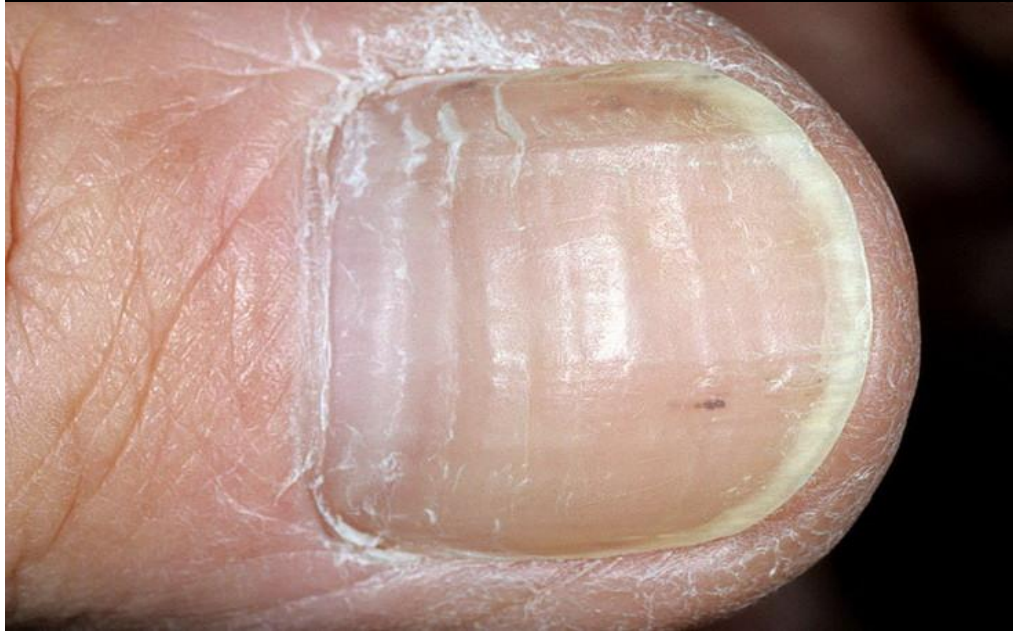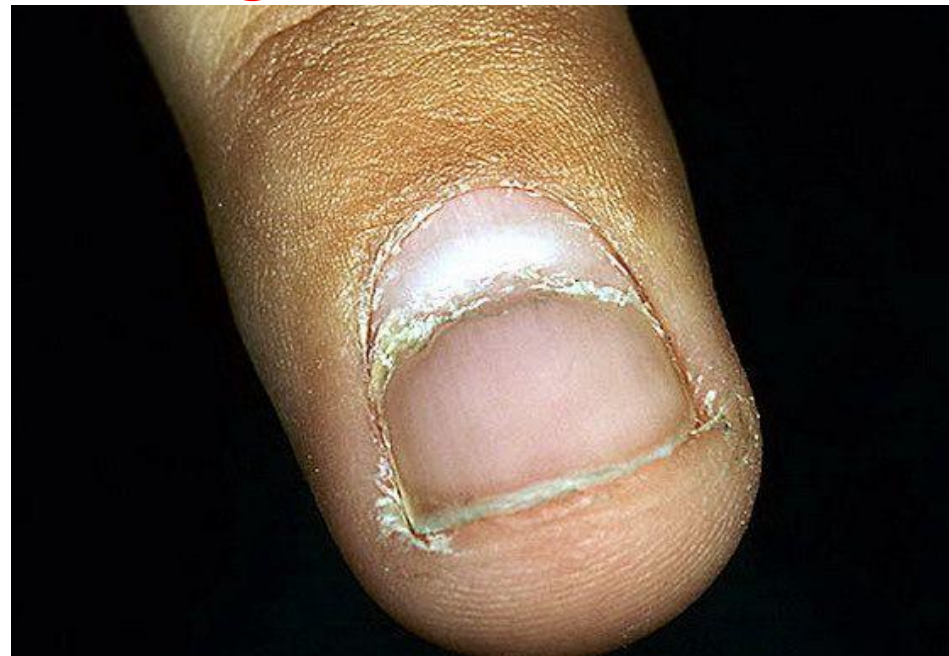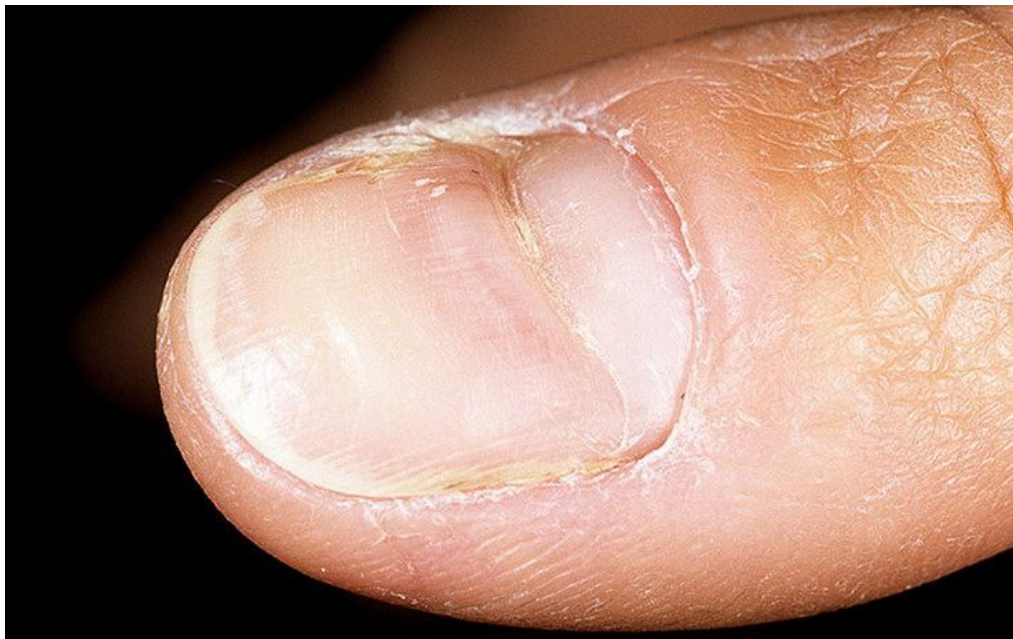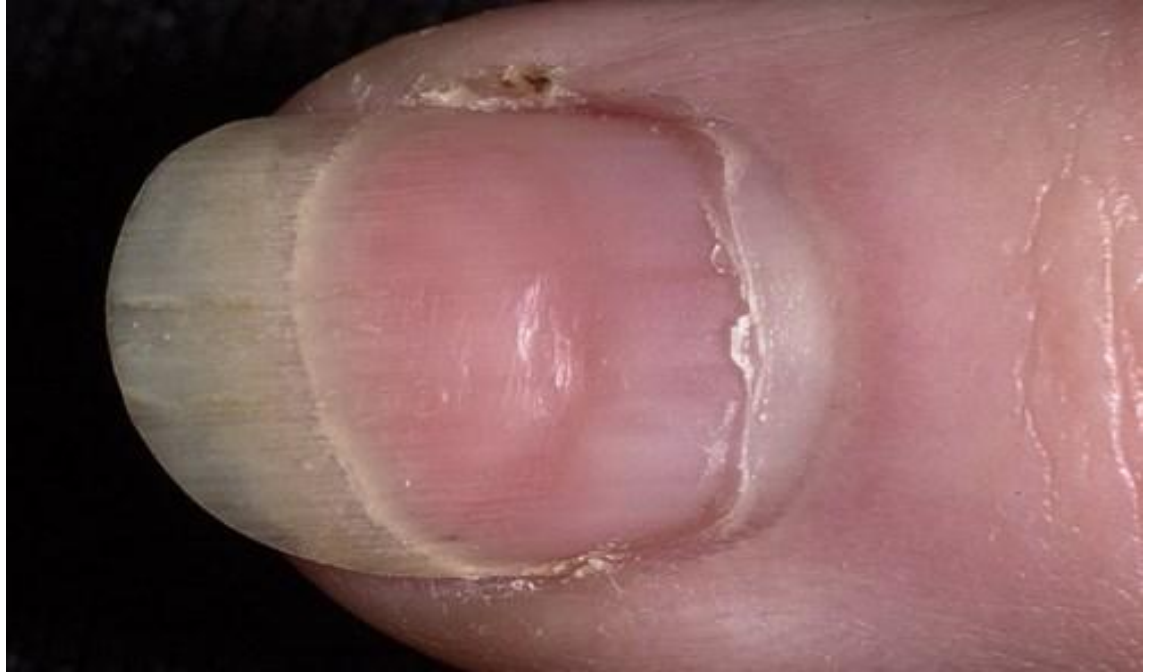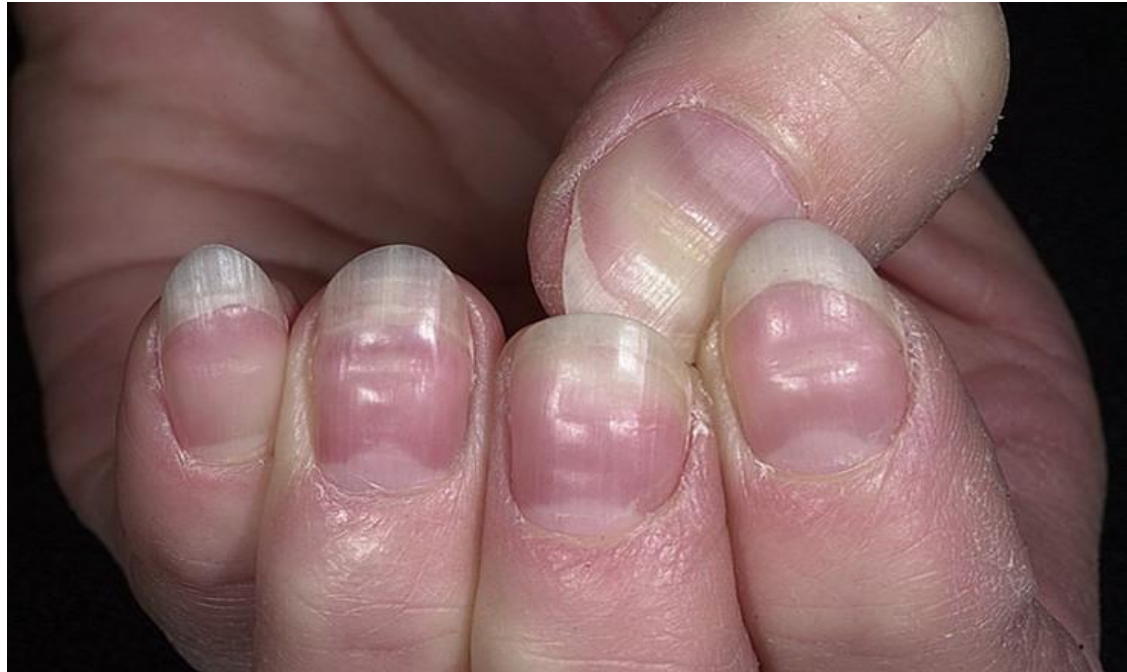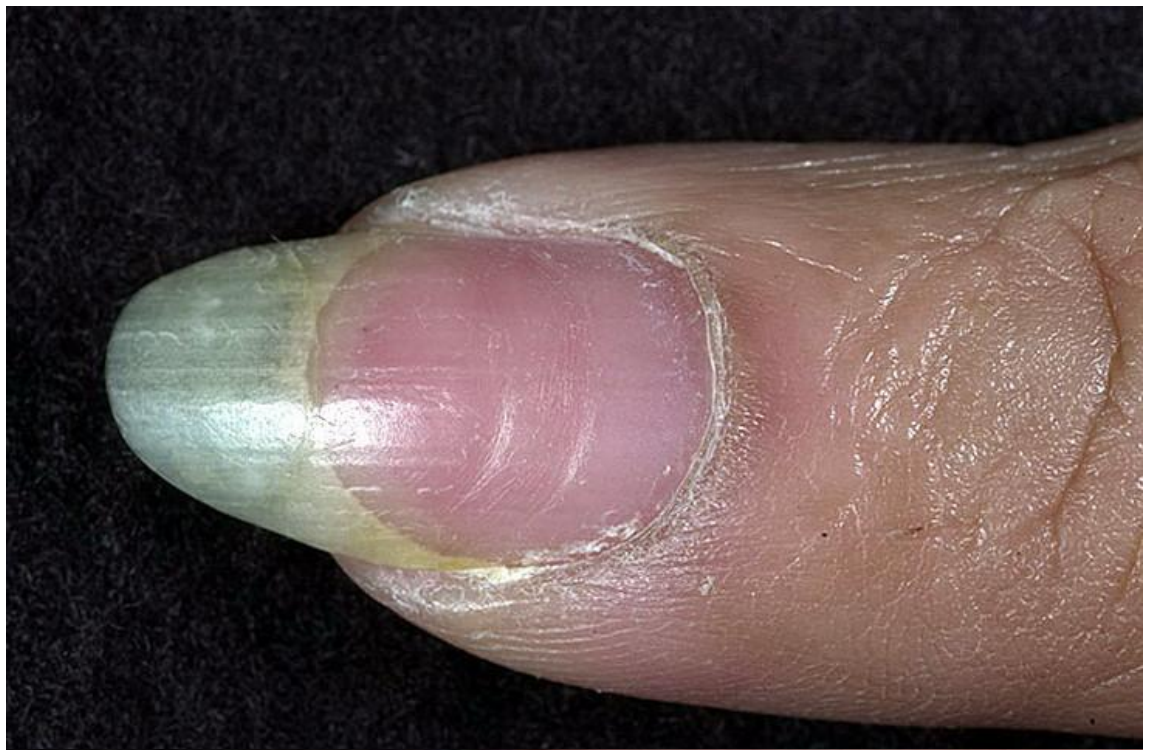


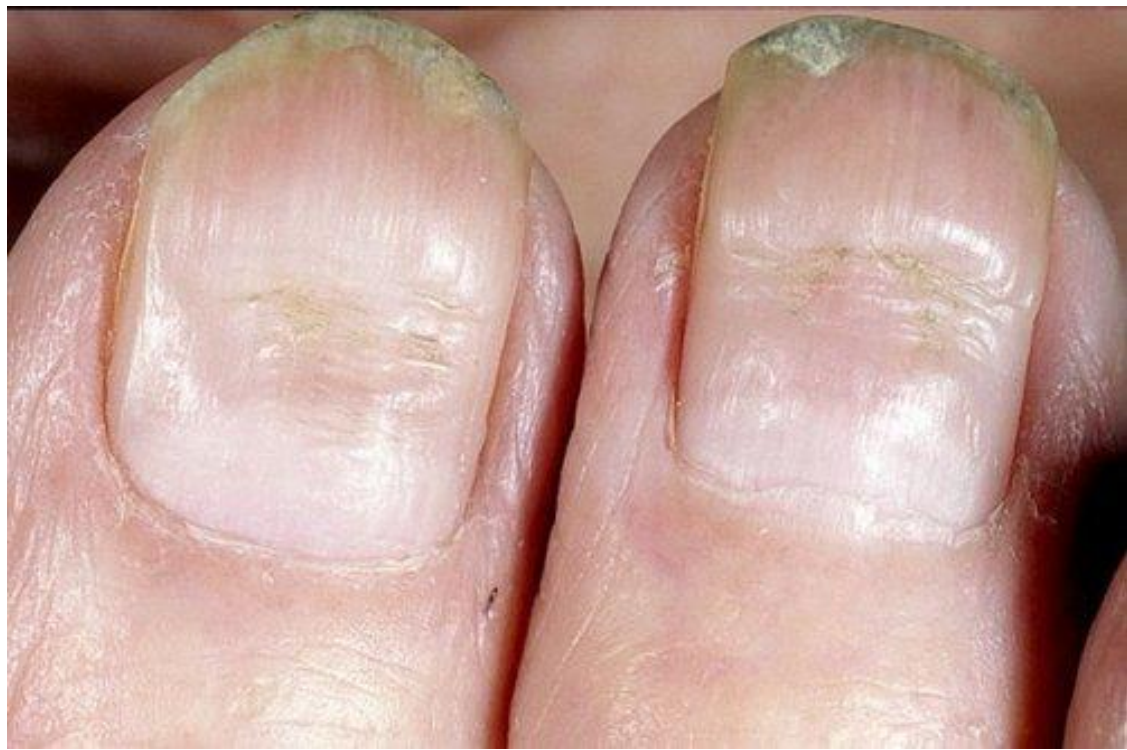Ониходистрофия по типу «стиральной доски»

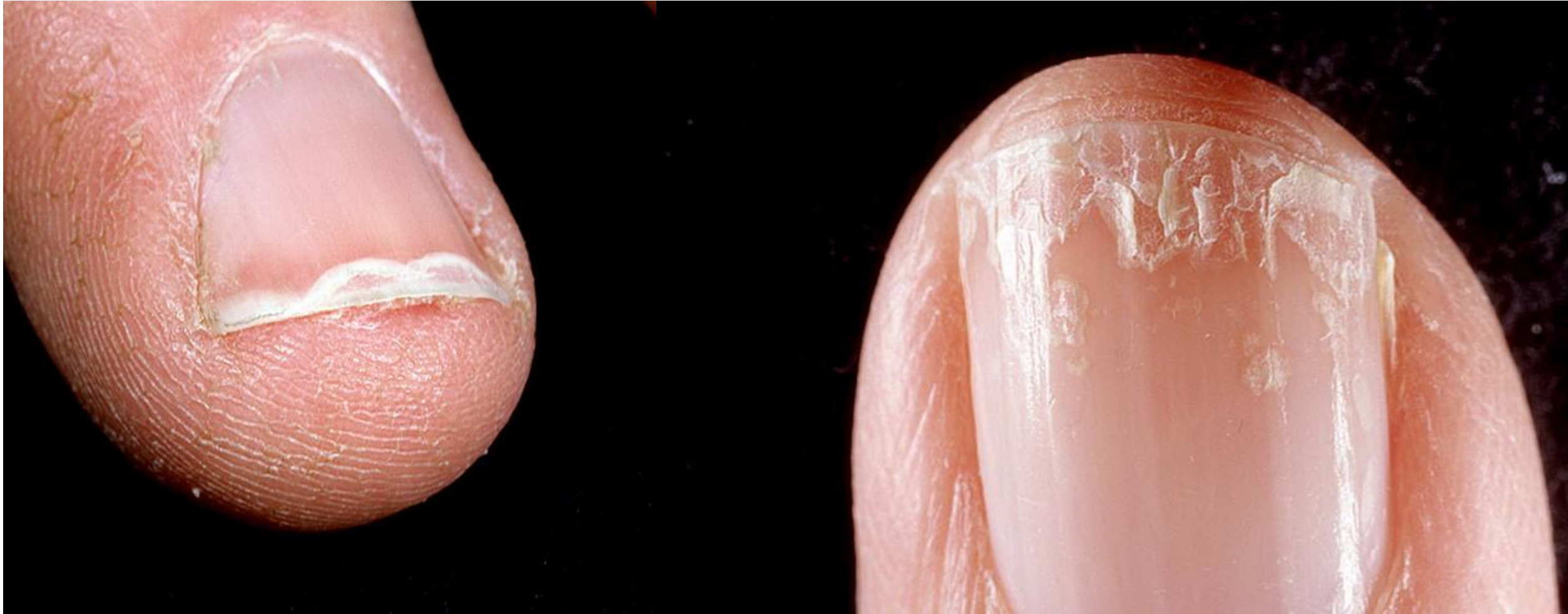

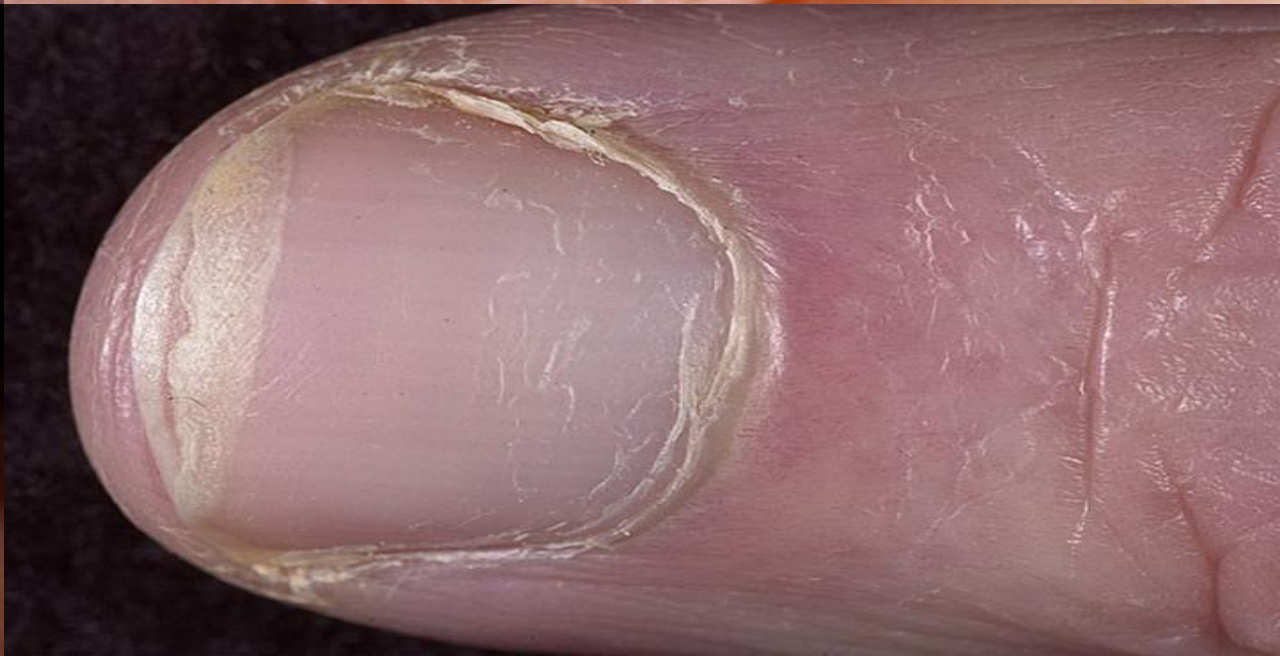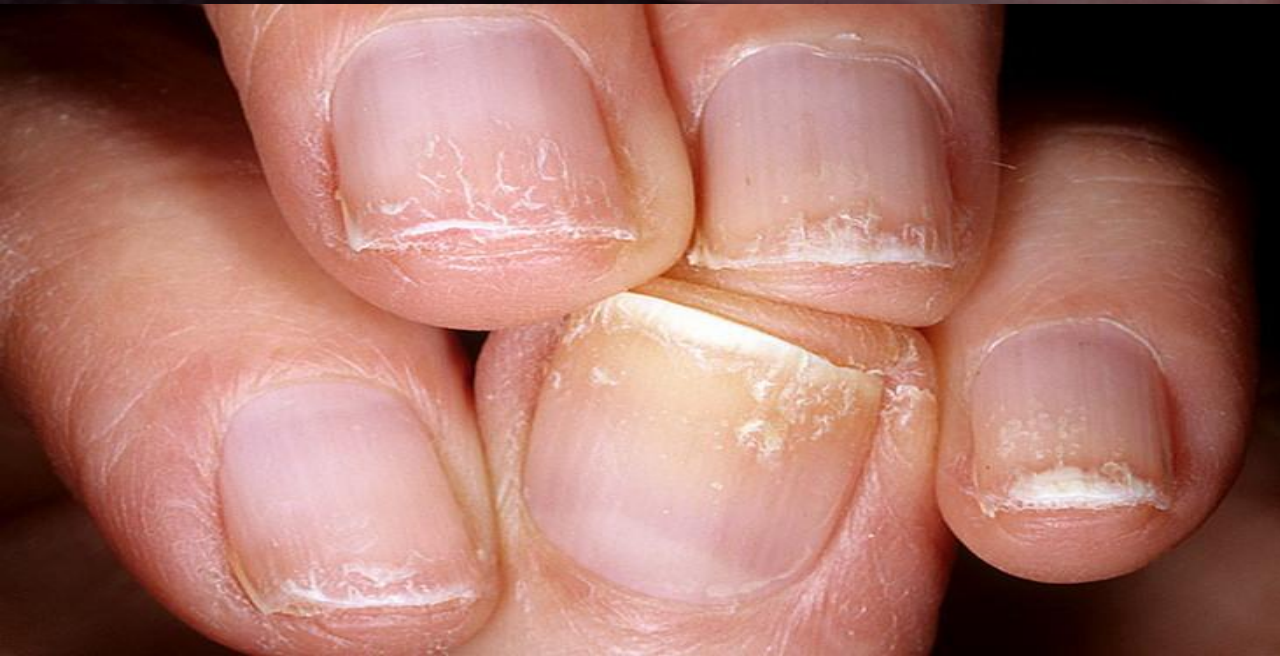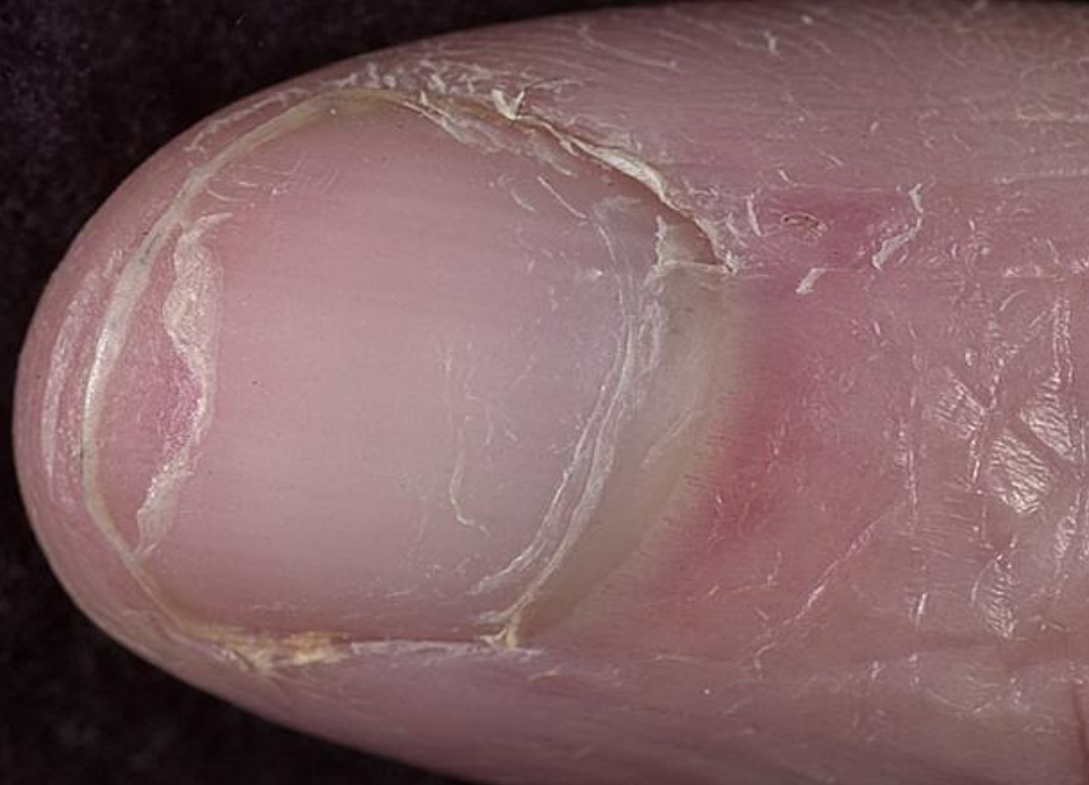Линии Бо

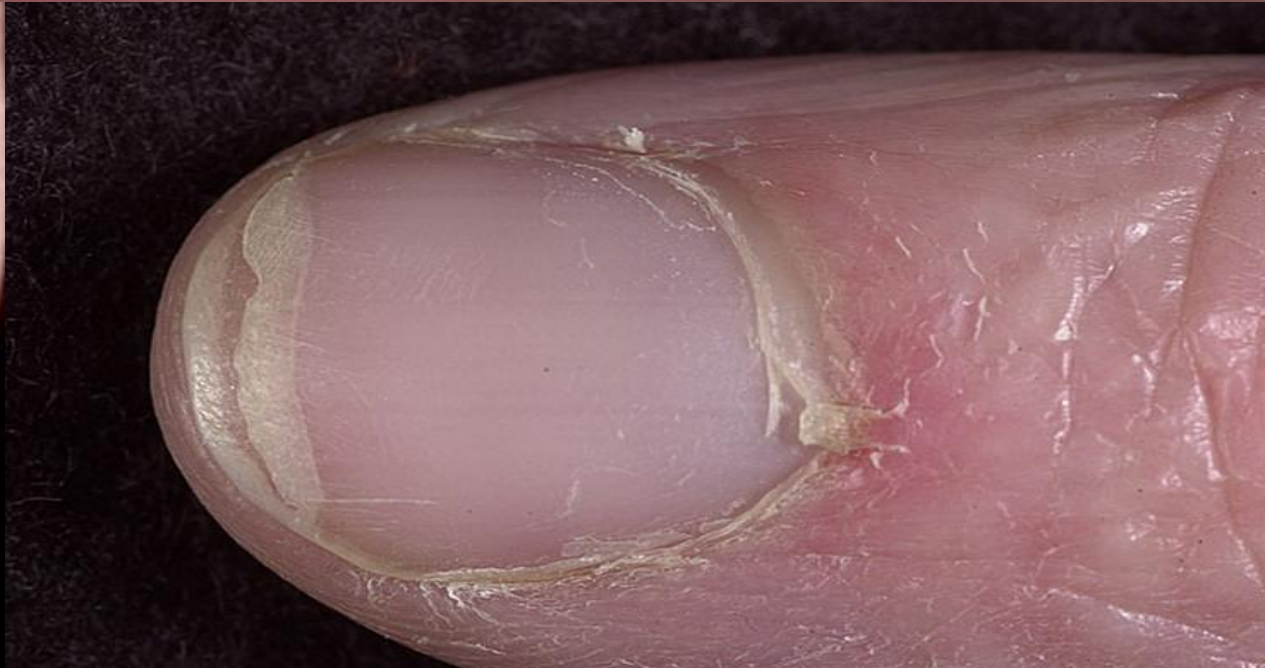
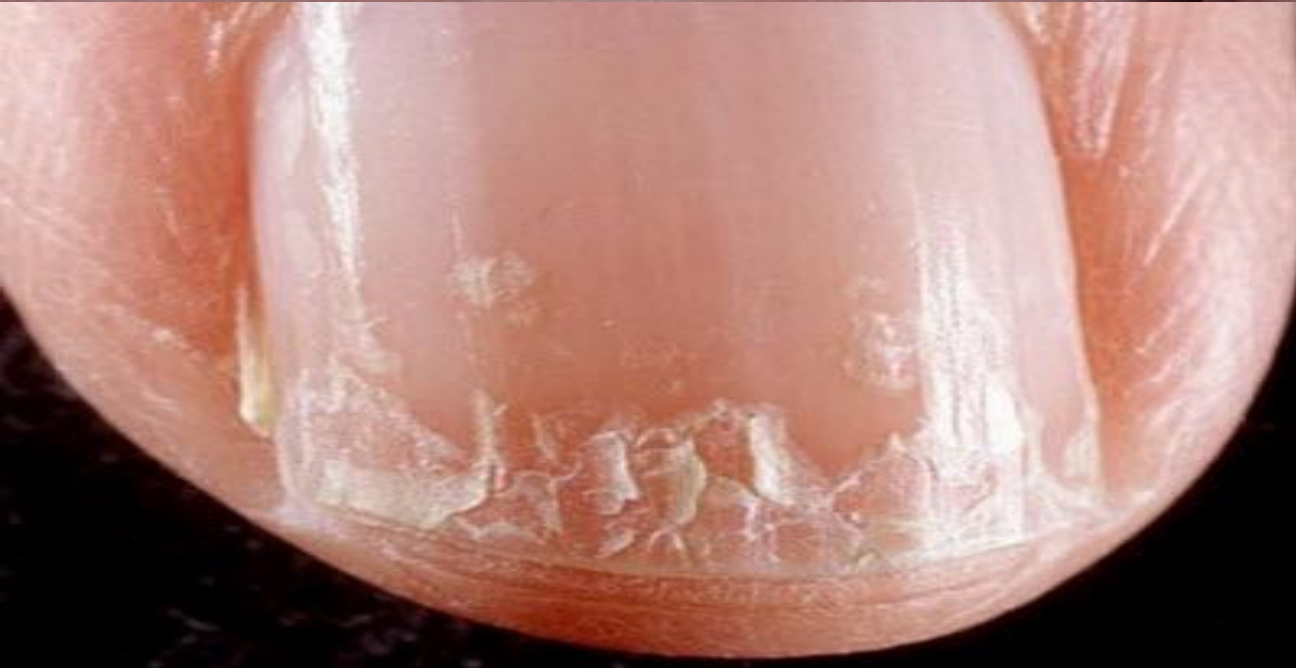
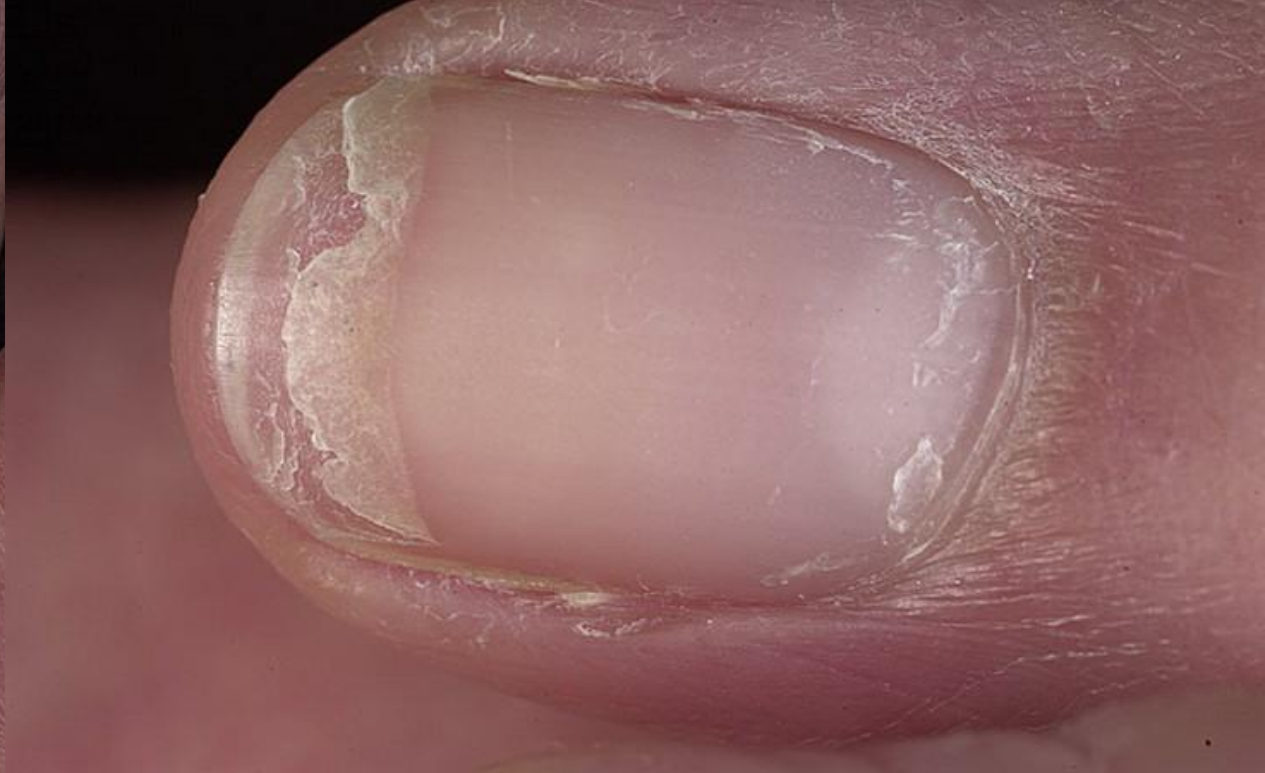
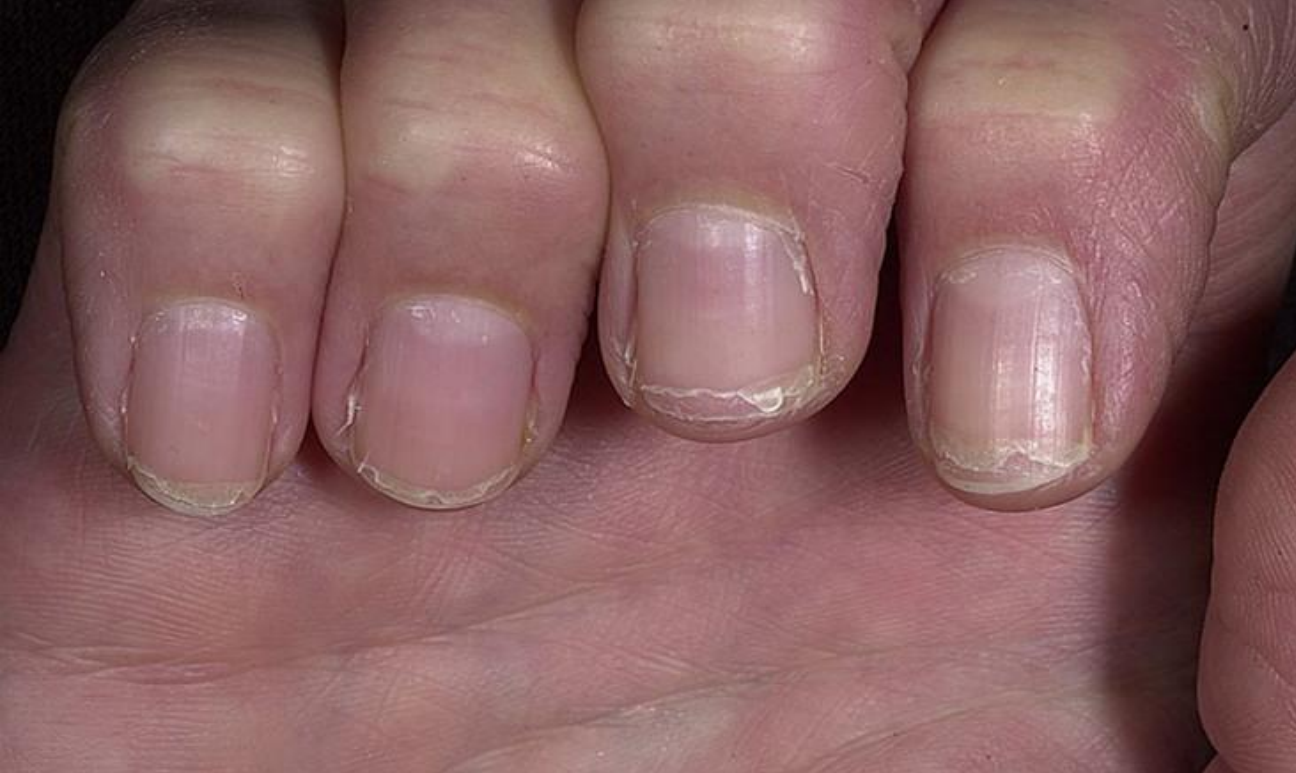
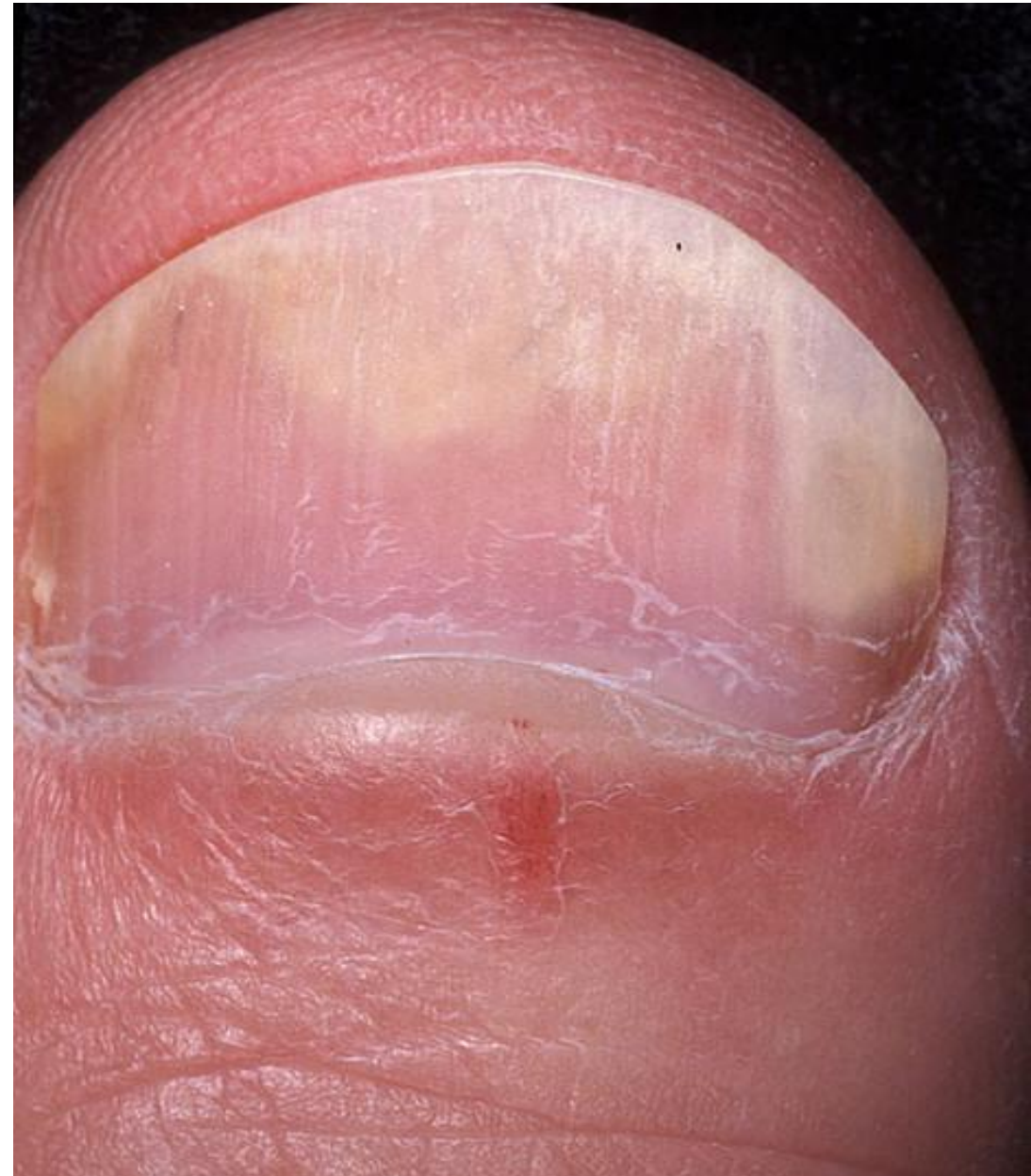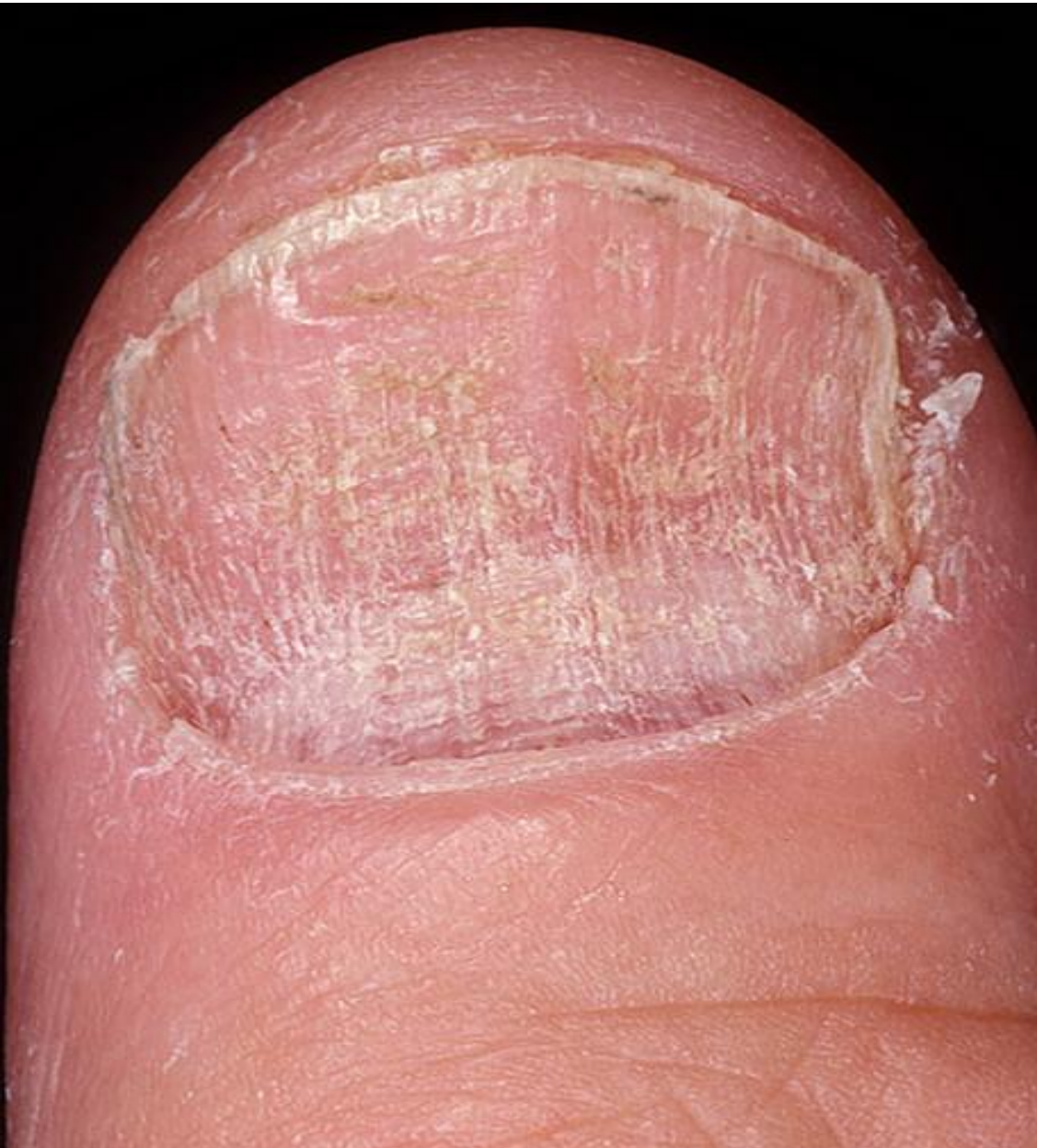ОНИХОШИЗИС

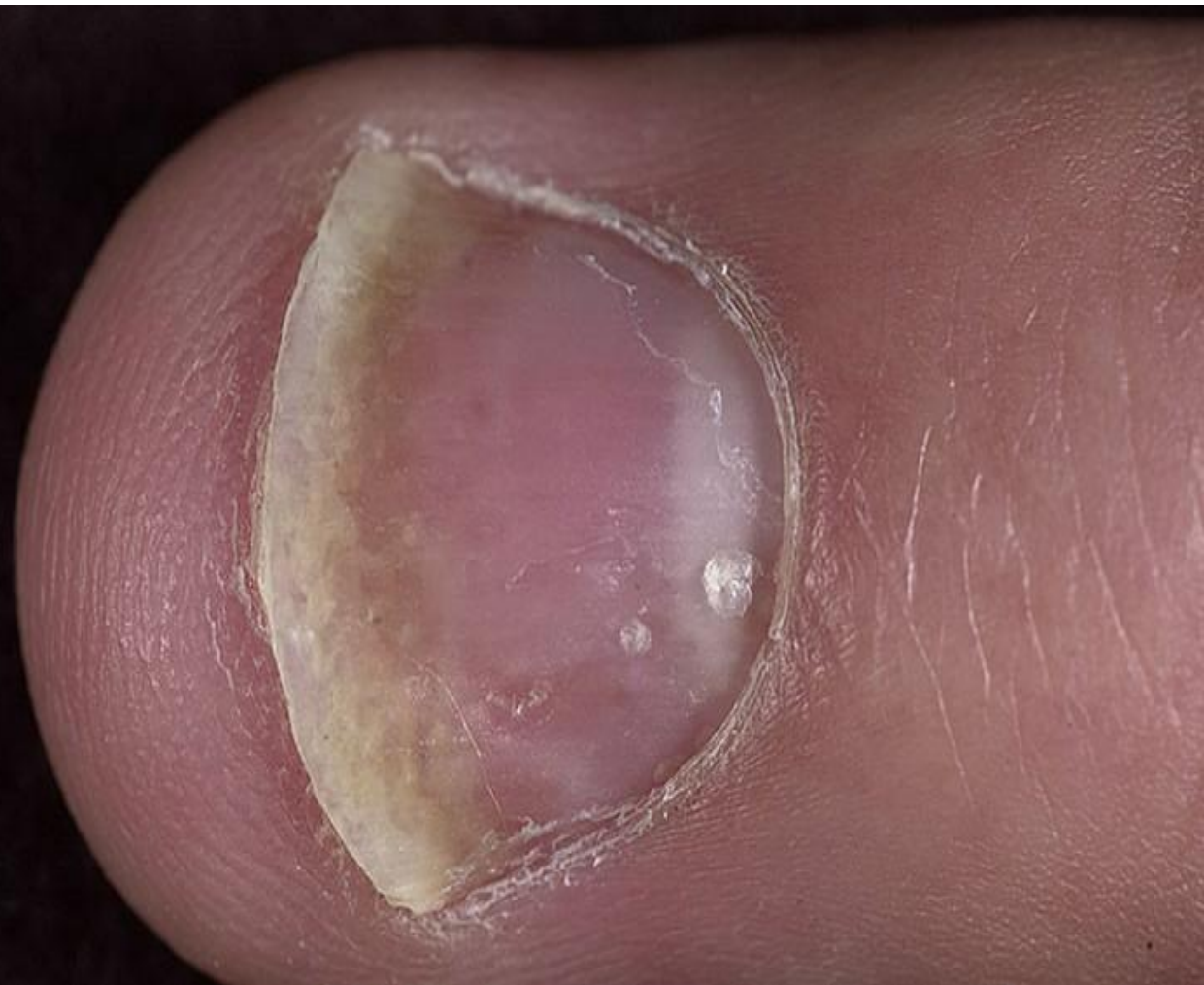
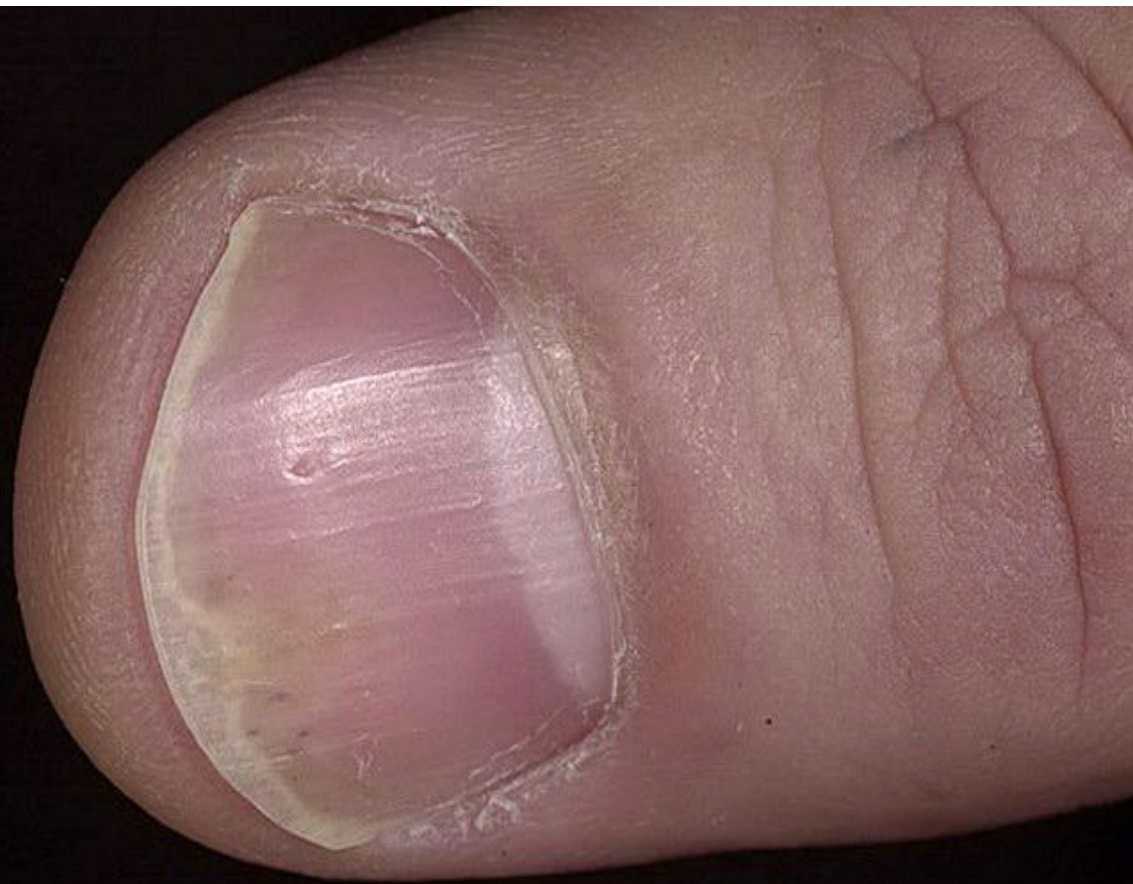


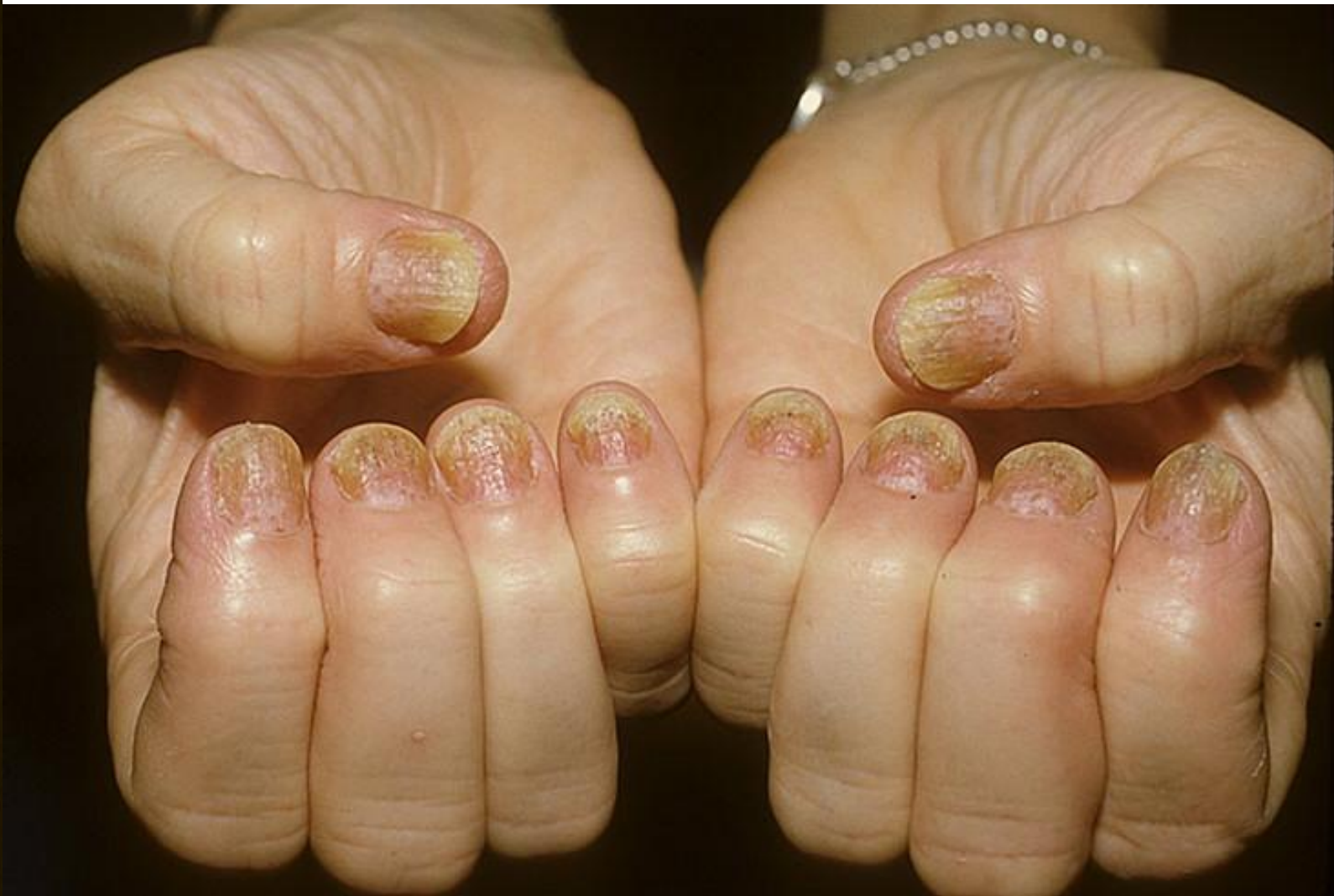
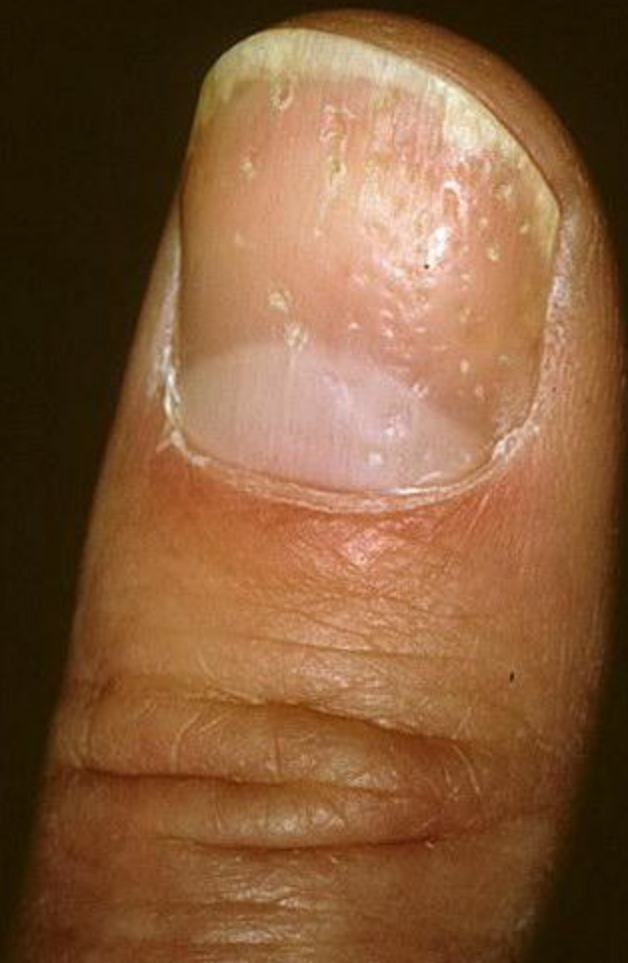
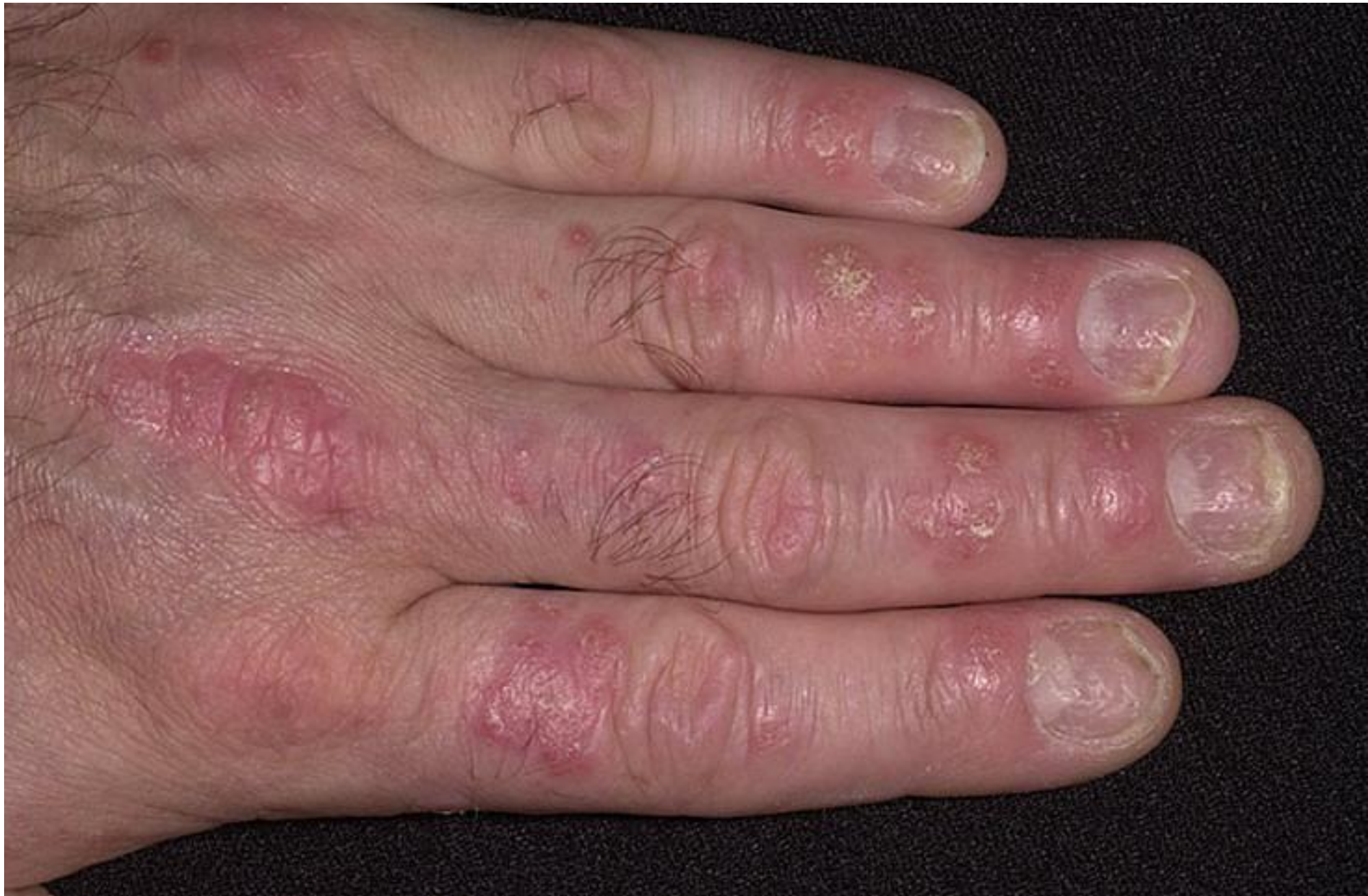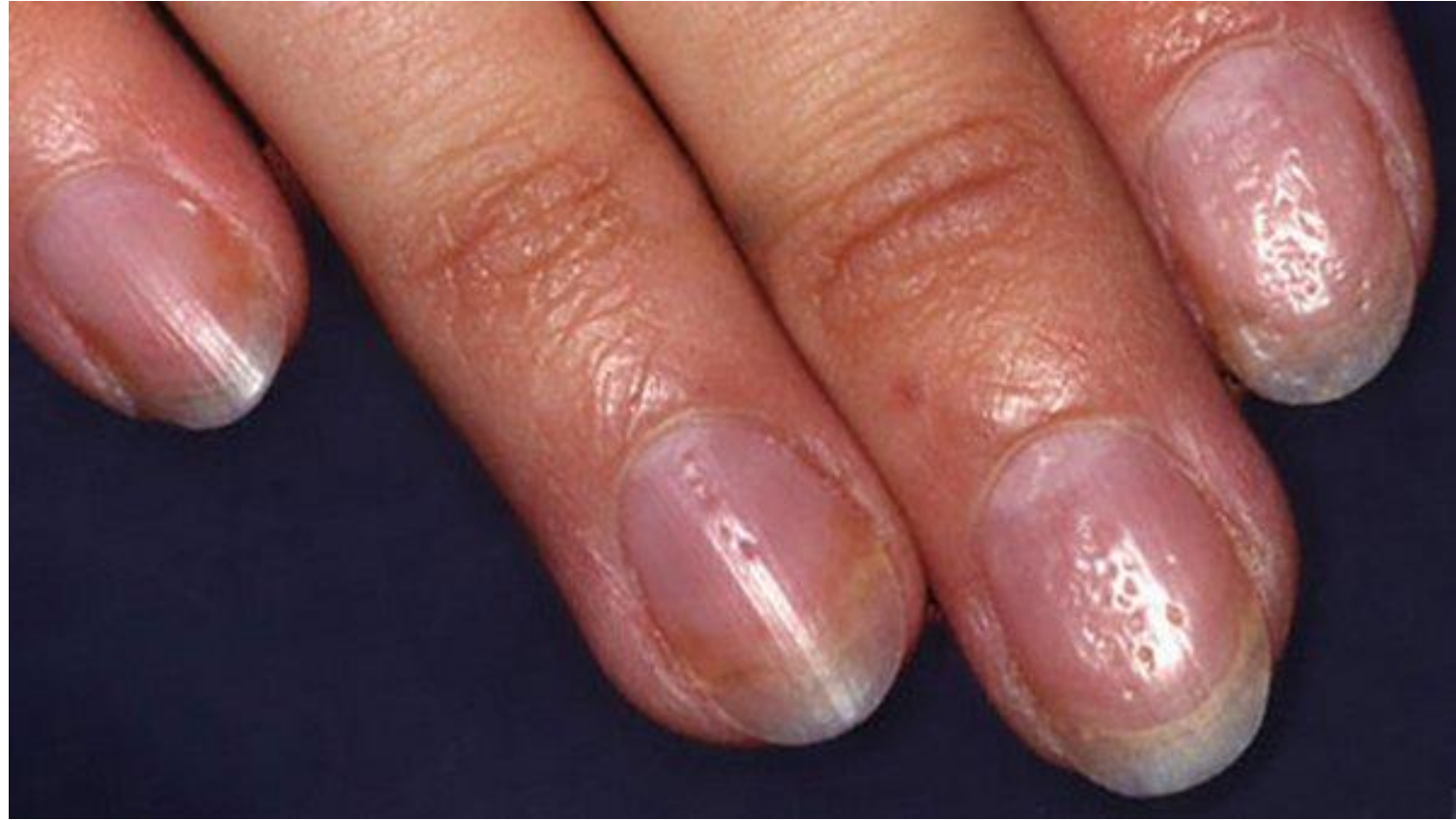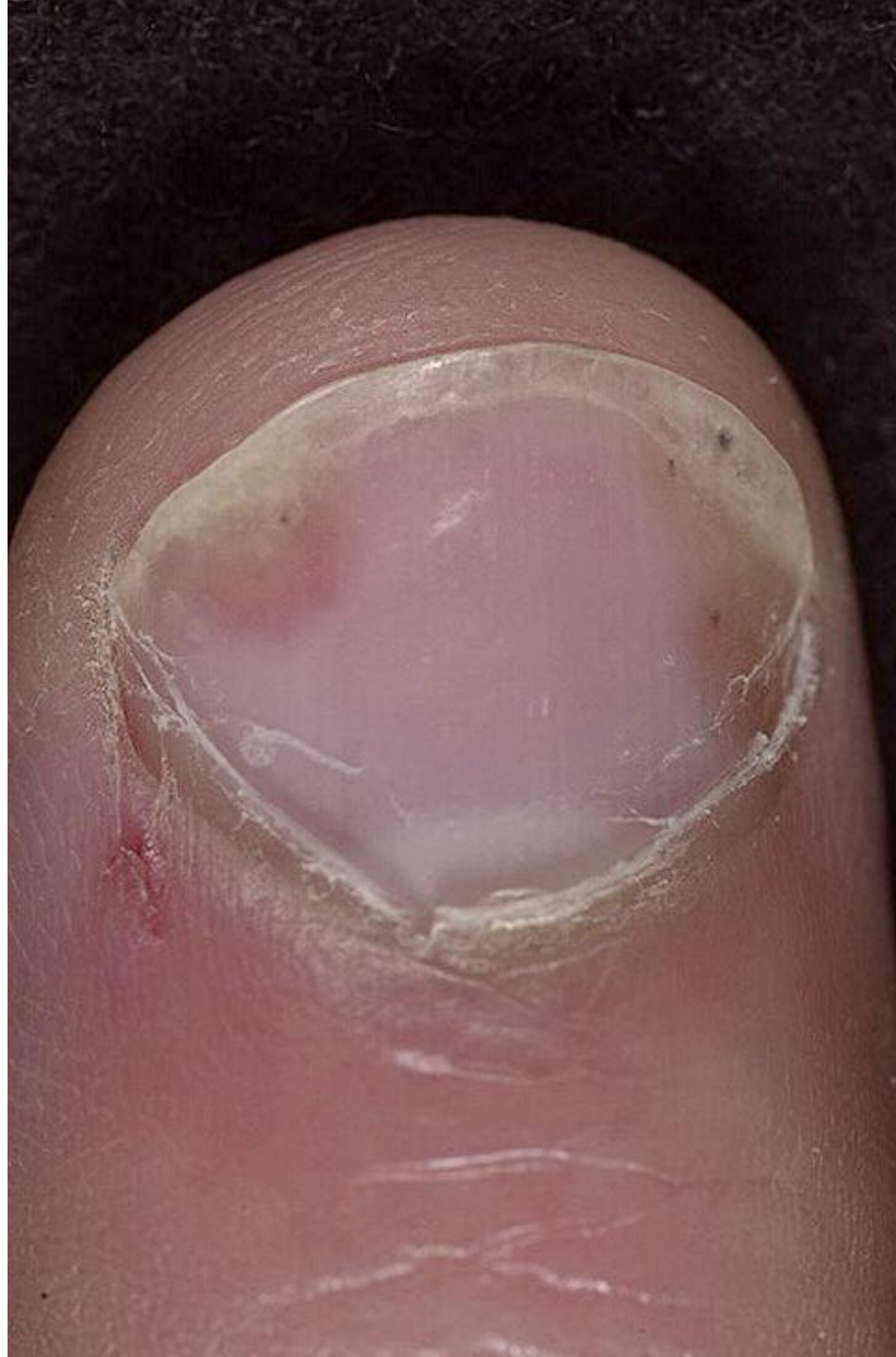Псориаз ногтей

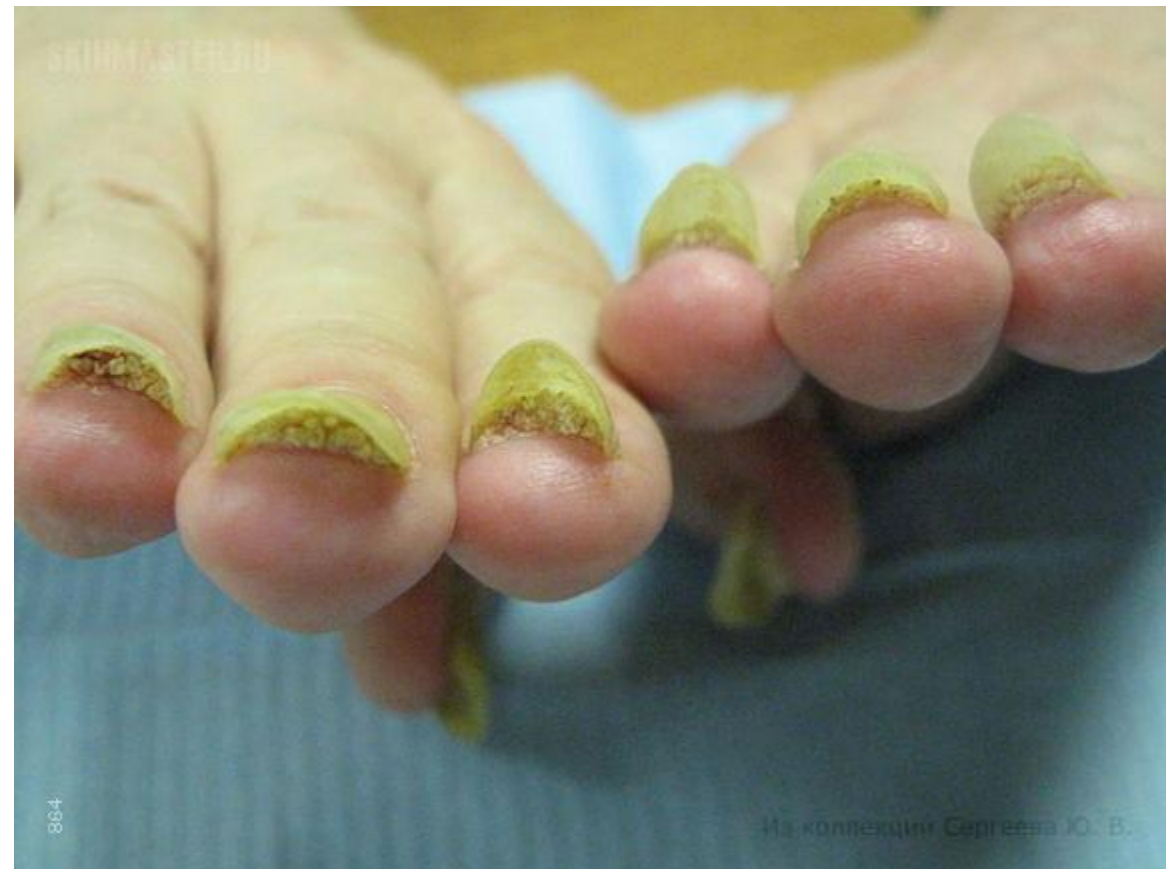
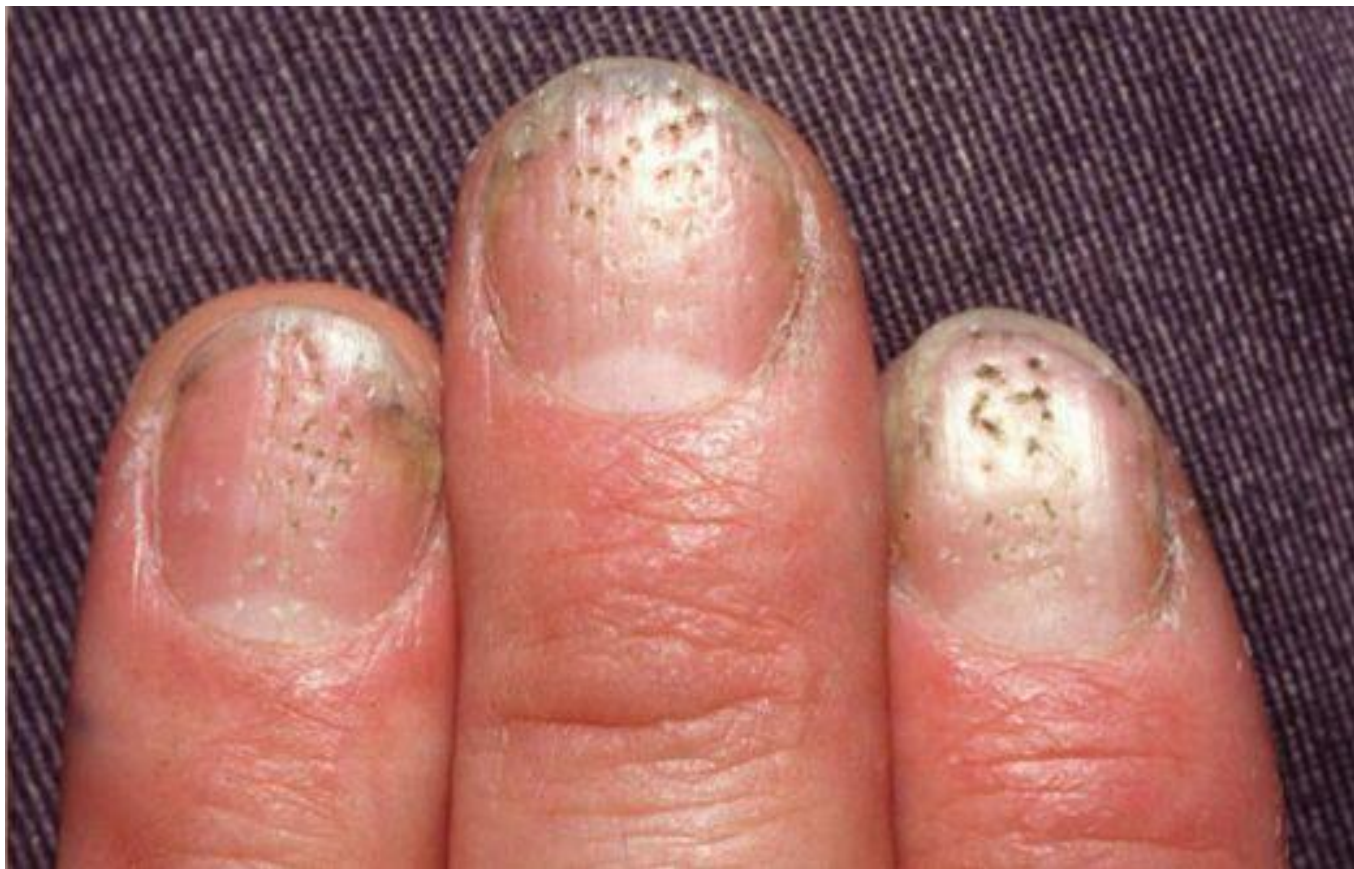


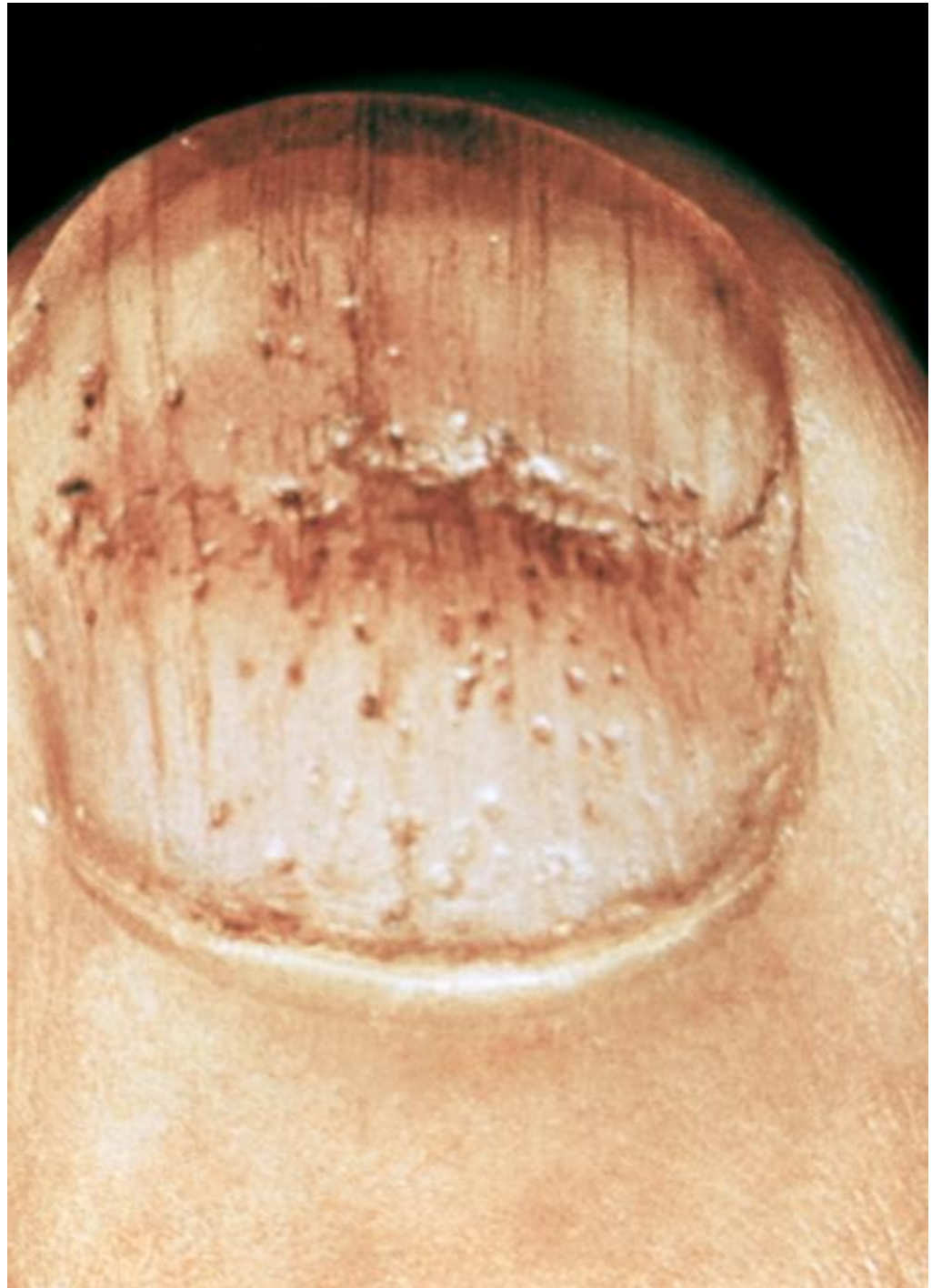
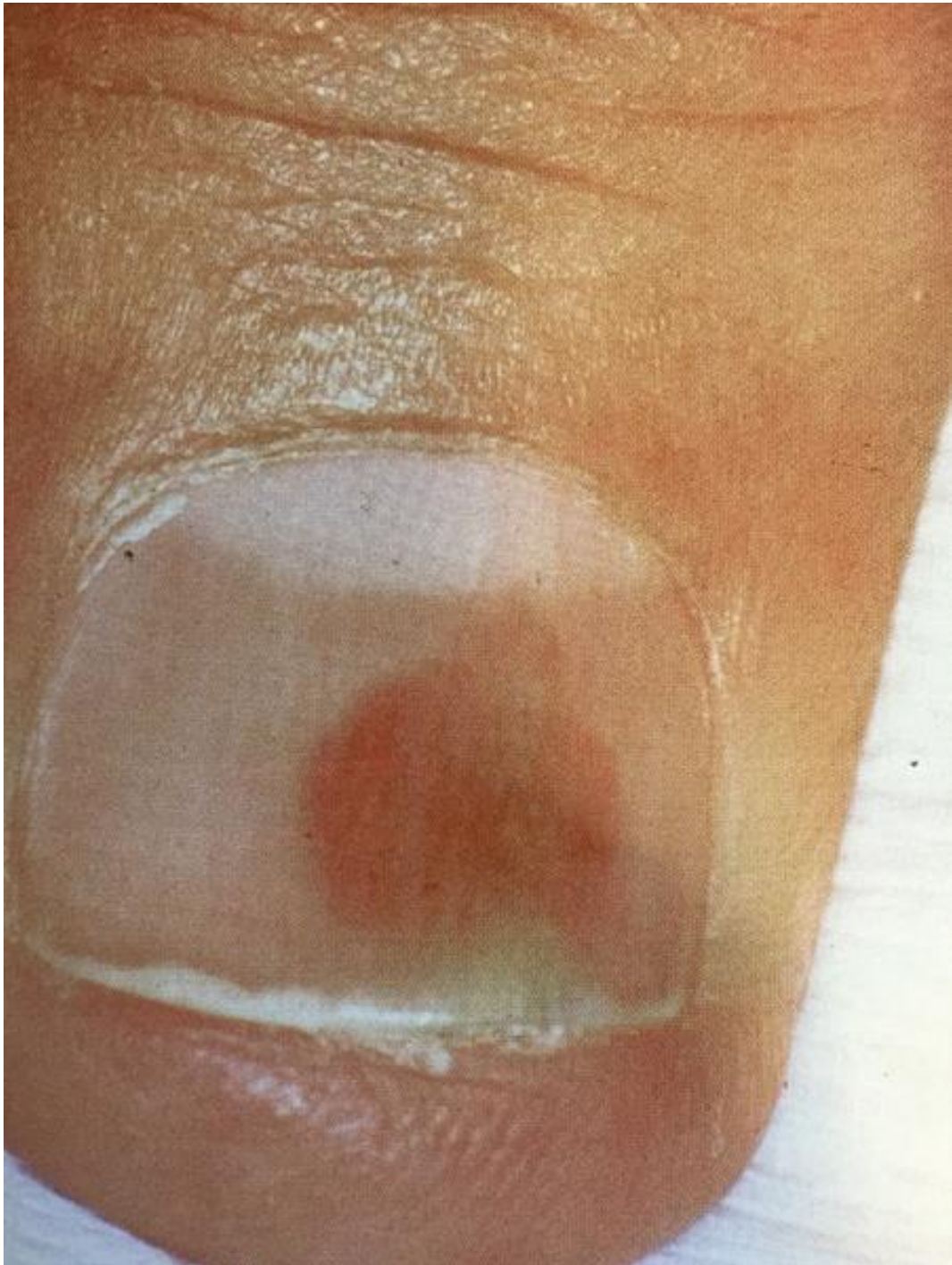




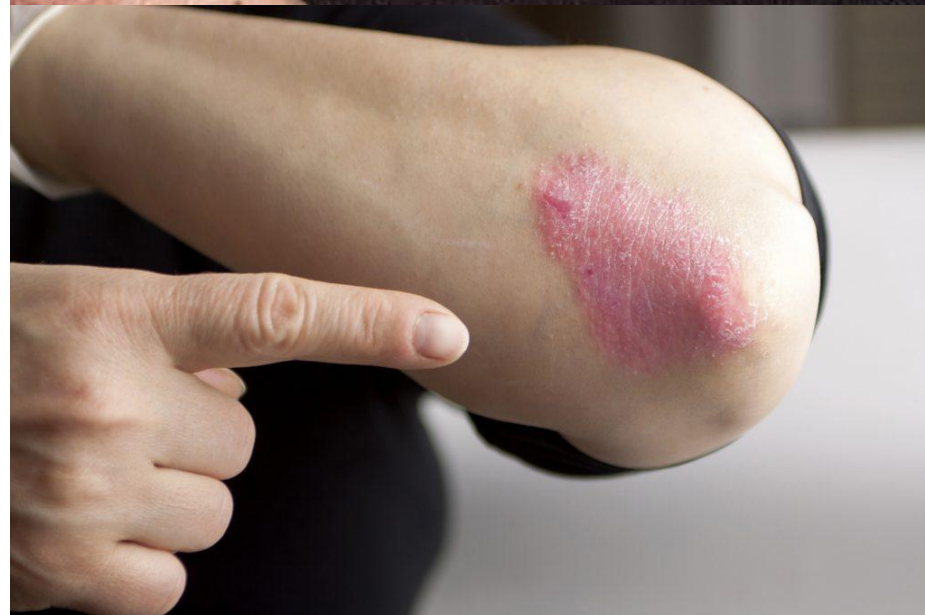
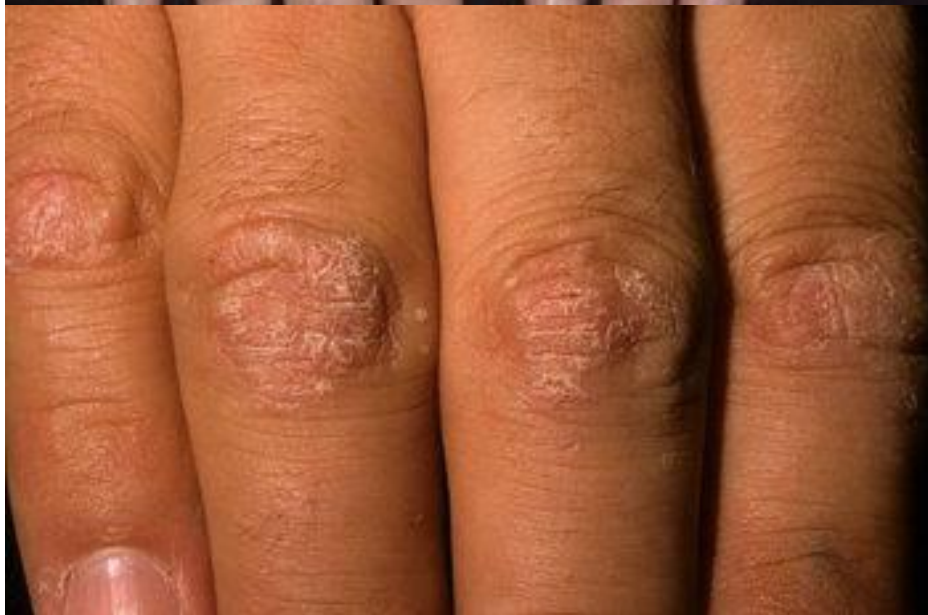
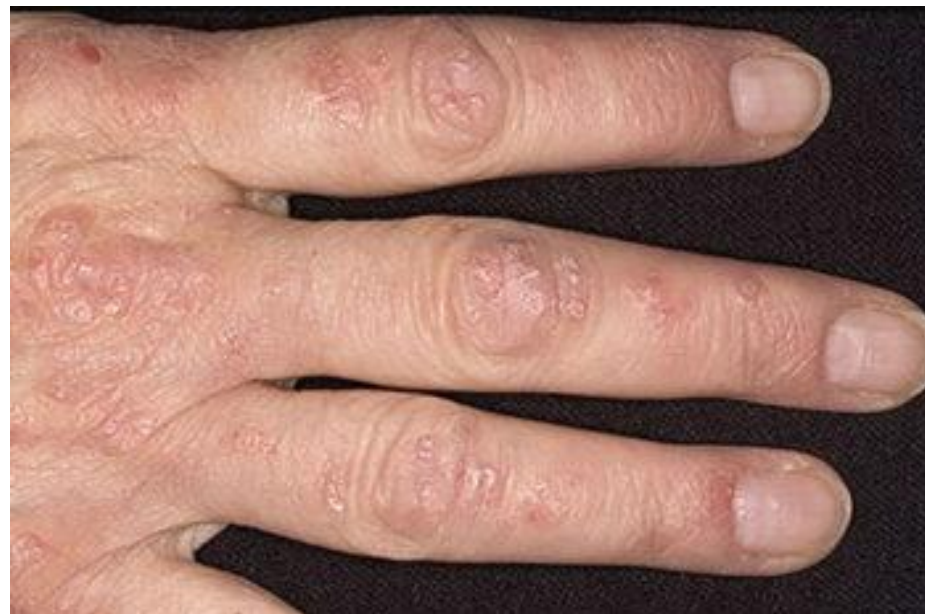
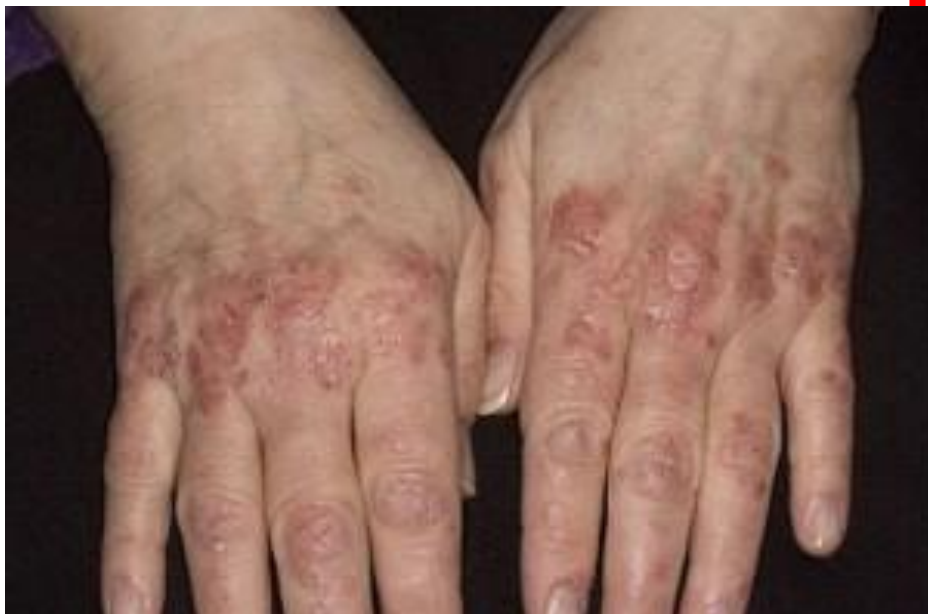
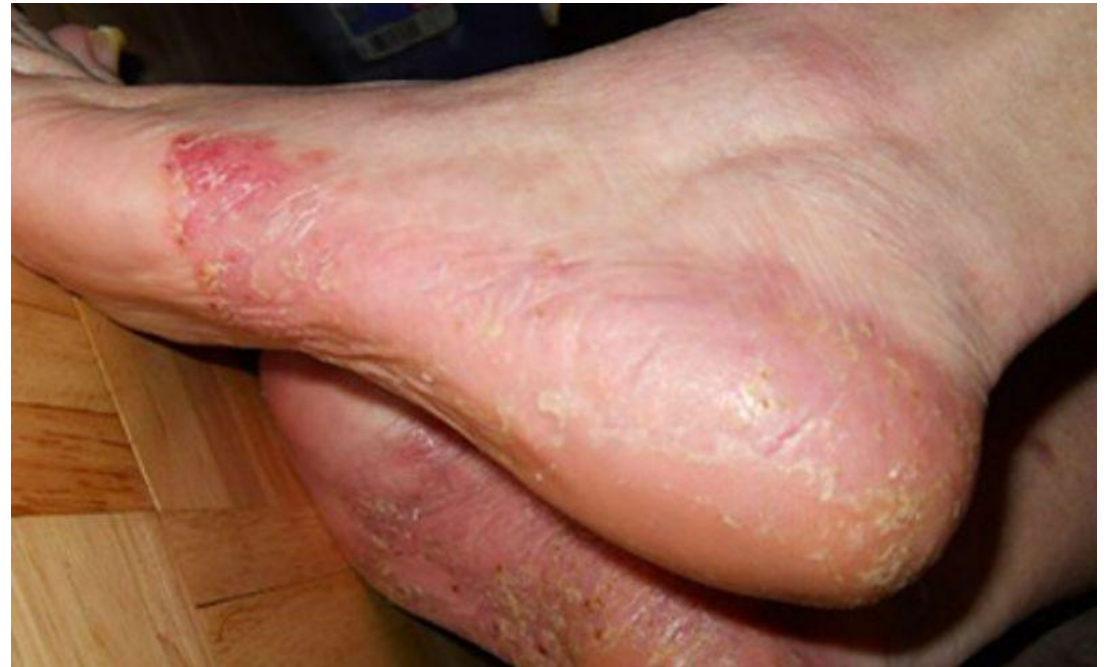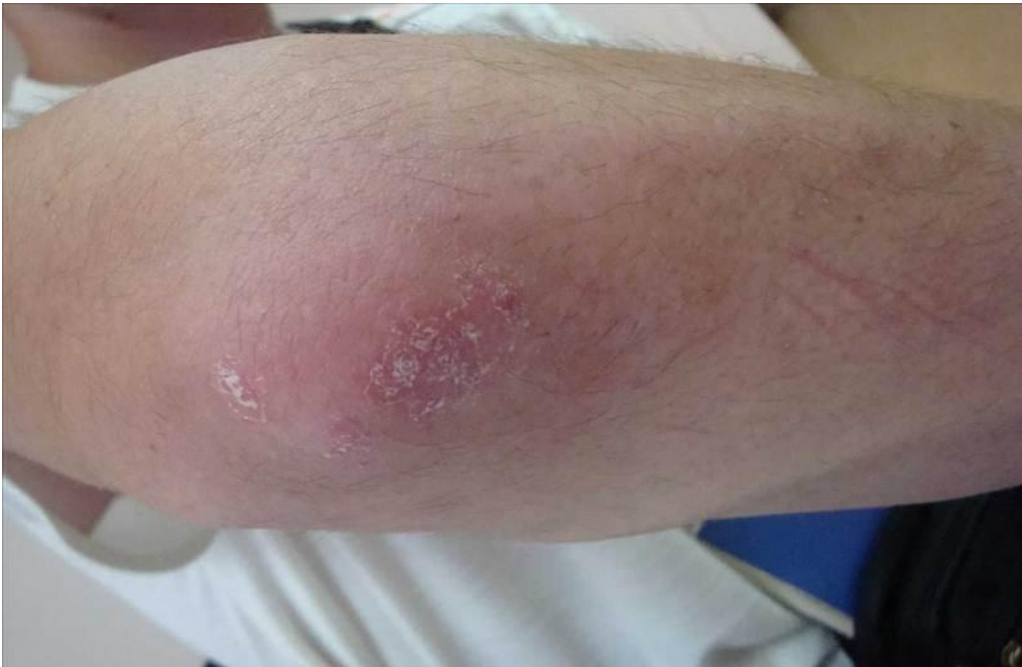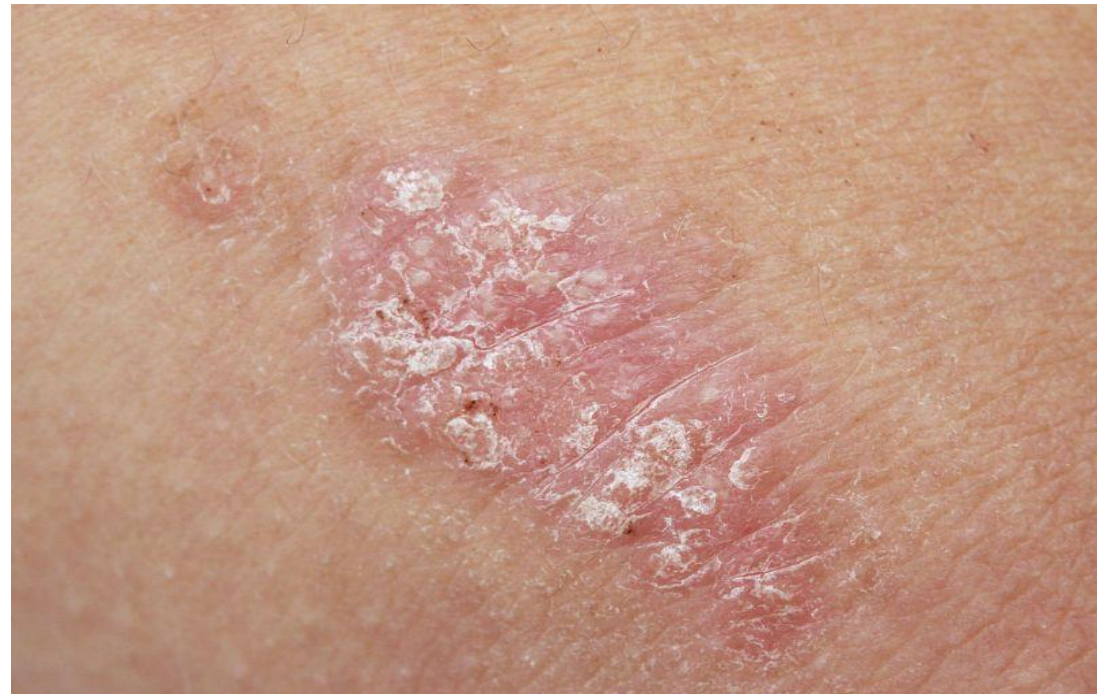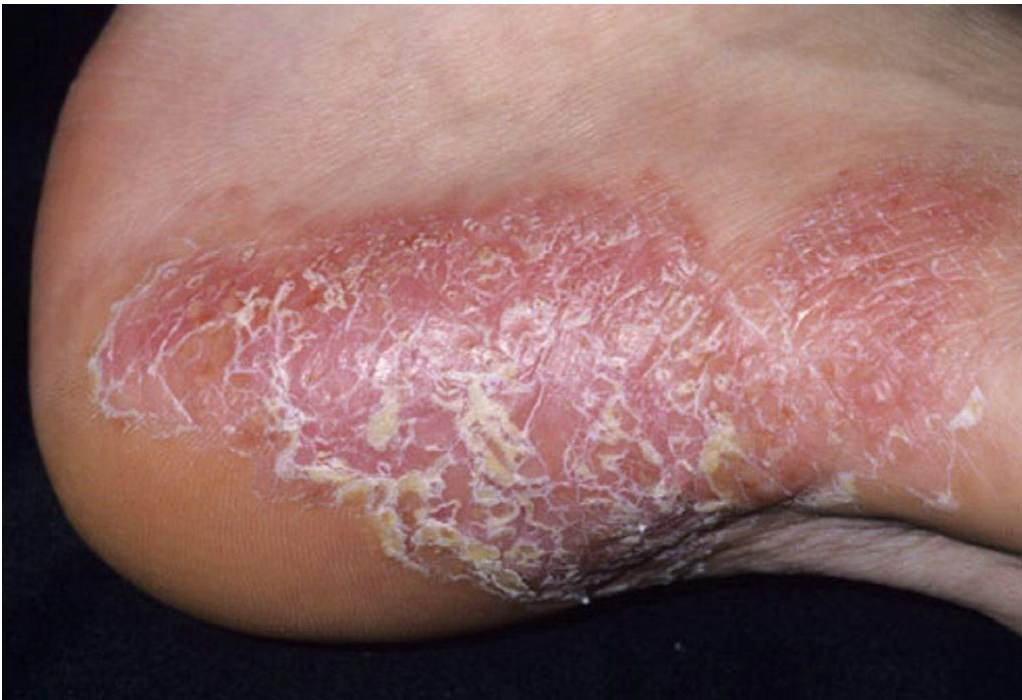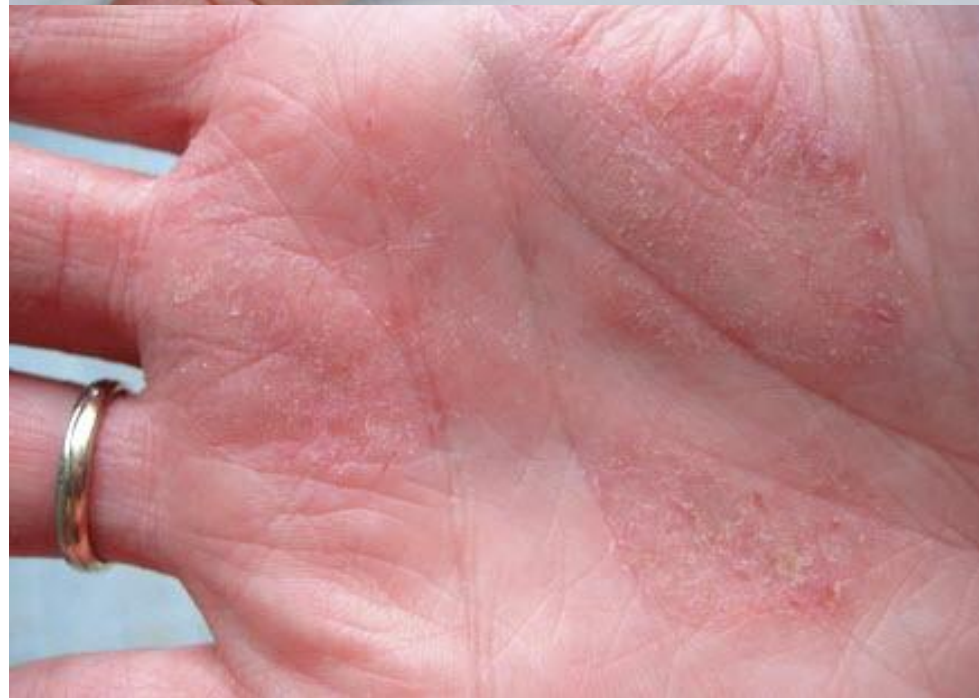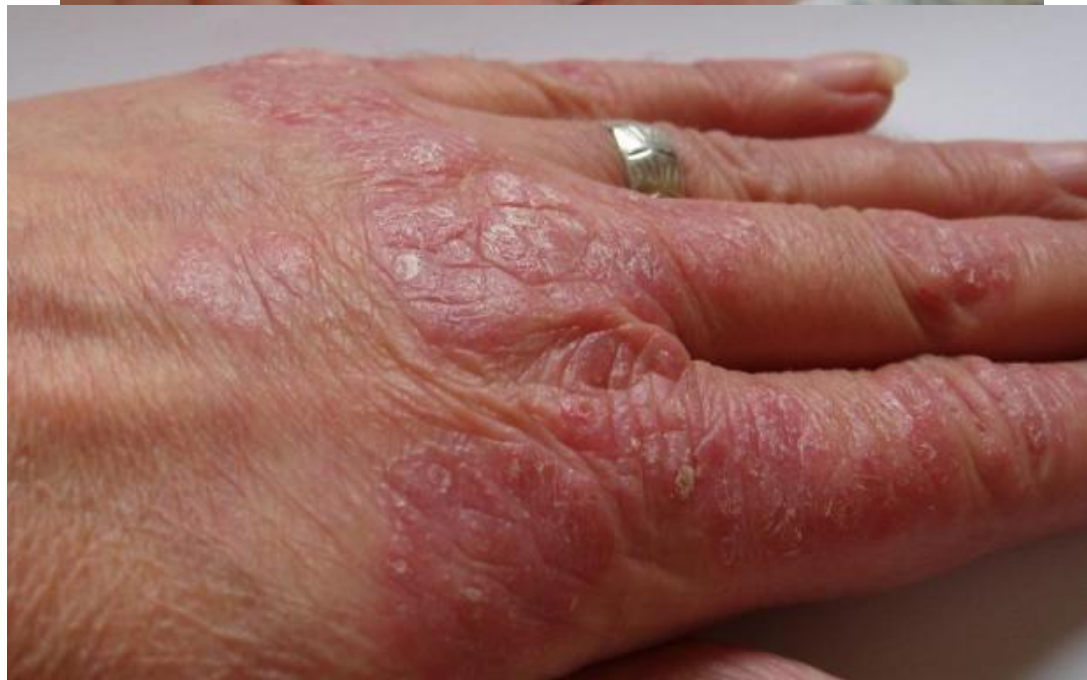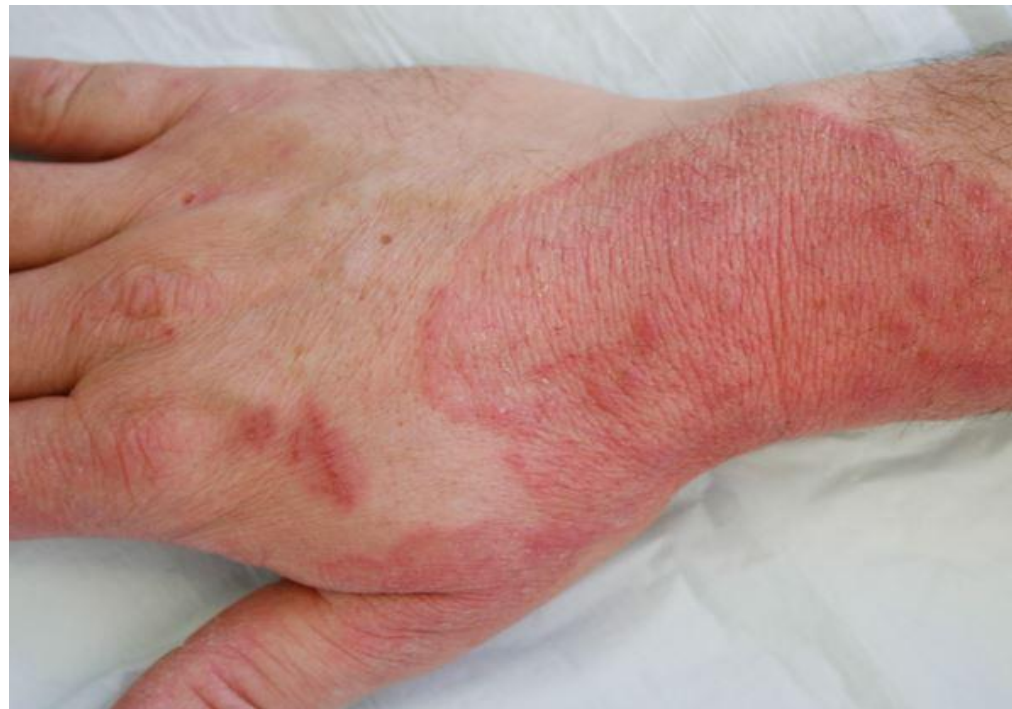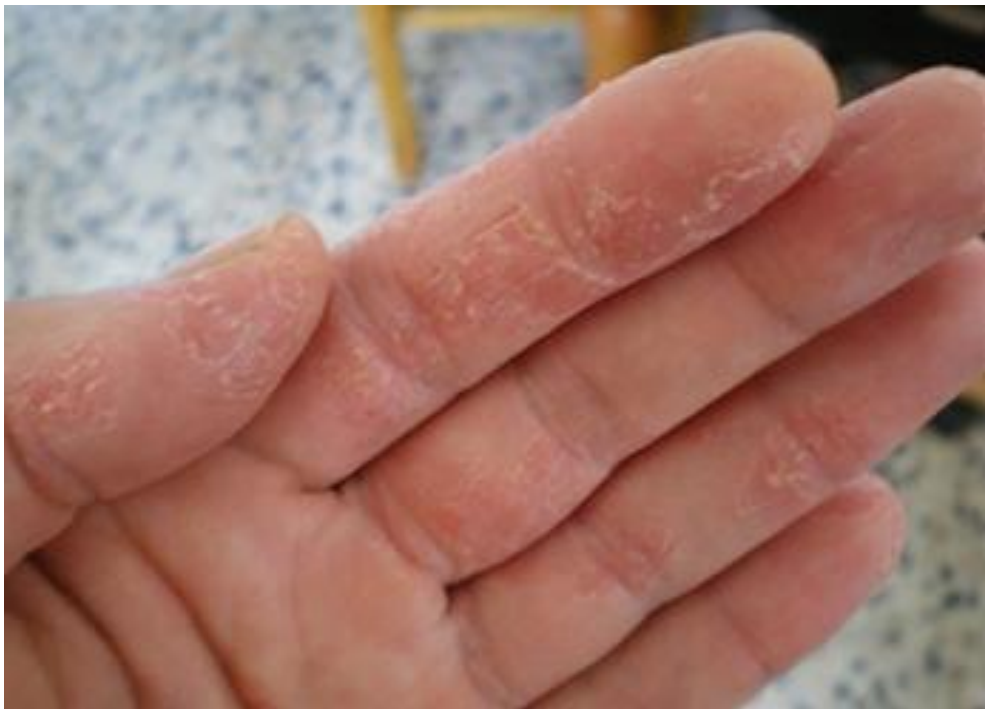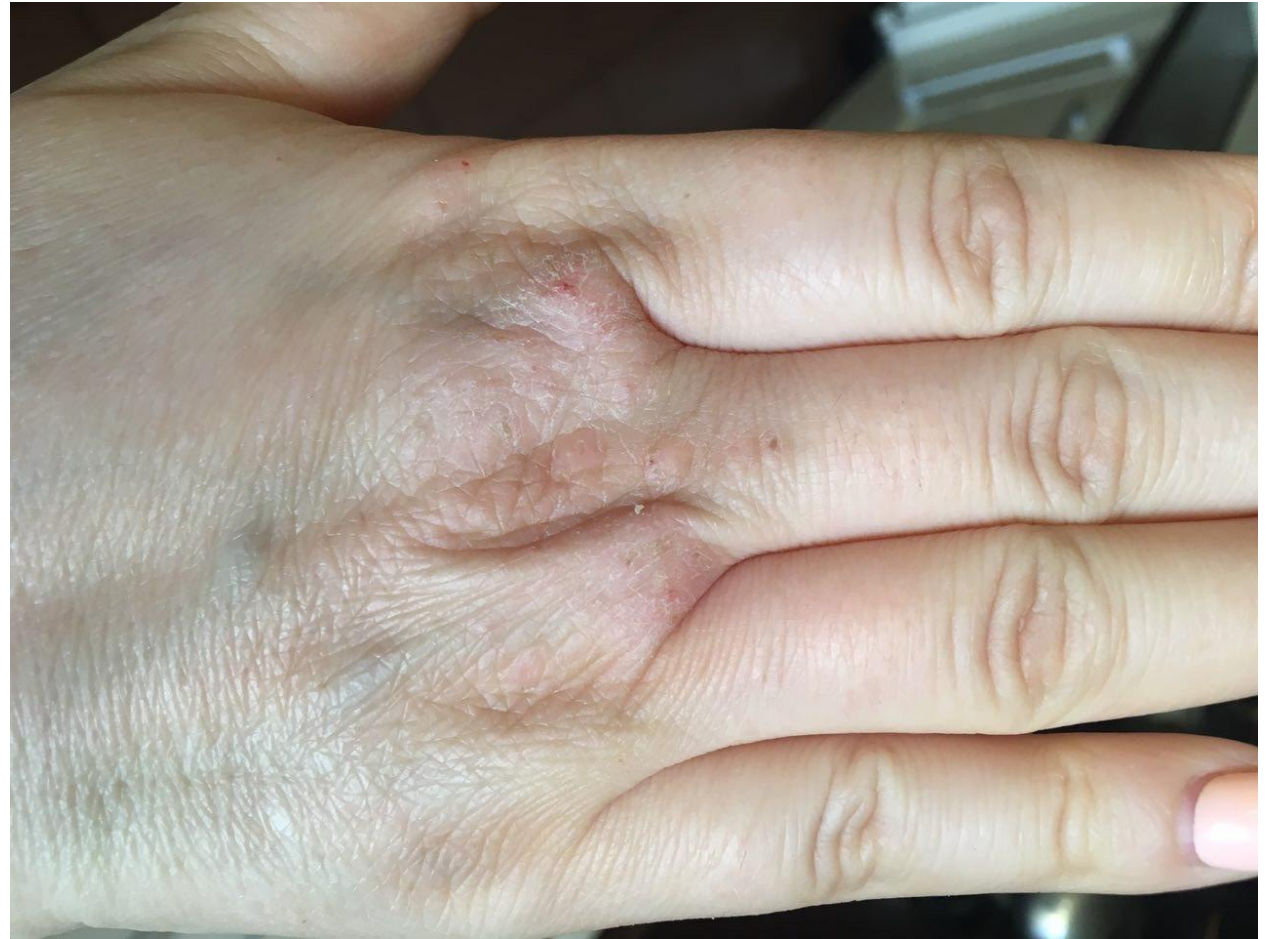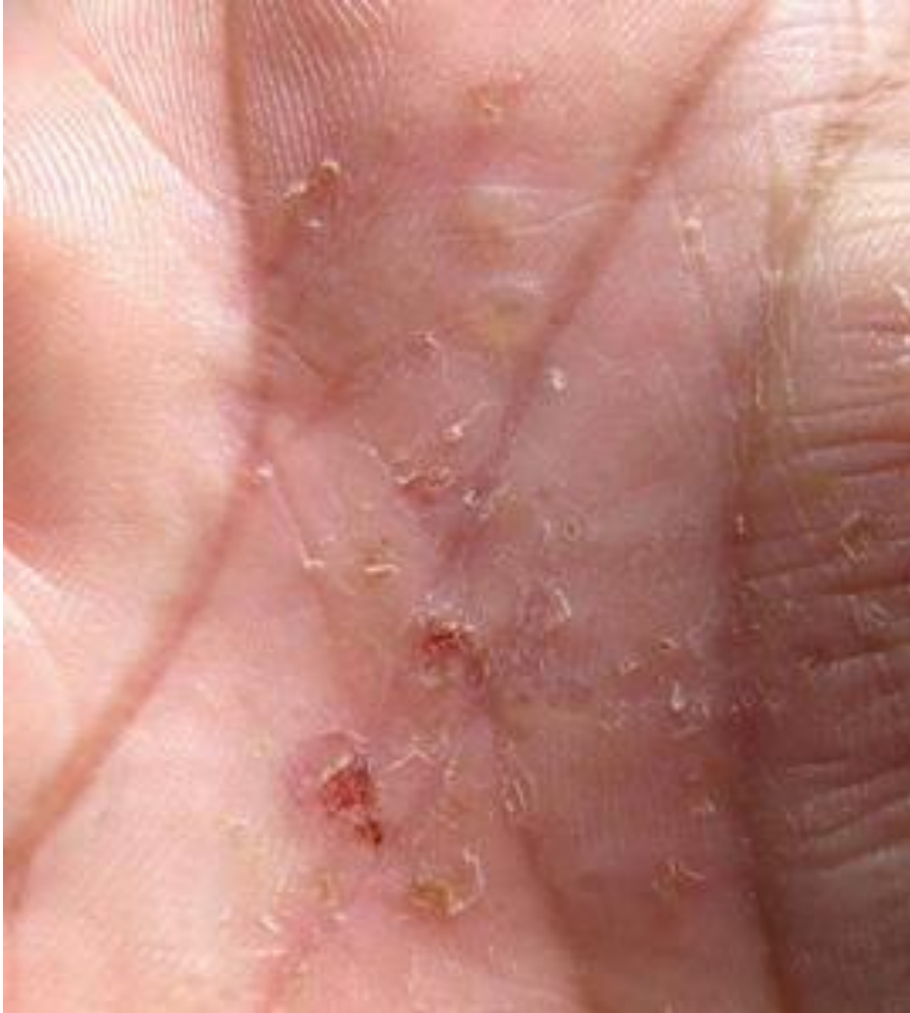Псориаз кожи

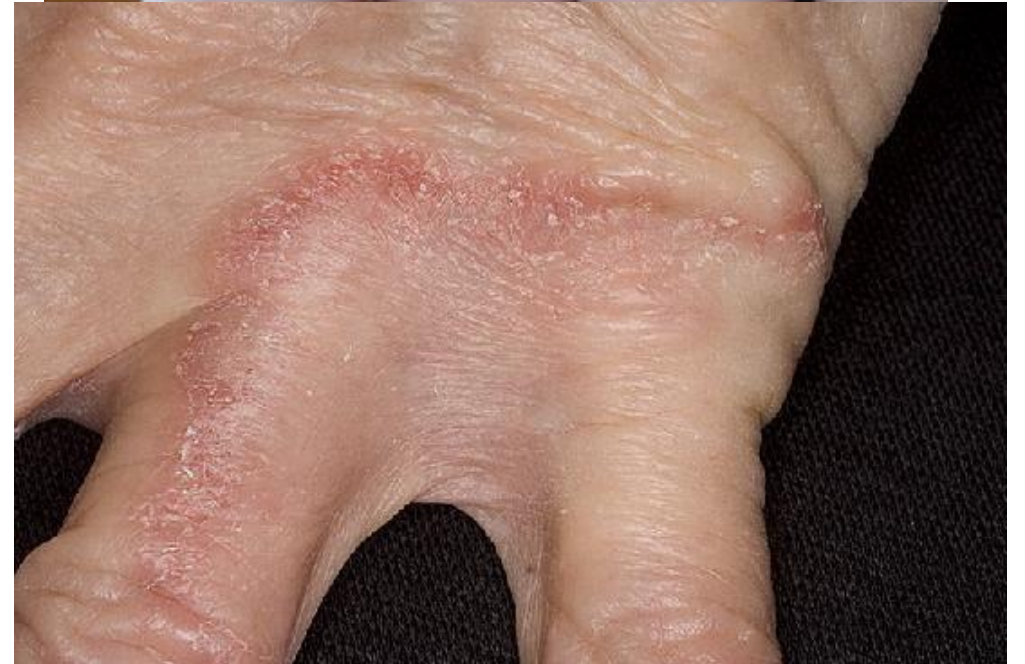
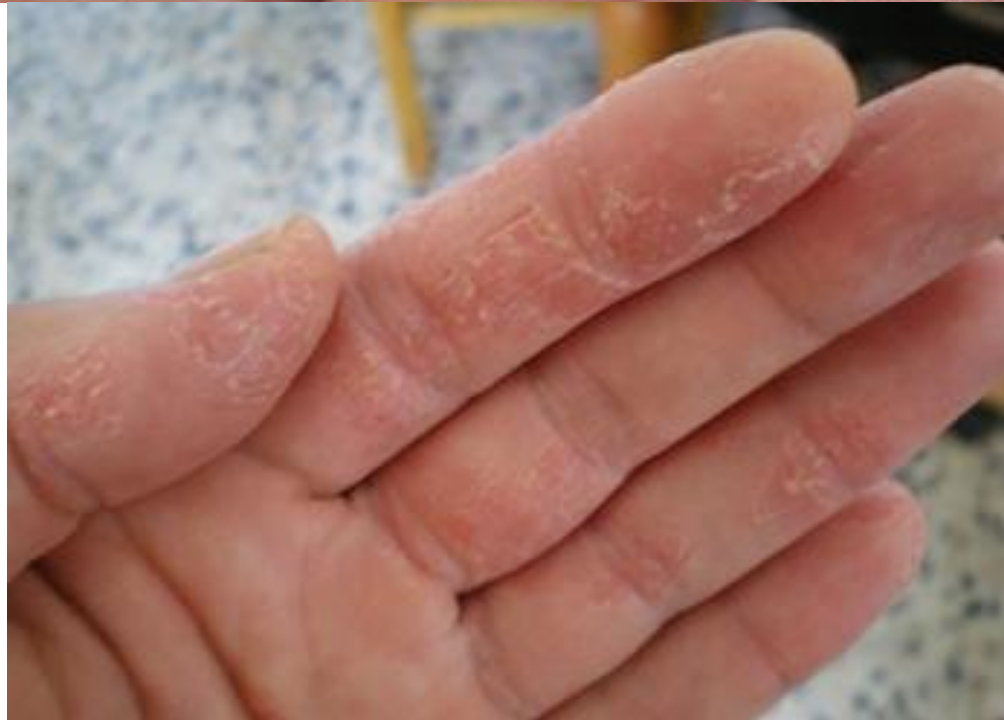
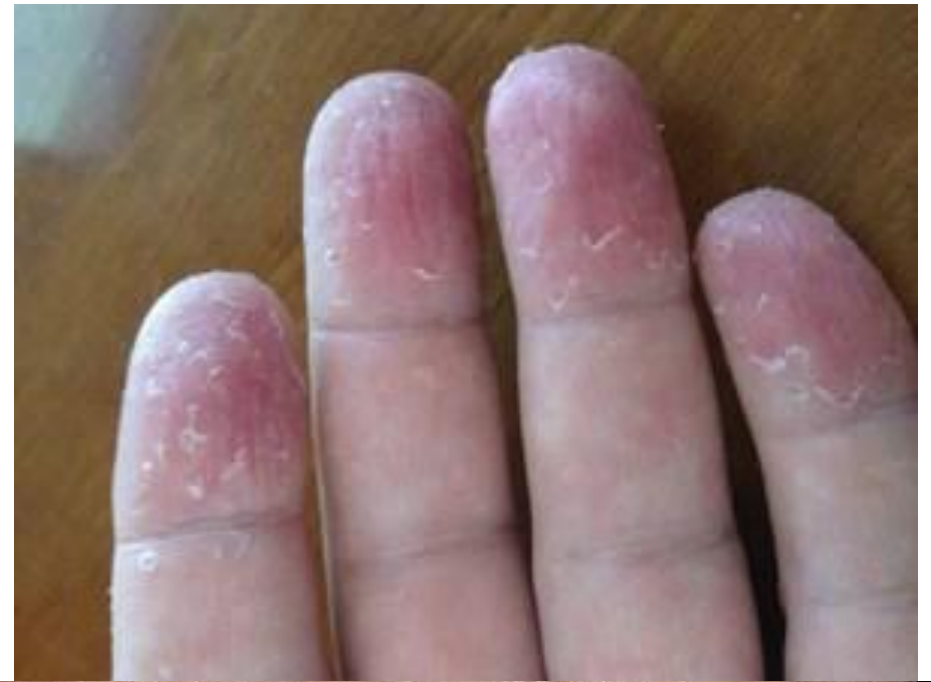
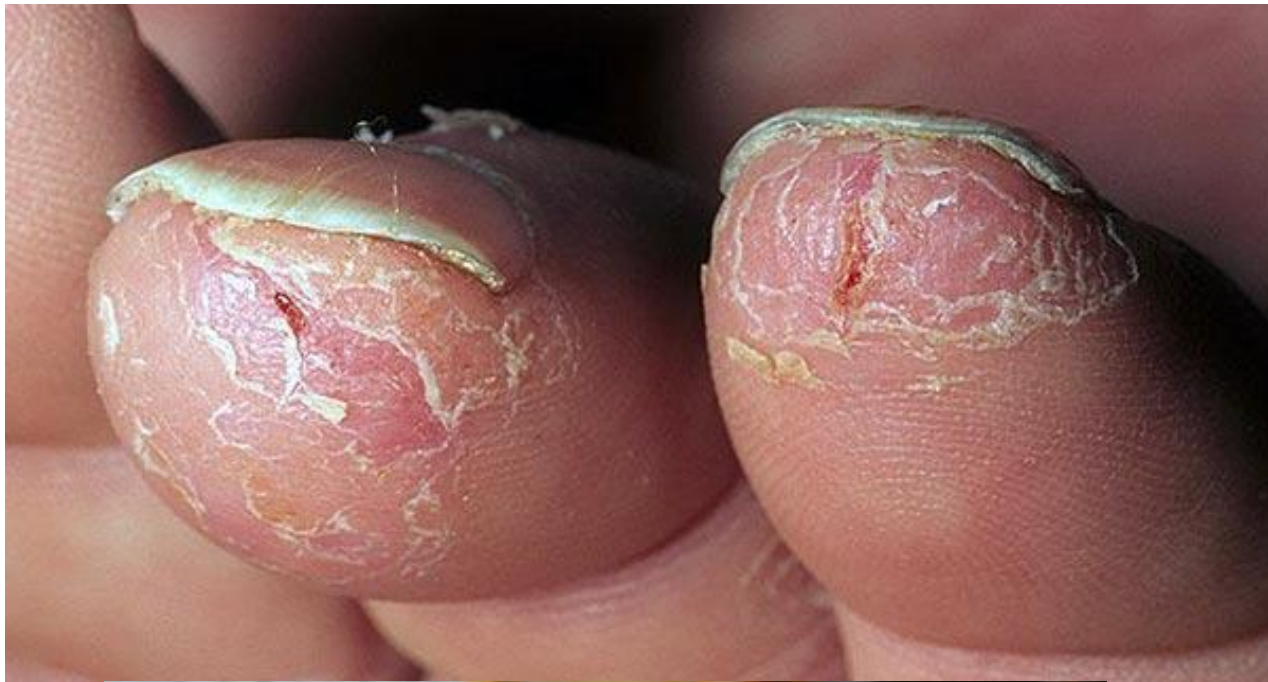


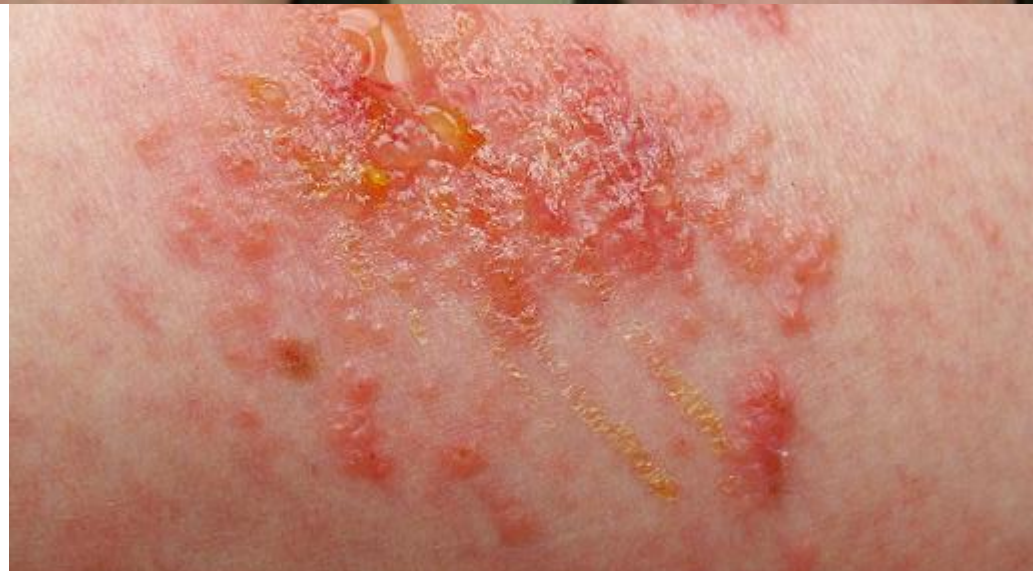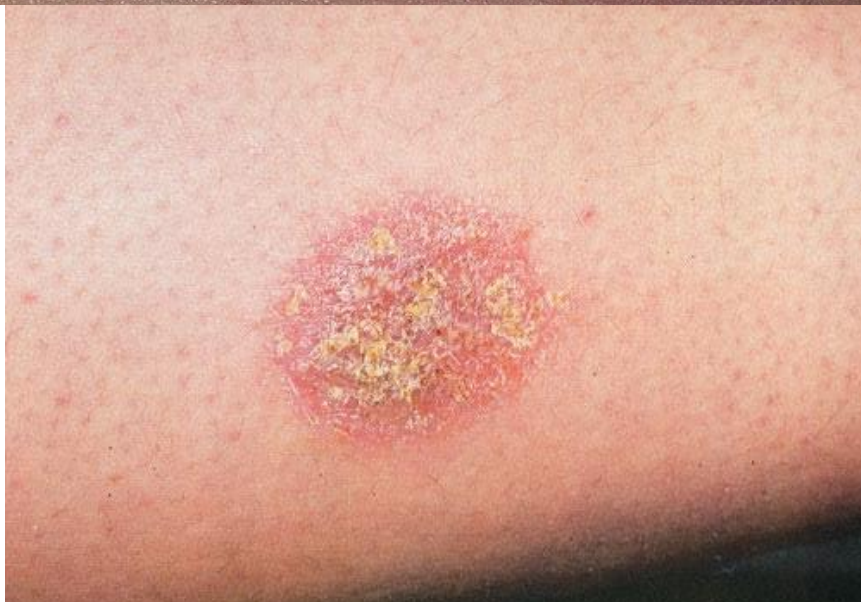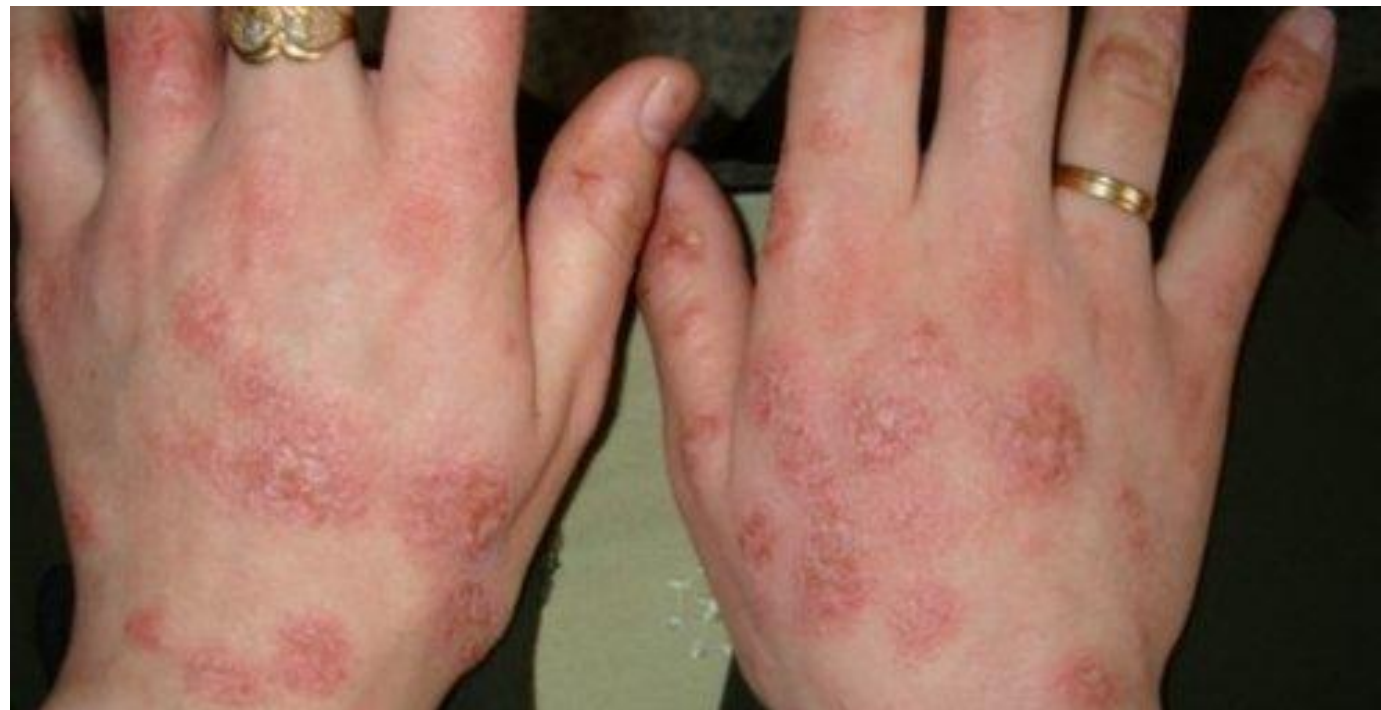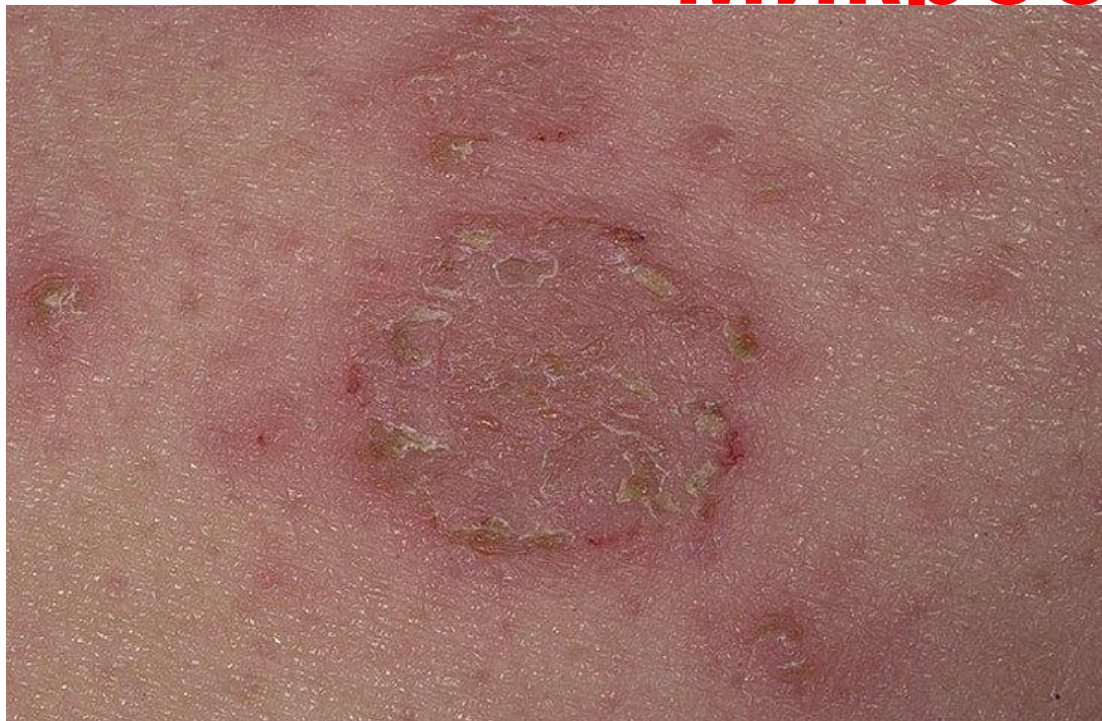Истинная экзема

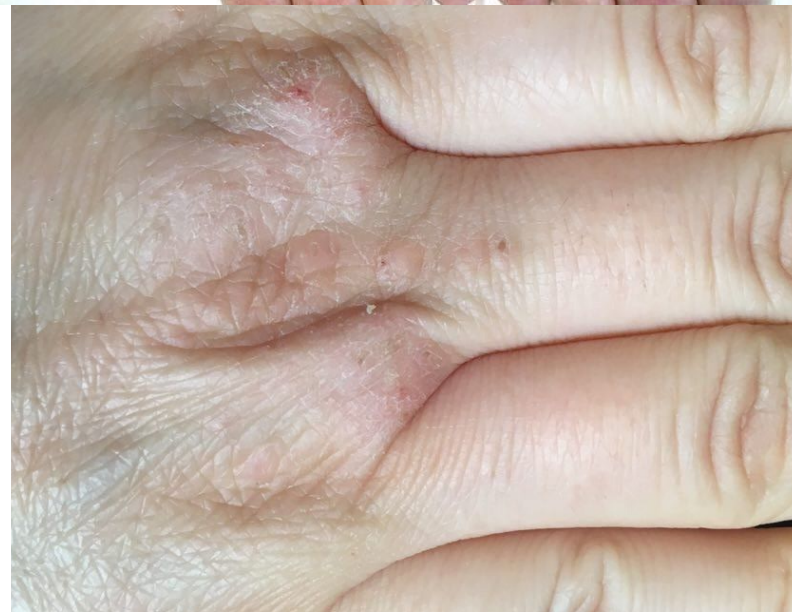
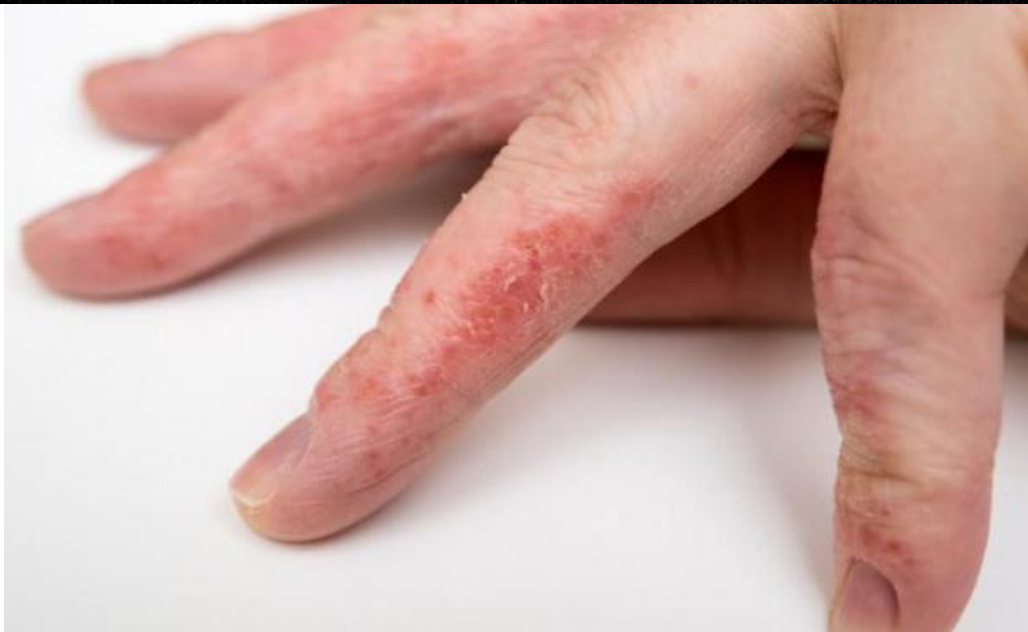
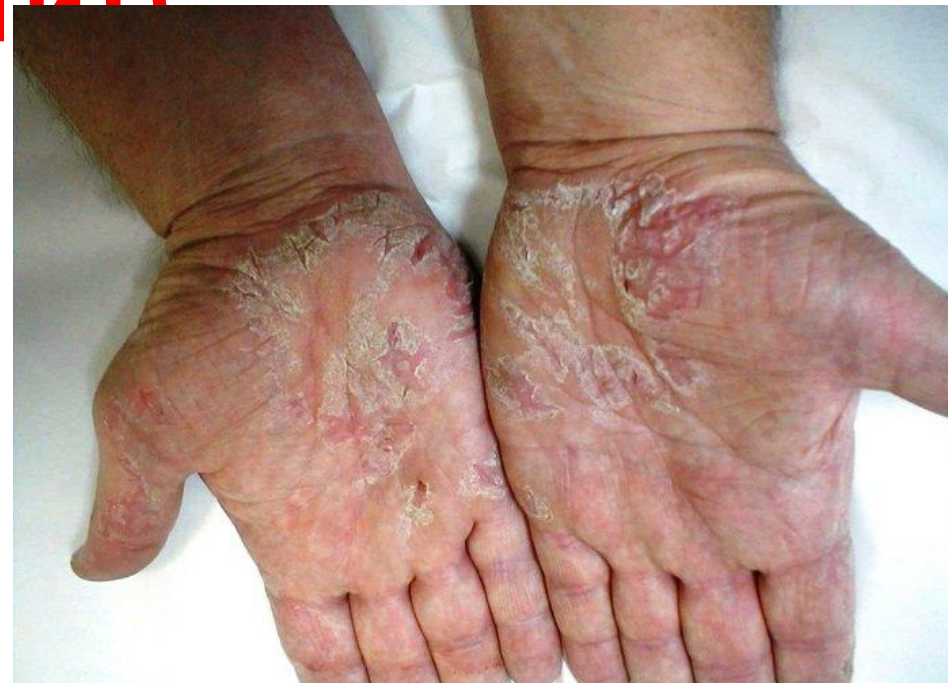
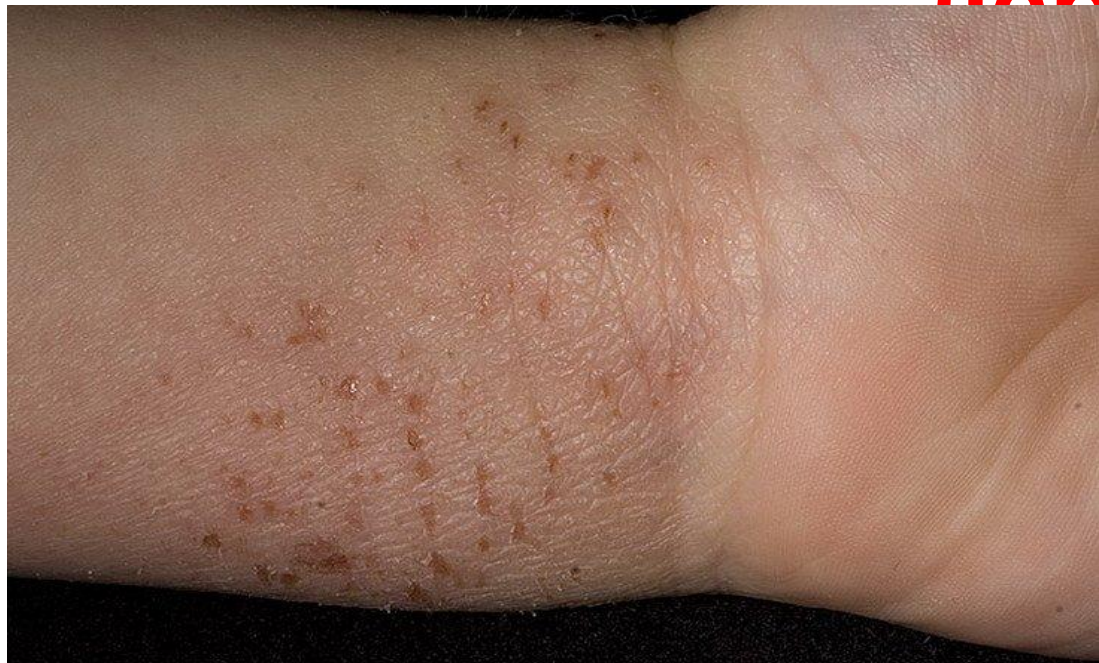
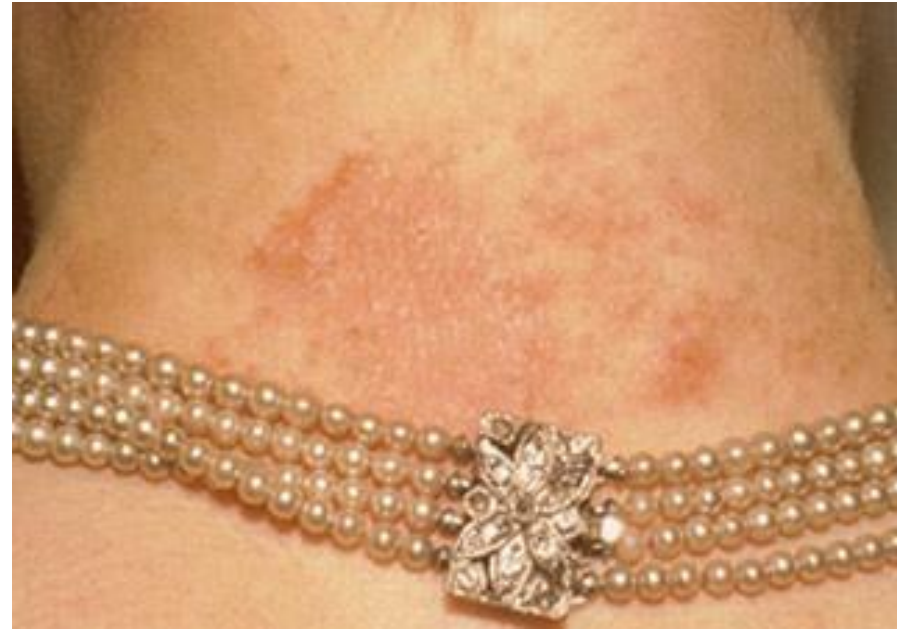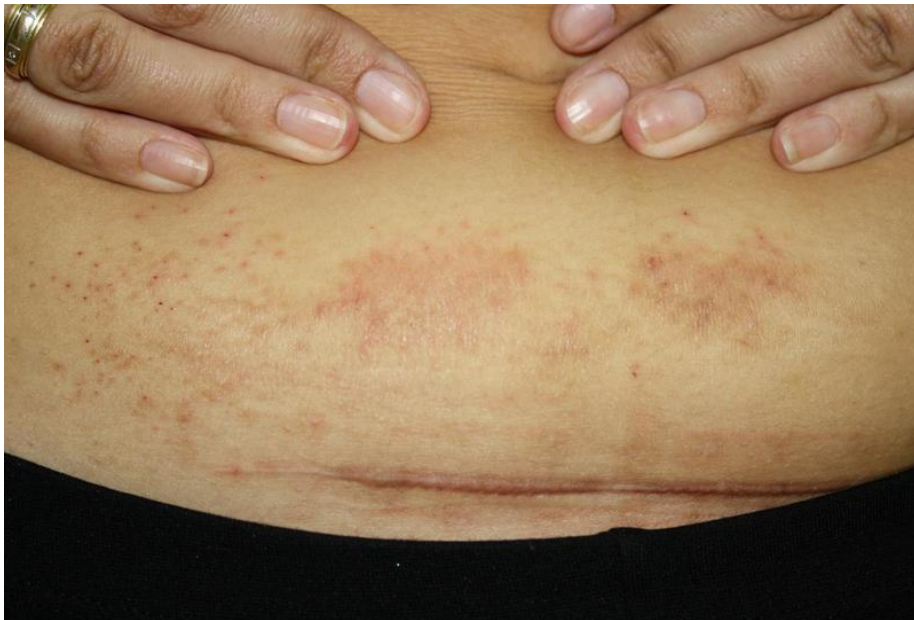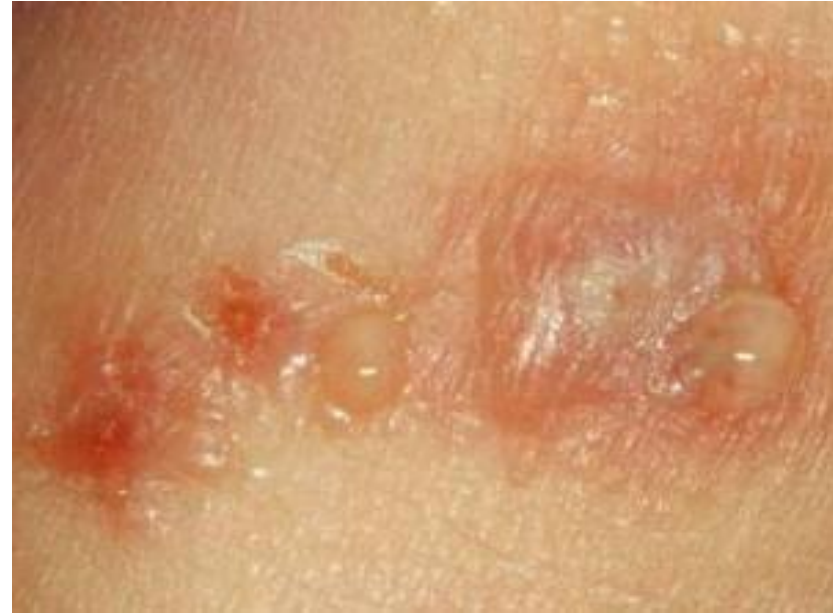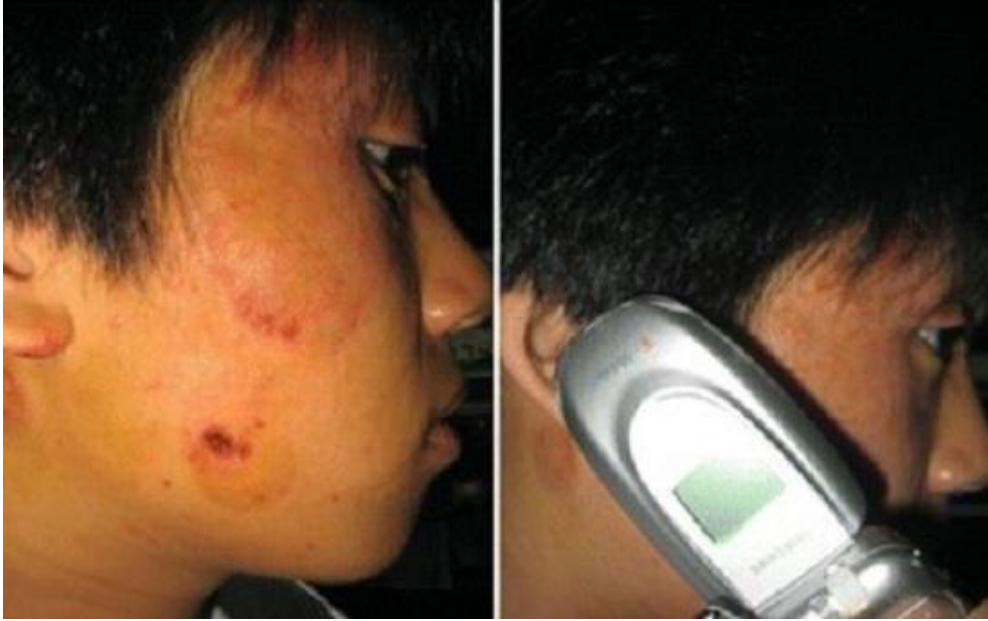Микробная экзема



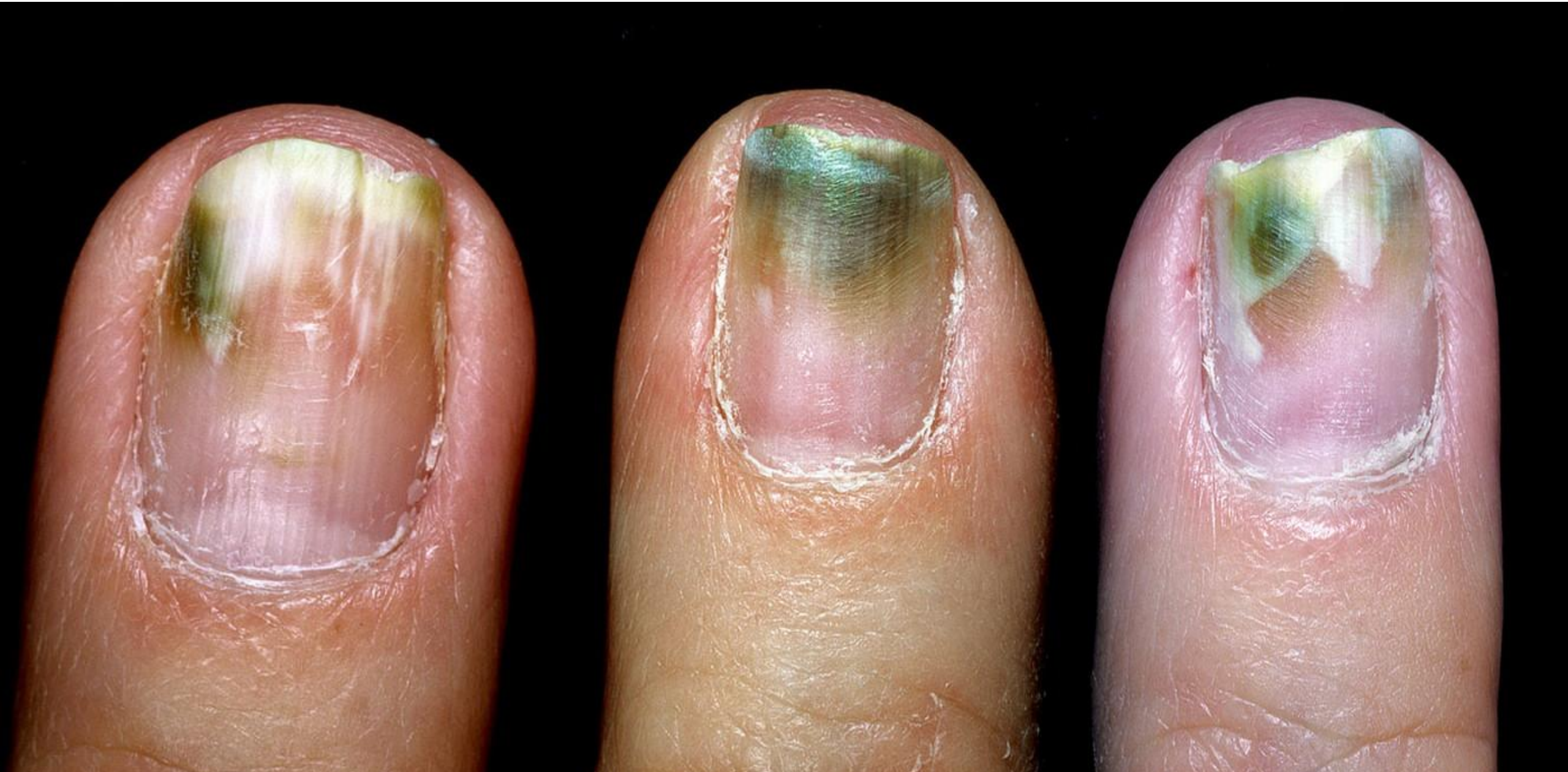Атопическая экзема (атопический дерматит)

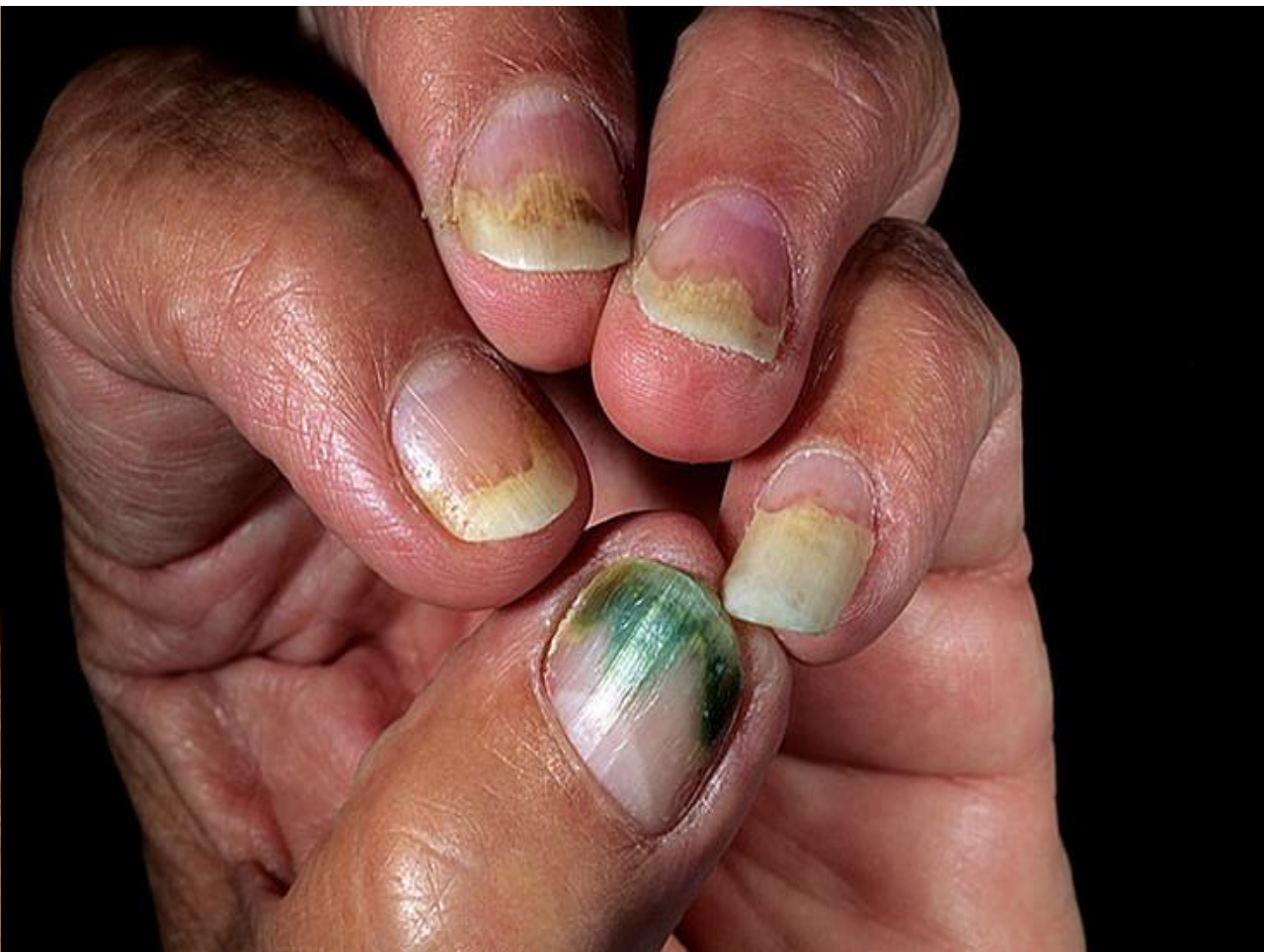
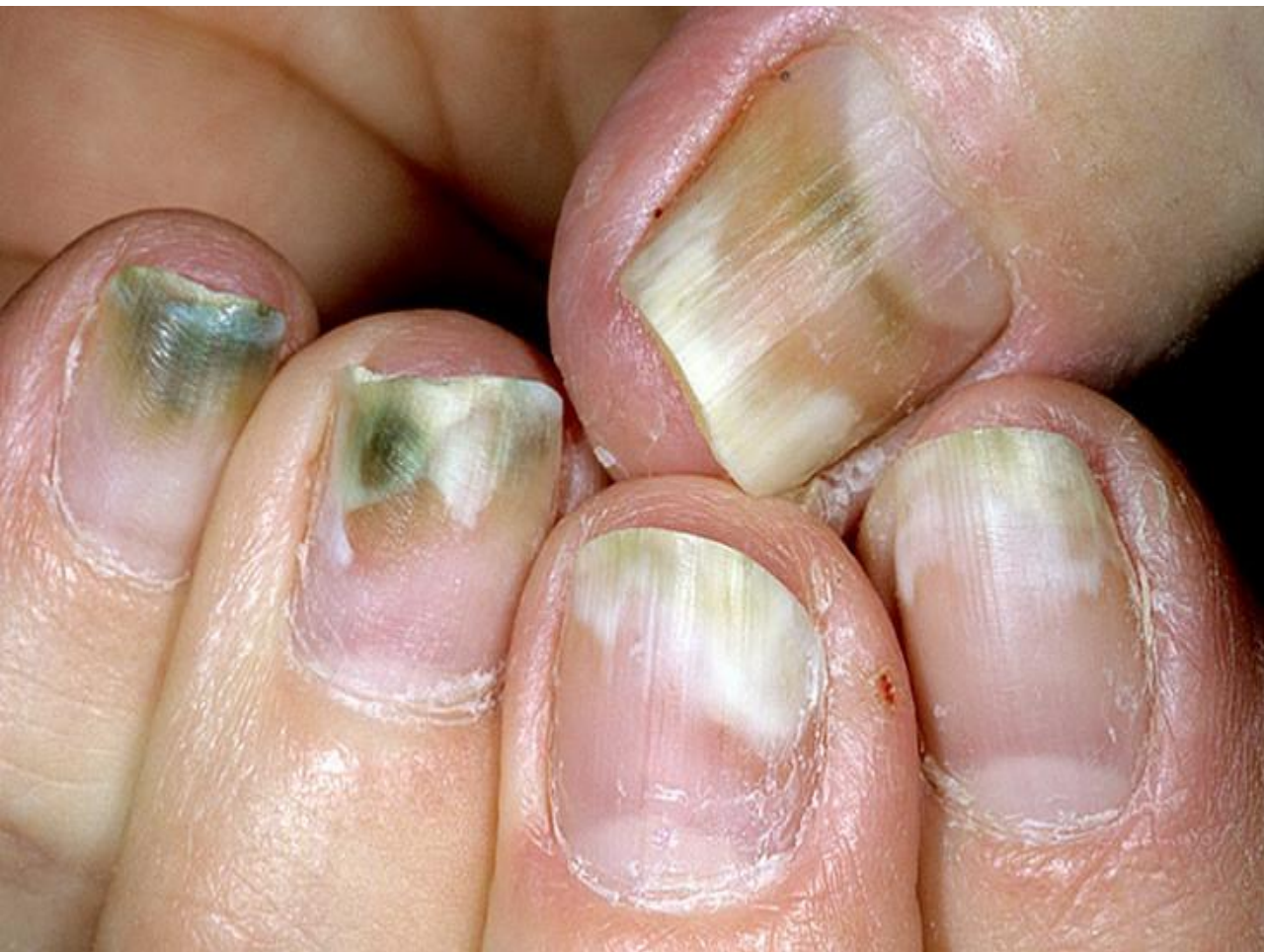
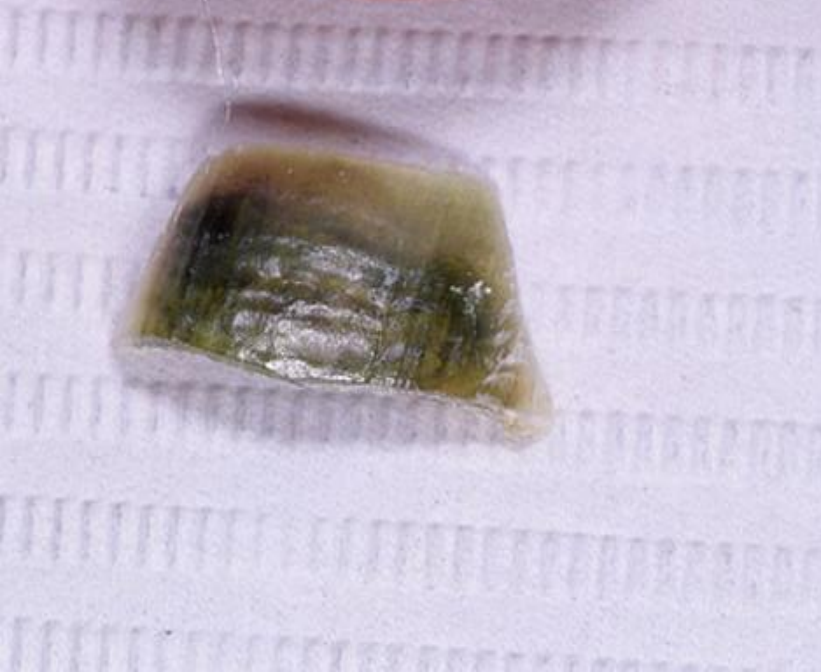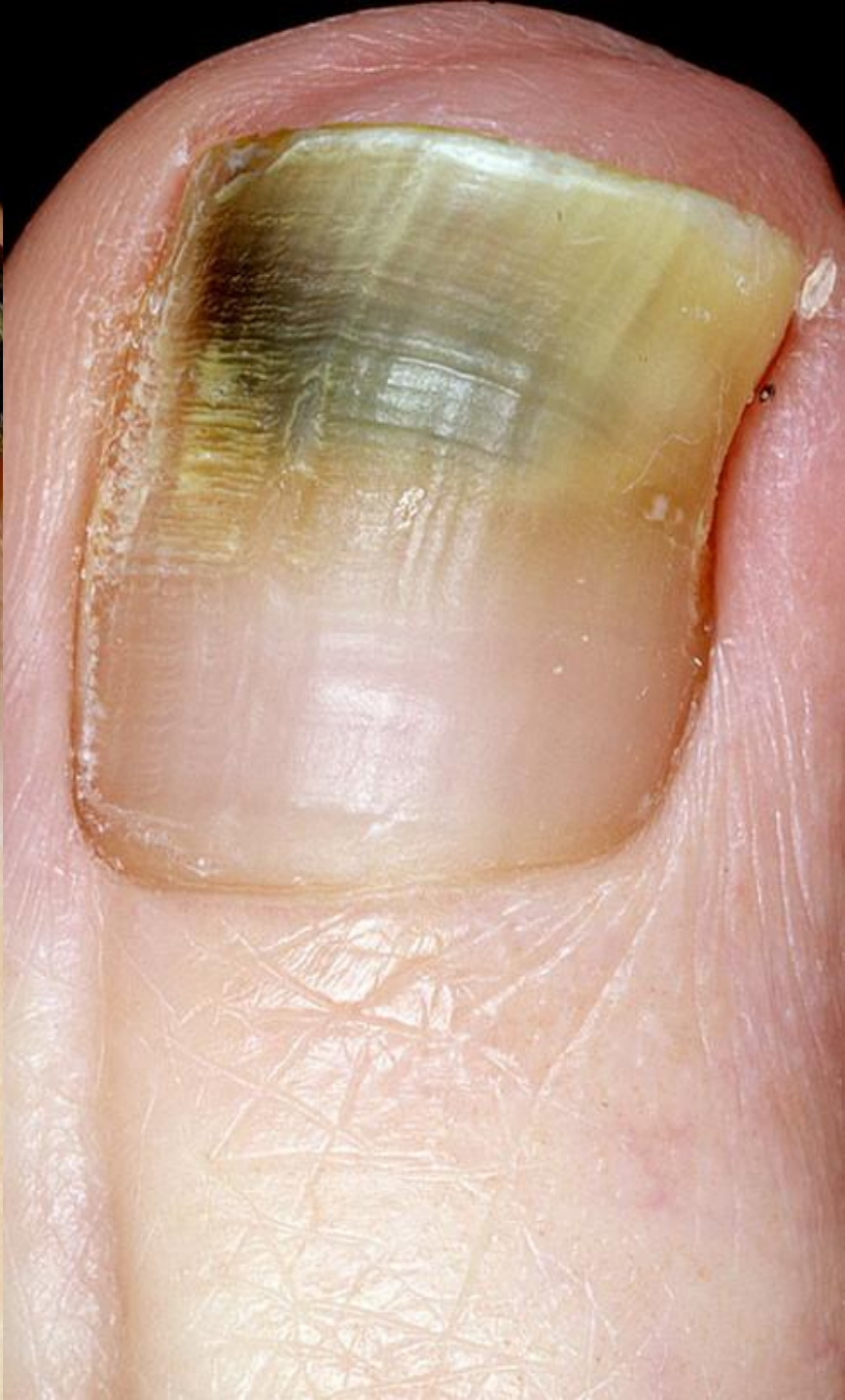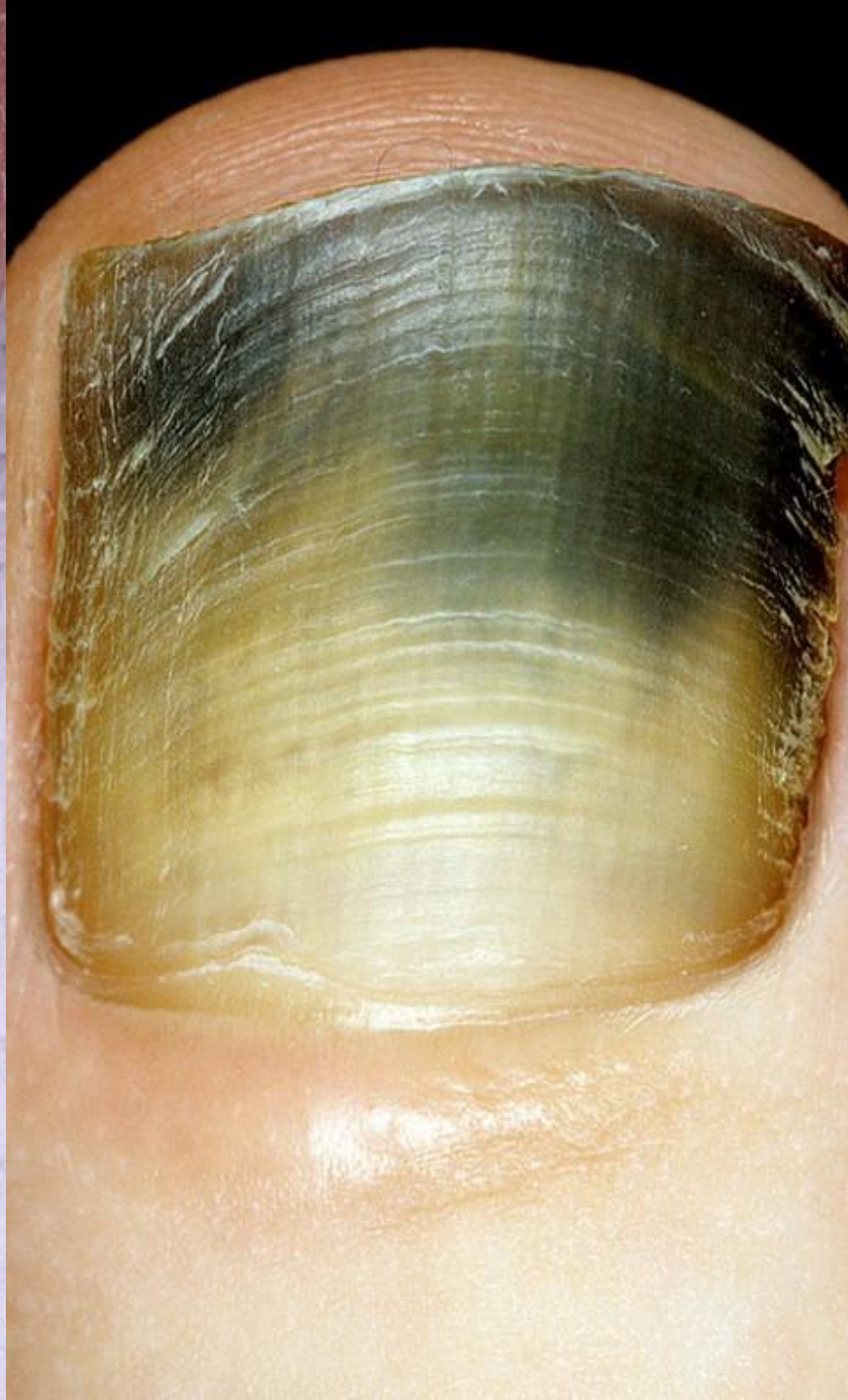
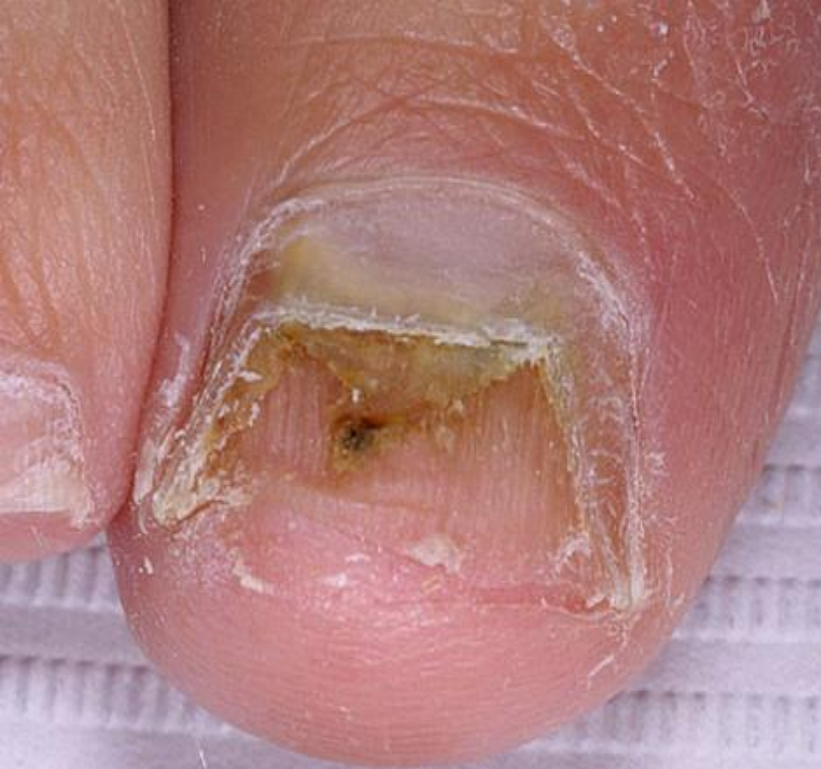Дерматит контактный

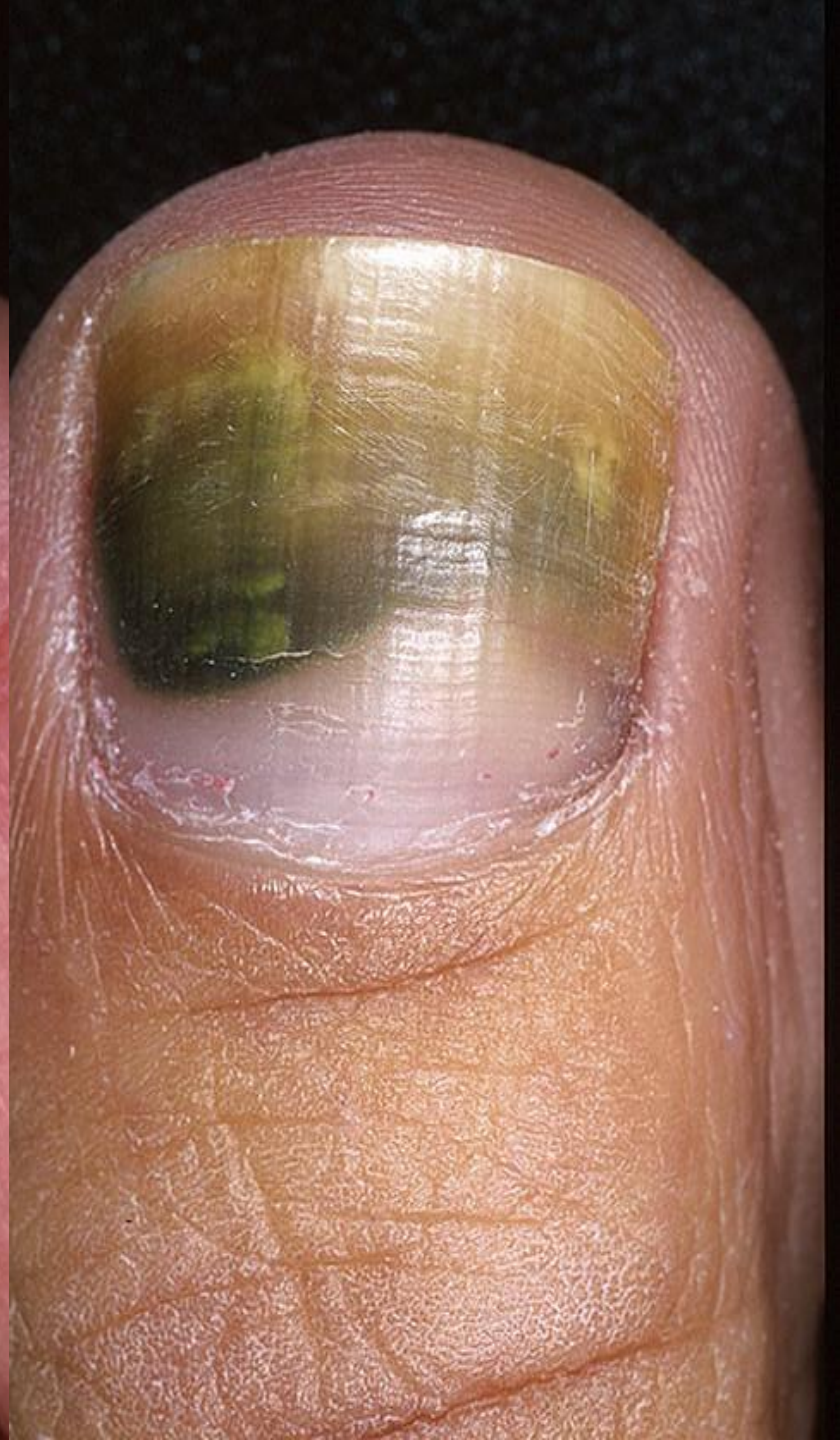
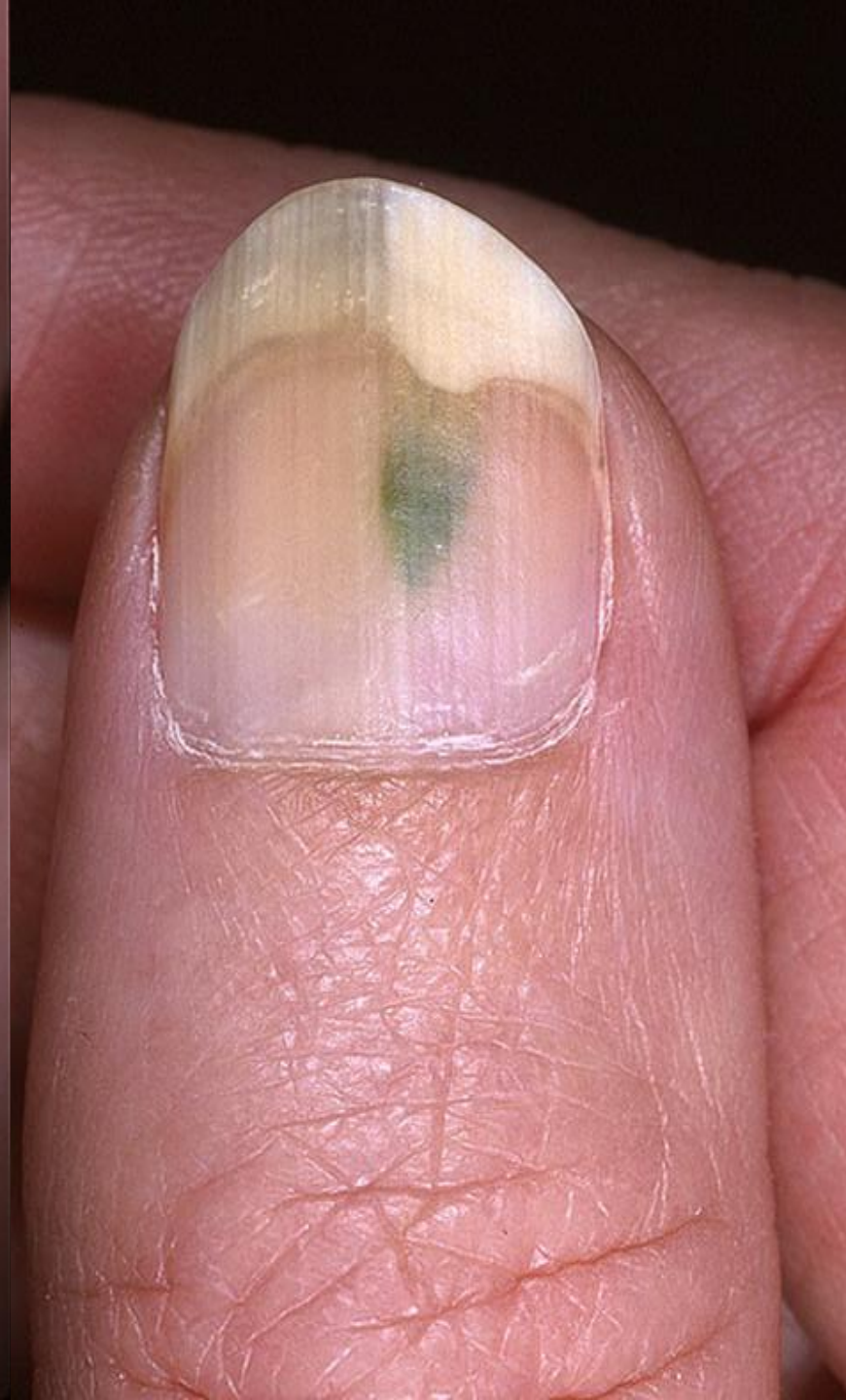
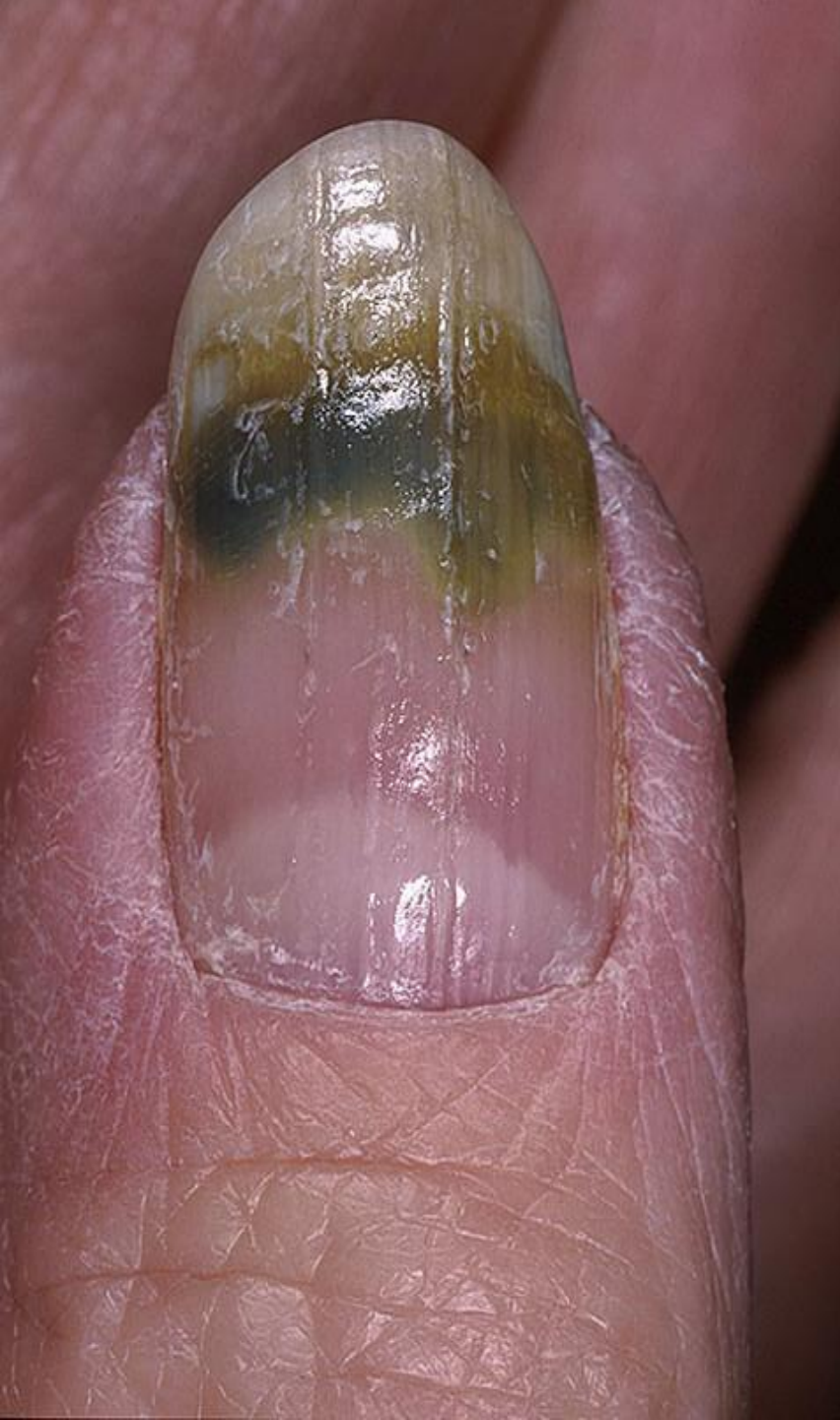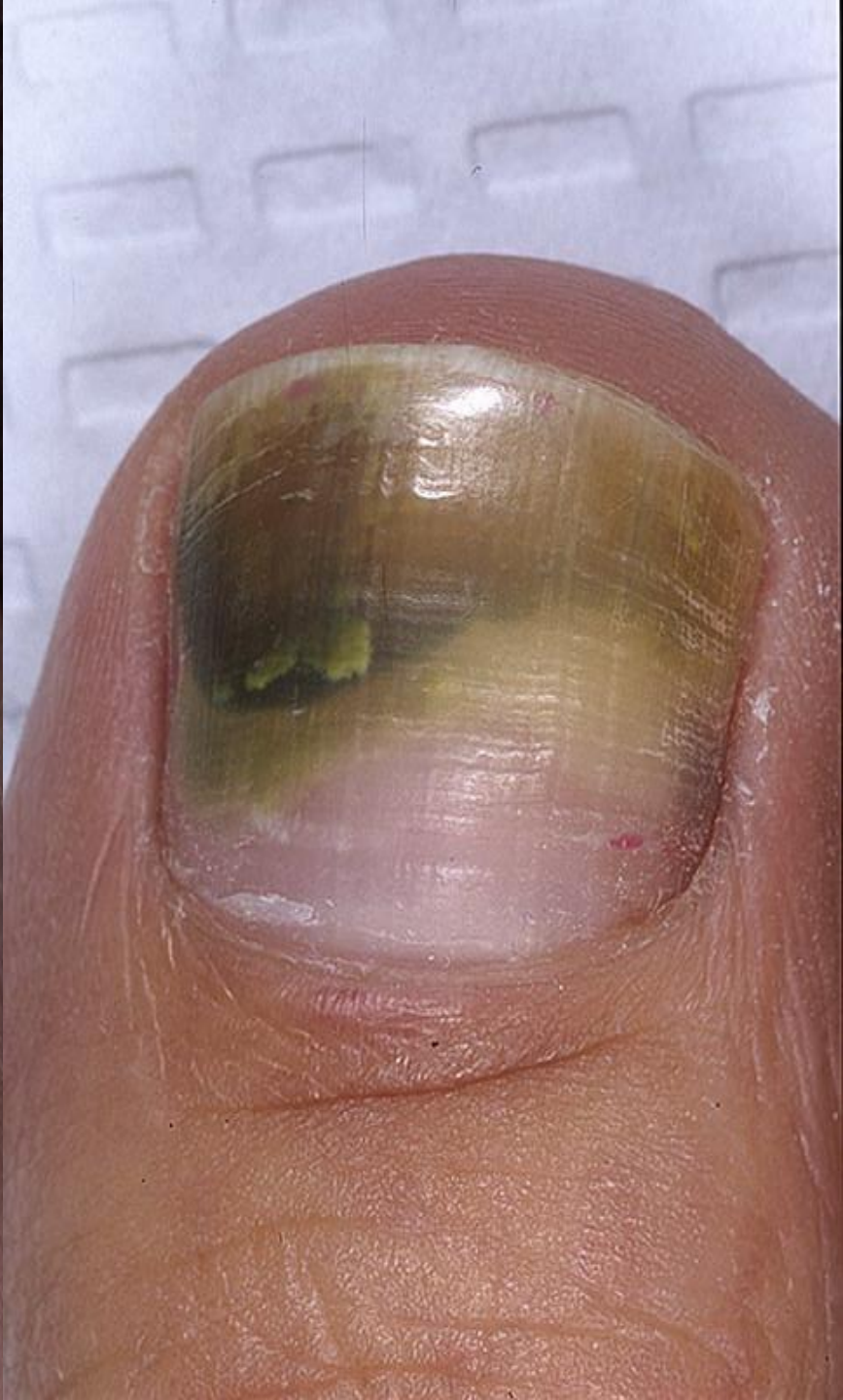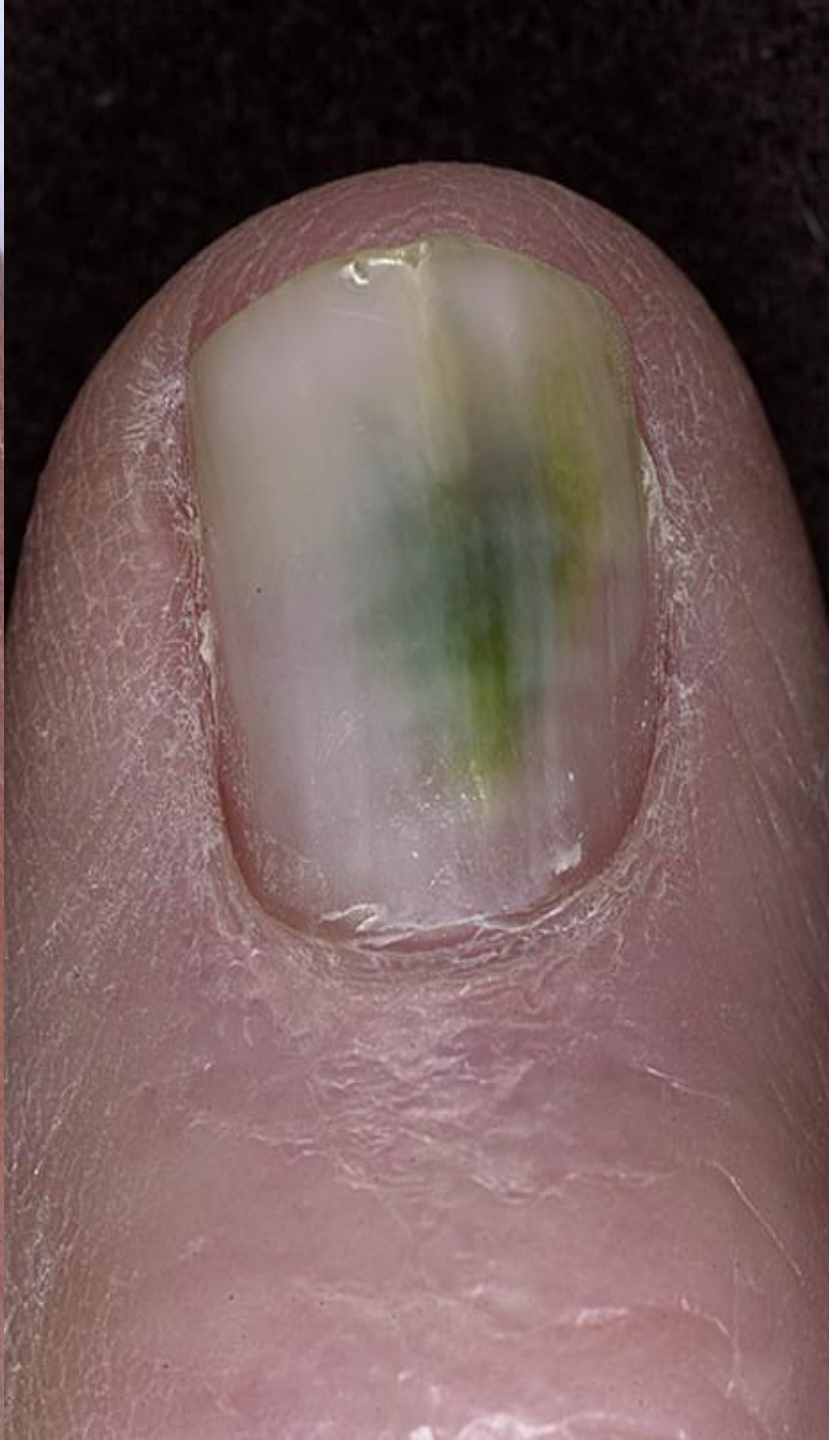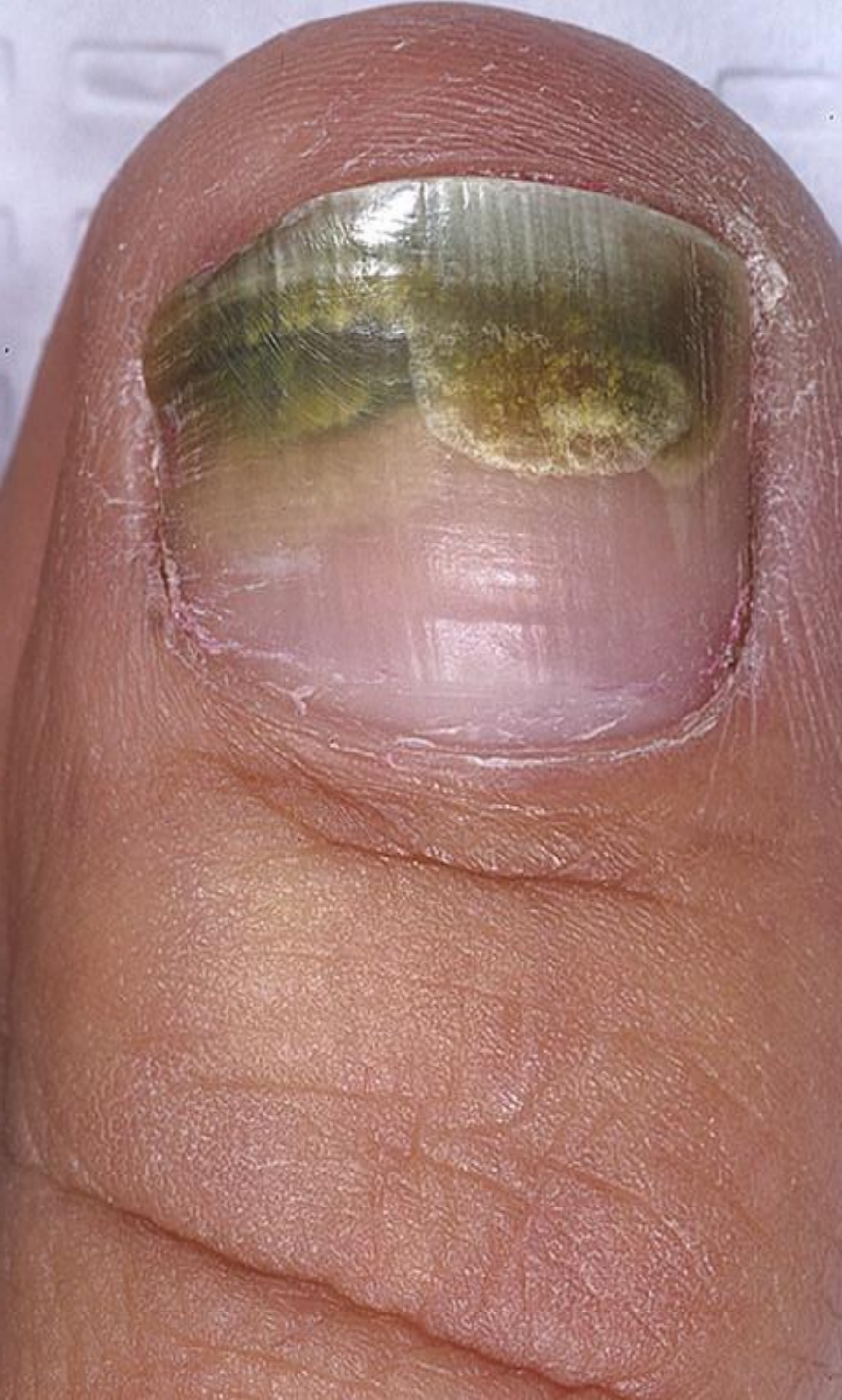Псевдомонадное поражение

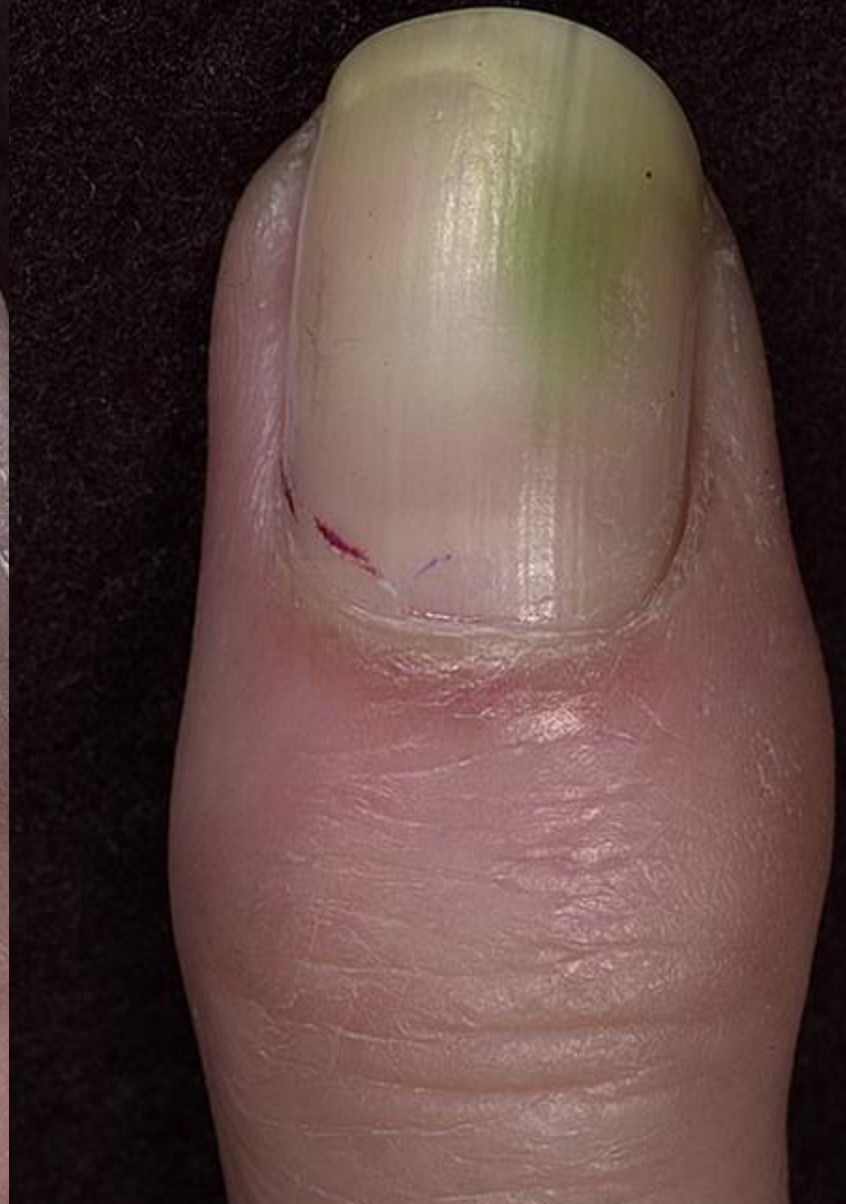
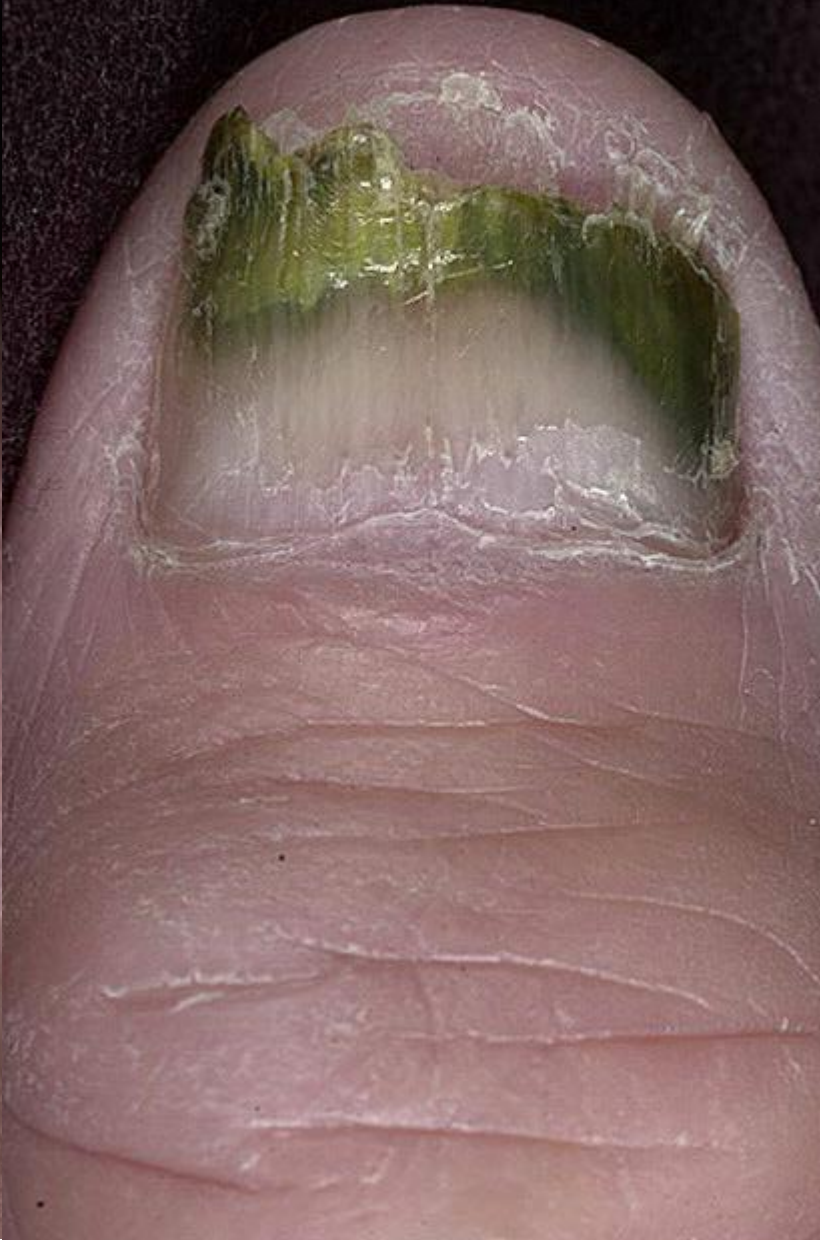
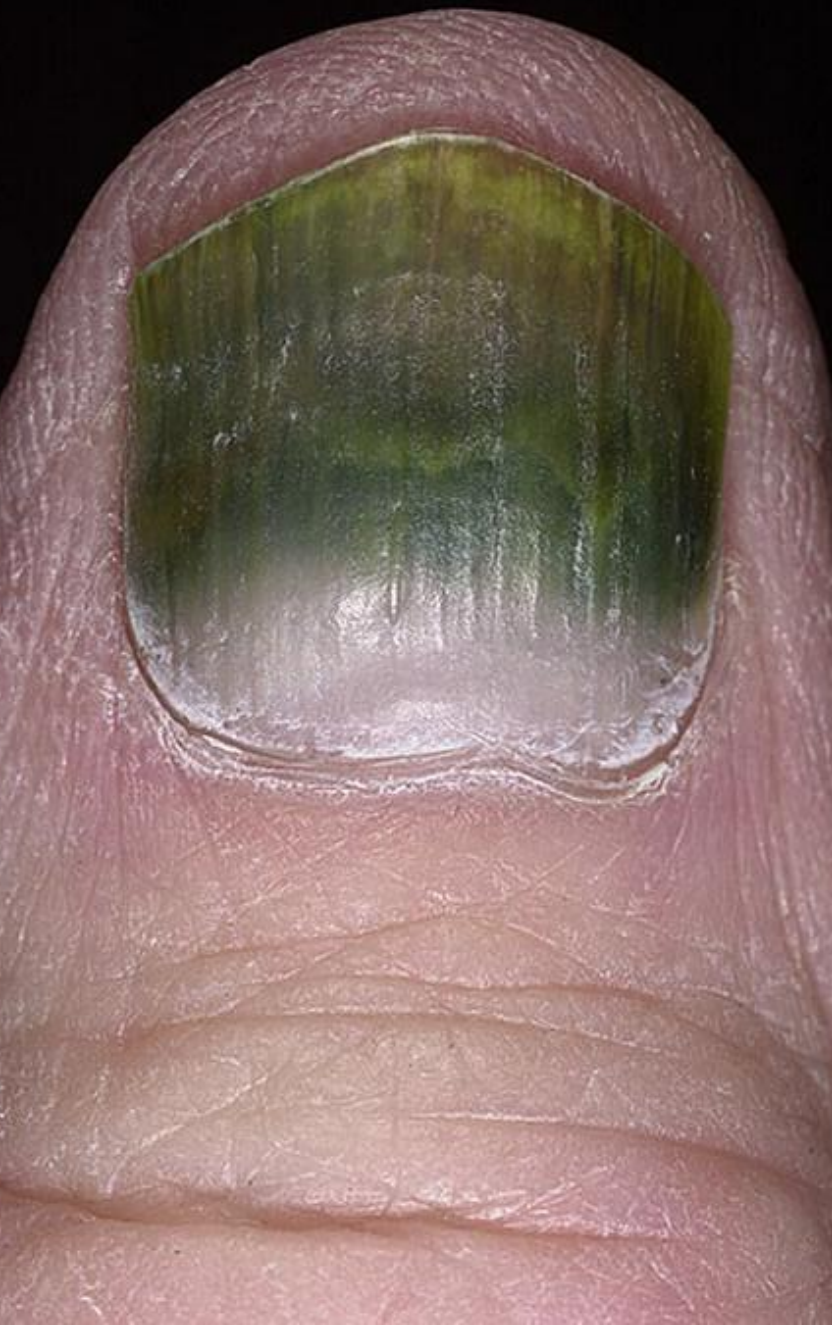



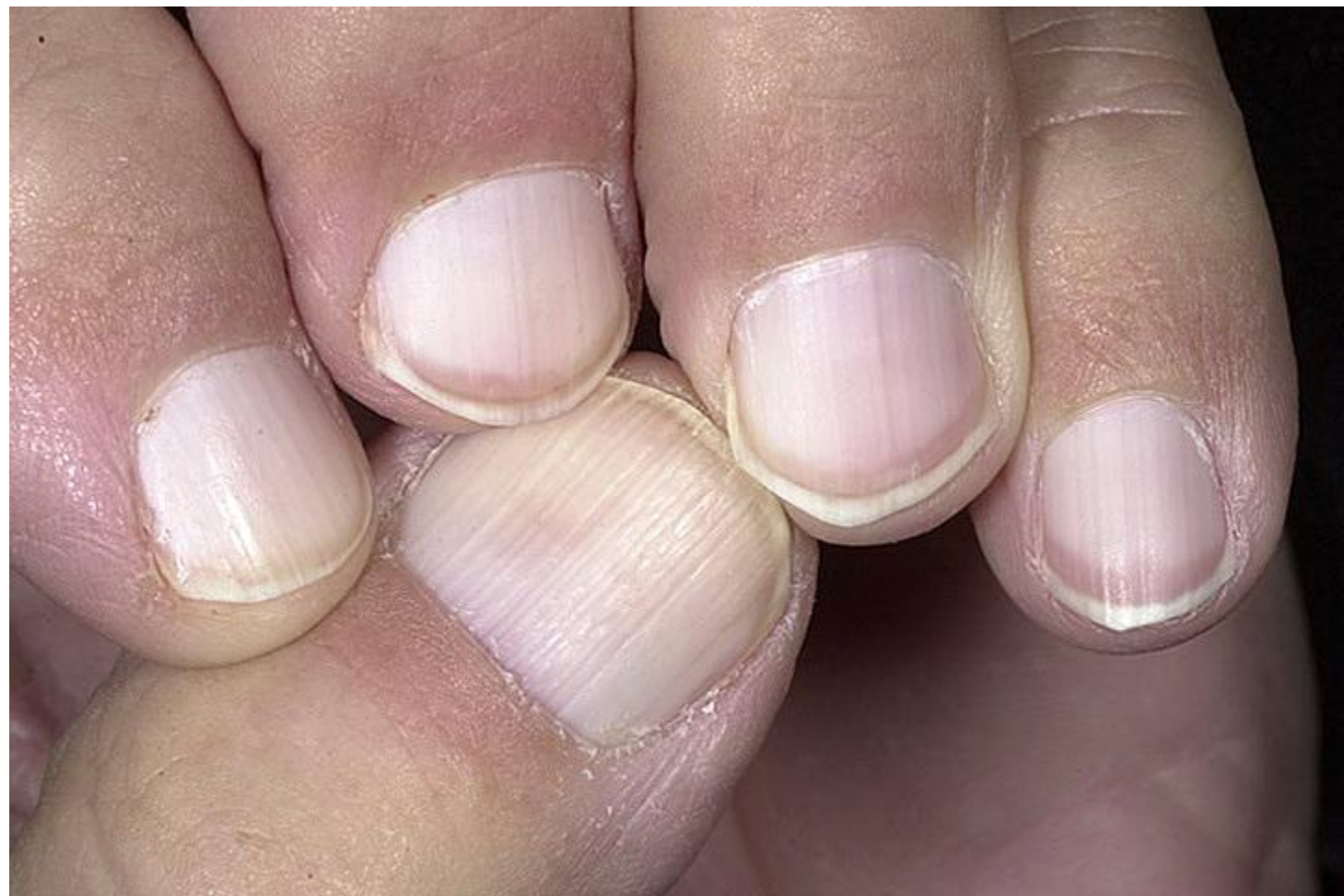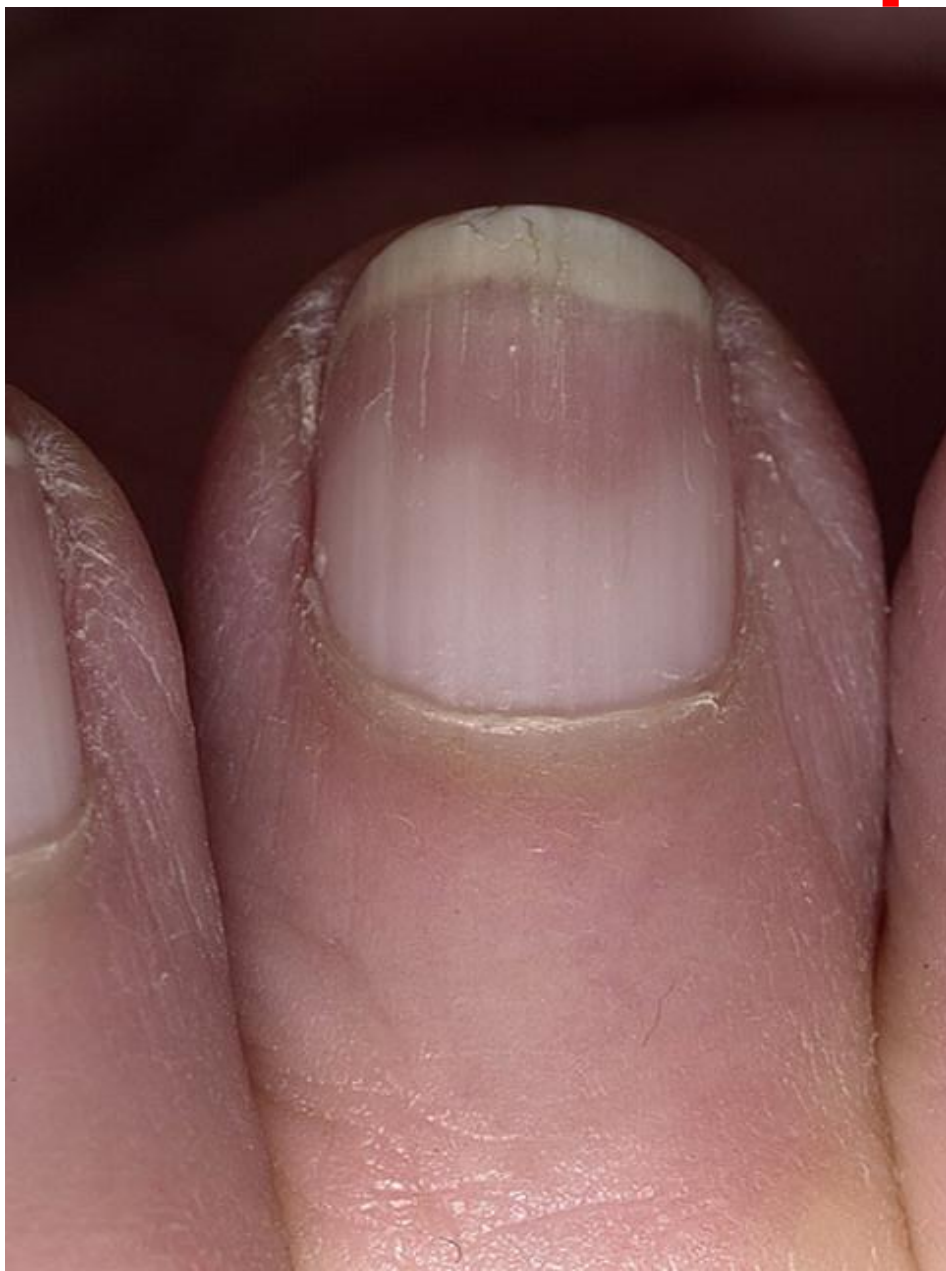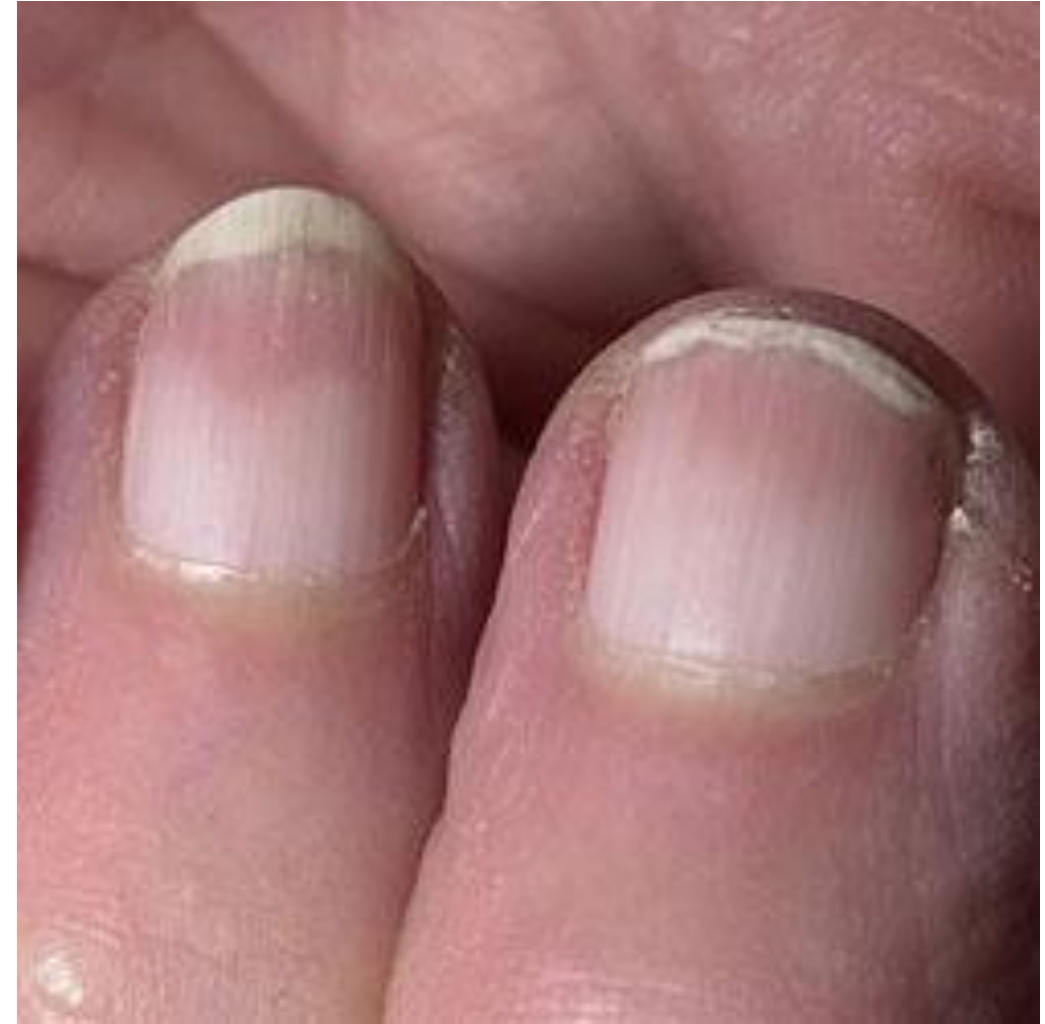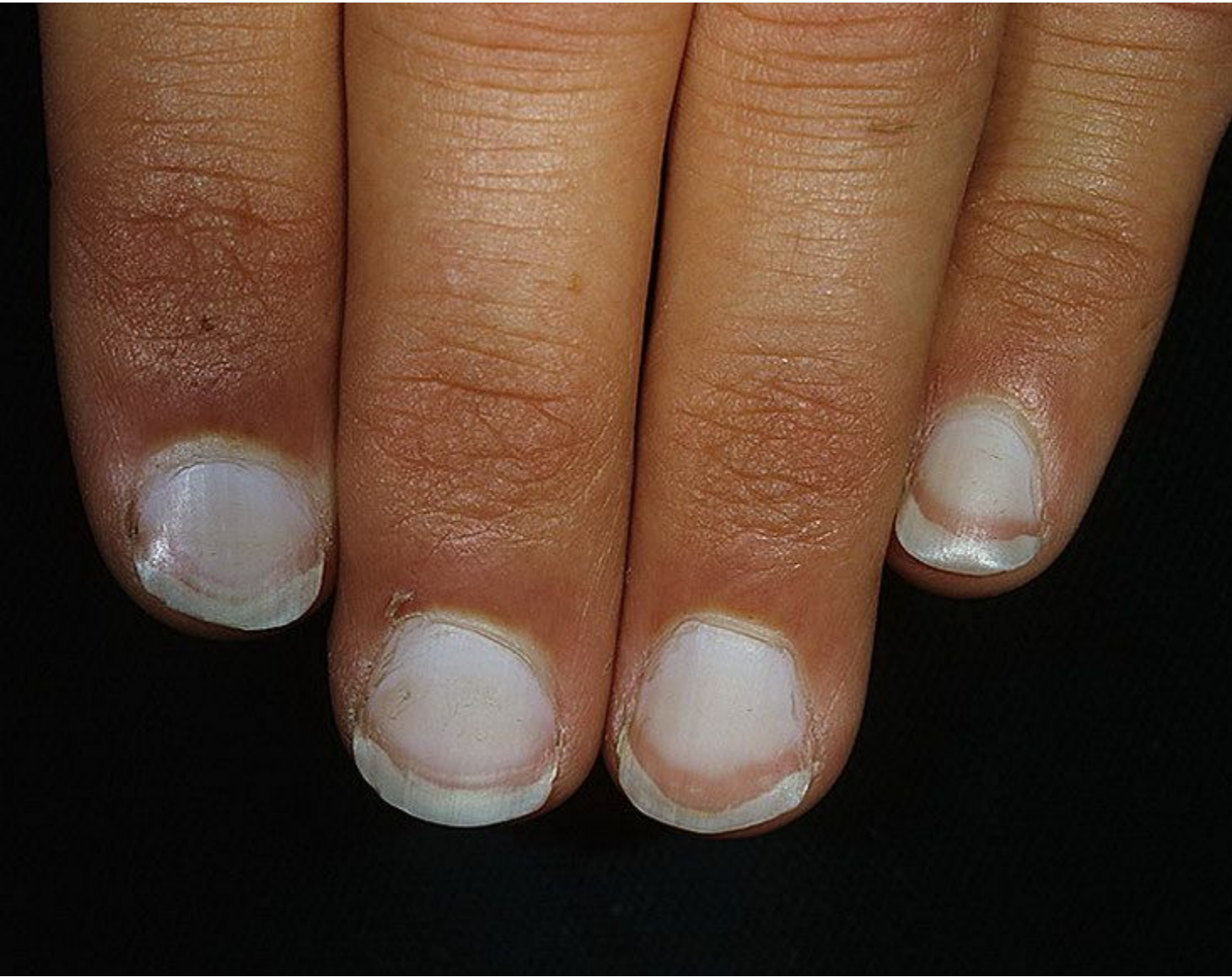






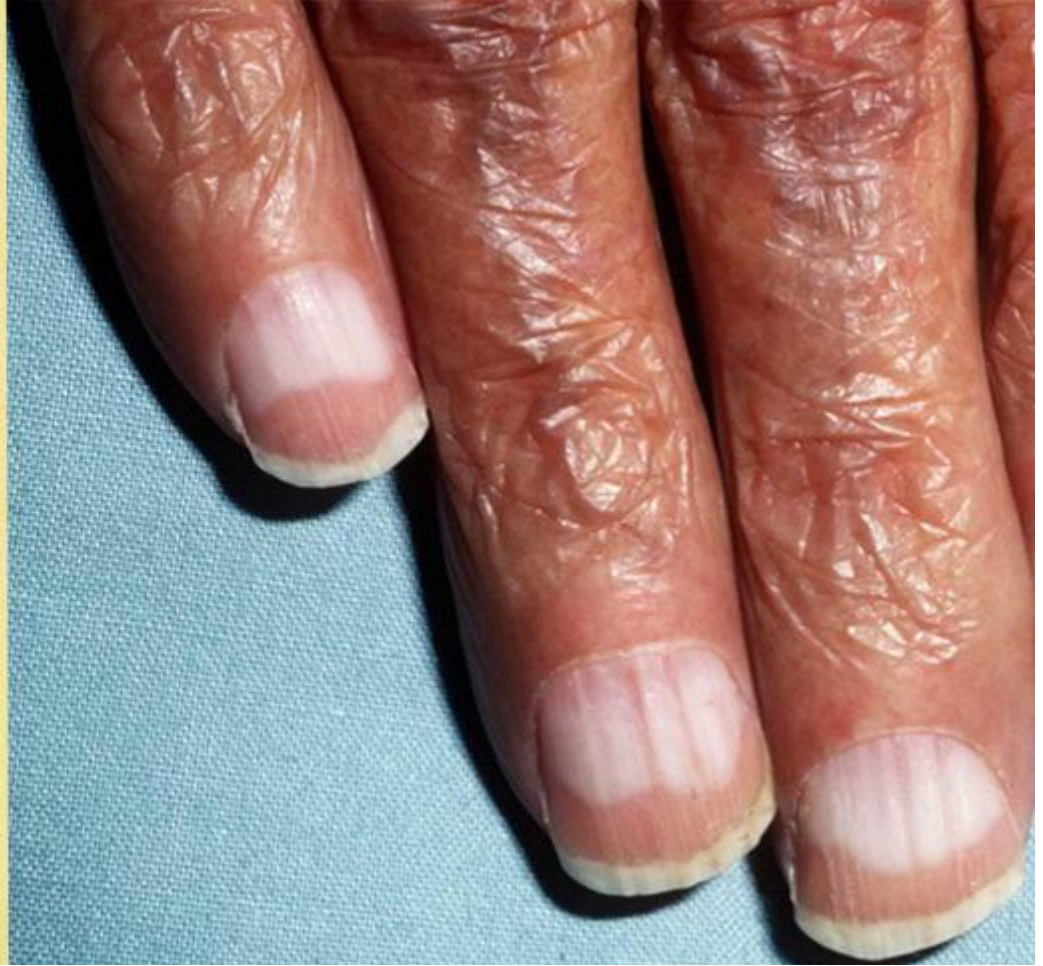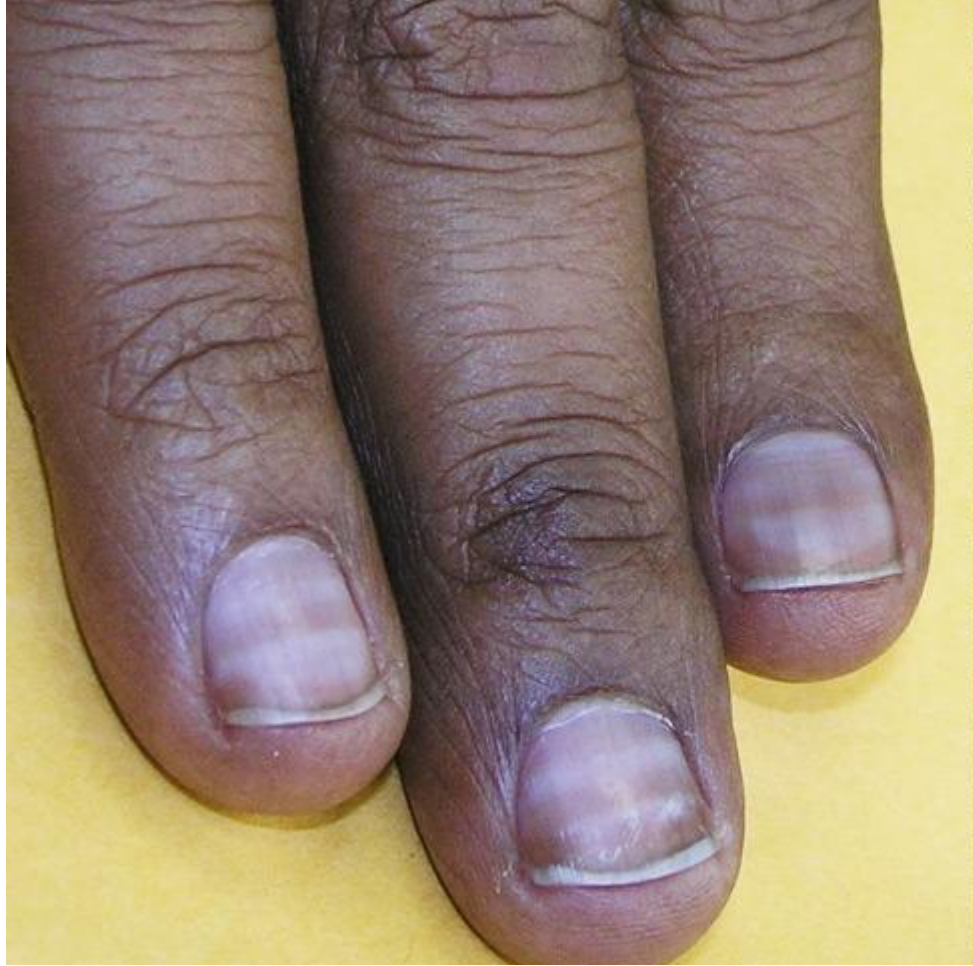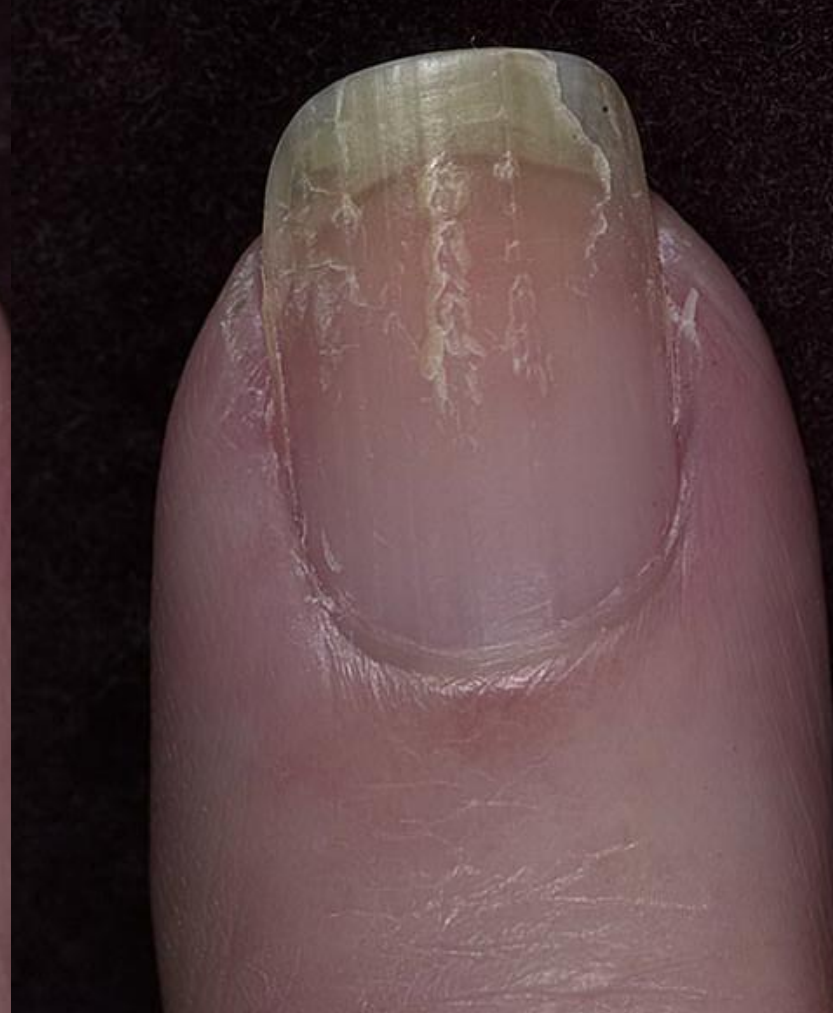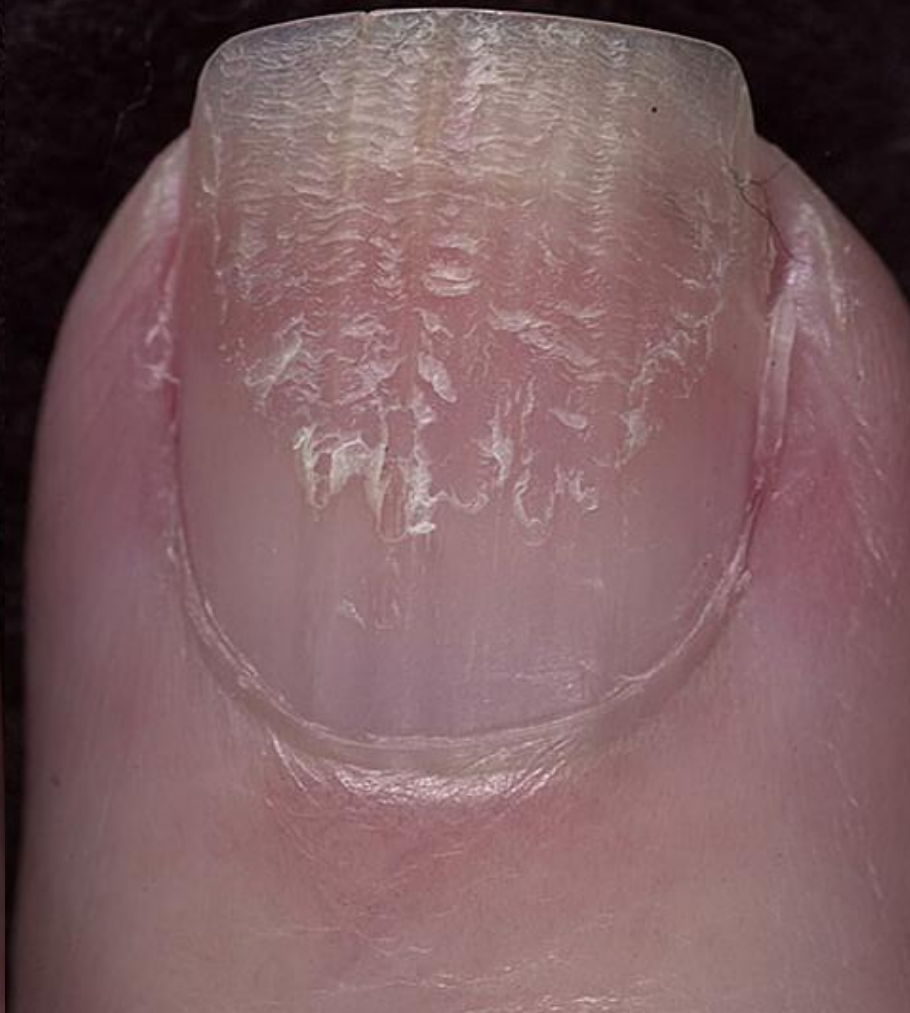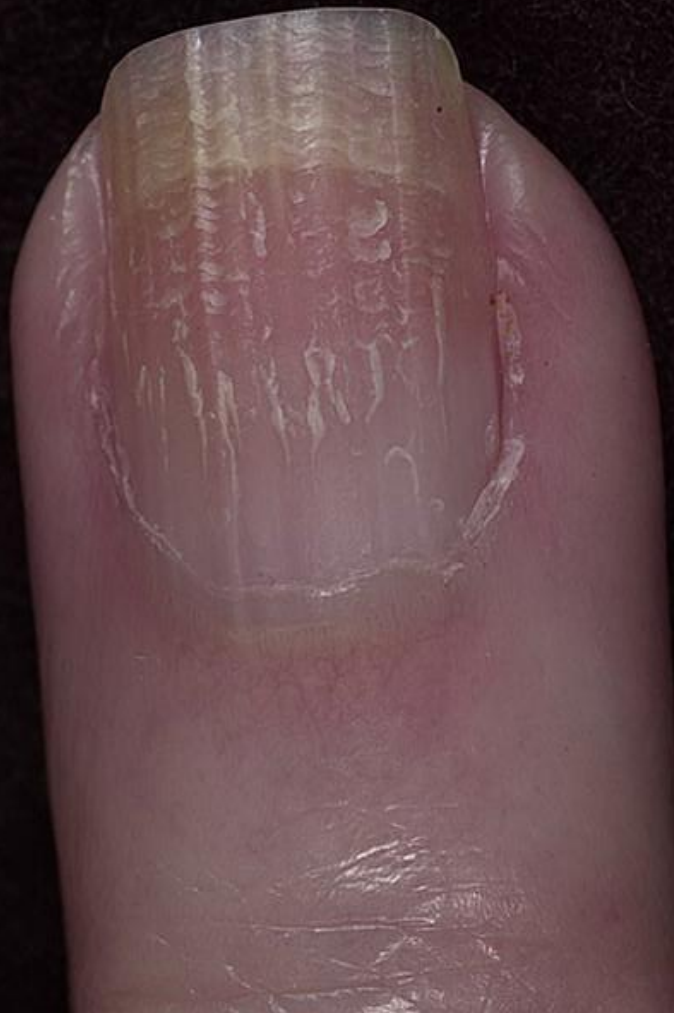Терри симптом

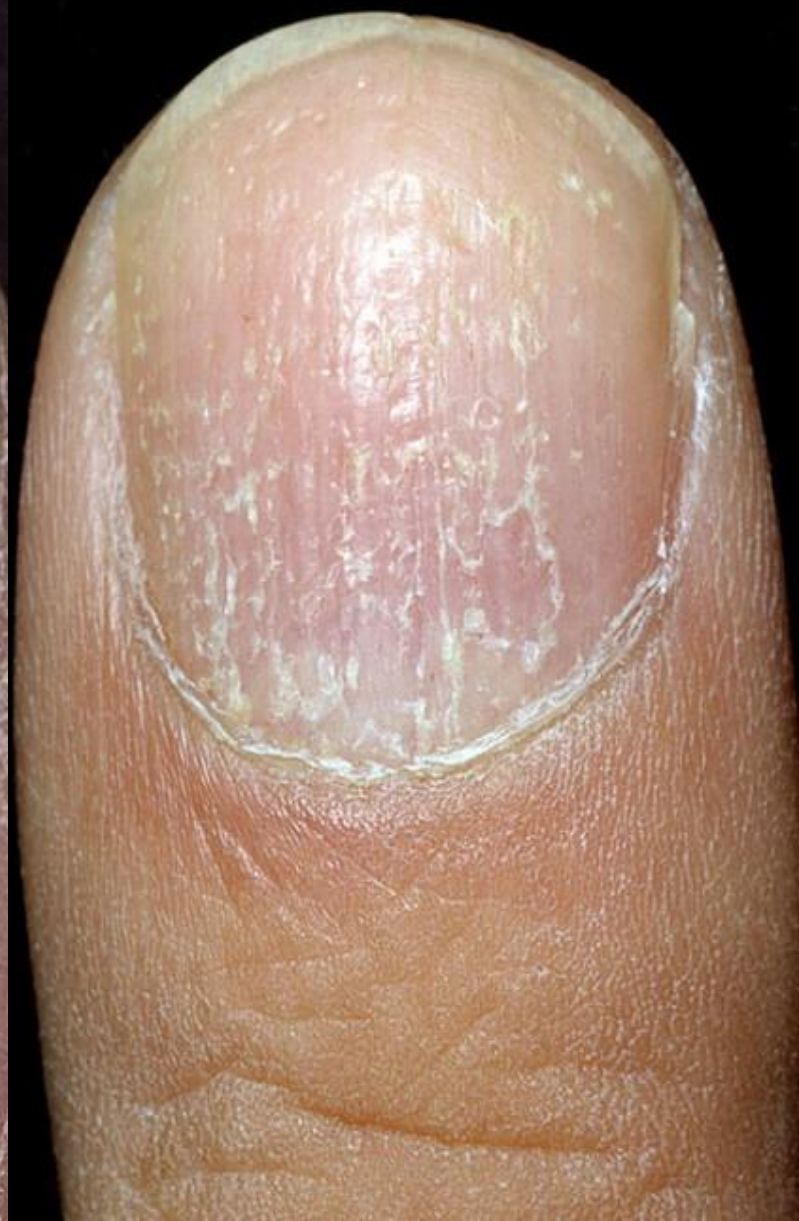
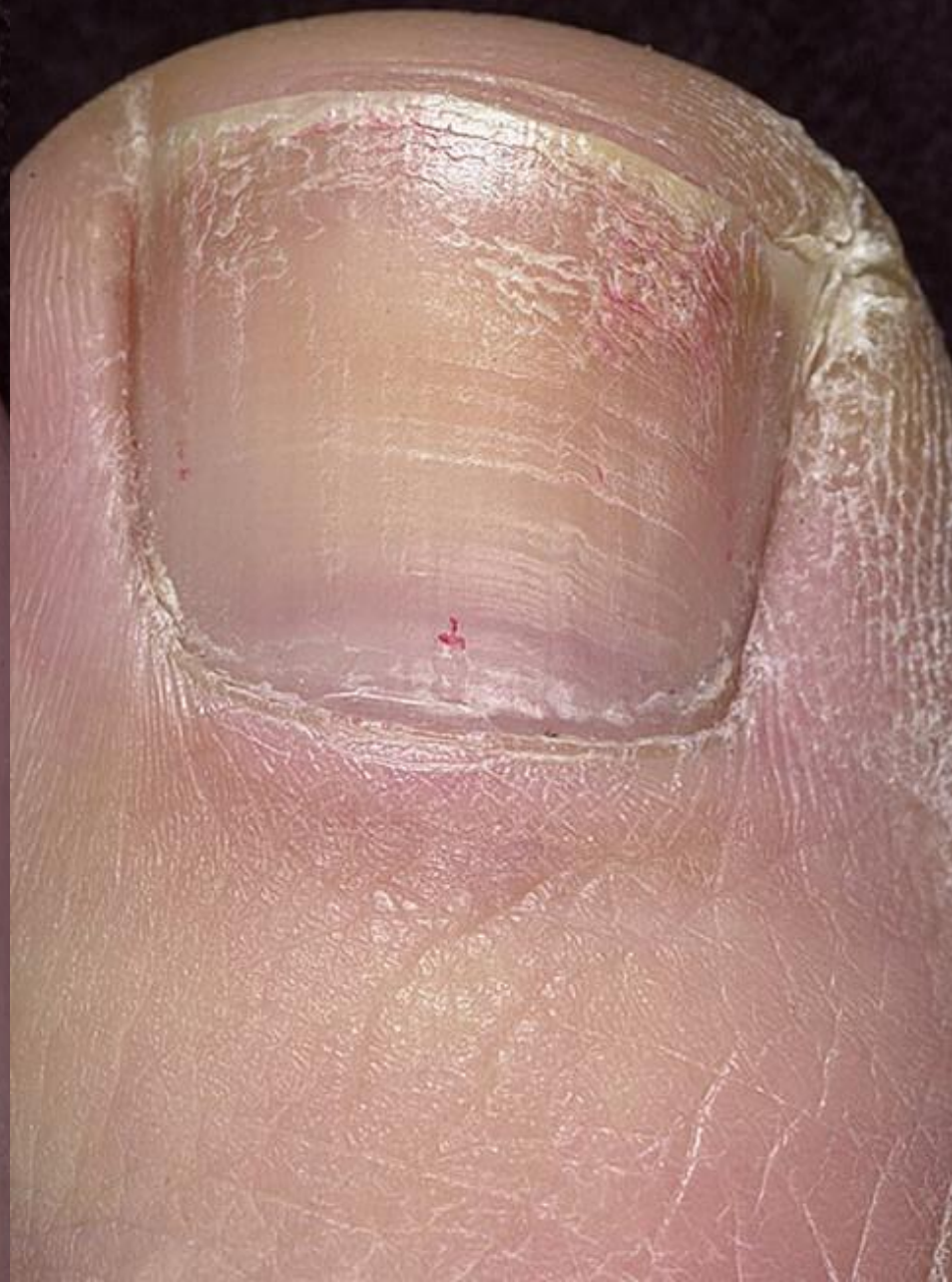
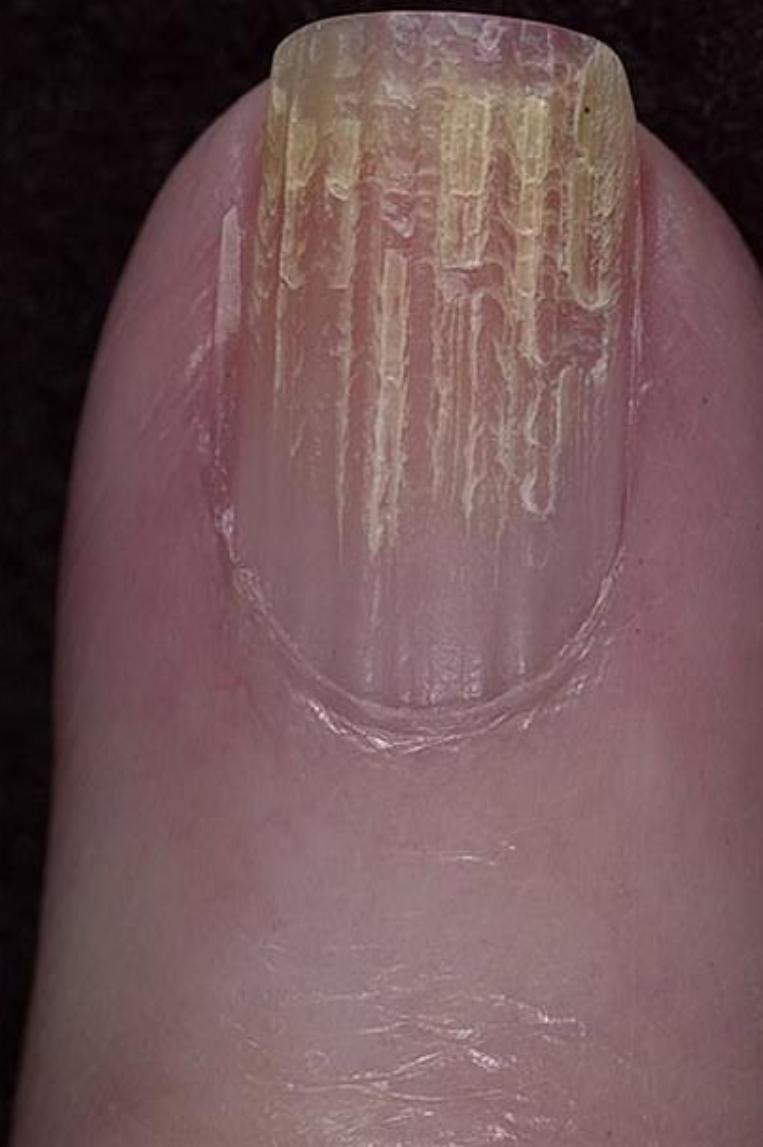



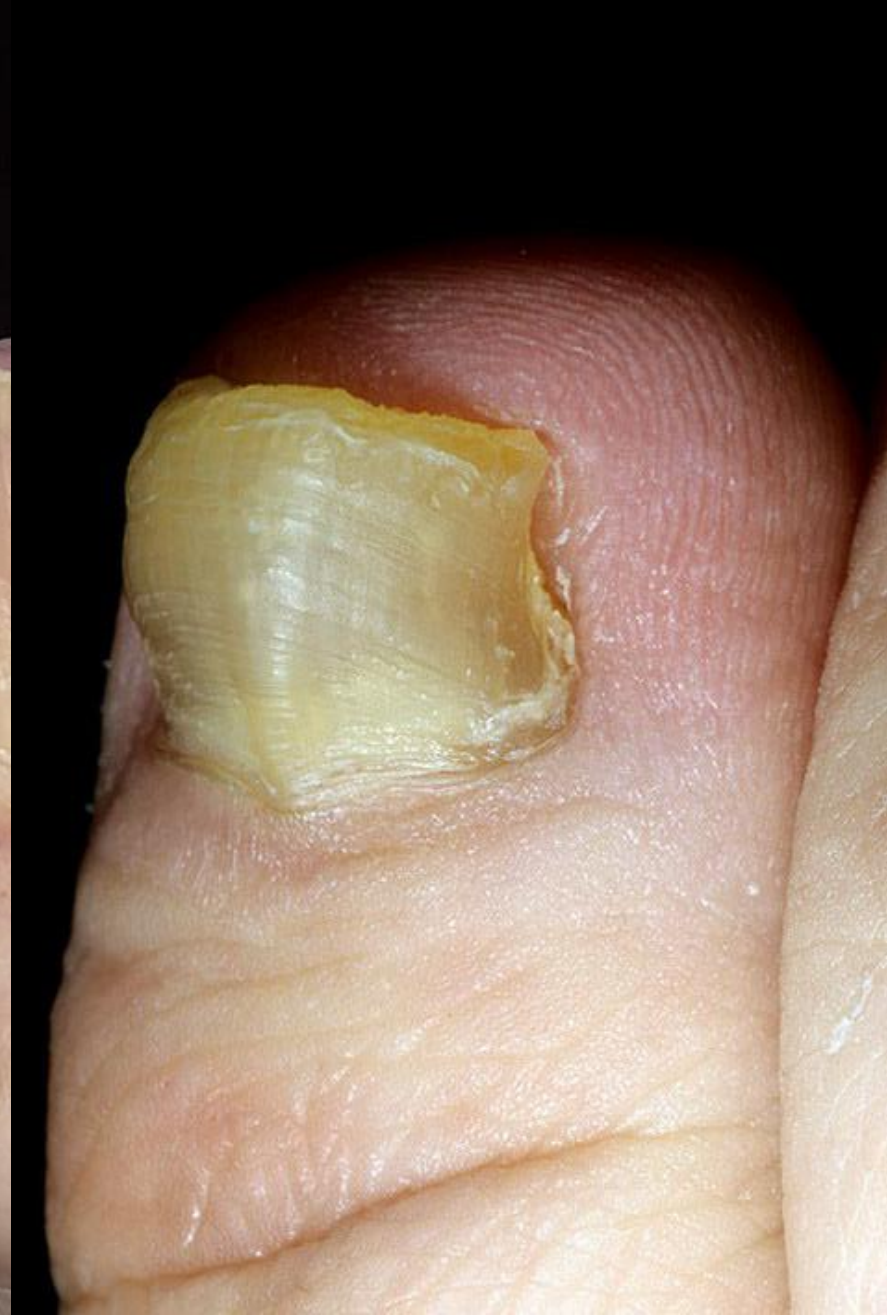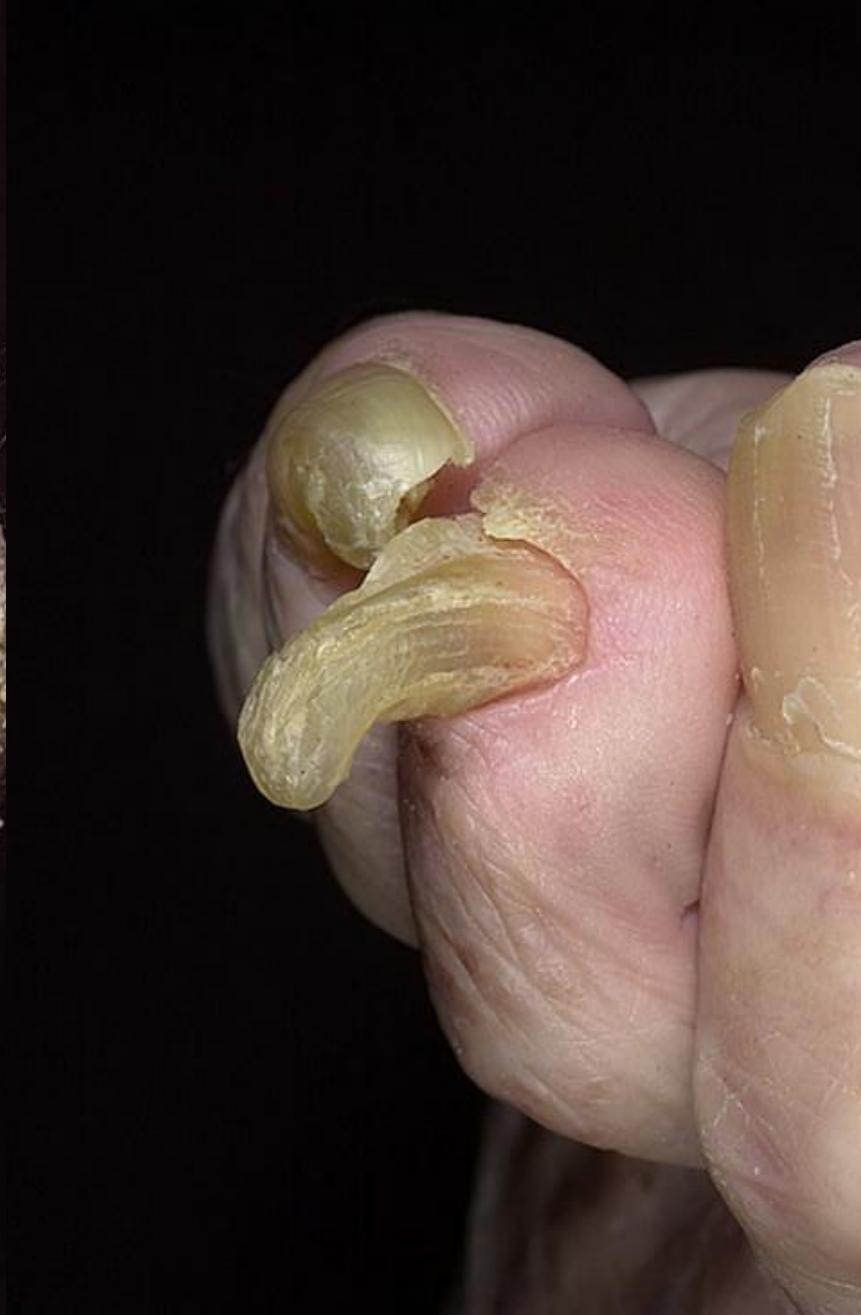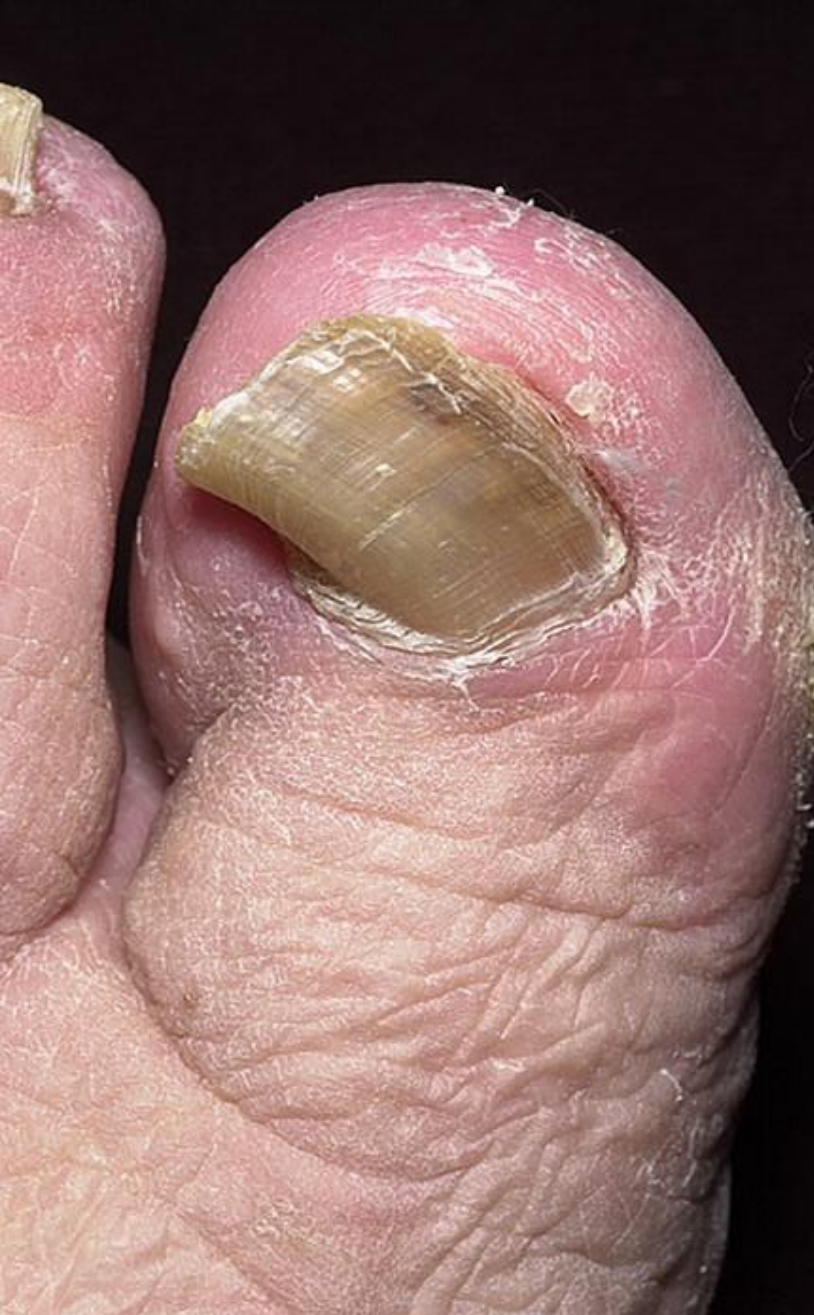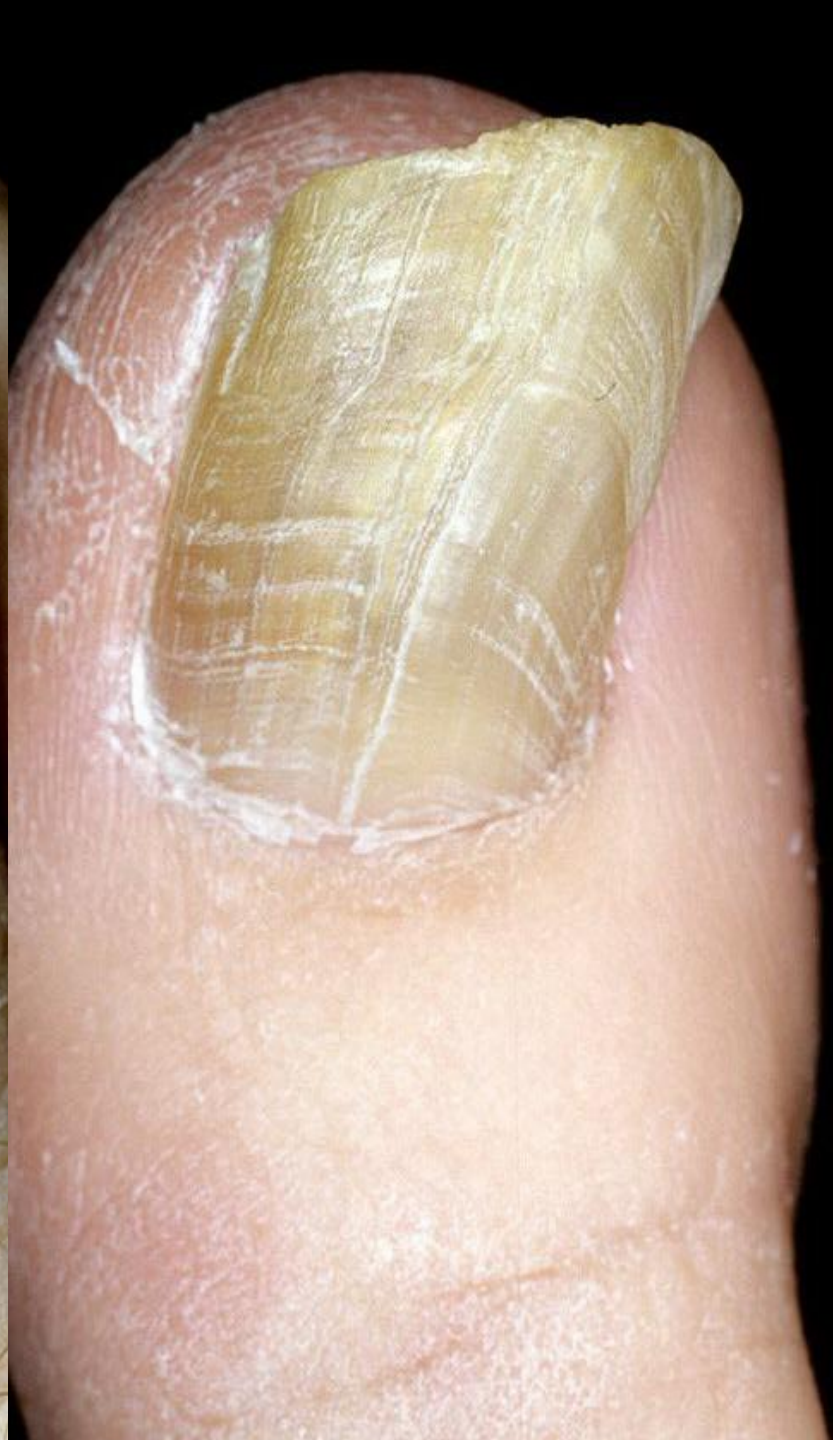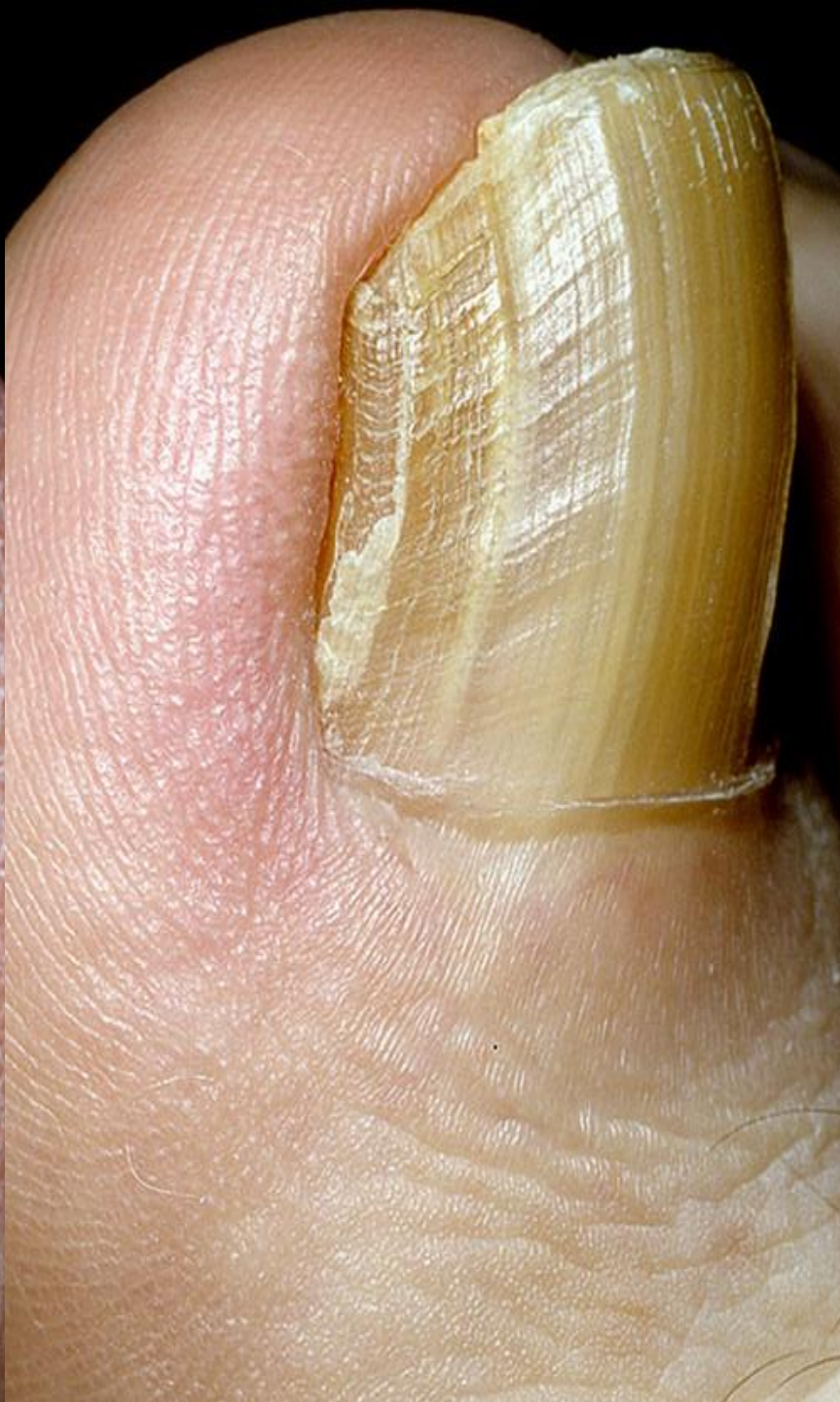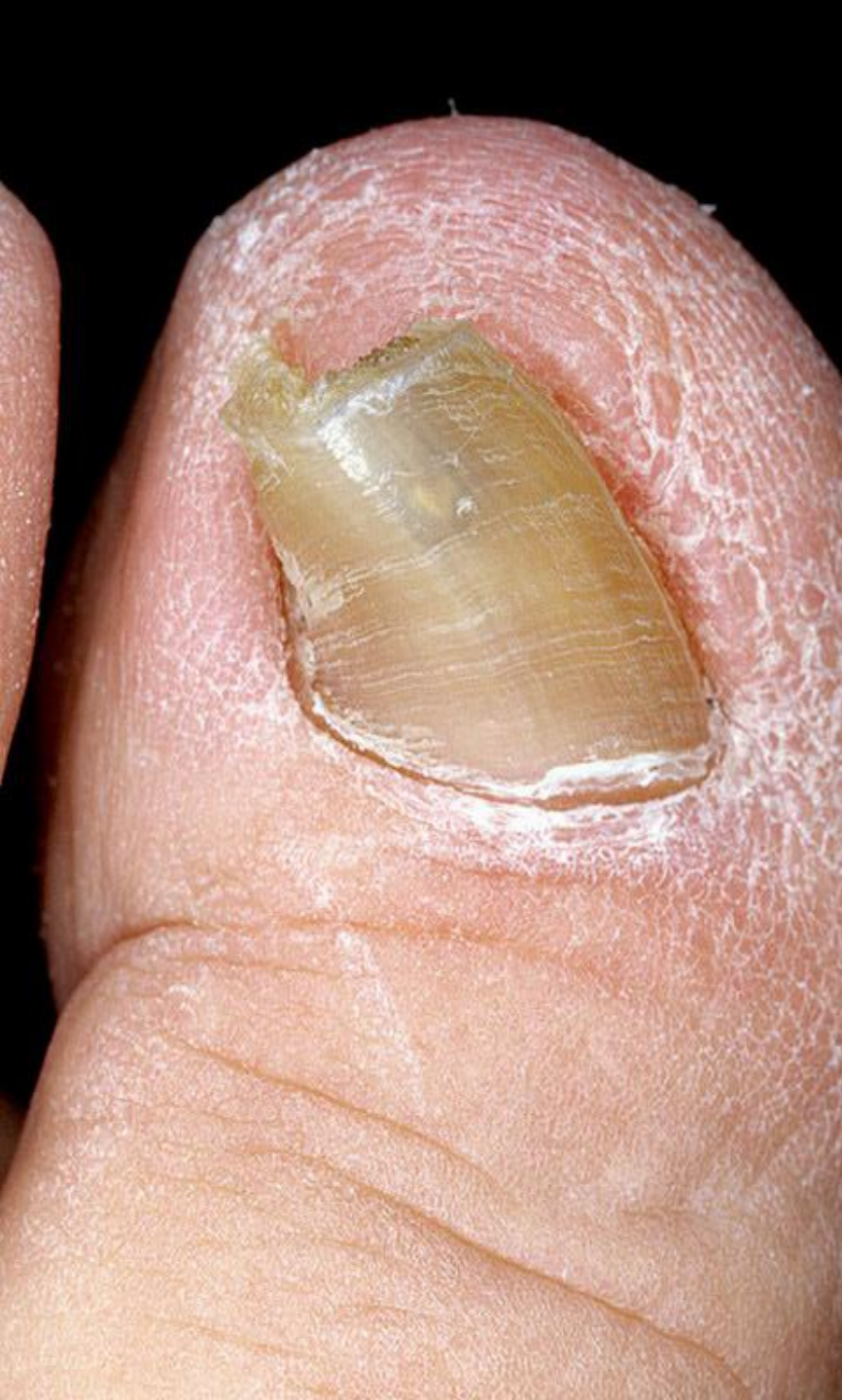Трахioniхия (сухие ногти)

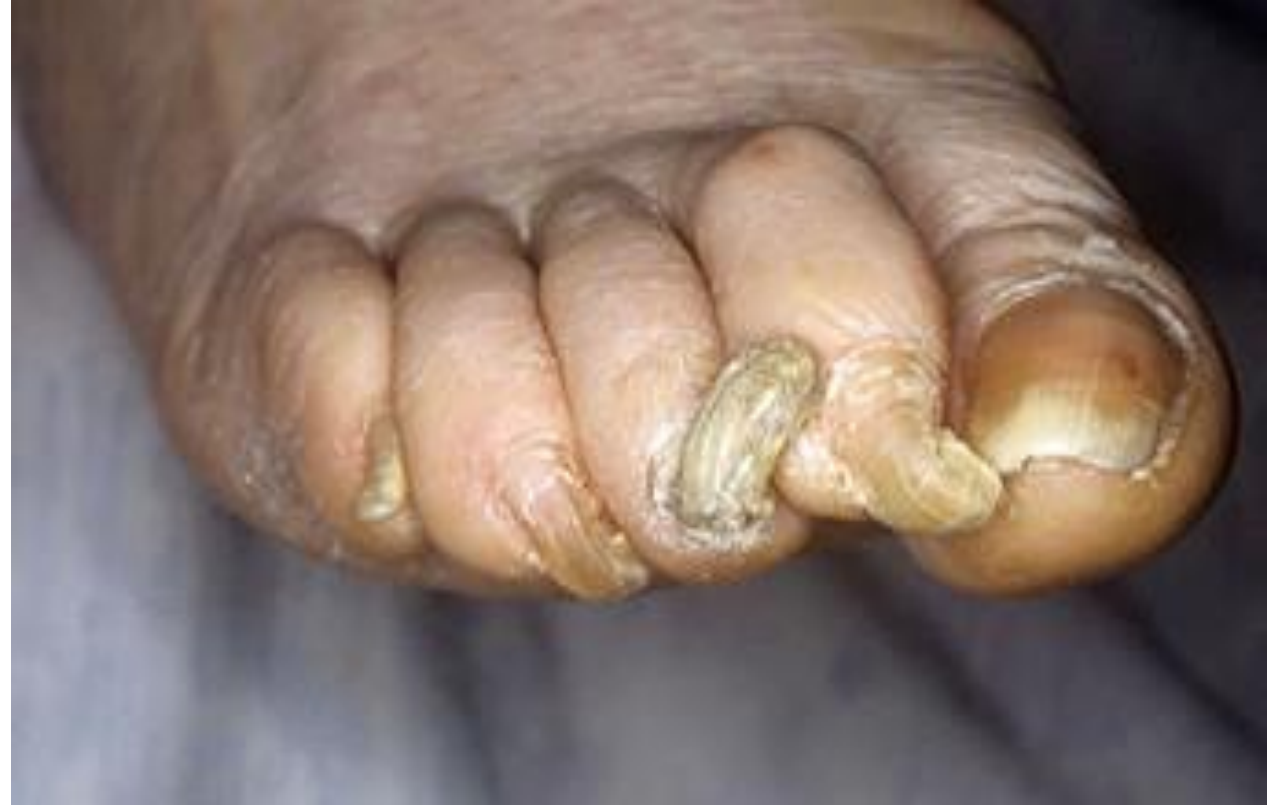
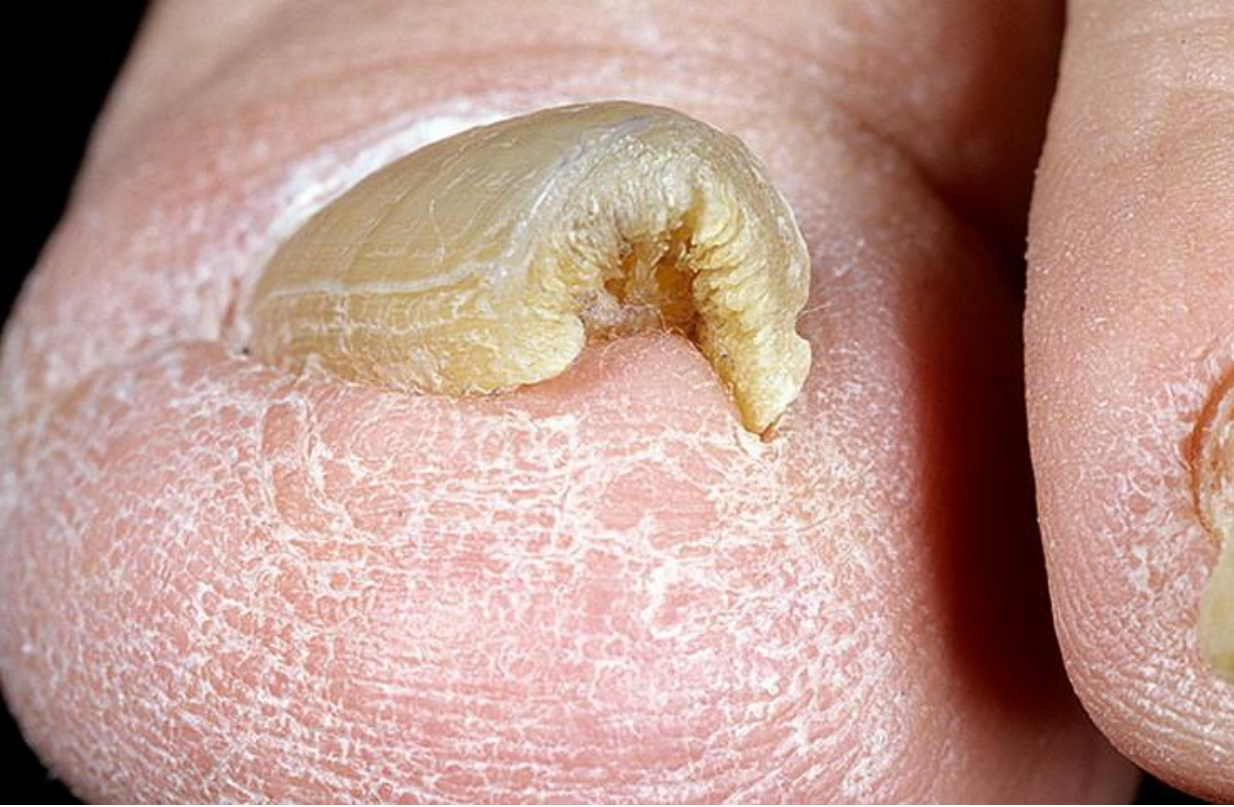


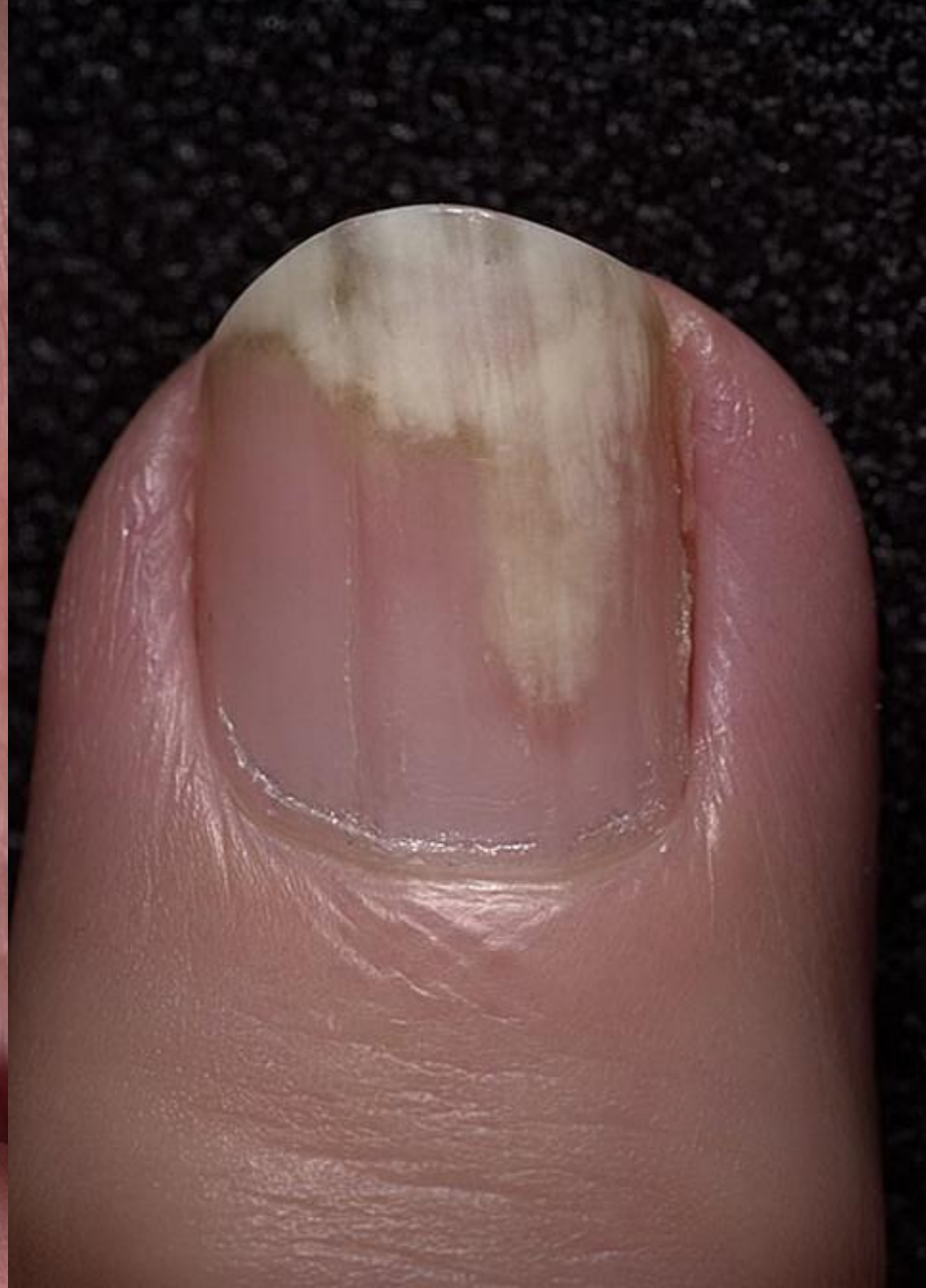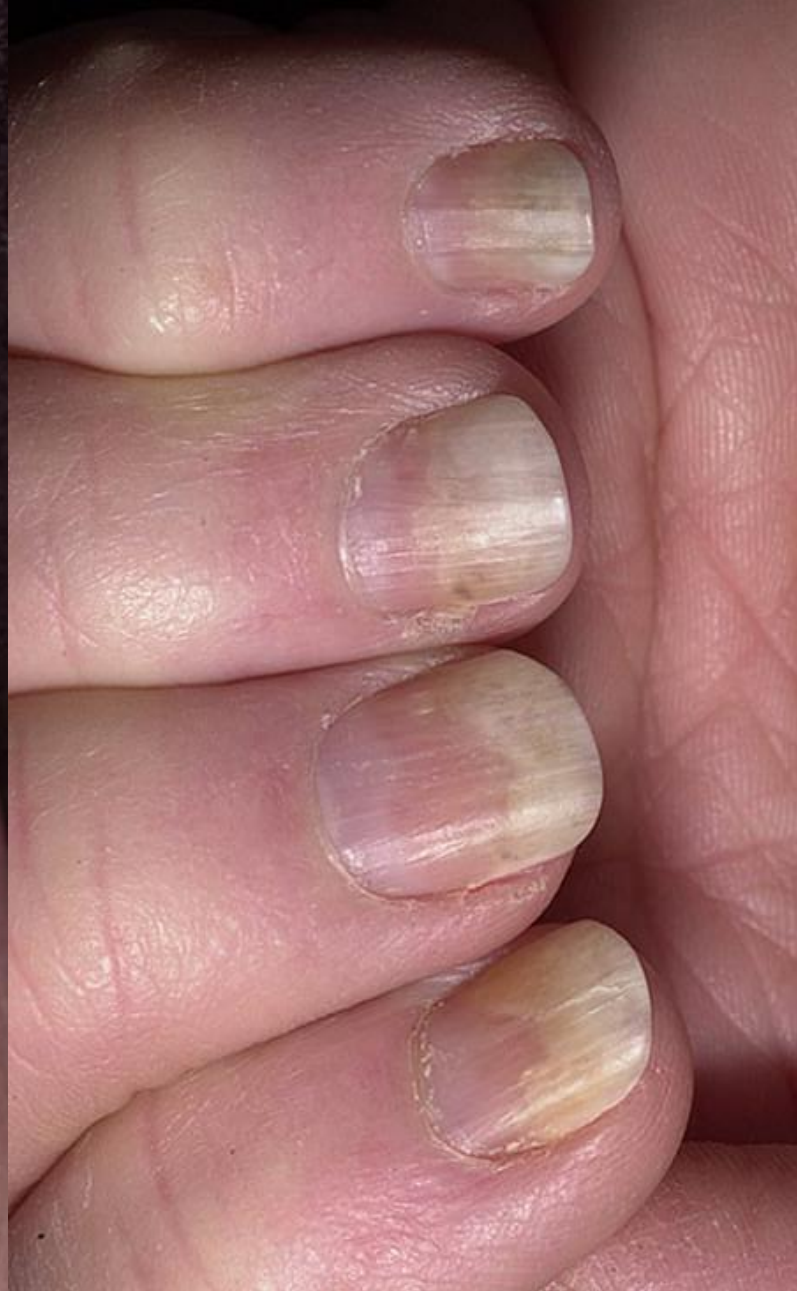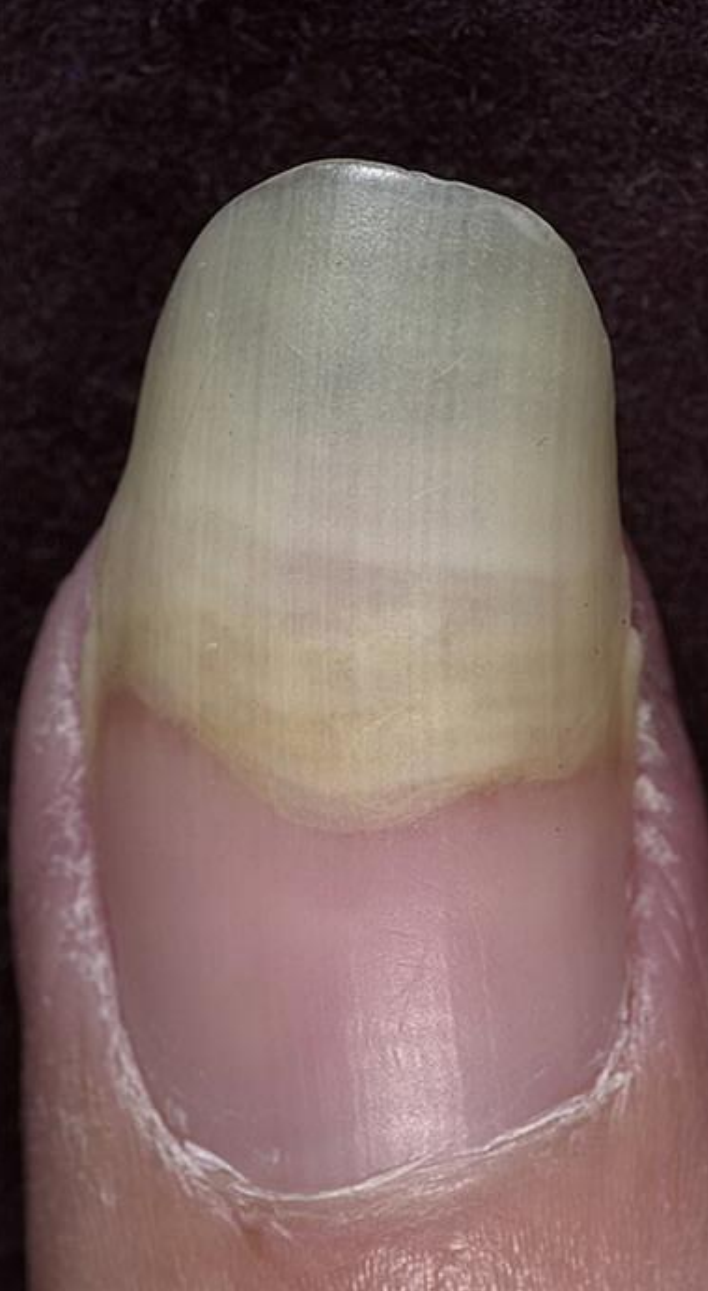Онихогрифоз

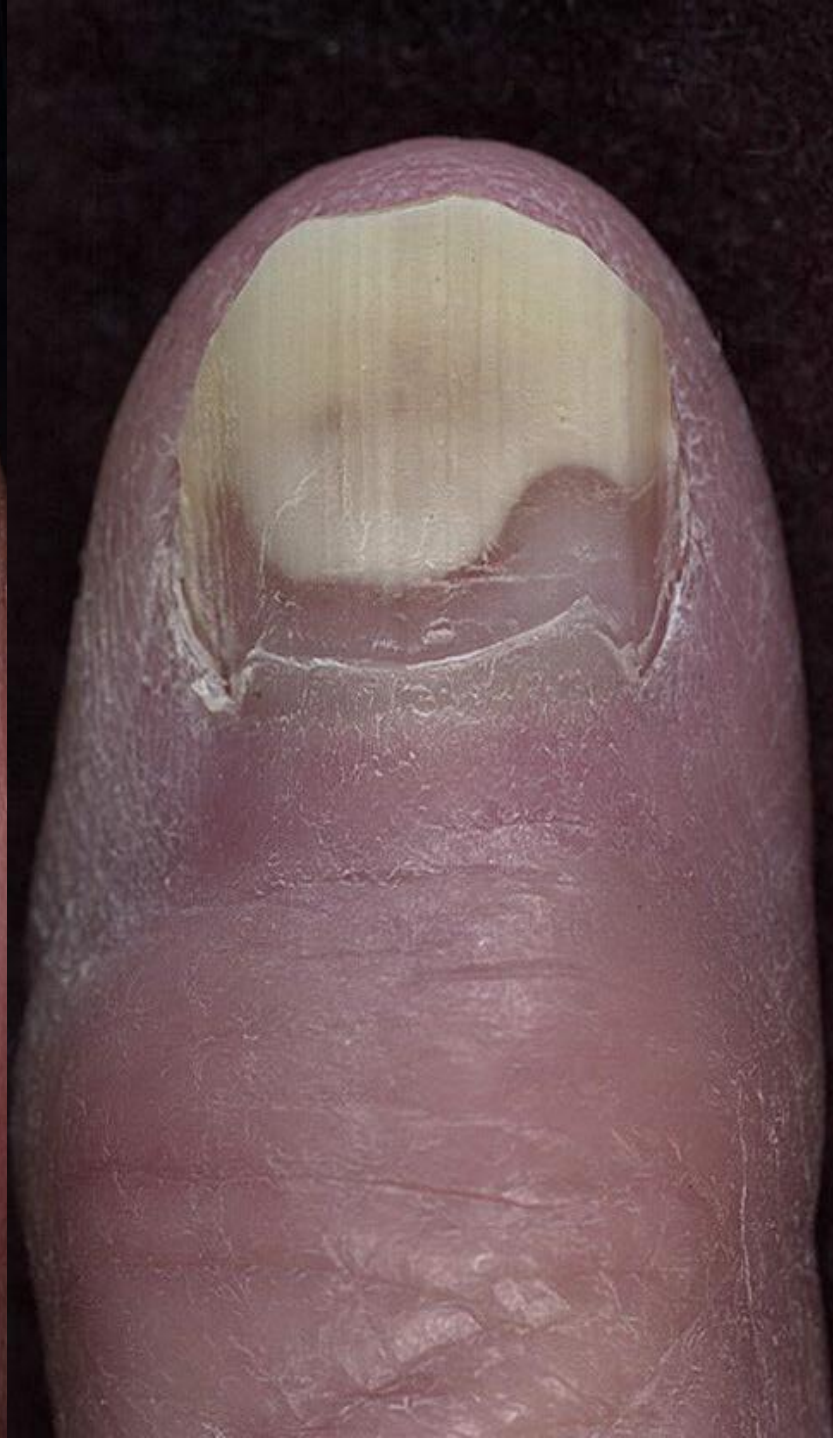
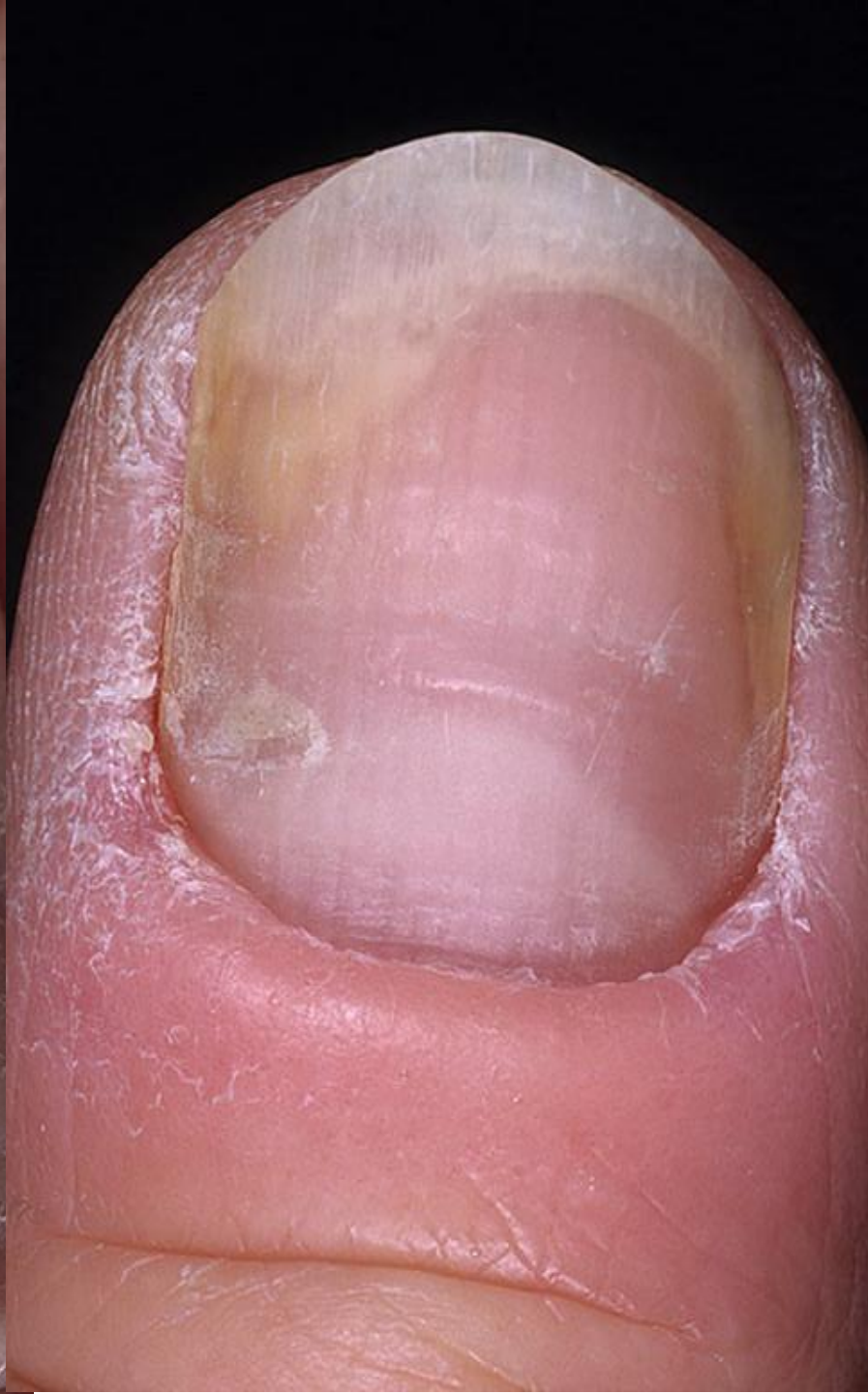
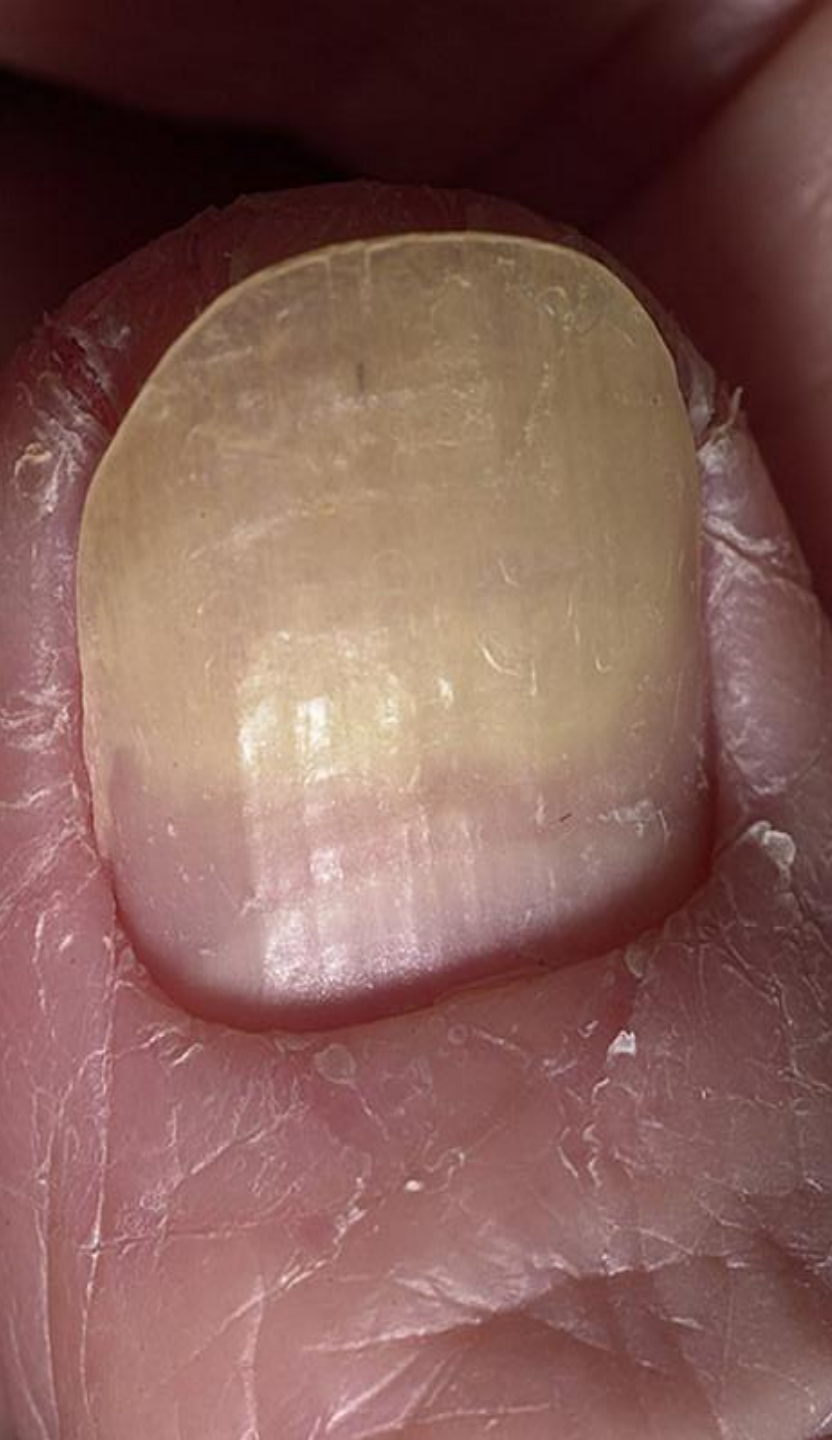


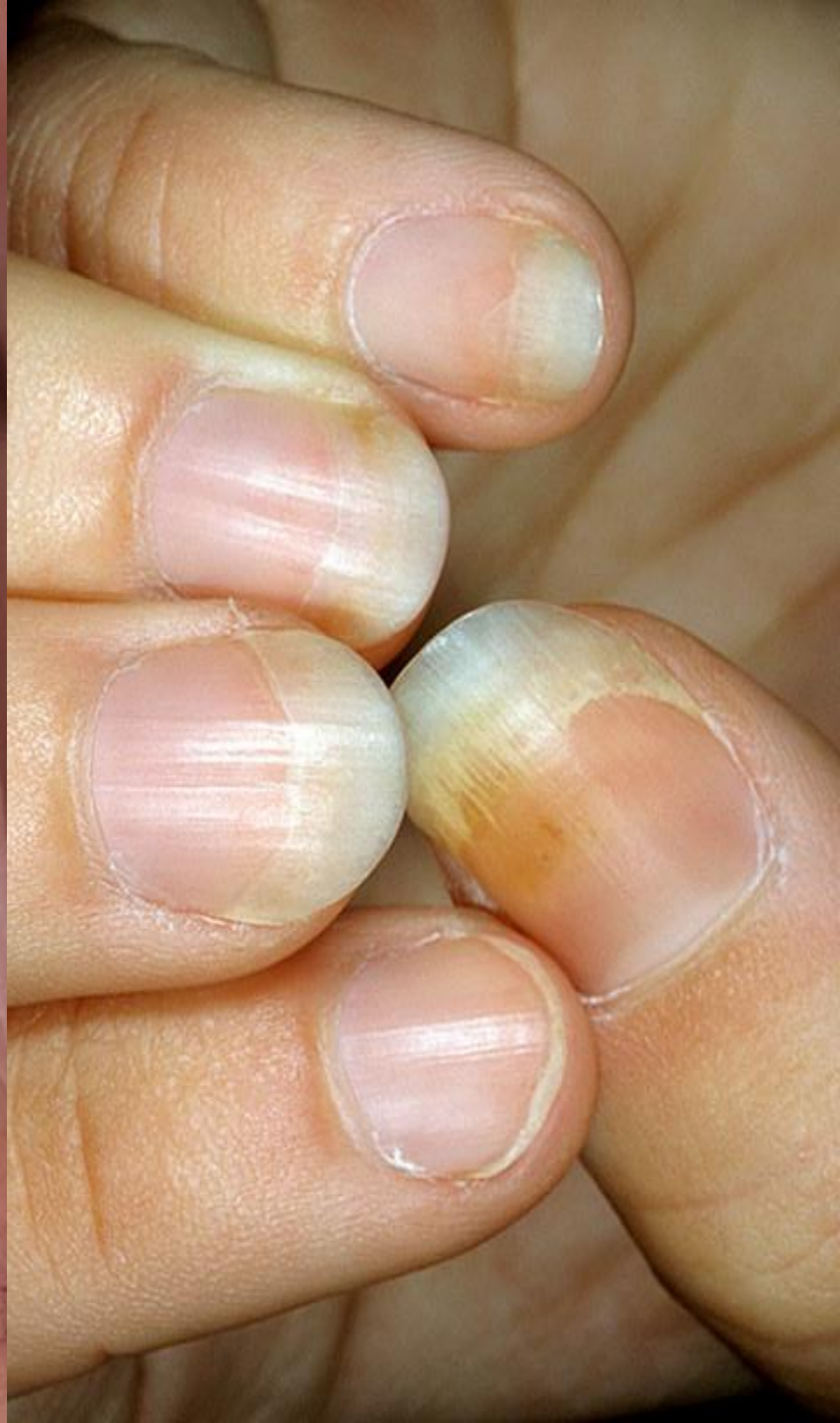
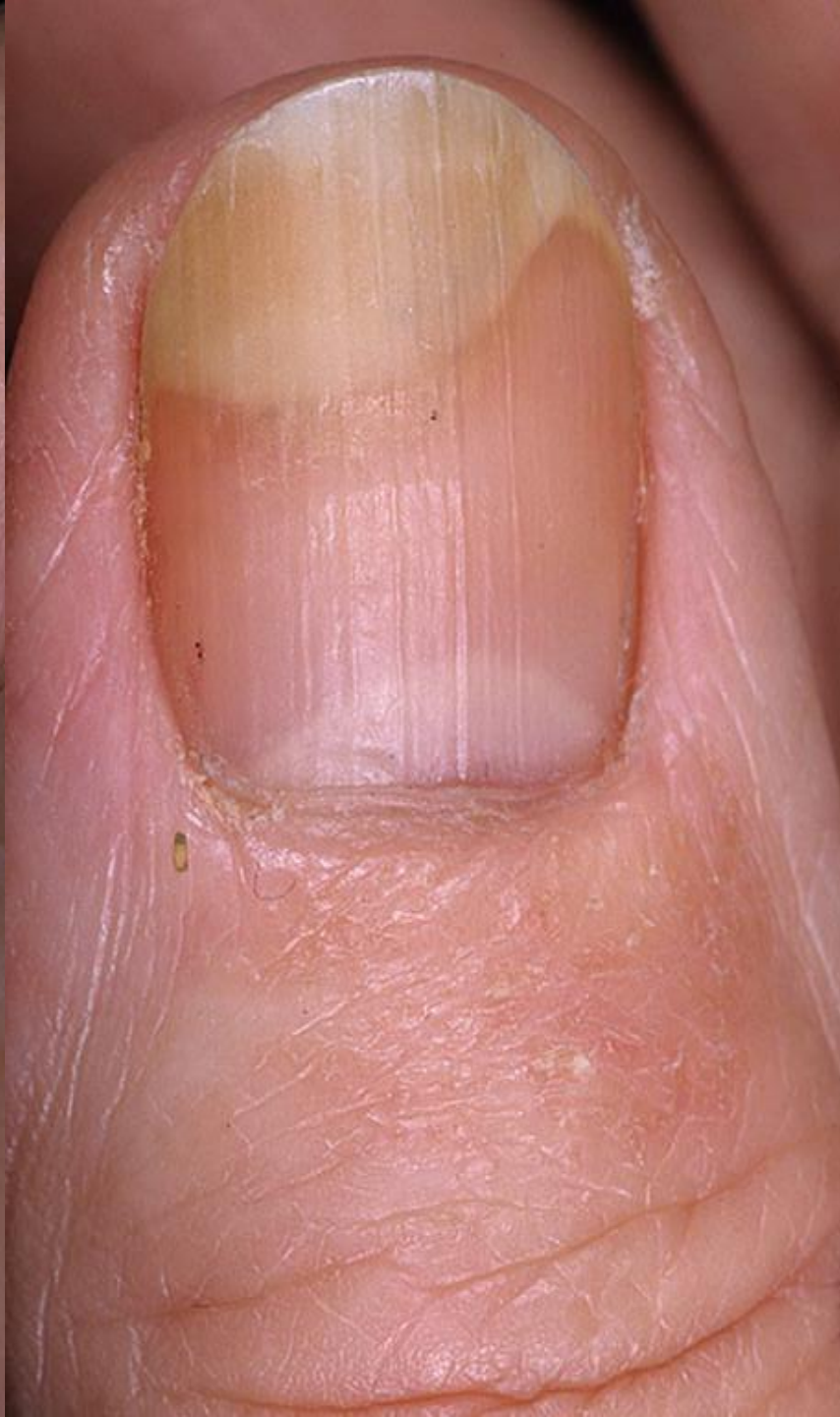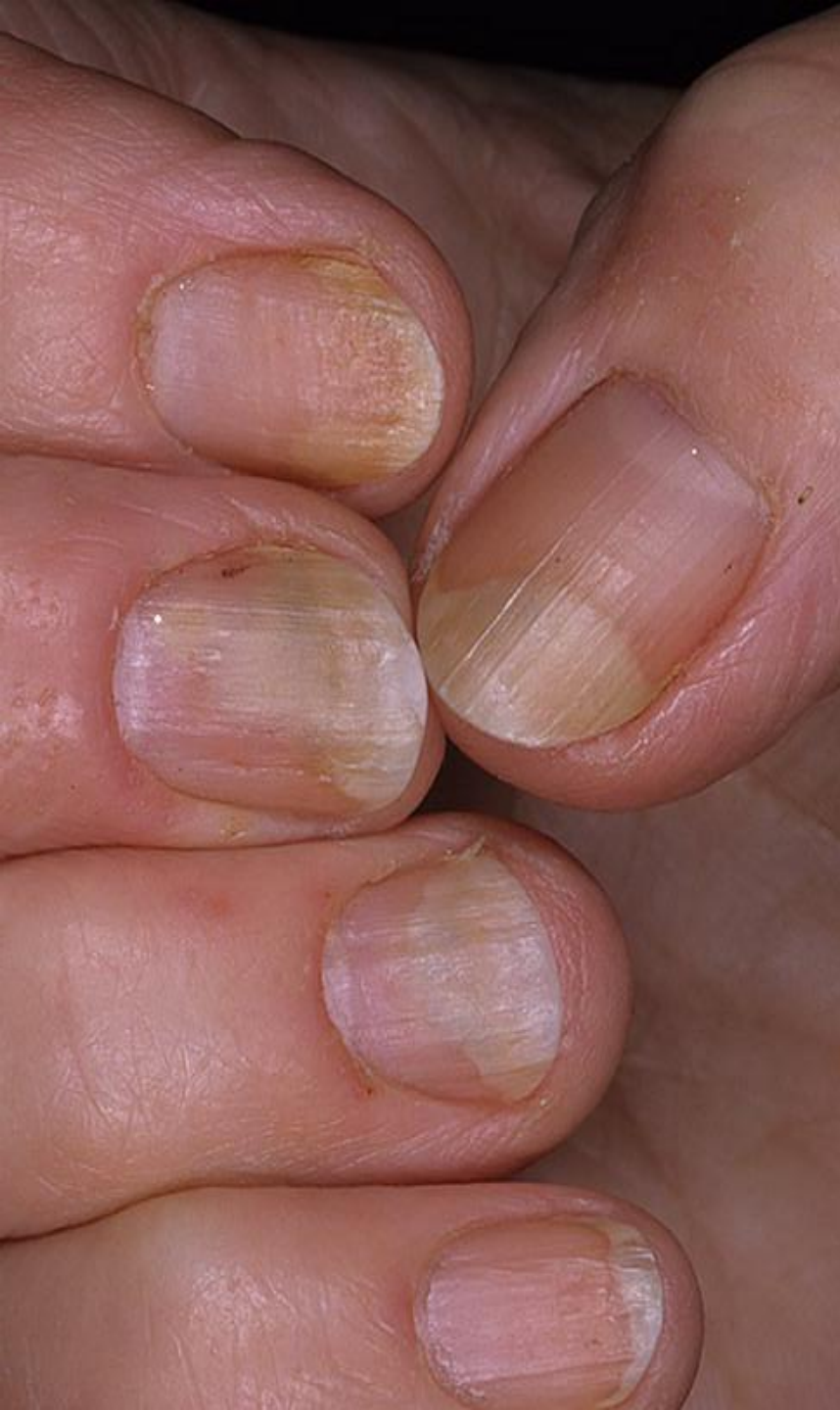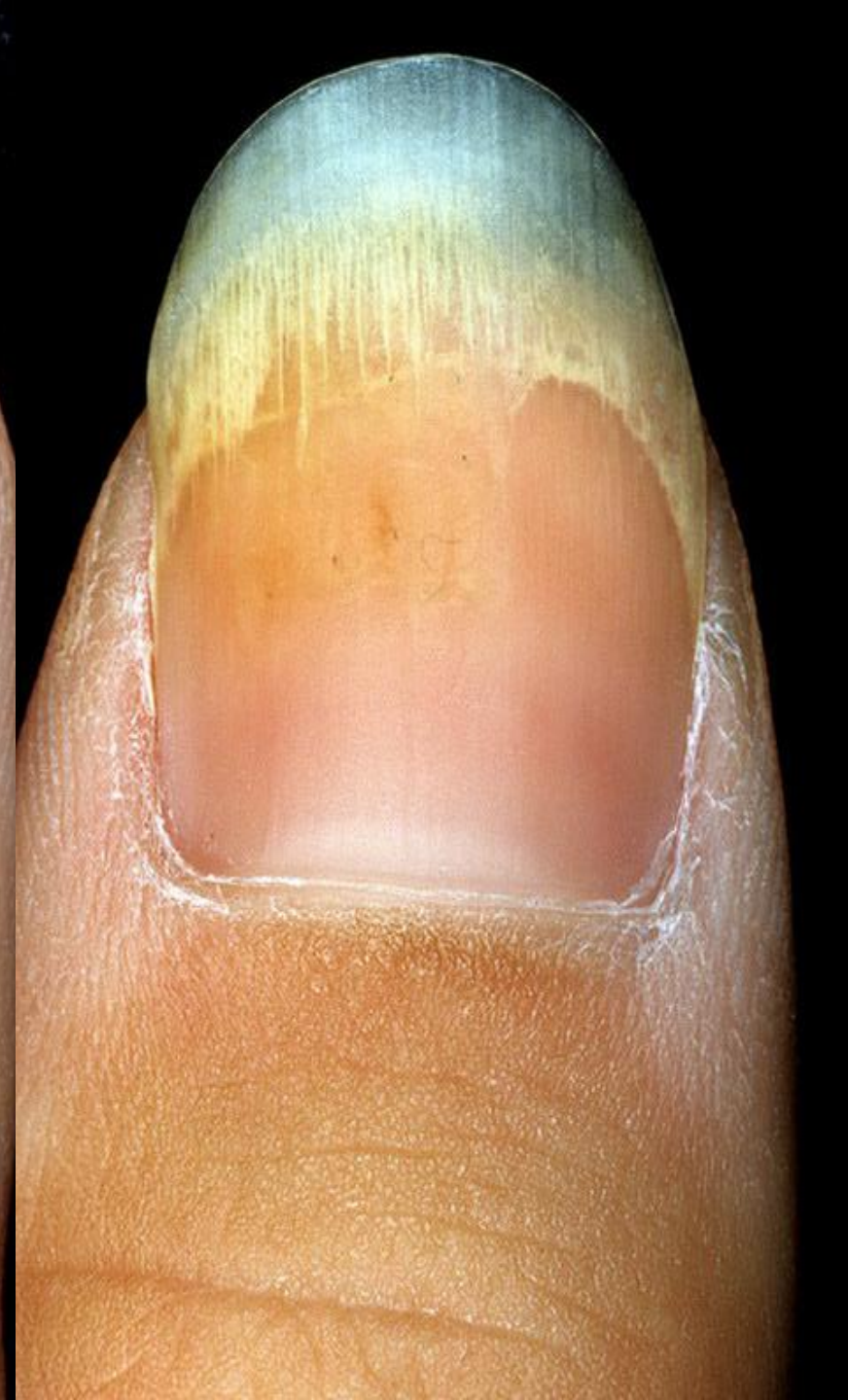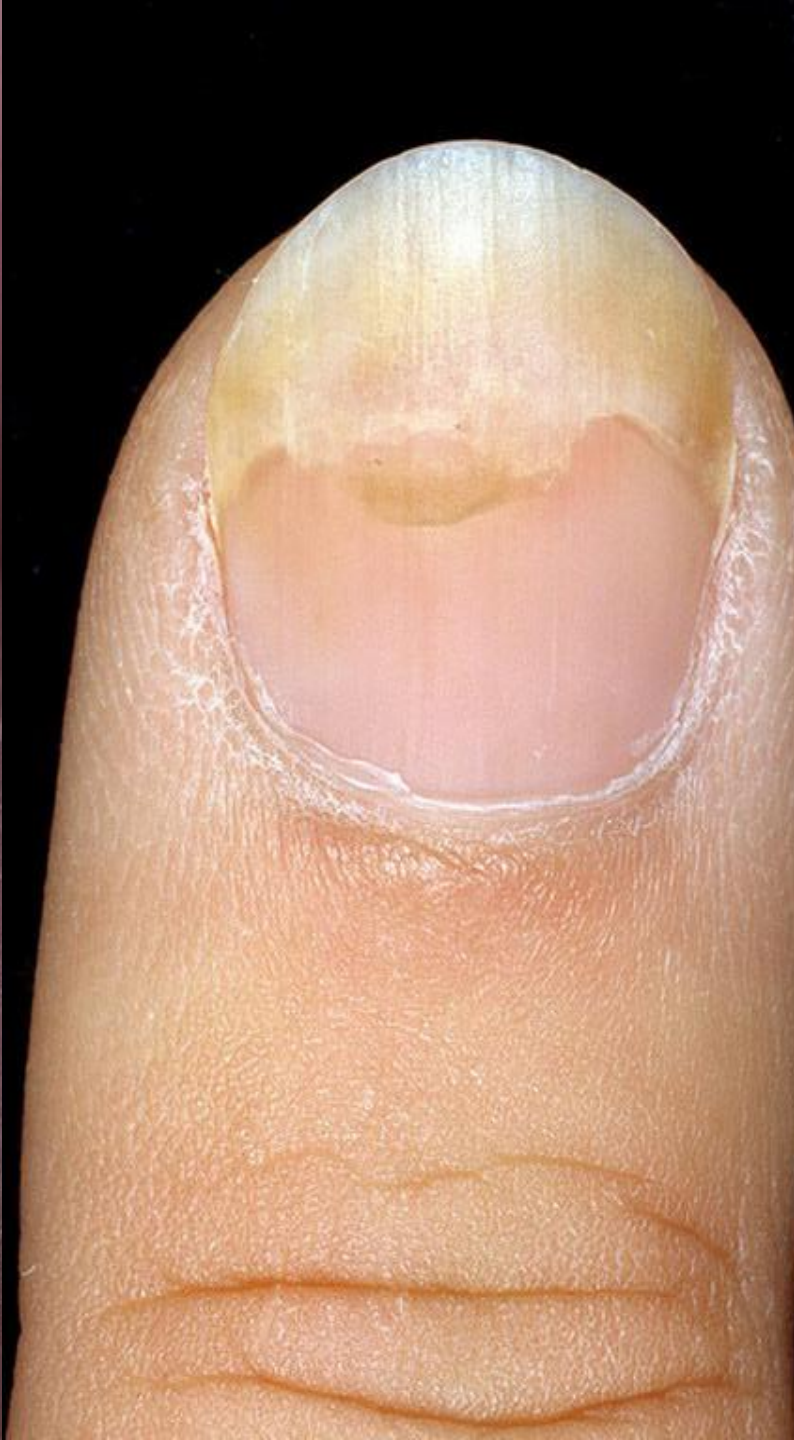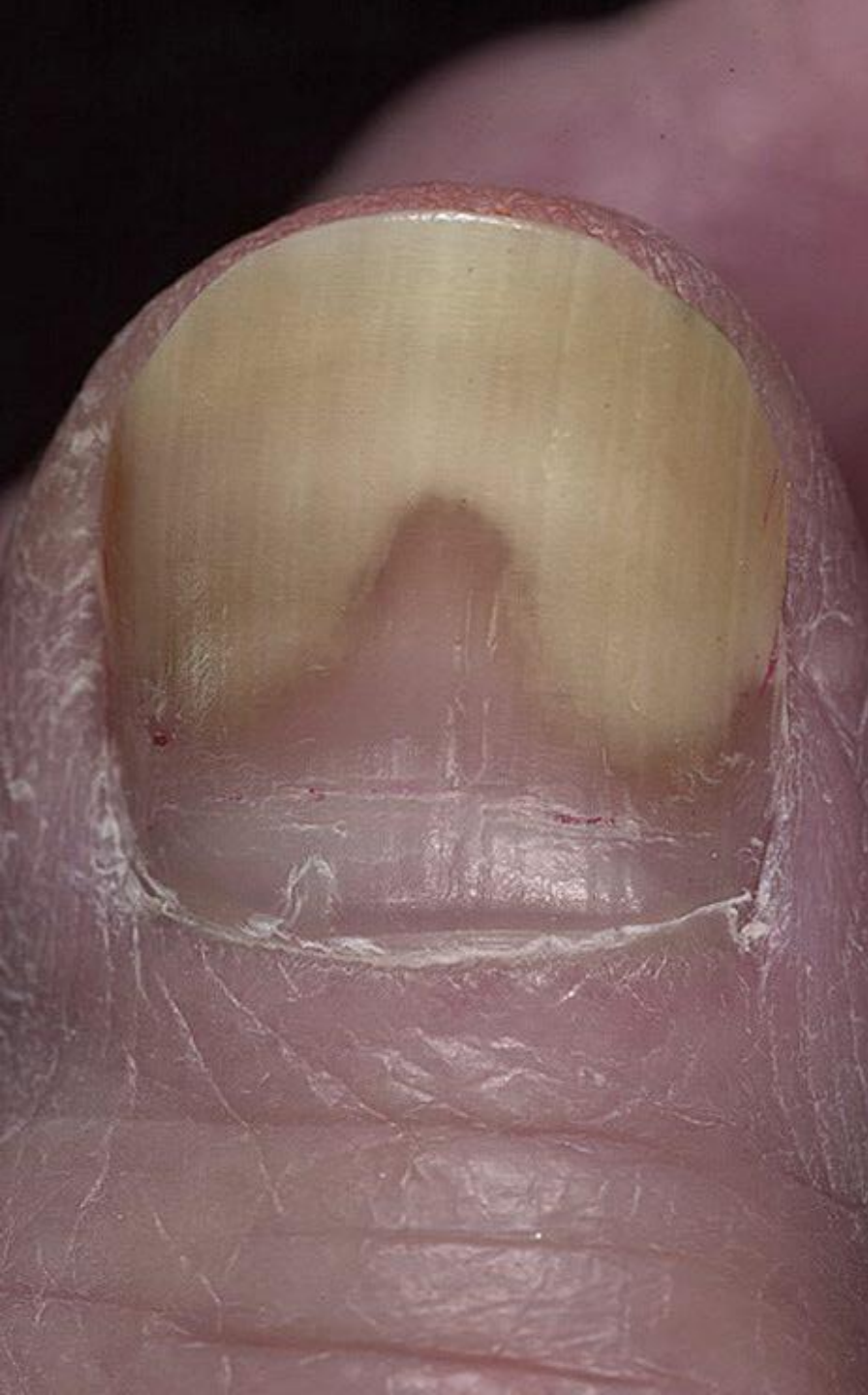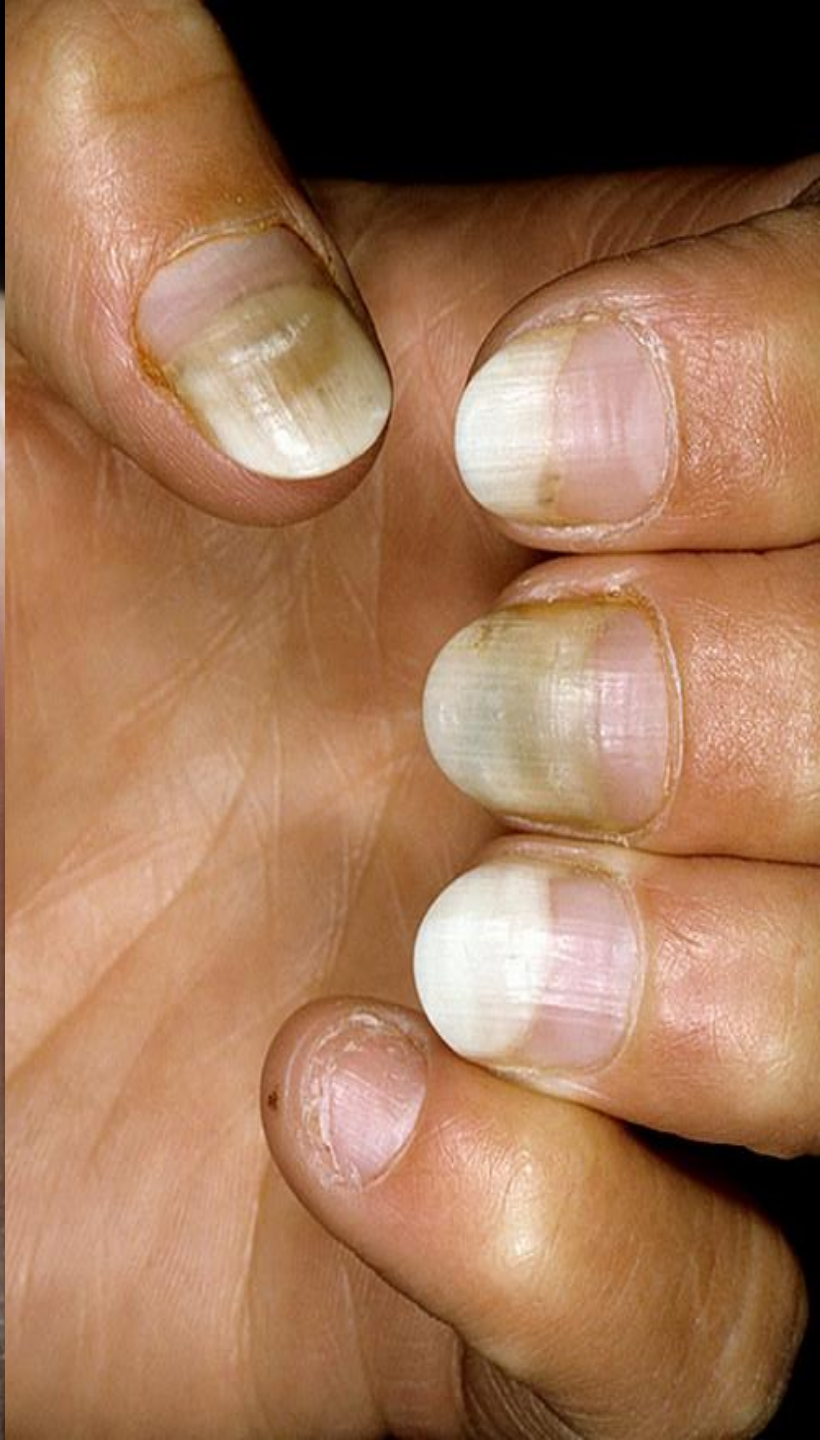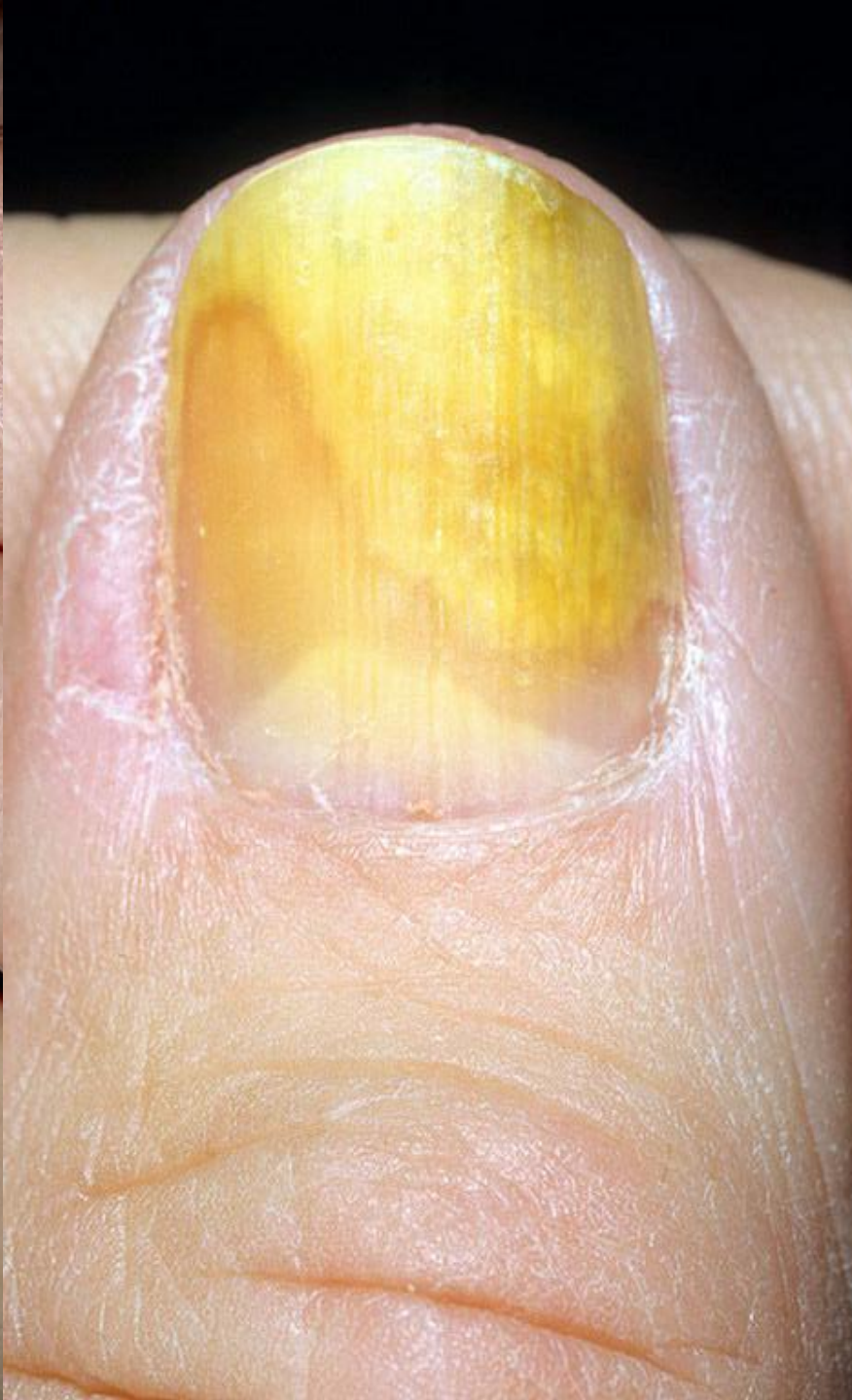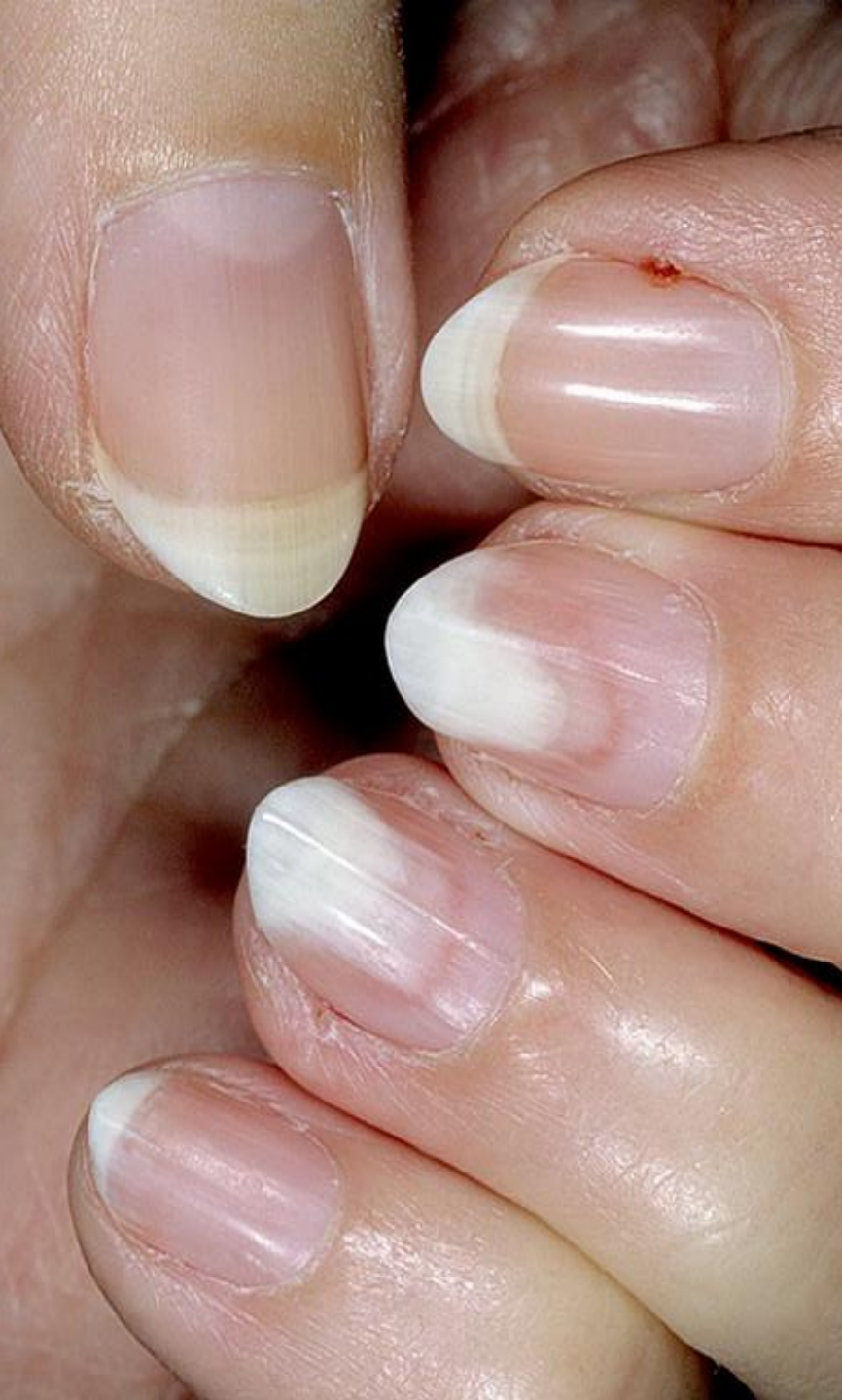ОНИХОЛИЗИС

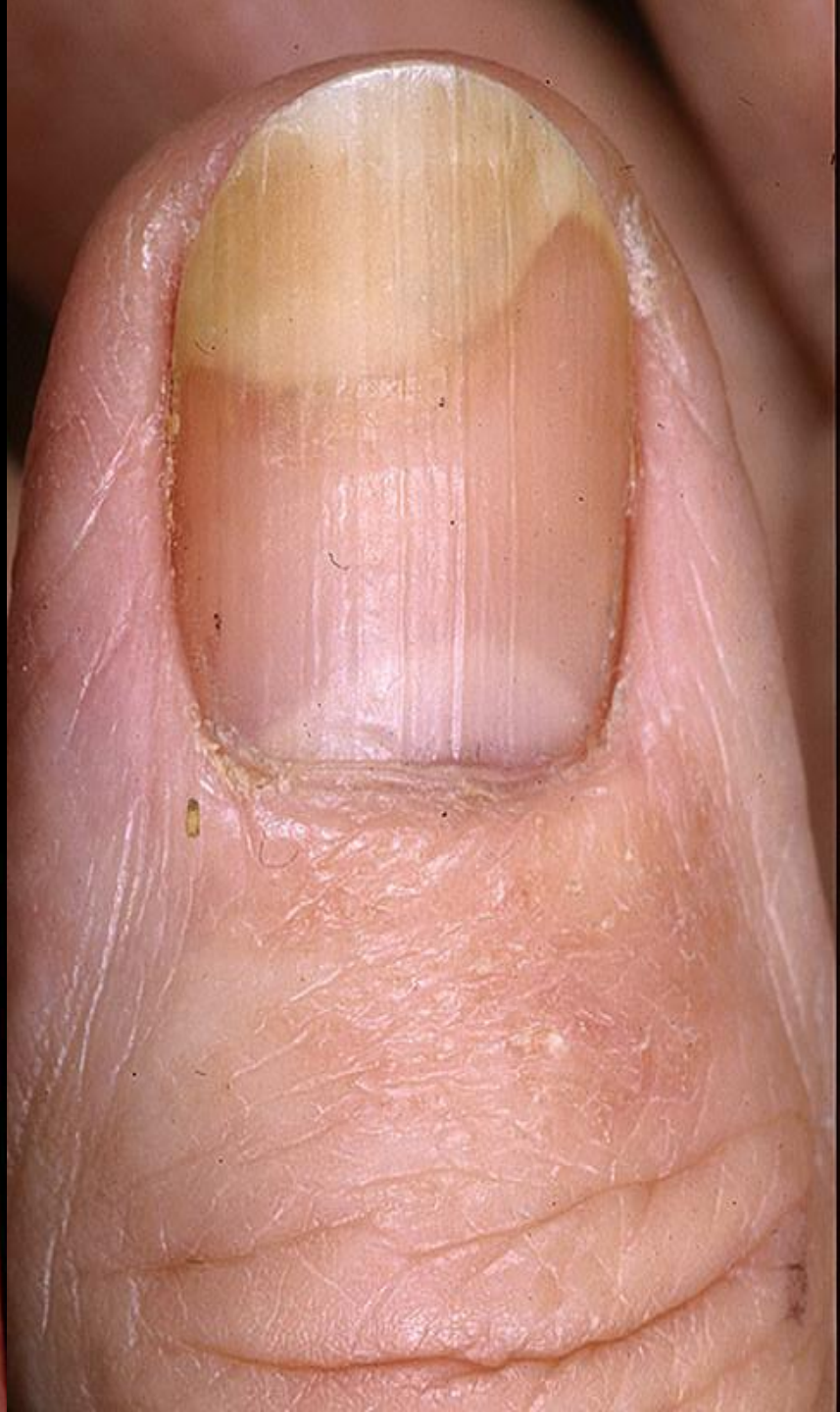
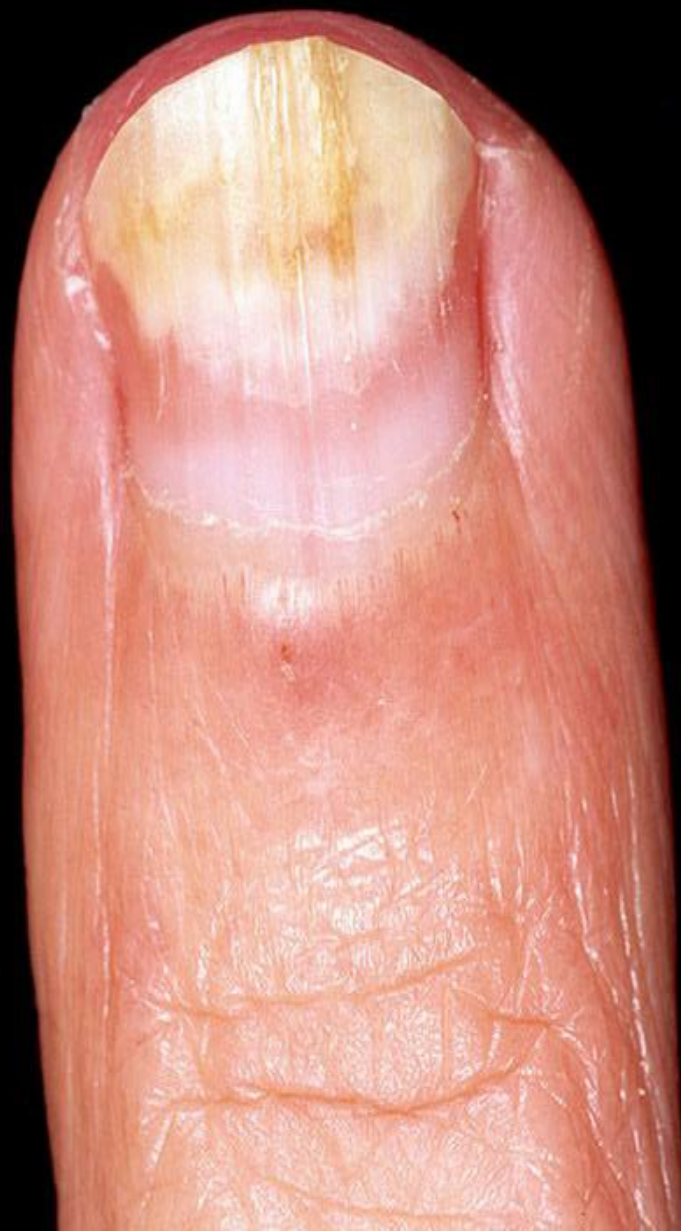
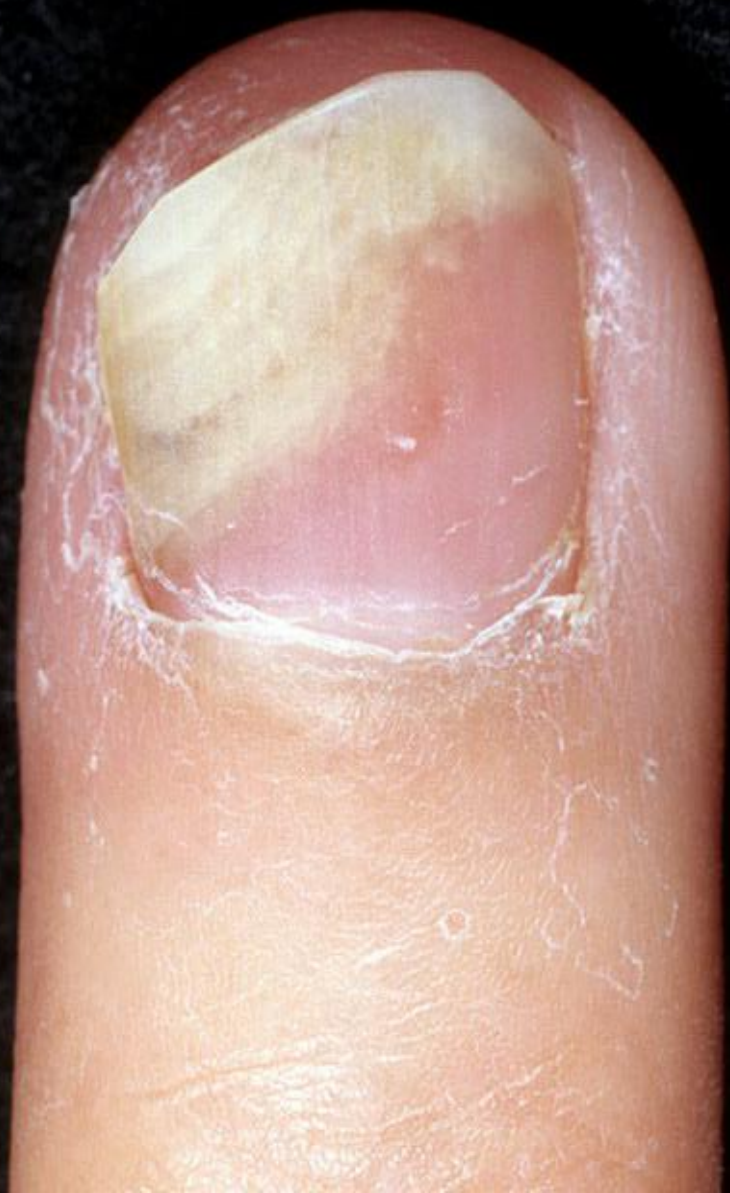


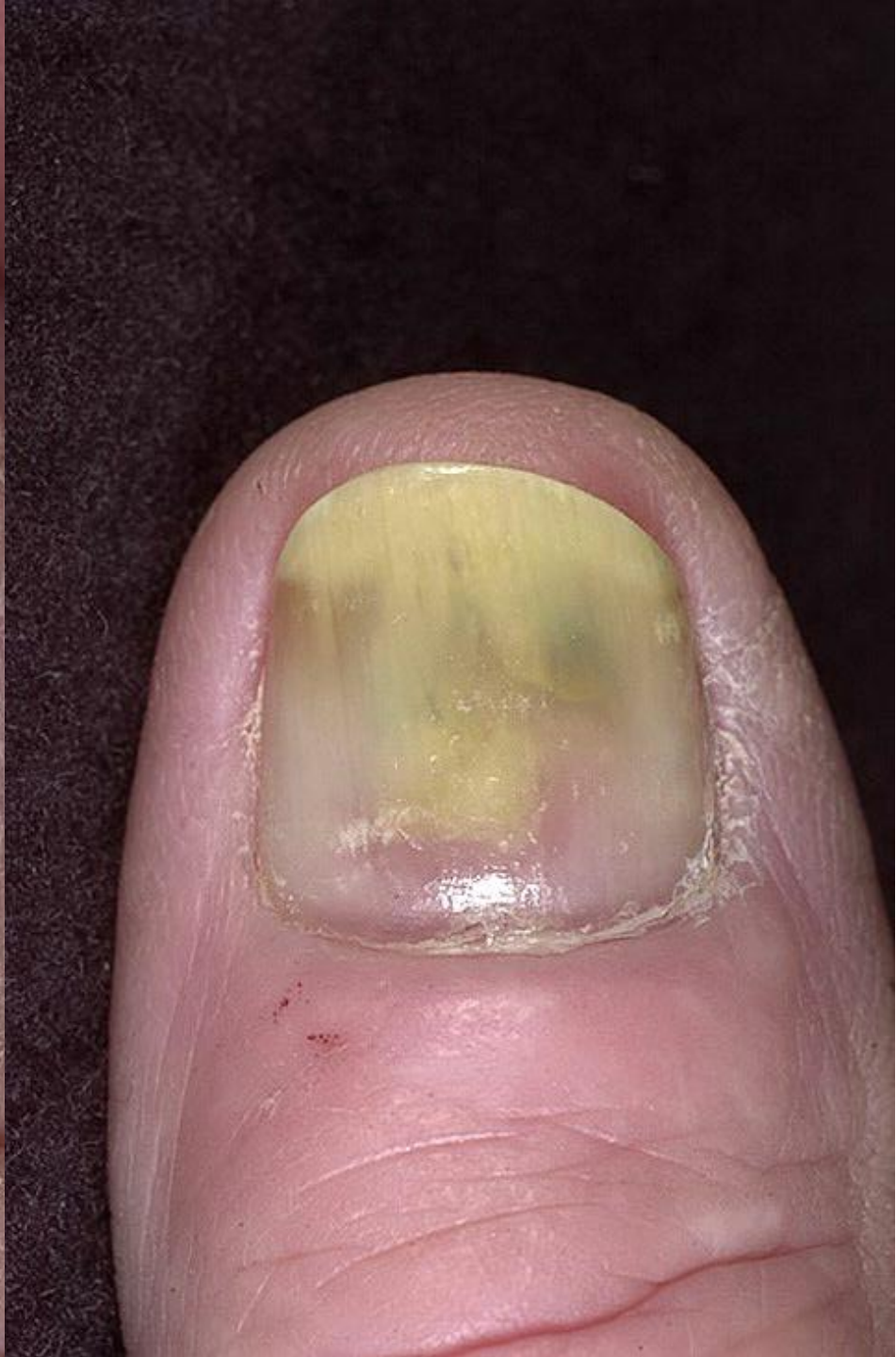
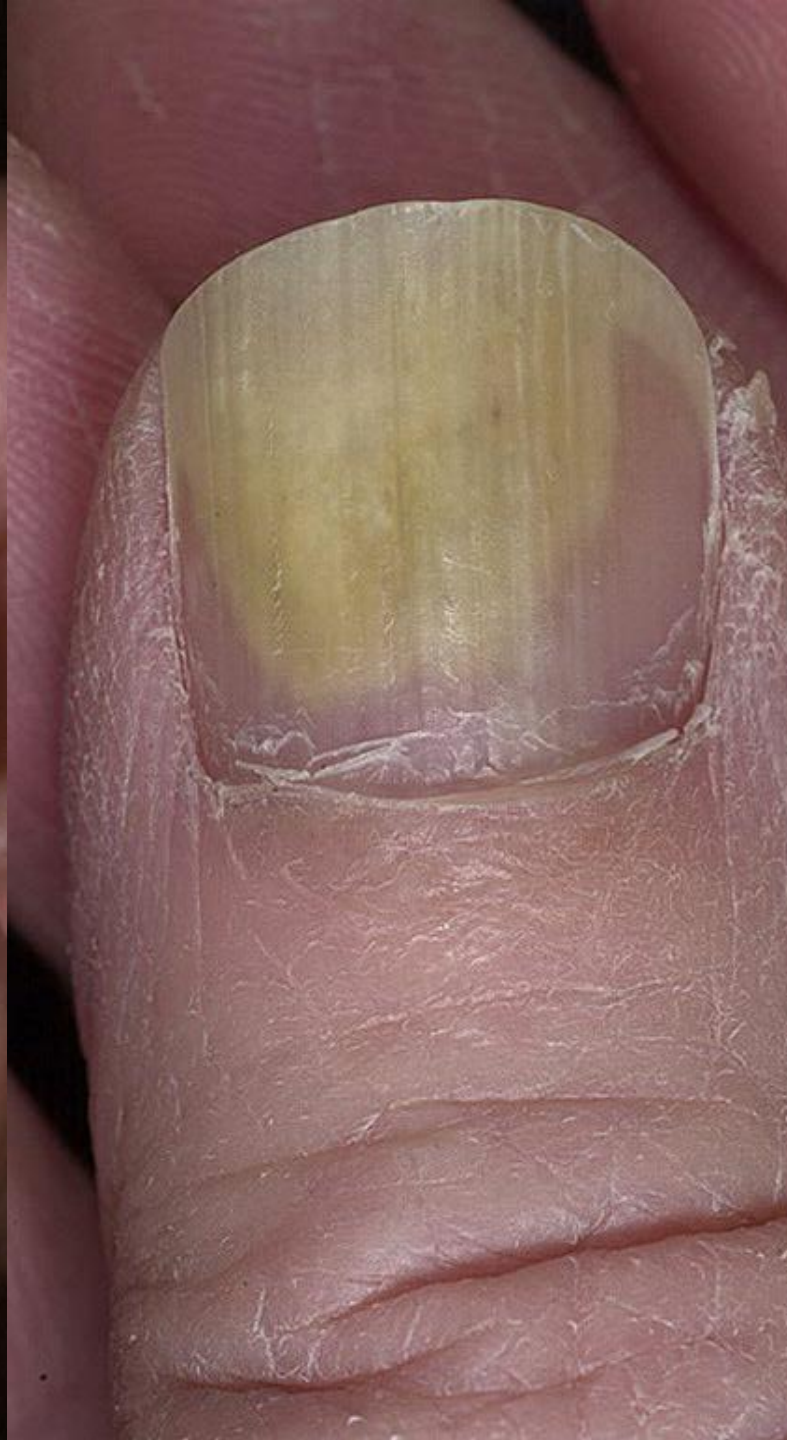
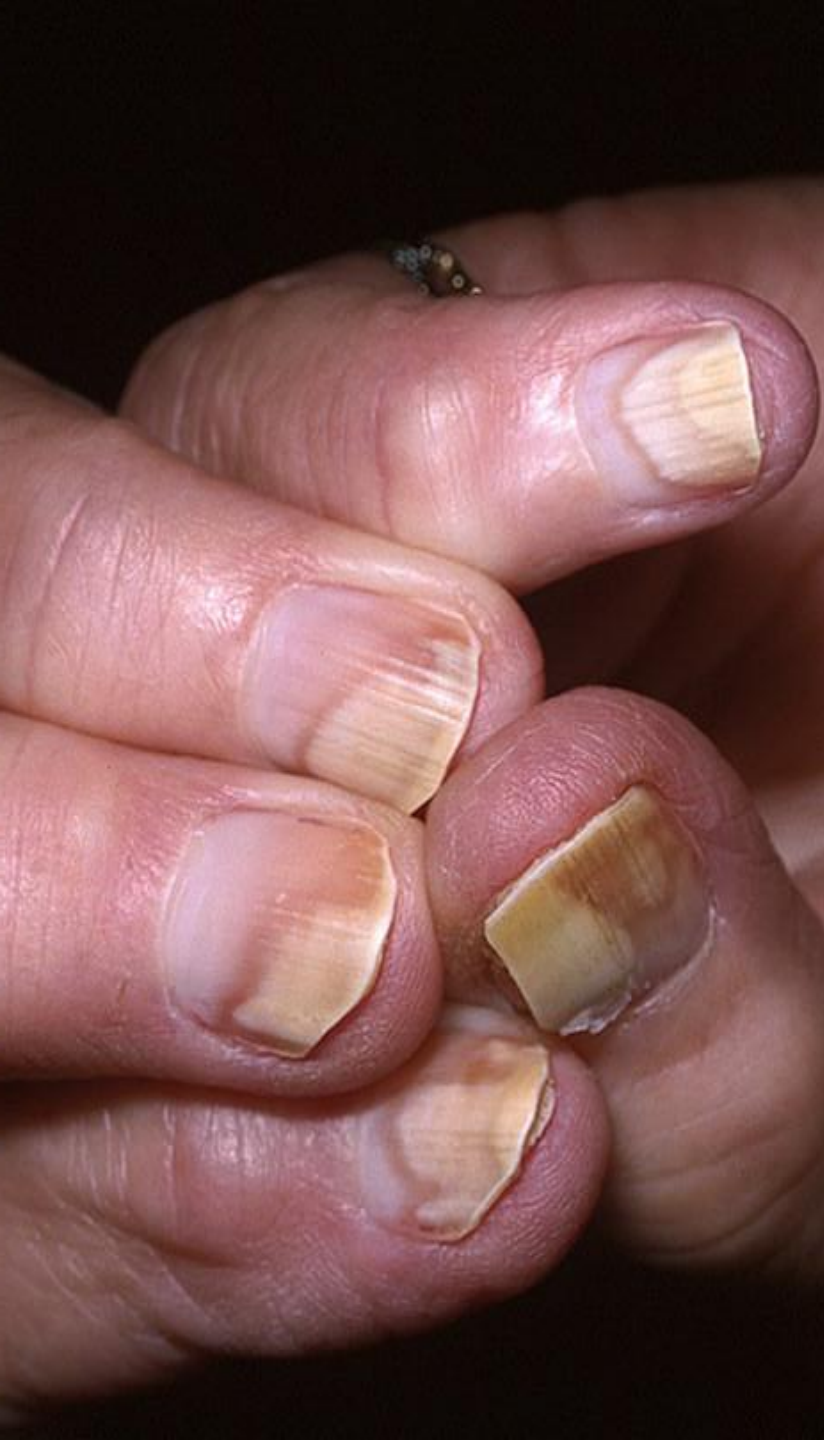




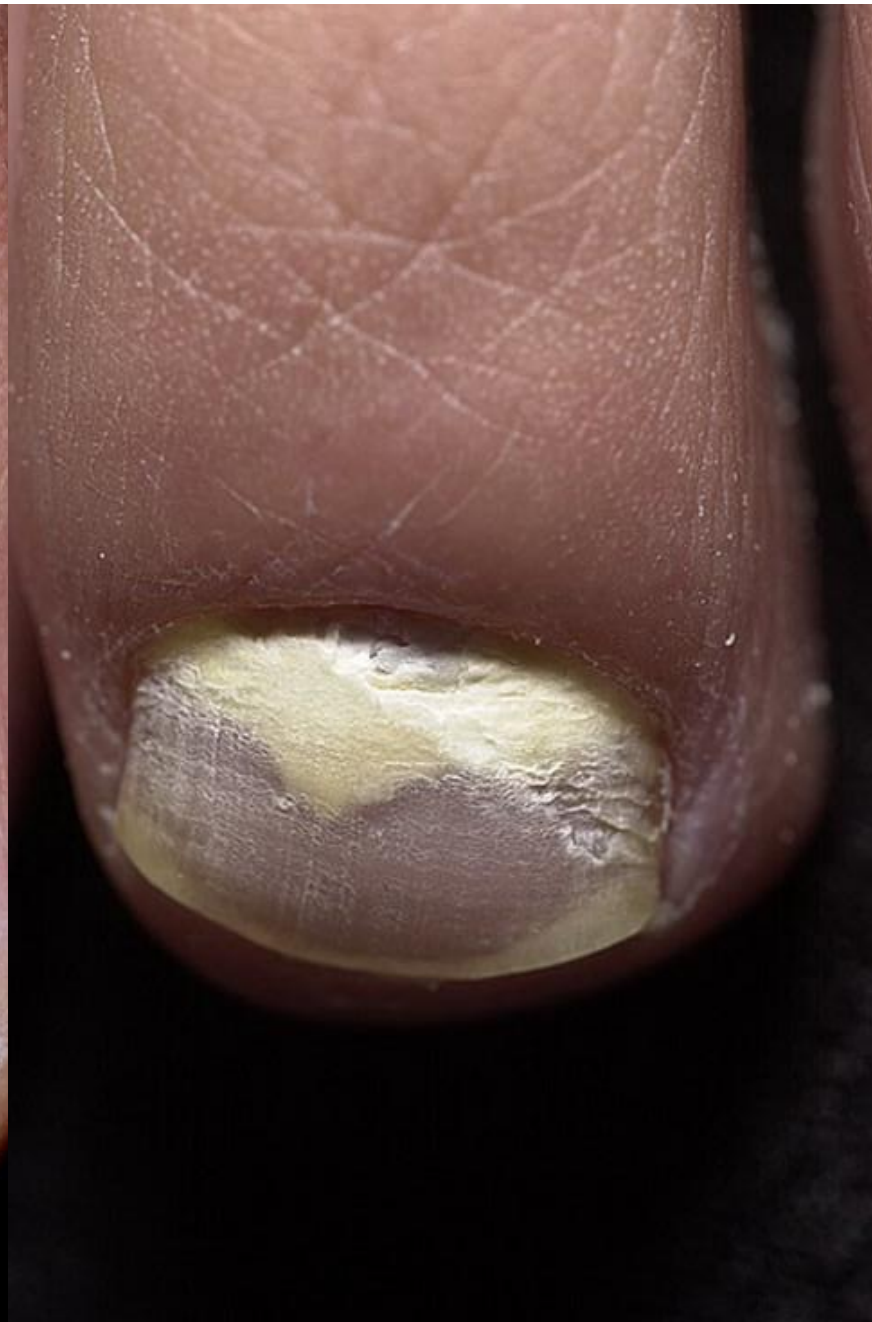
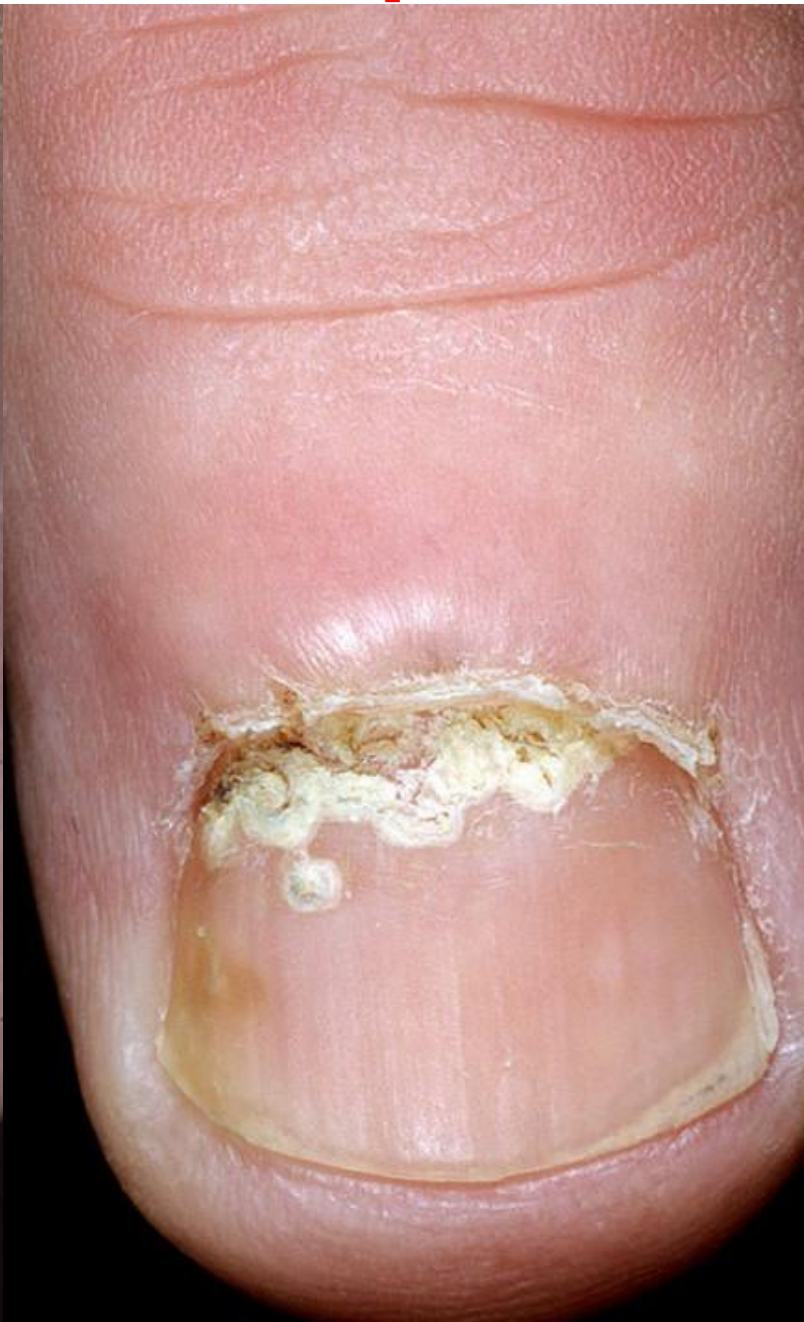
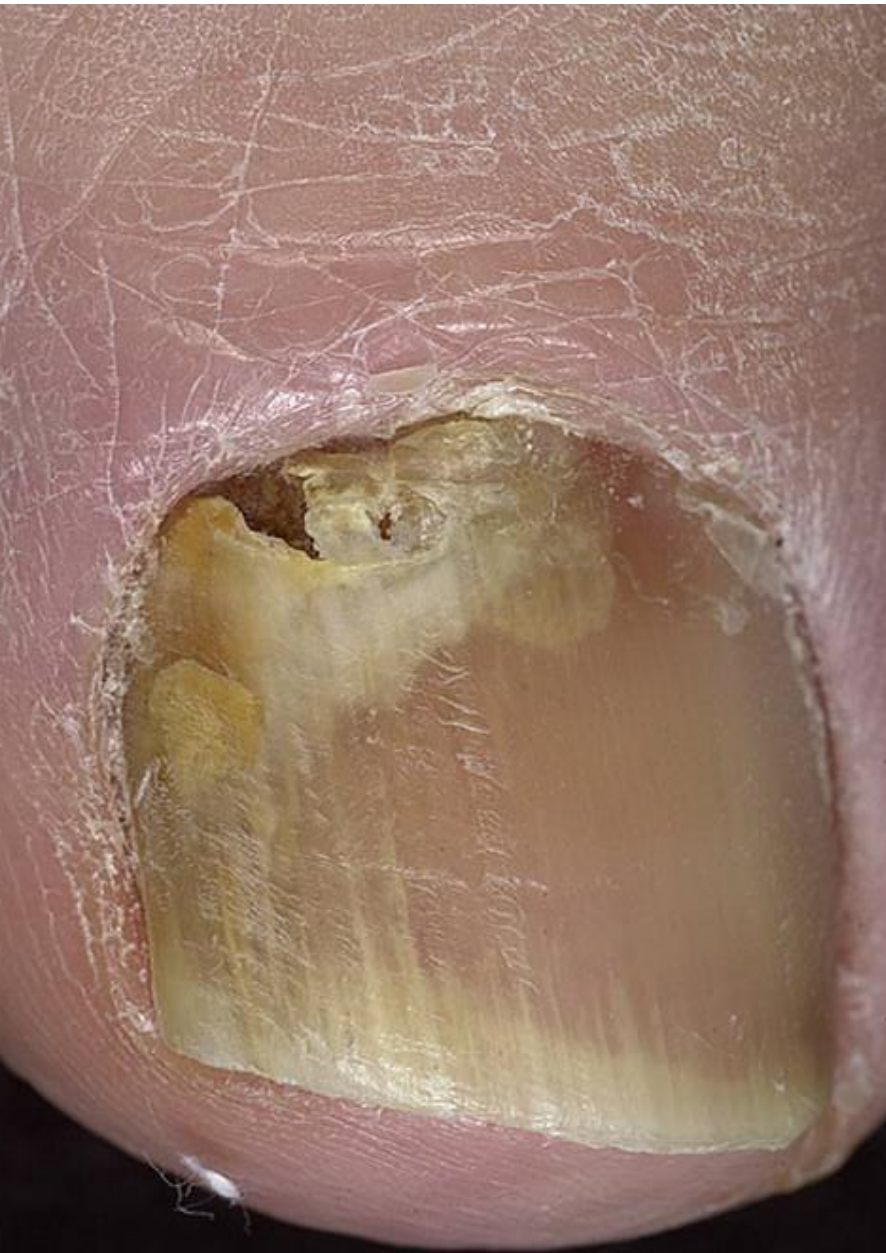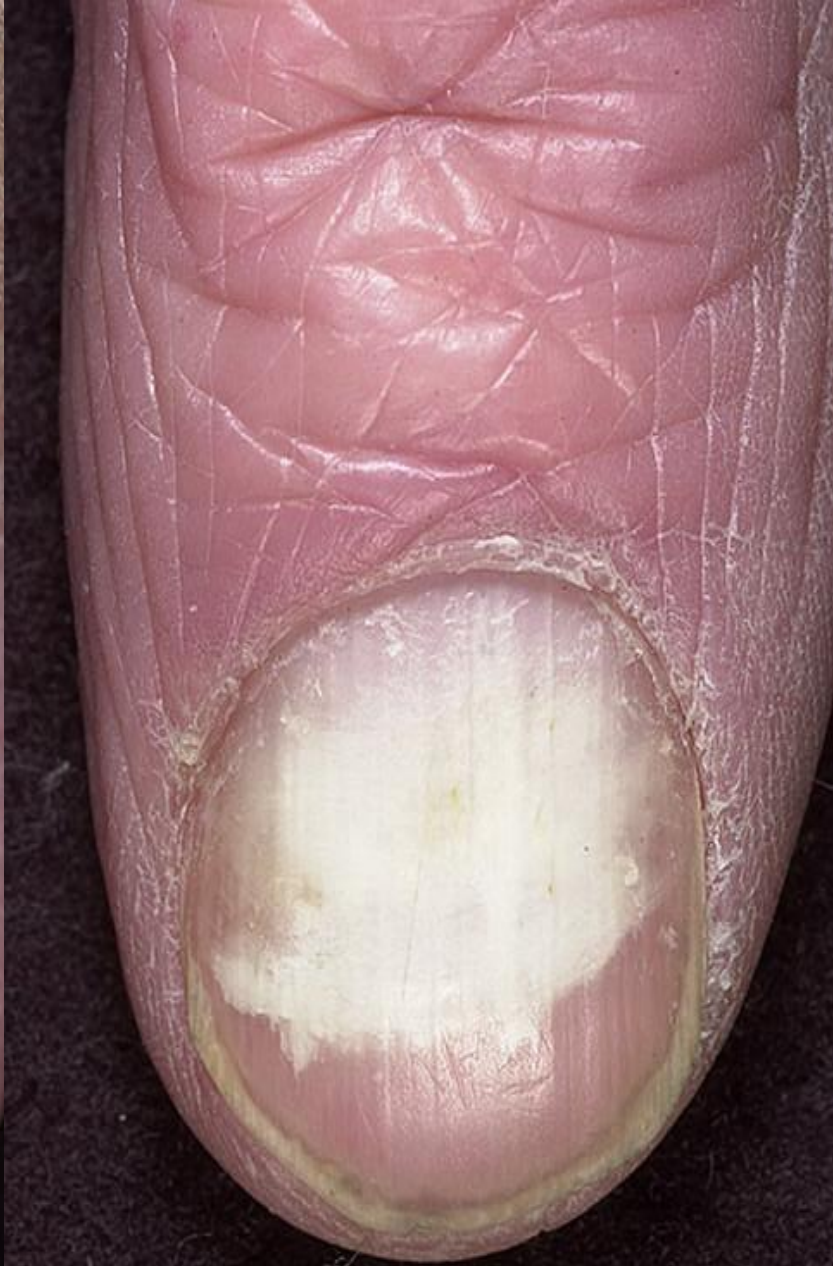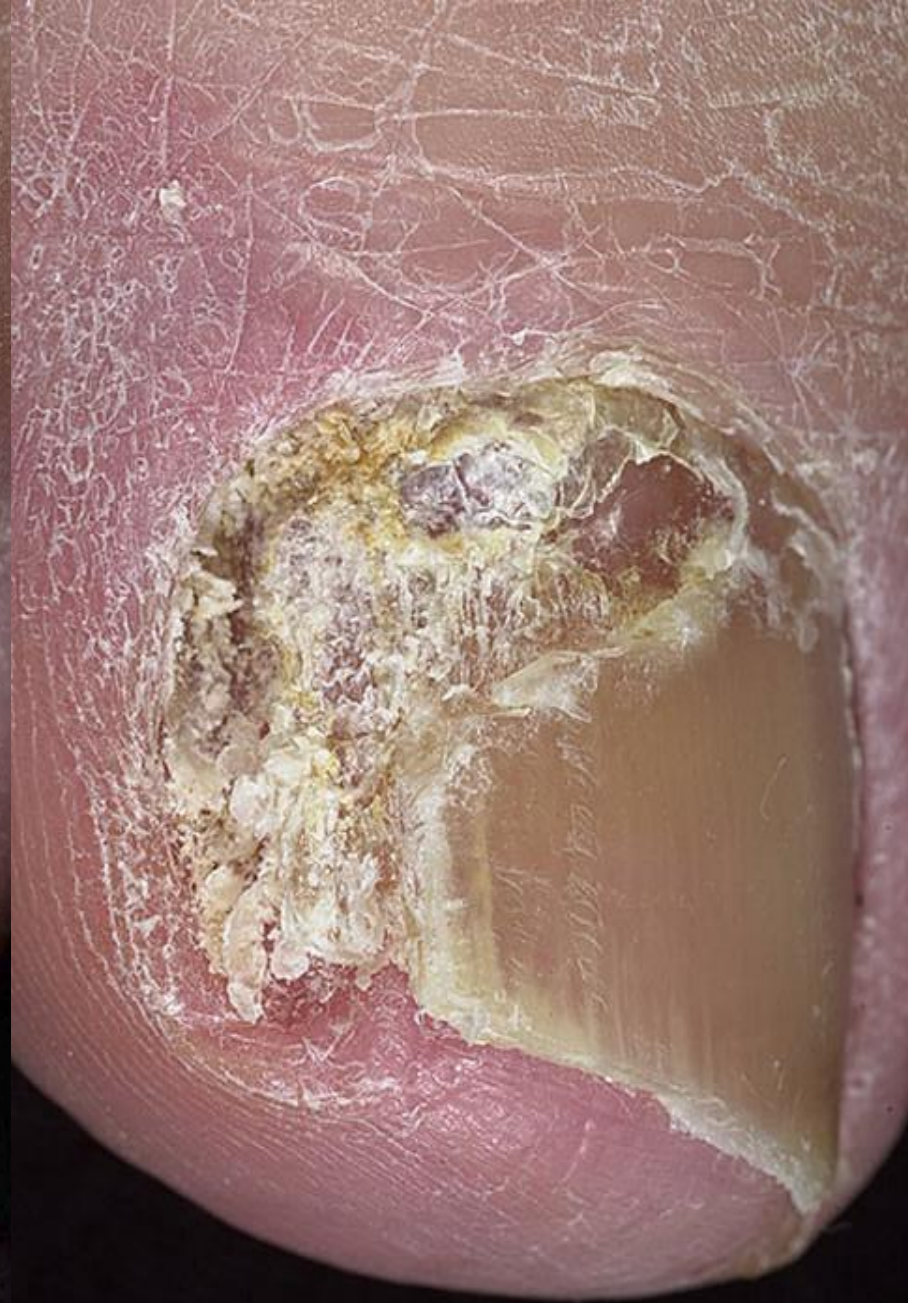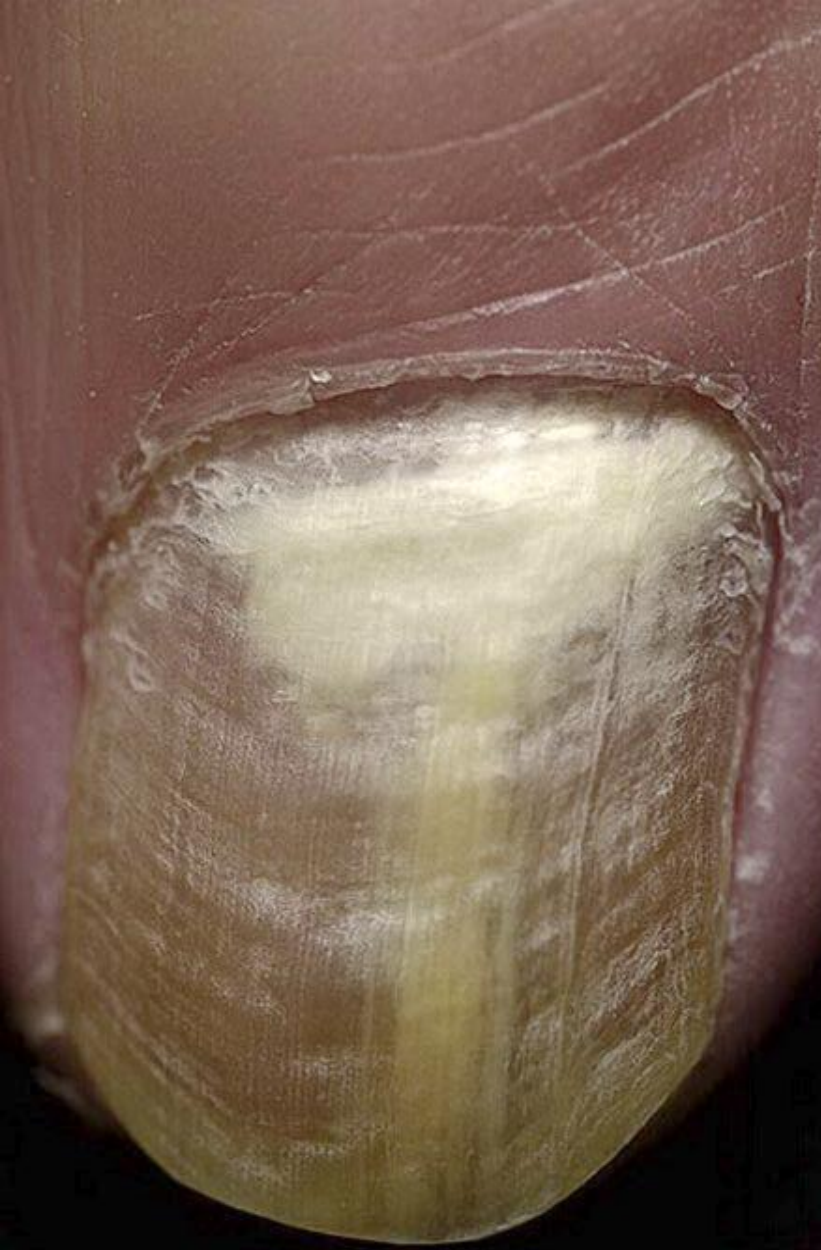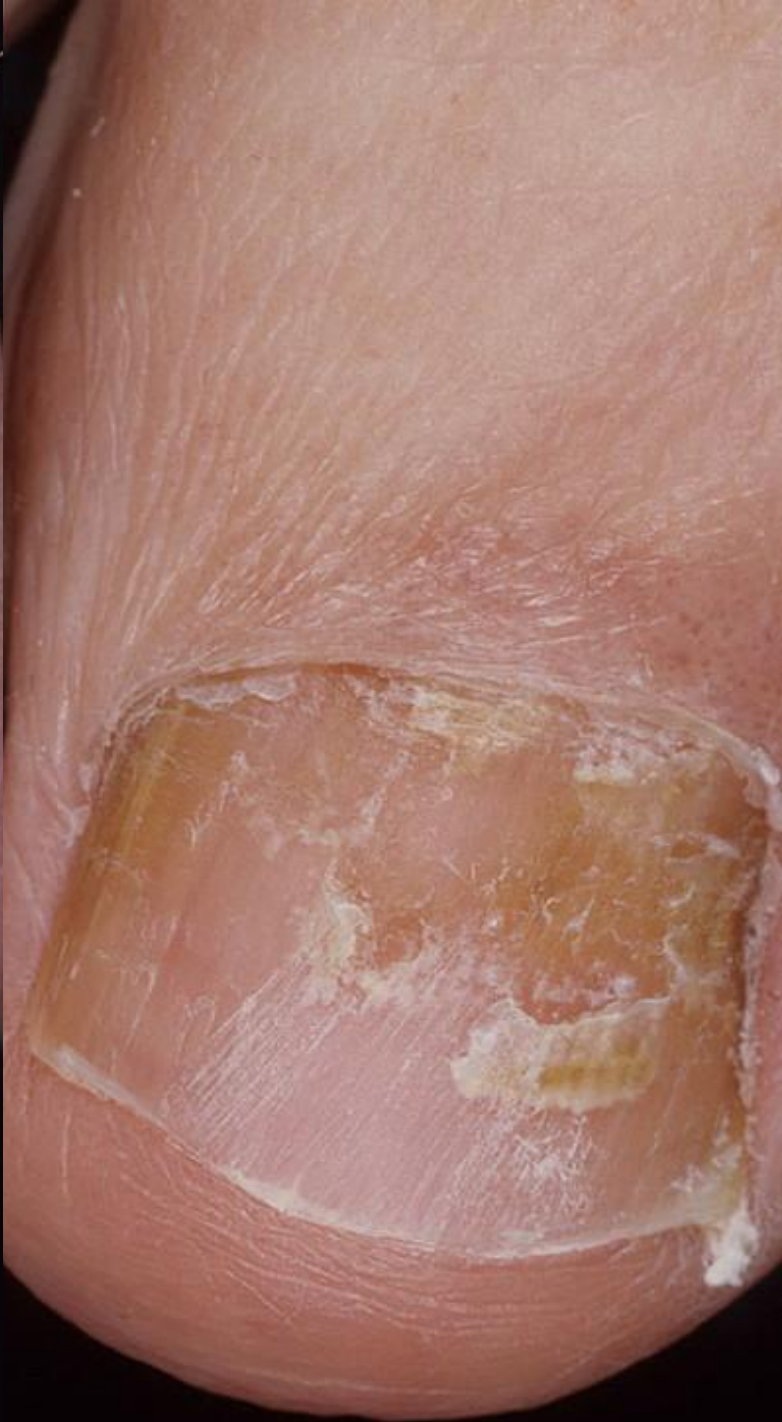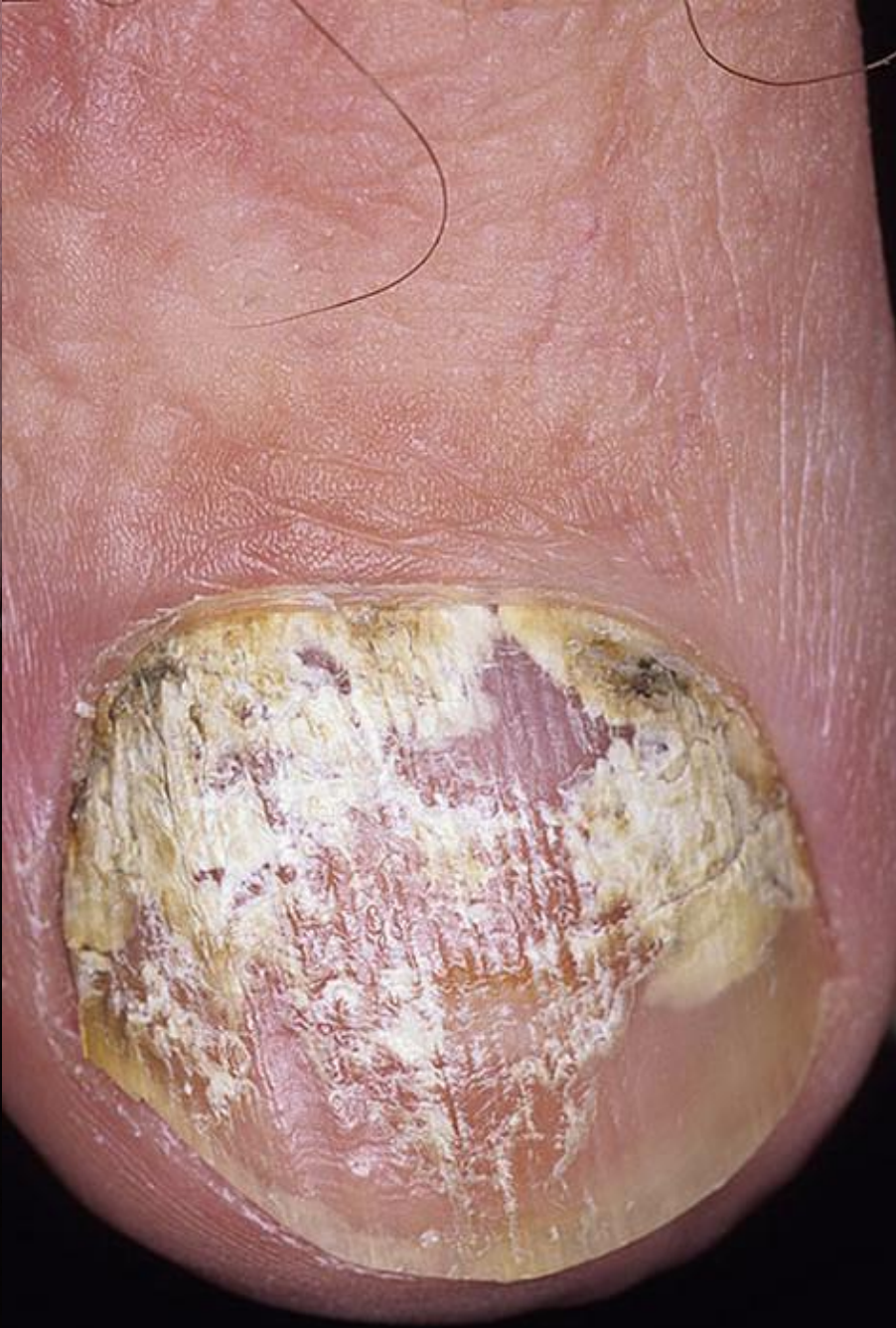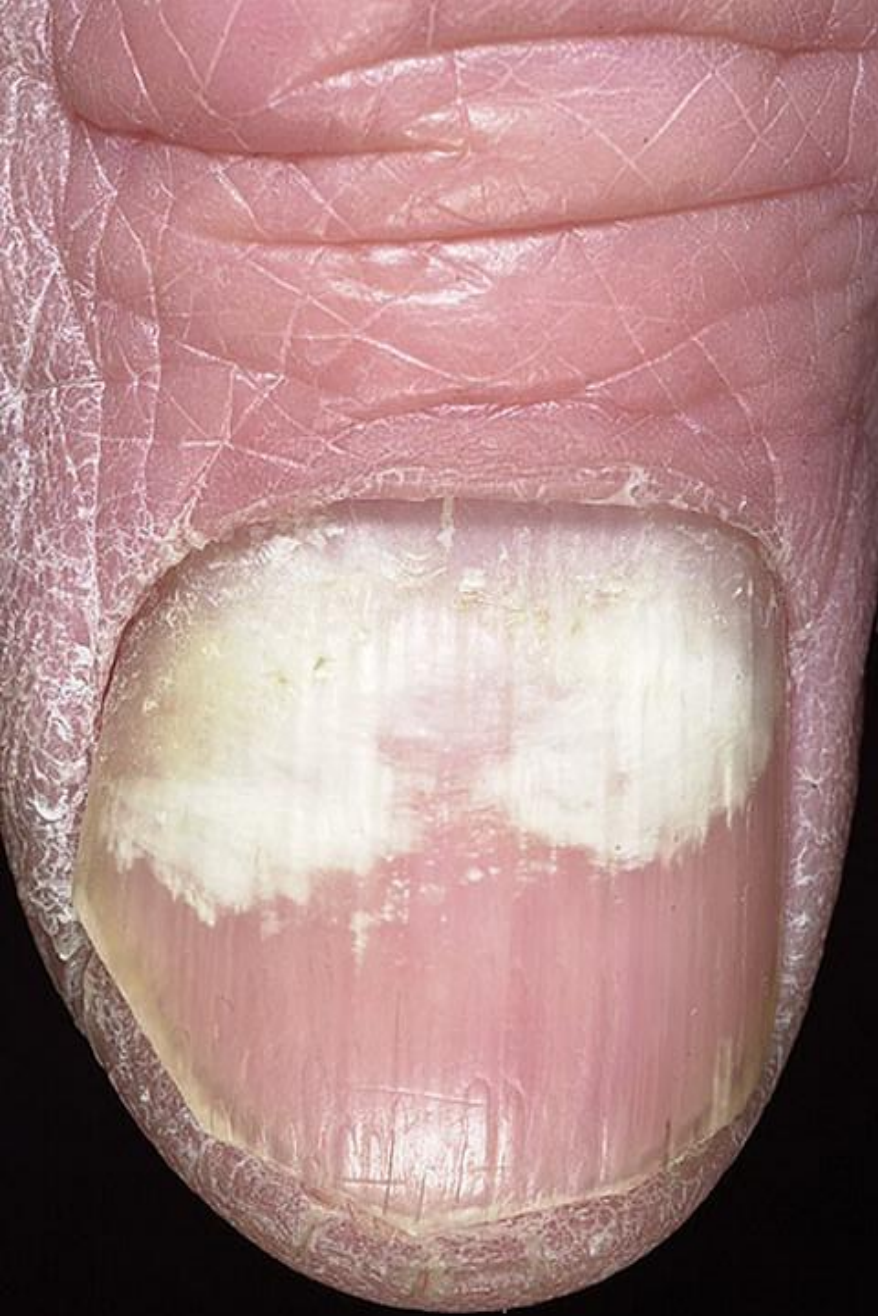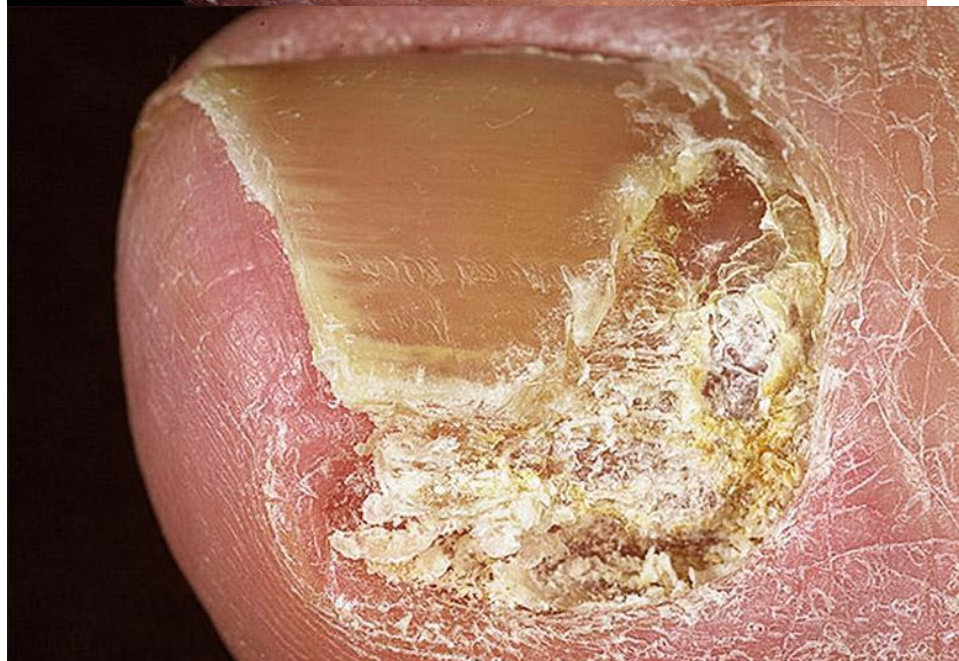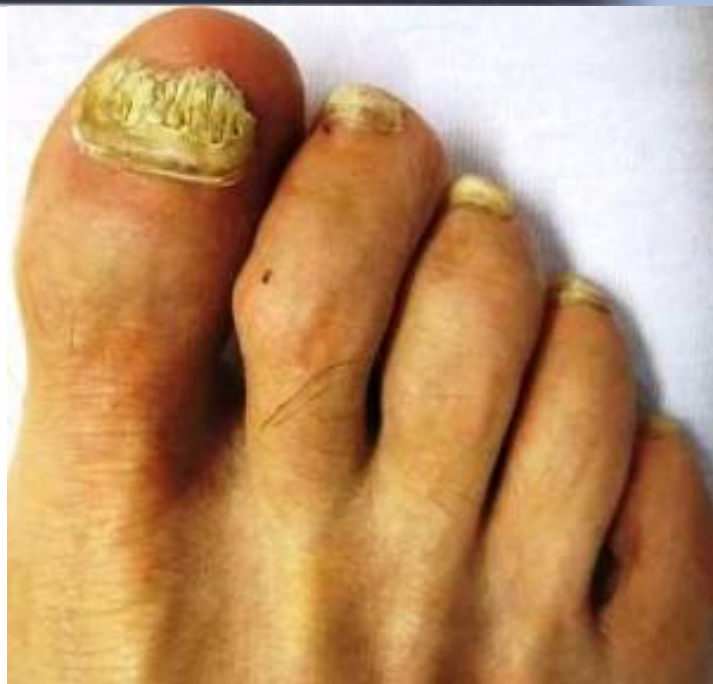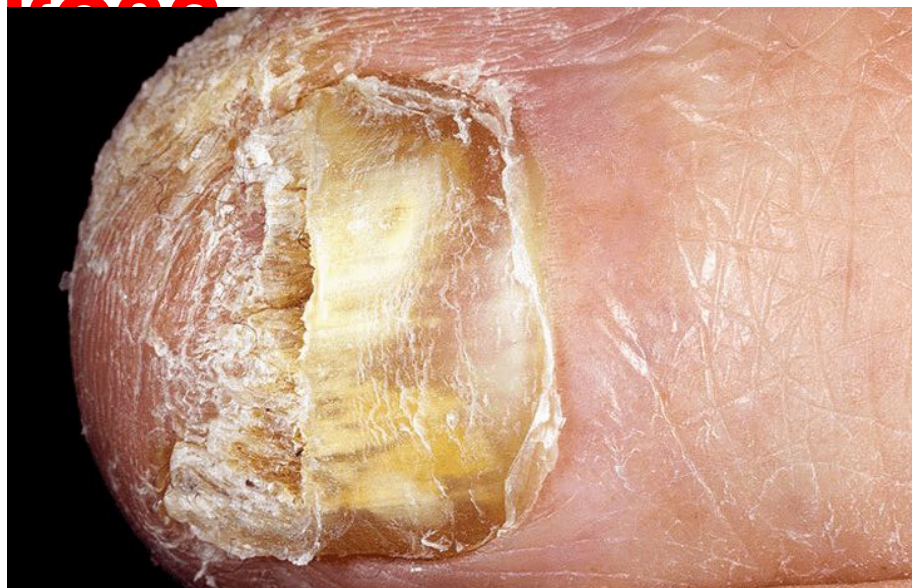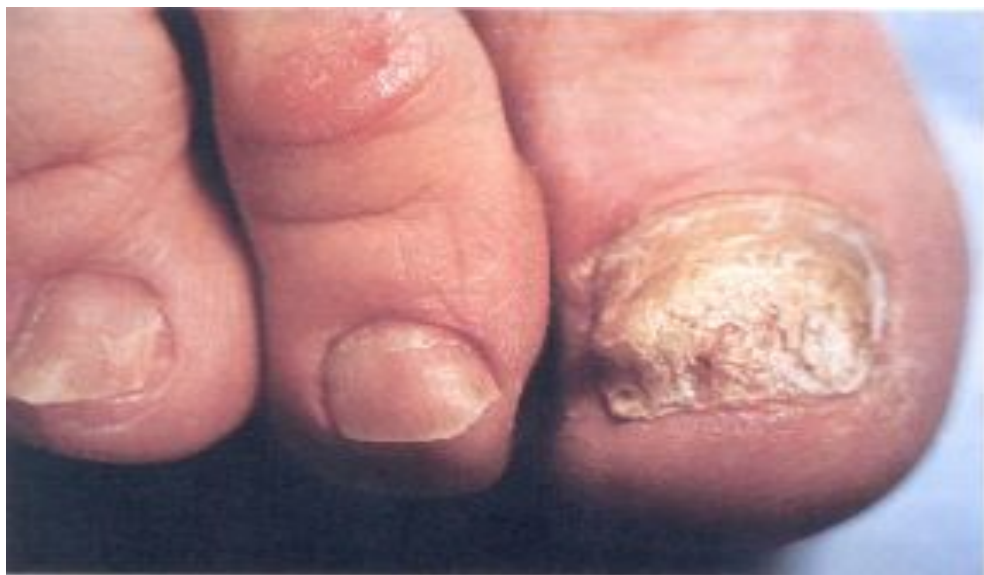Онихомикоз проксимальный





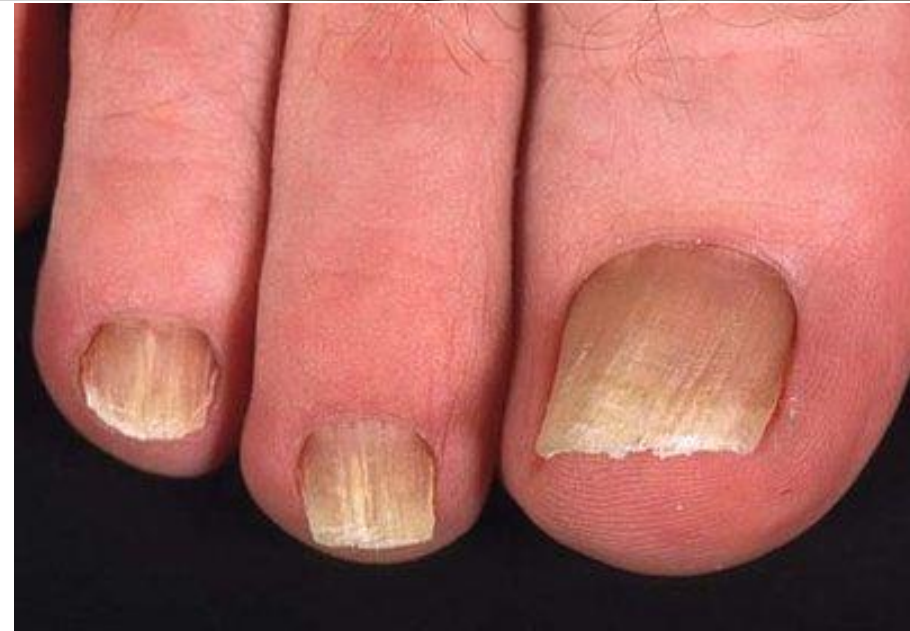
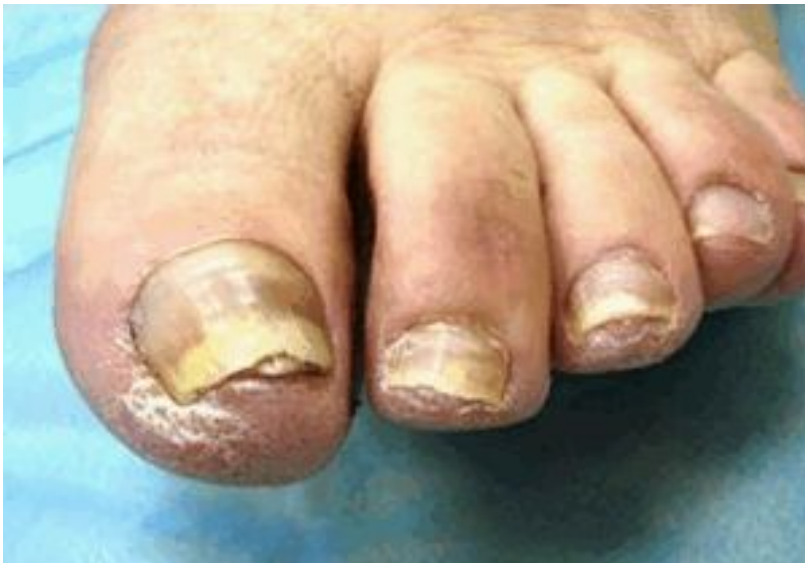
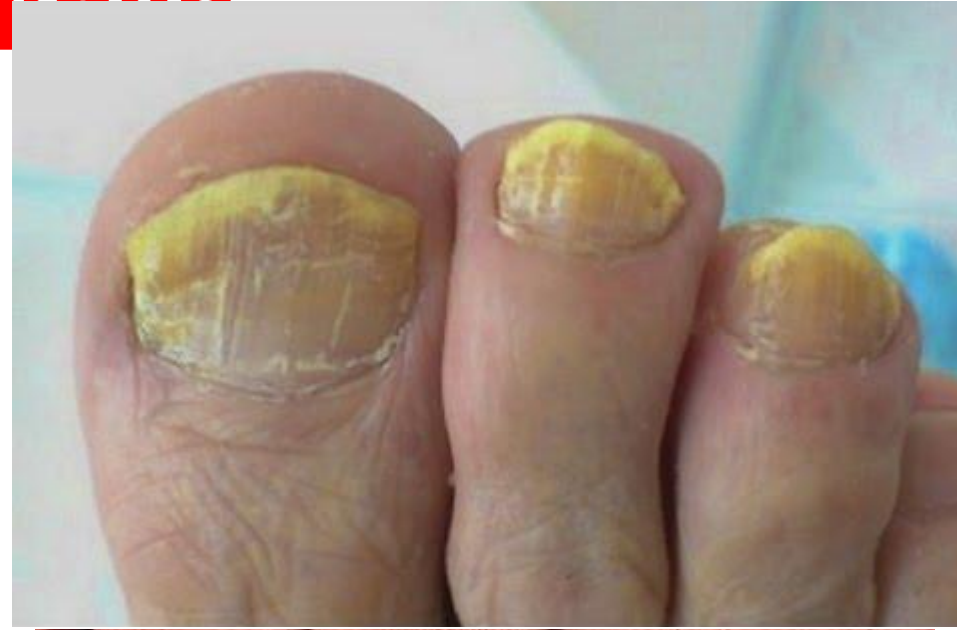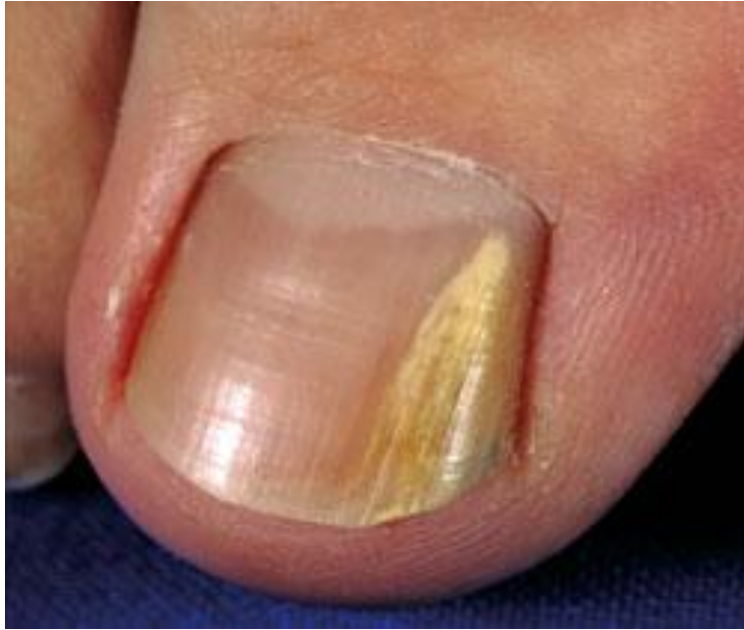Тотальная дистрофическая форма микоза

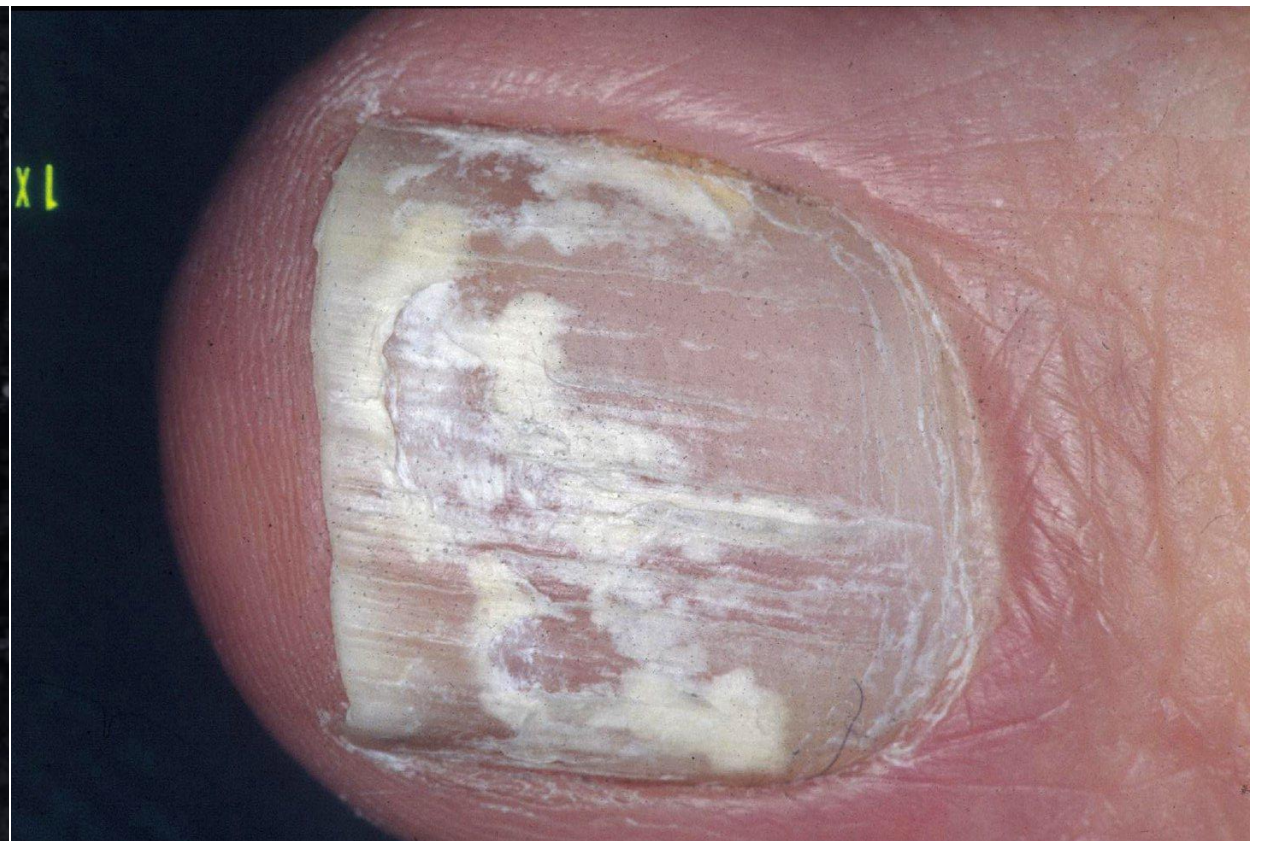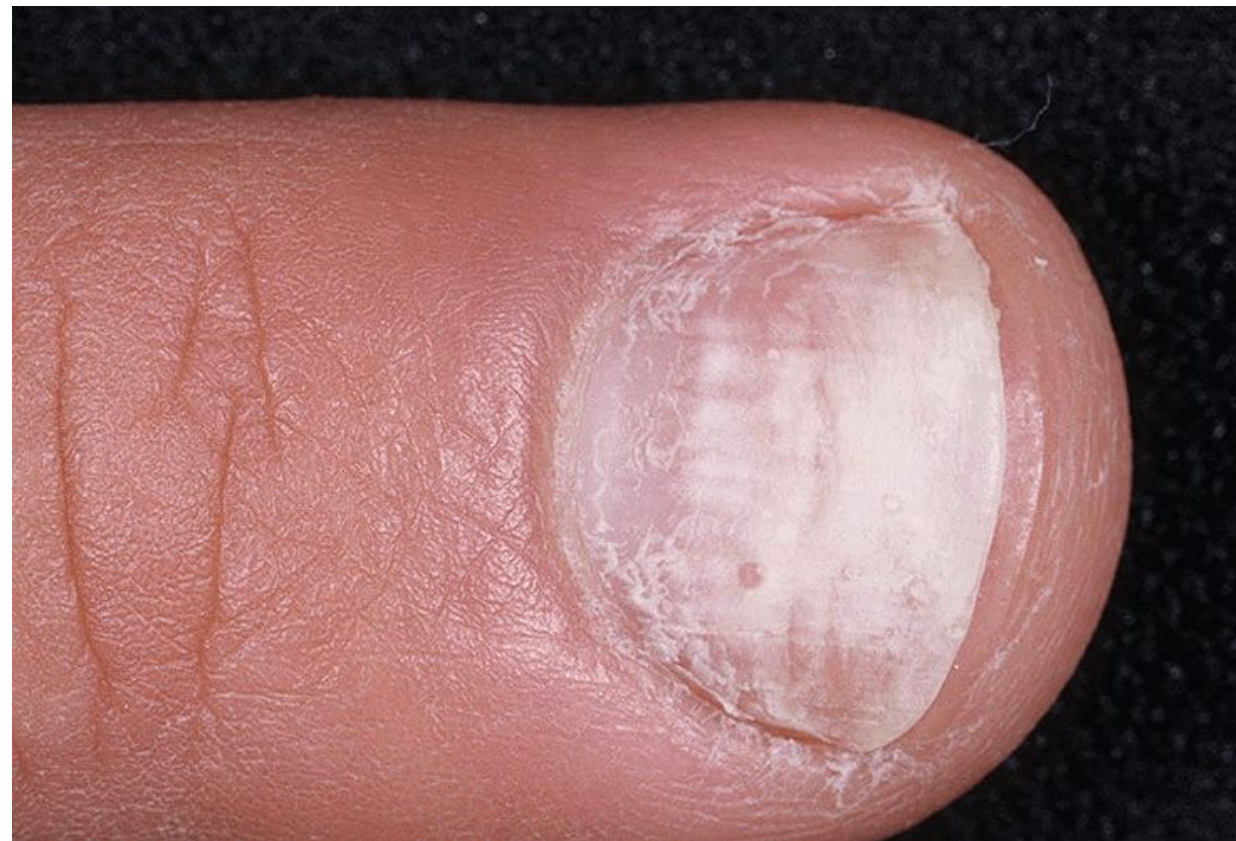


Дистально-латеральная форма

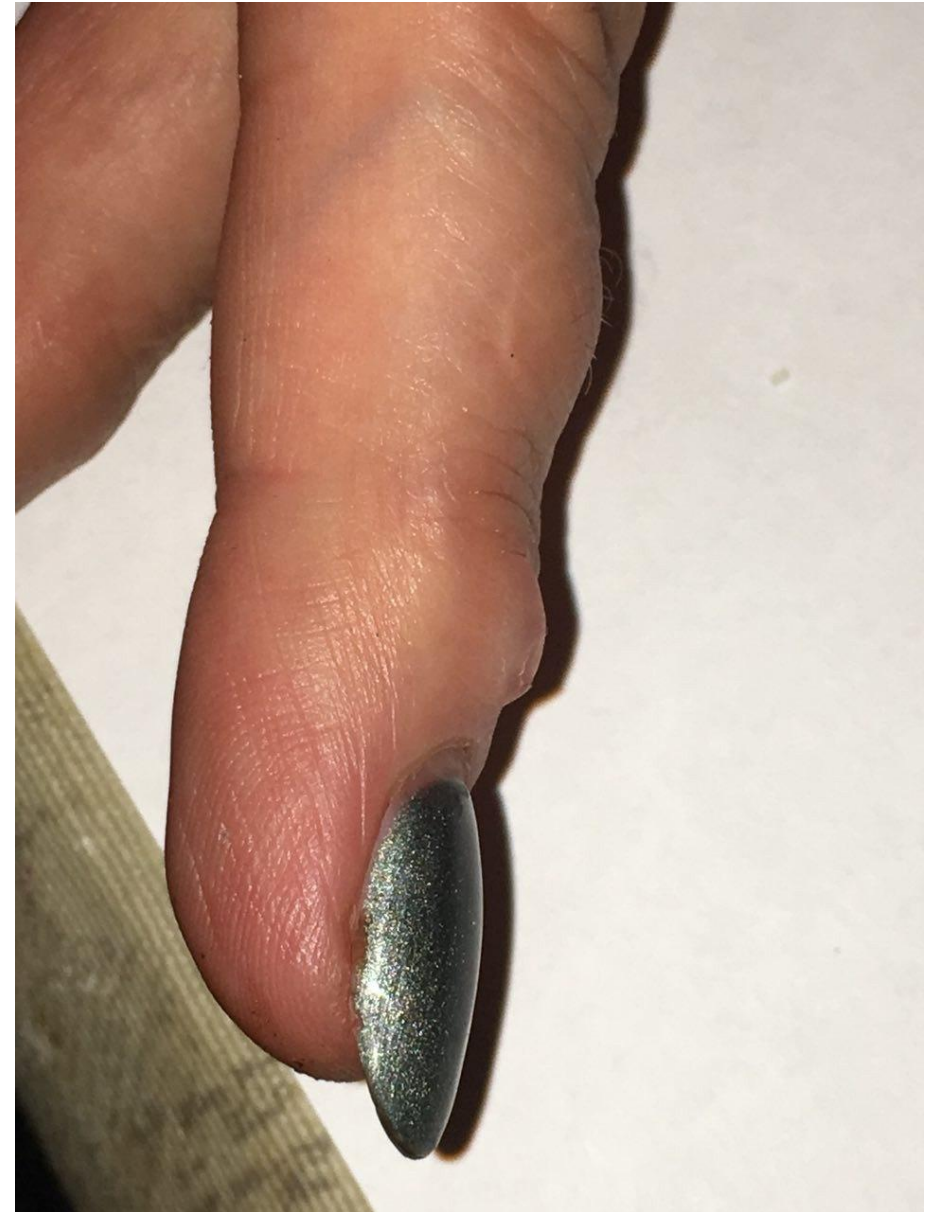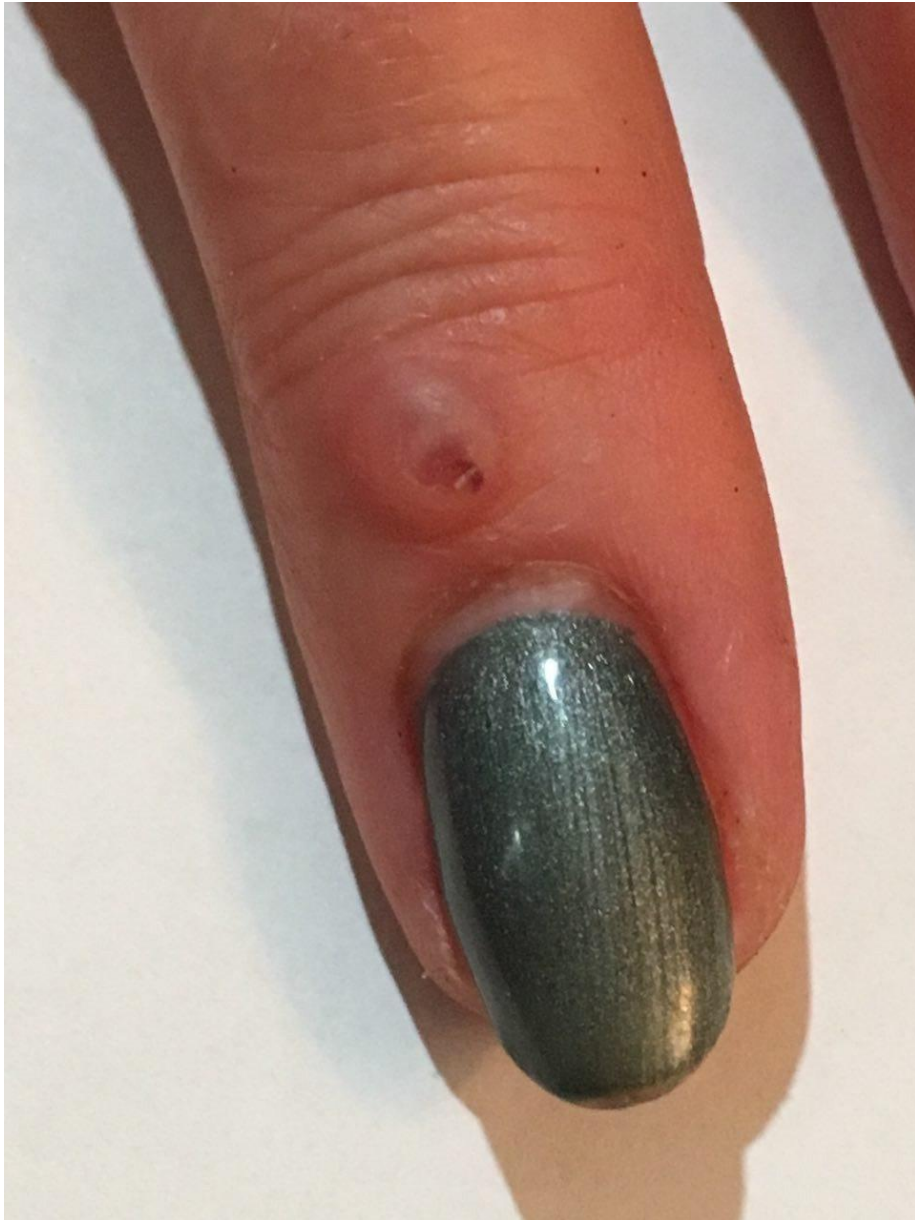МИКОЗА

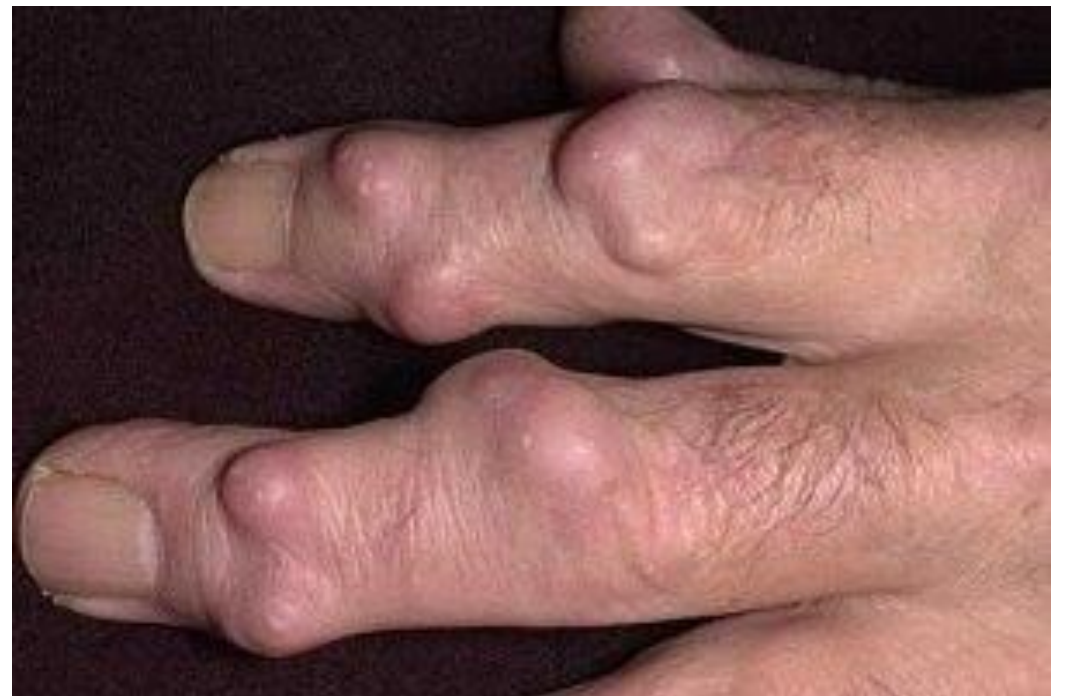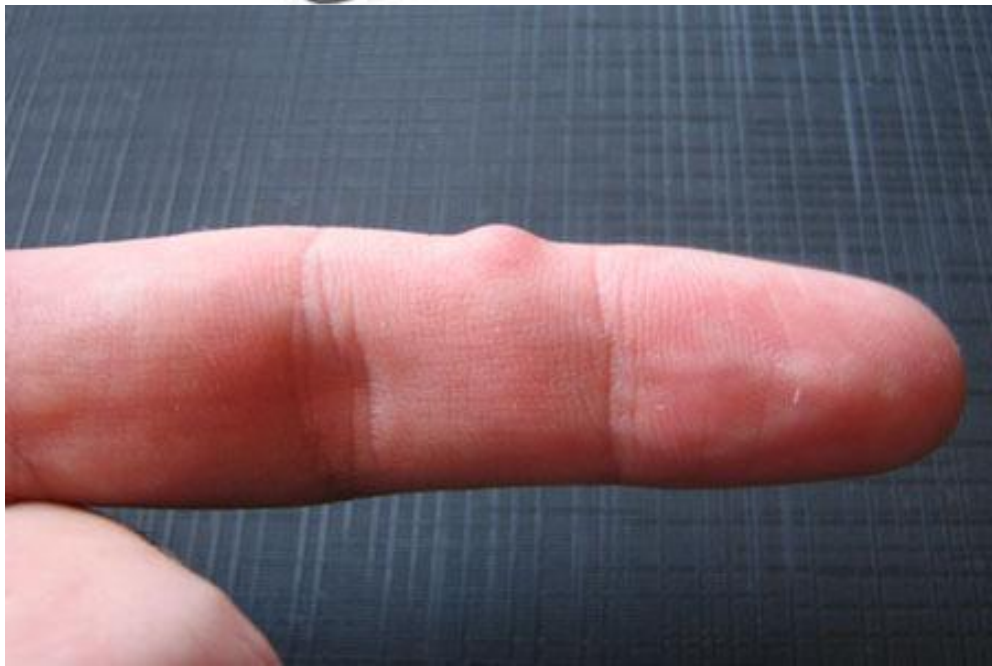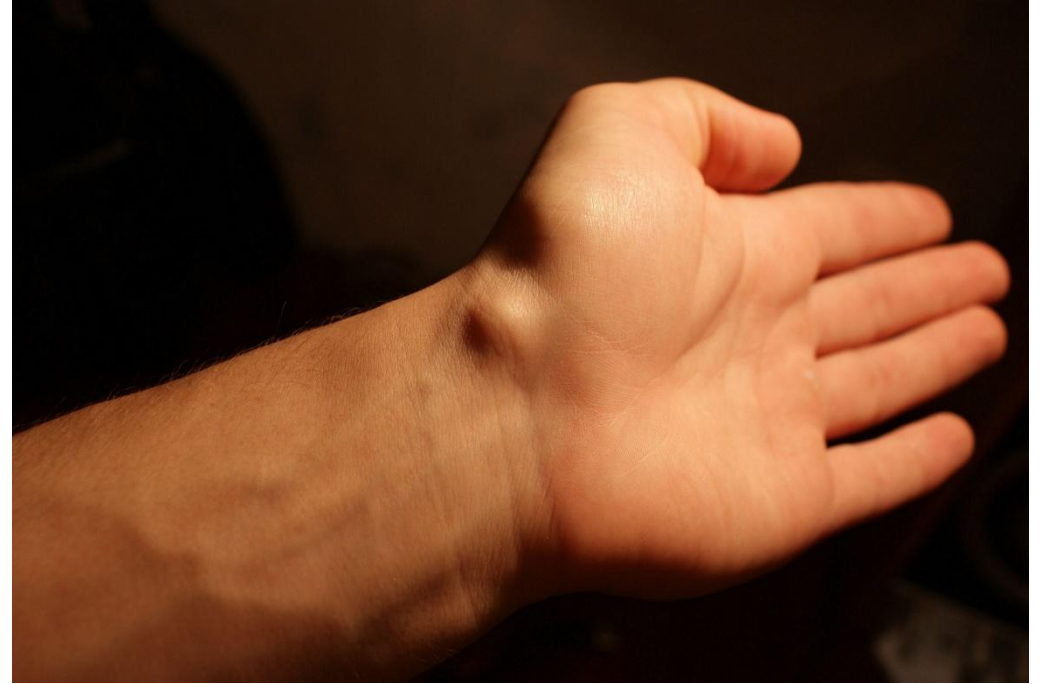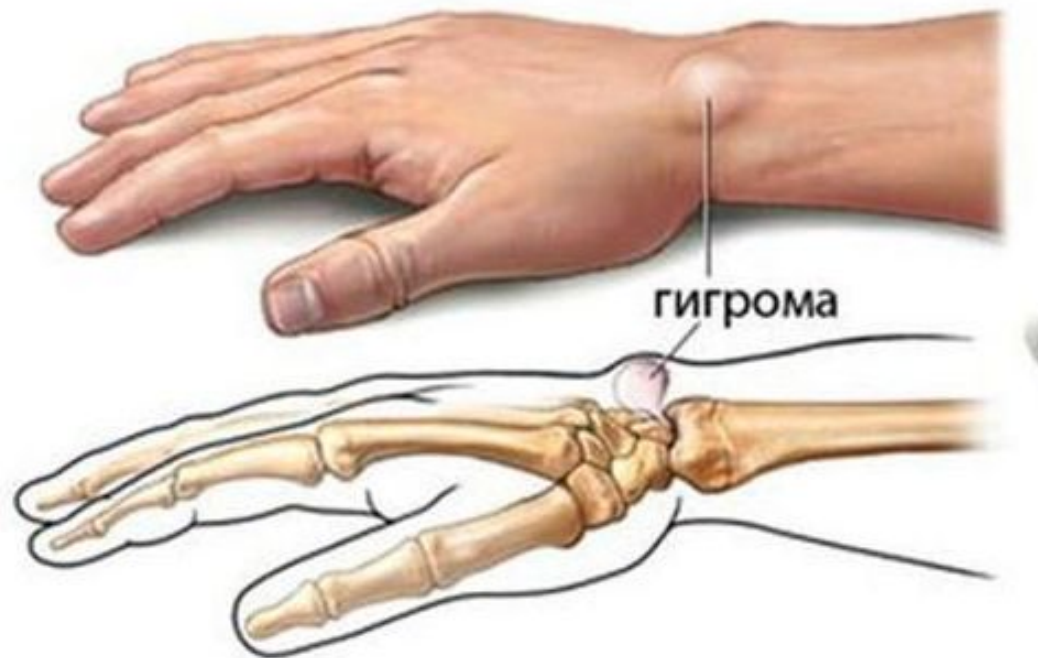


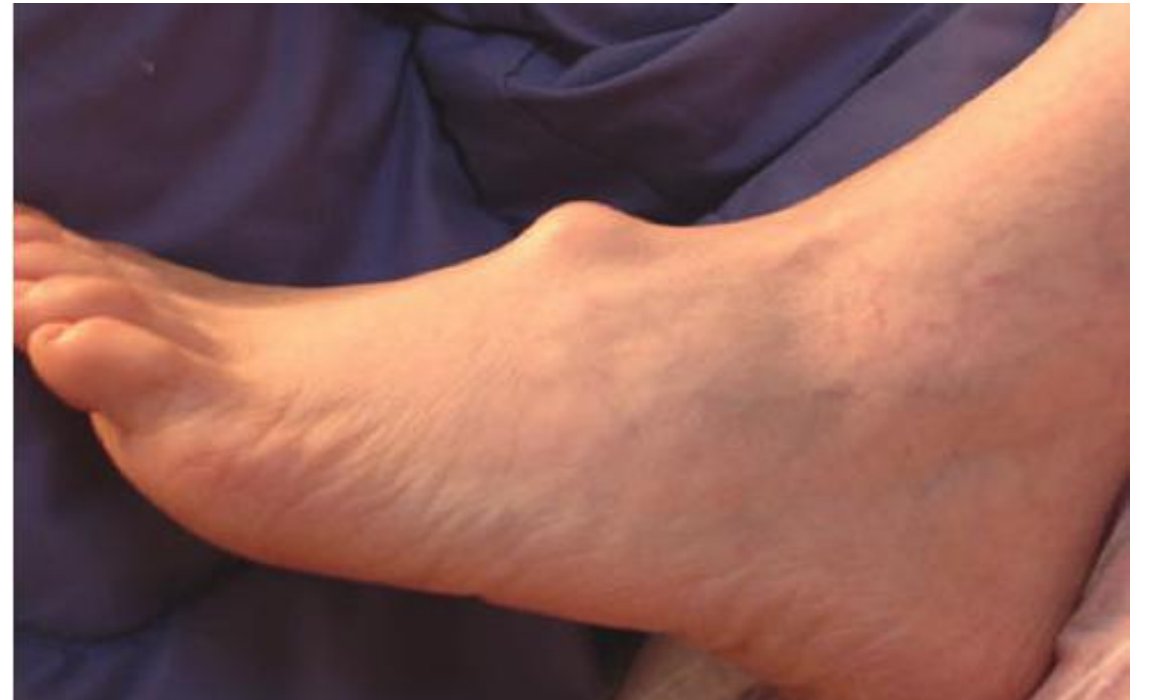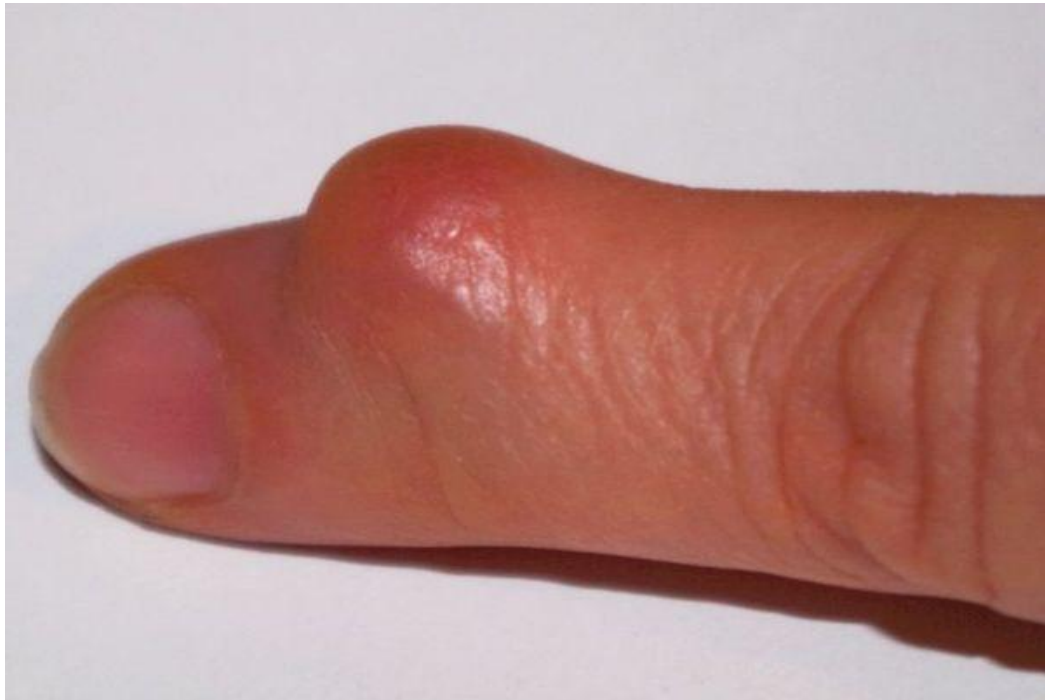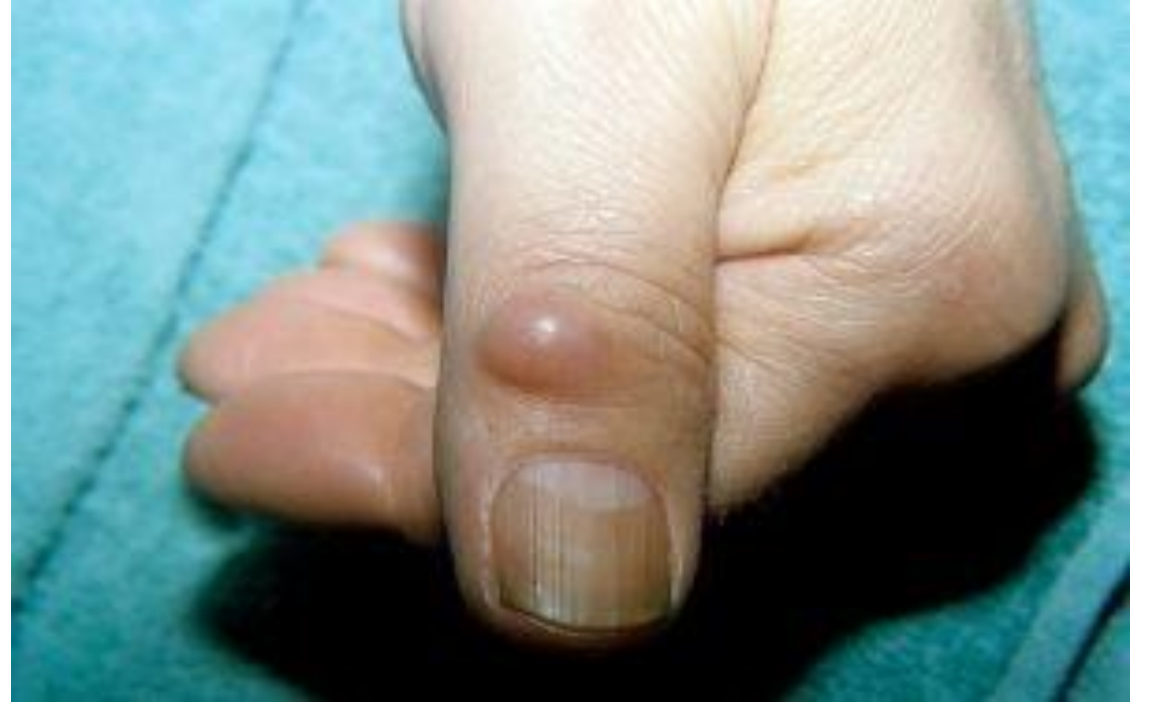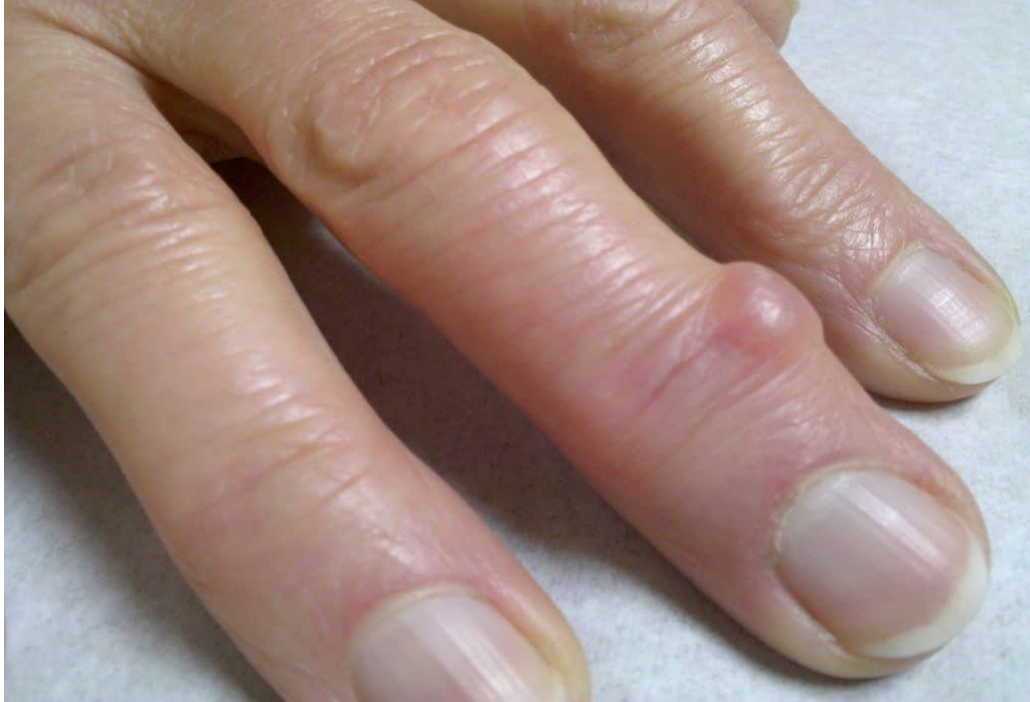Поверхностная форма микоза

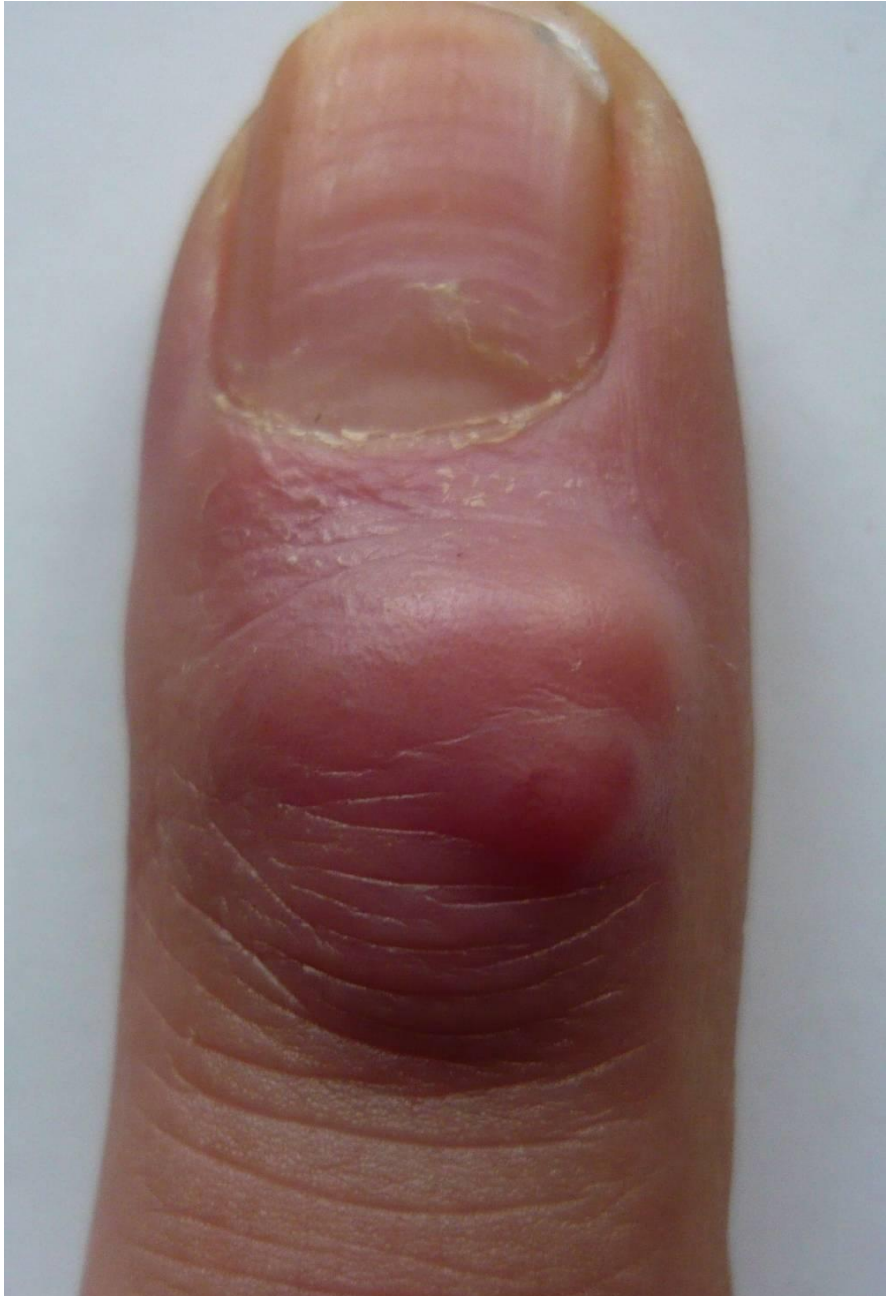

Гигрома (синовиальная киста)

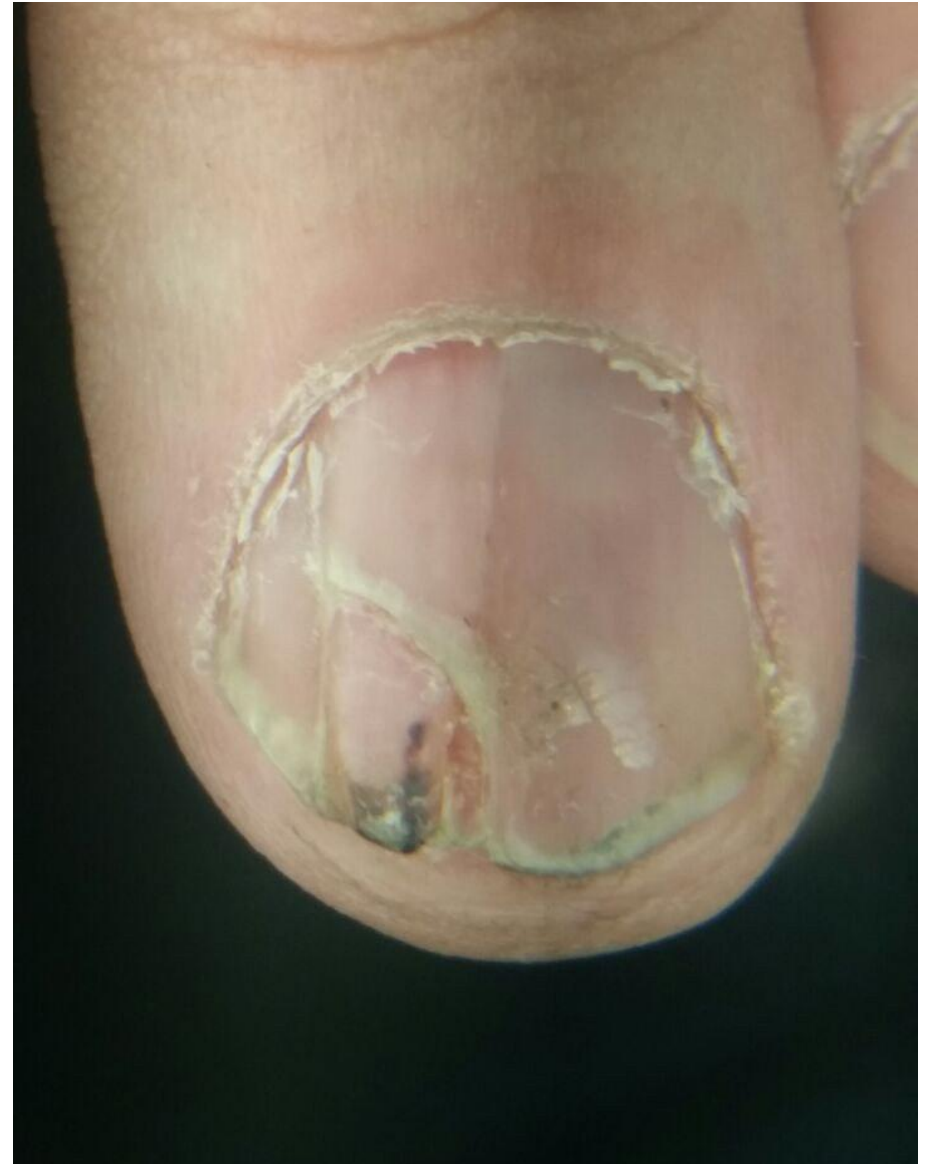
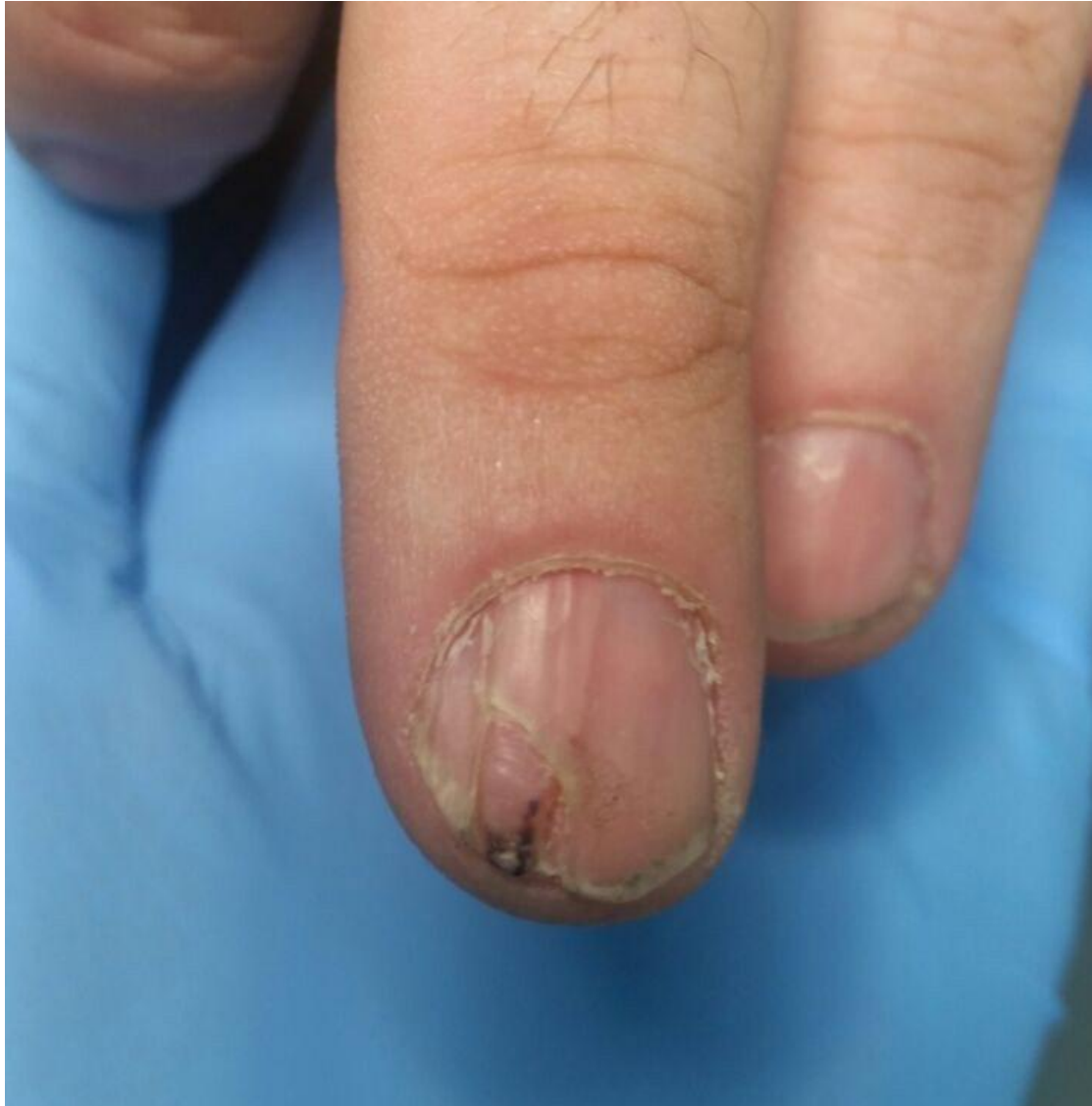


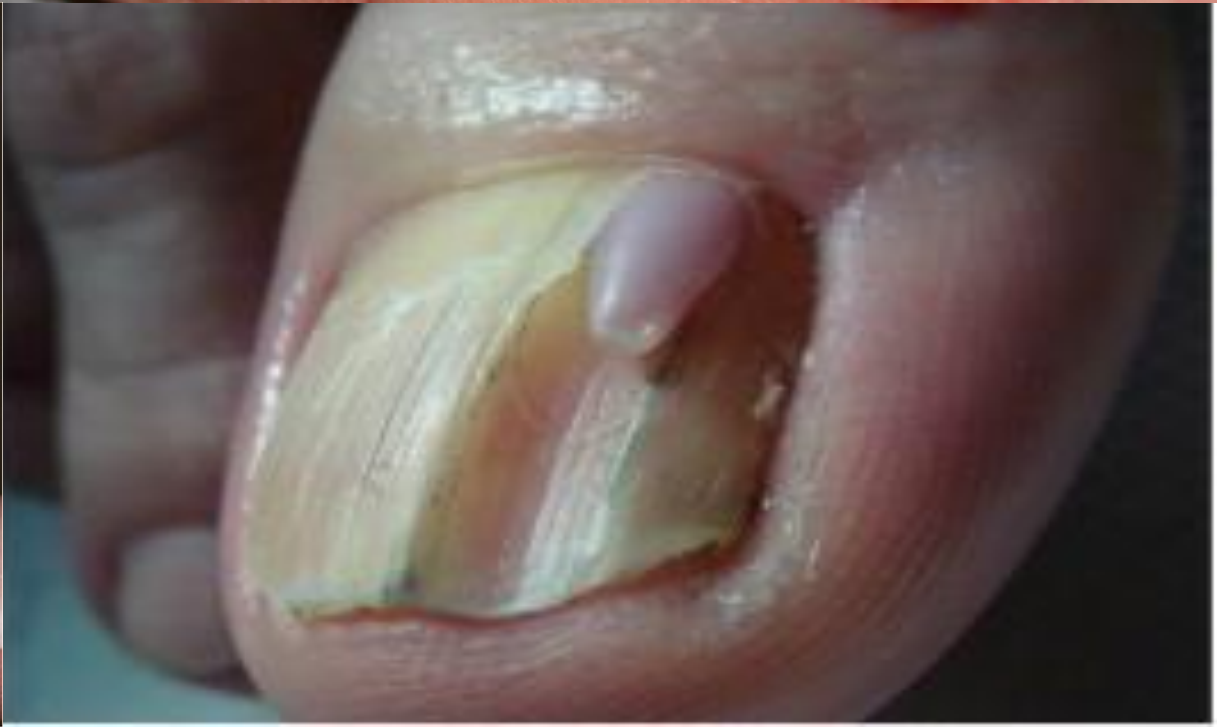
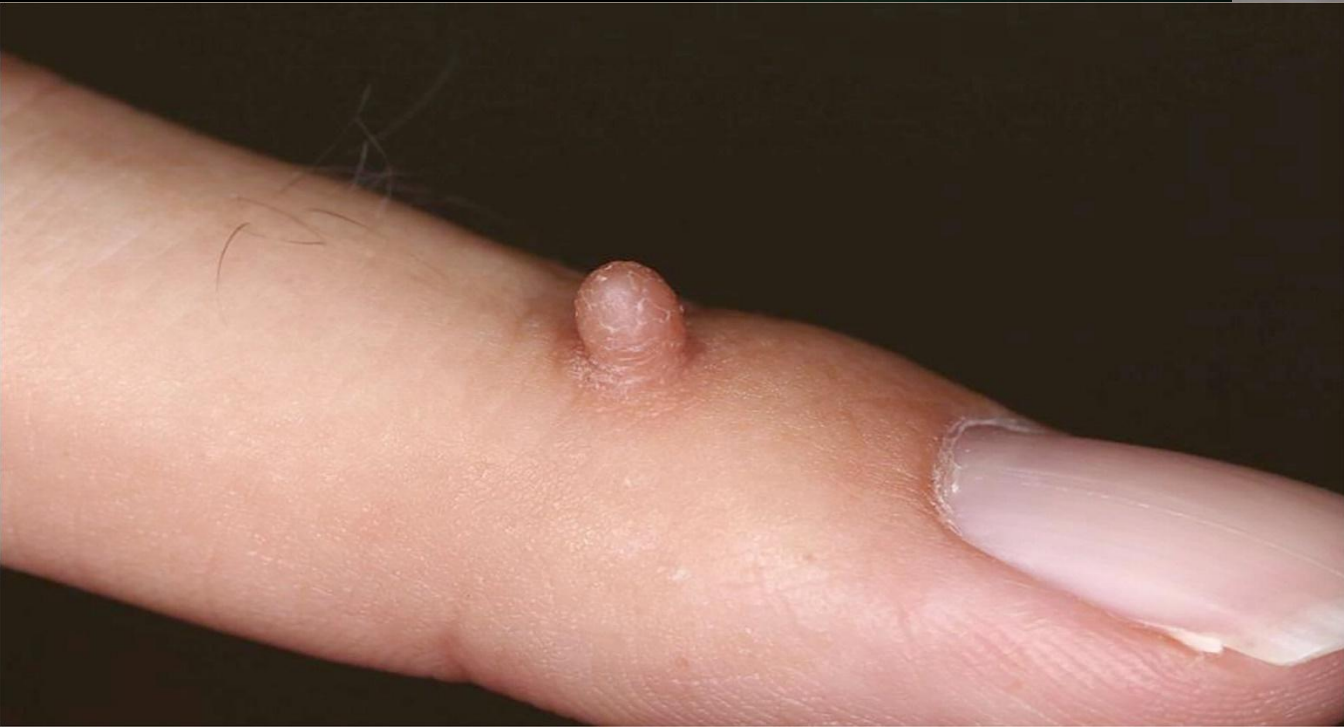
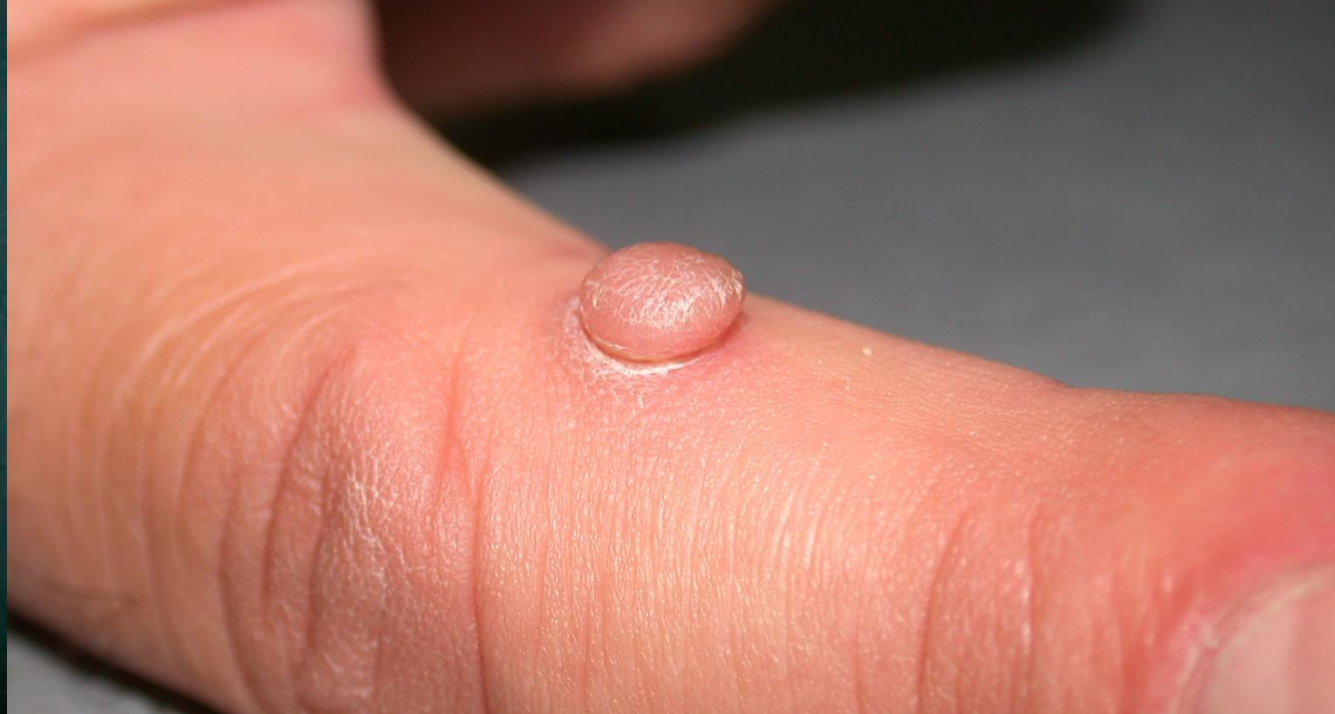
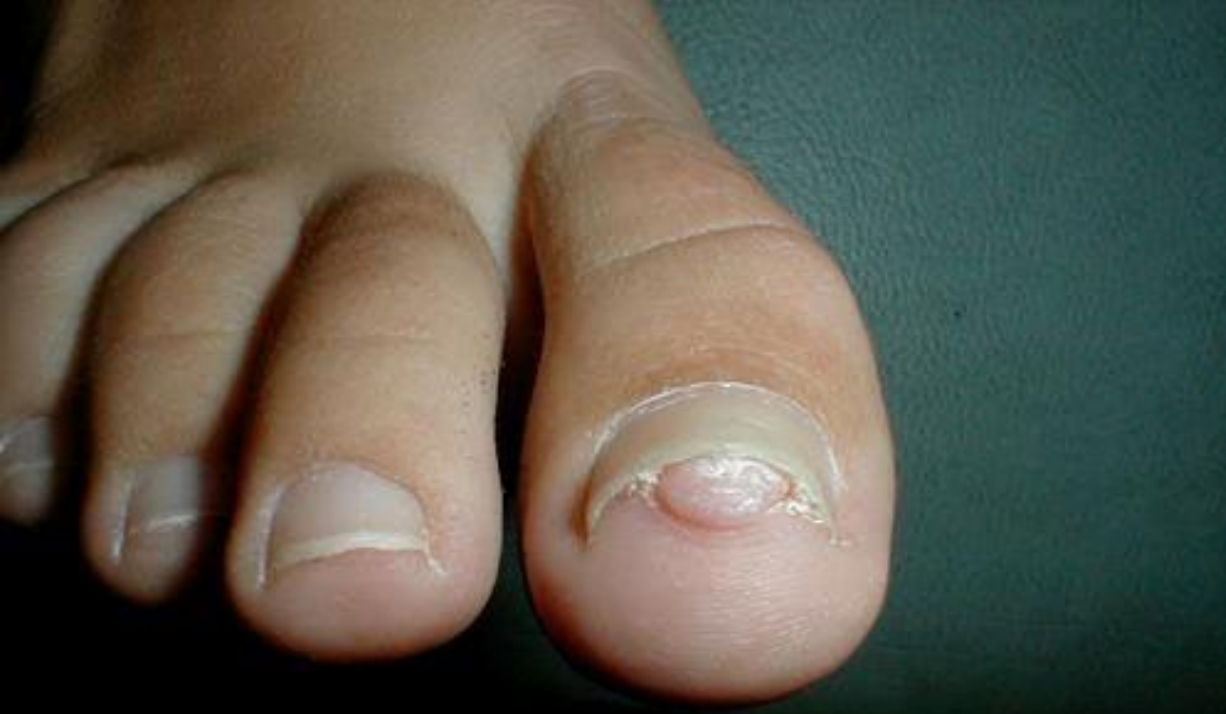
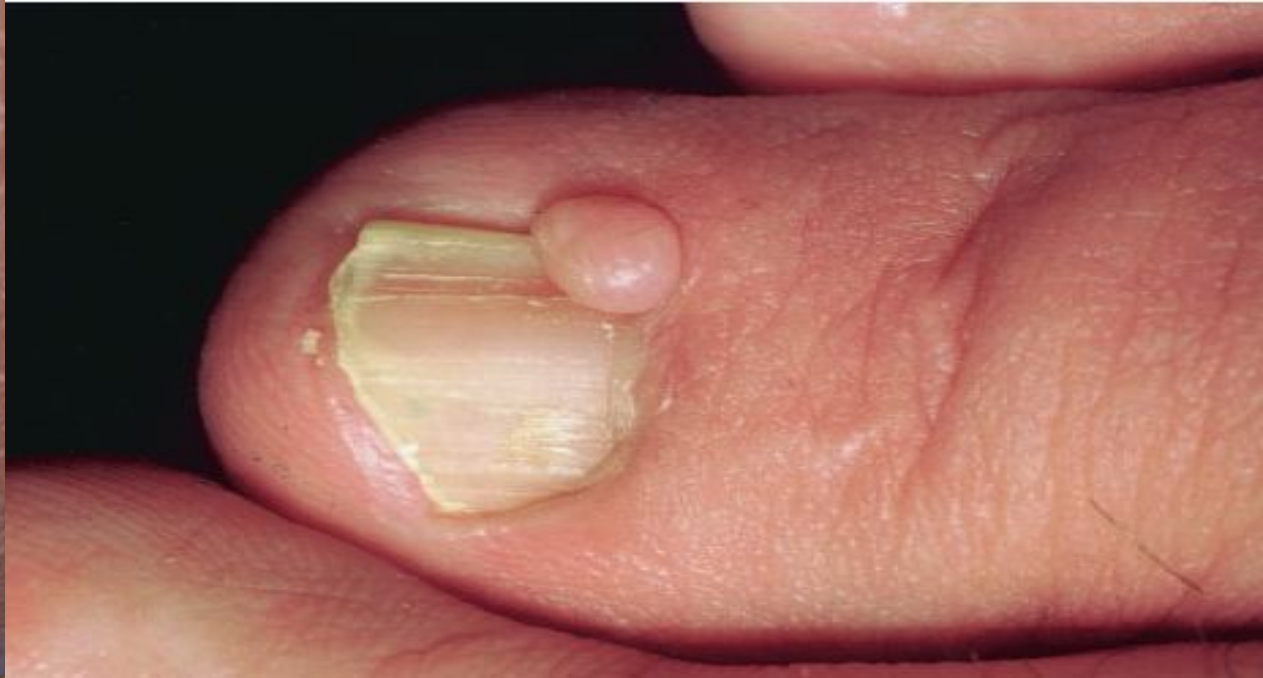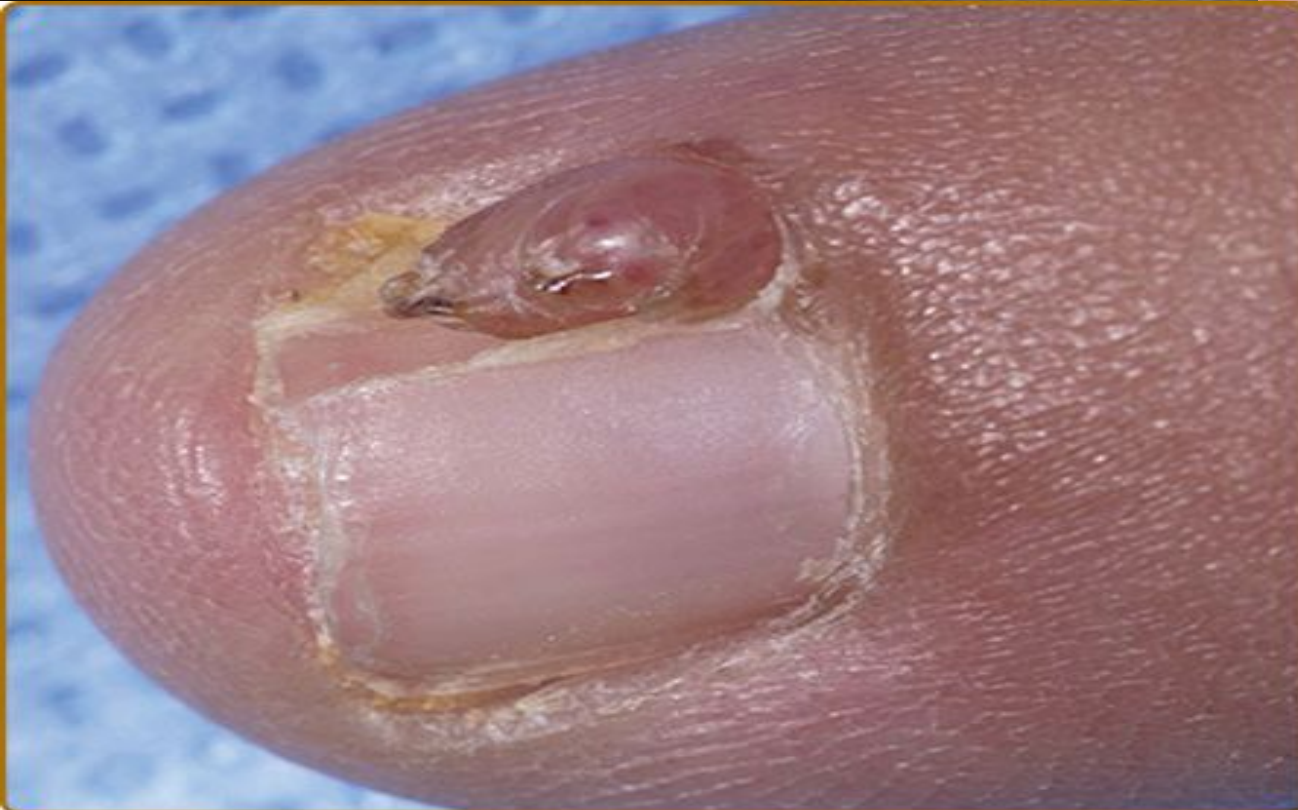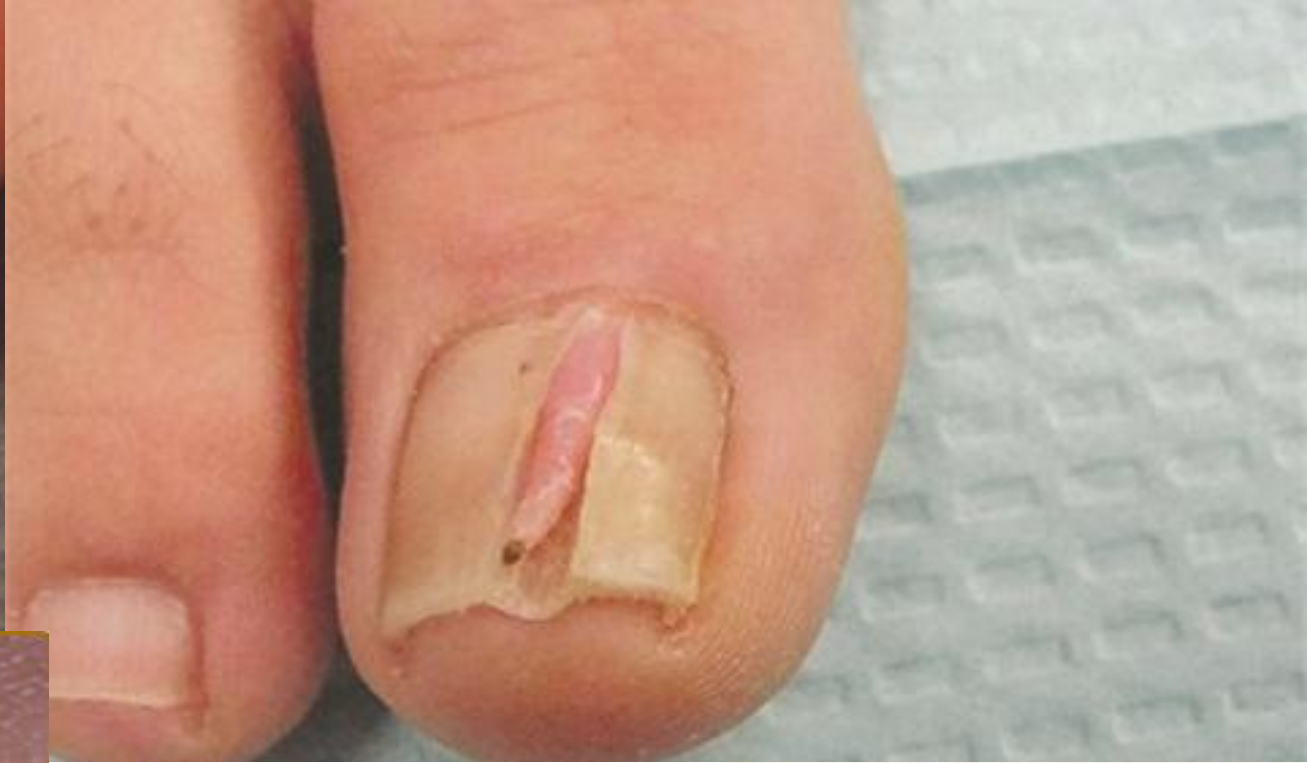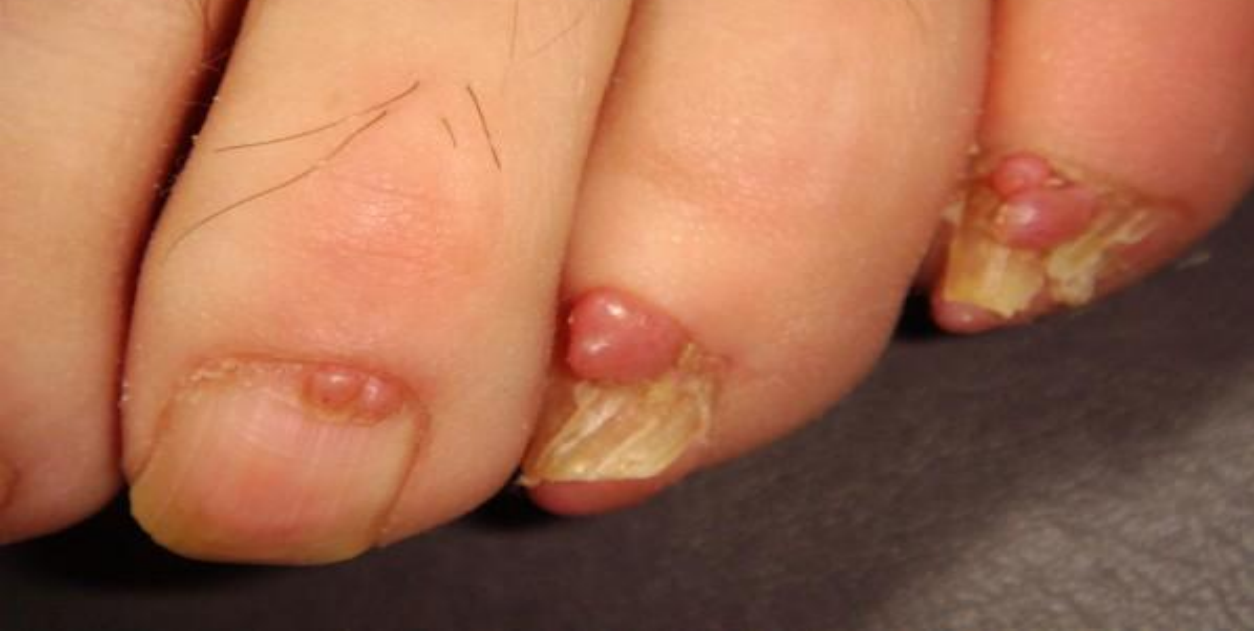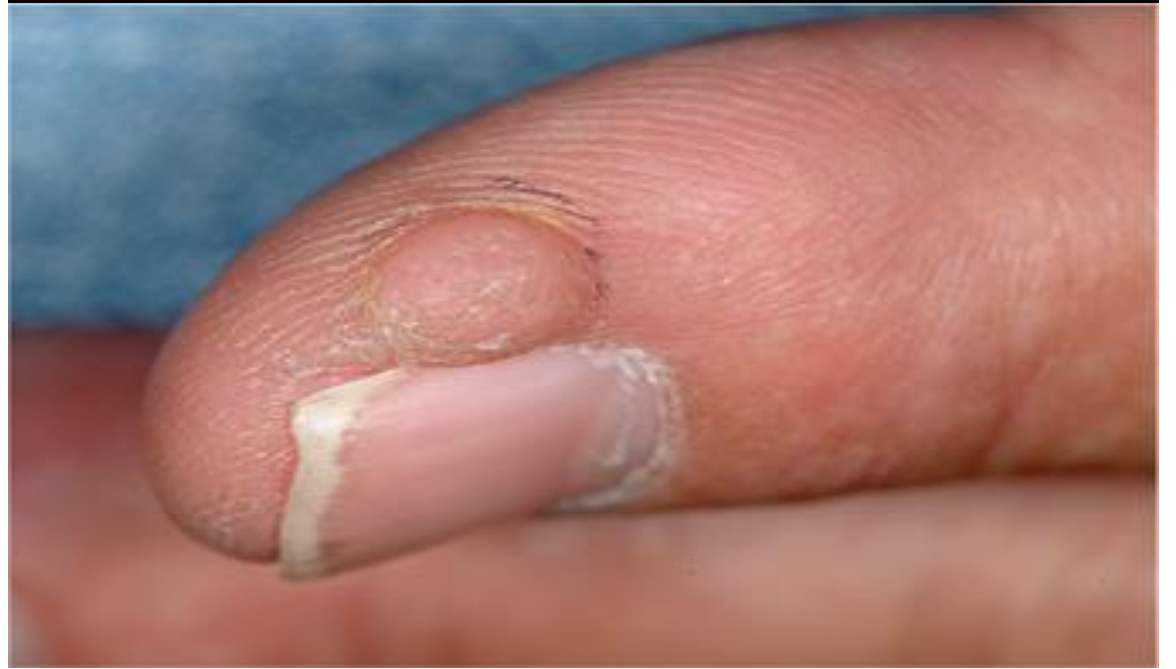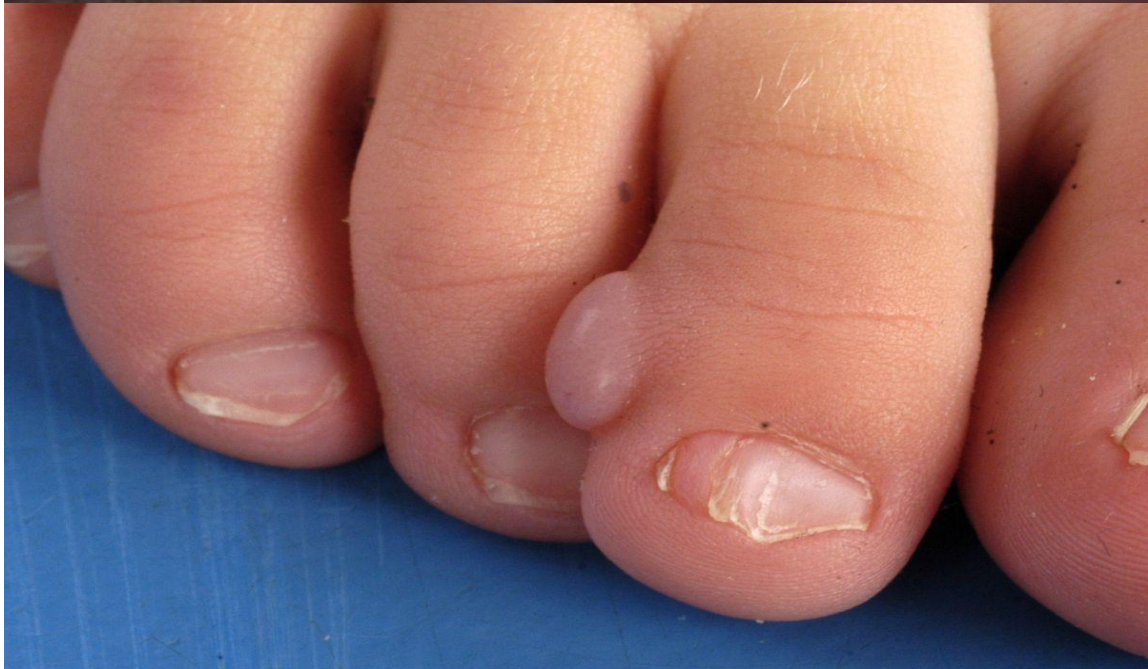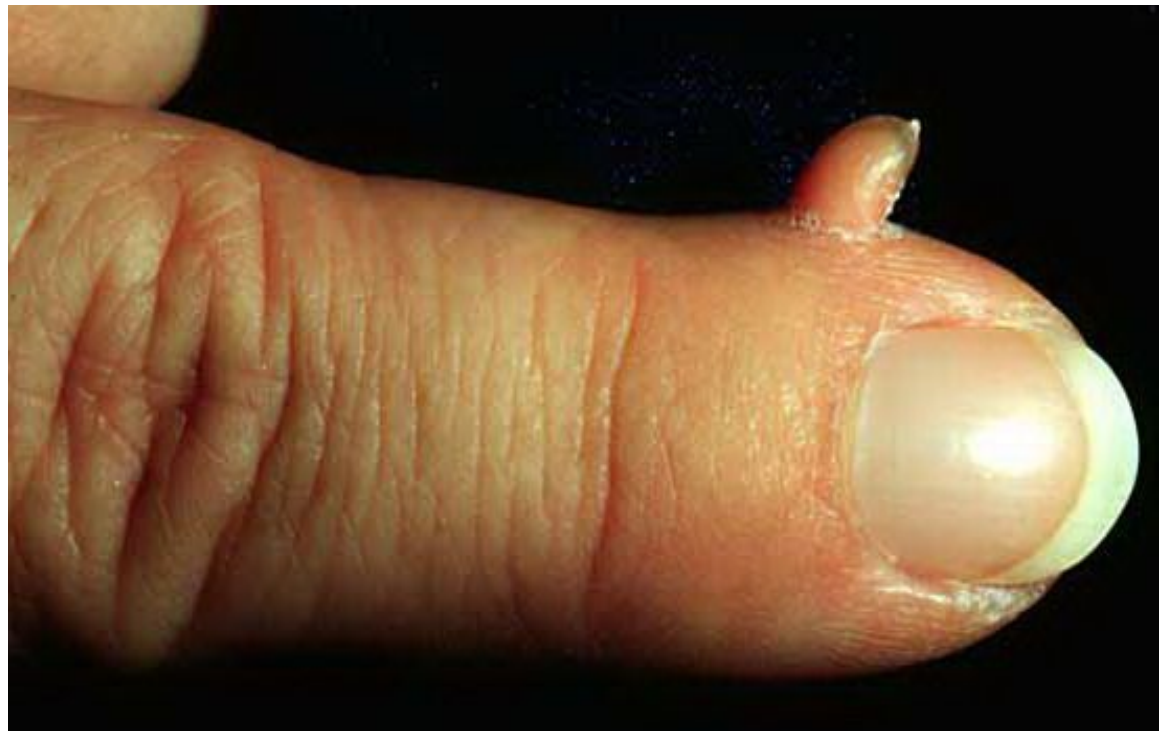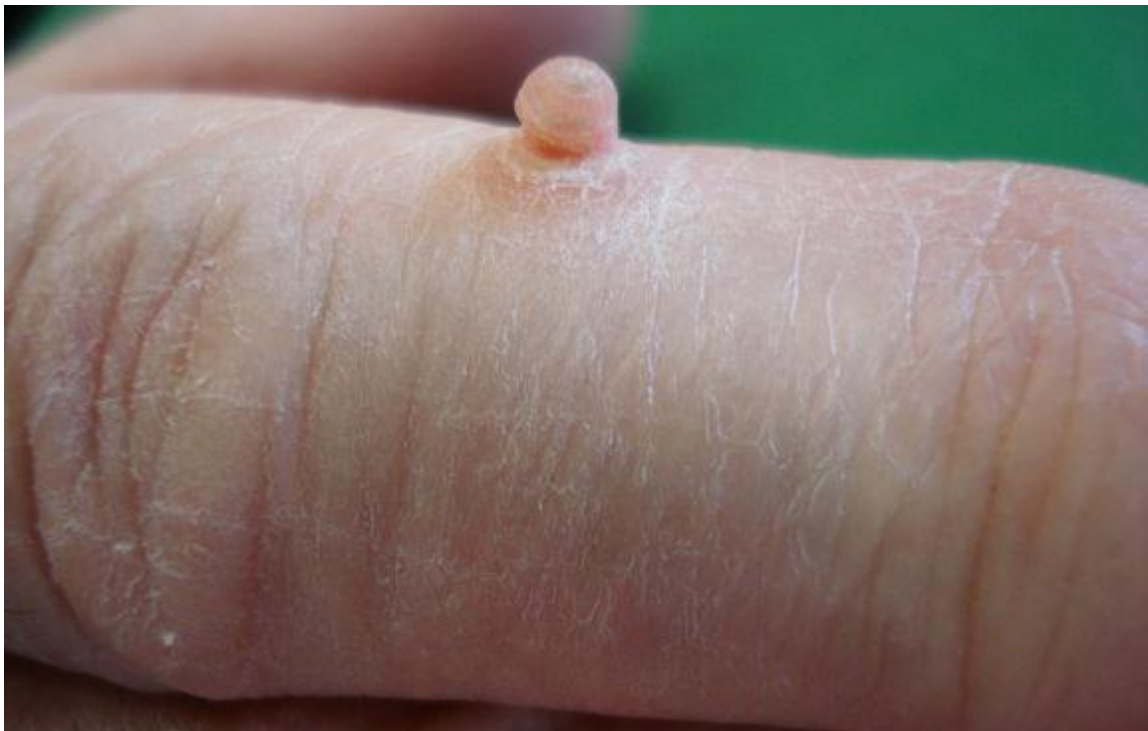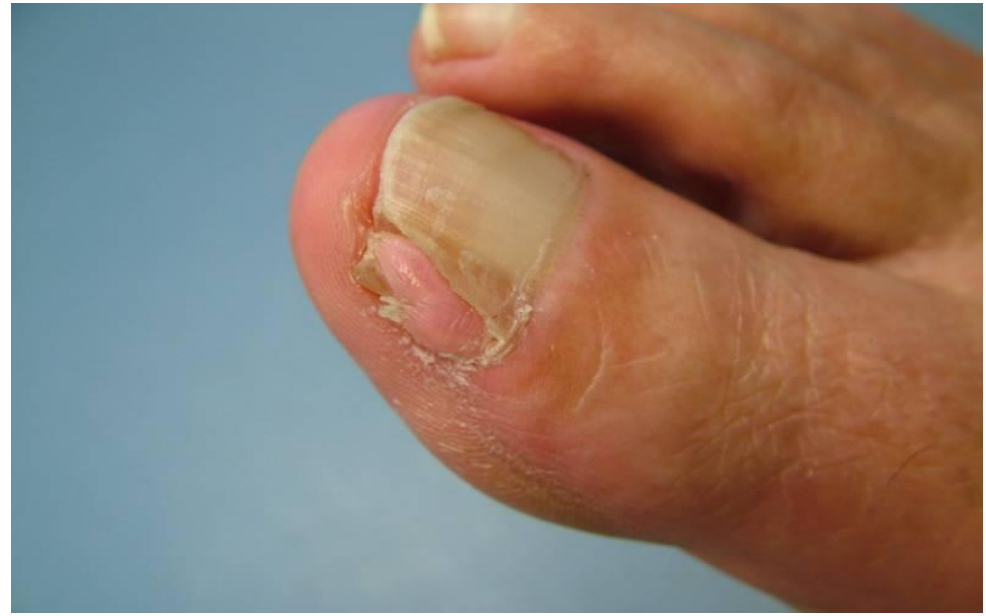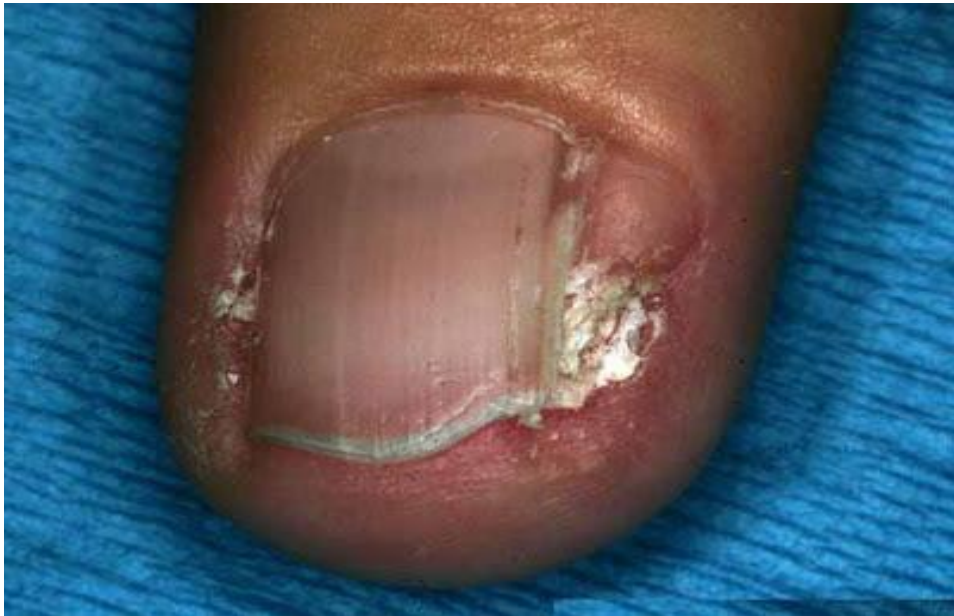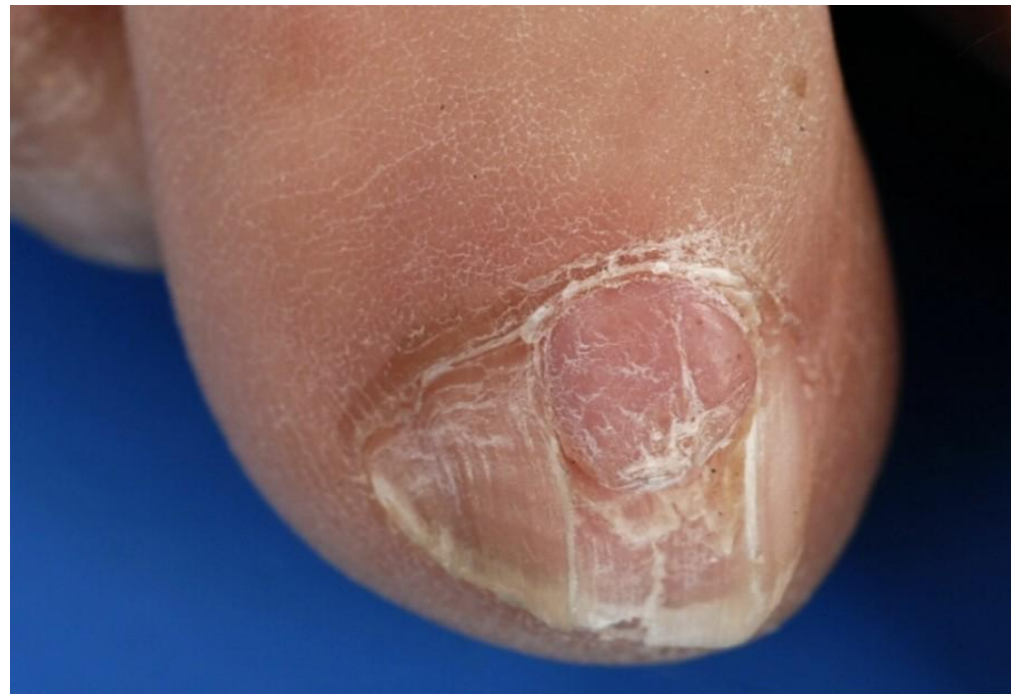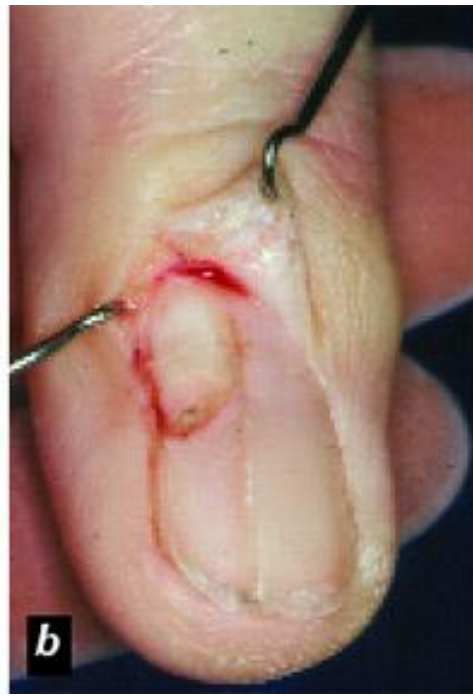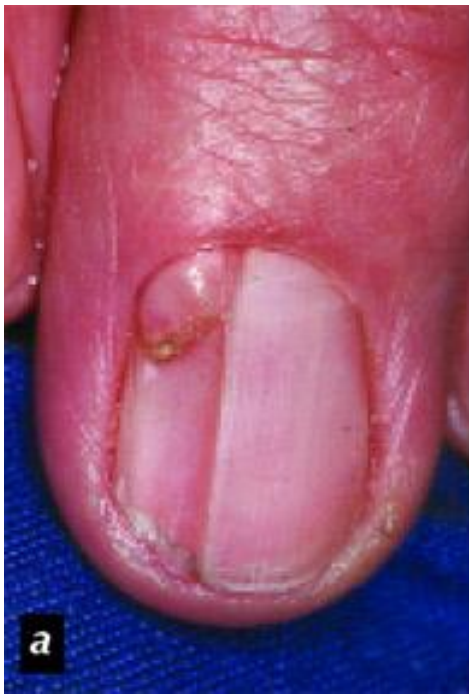Фиброкератома

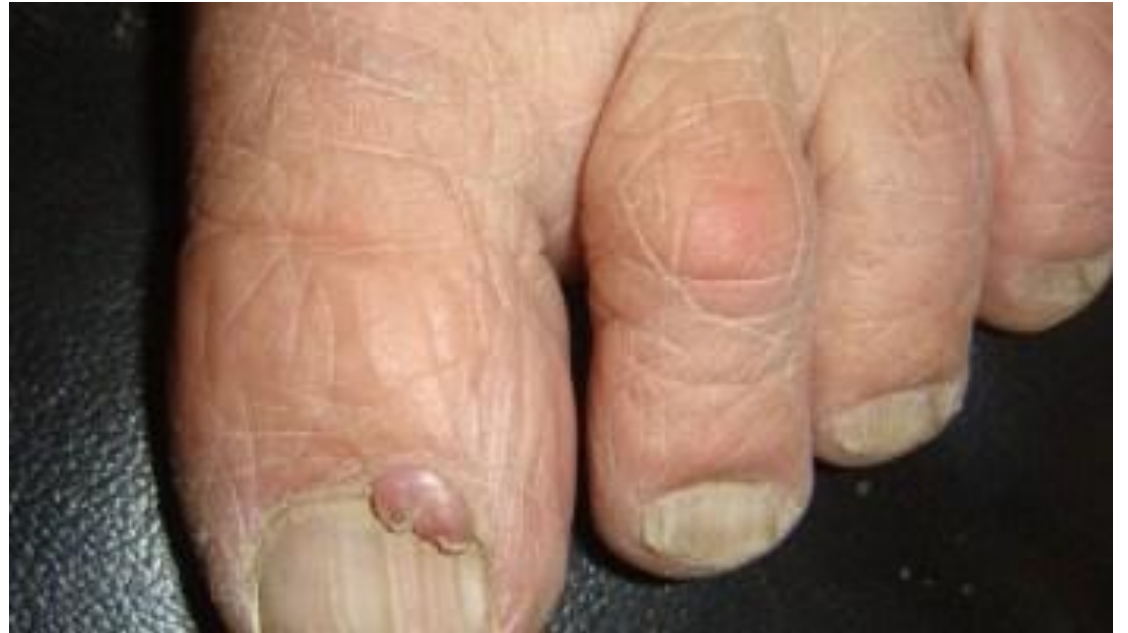
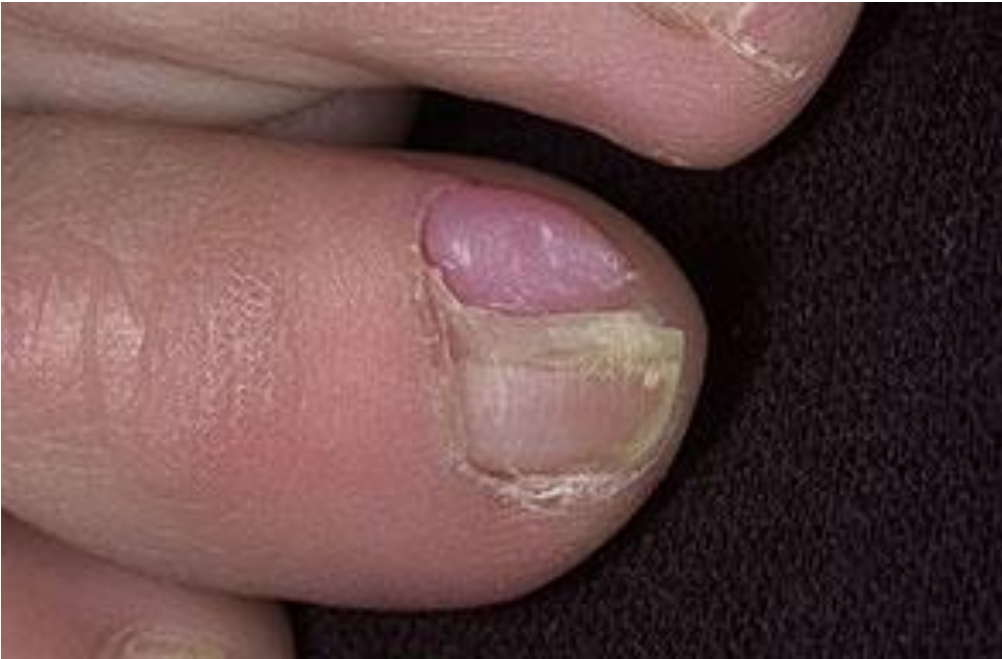
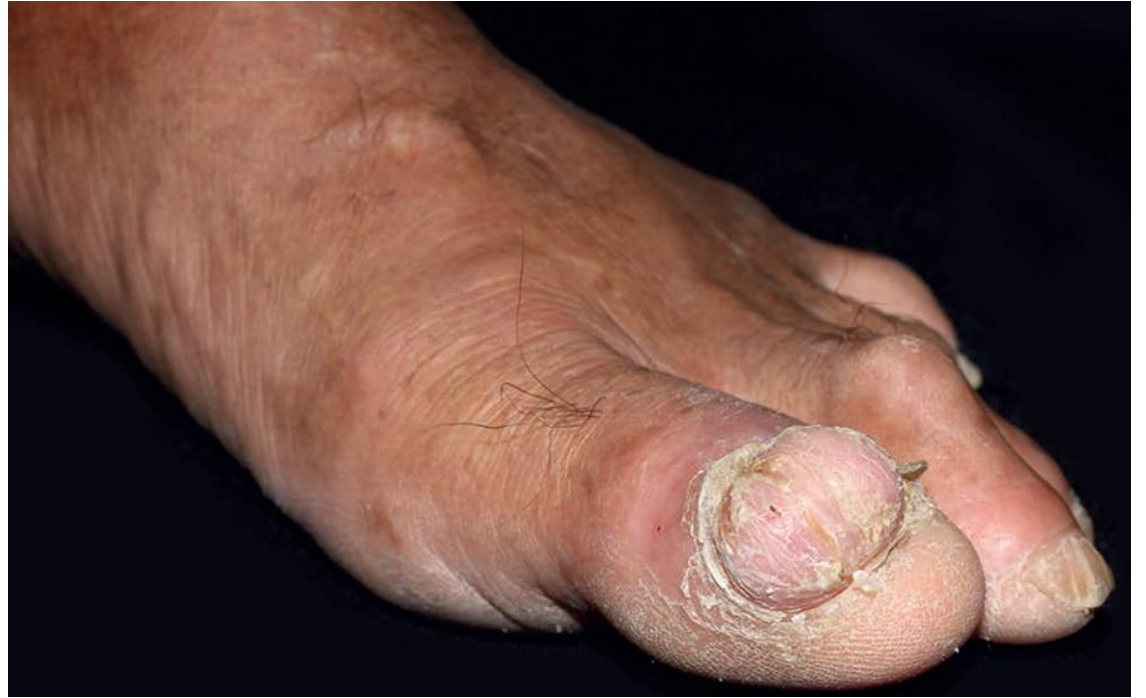
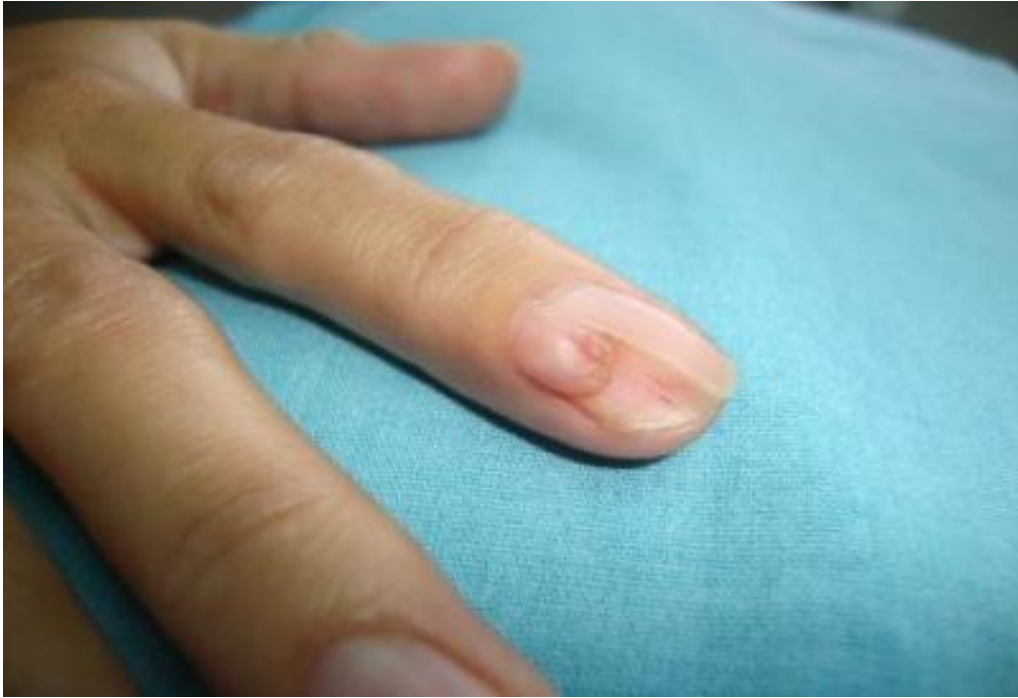




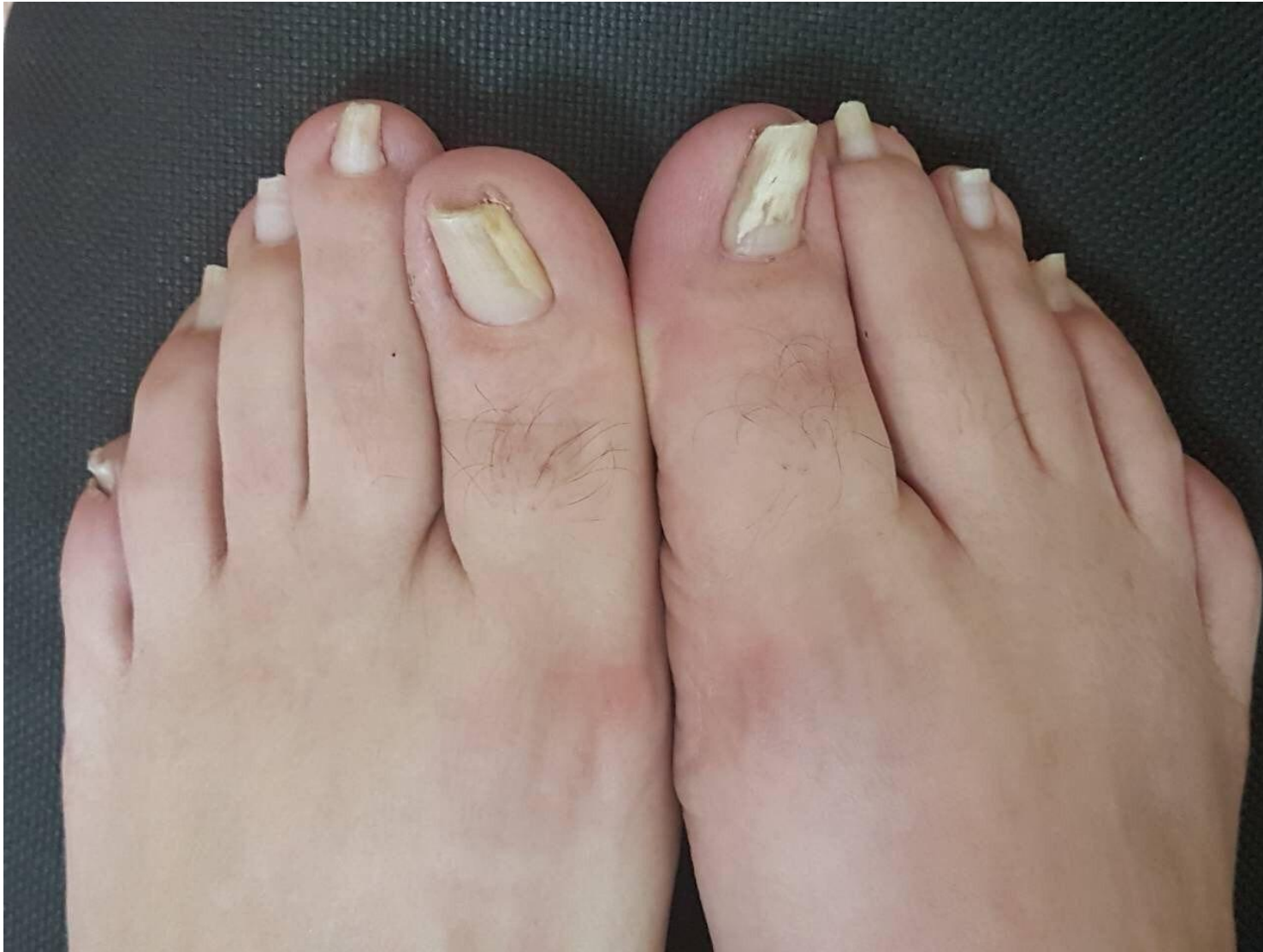


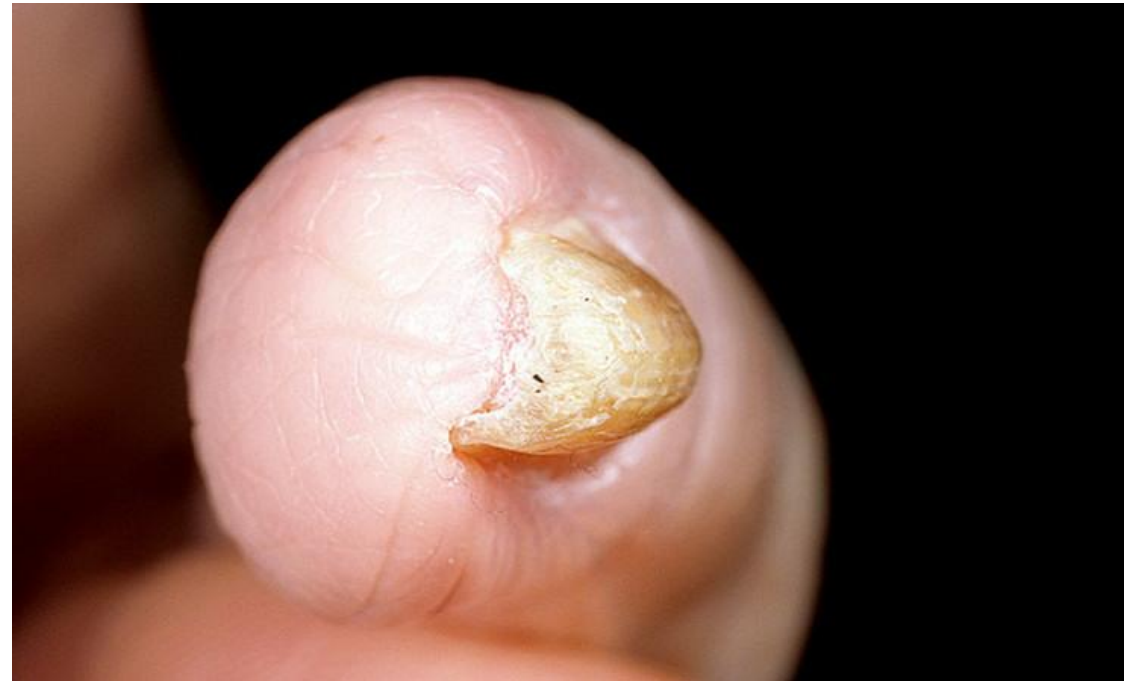
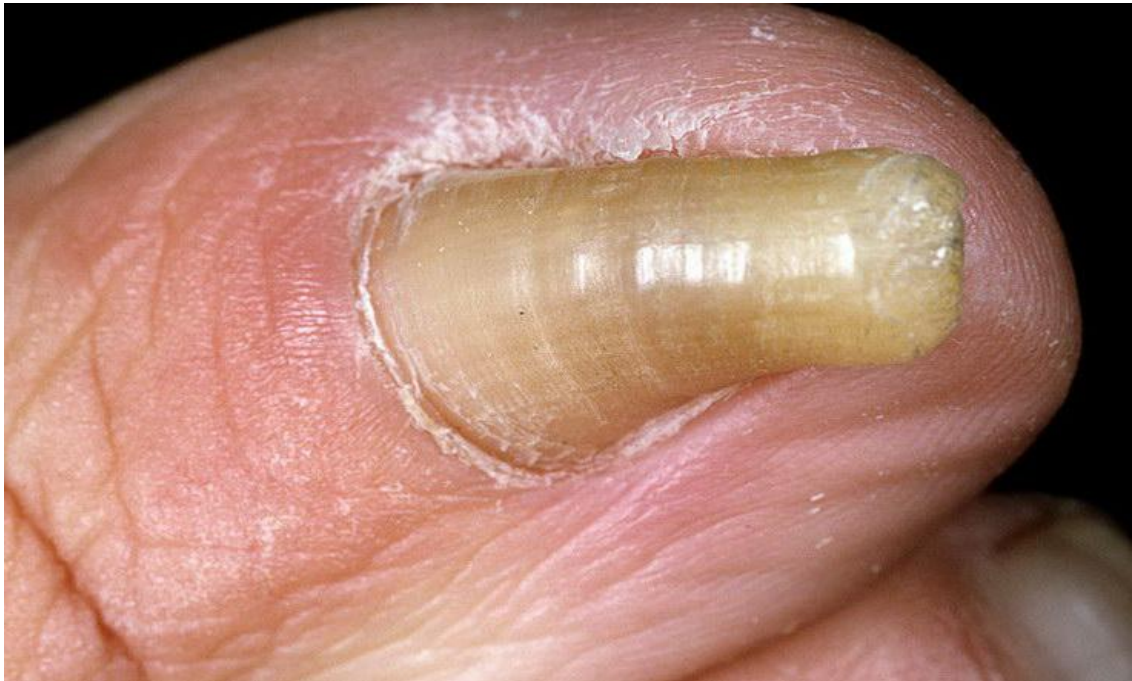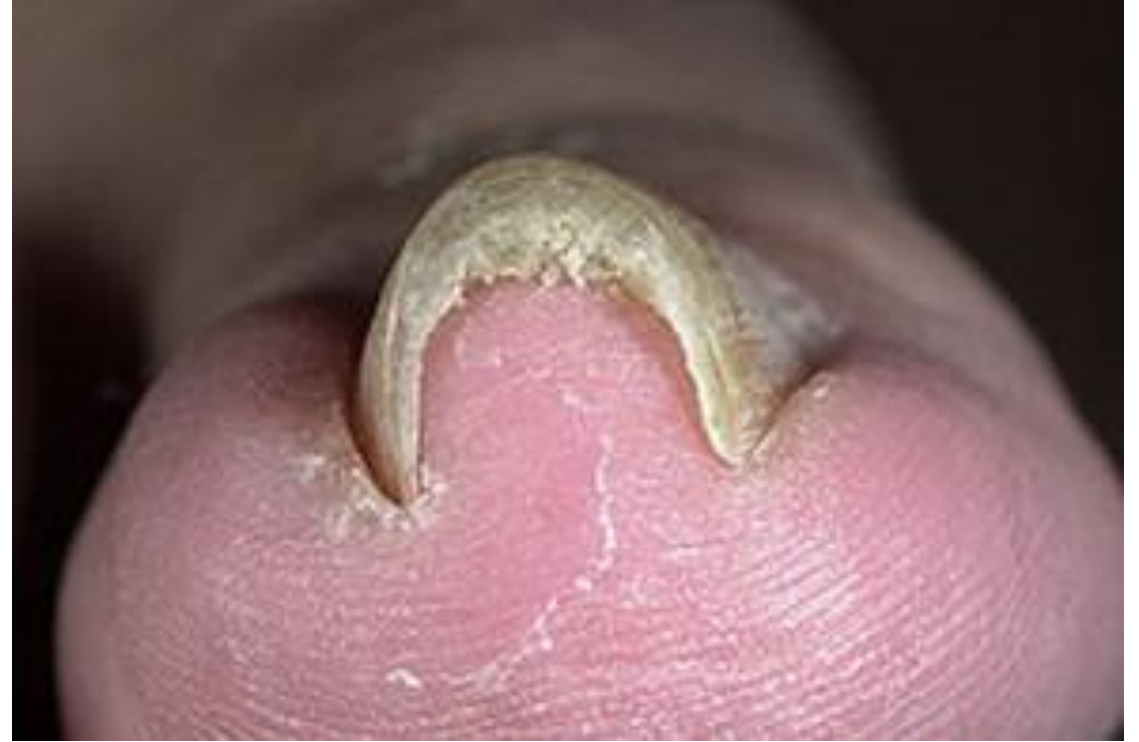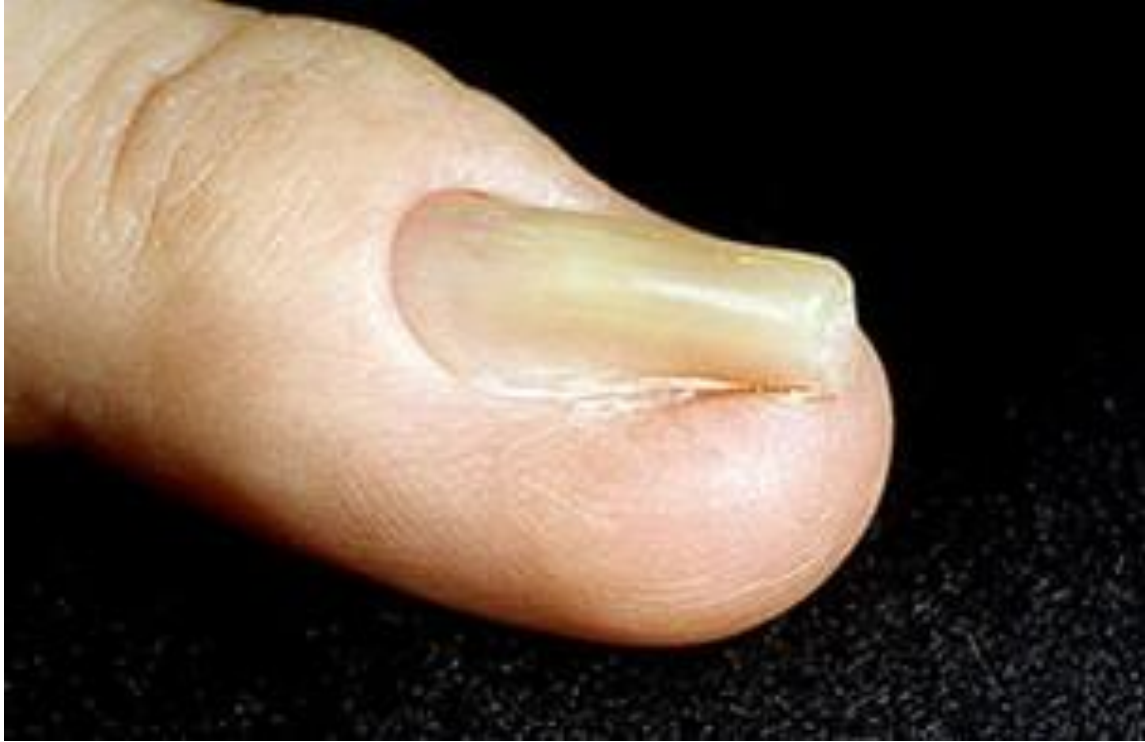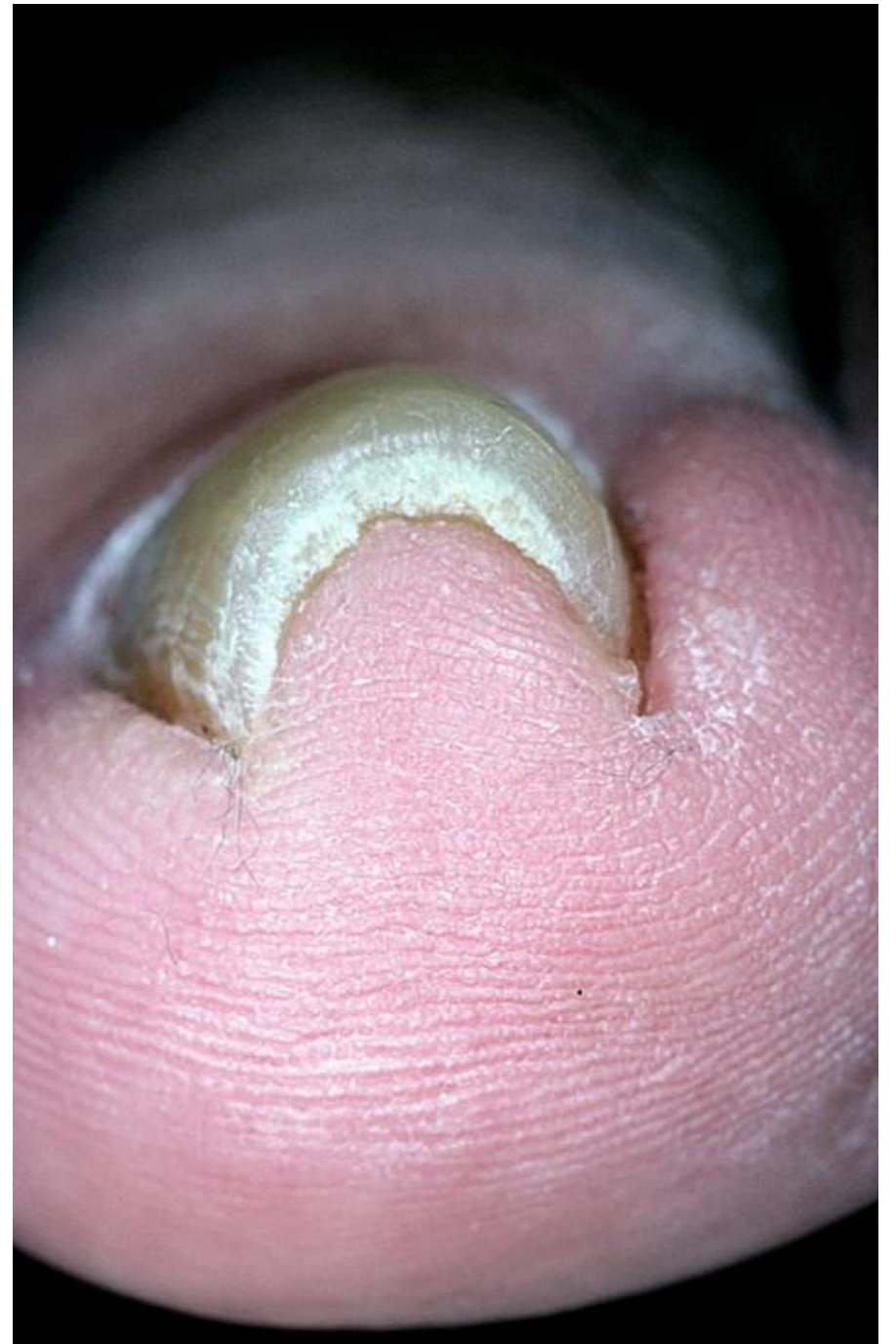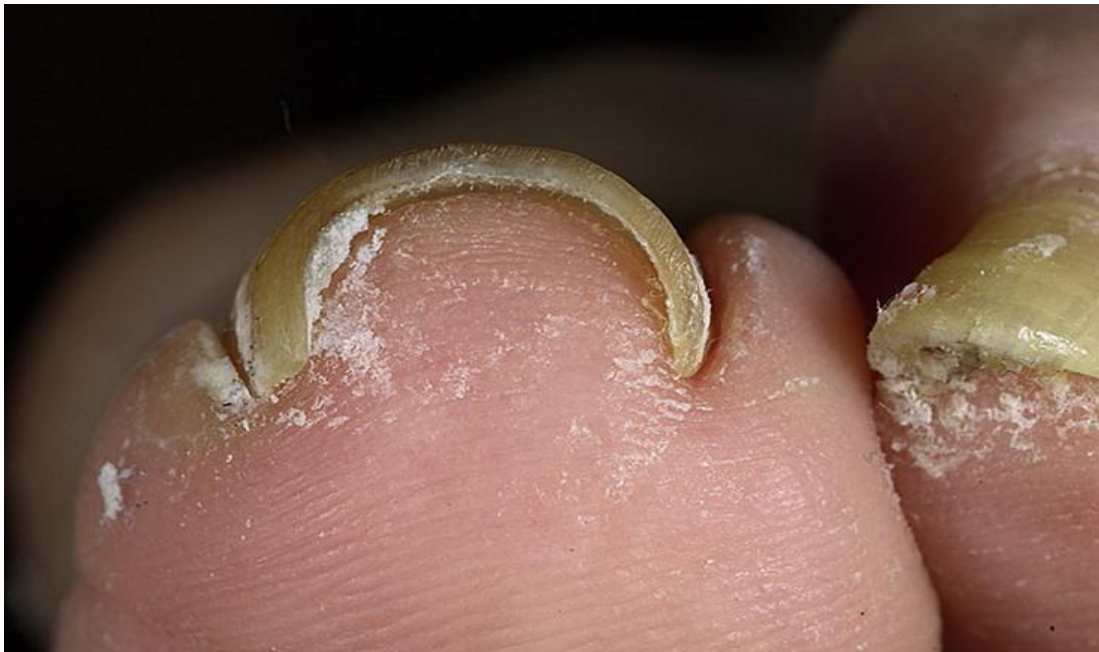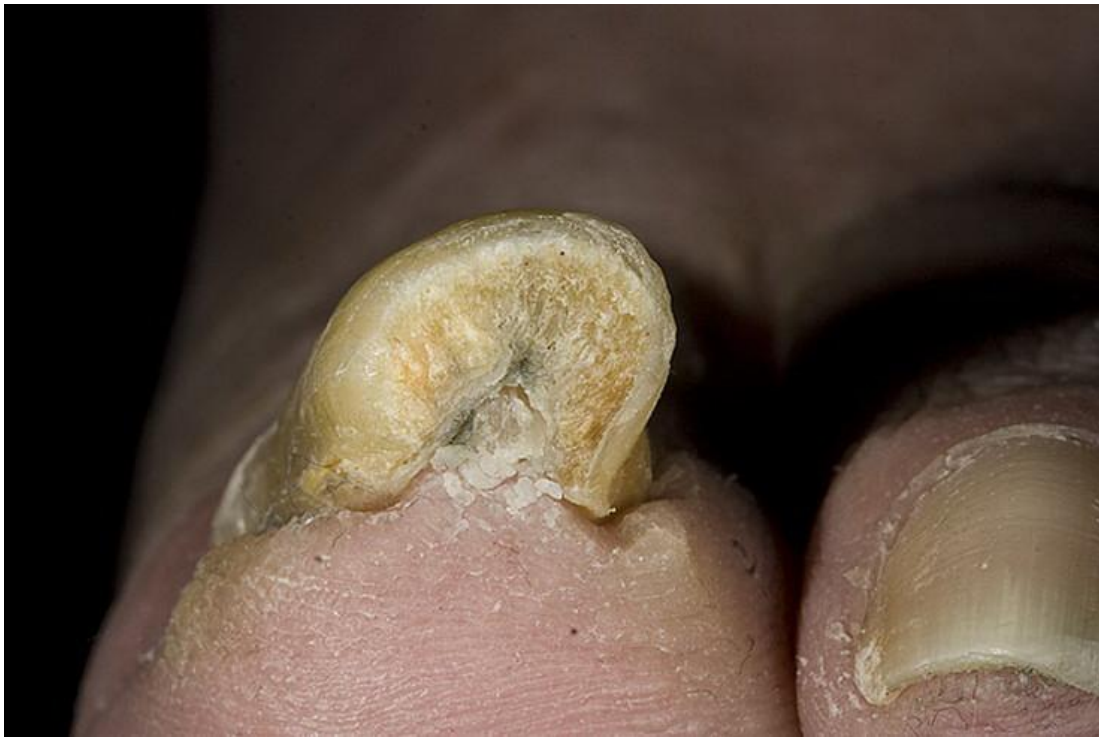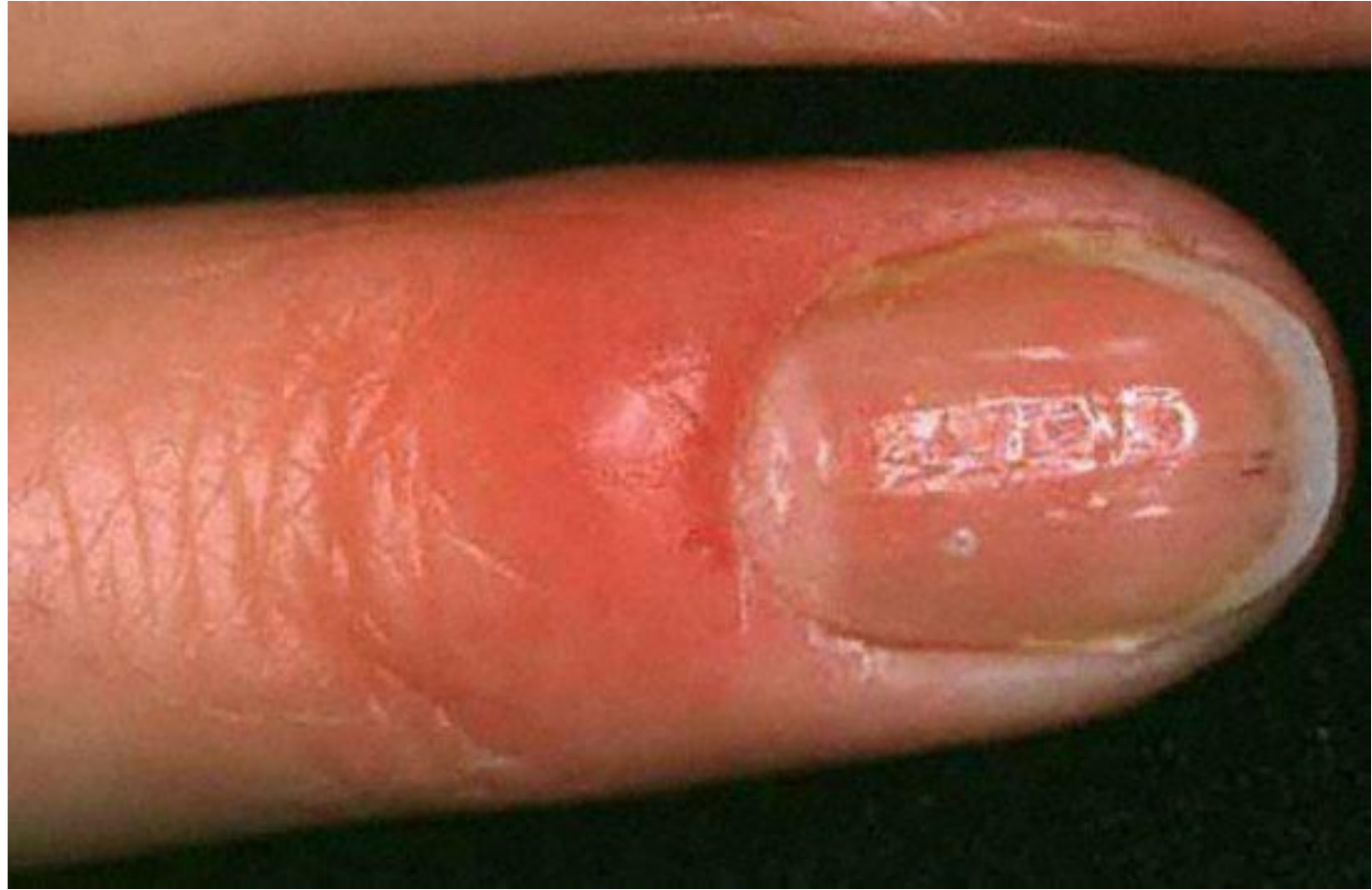
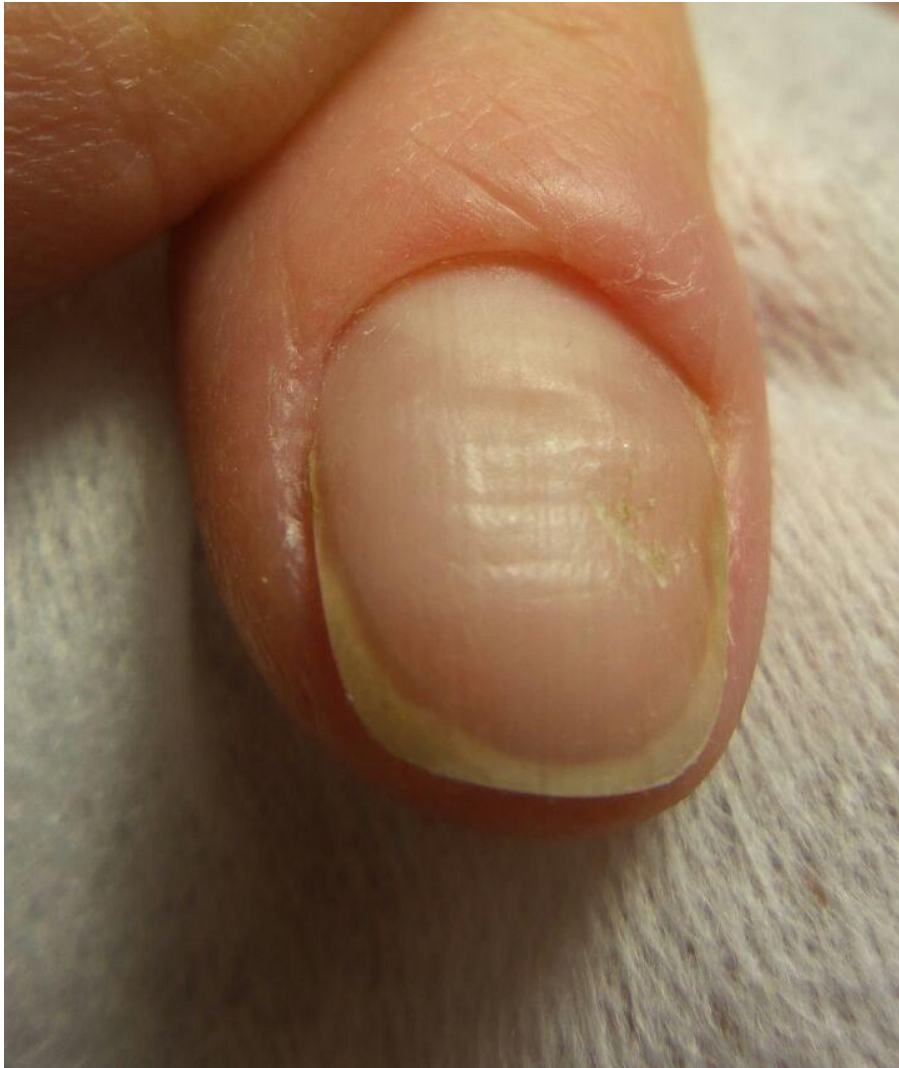
Клещевидный ноготь

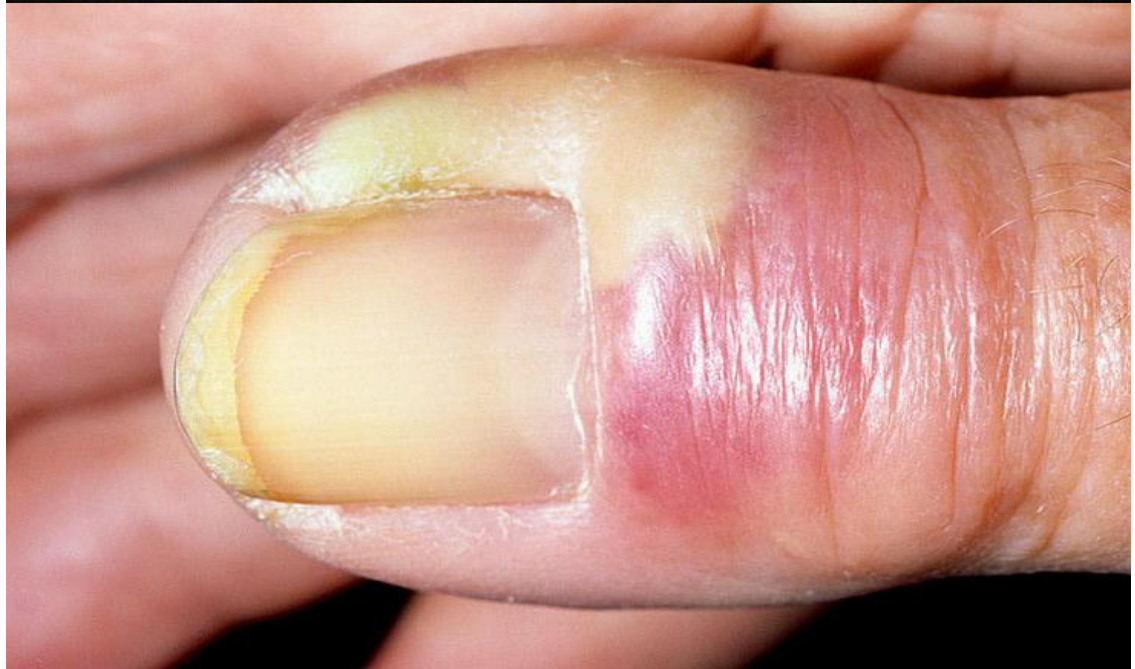
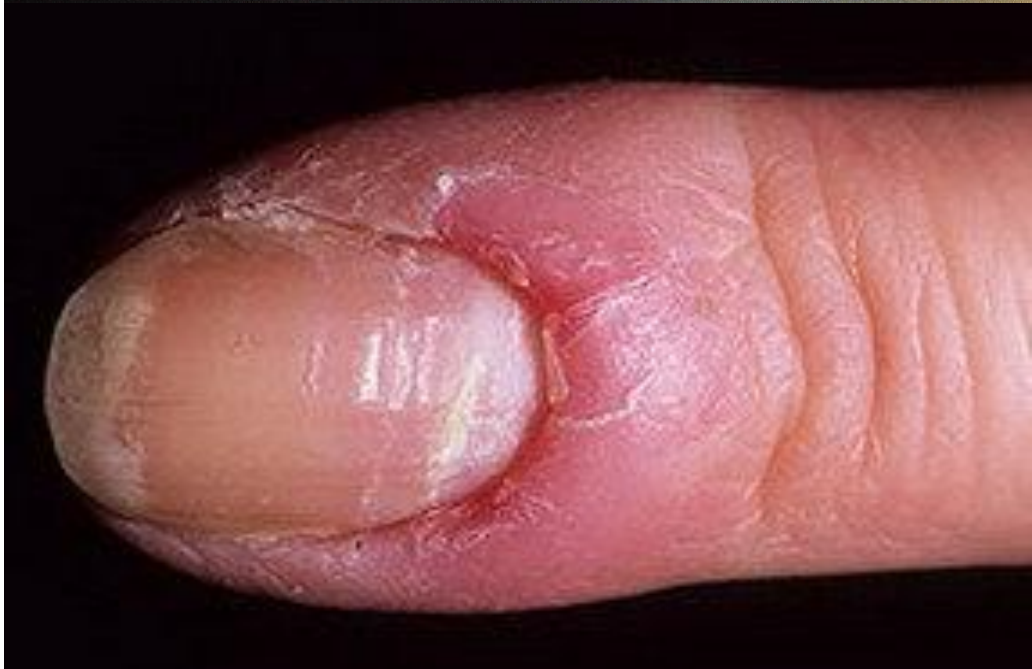
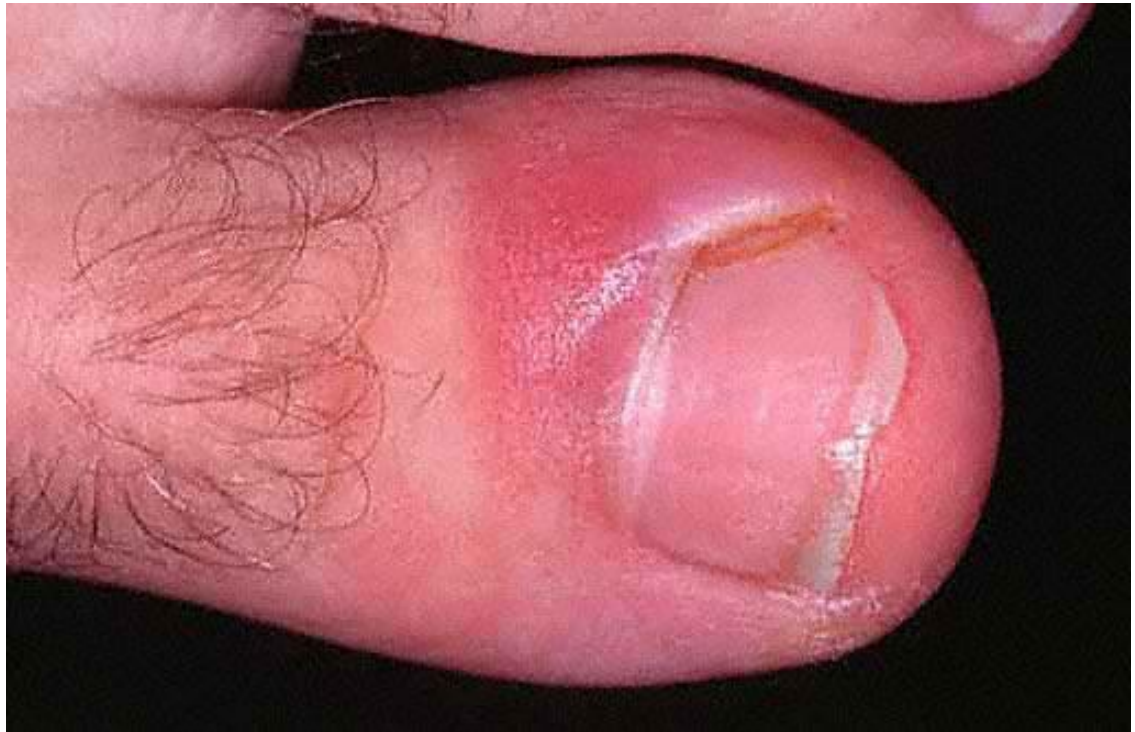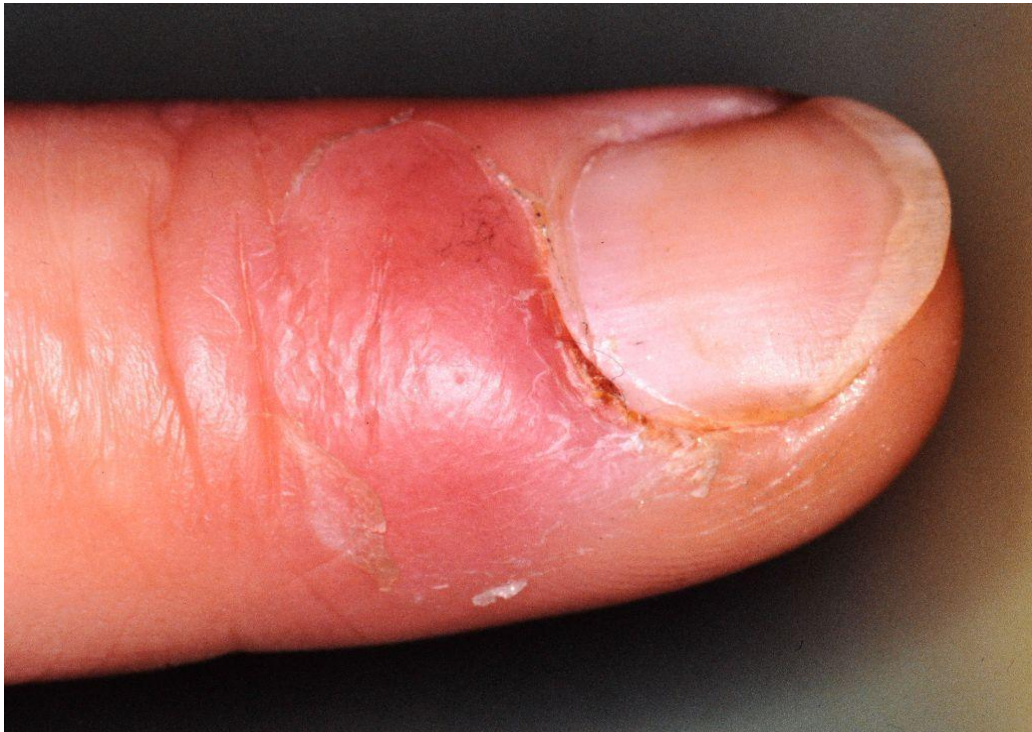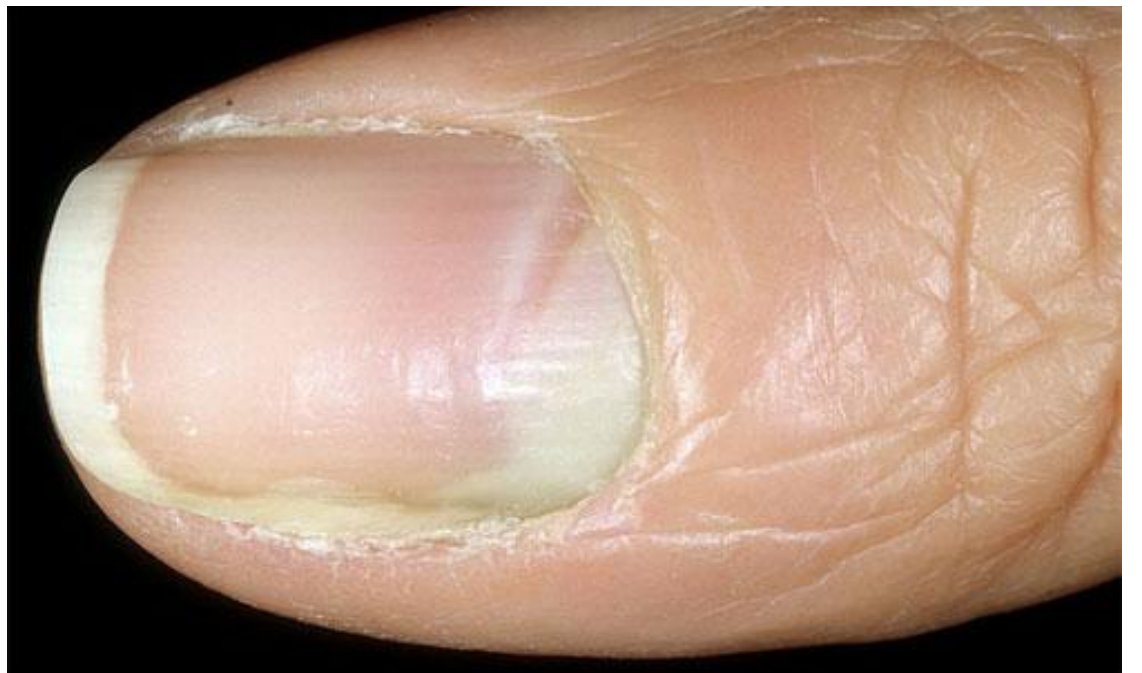




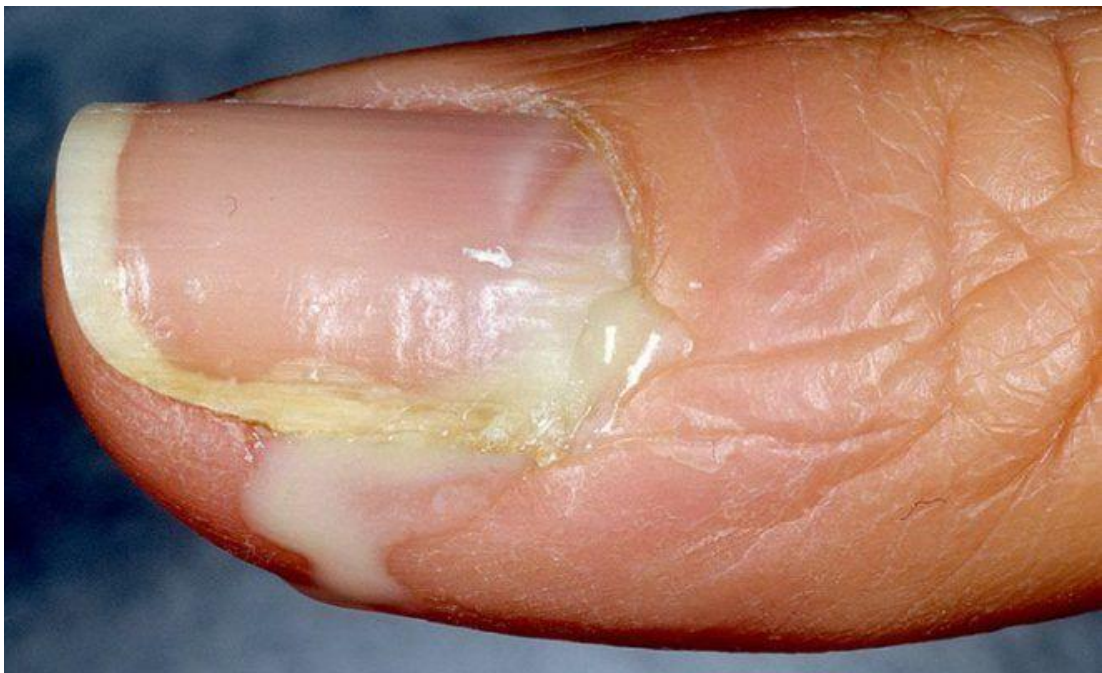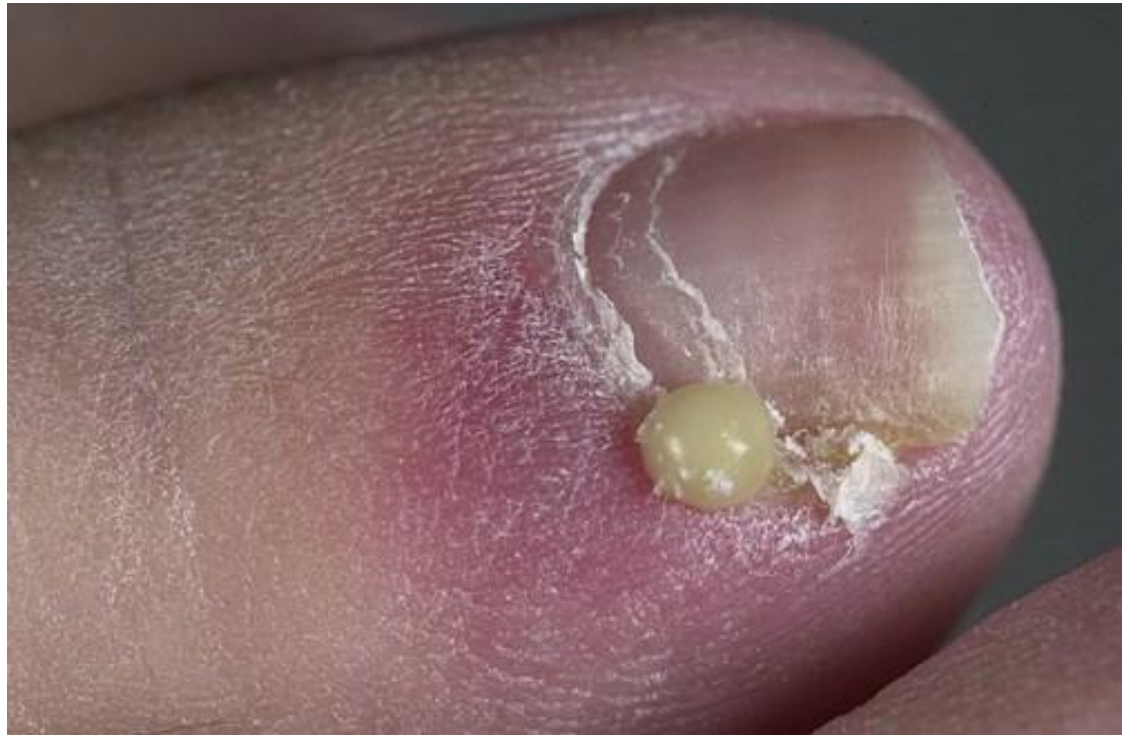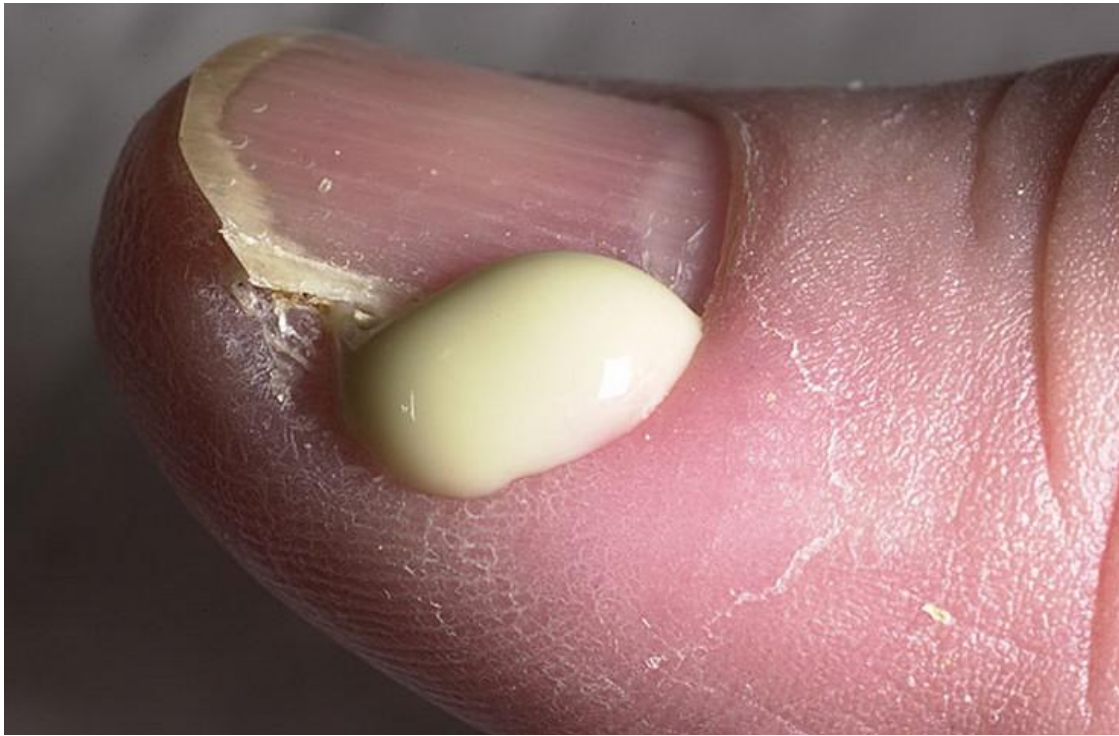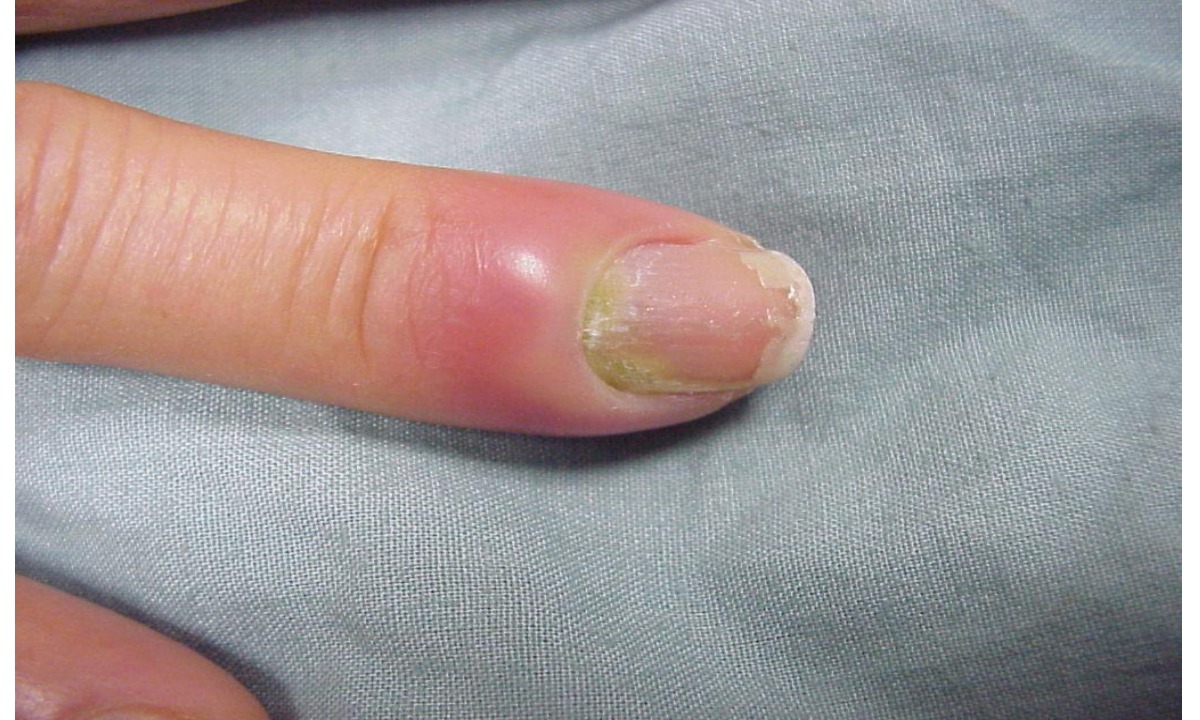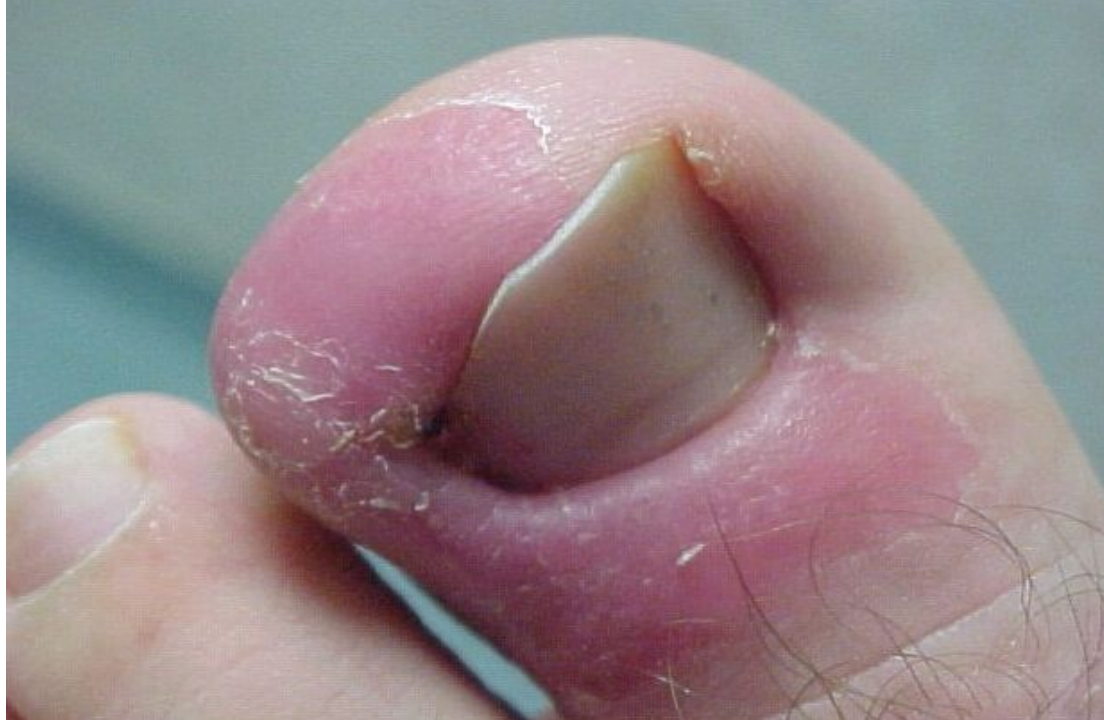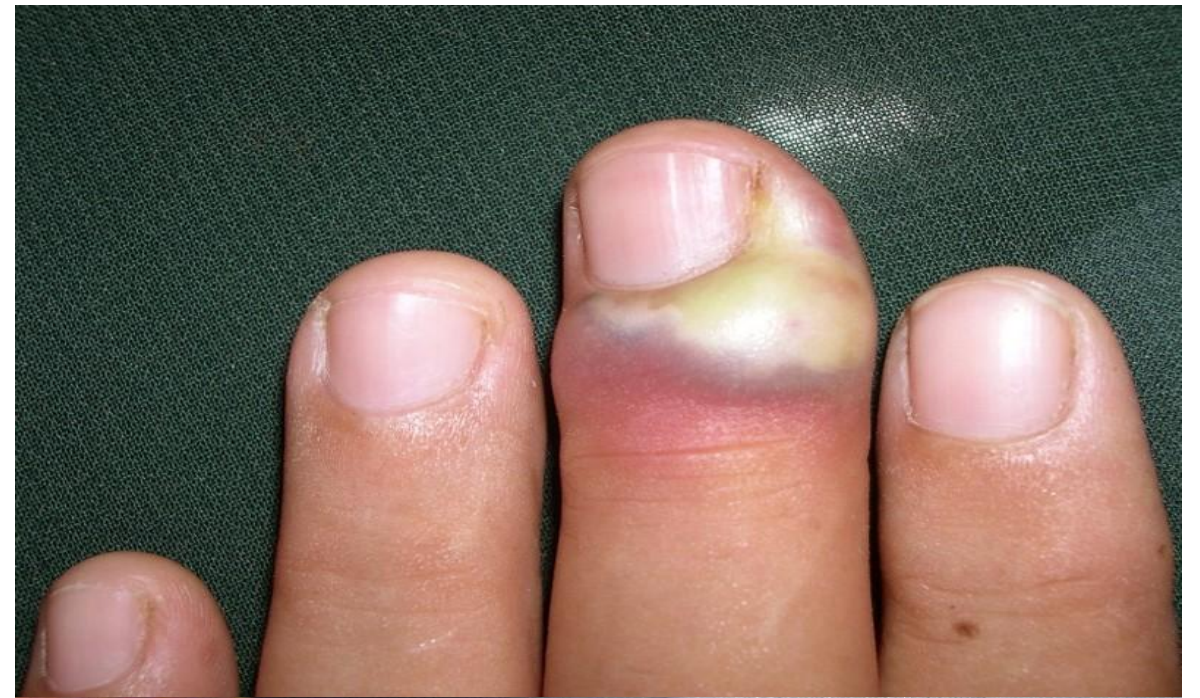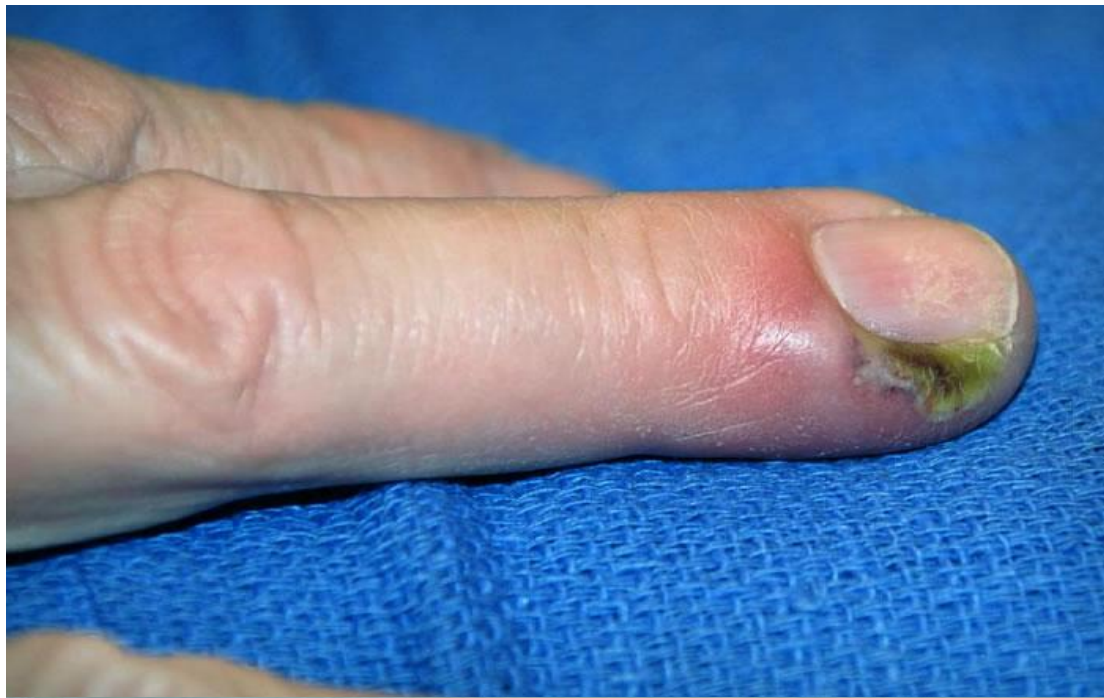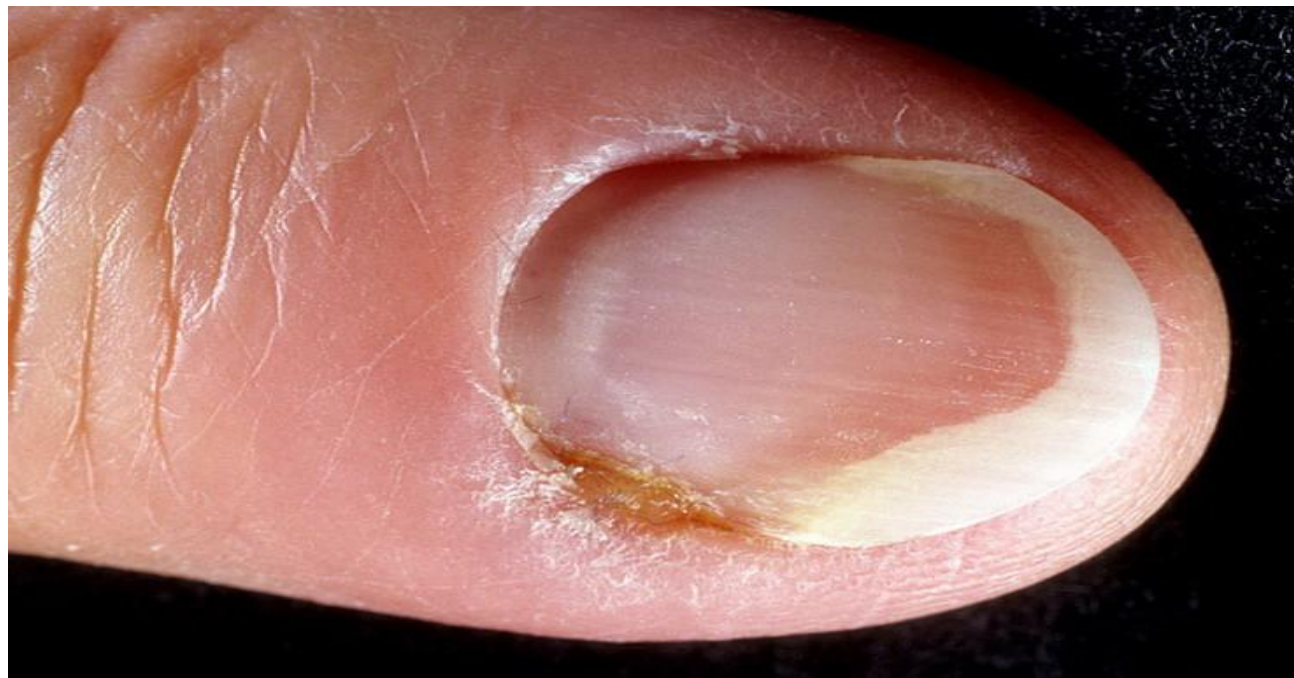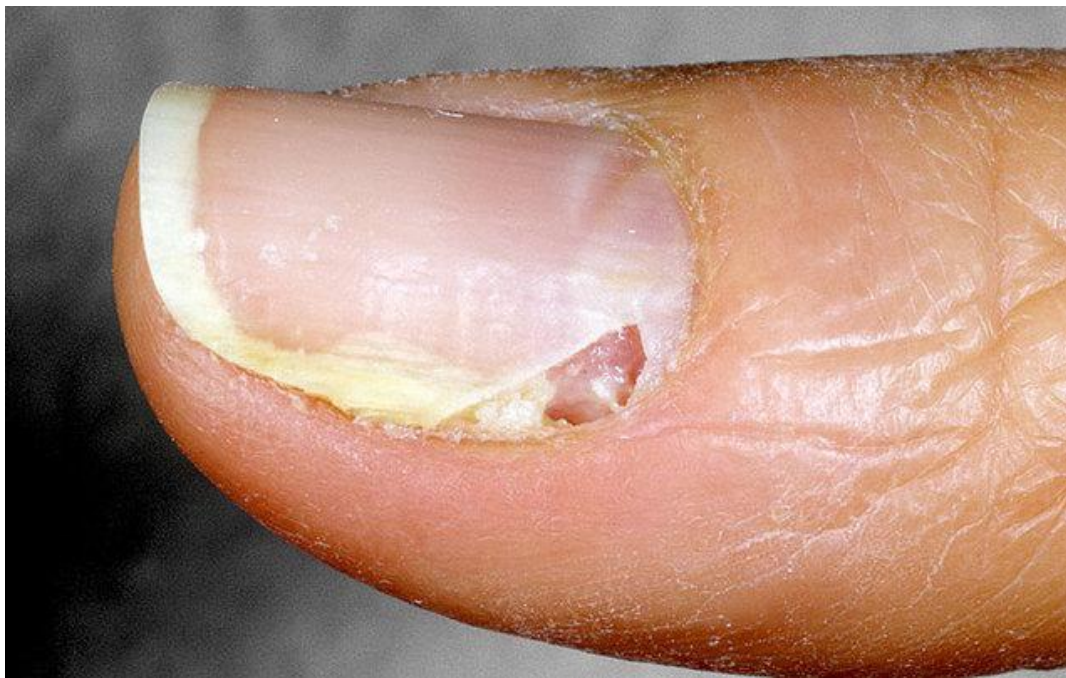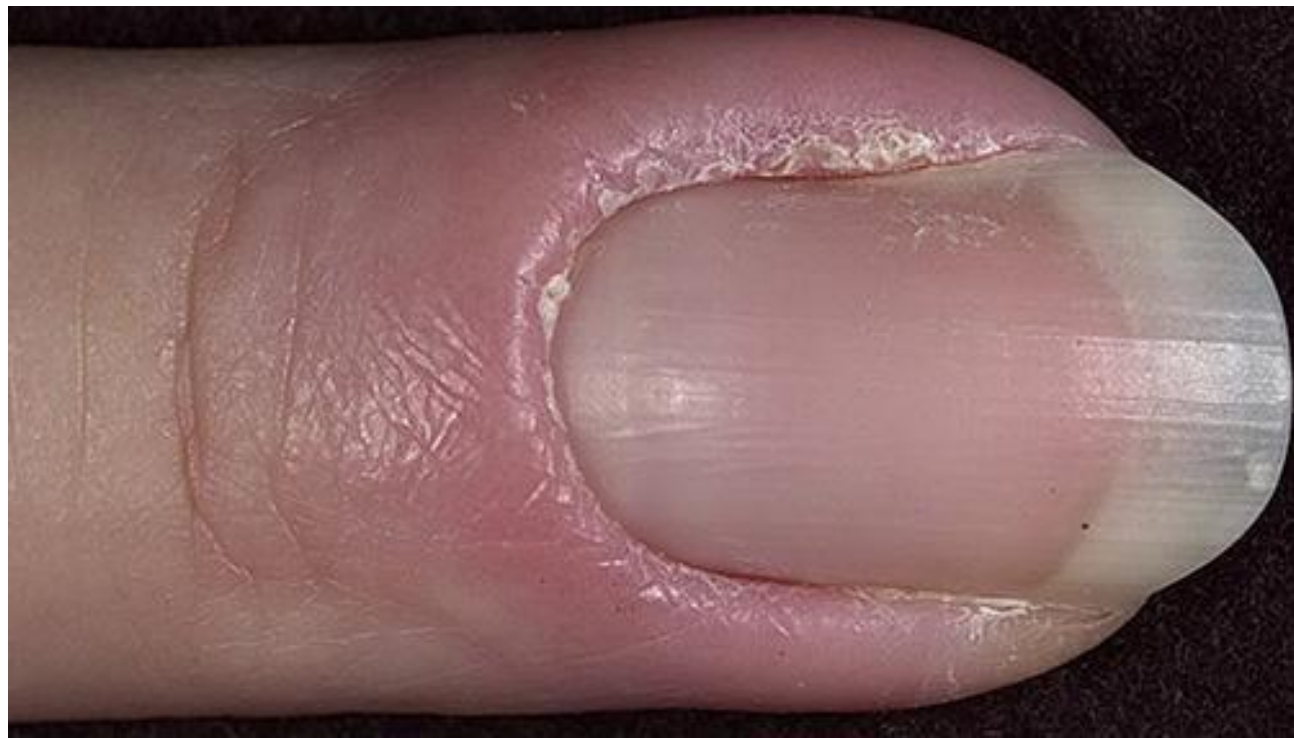
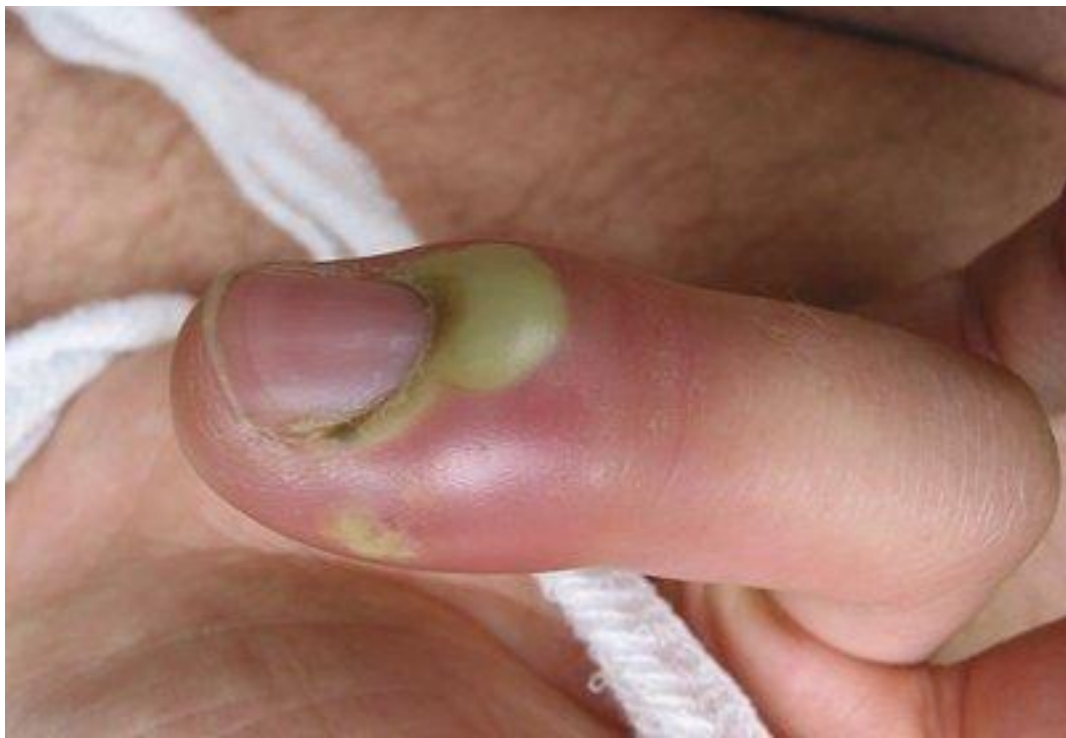Кандидная паронихия (панариций)

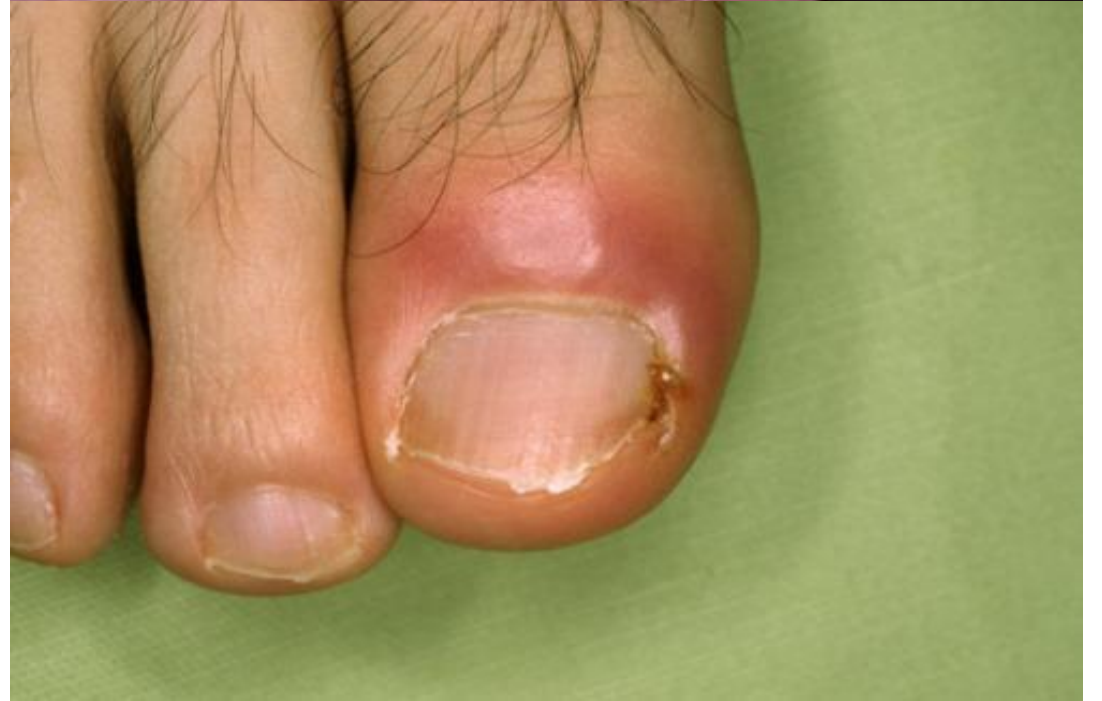
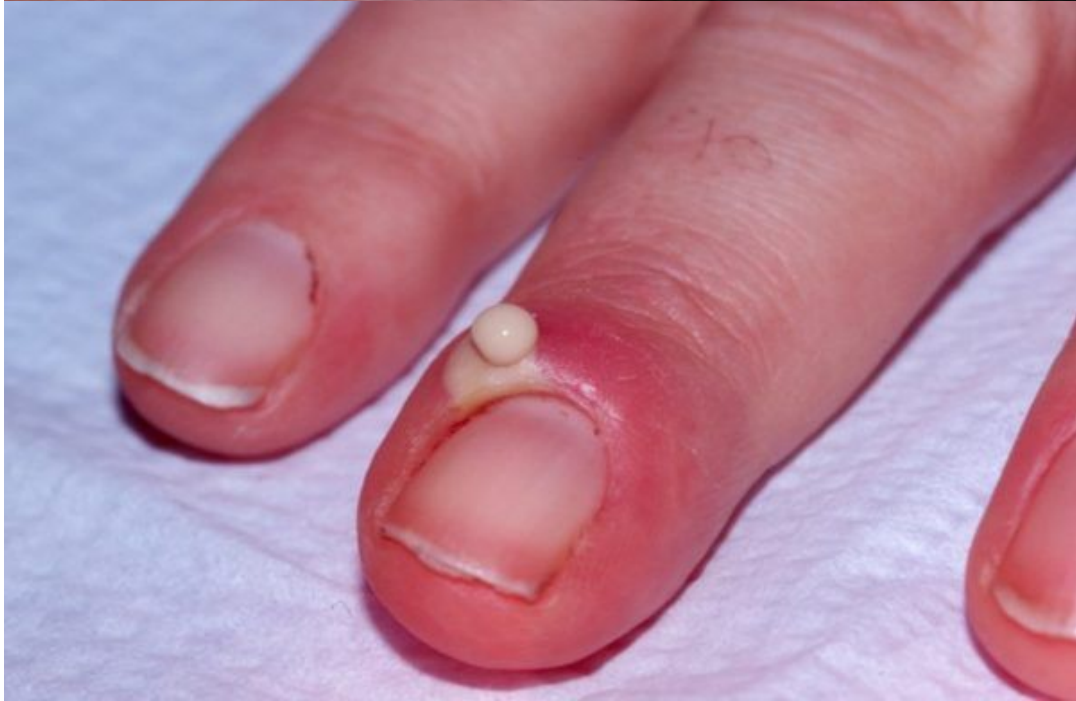
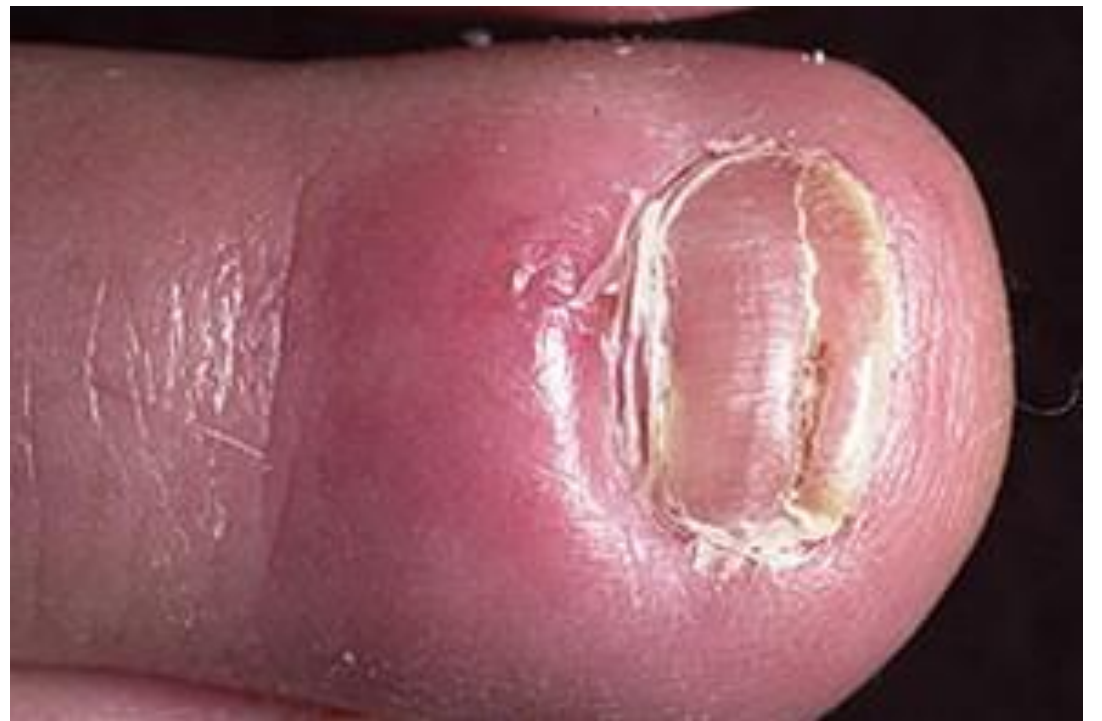
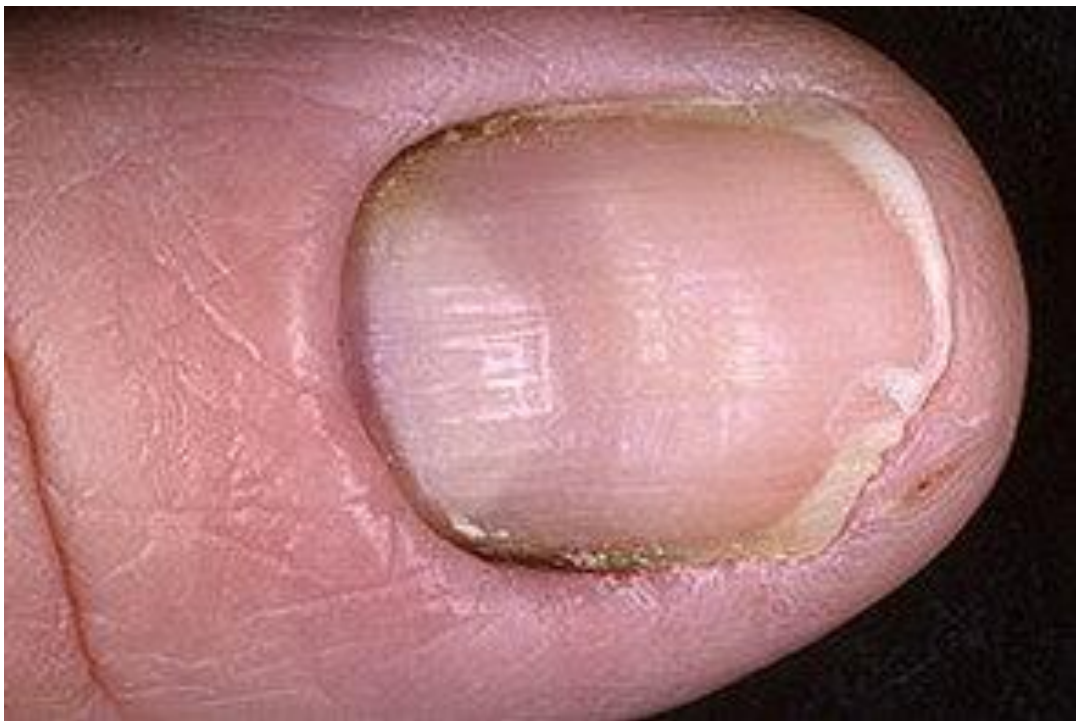


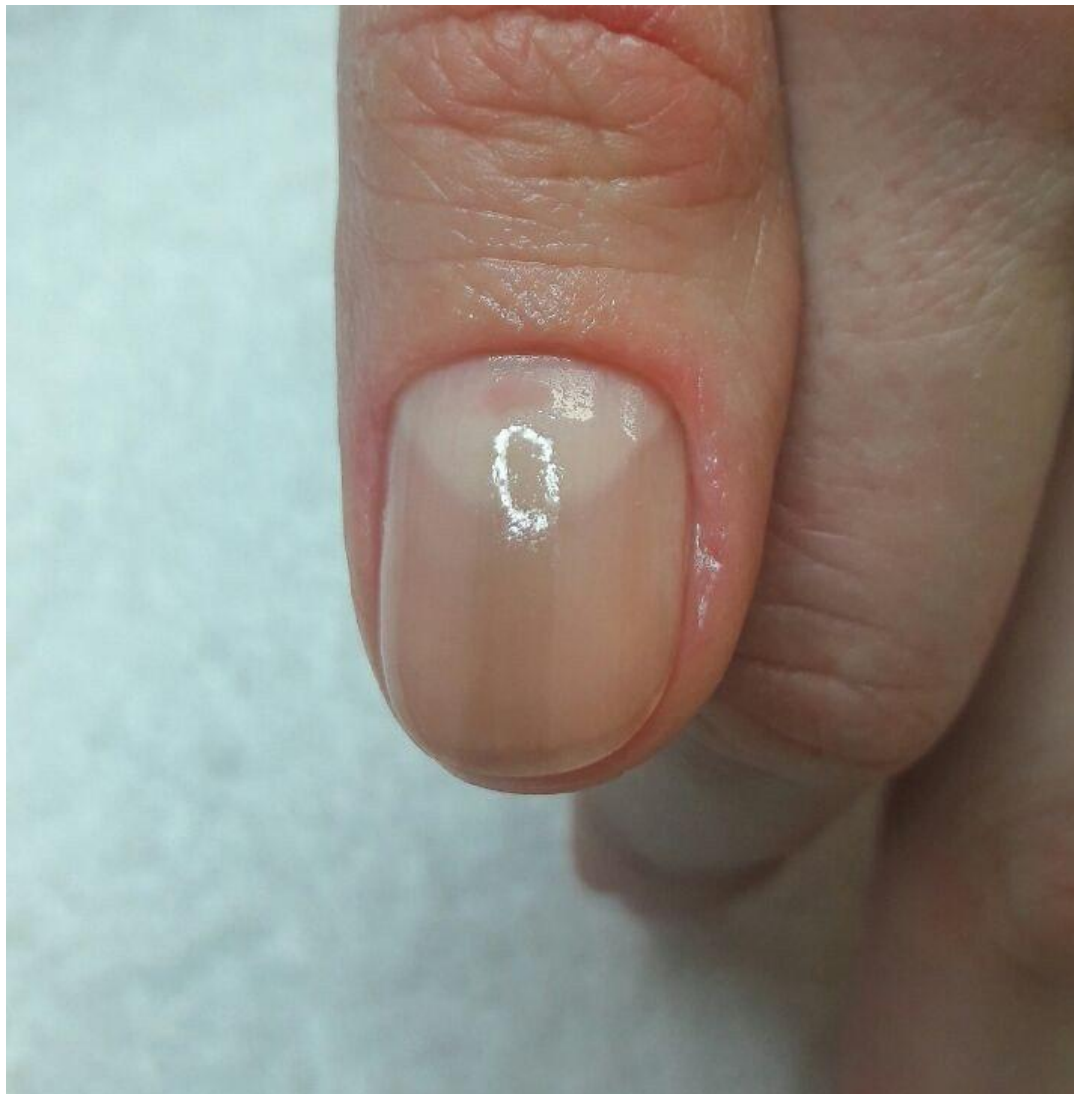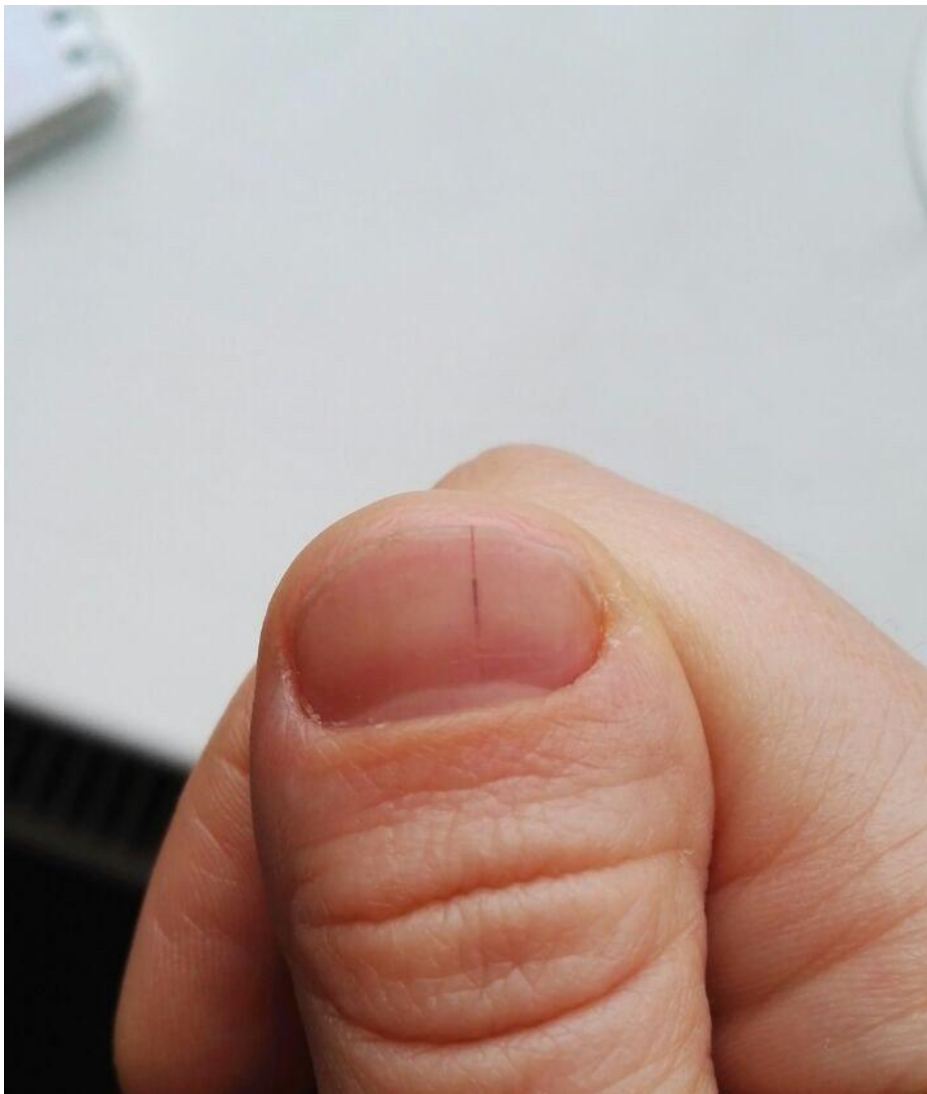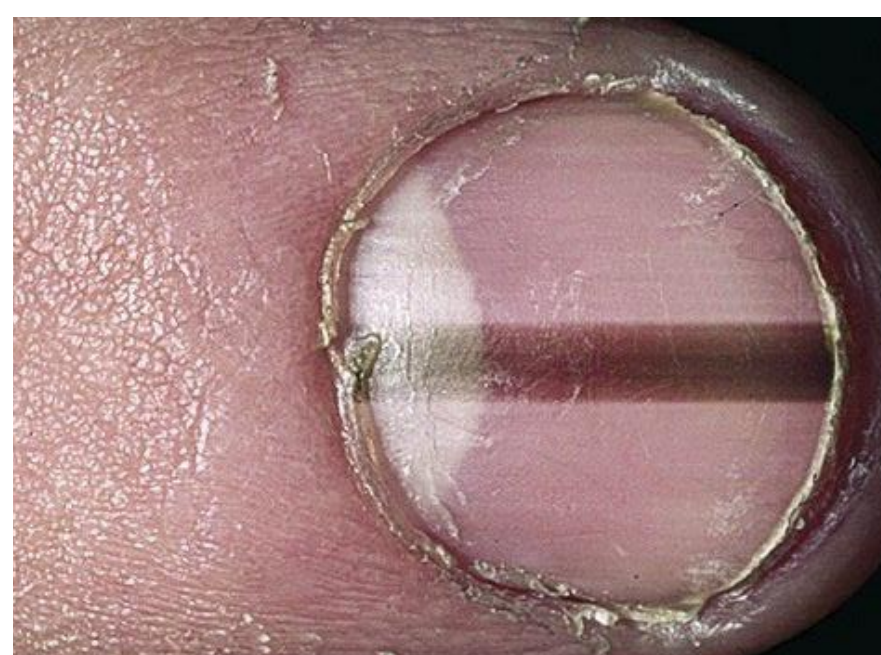
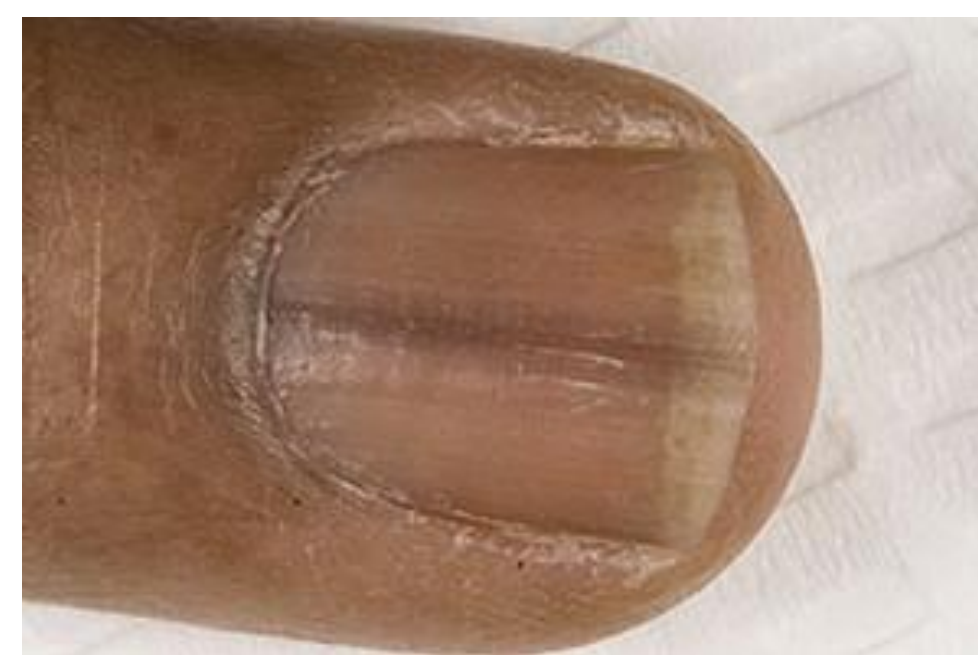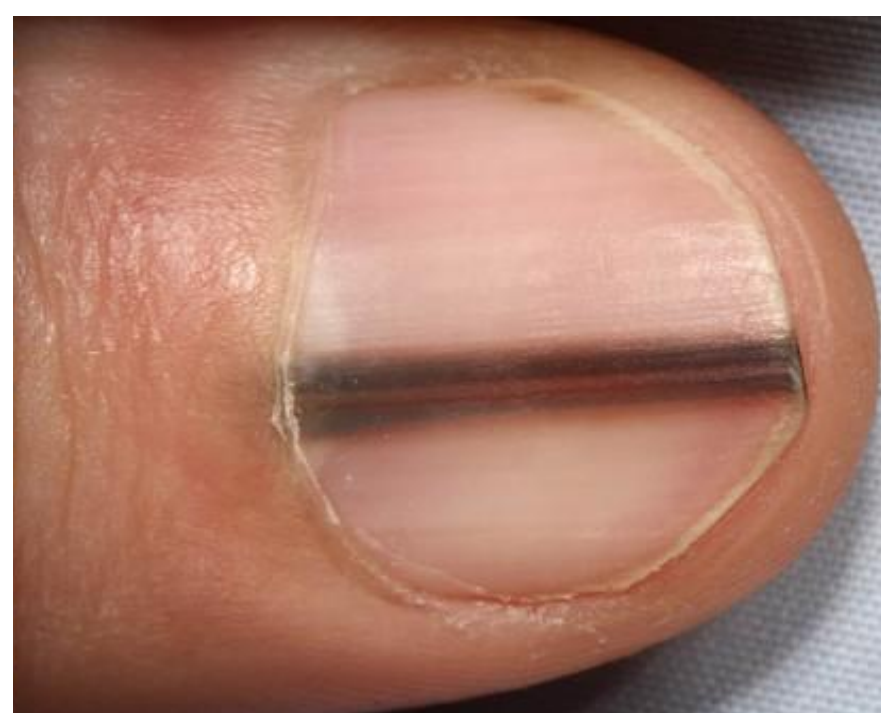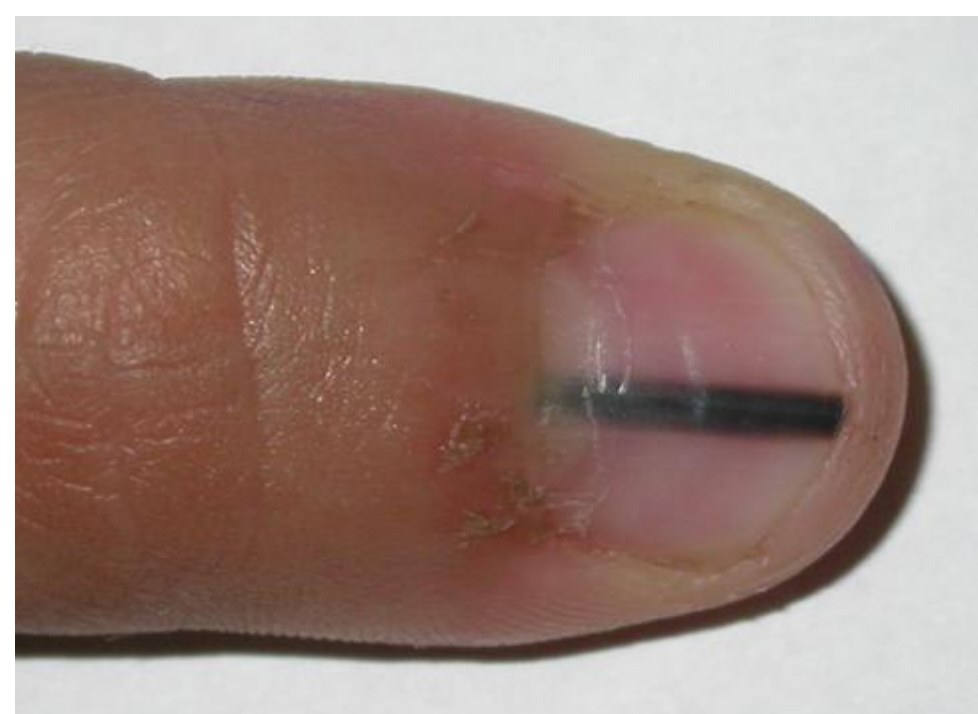


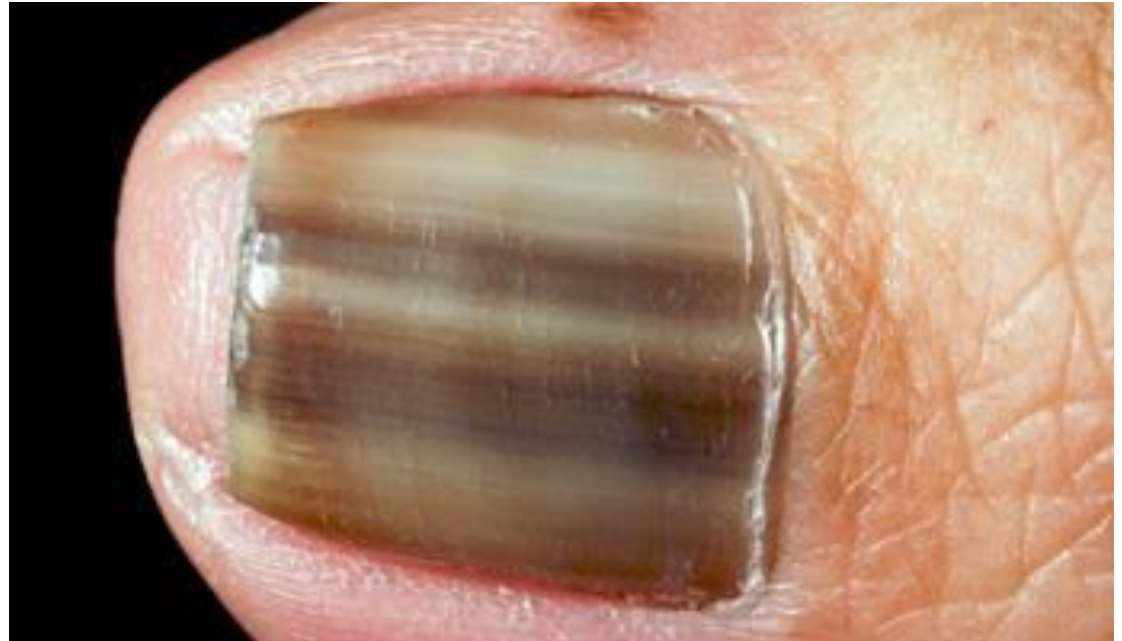




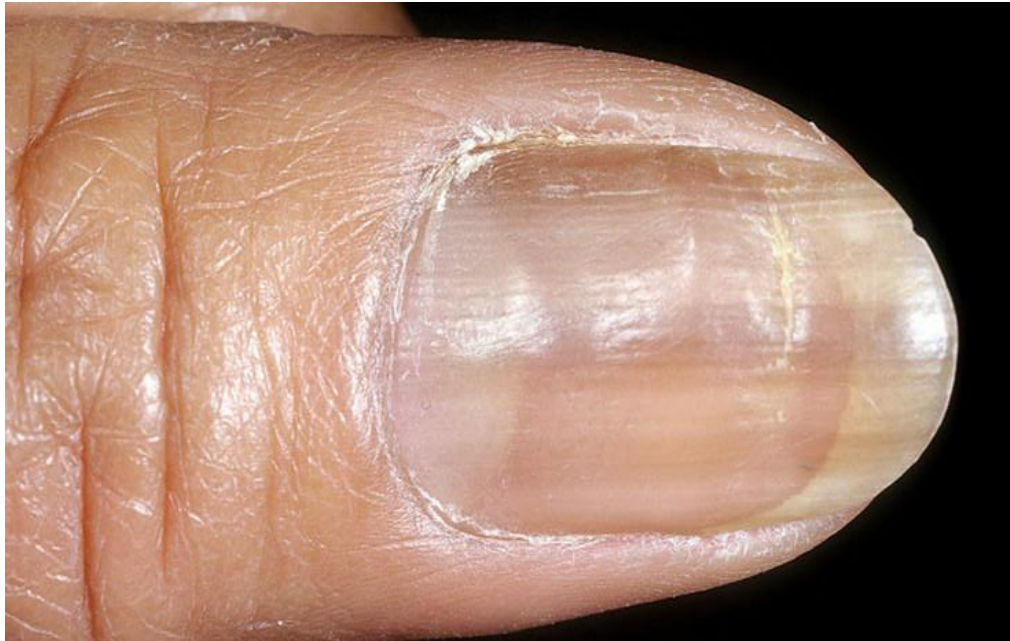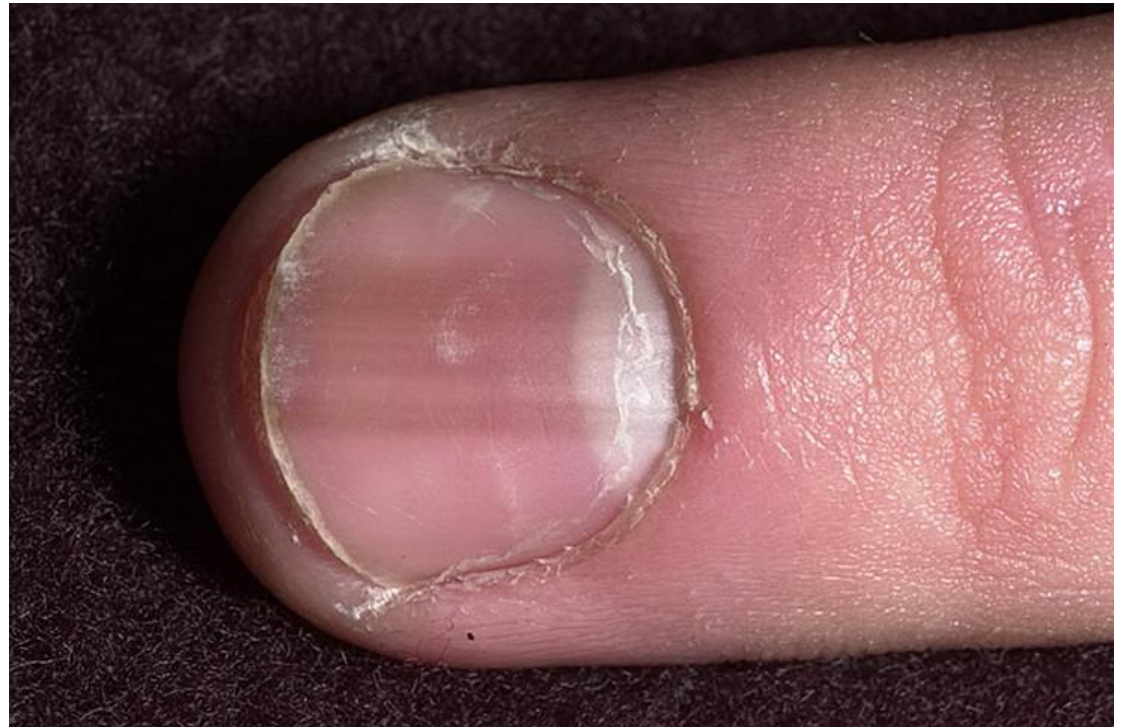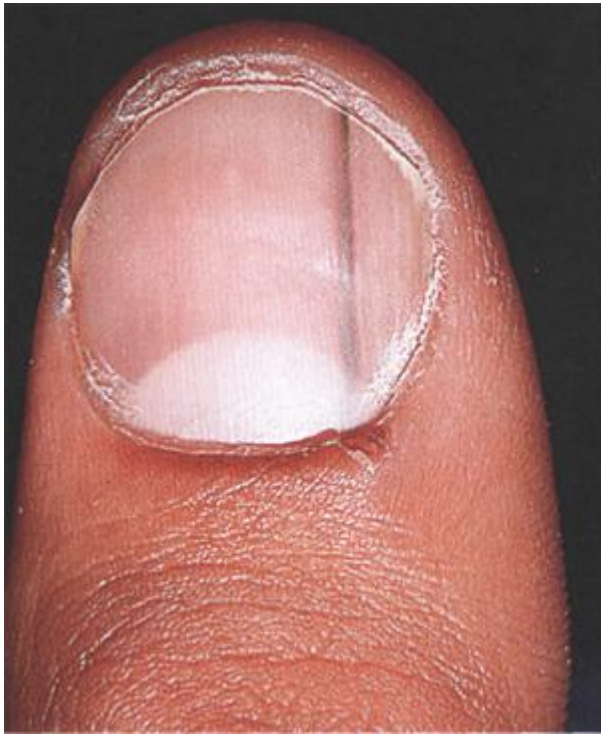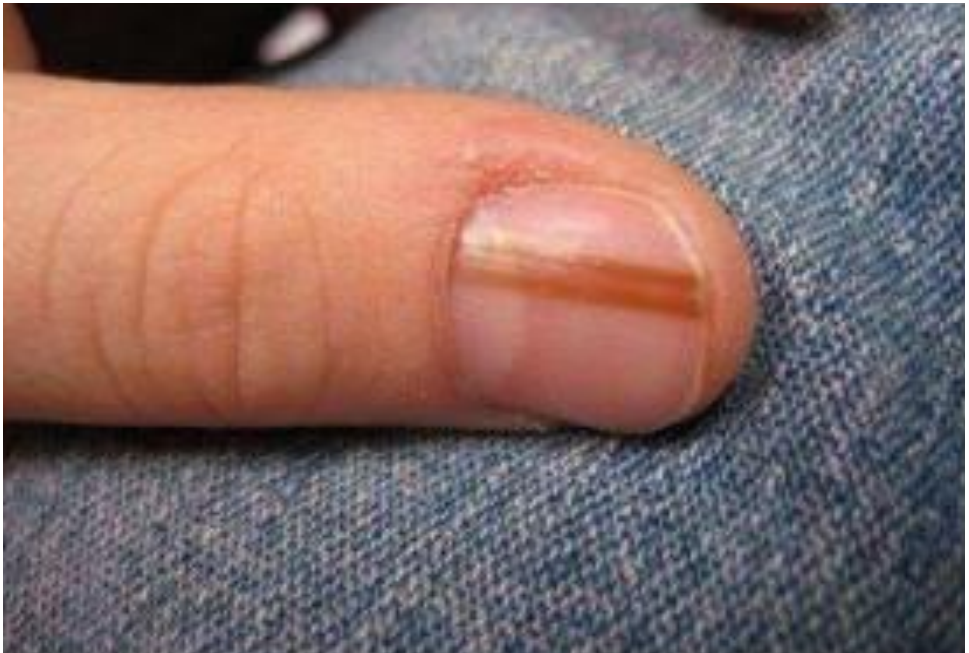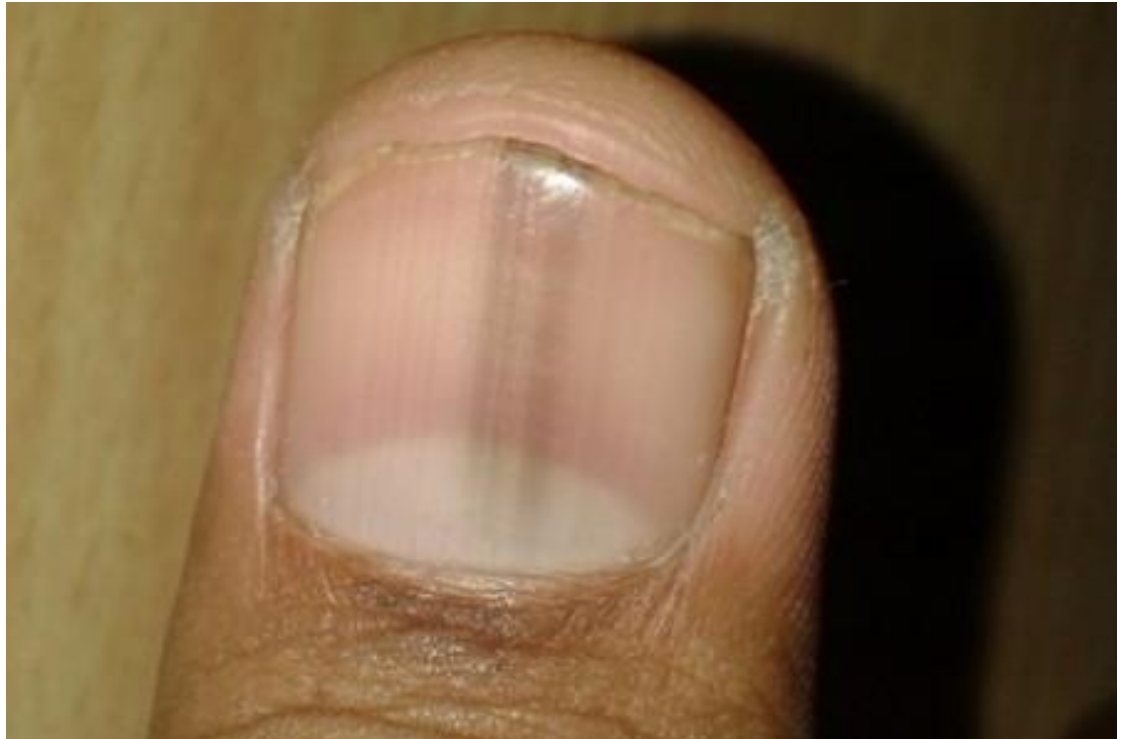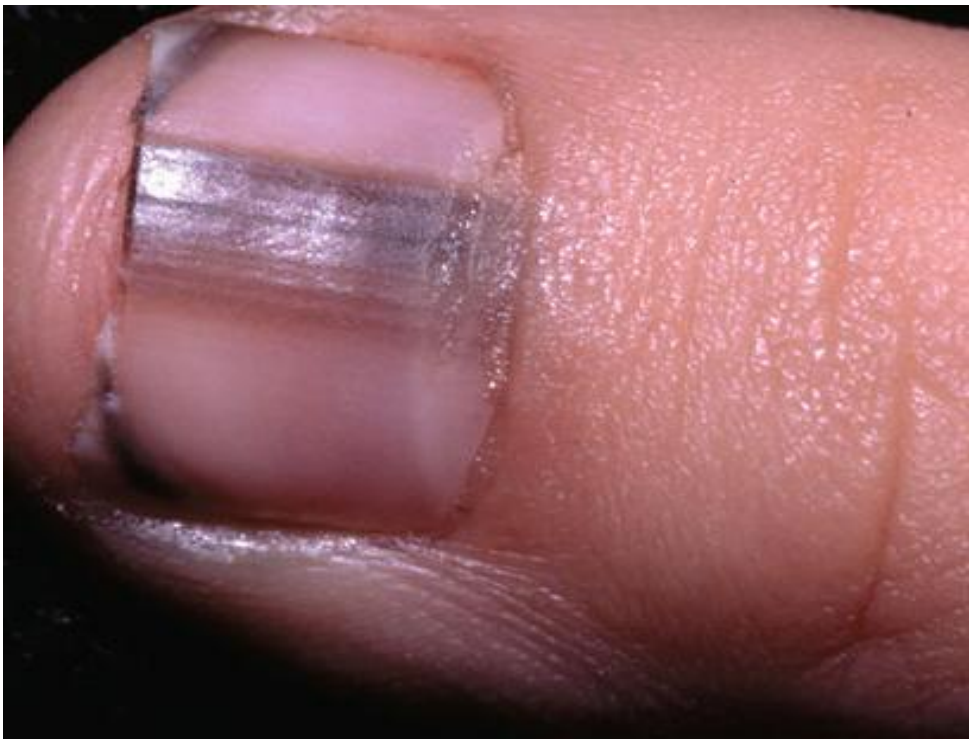Продольная меланонихия

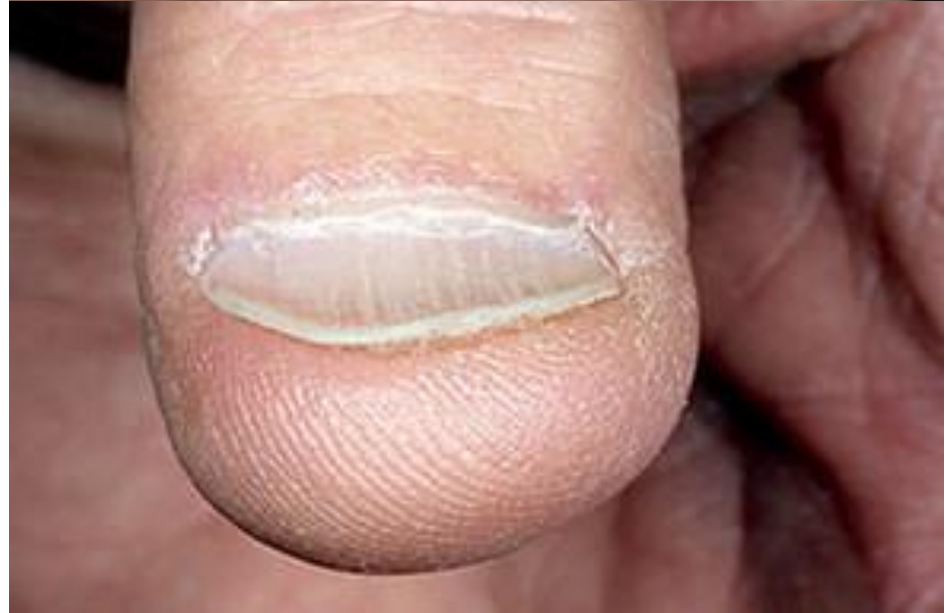
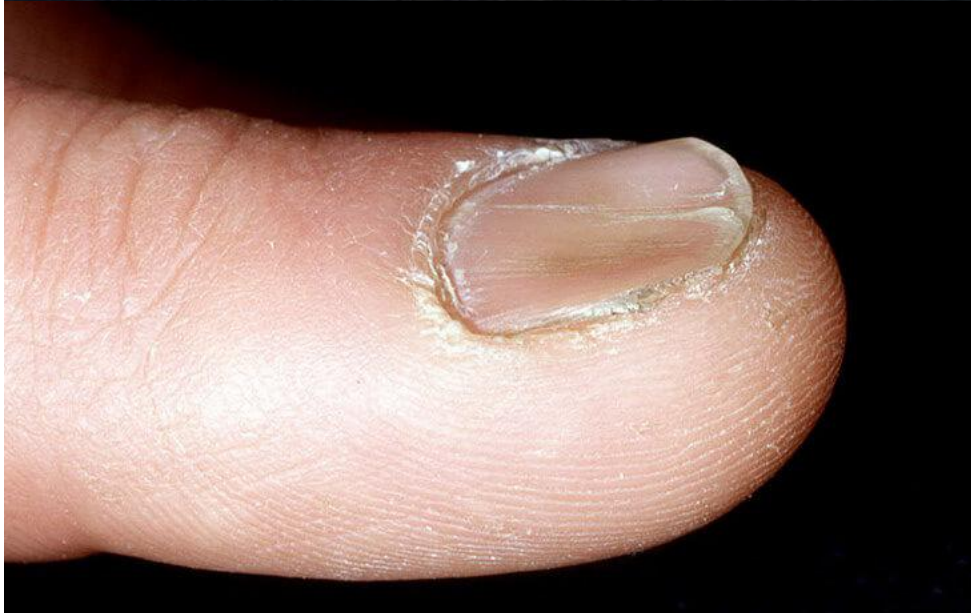
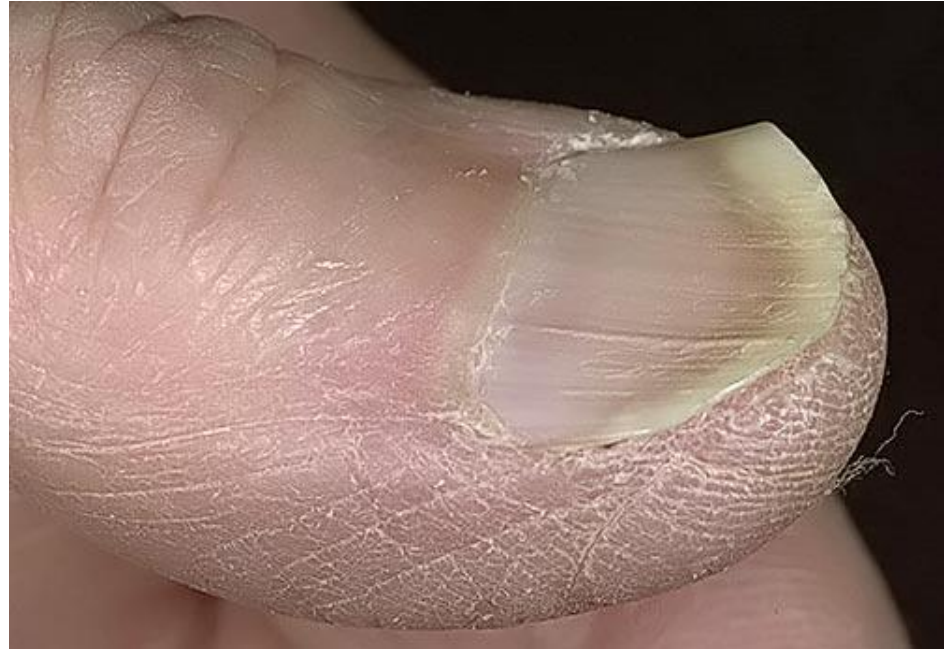
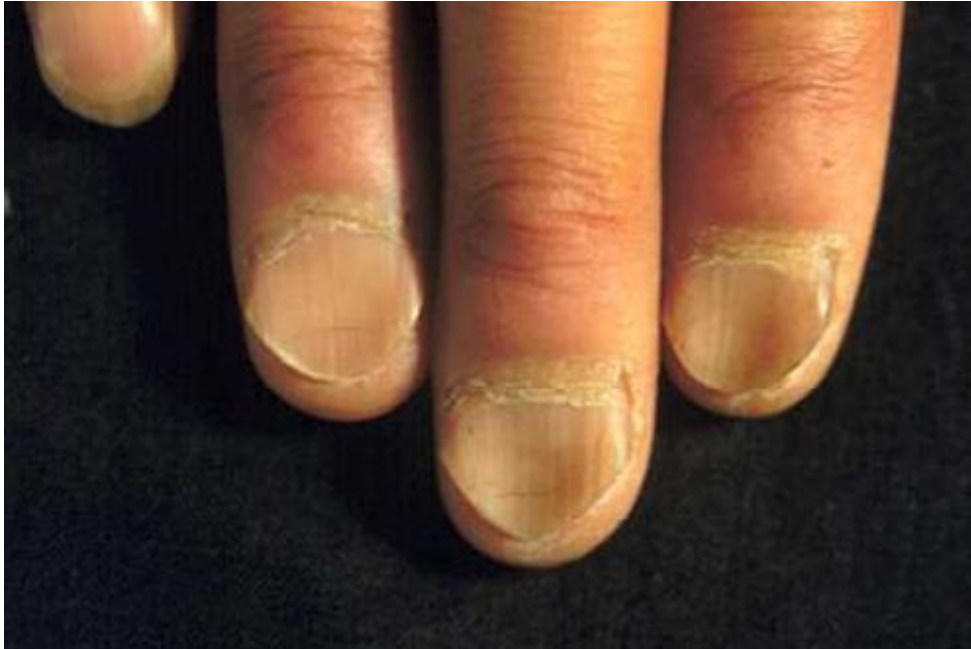


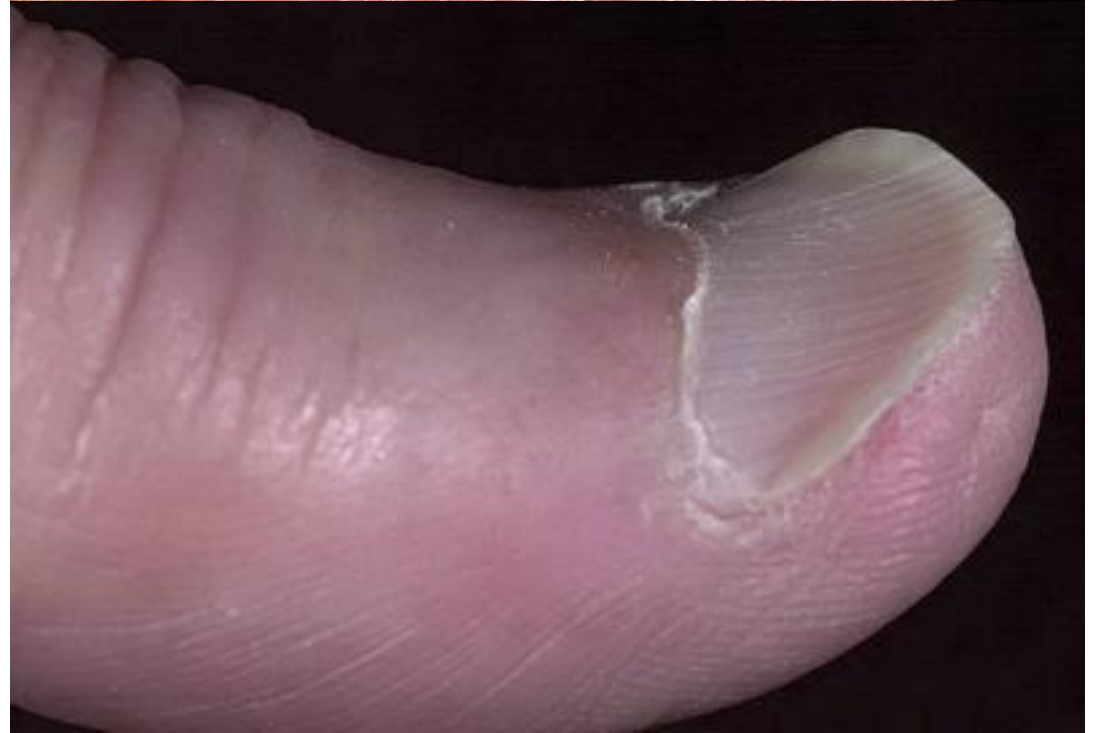
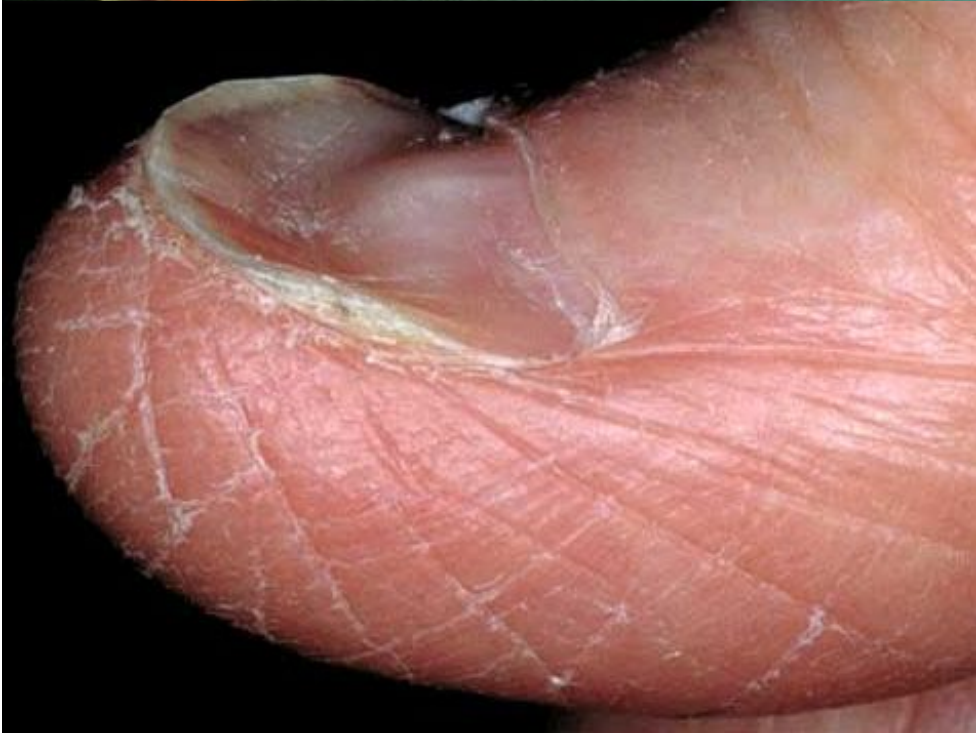
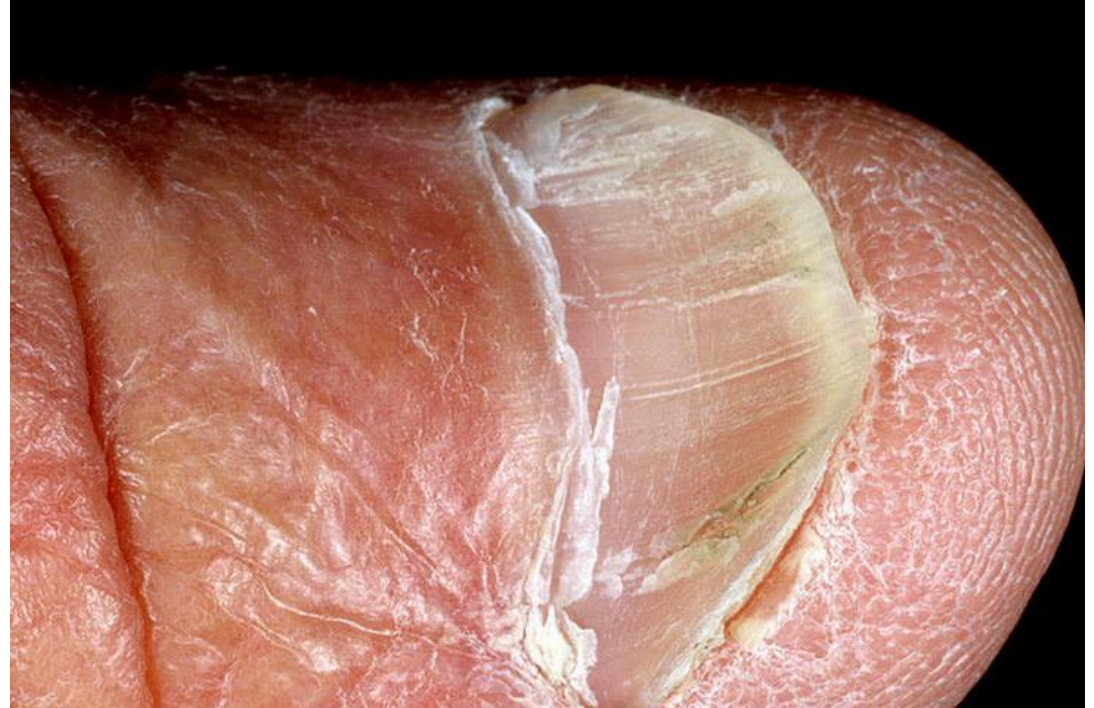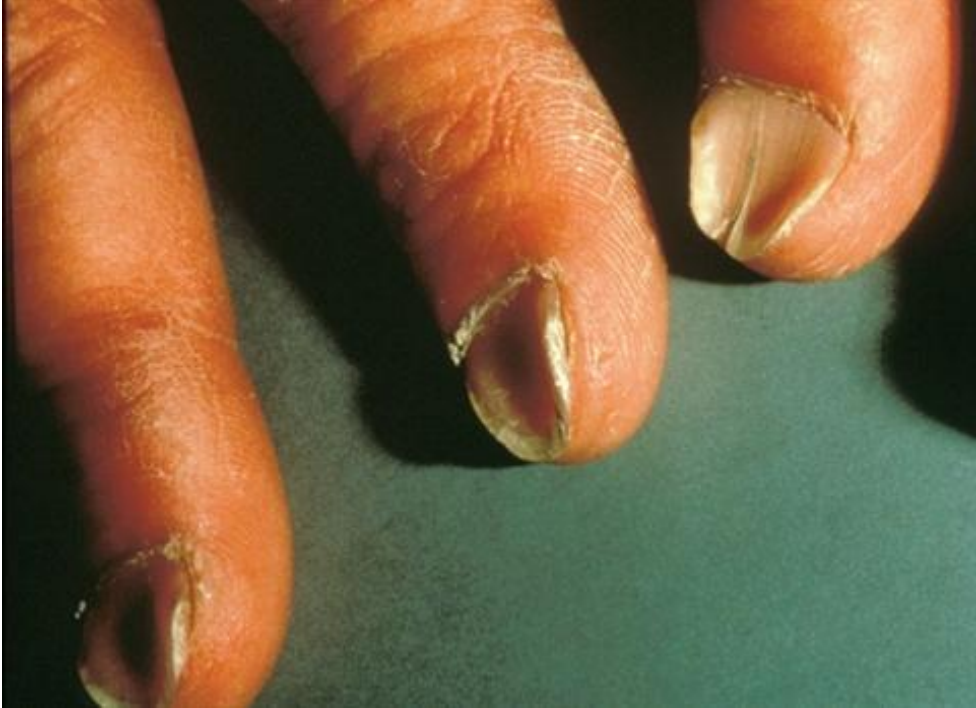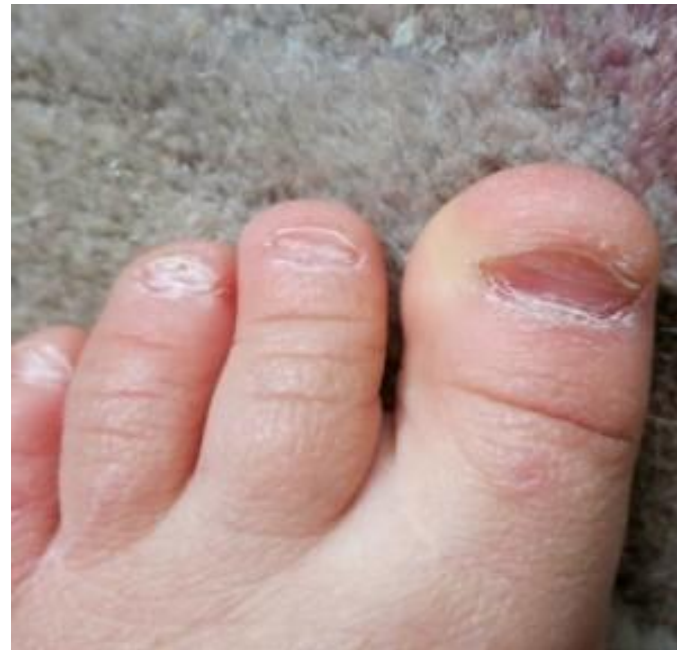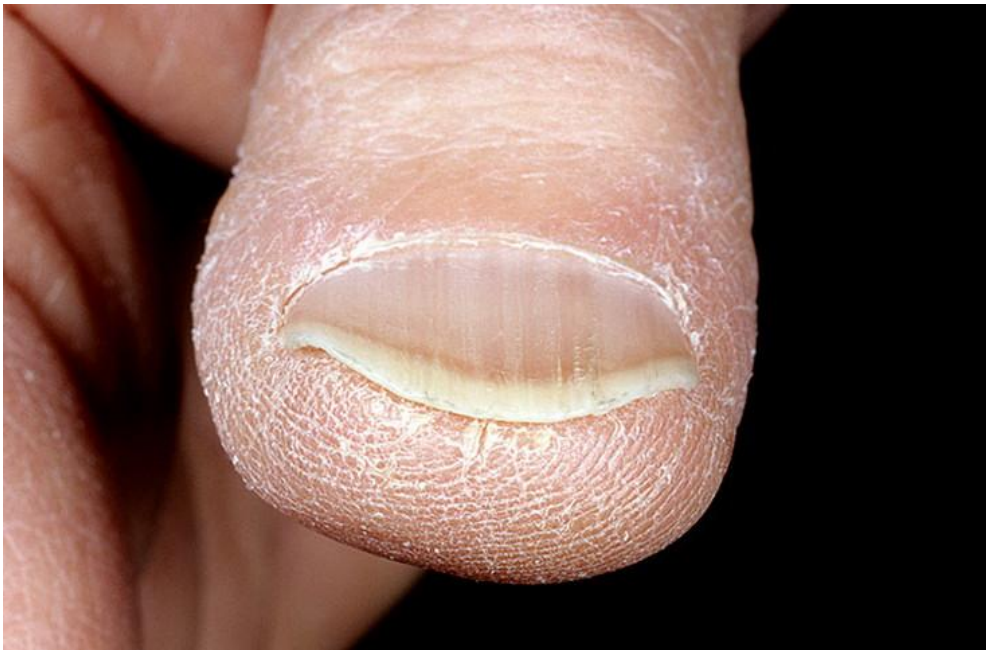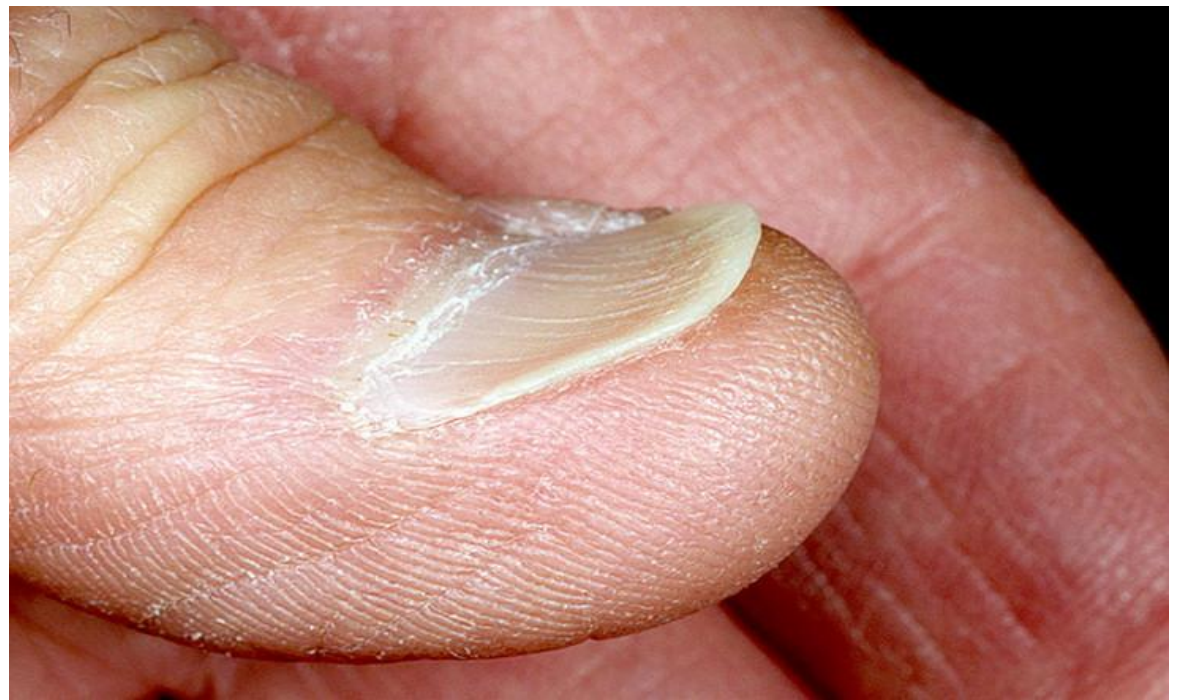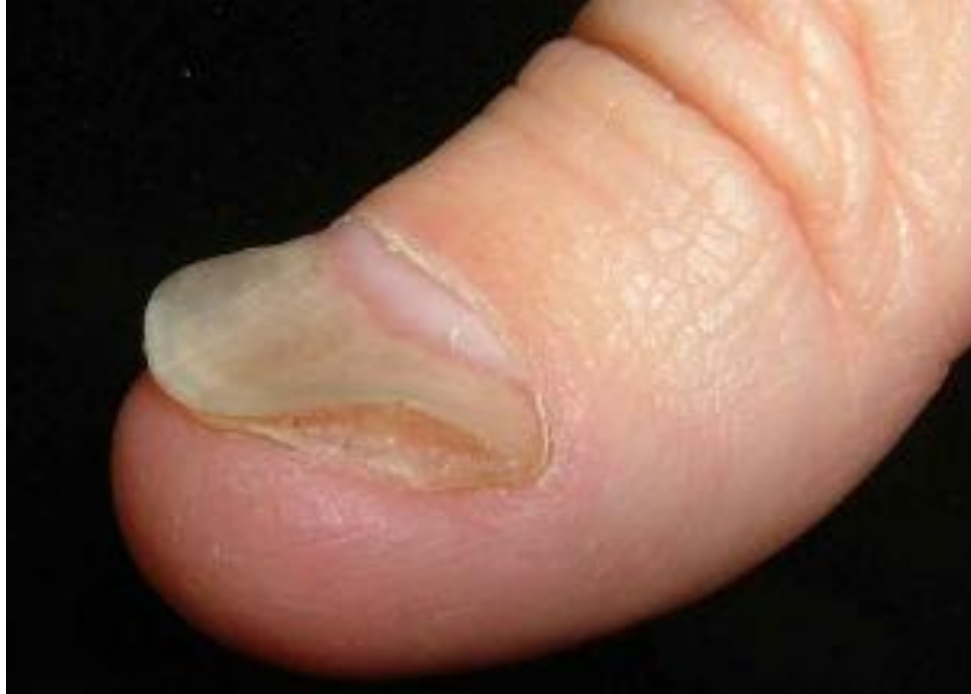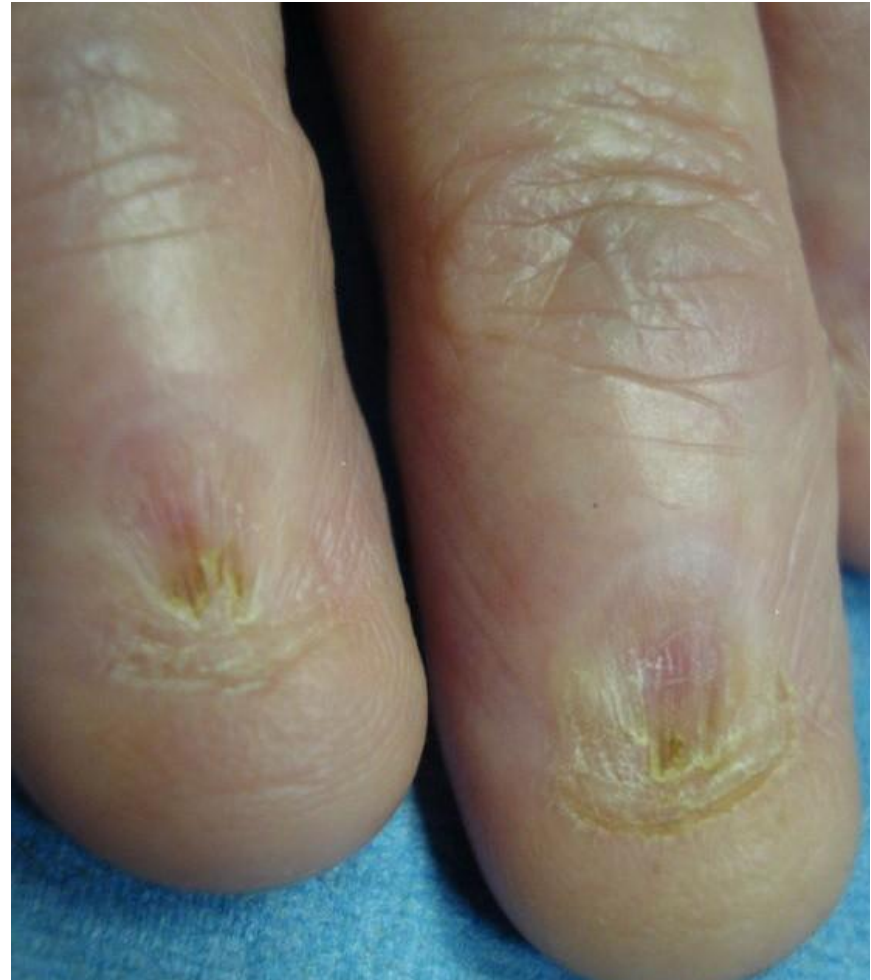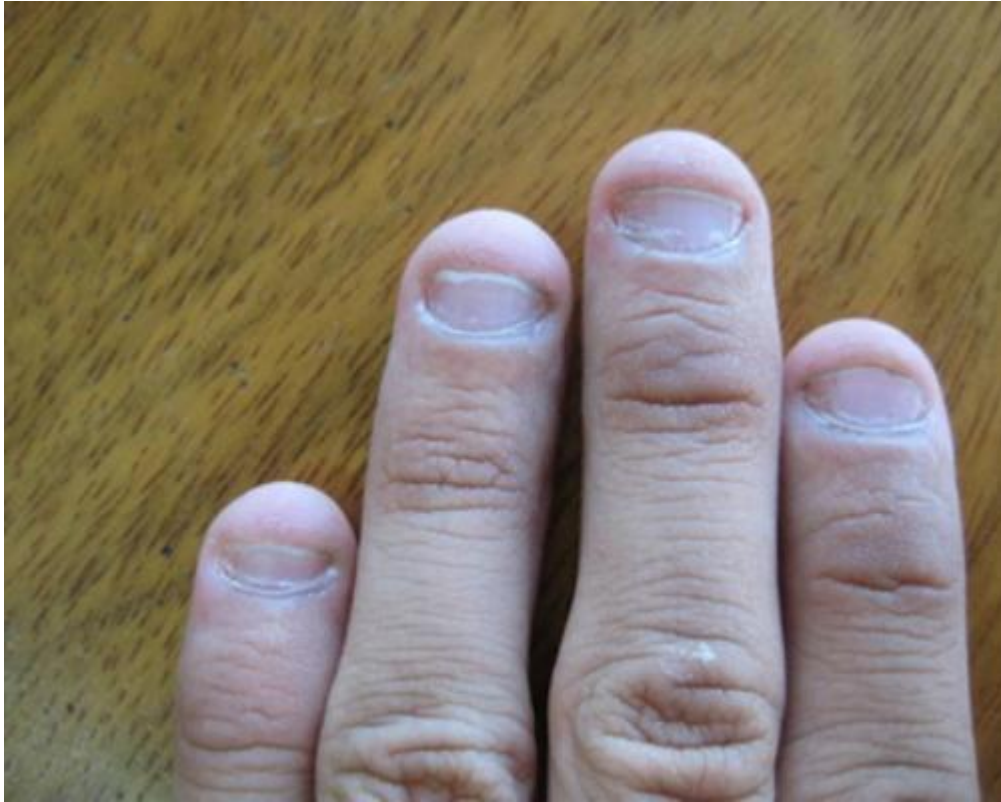Койлонихия

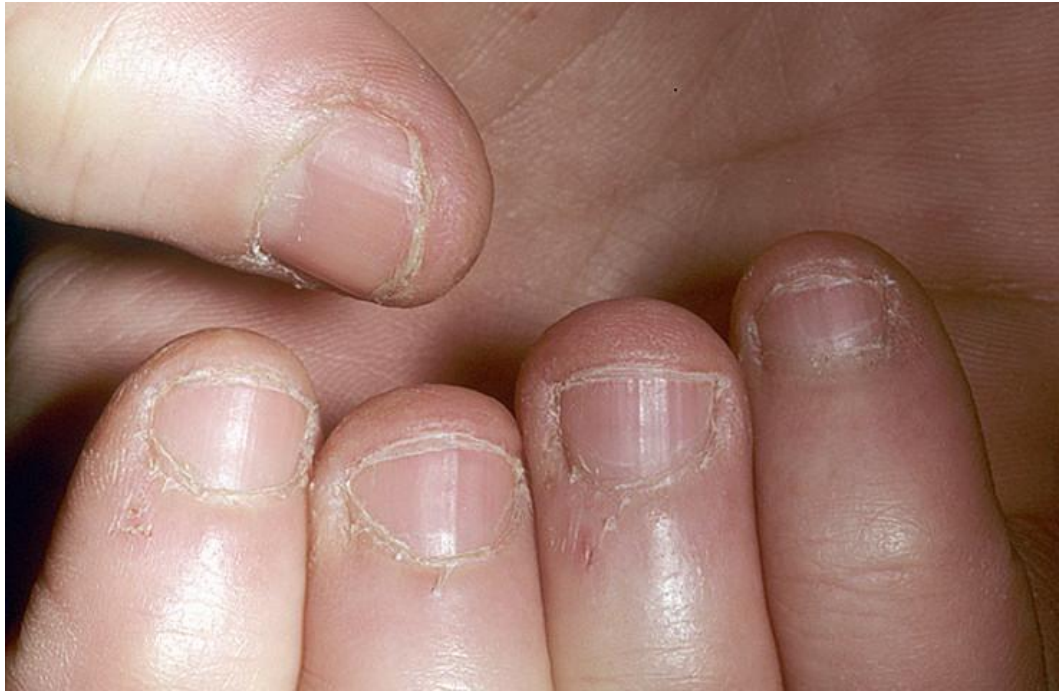
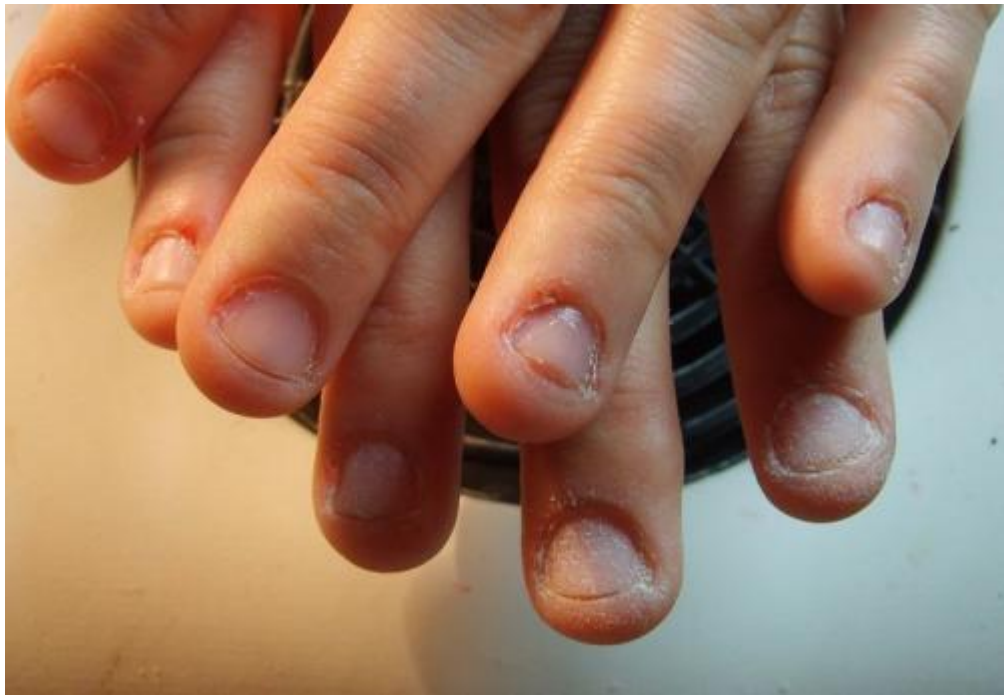
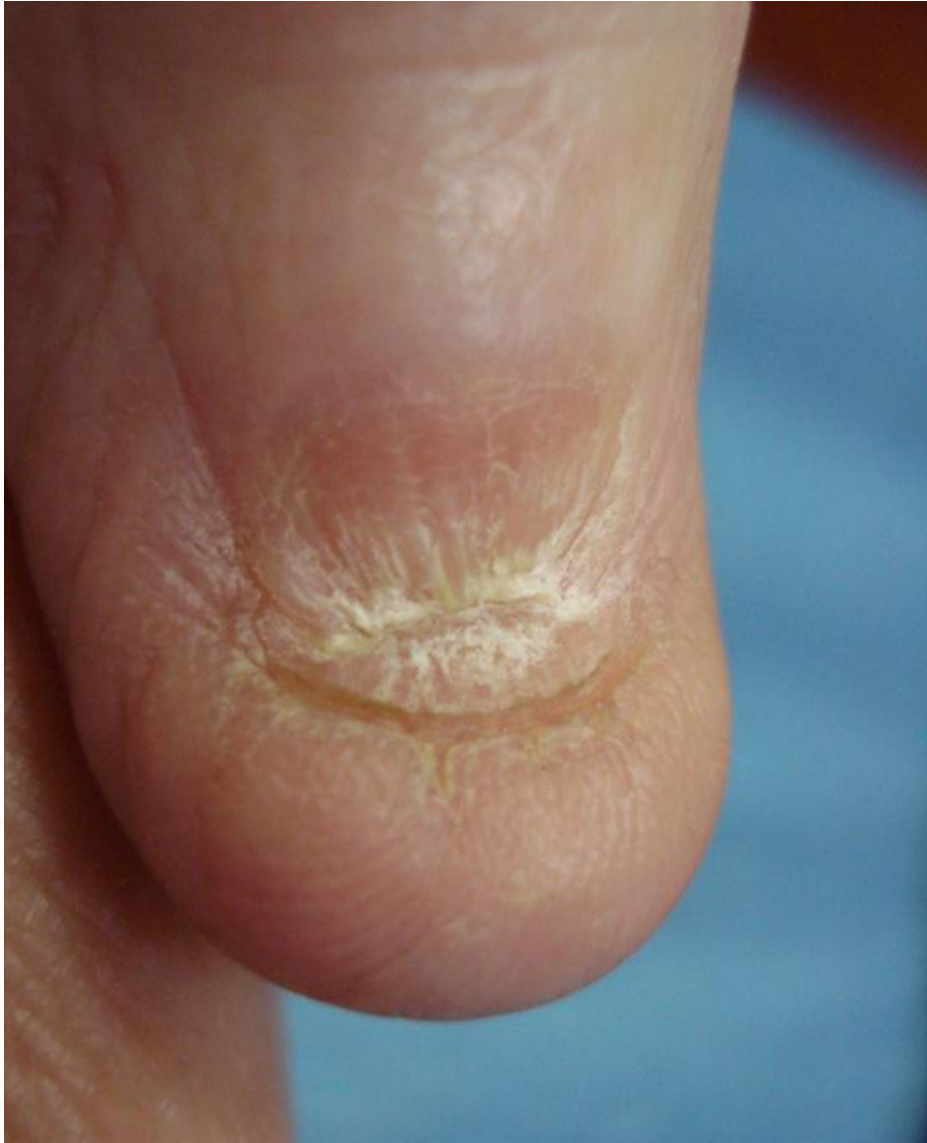


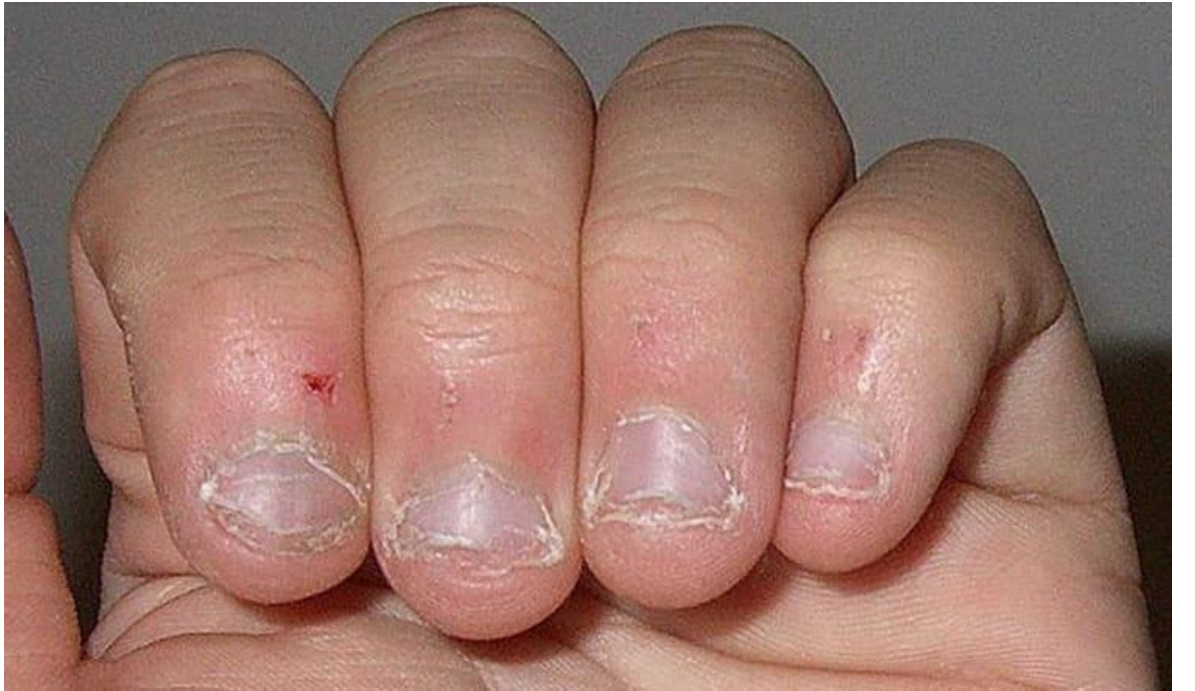
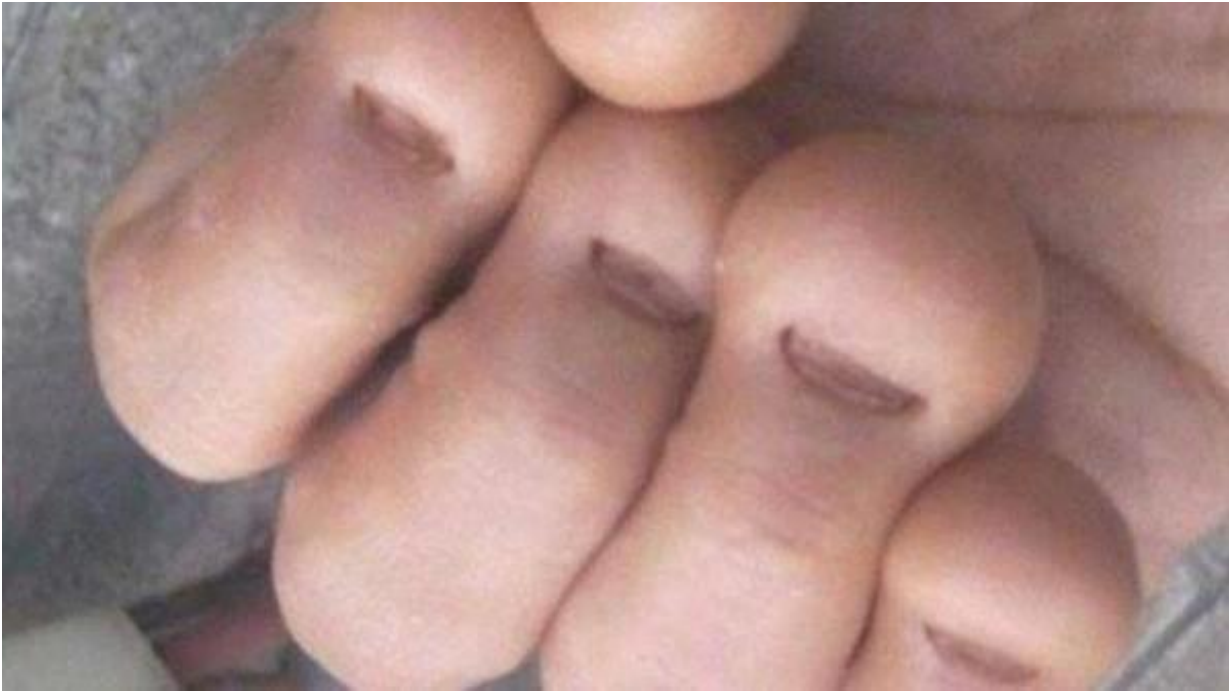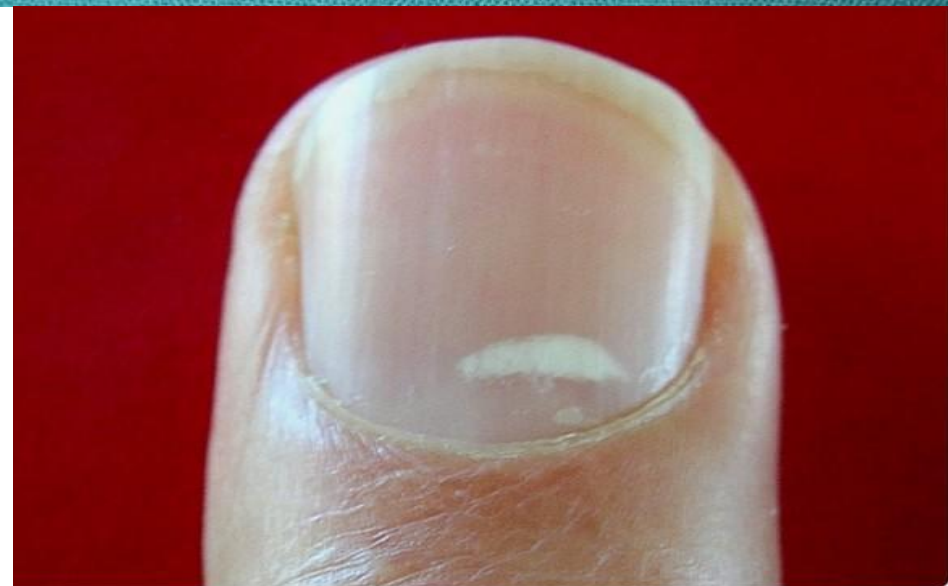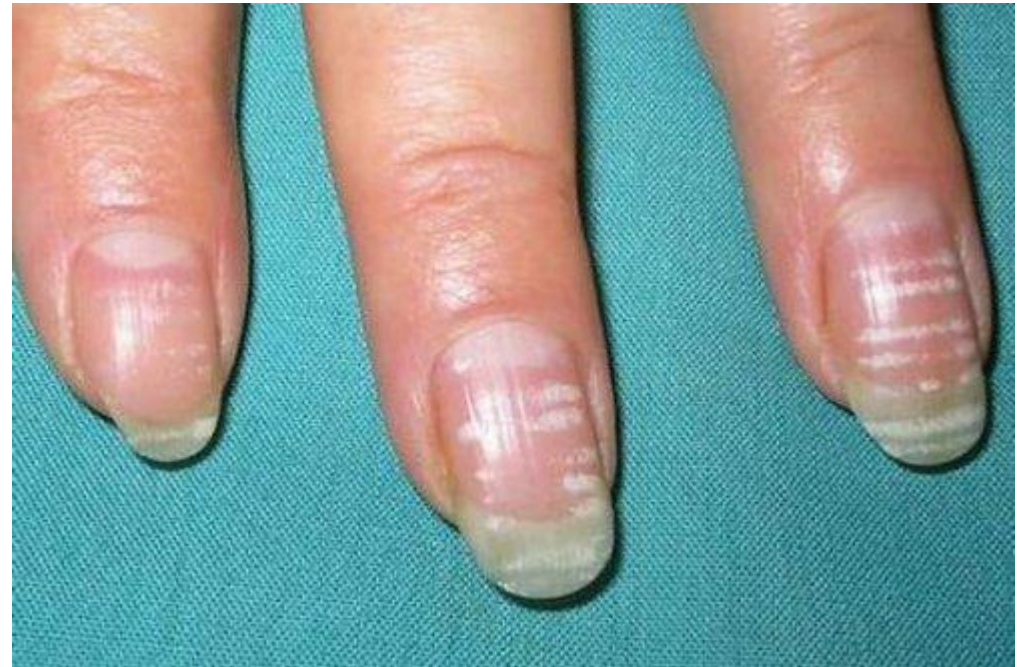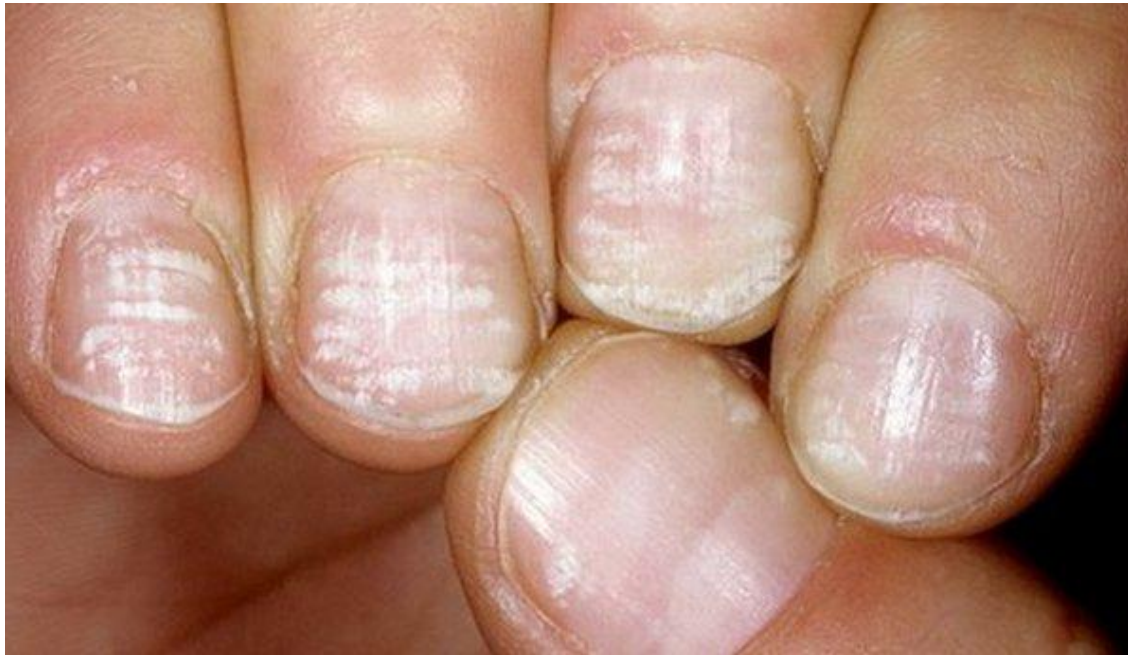Микронихия

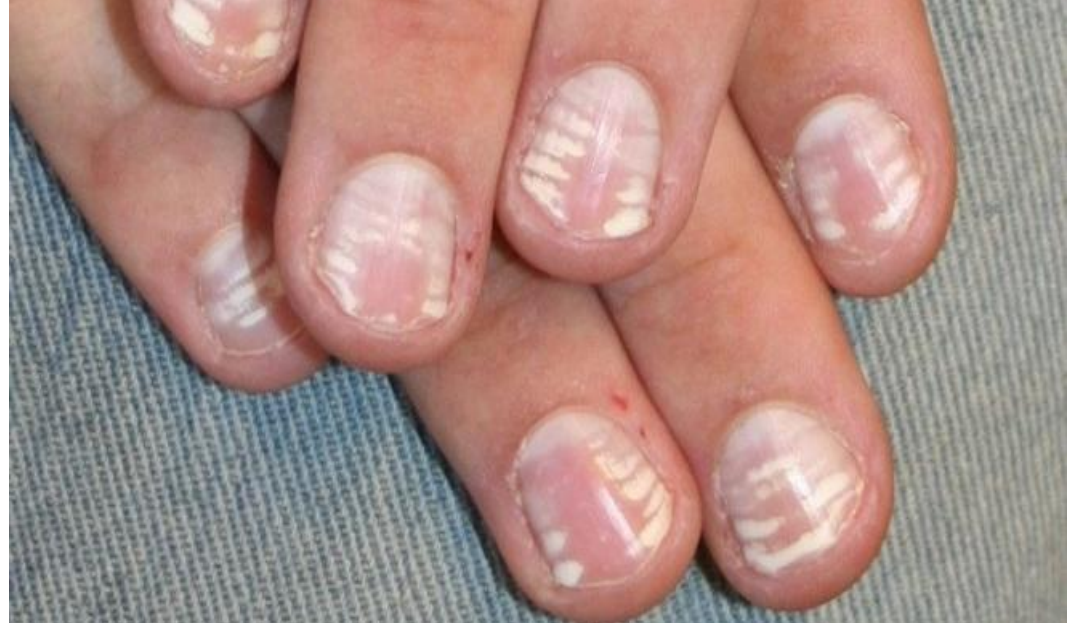
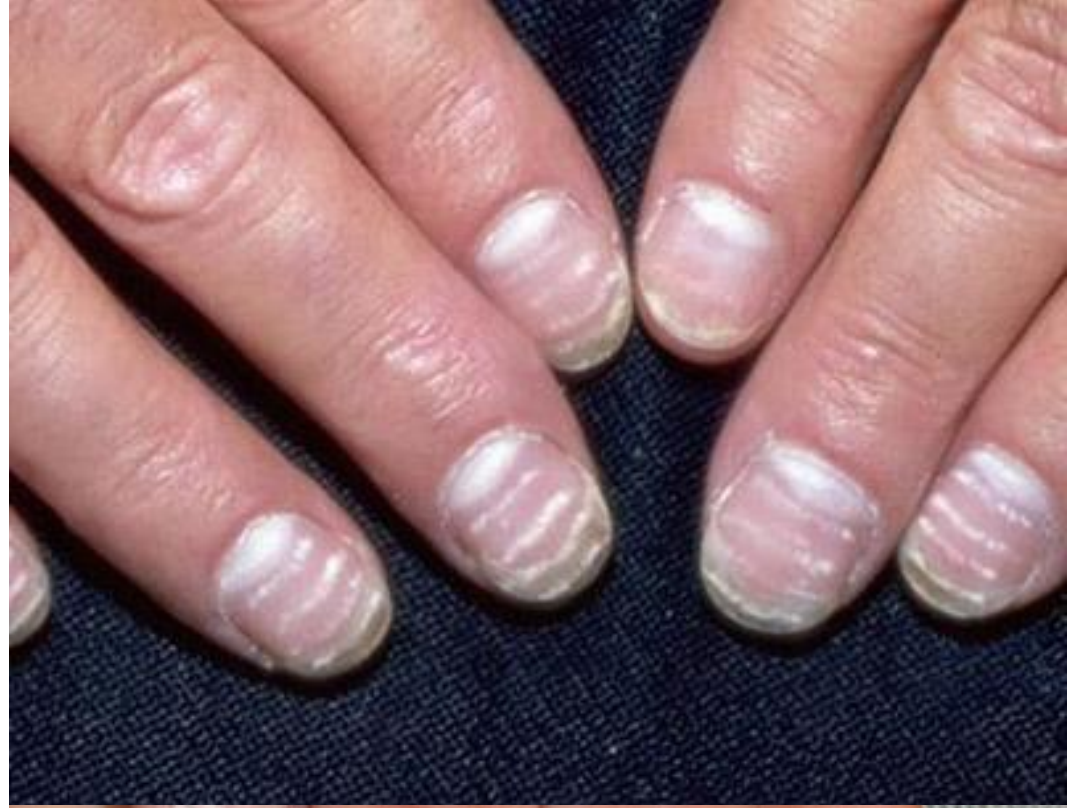
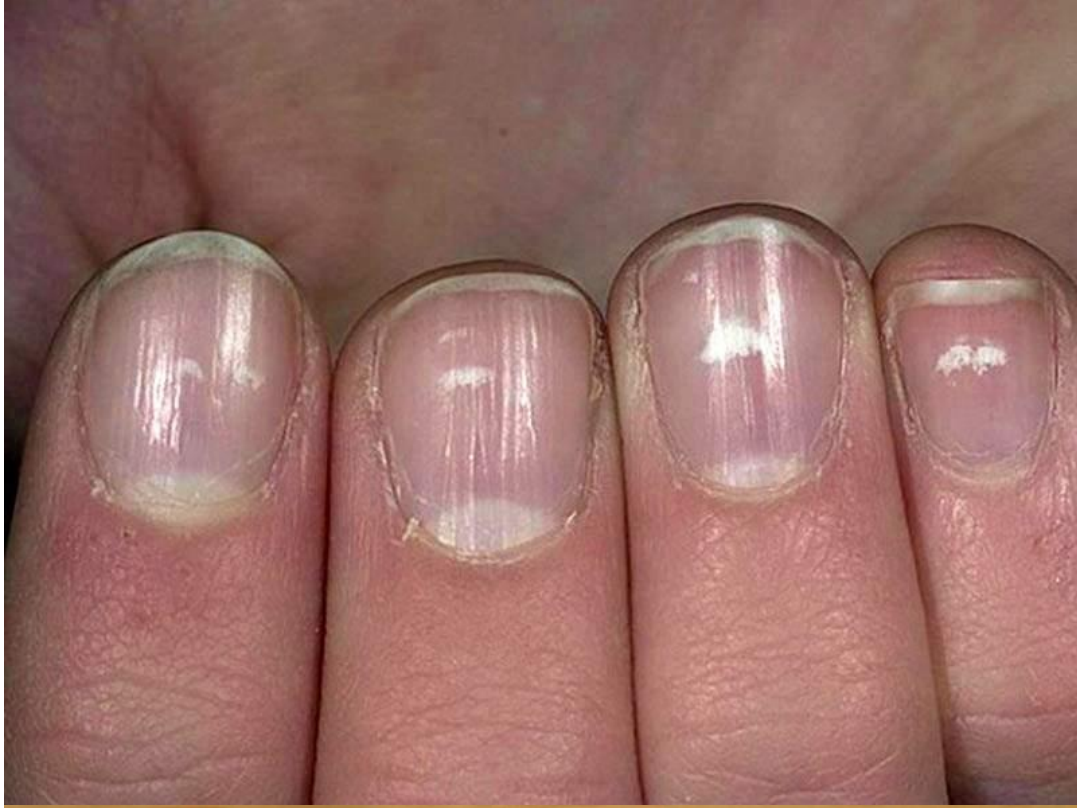

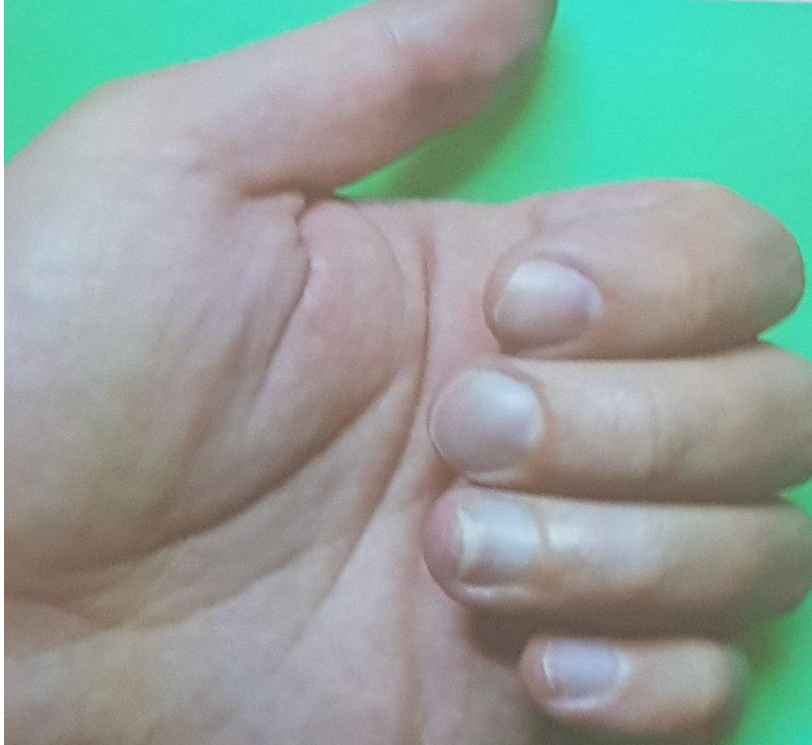


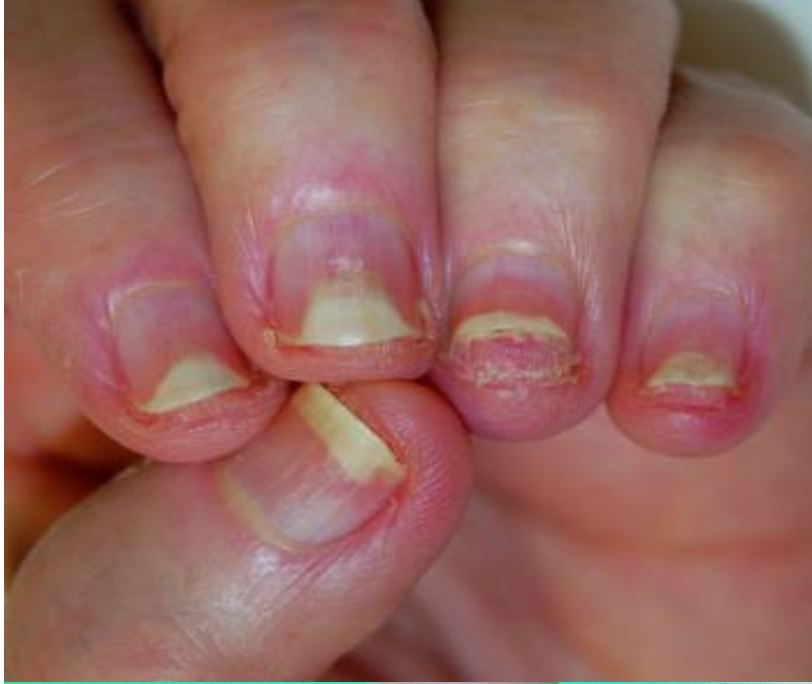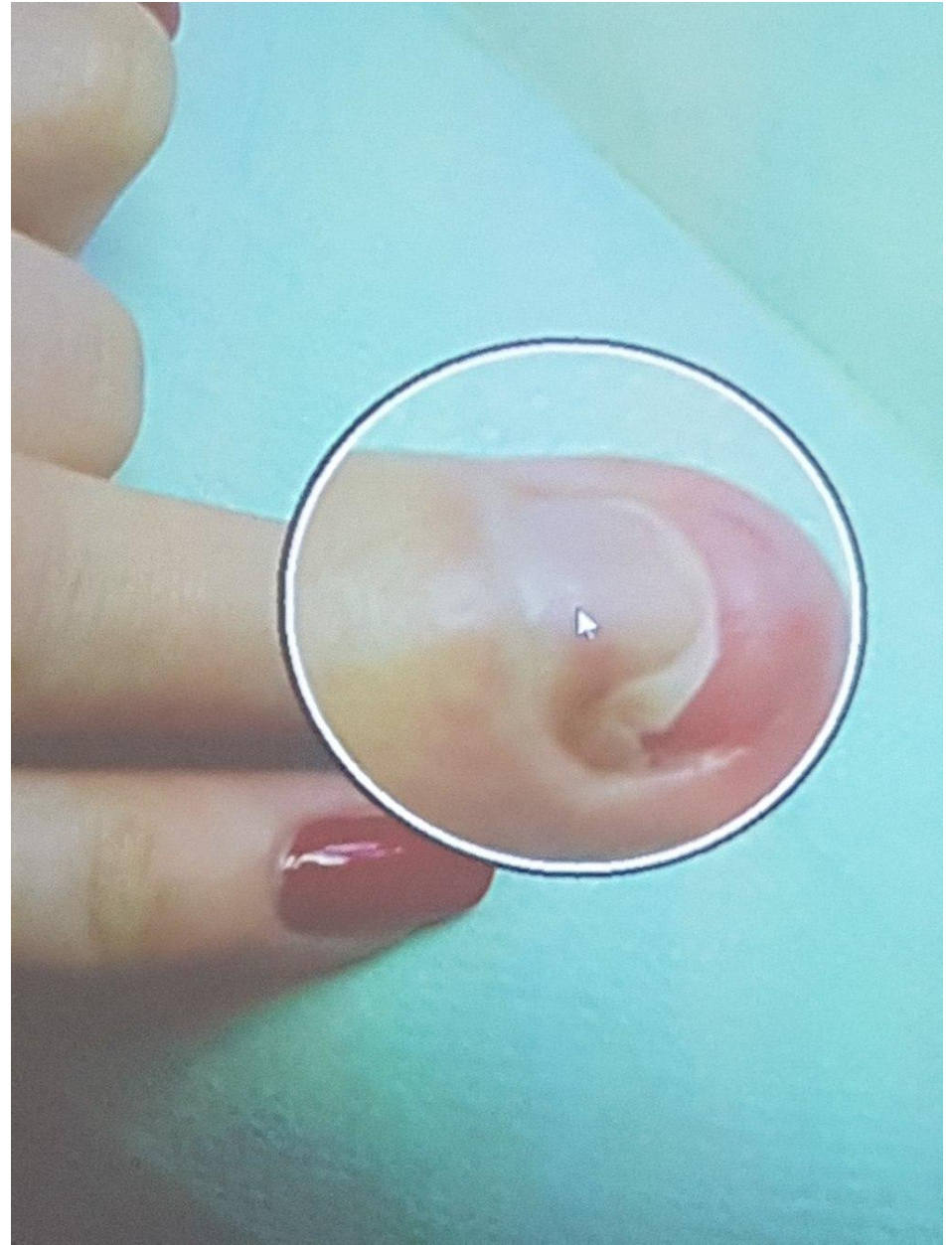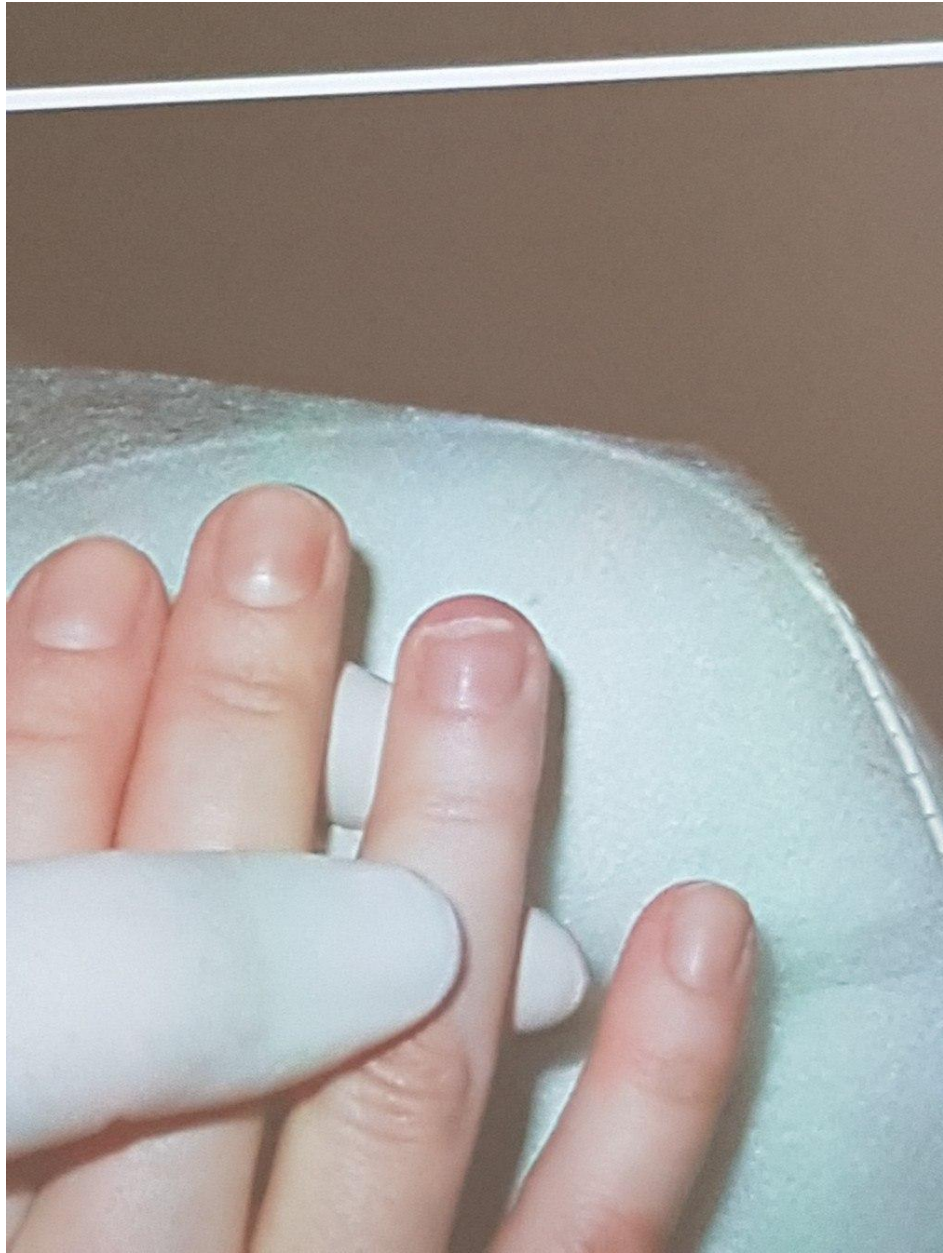Лейконихия



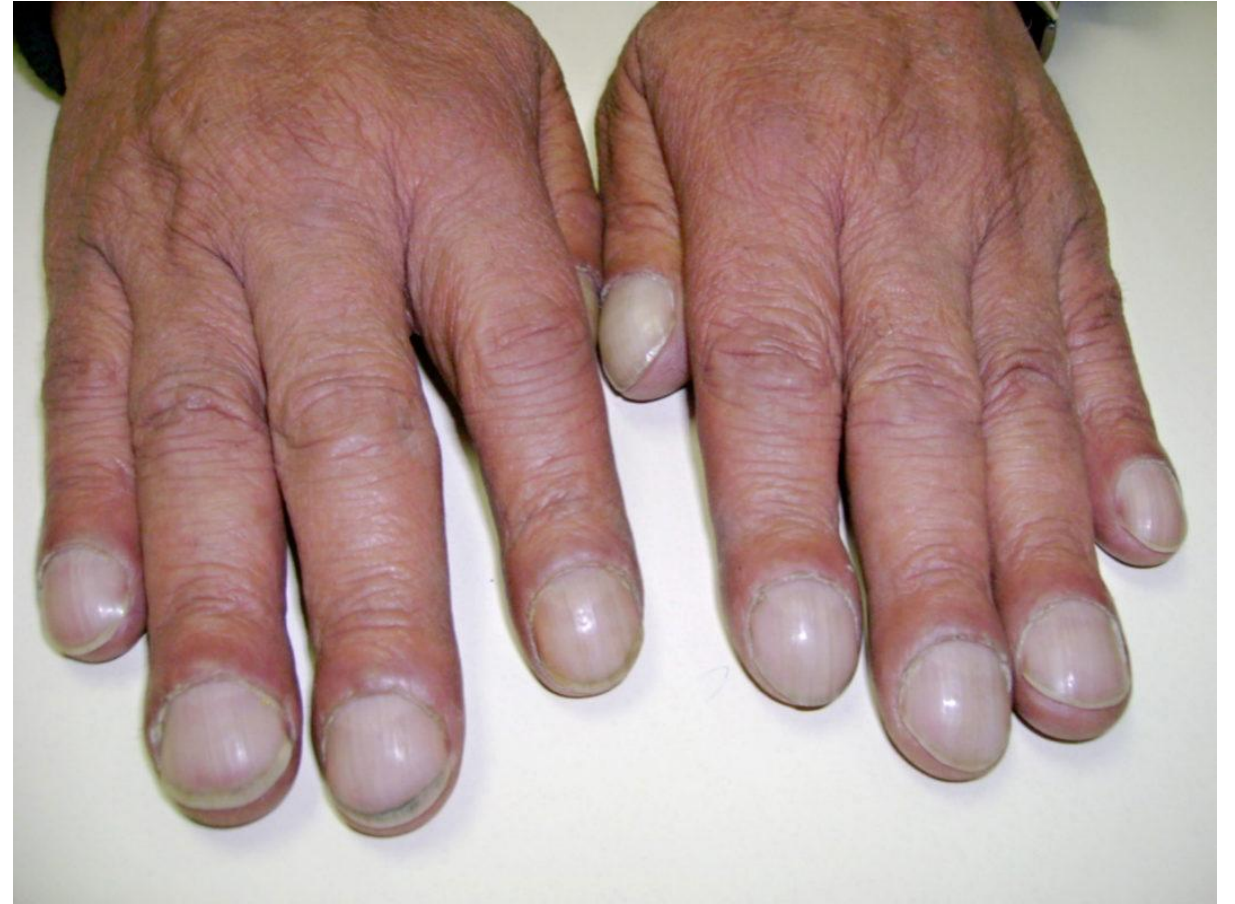
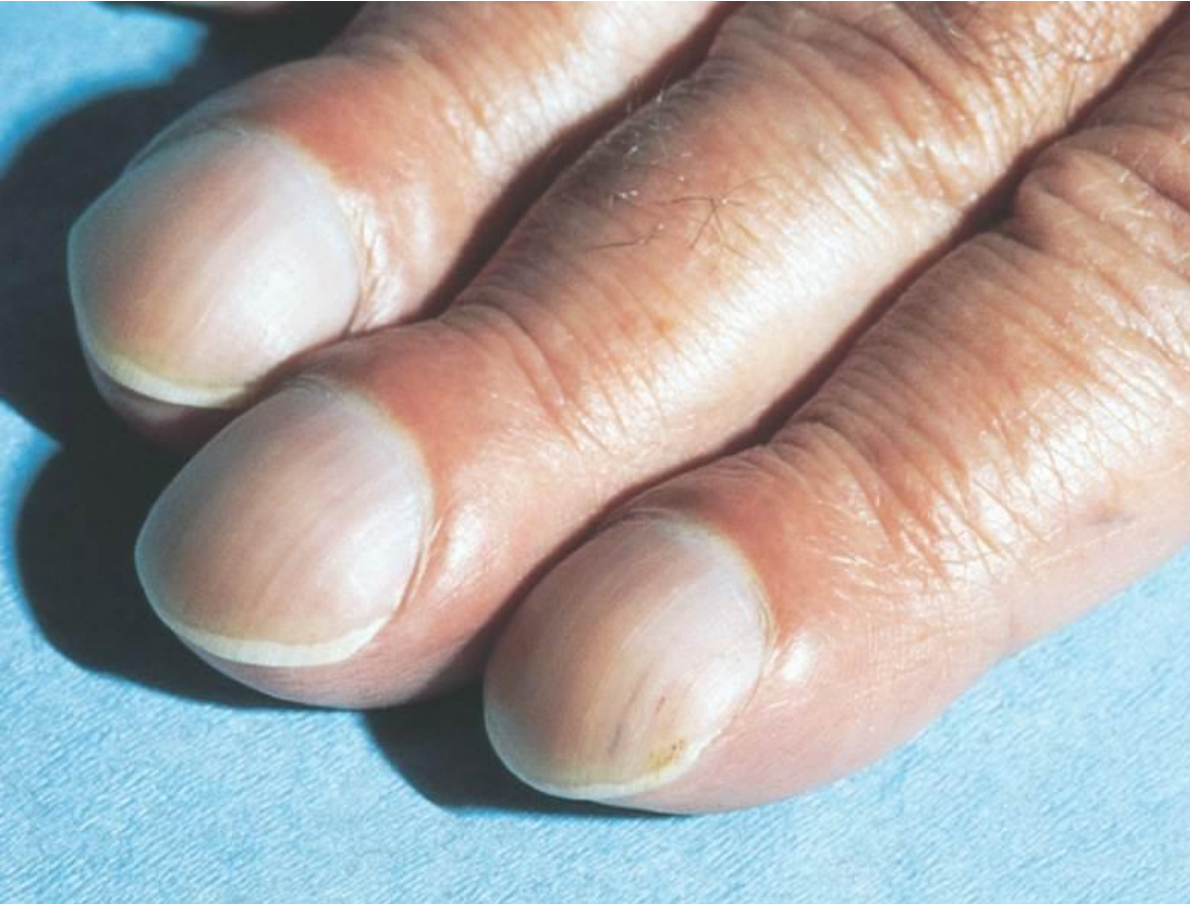
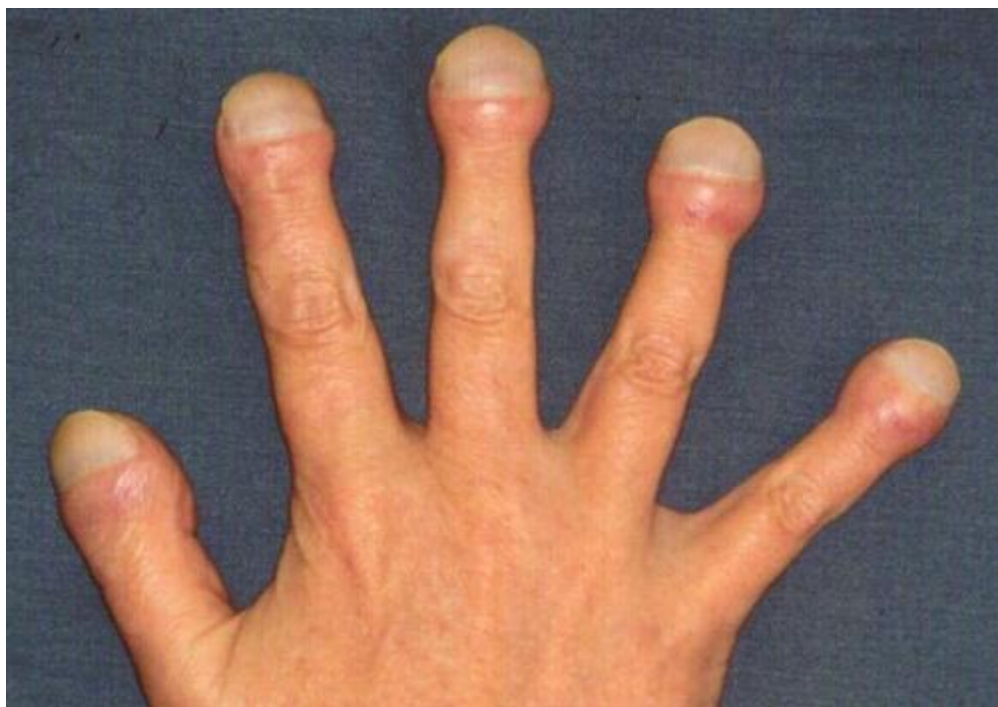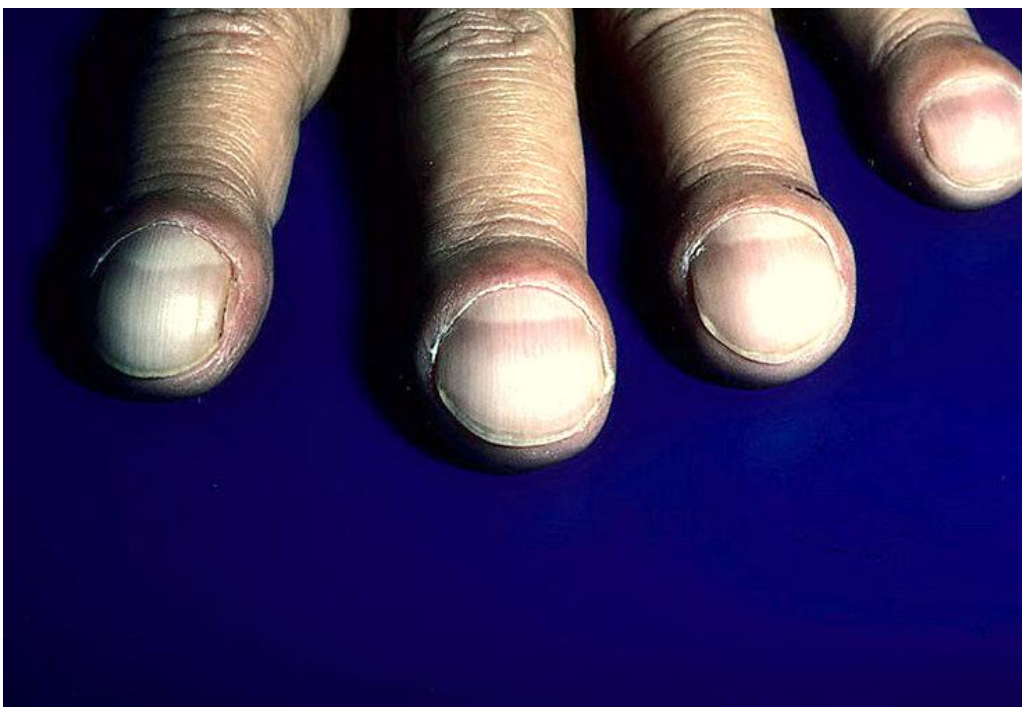
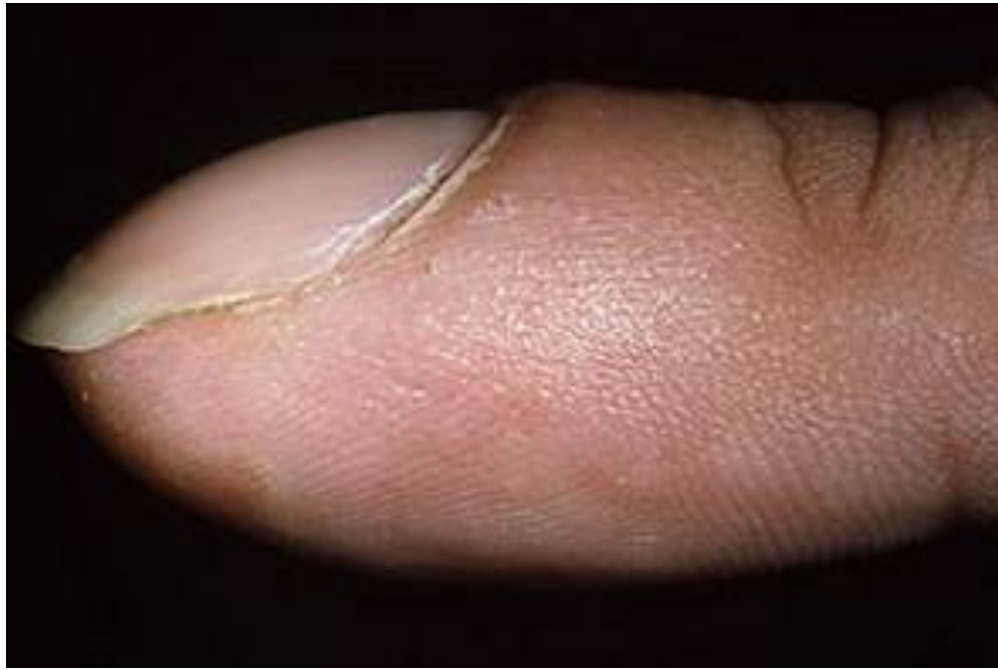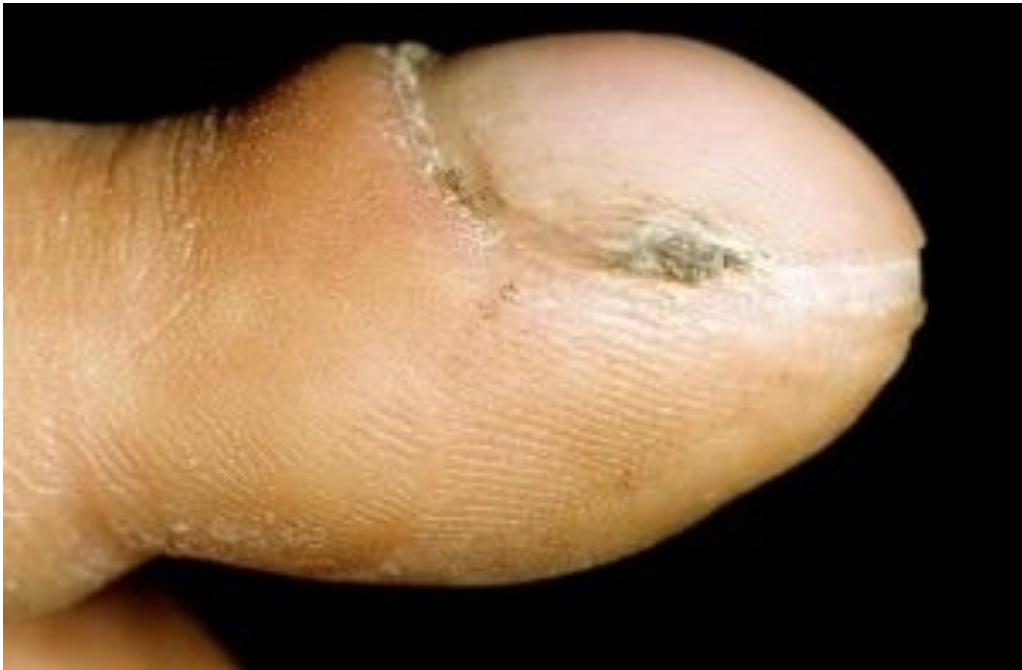огти Пламмера



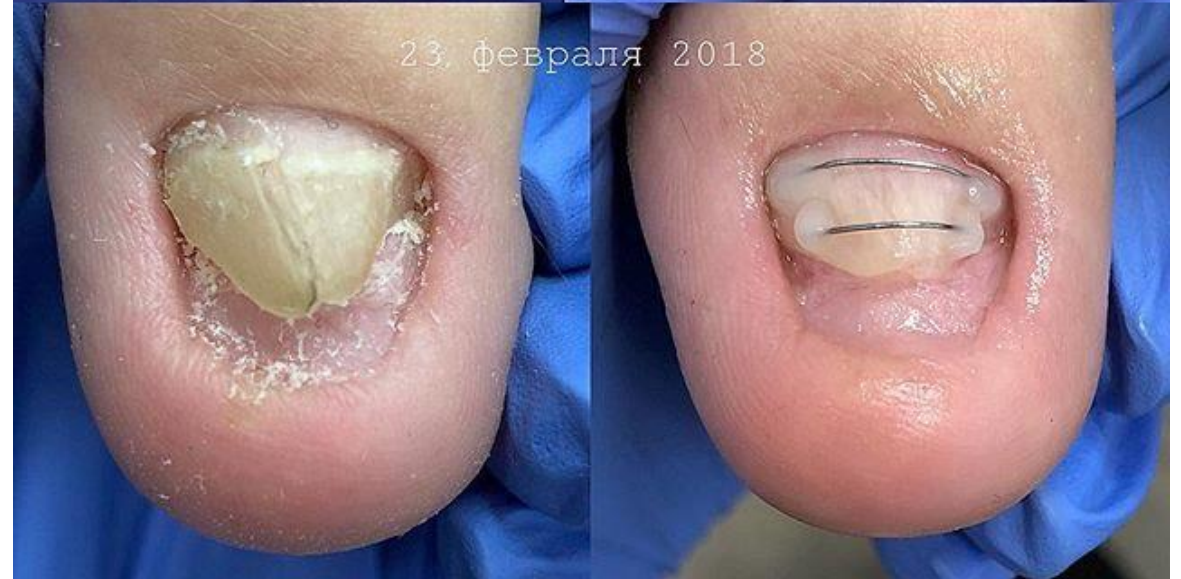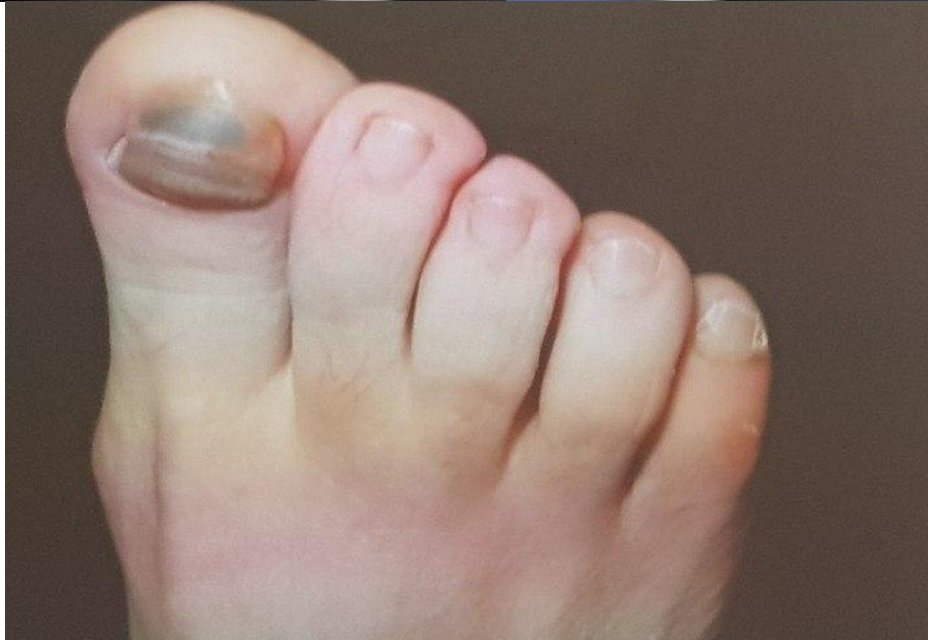

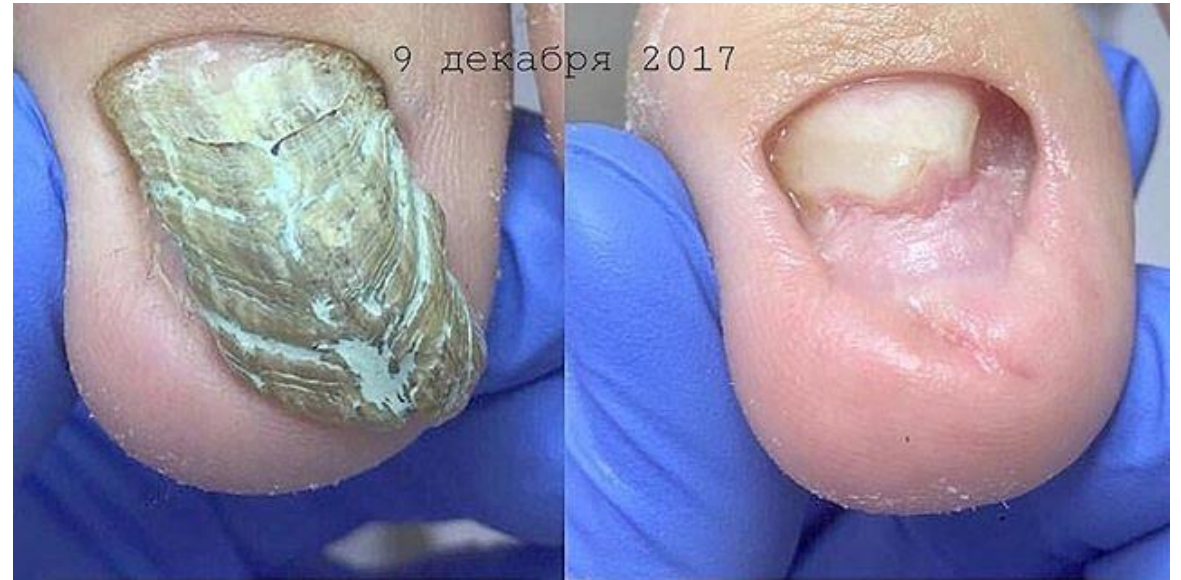
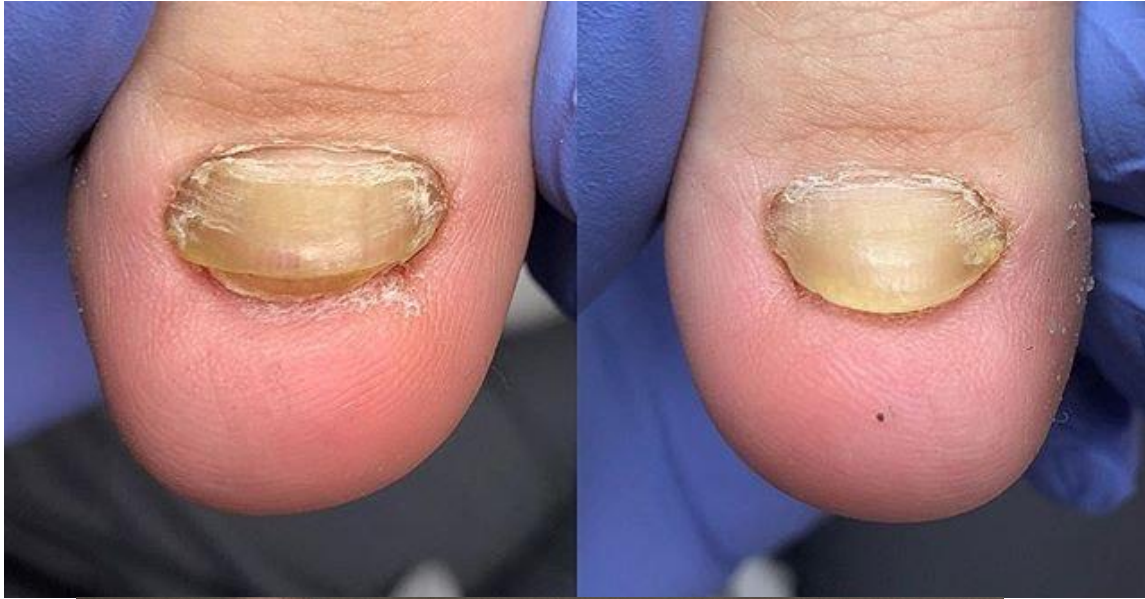Ногти Гиппократа

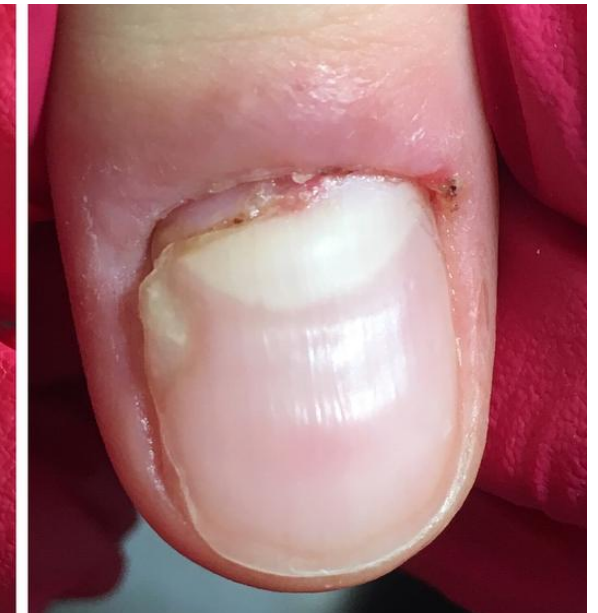
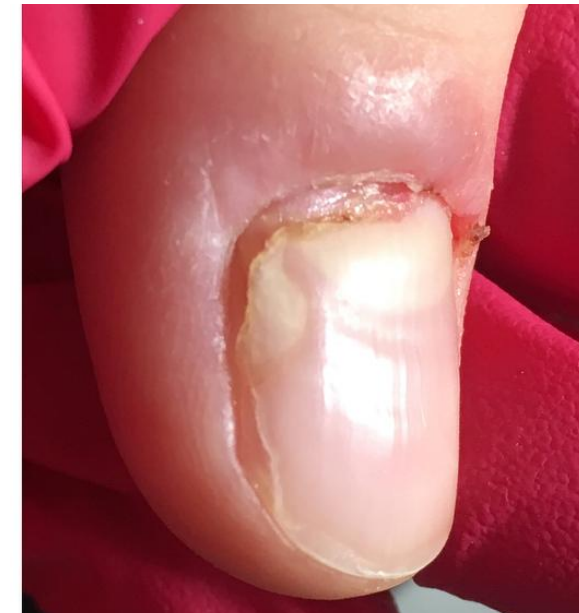
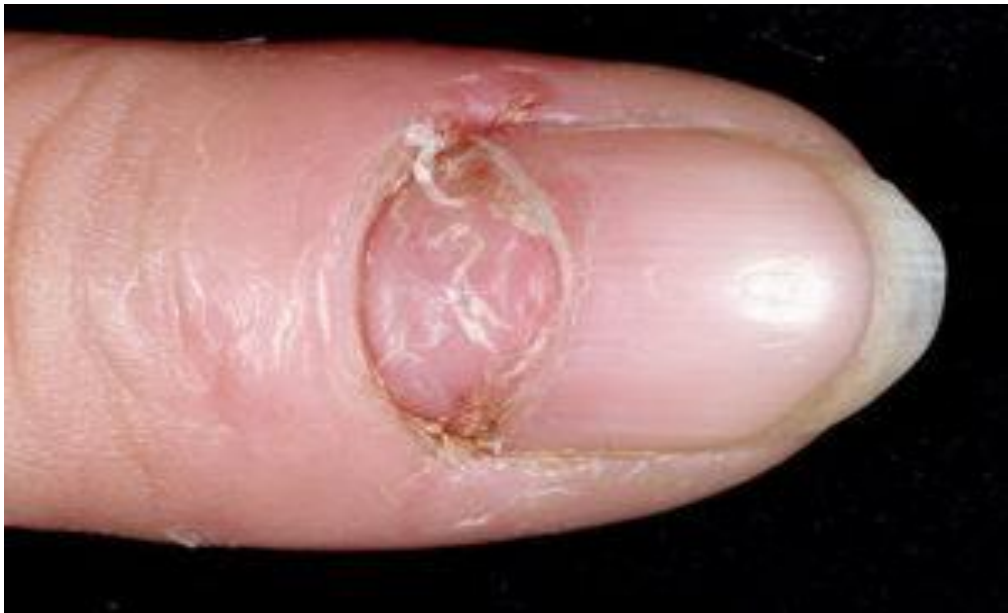
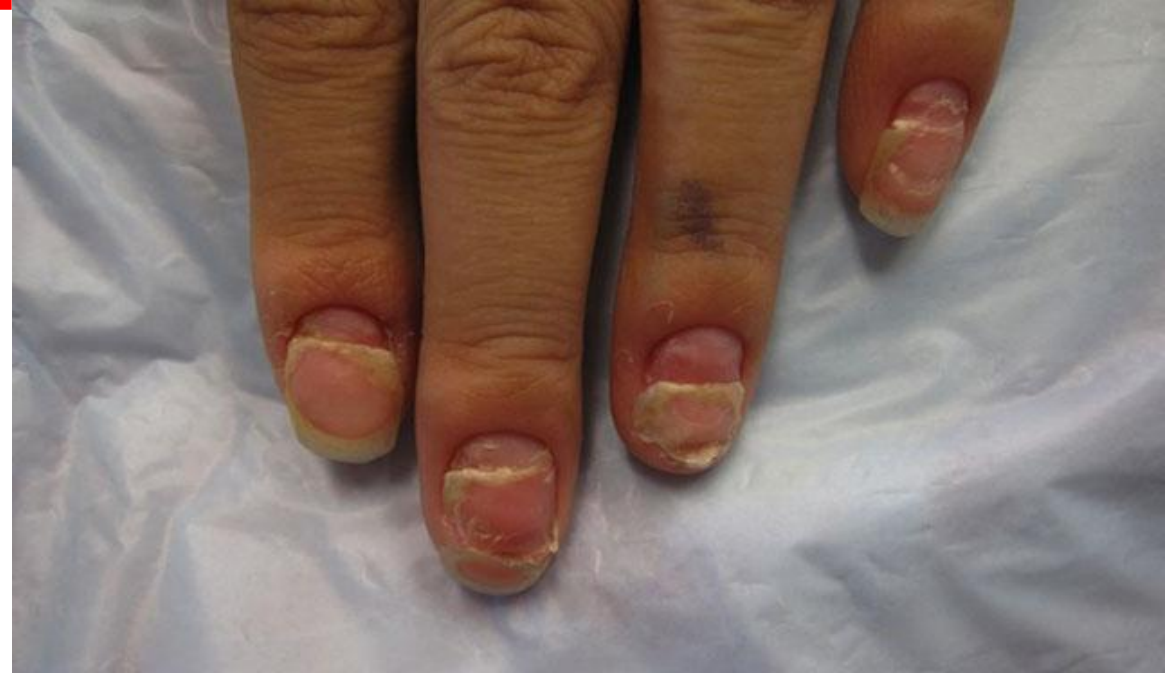
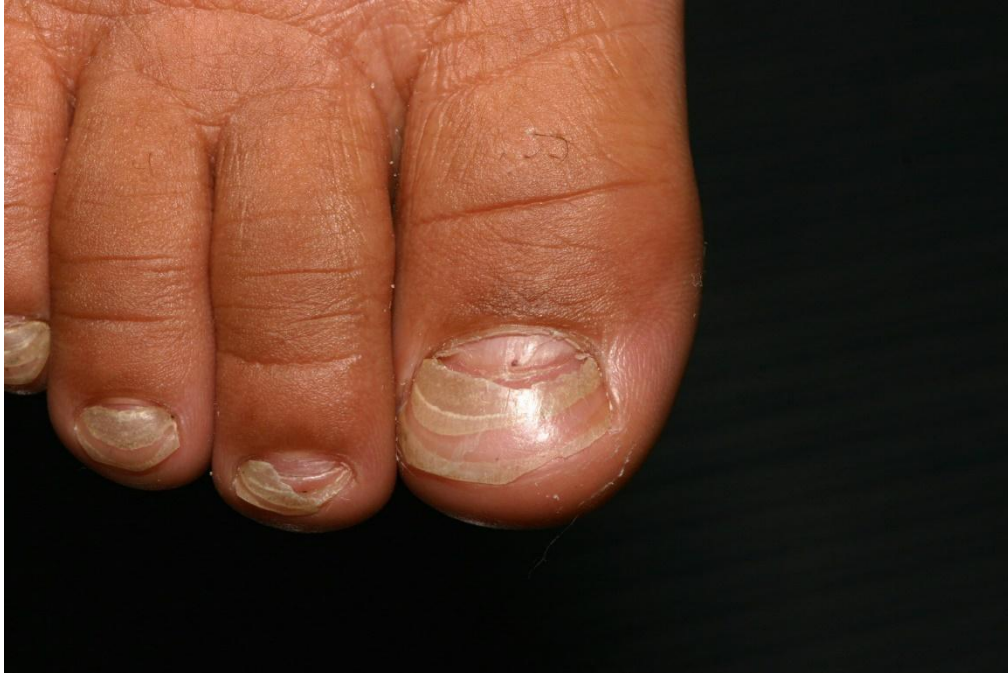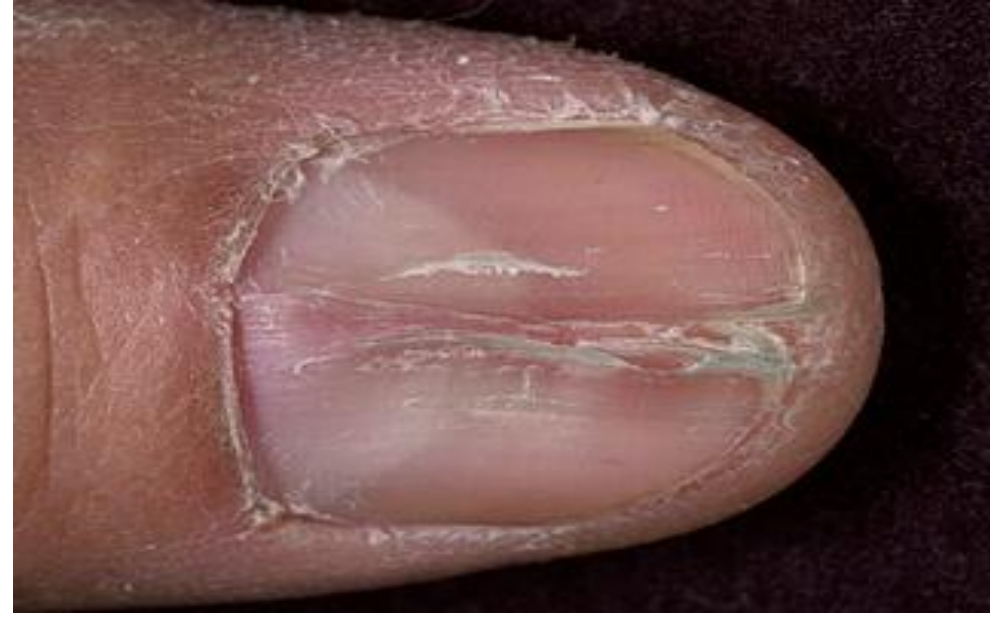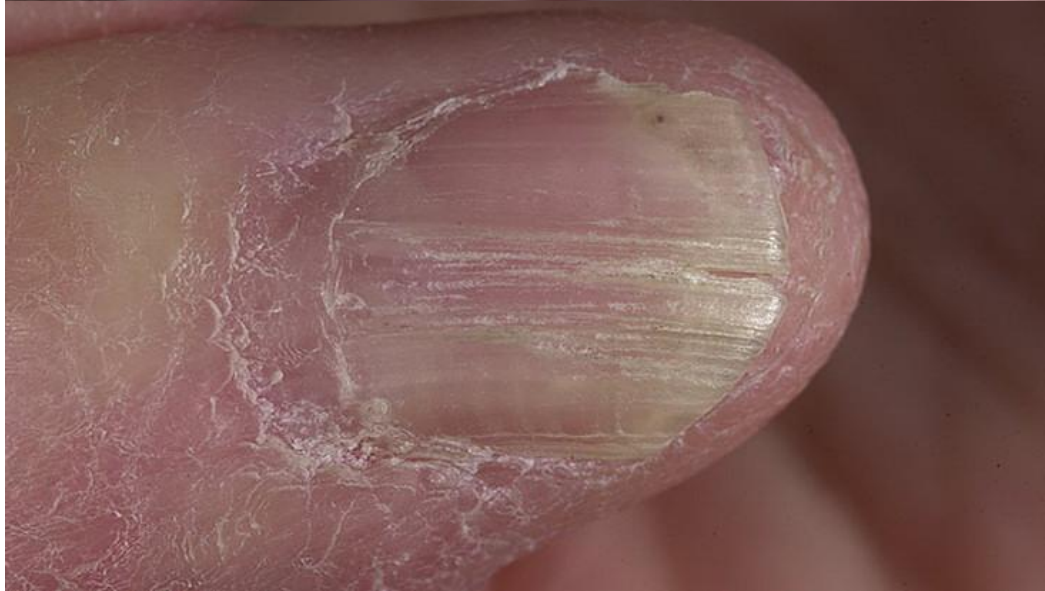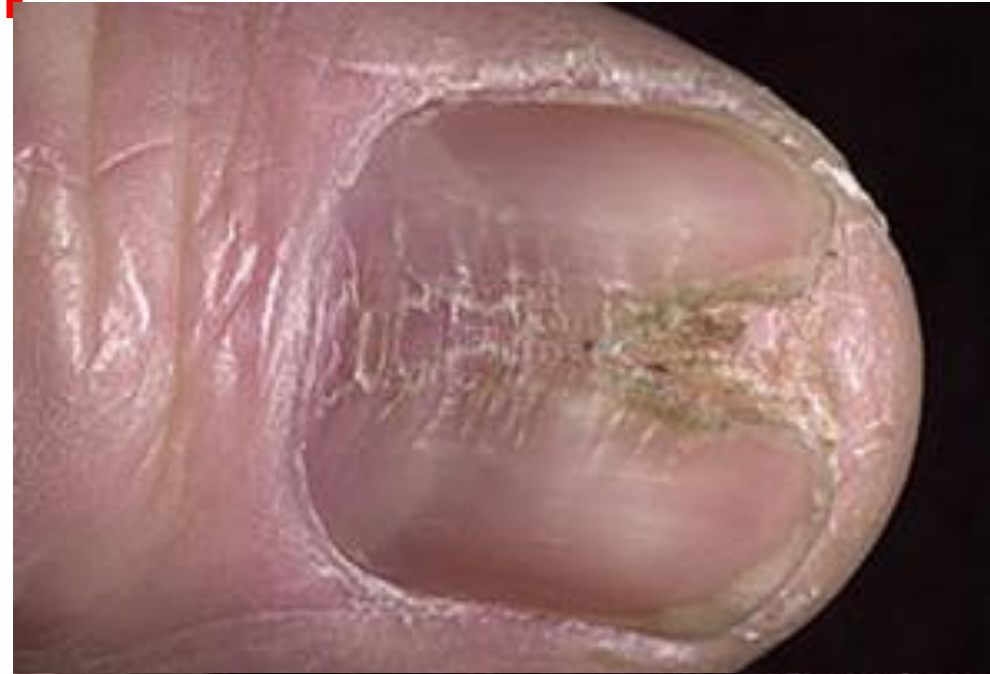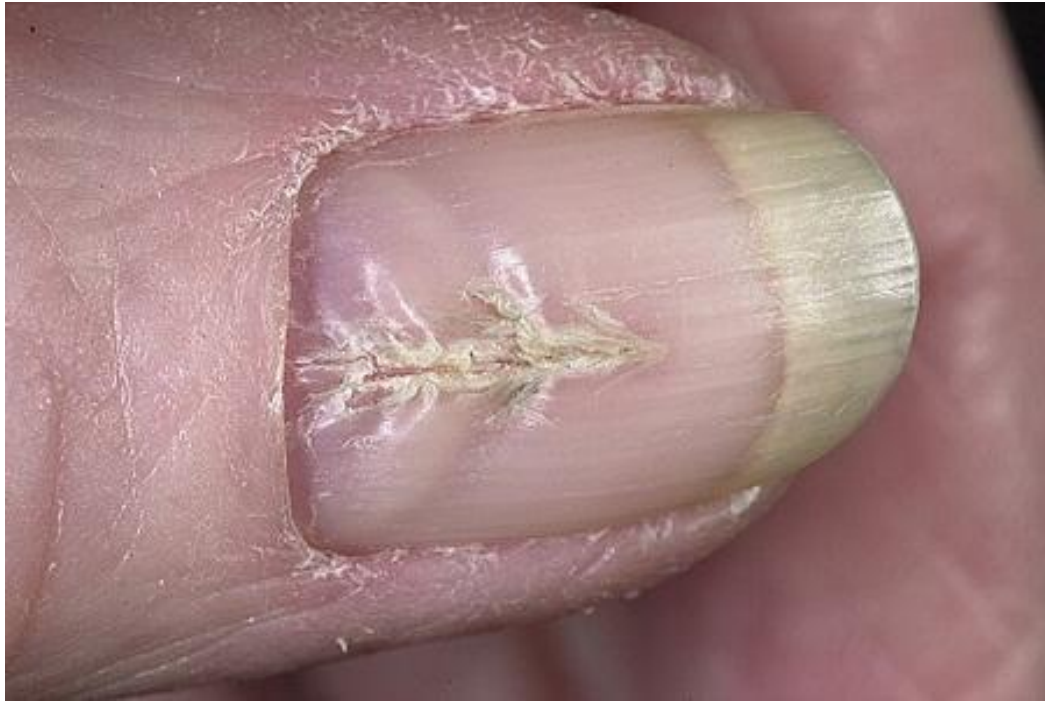Травматическая онихия

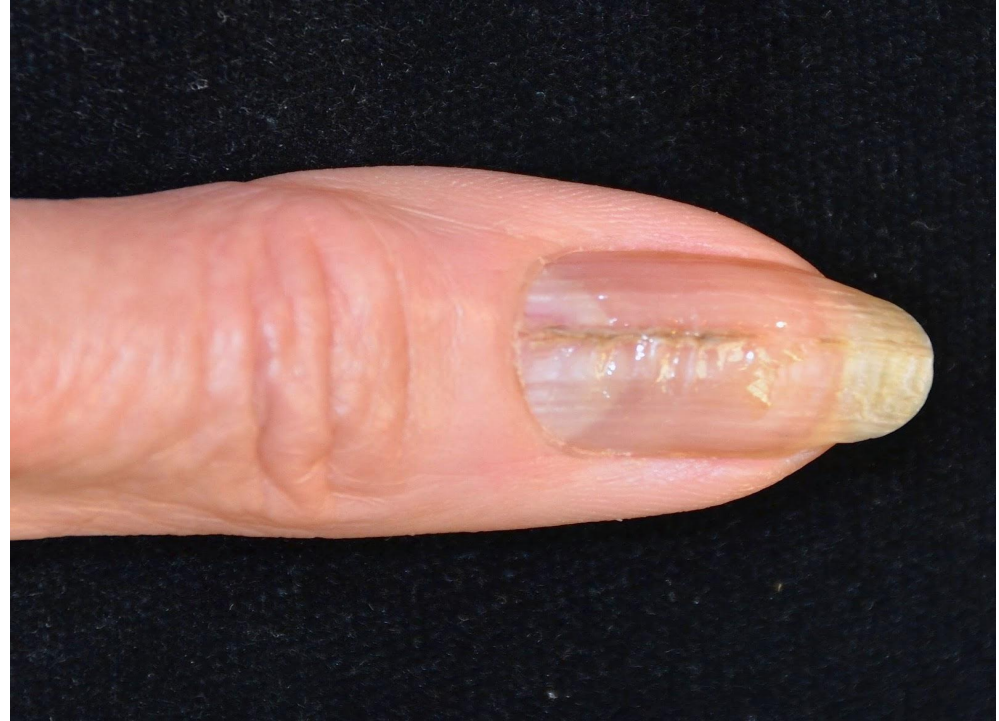
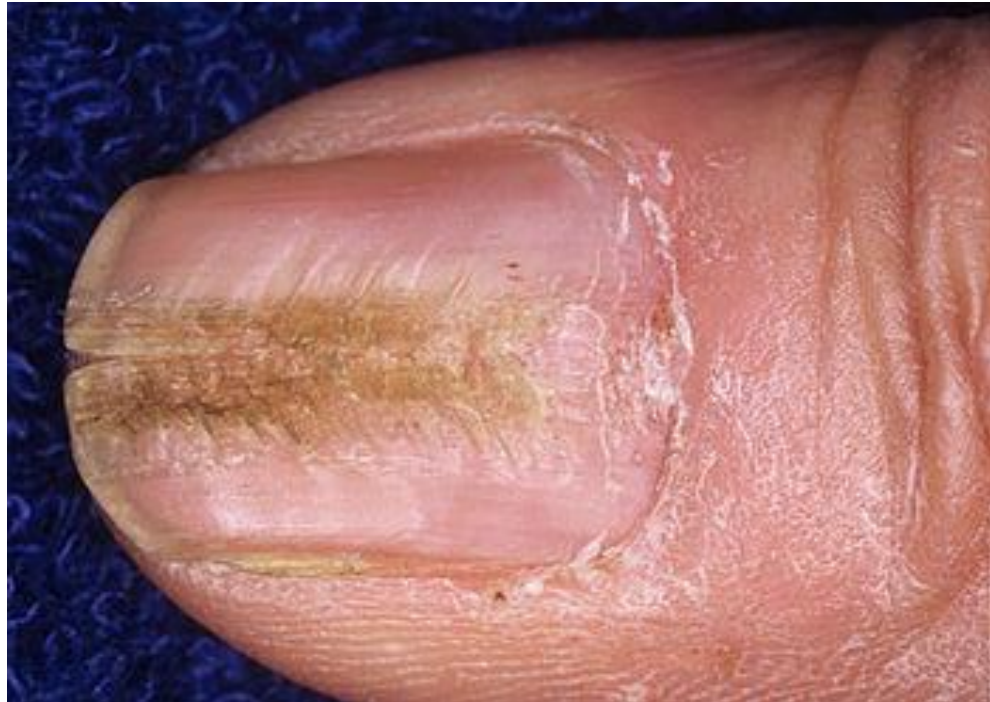
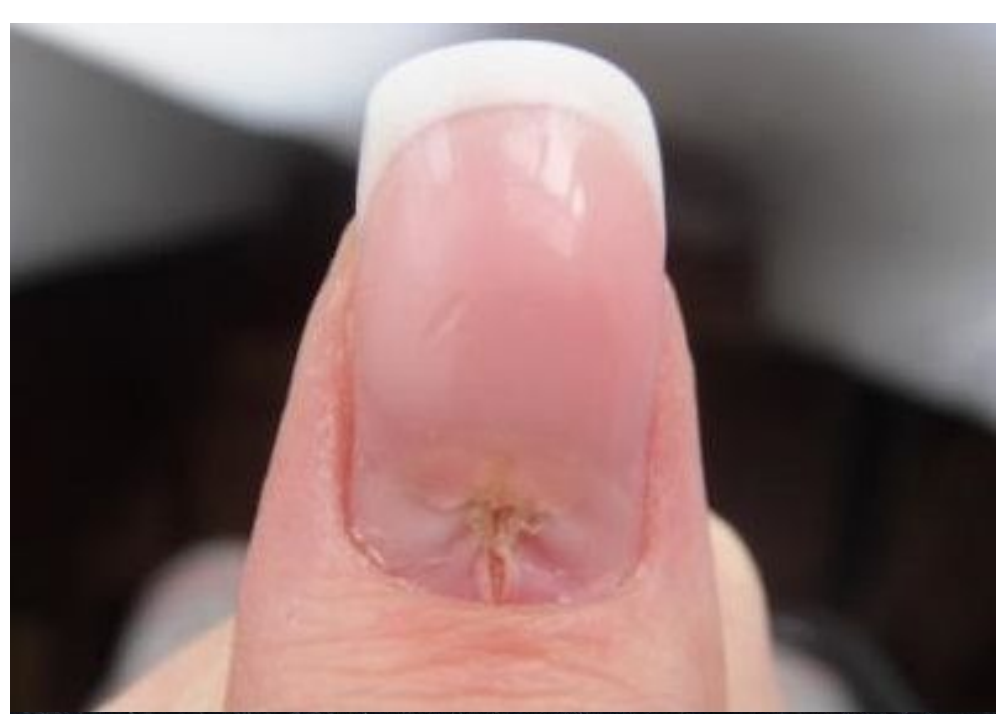Онихомадезис

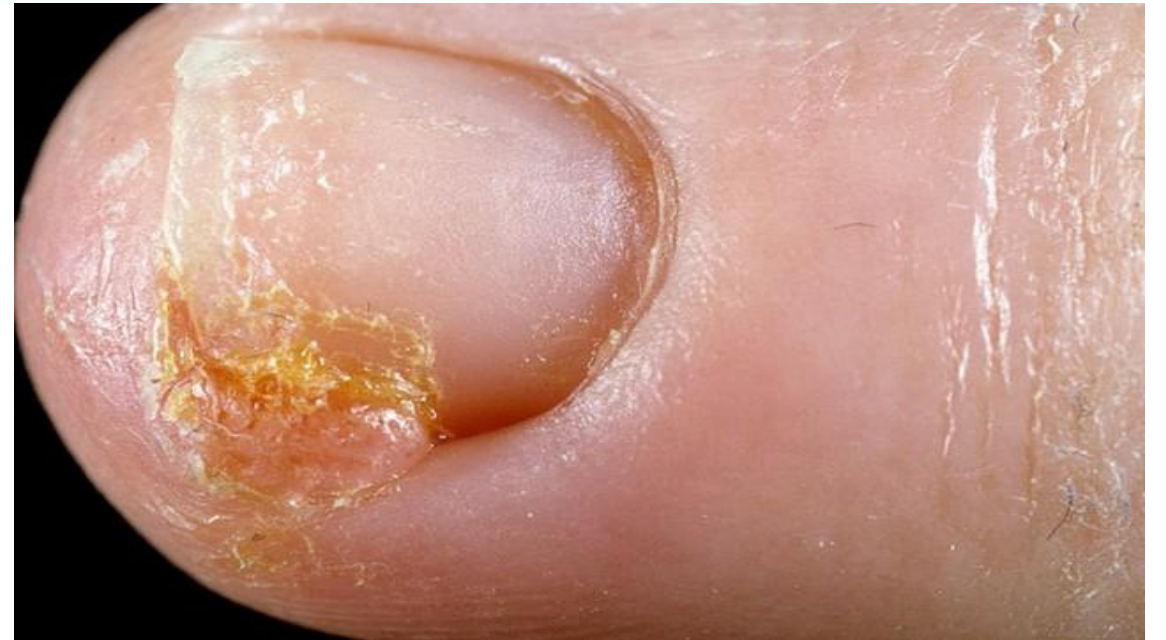
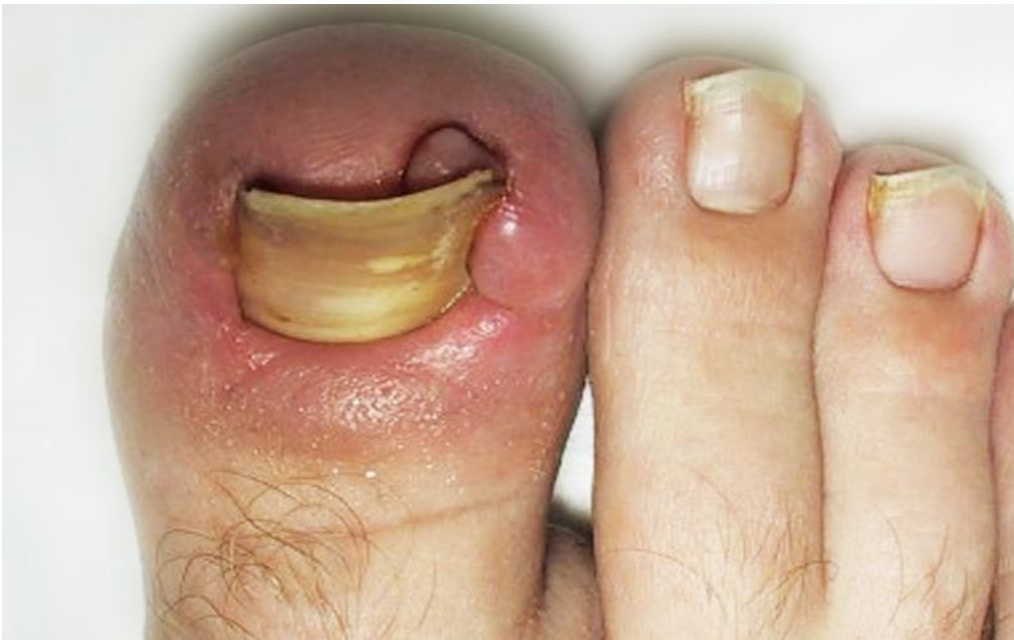
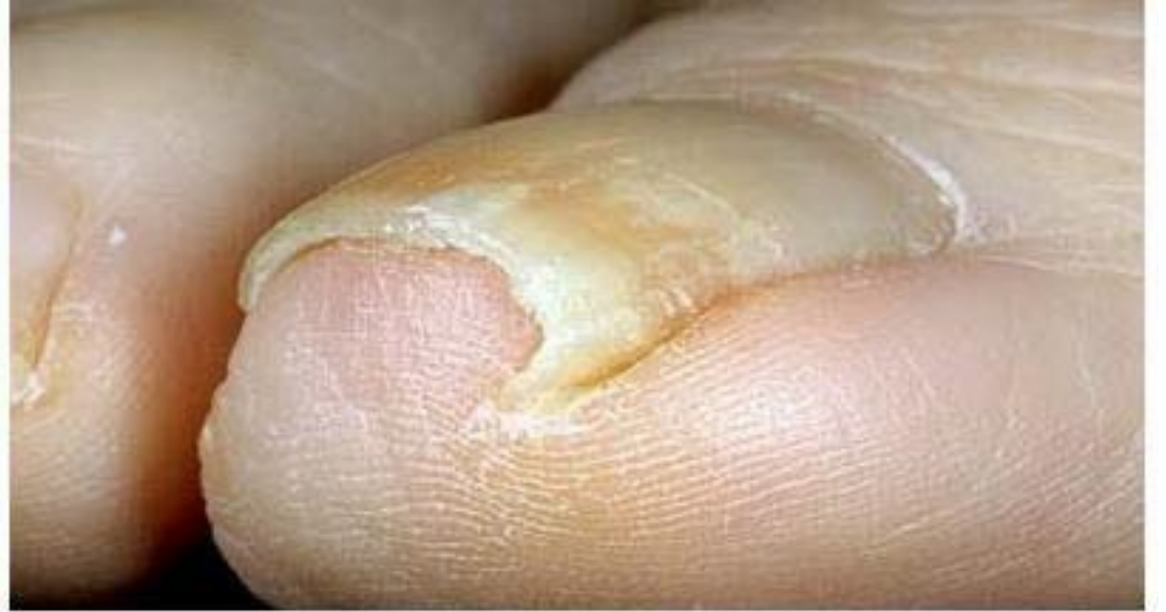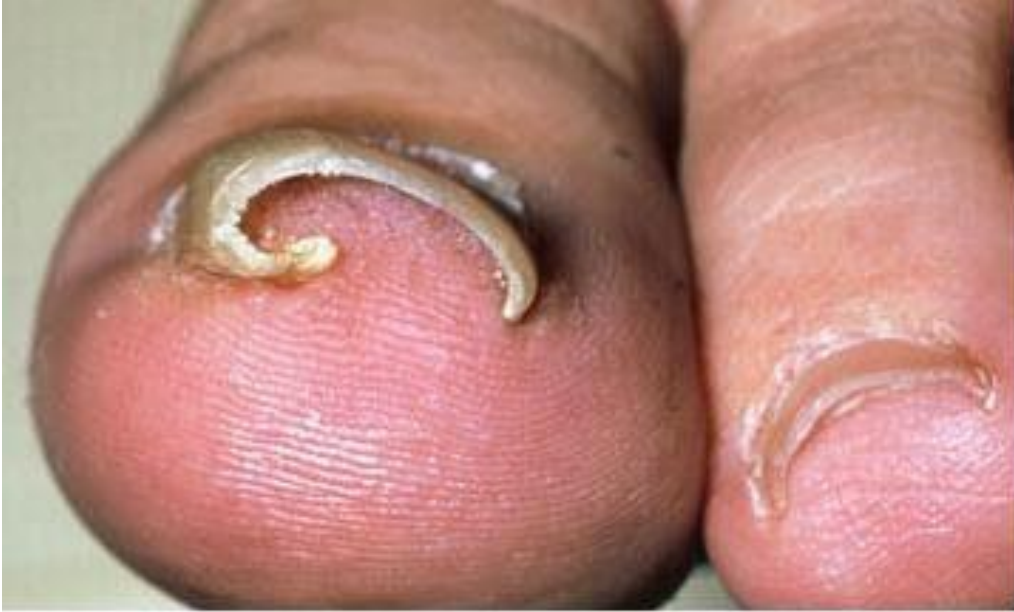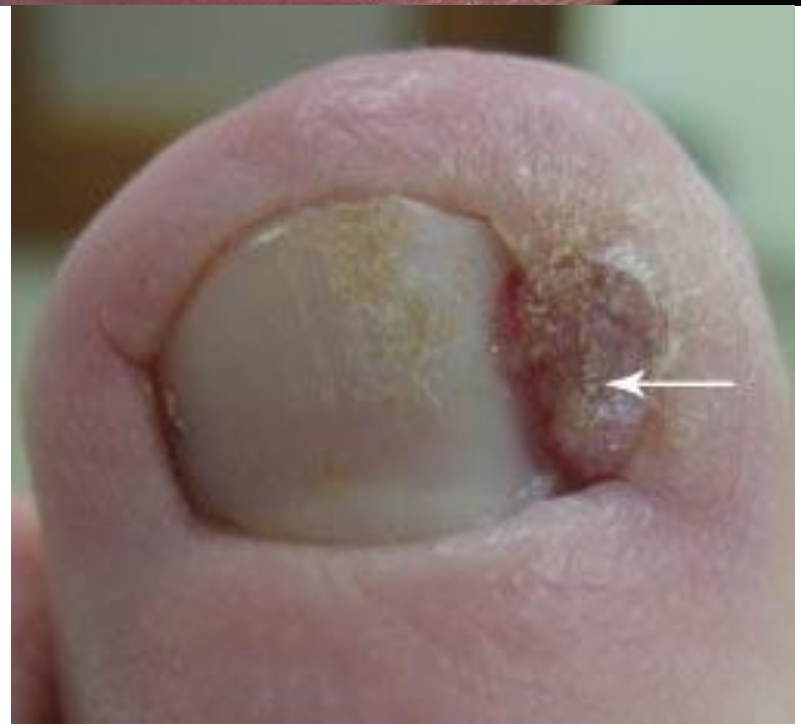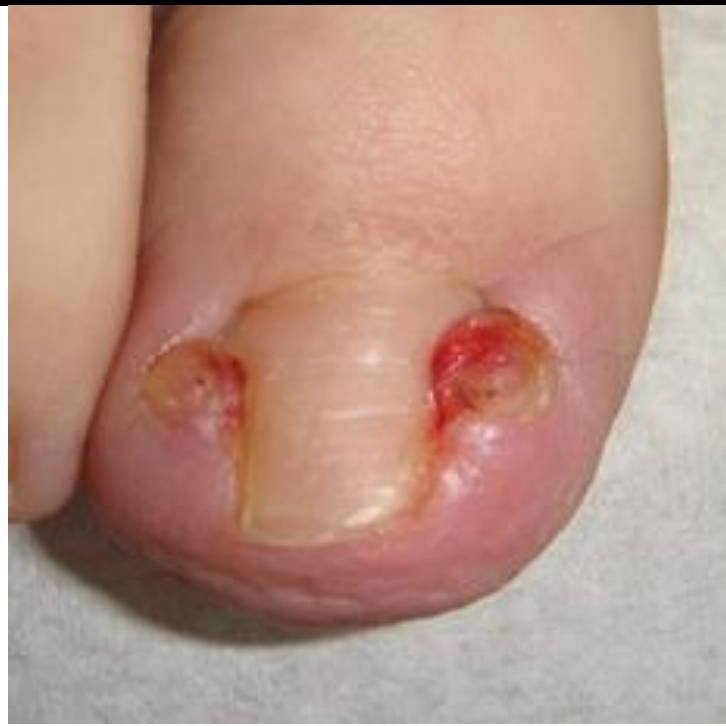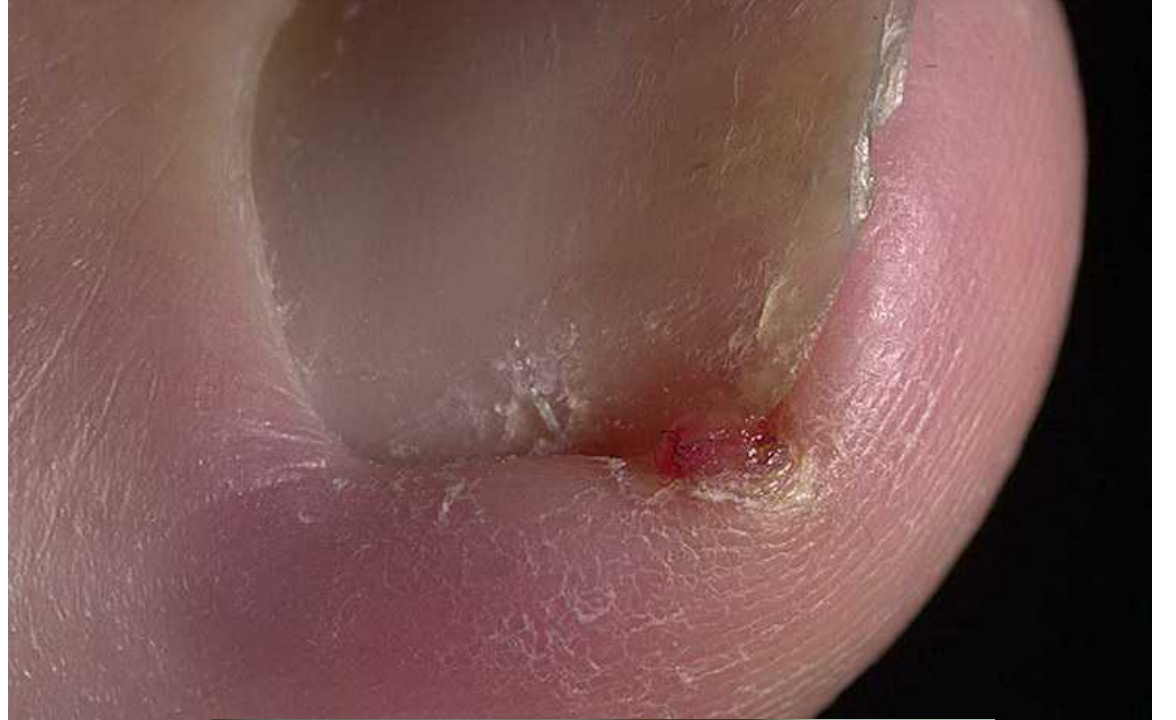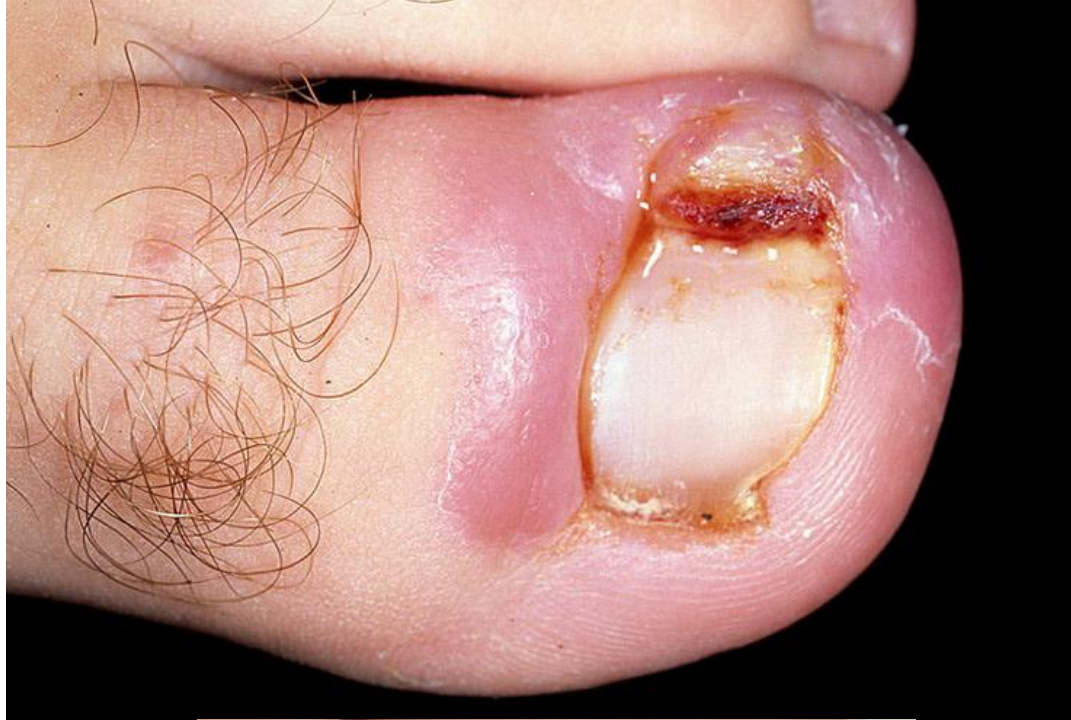Онихорексис



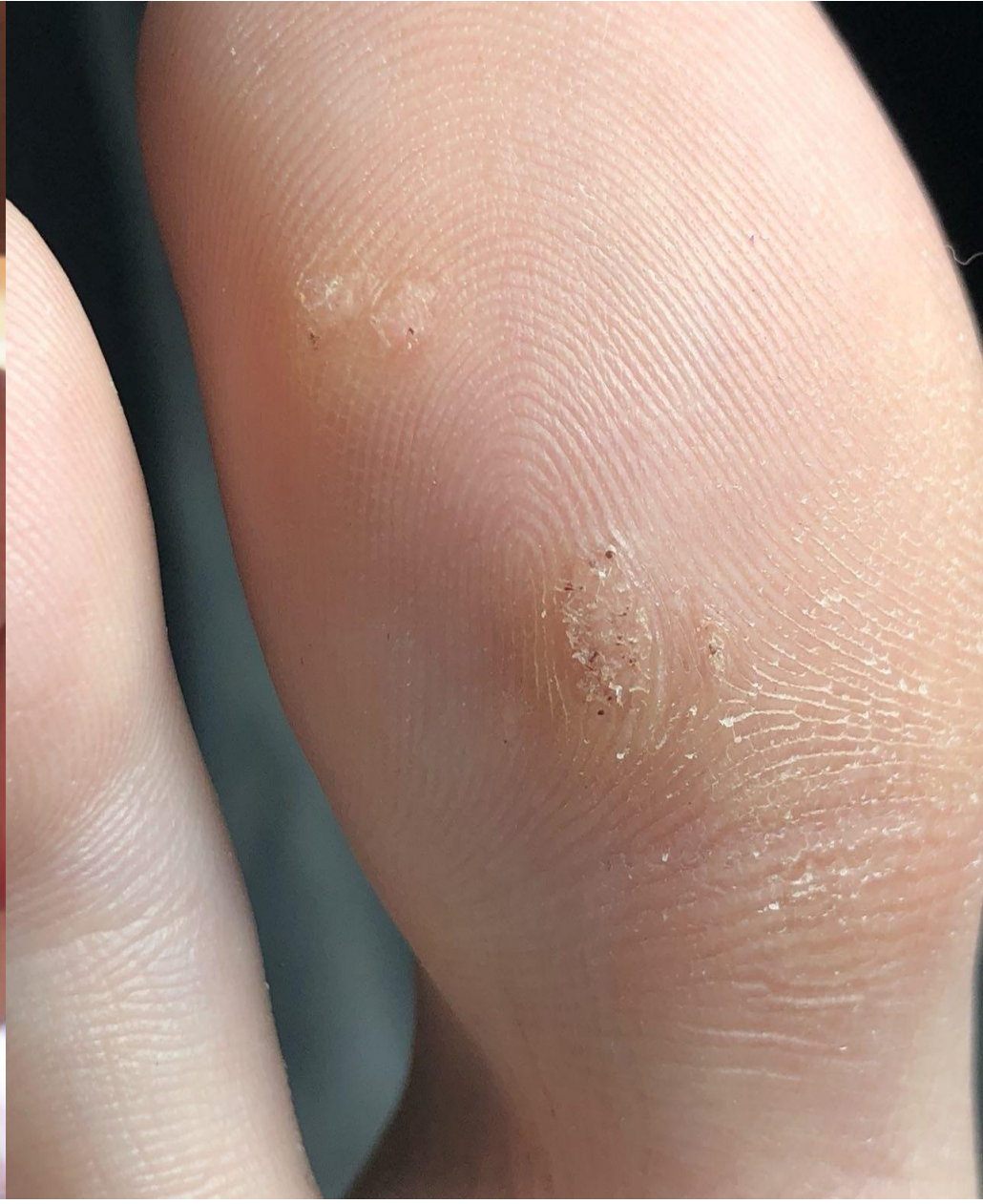
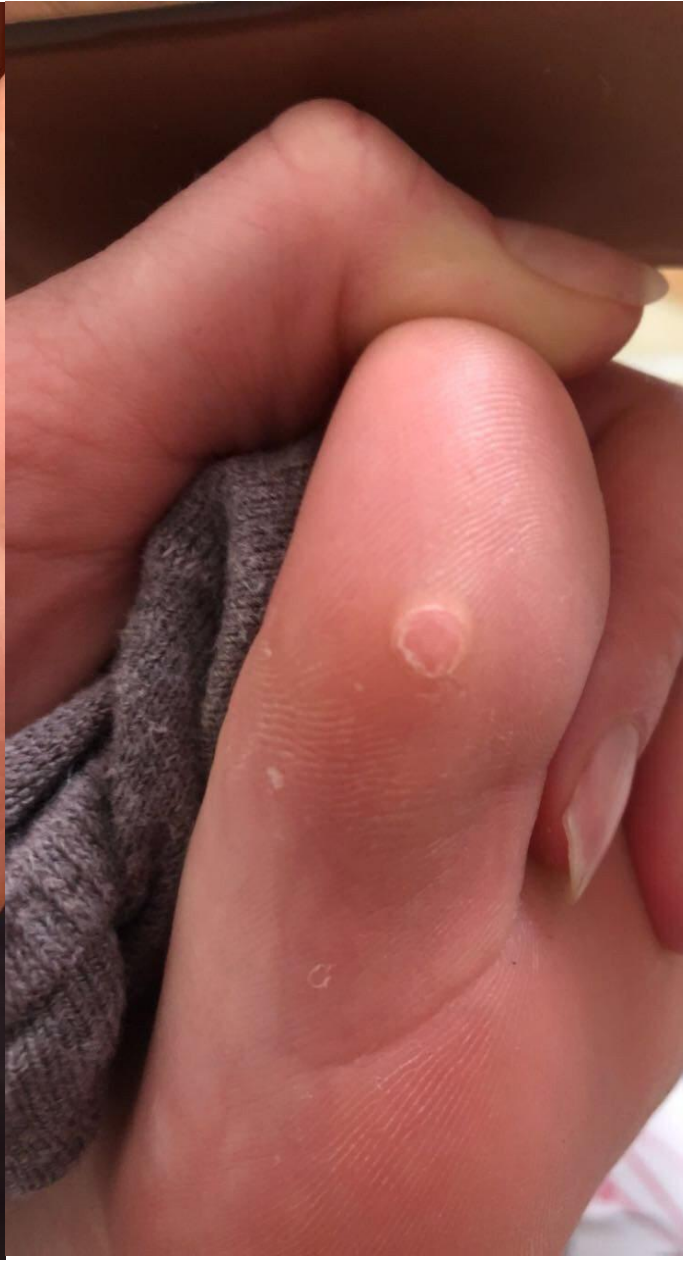
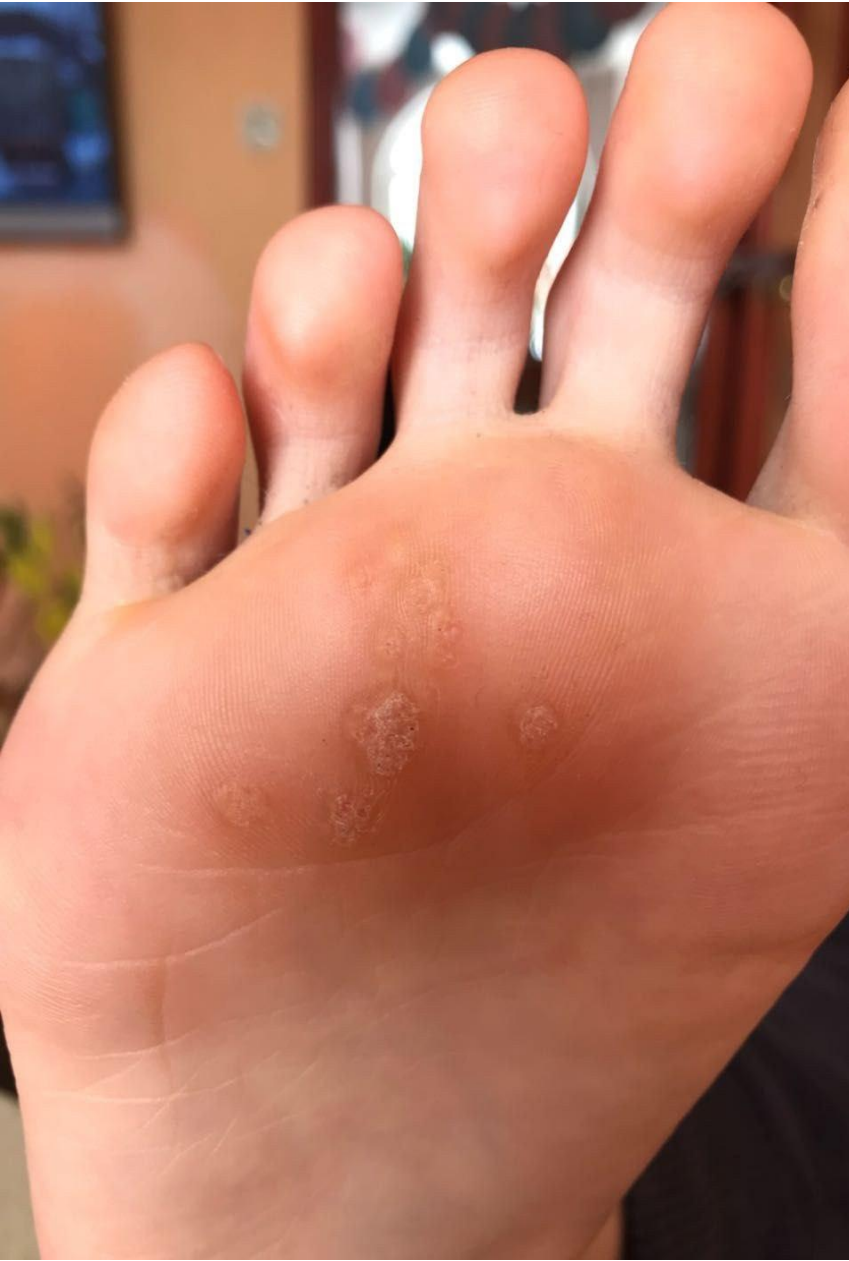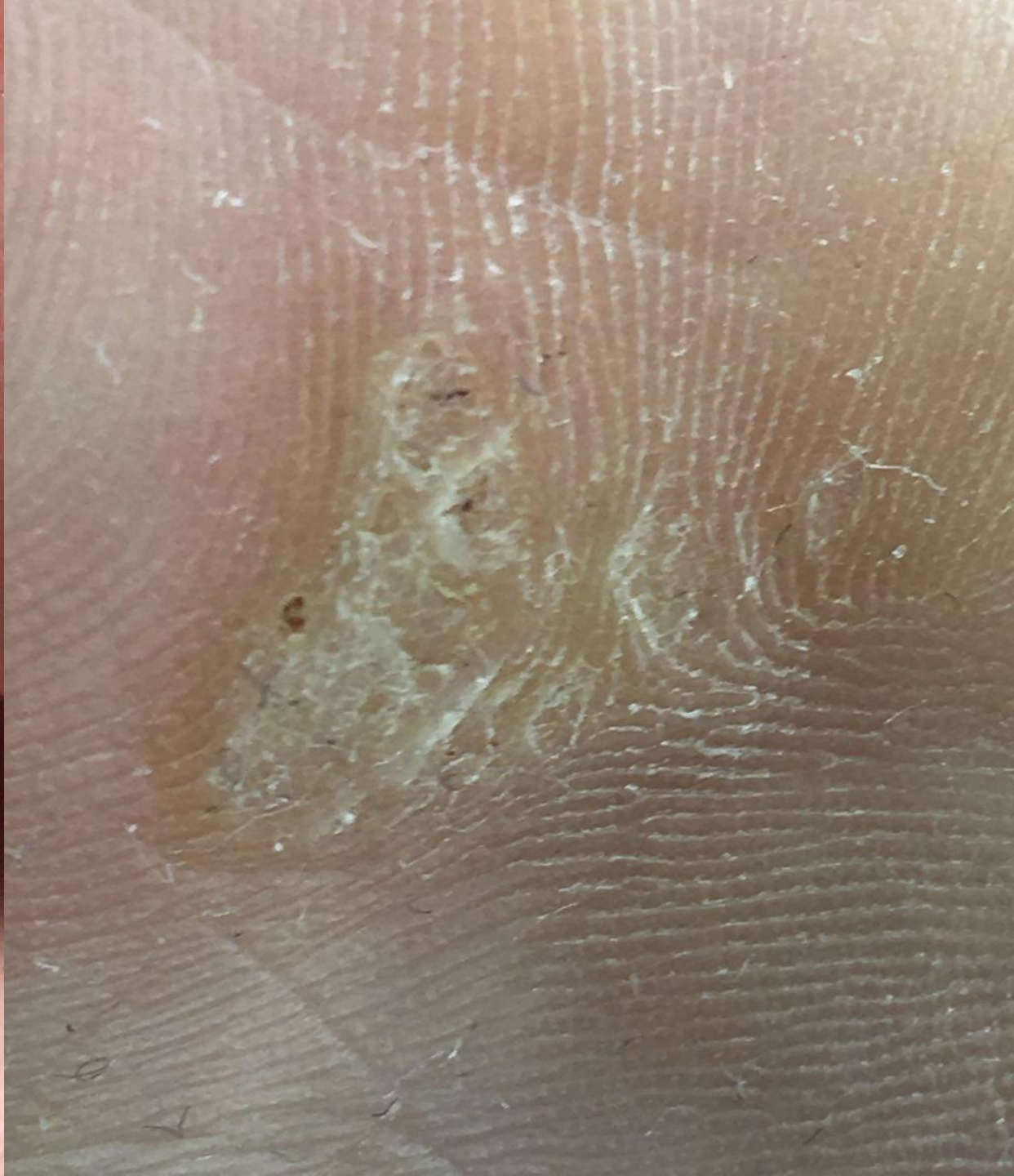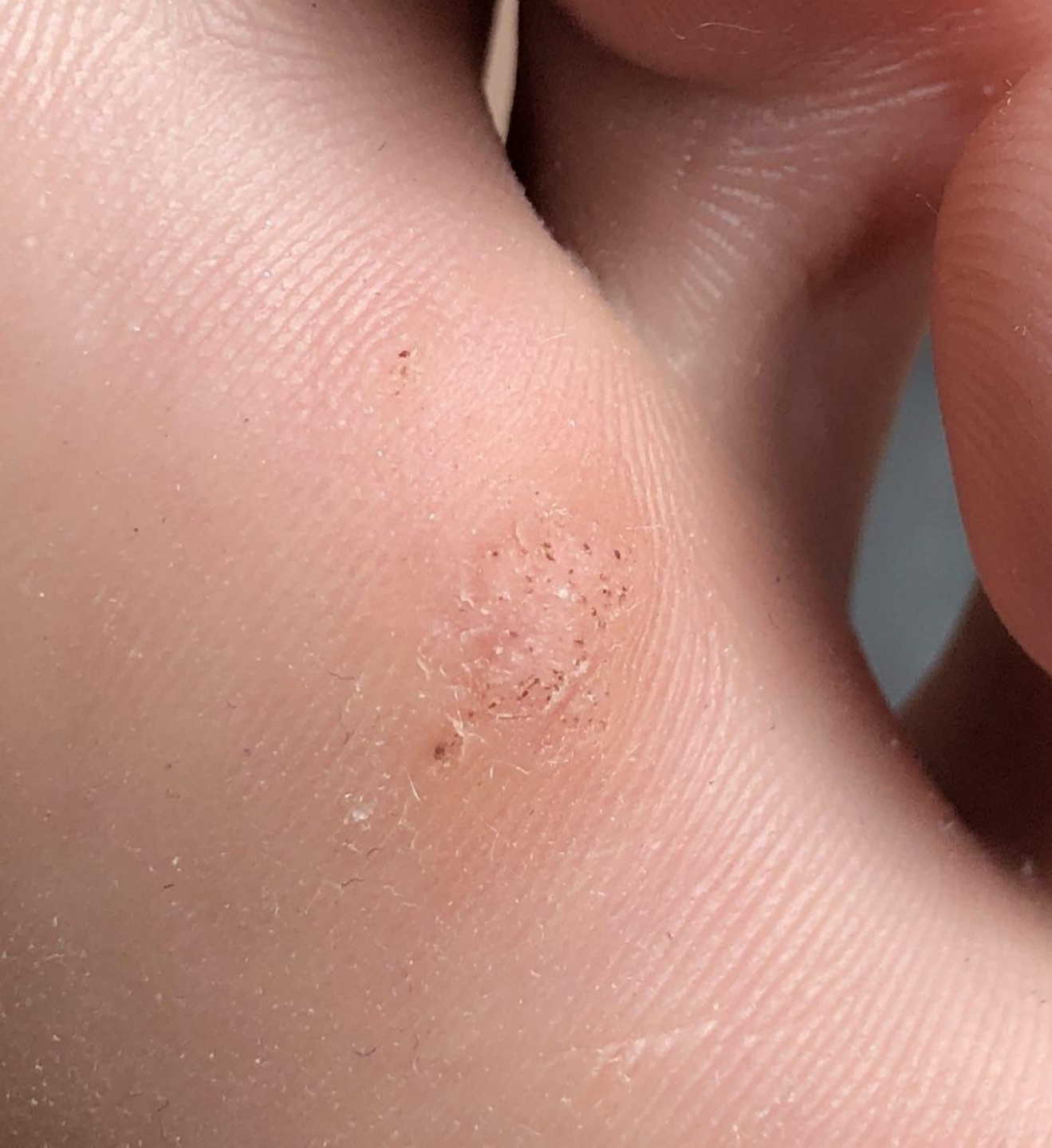Вросшие ногти

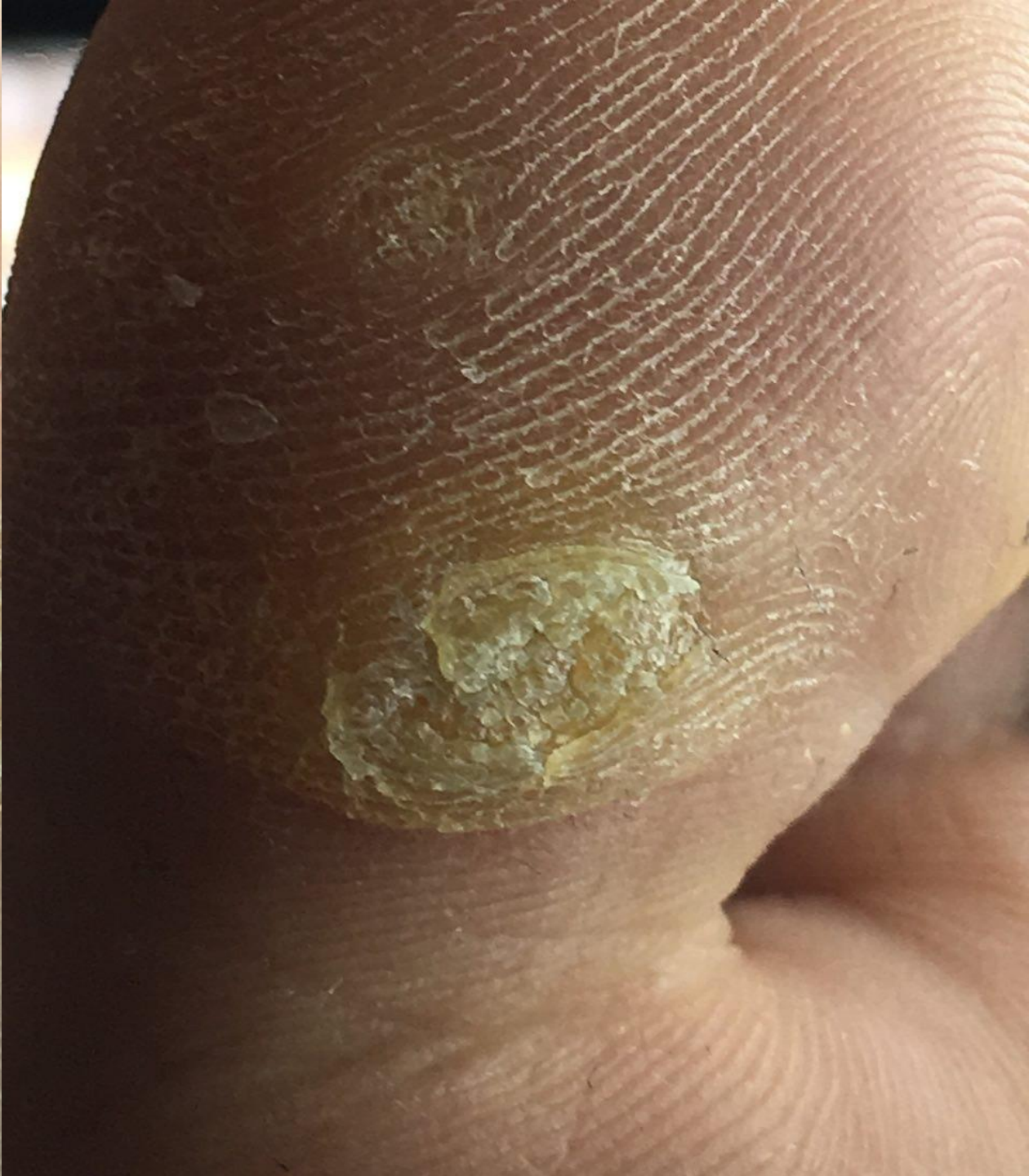
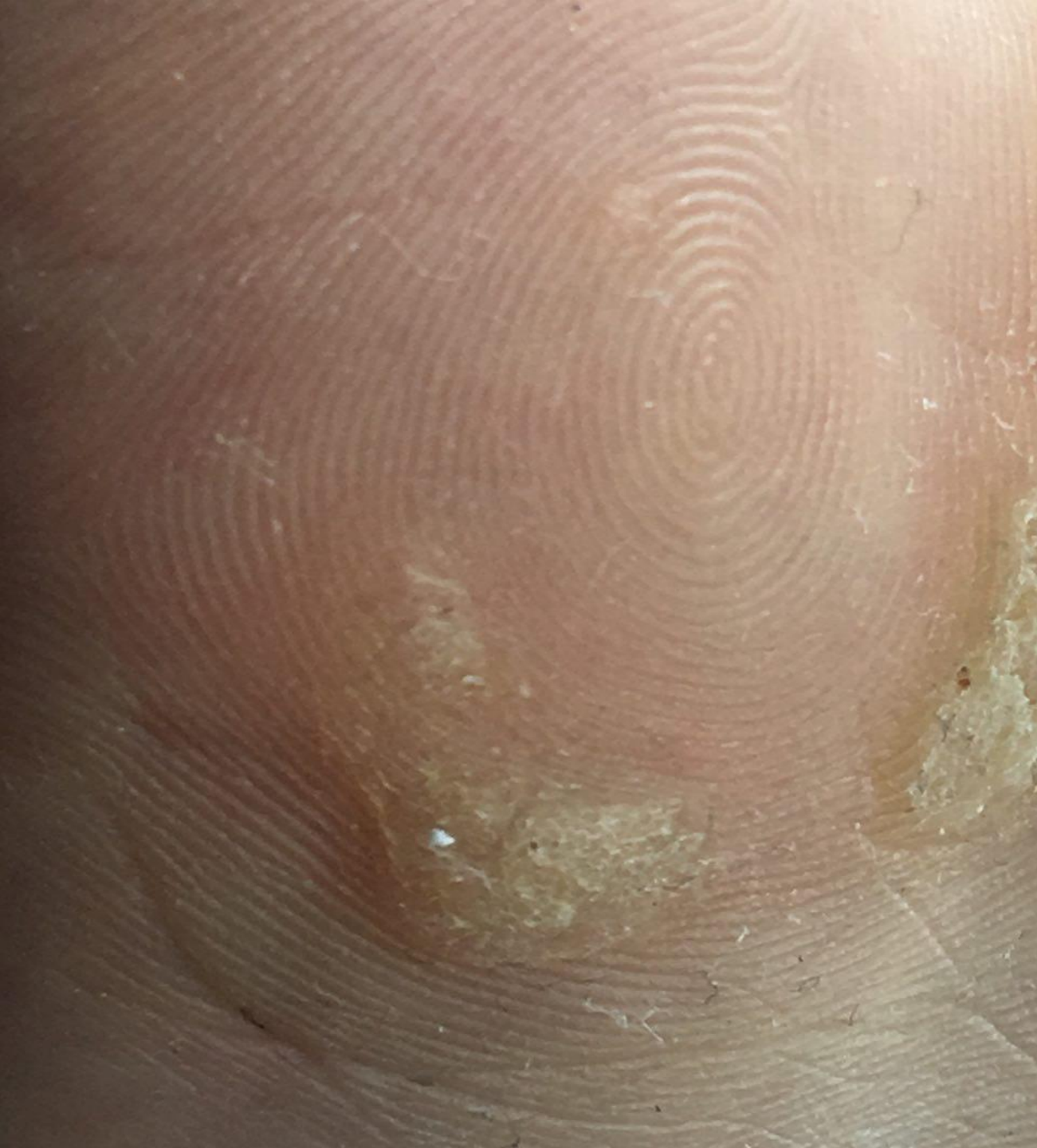


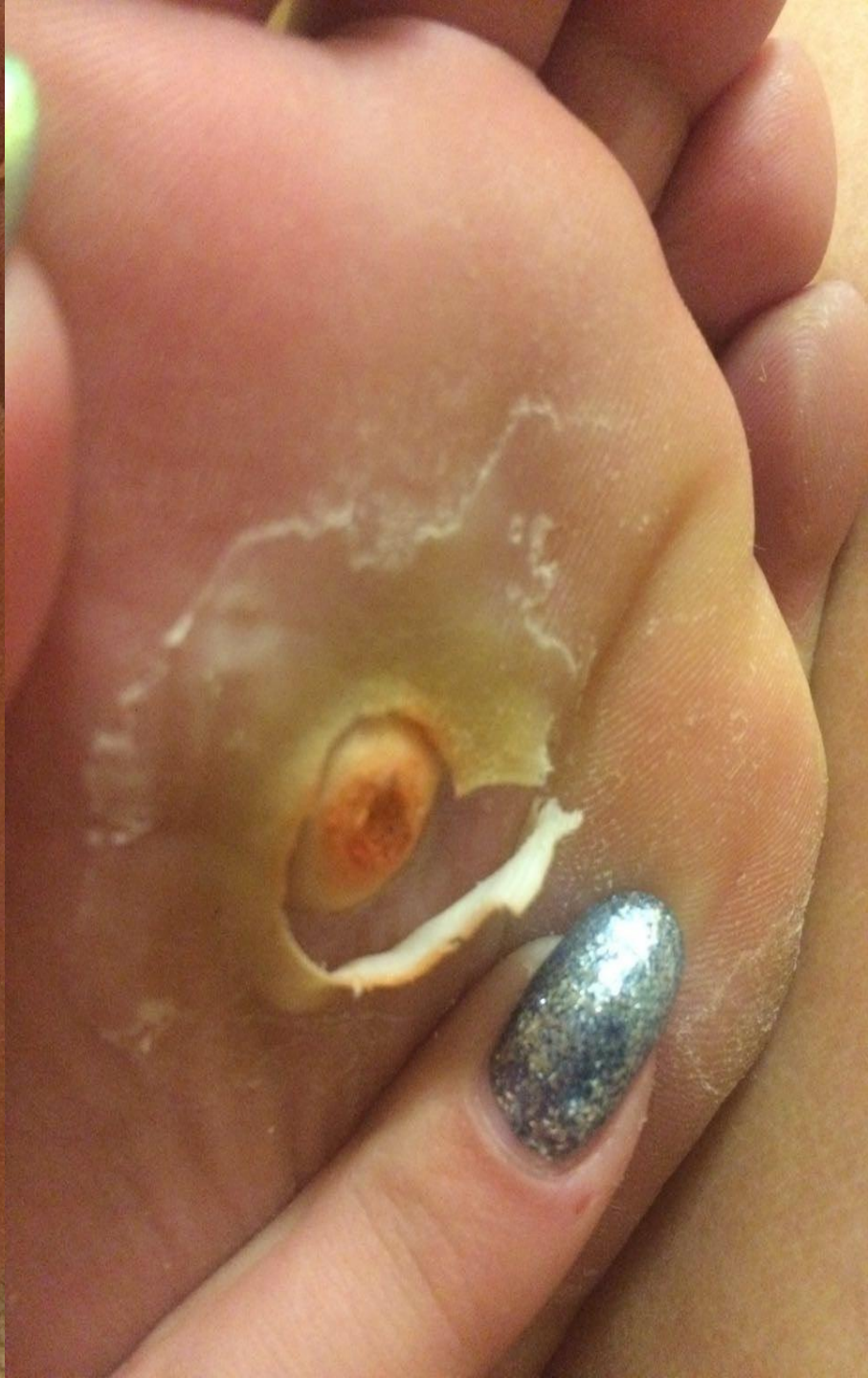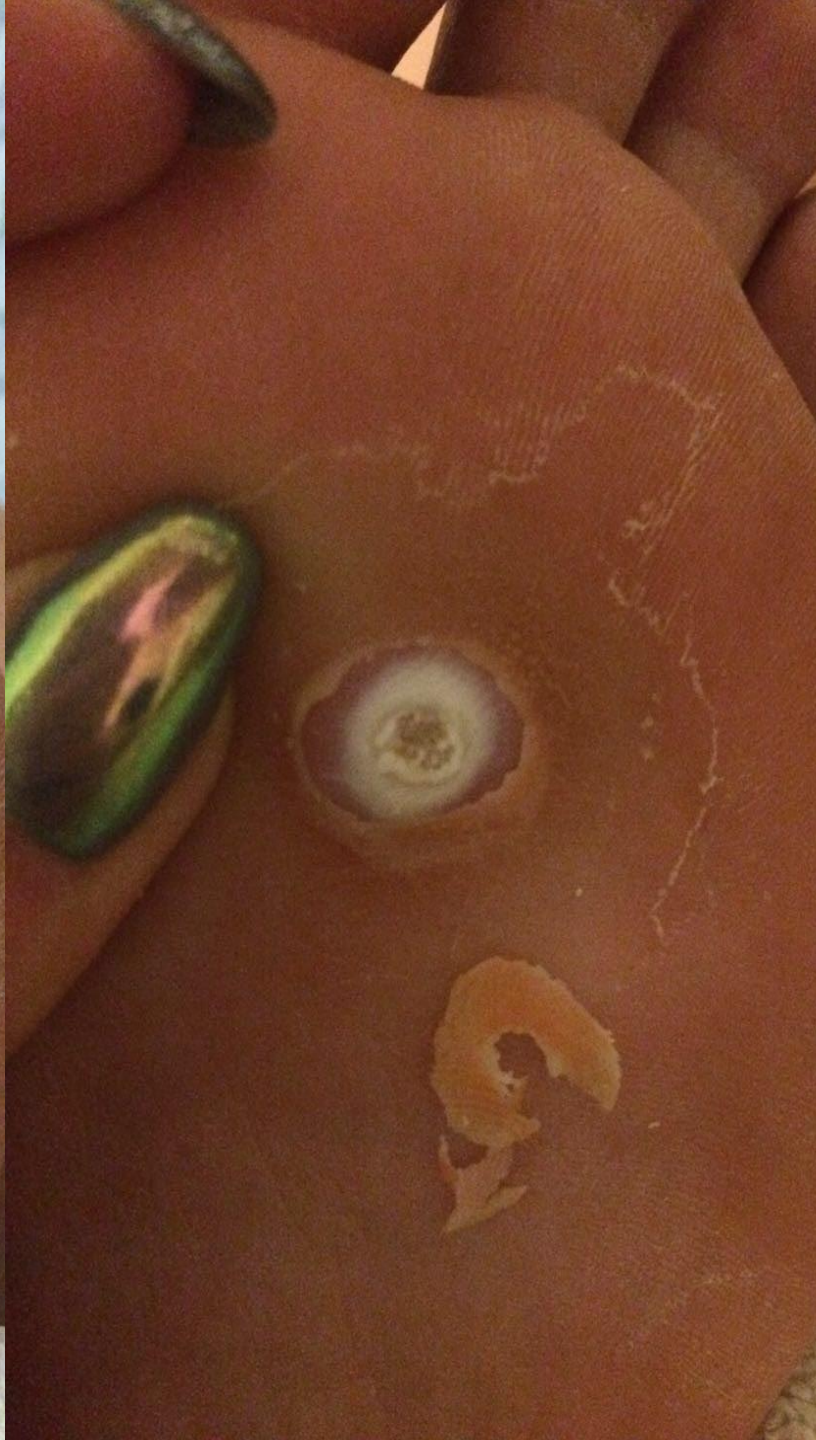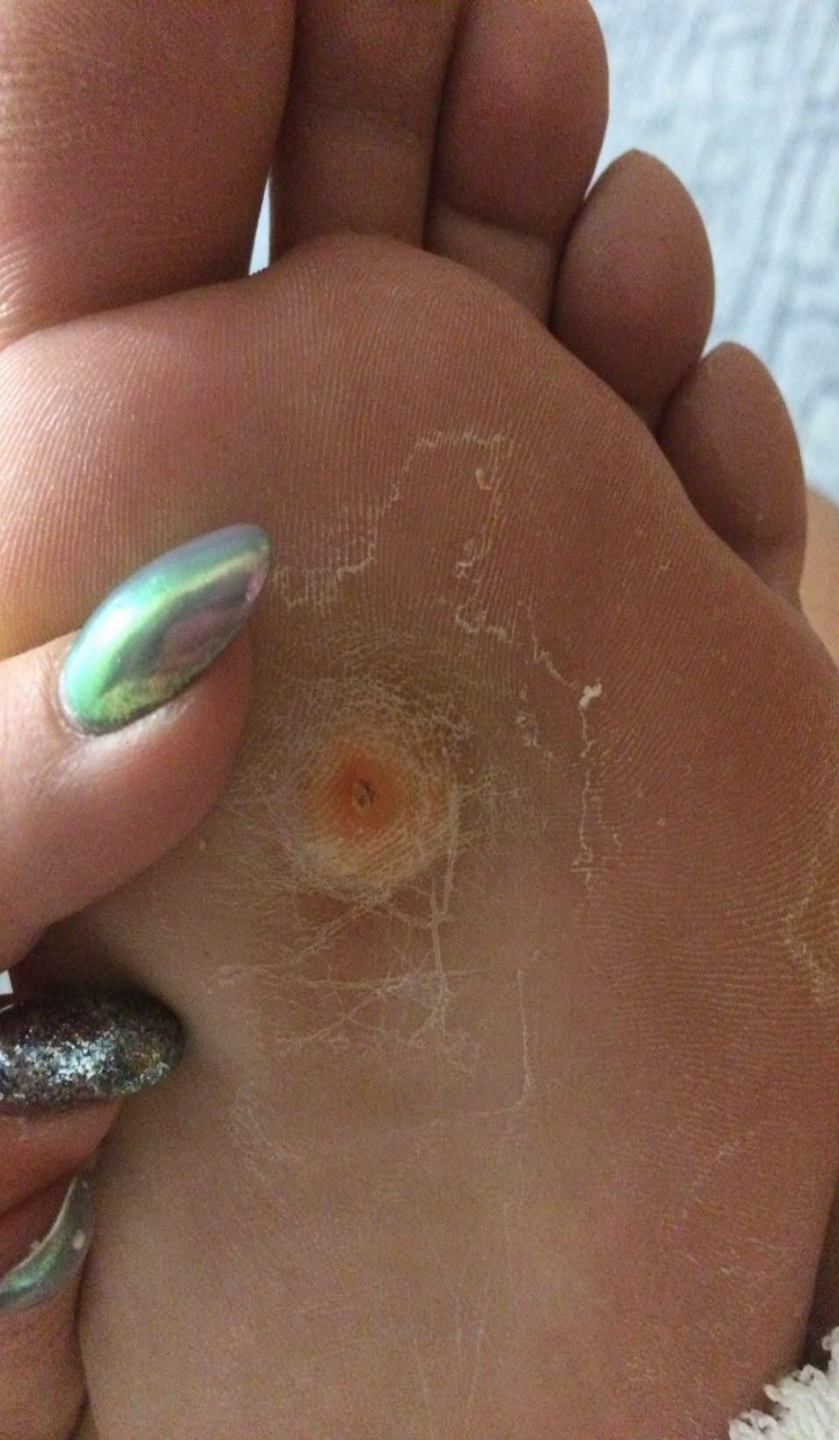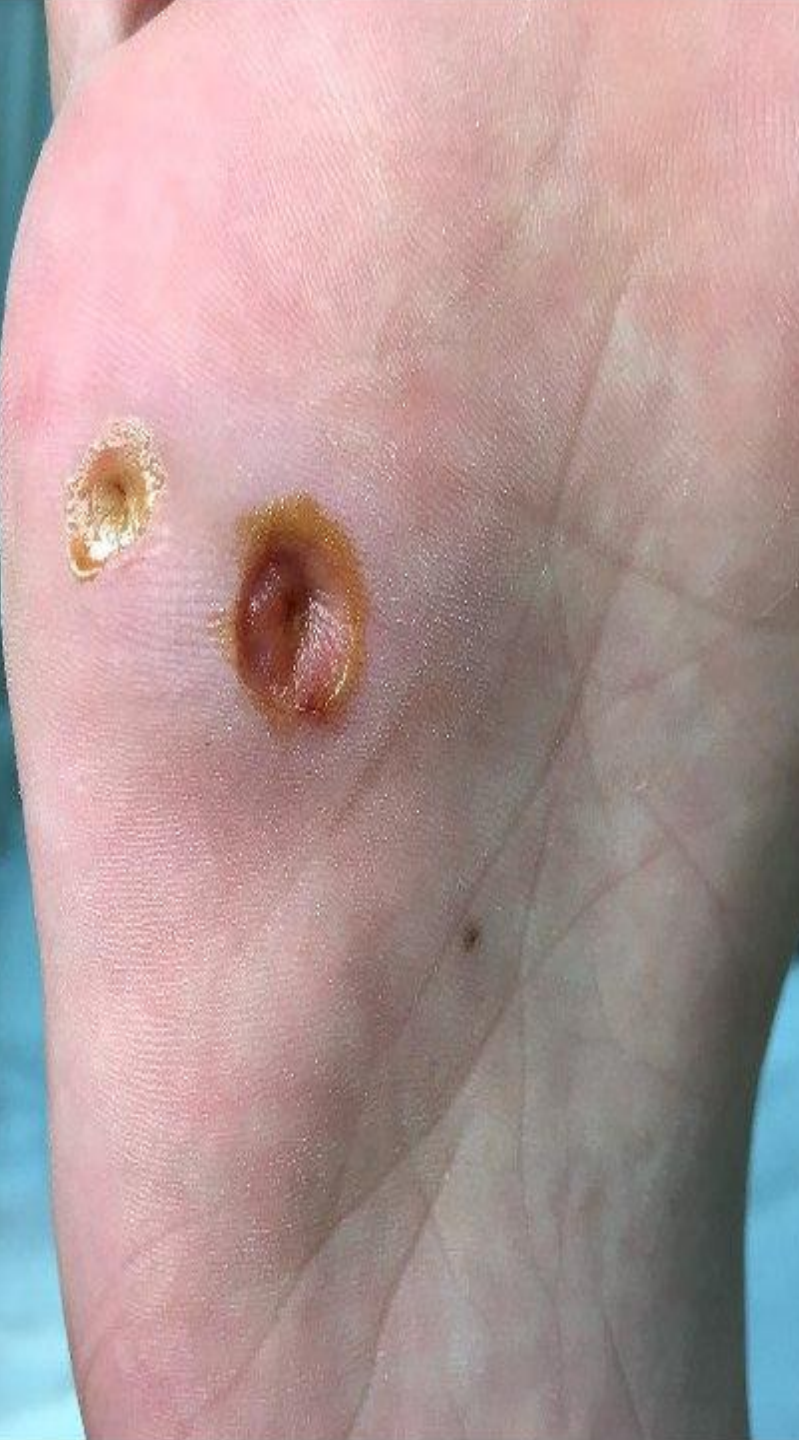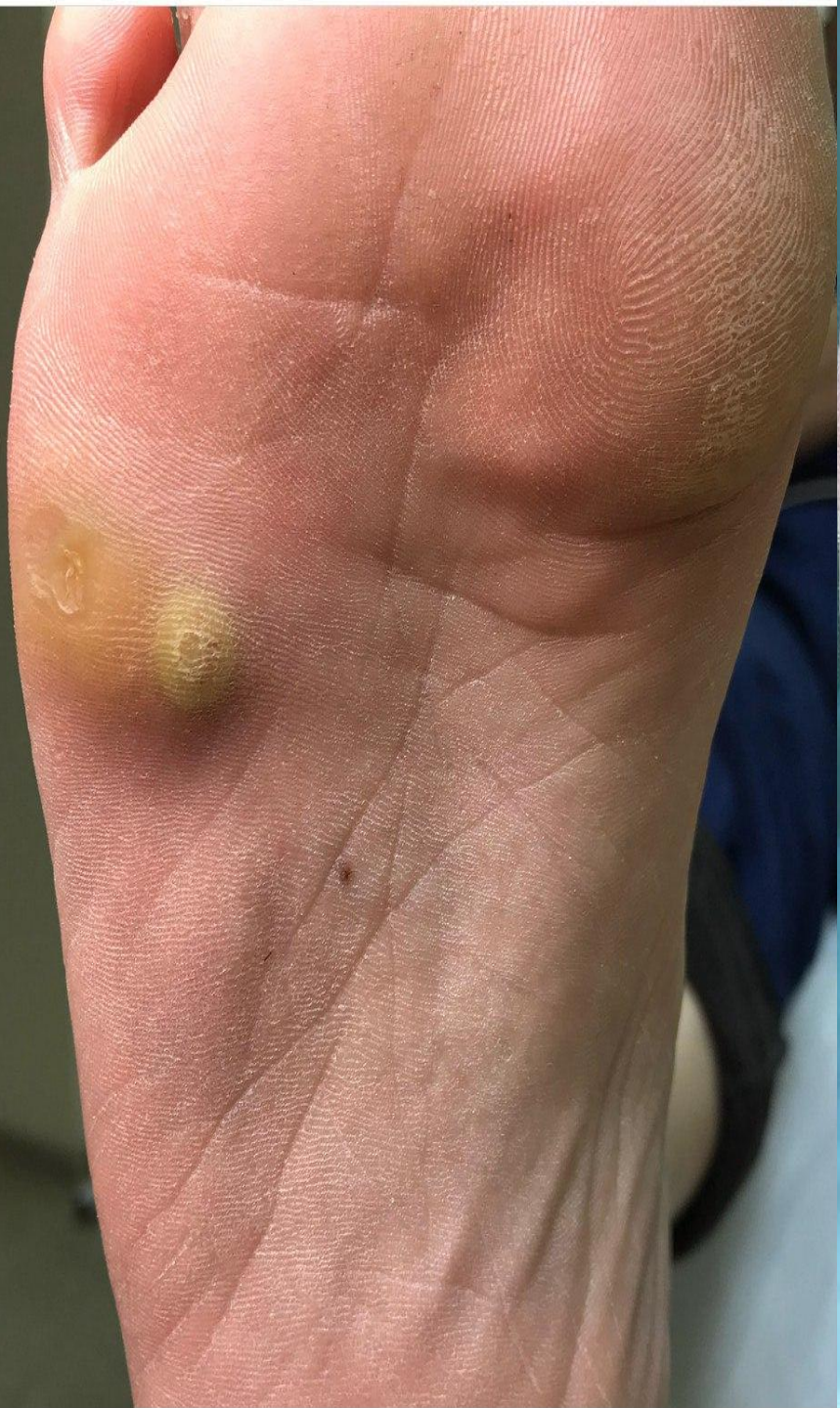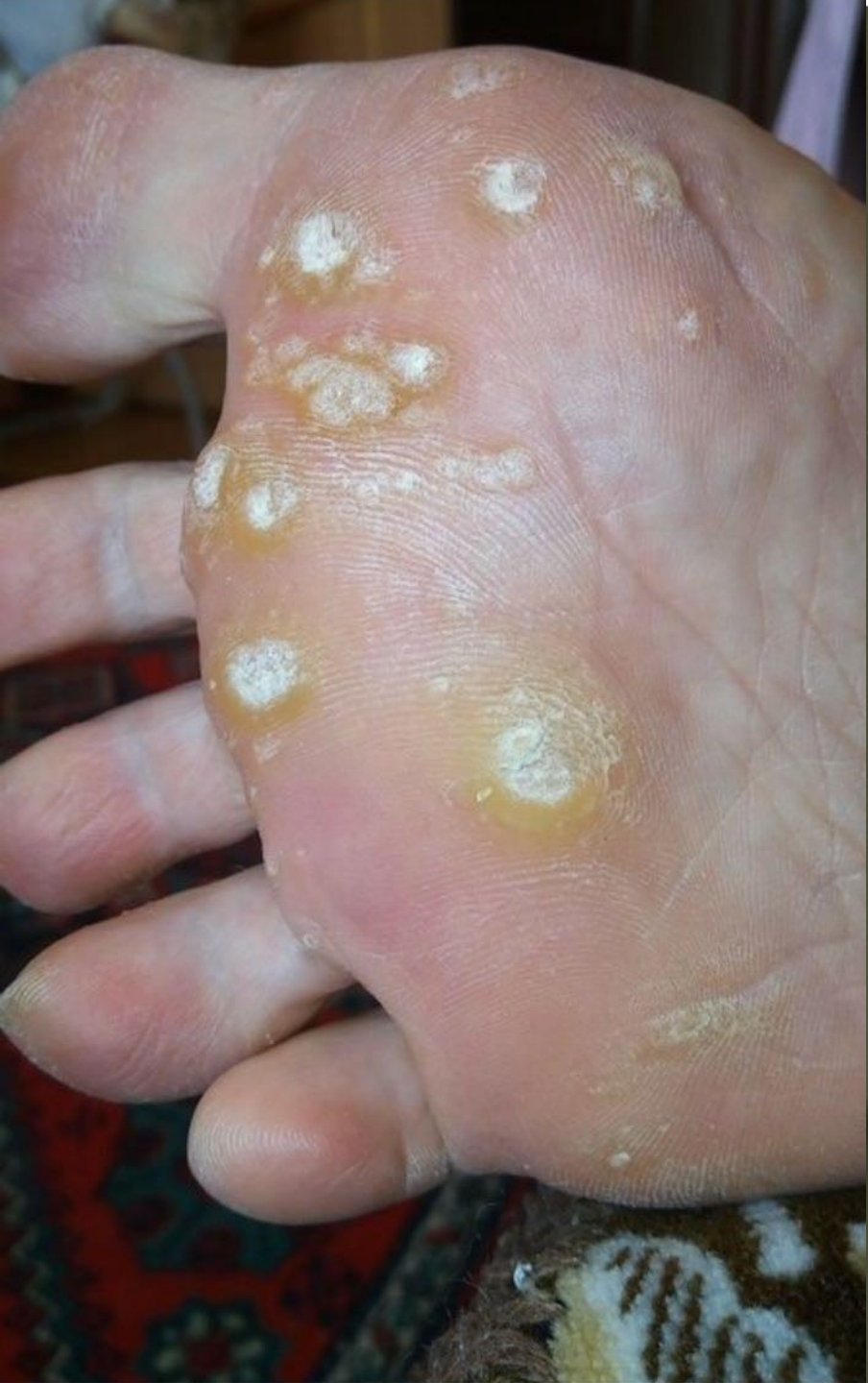Бородавки

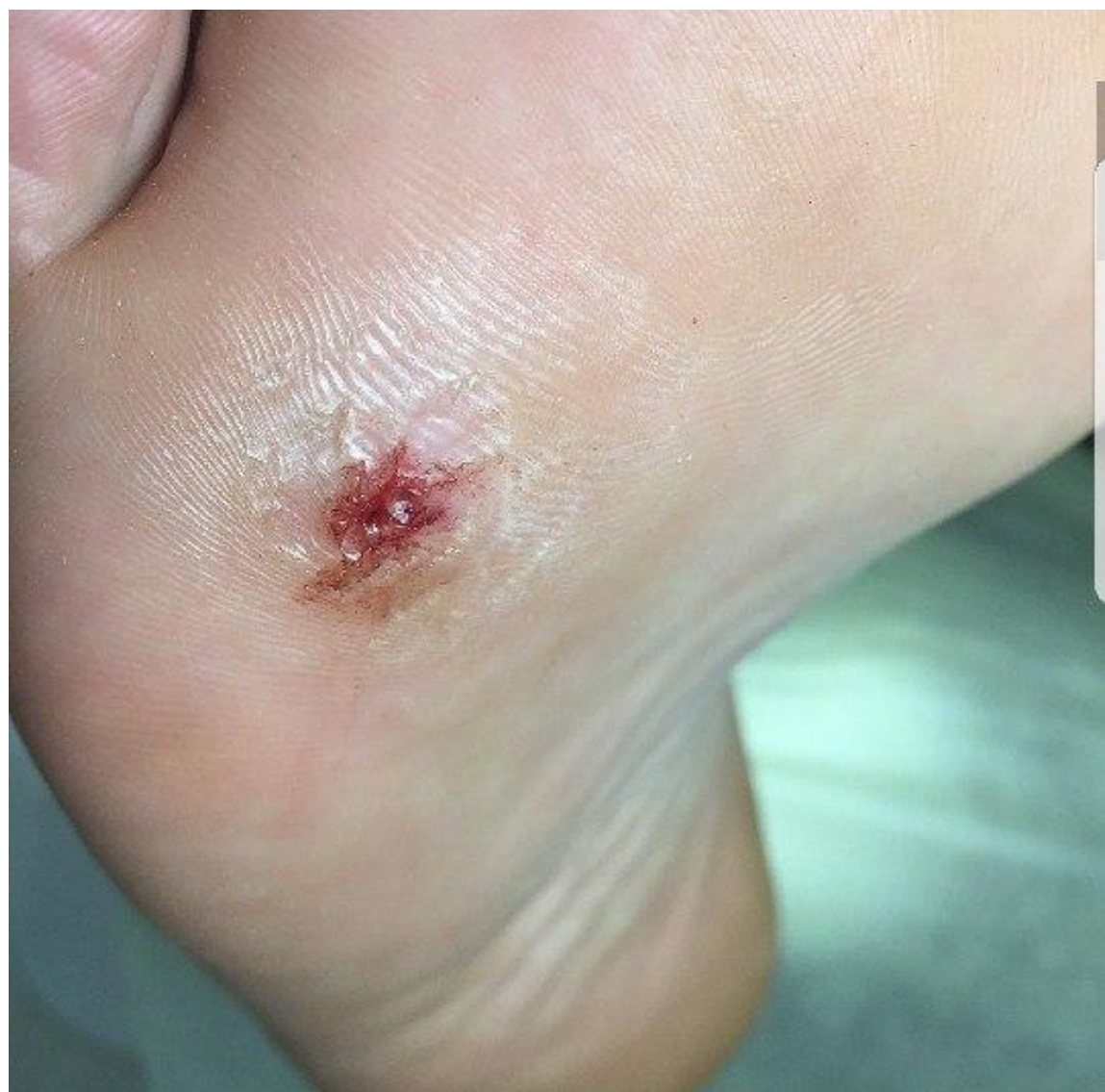
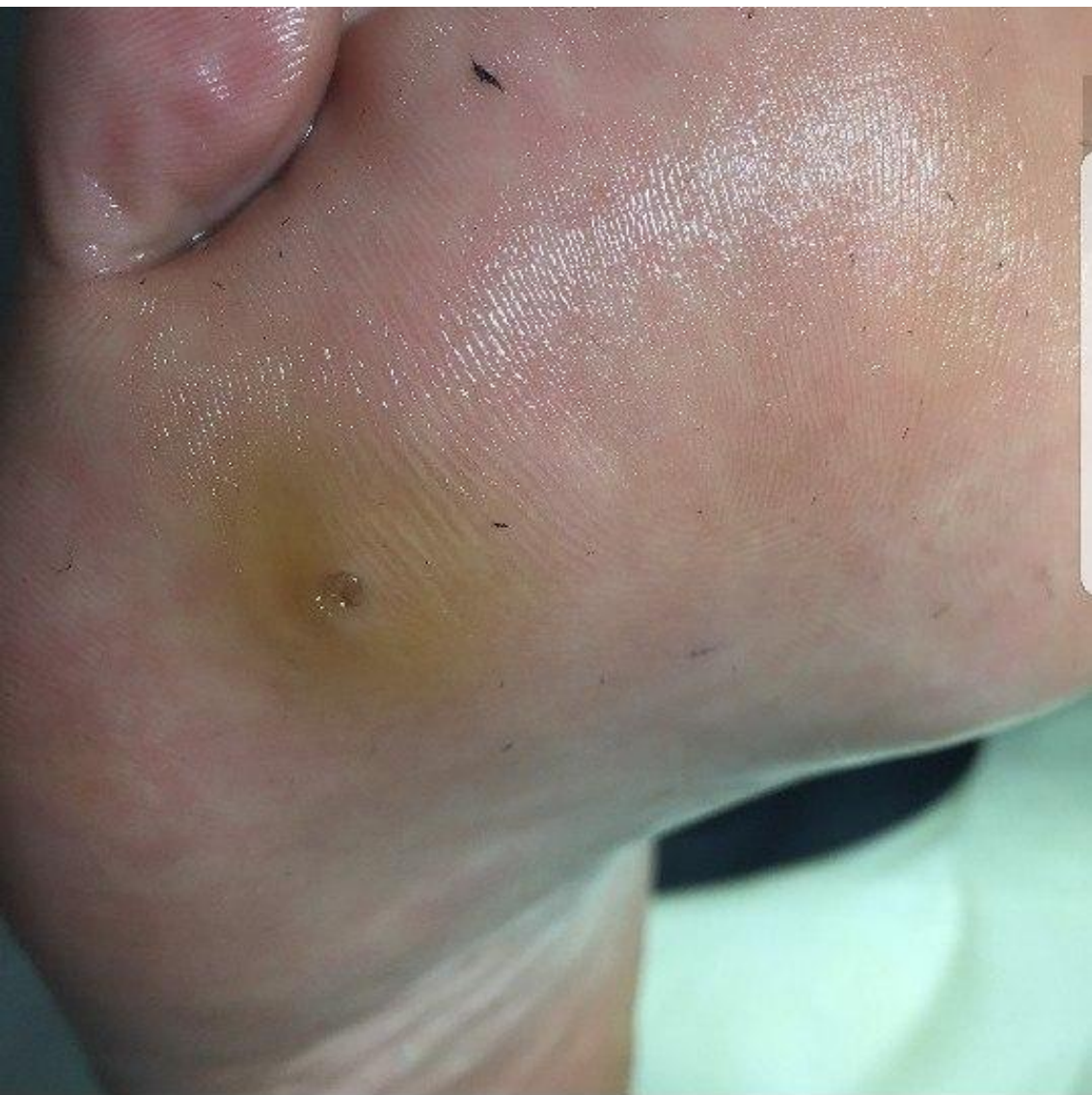


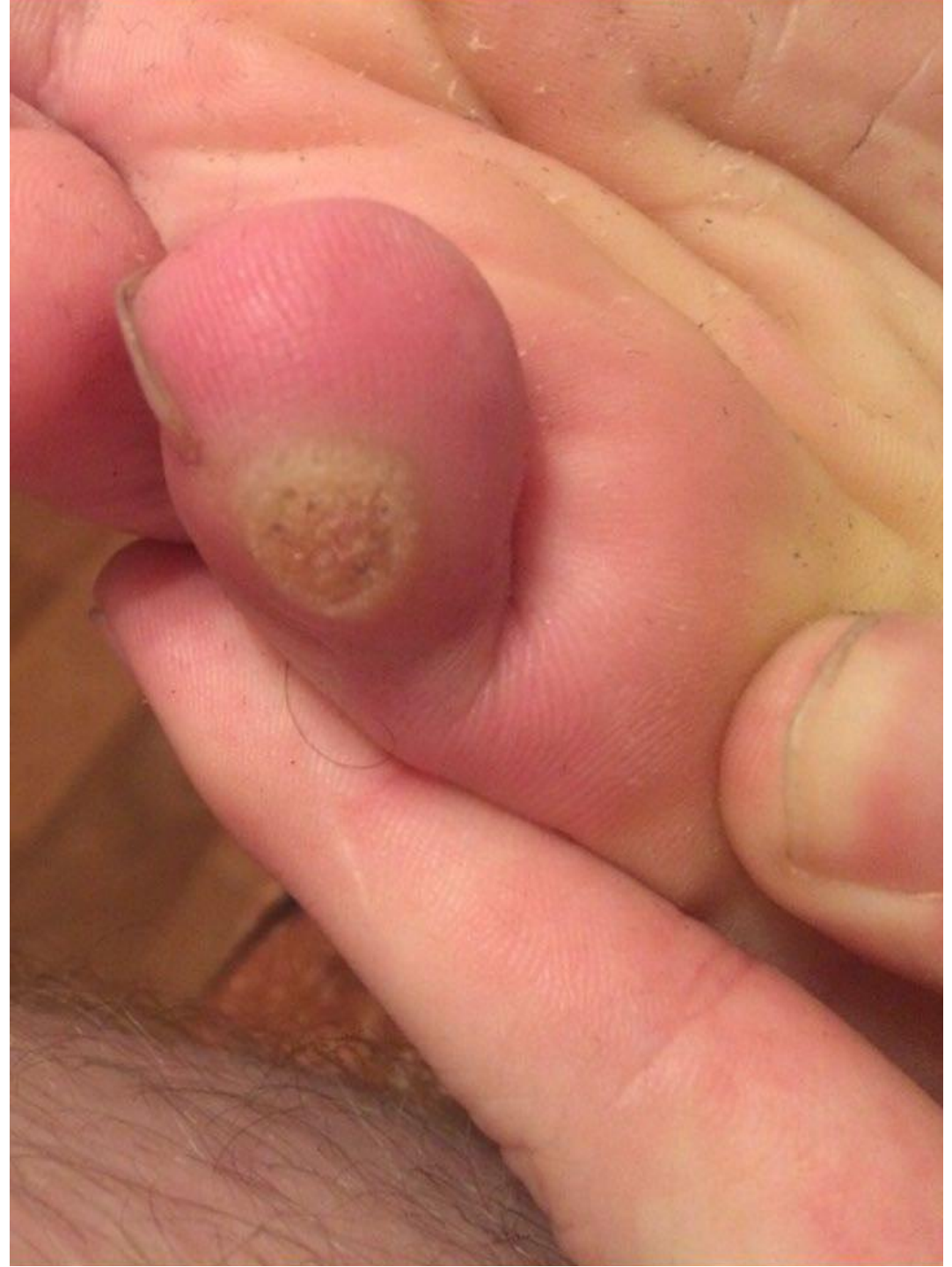
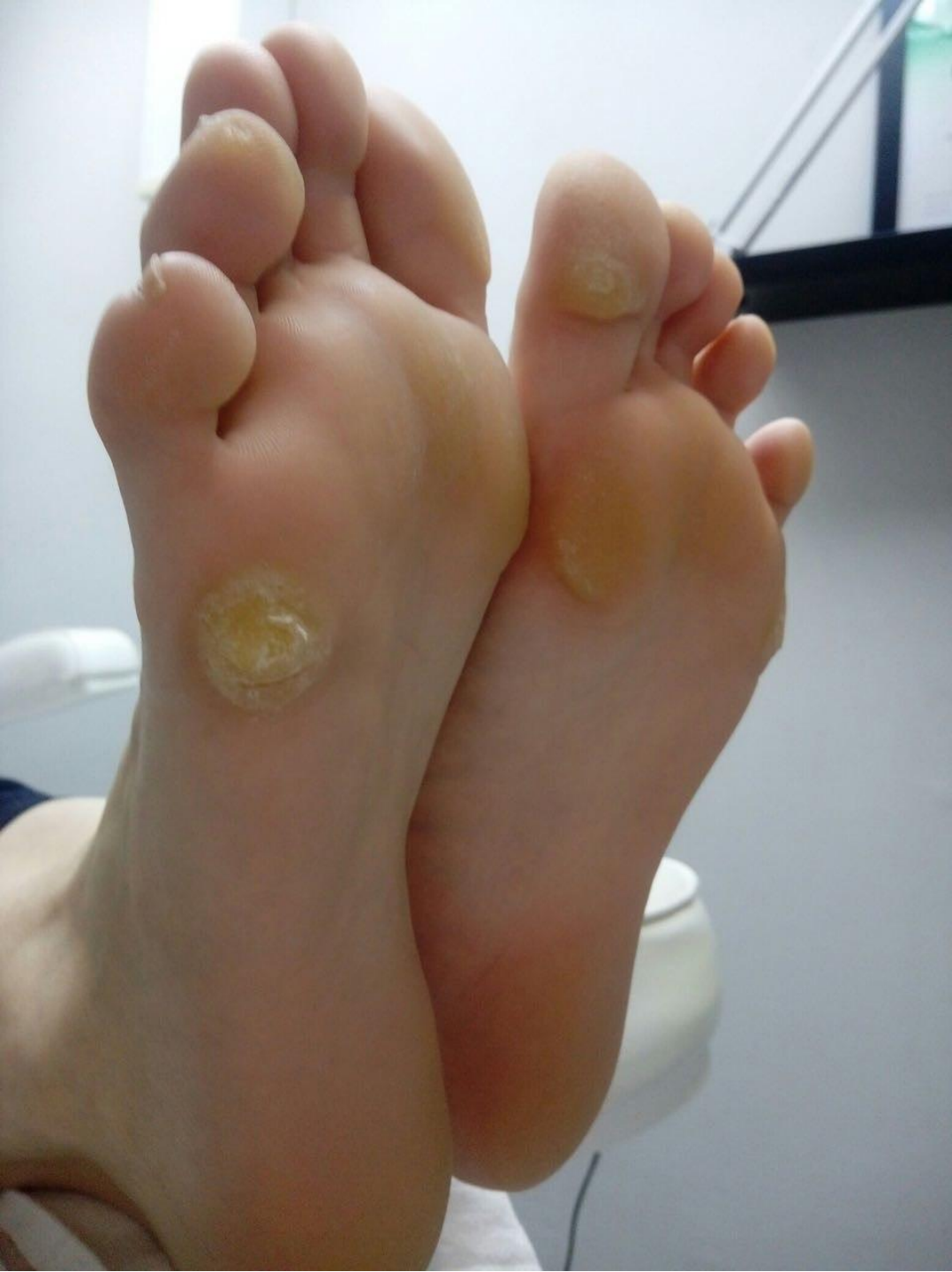


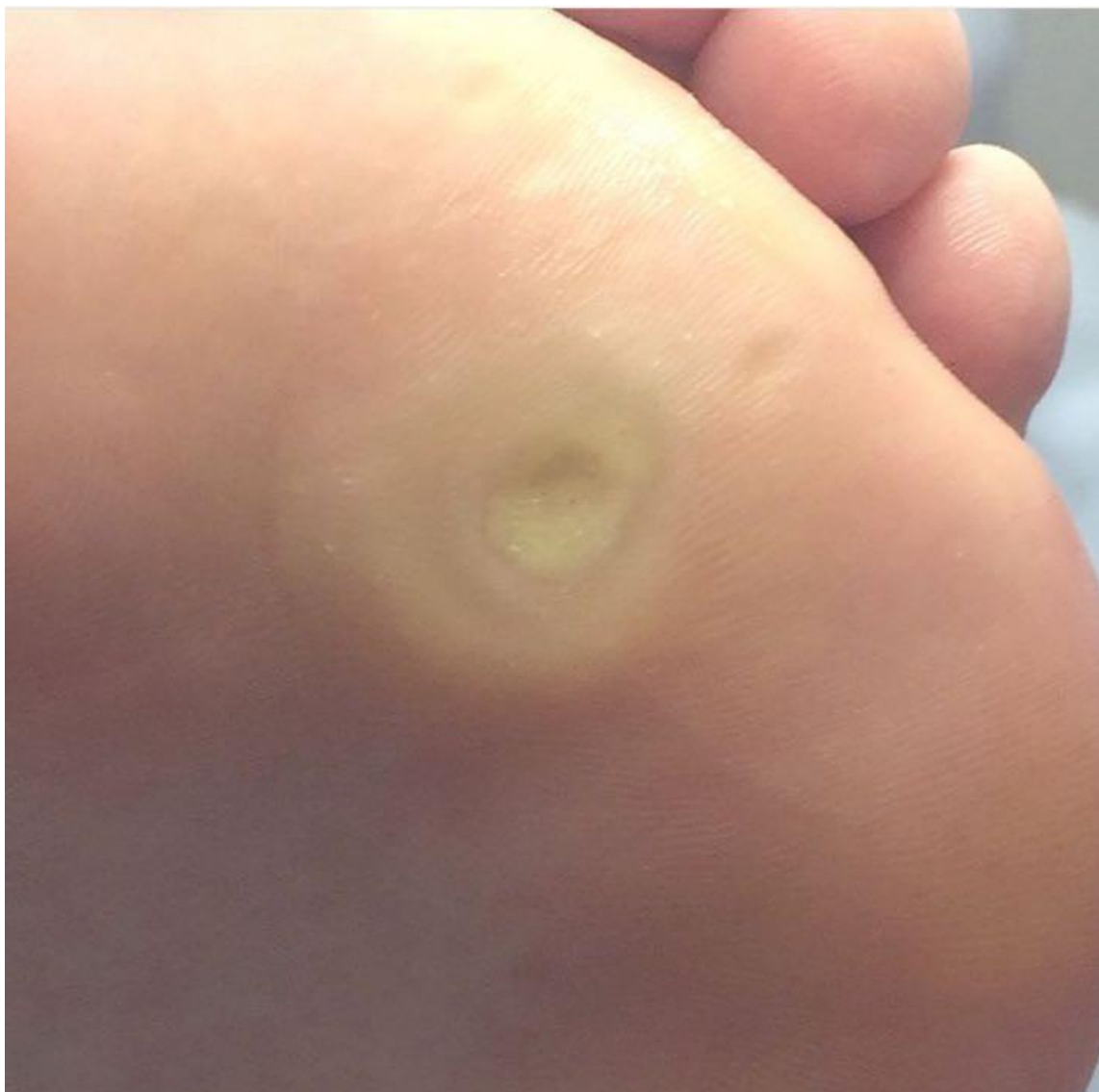












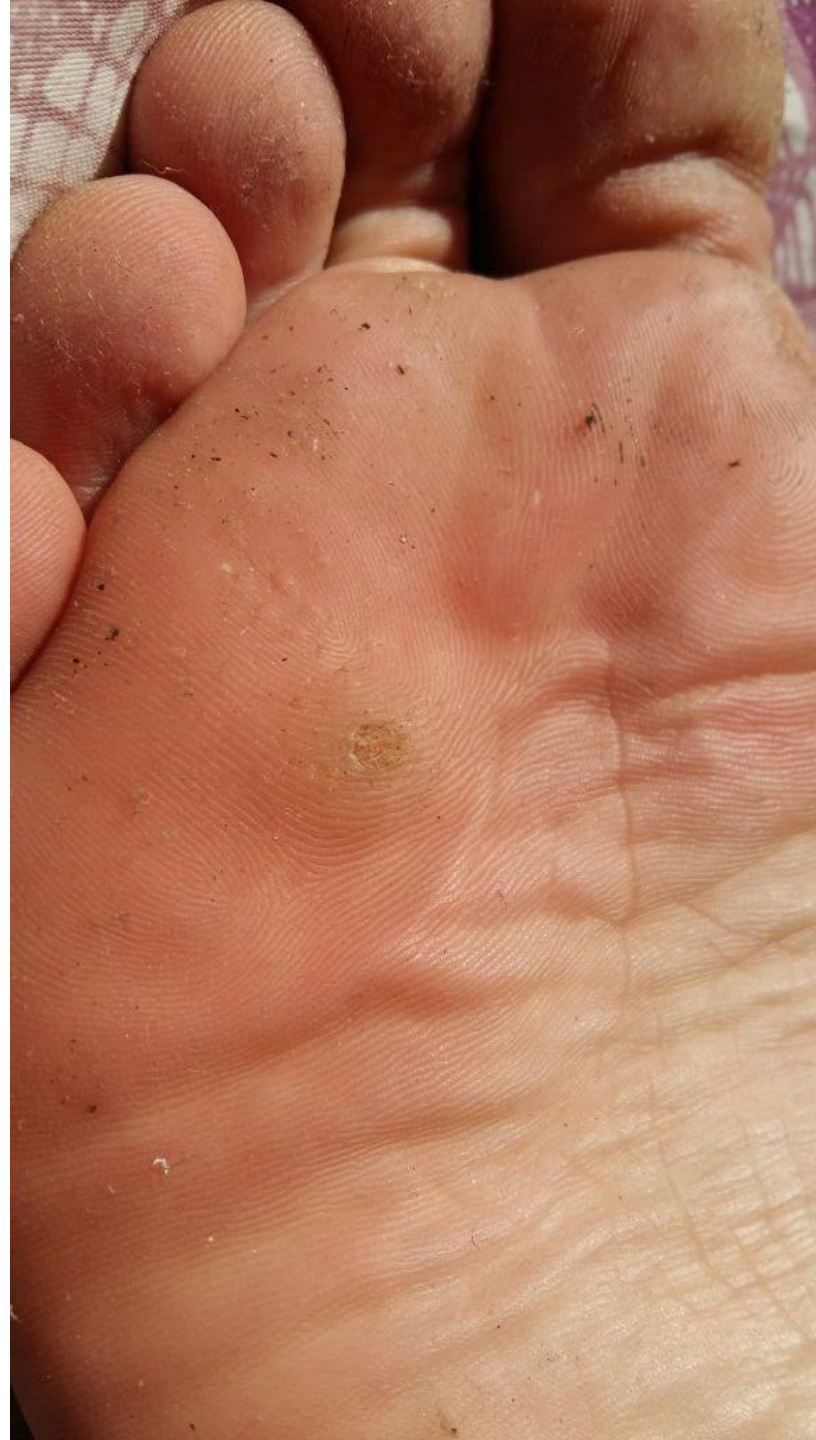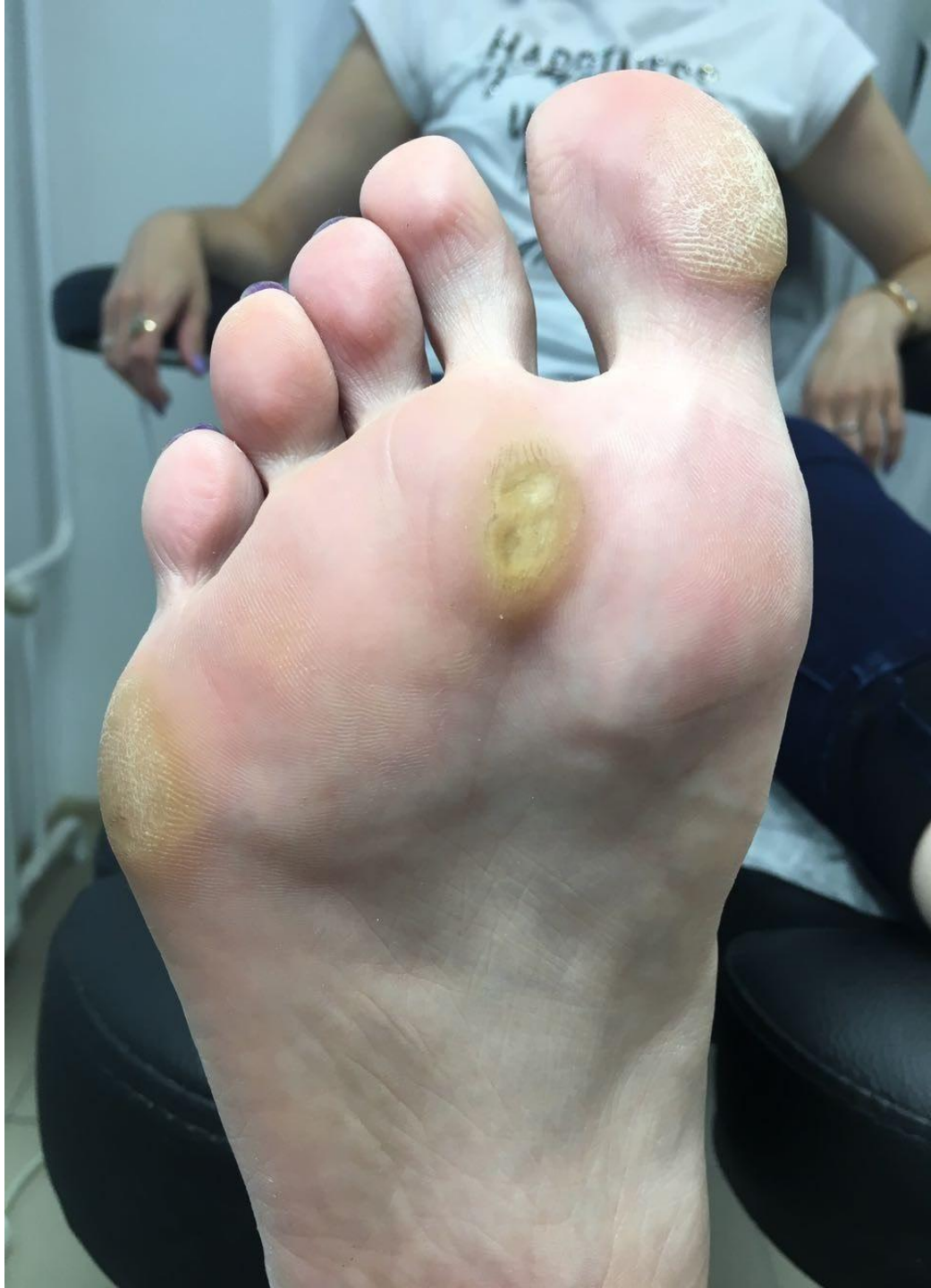казалось,
что это мозоль

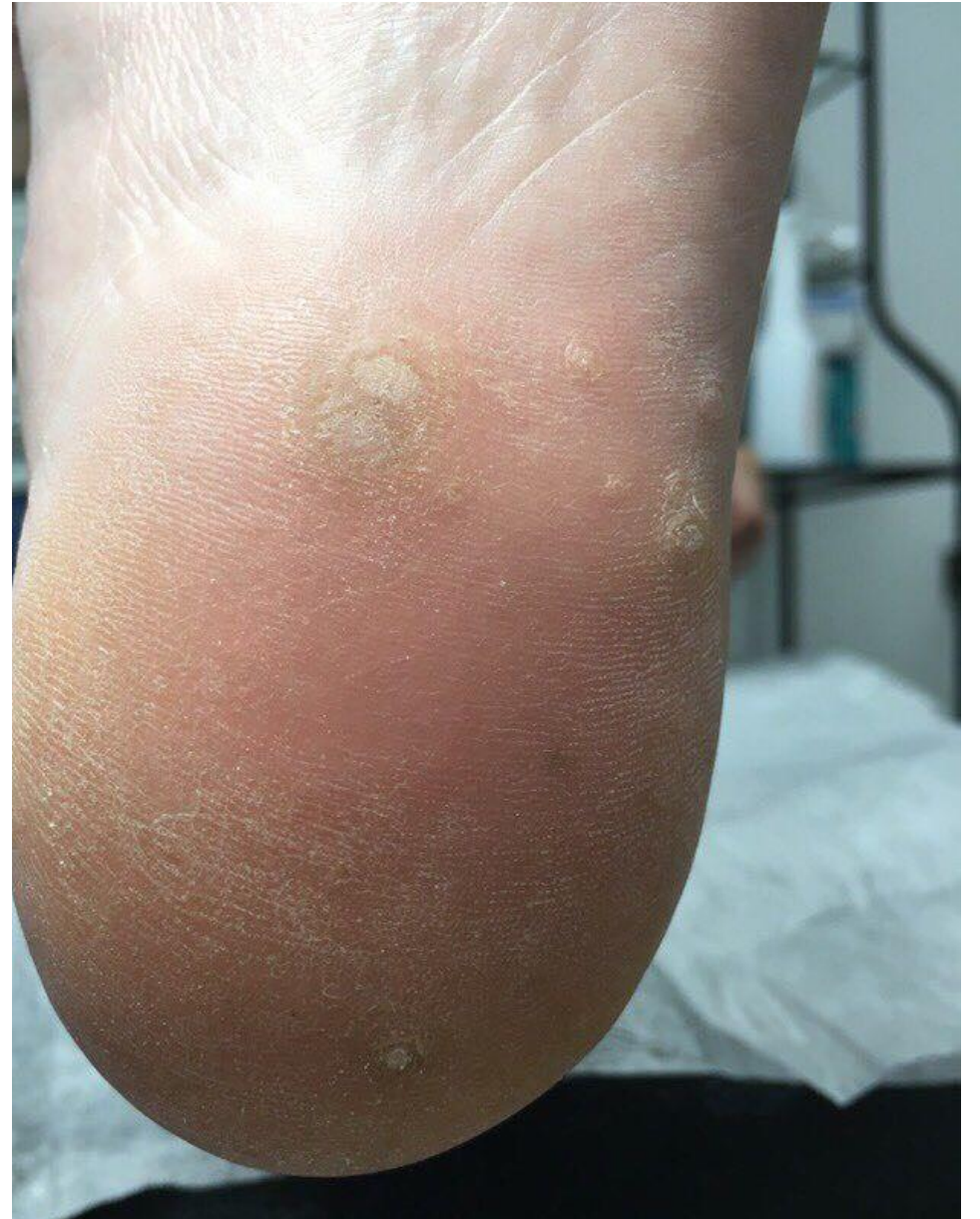
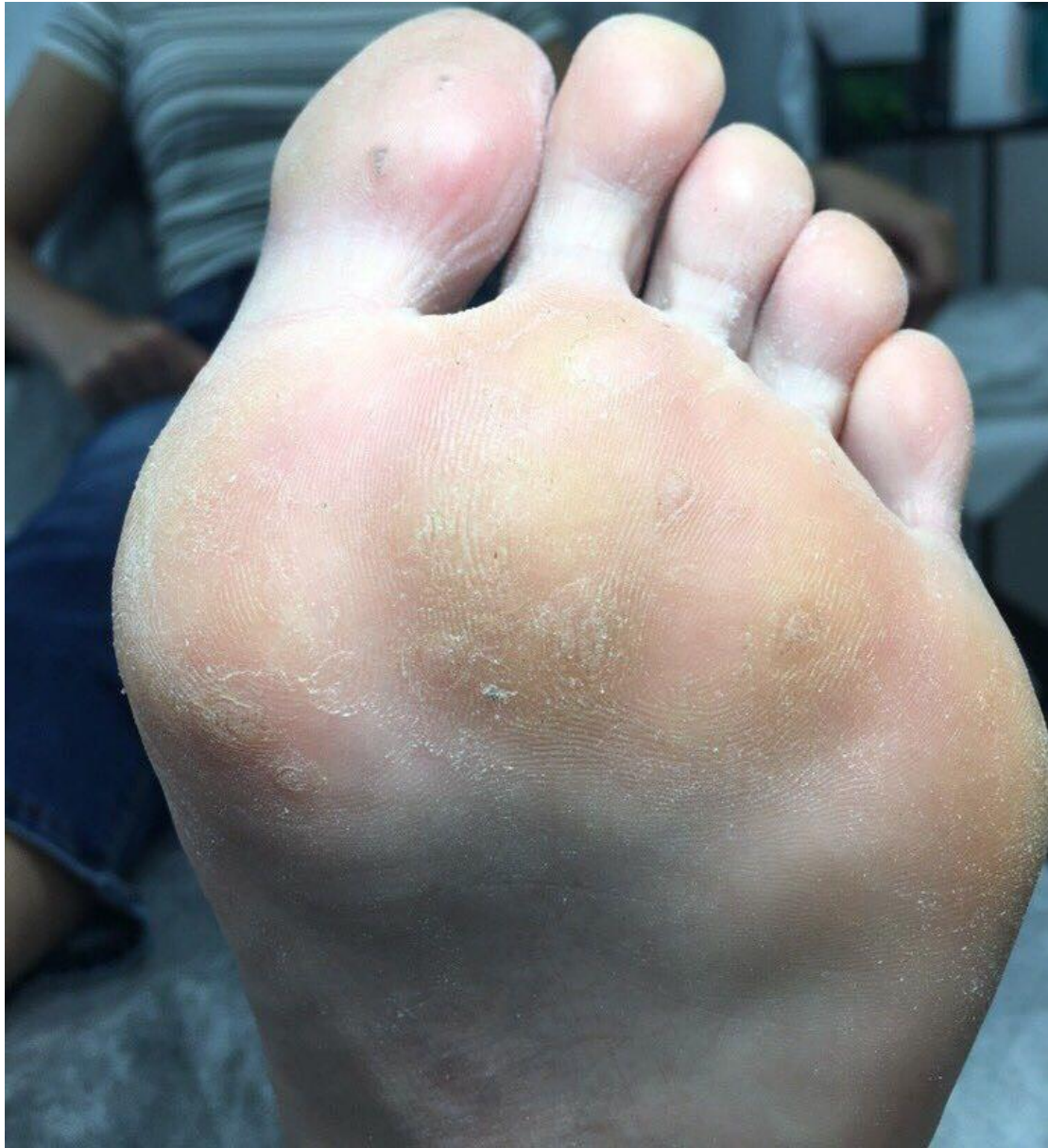
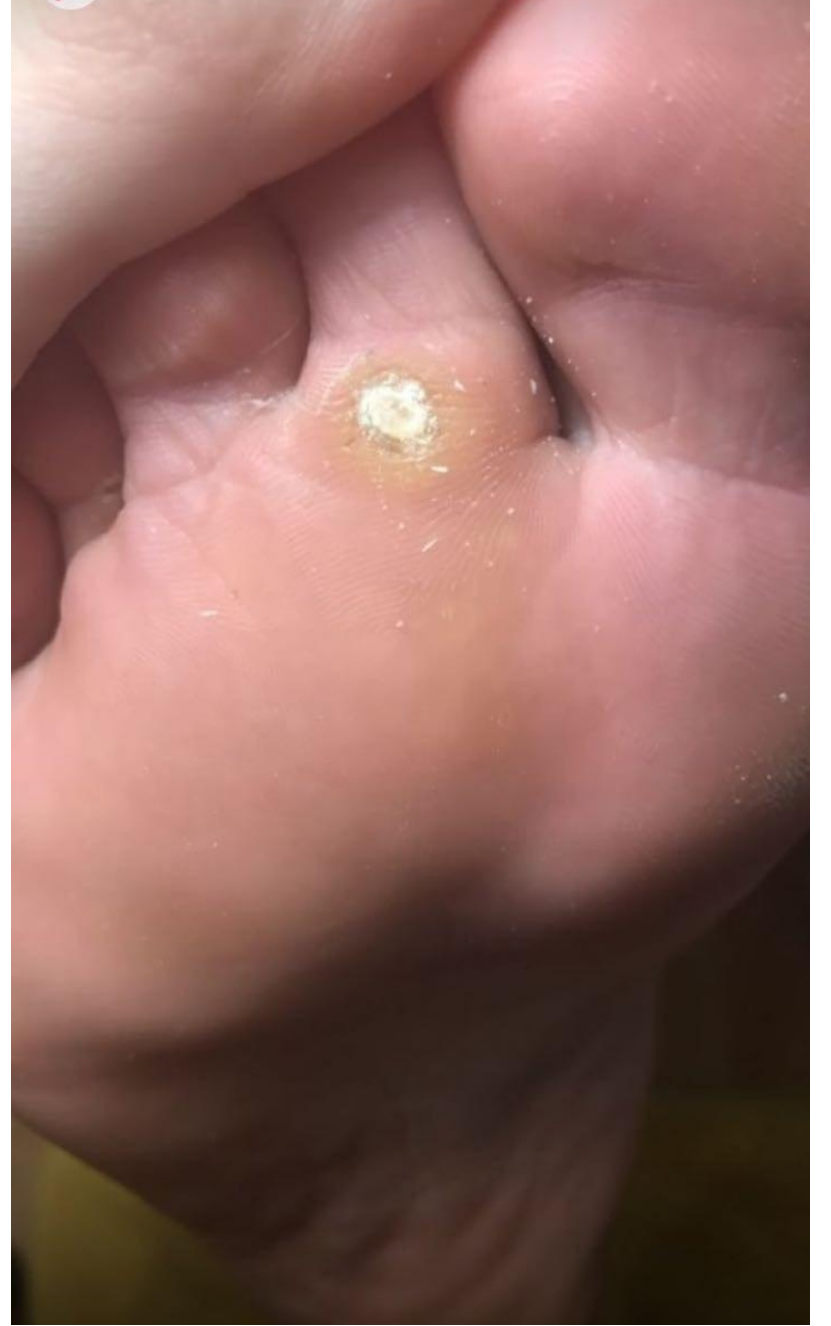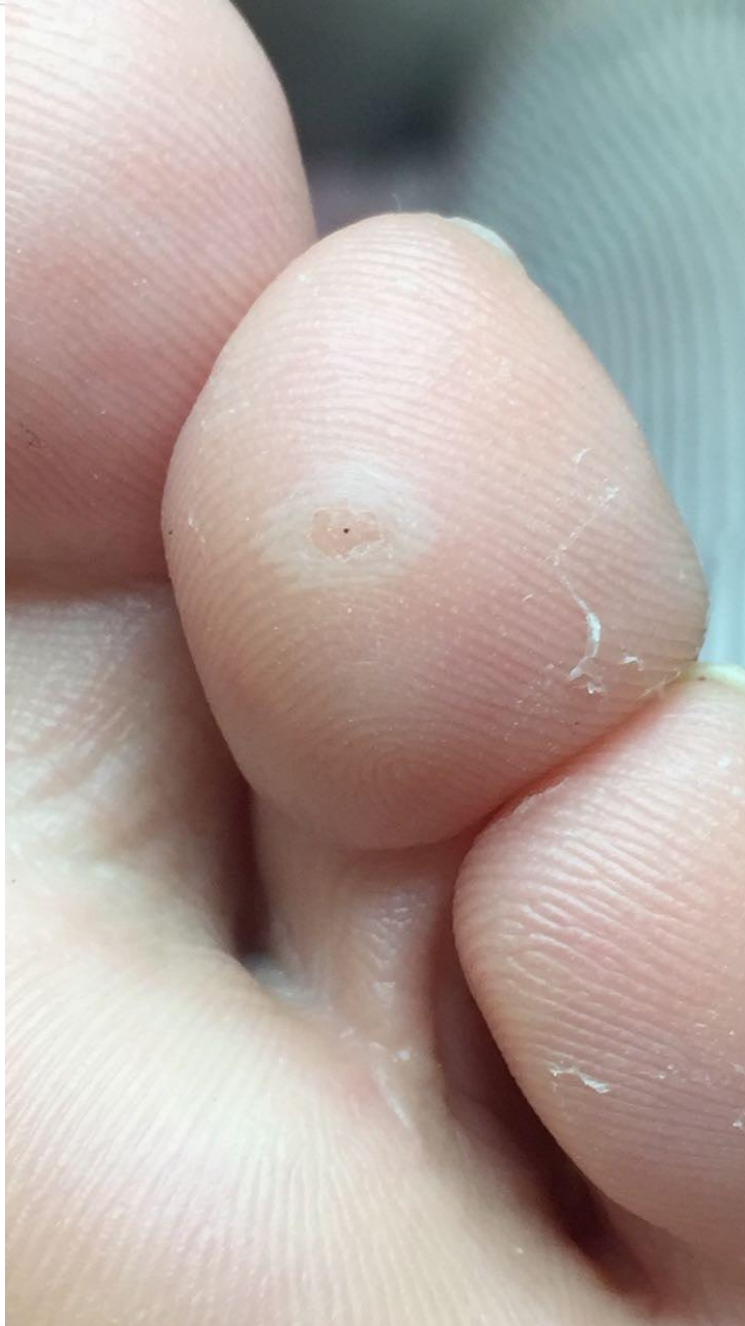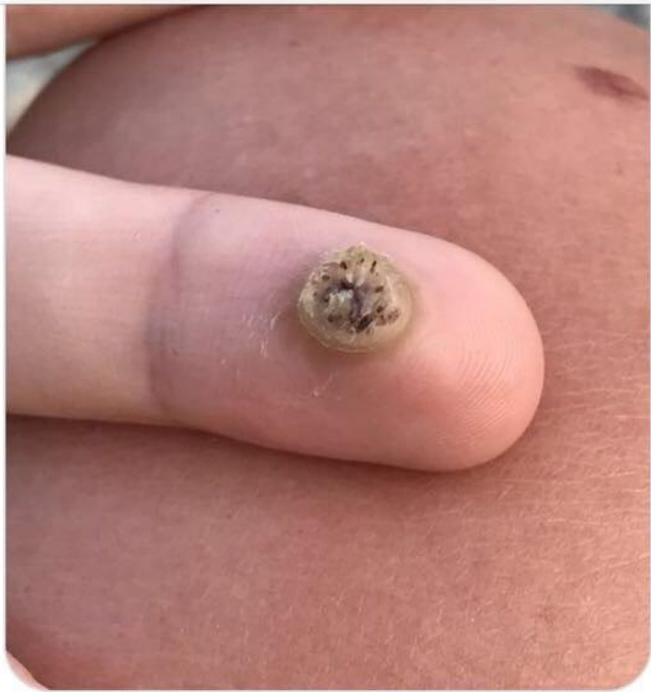ПОСЛЕ ТРЕХ
ОБРАБОТОК
увидели белые ткани

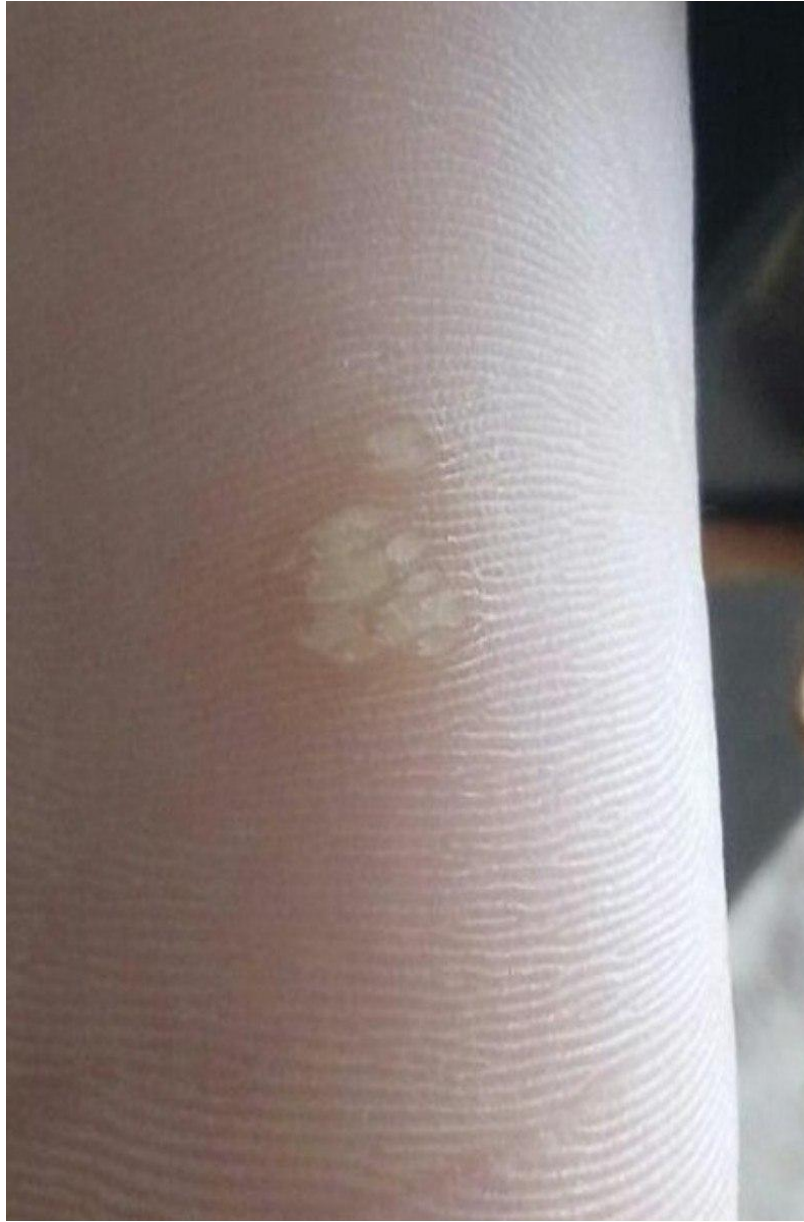
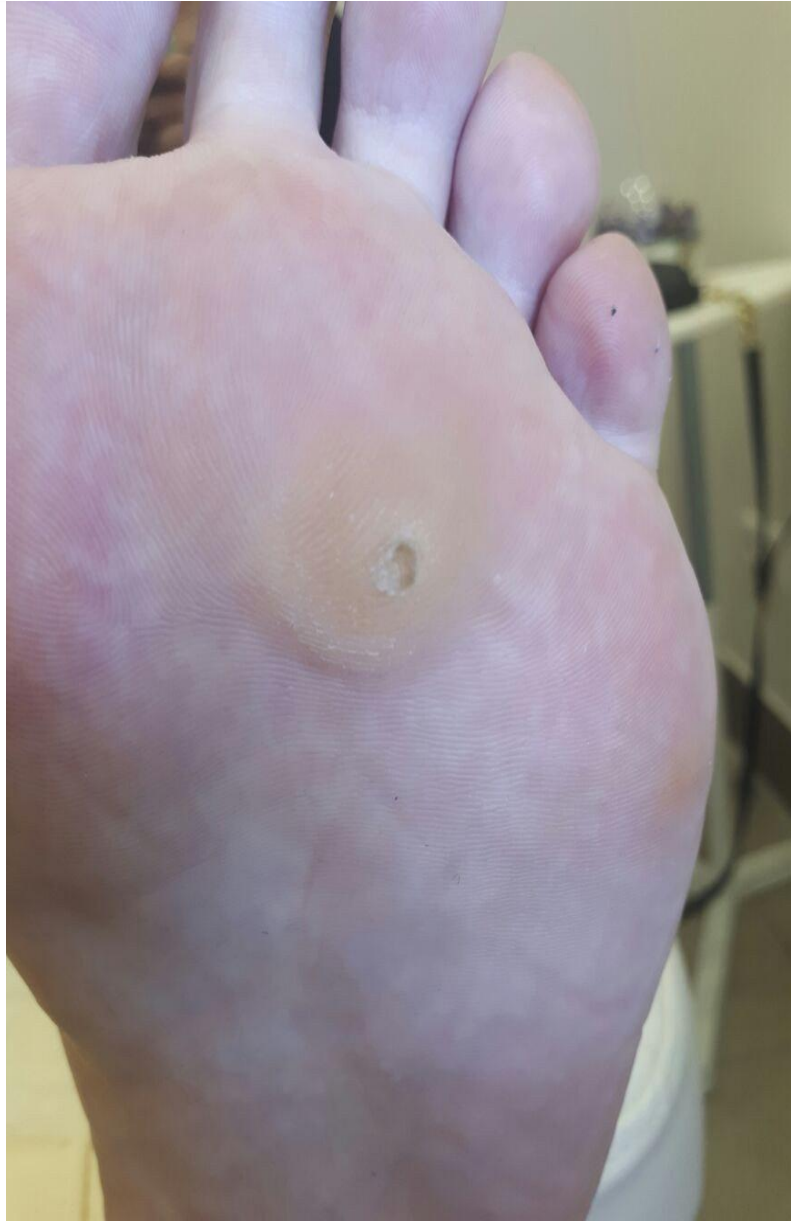
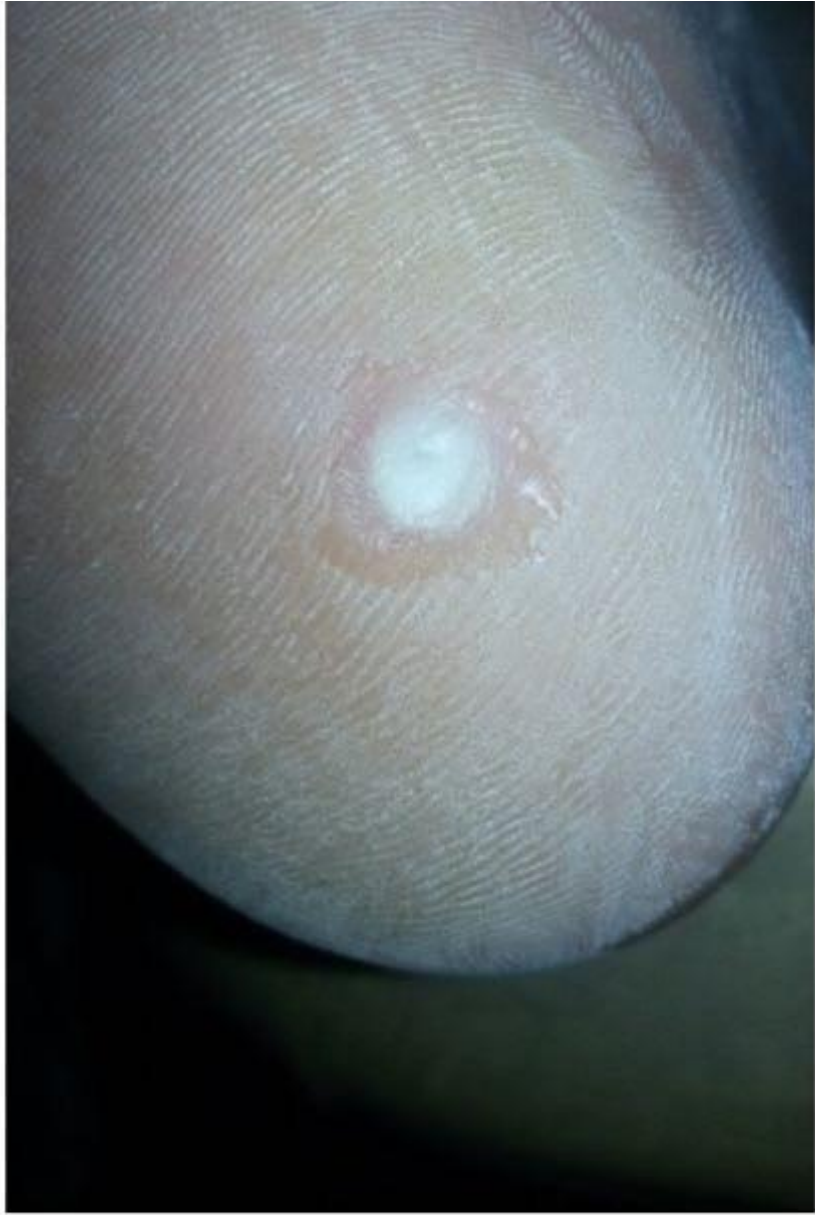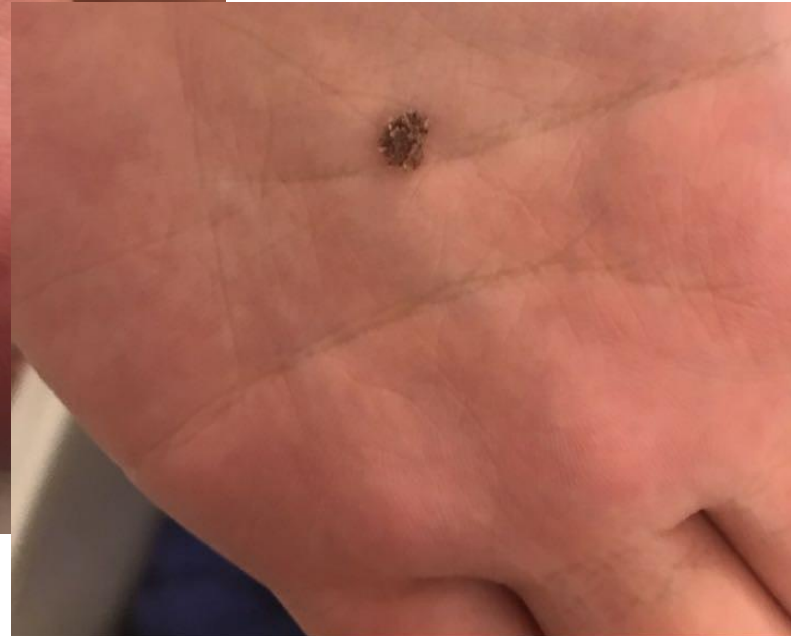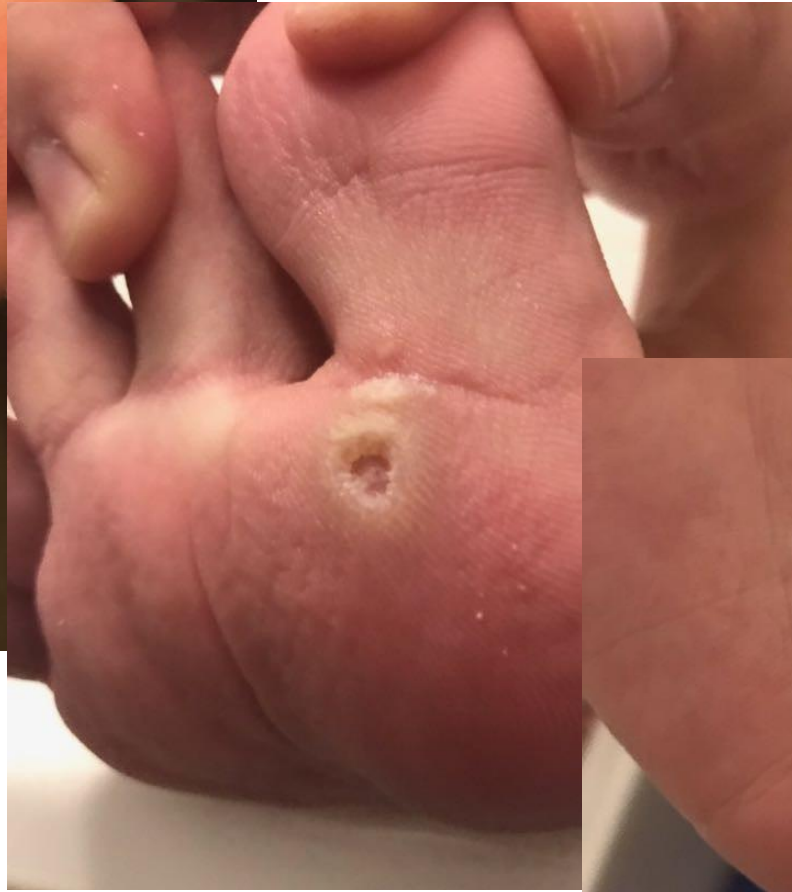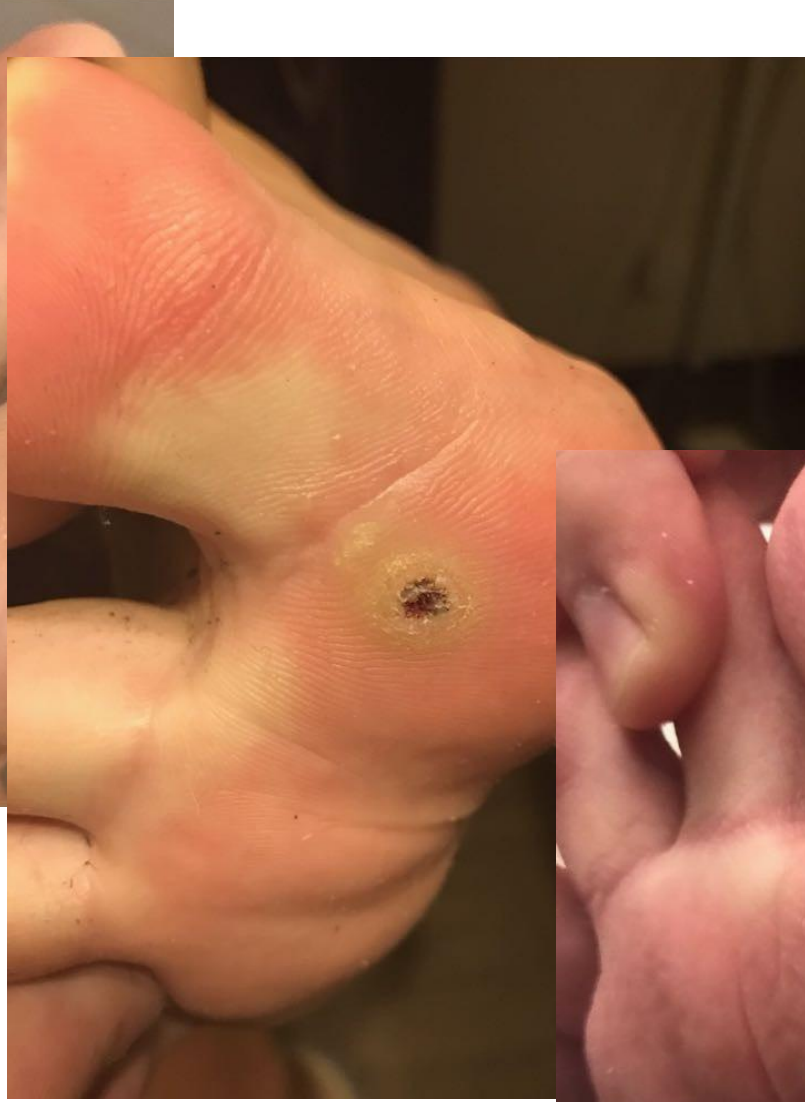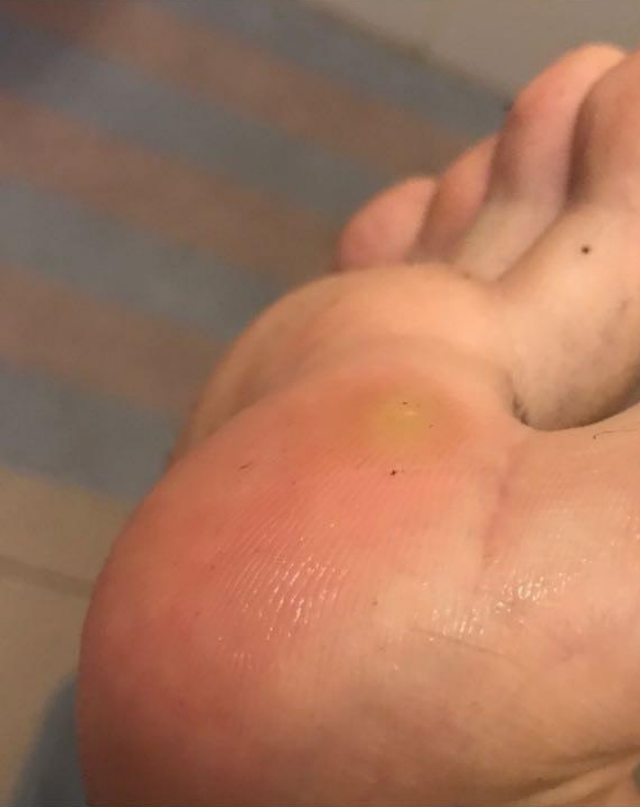после
операции

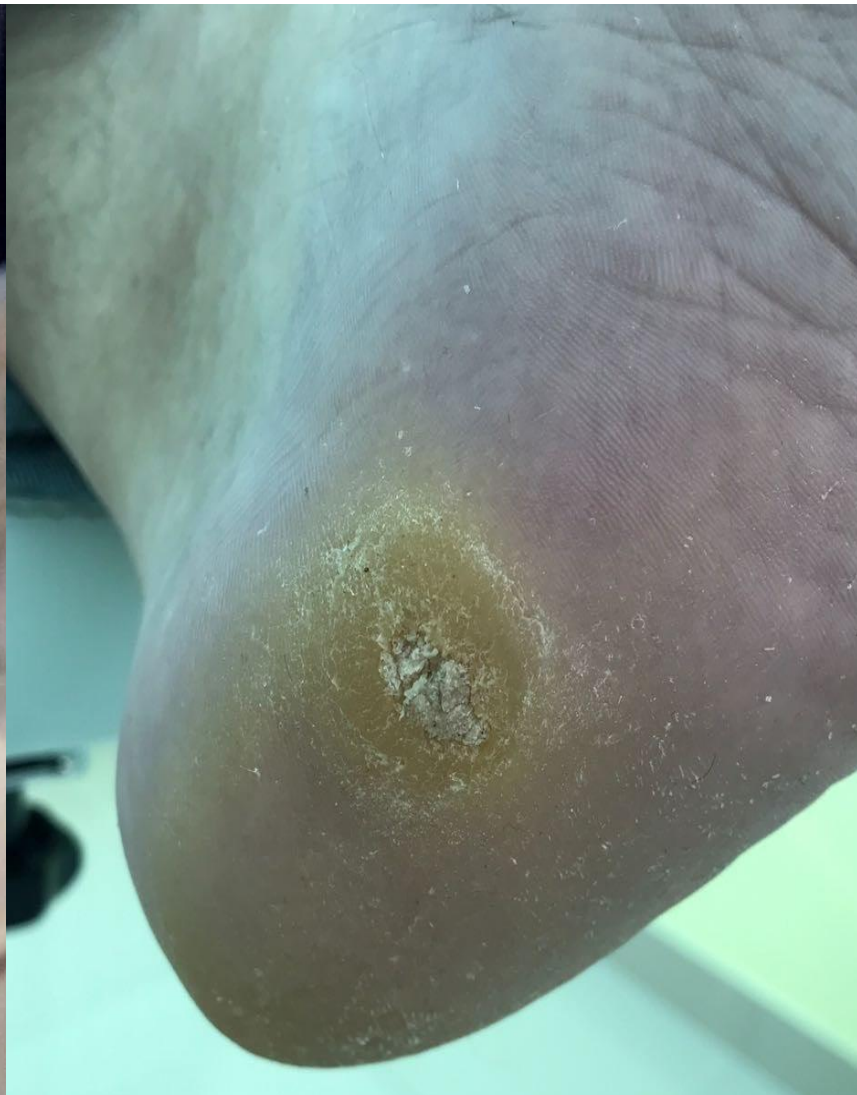
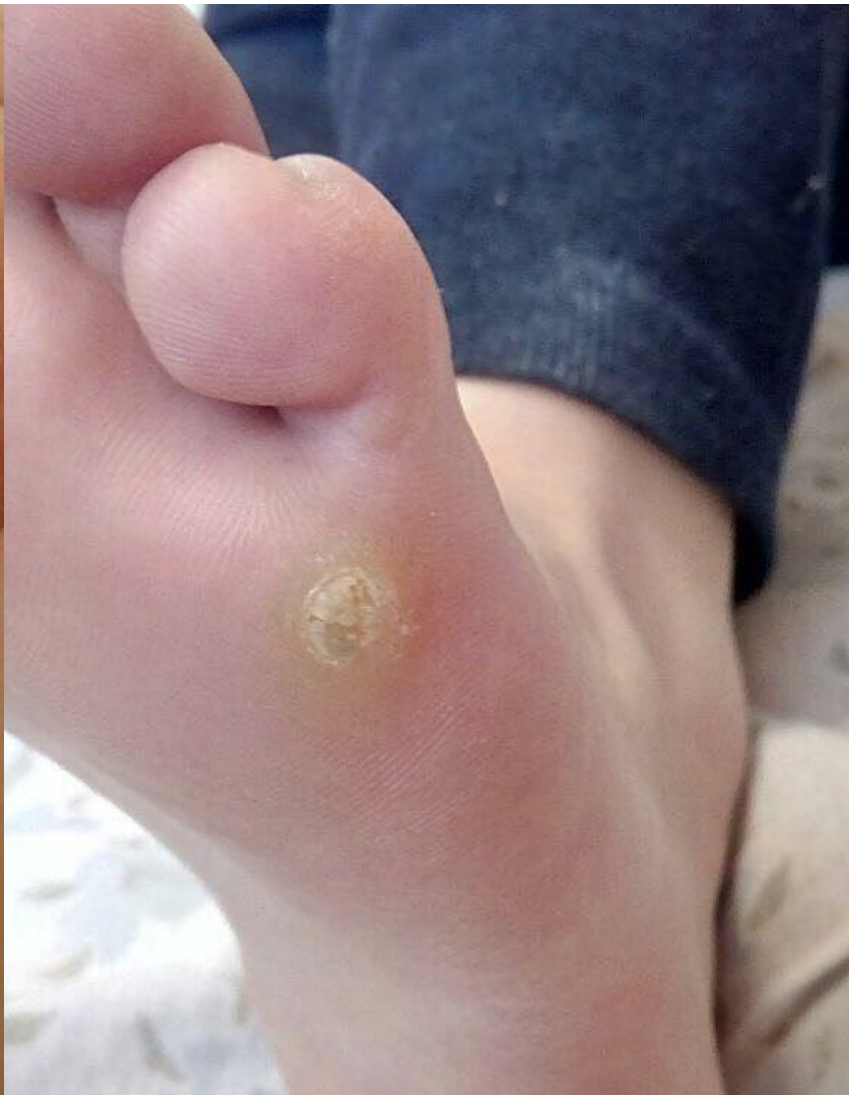
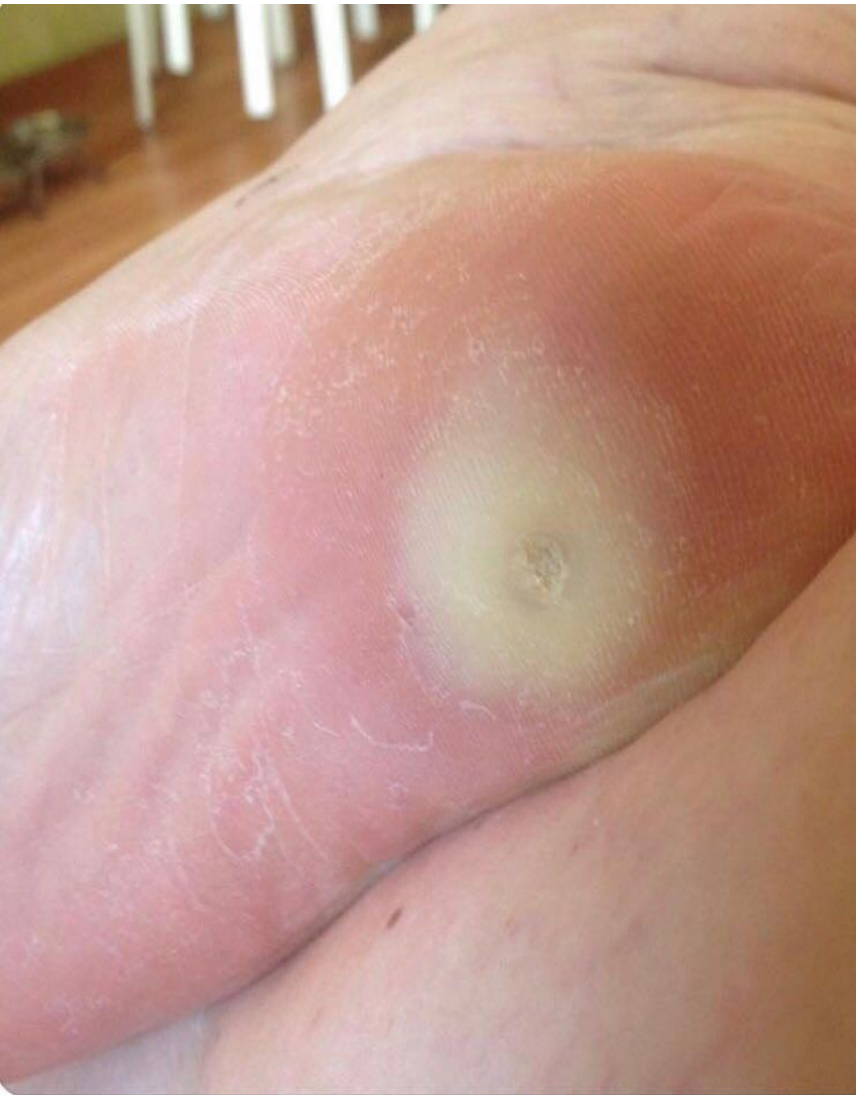

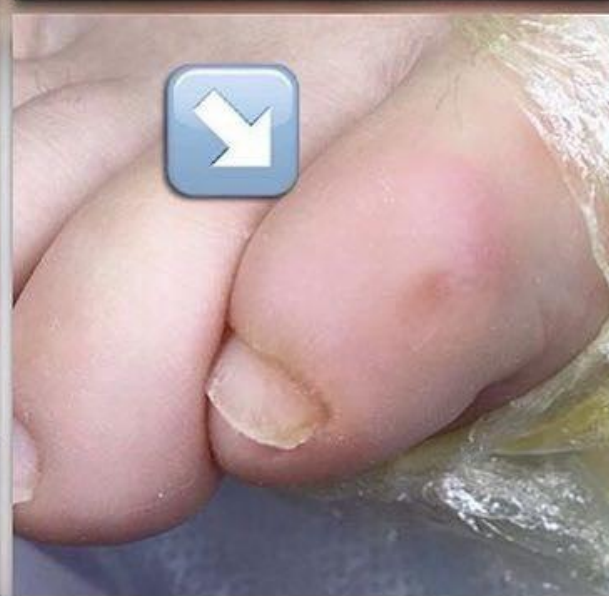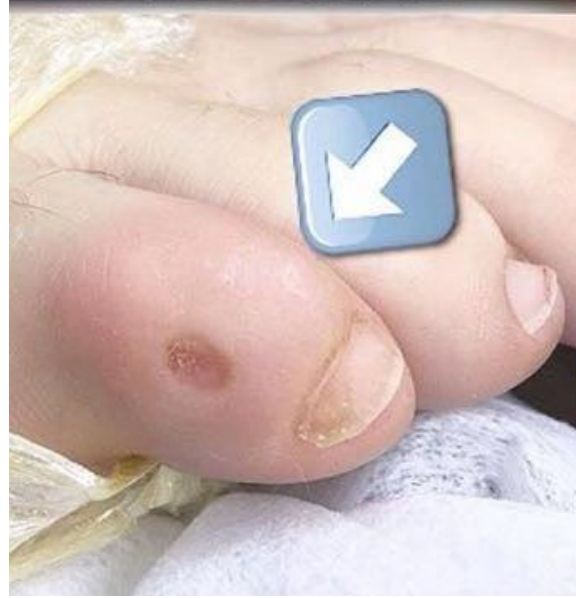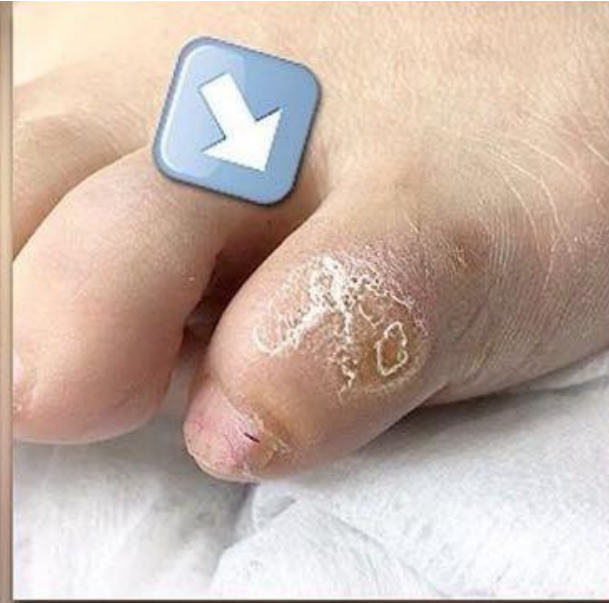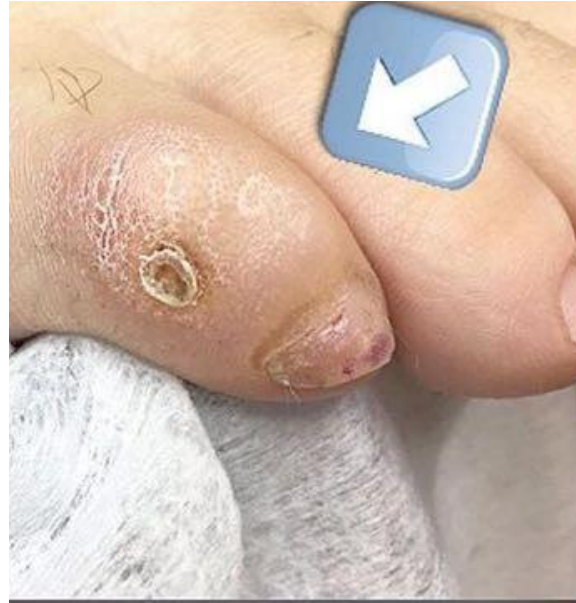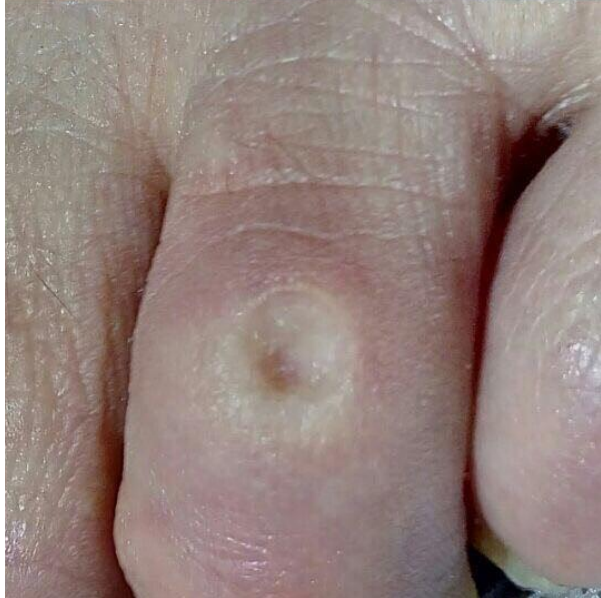







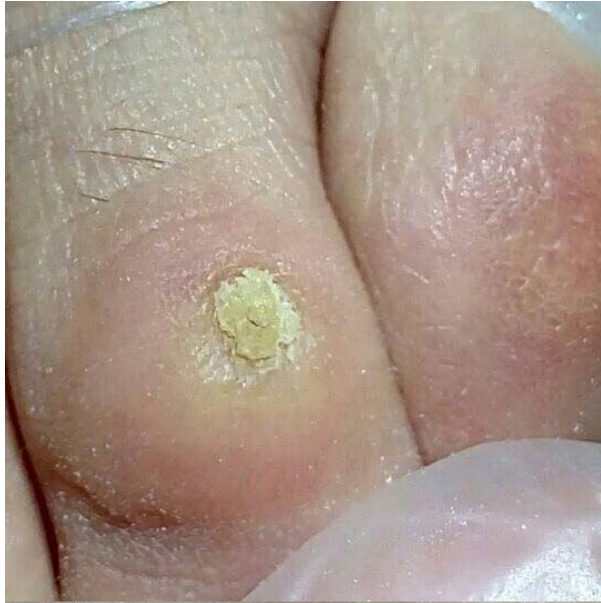
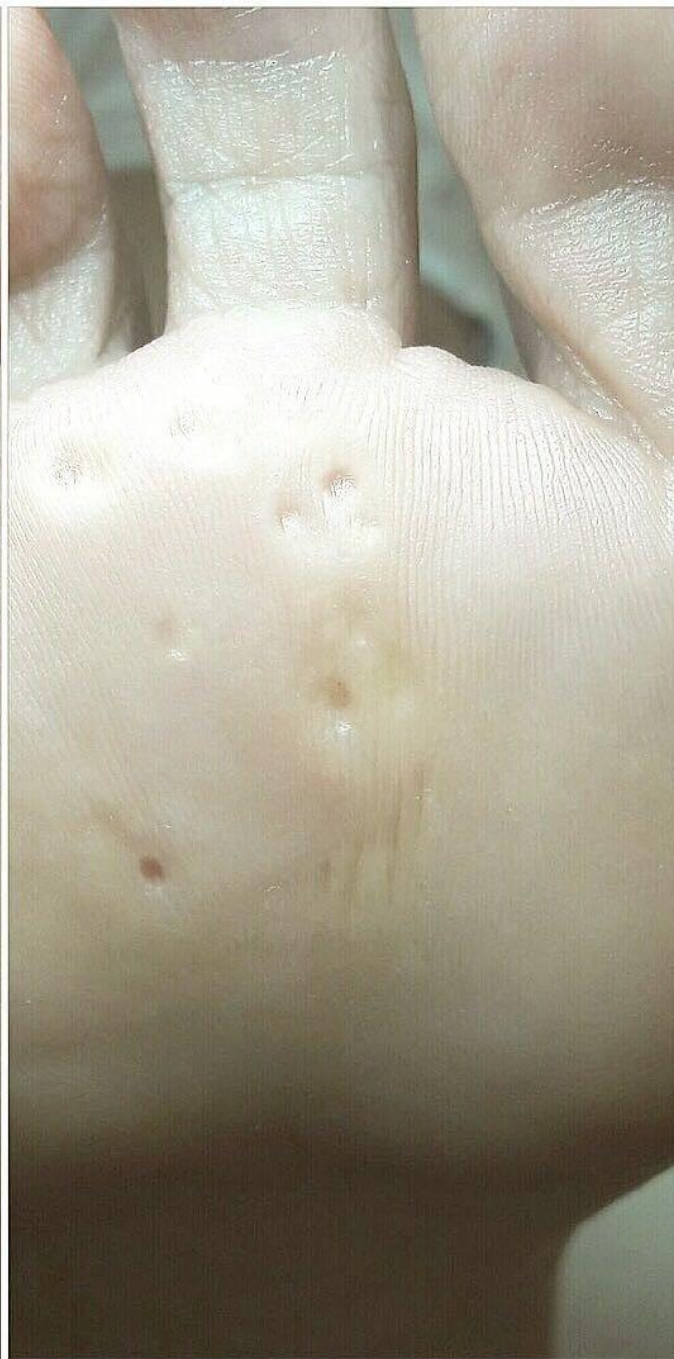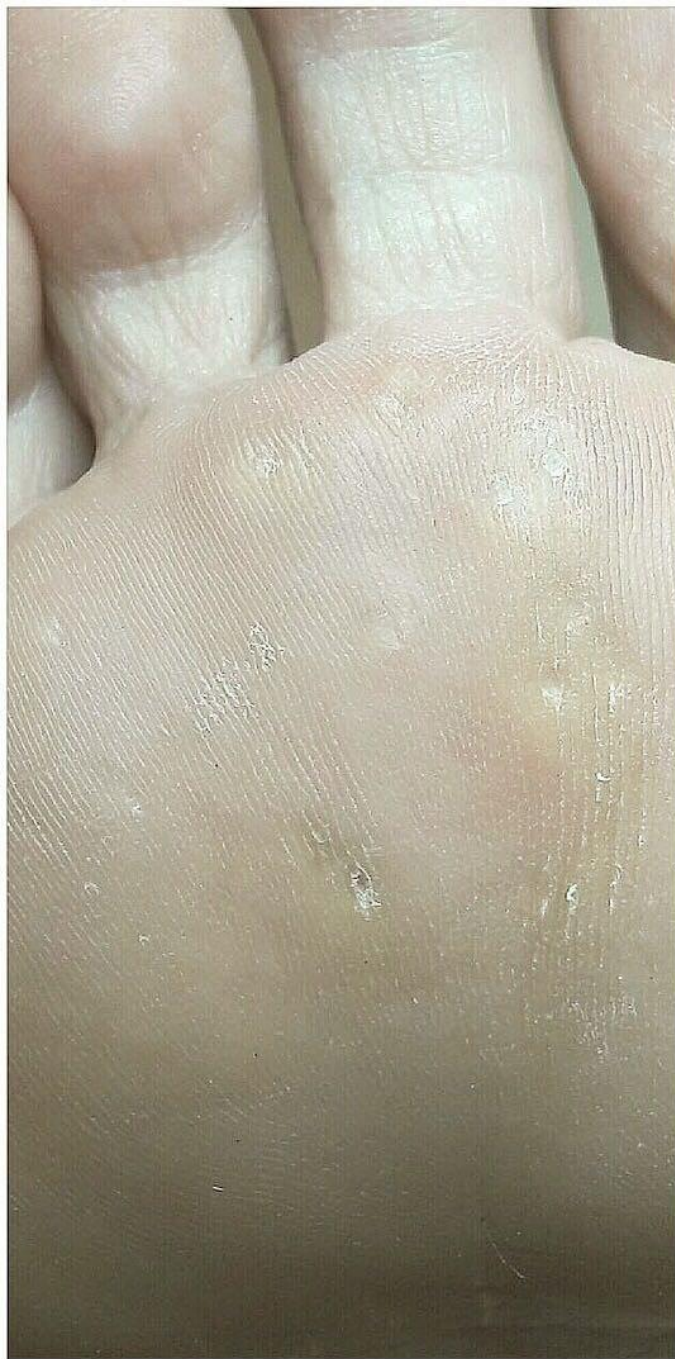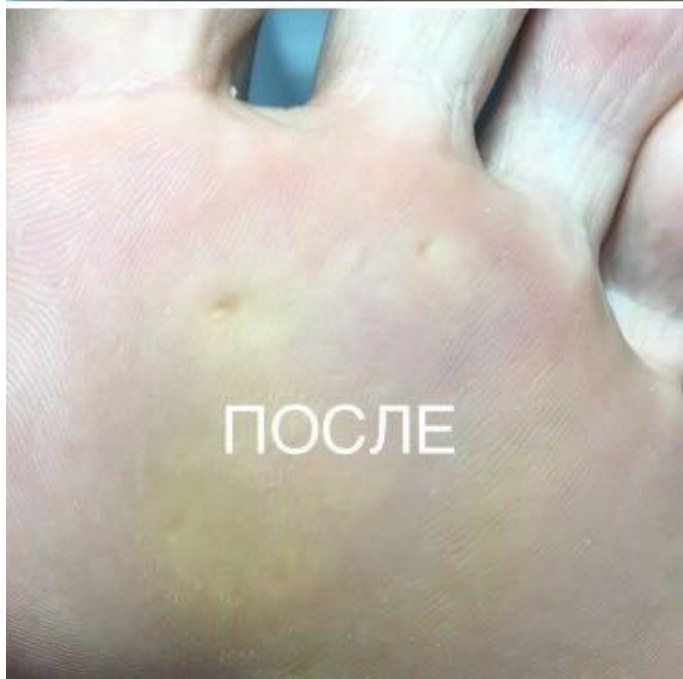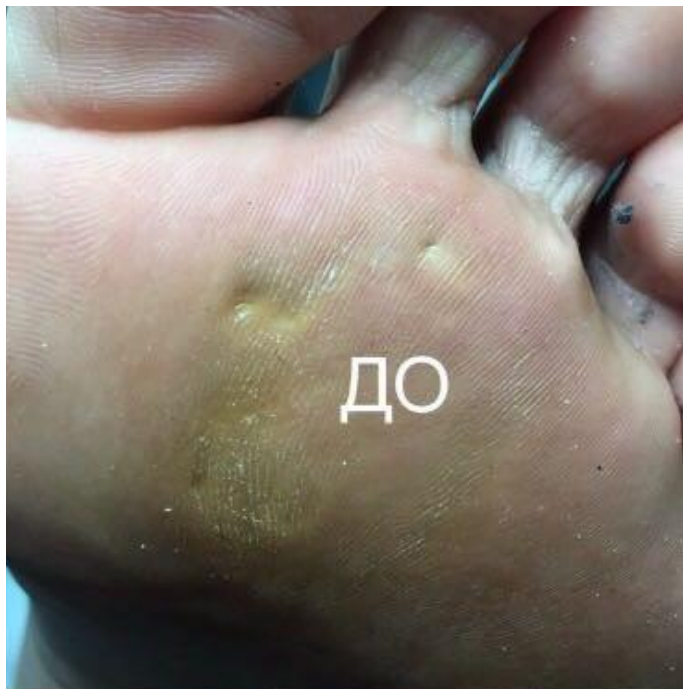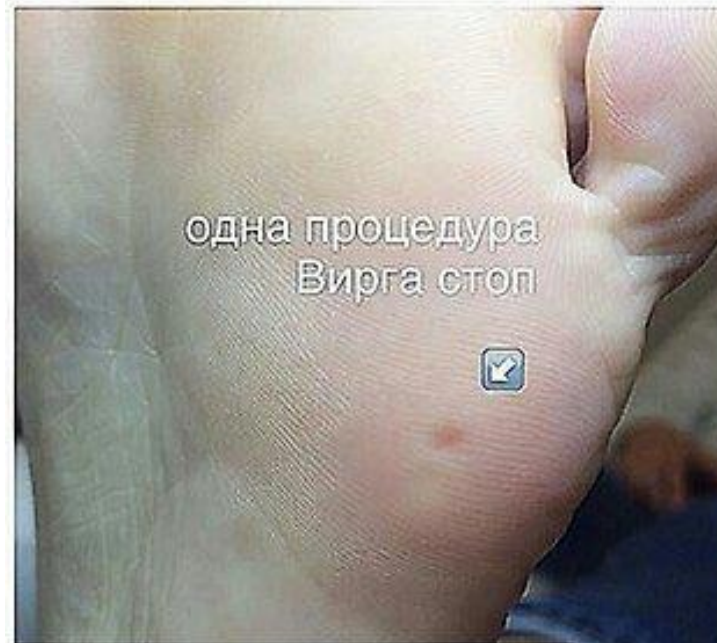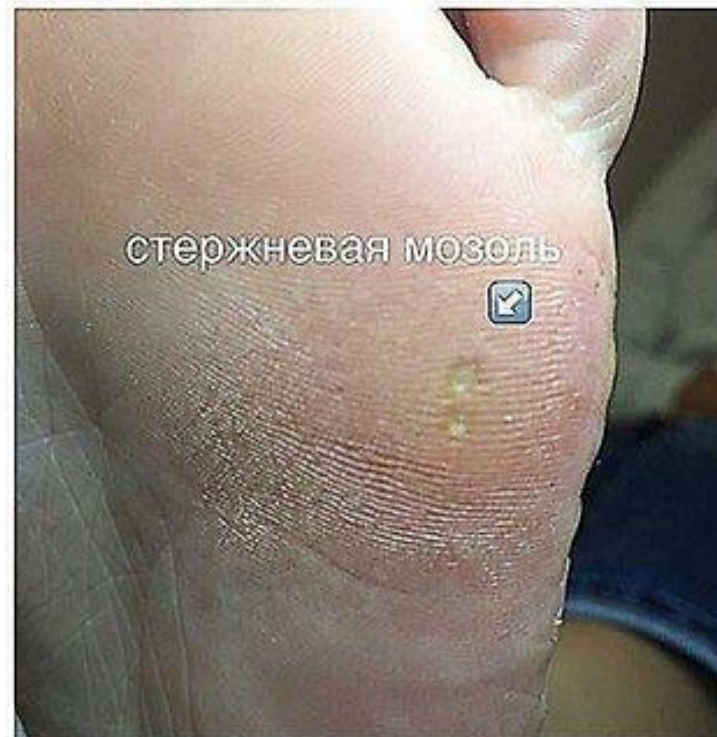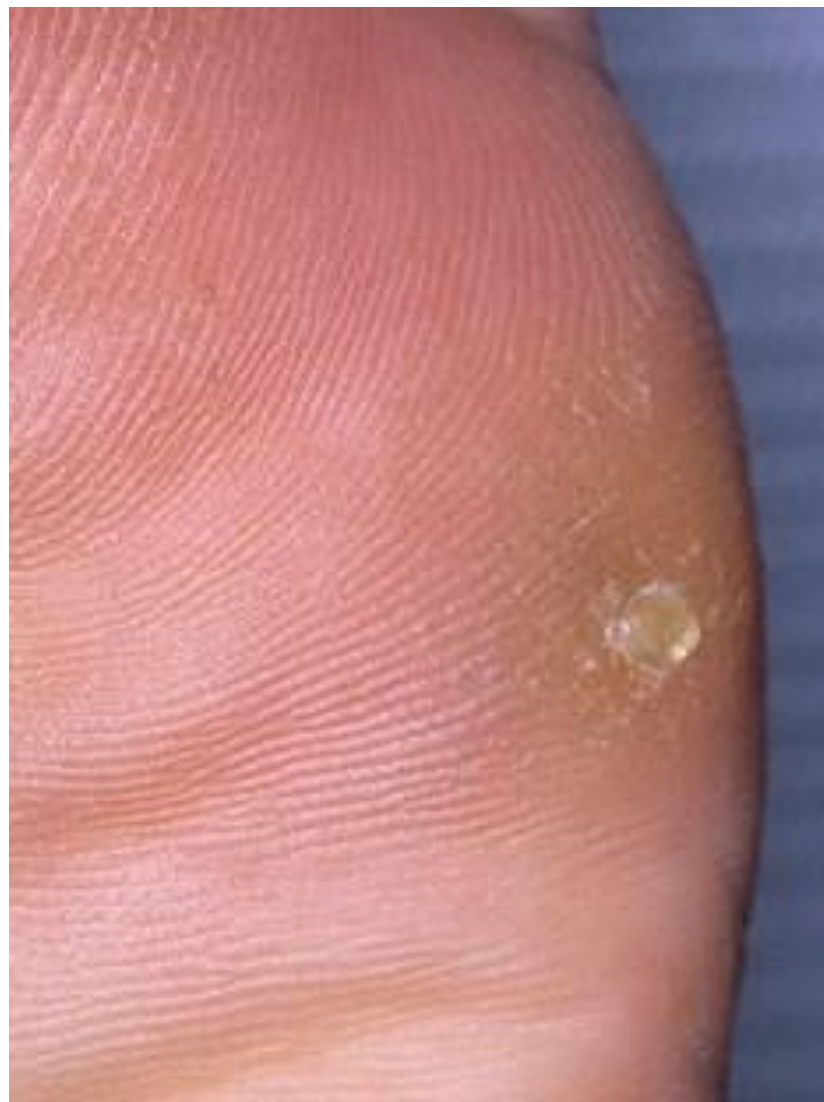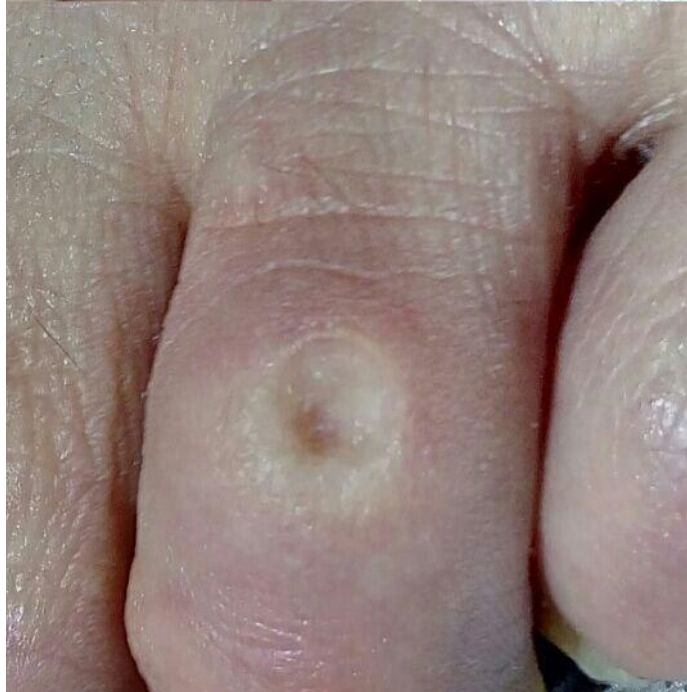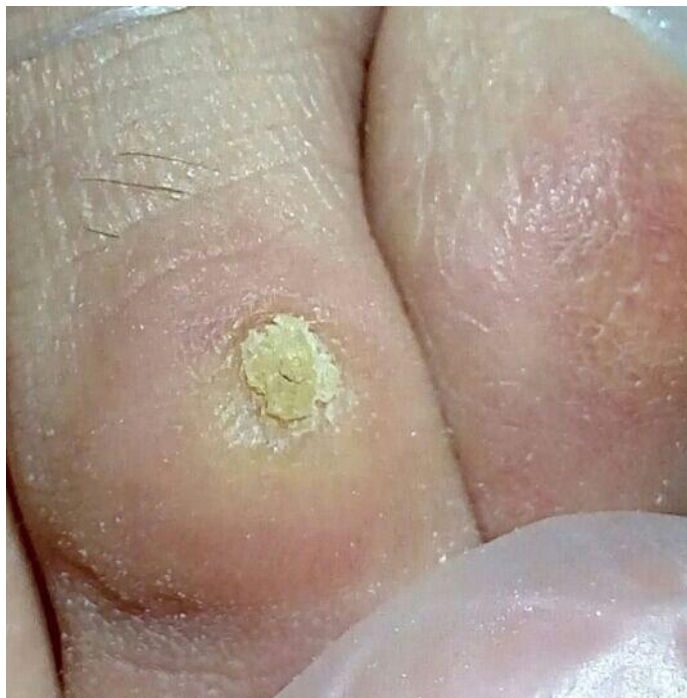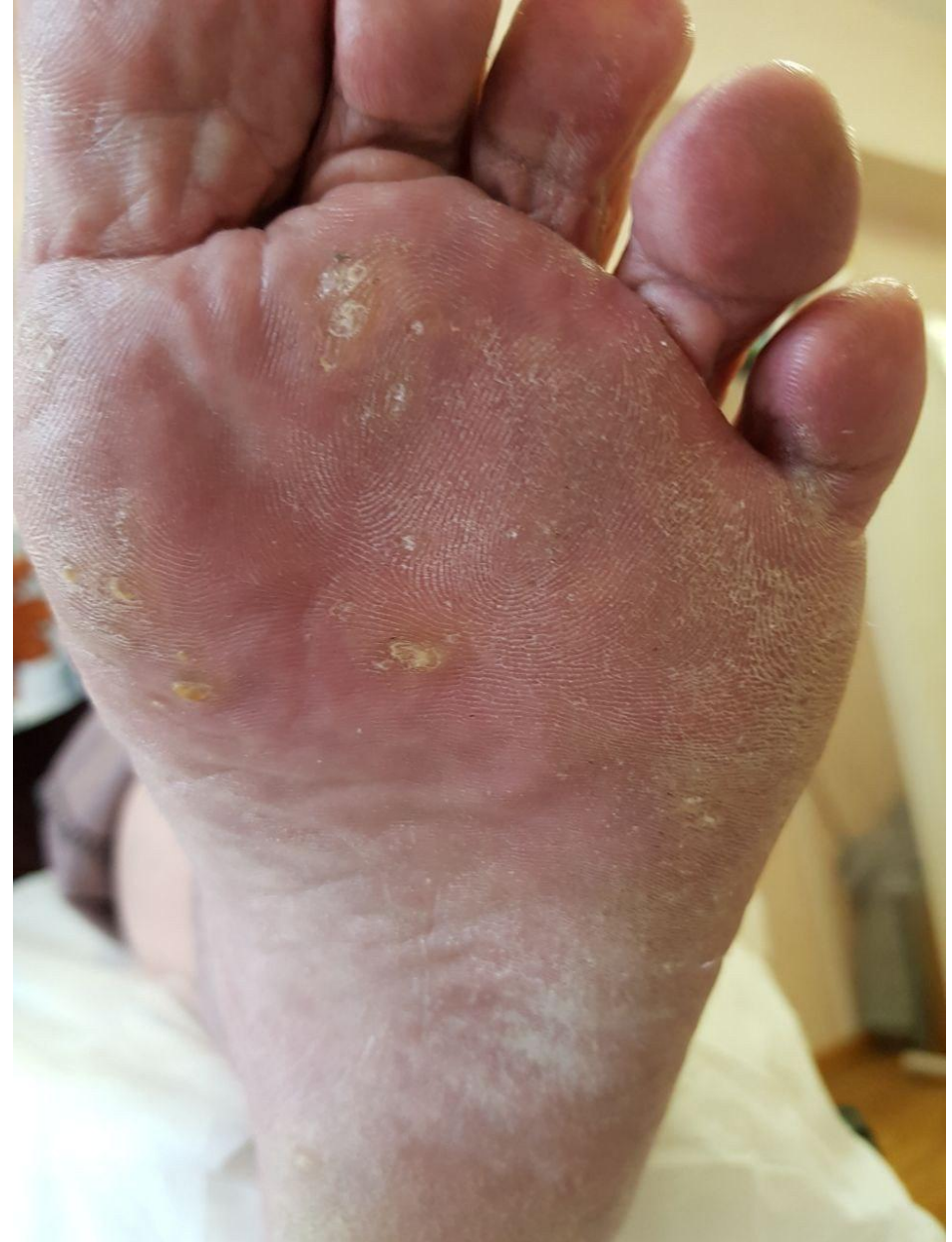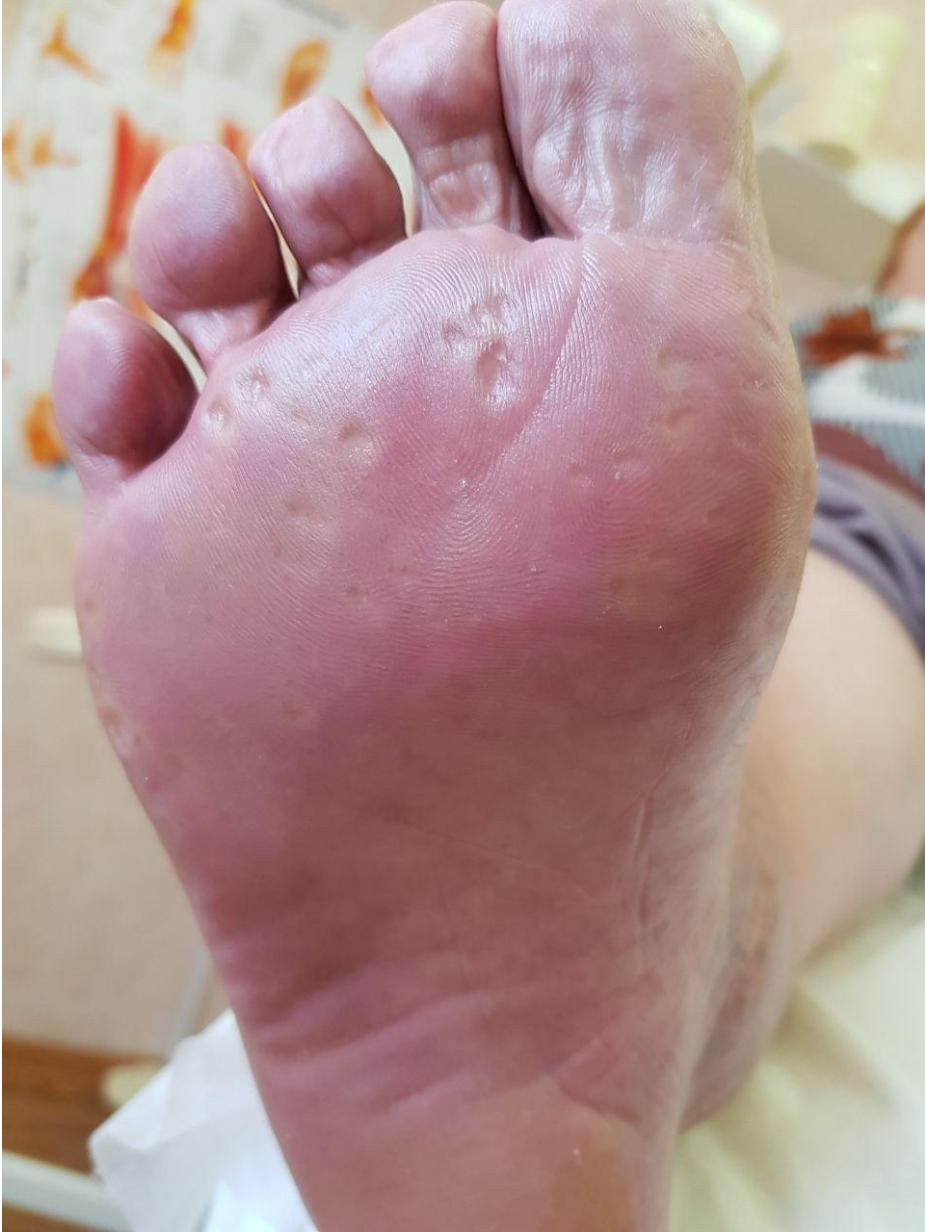Стержневые мозоли

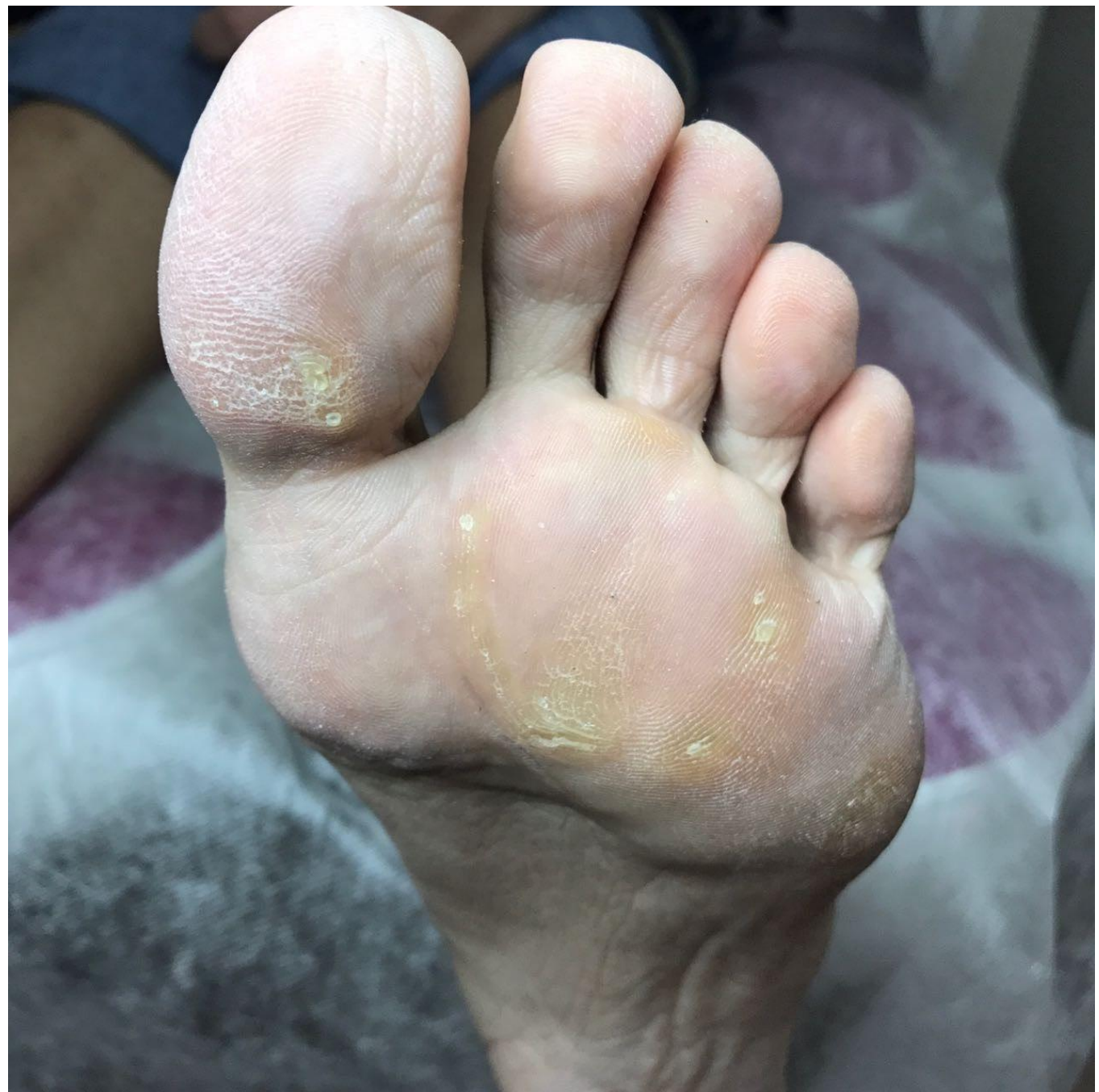
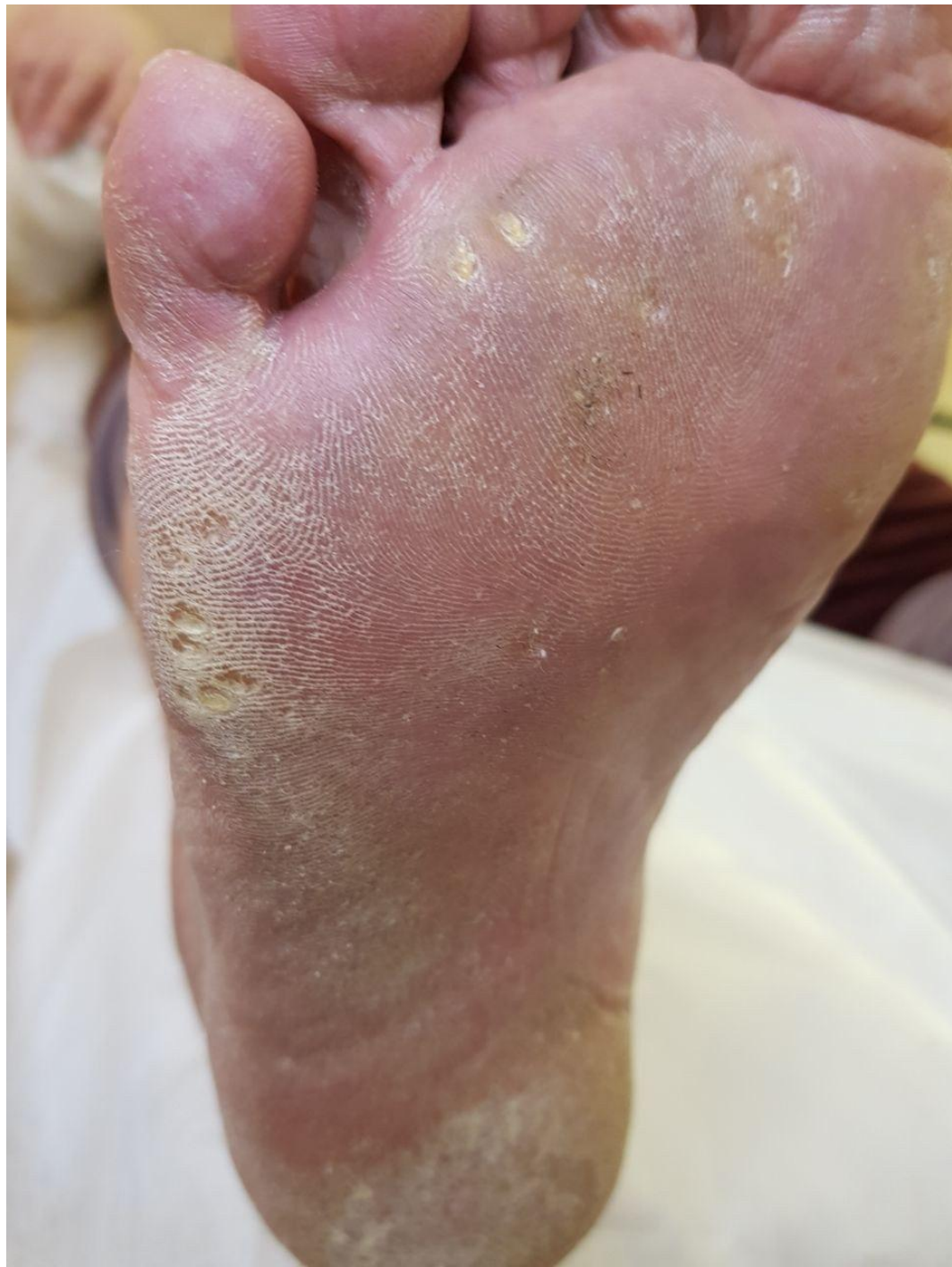


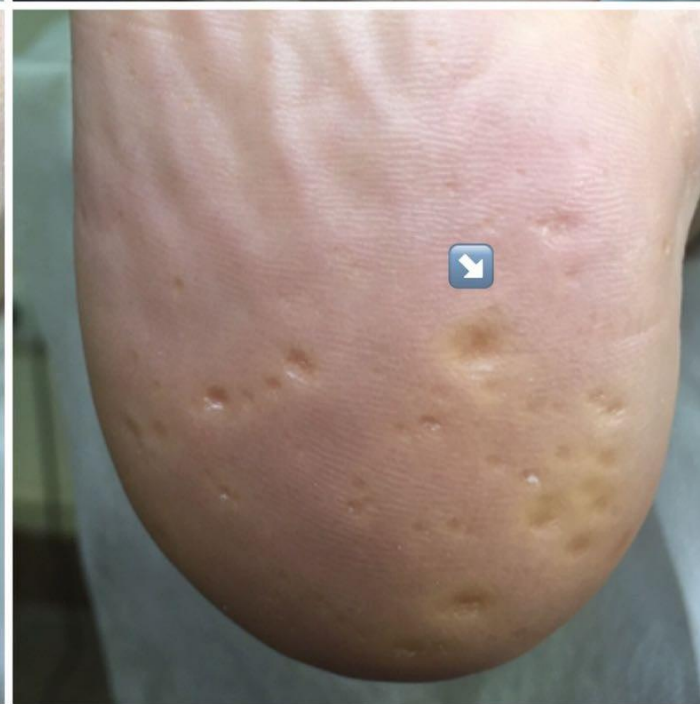
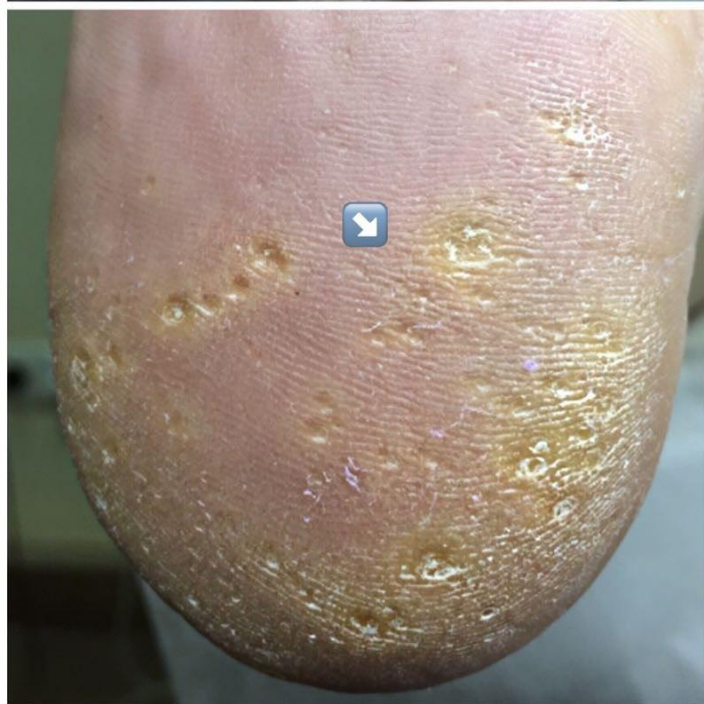
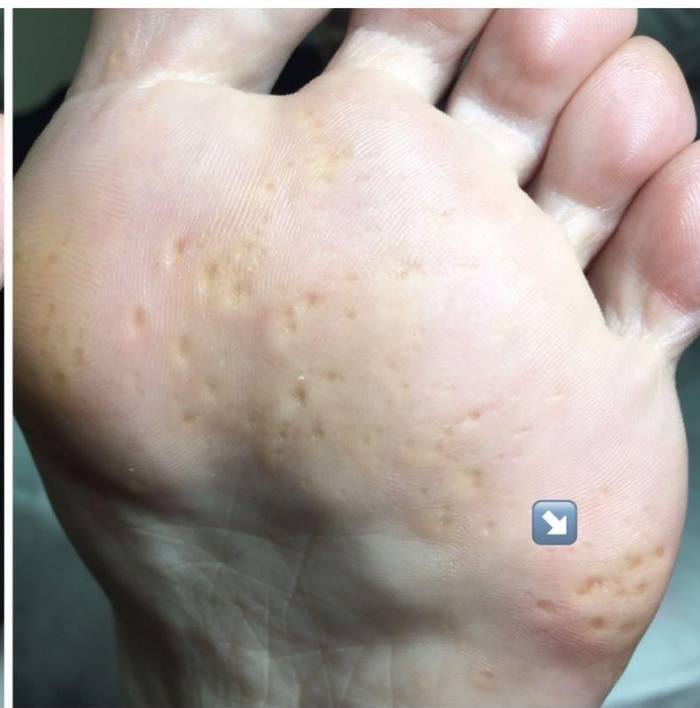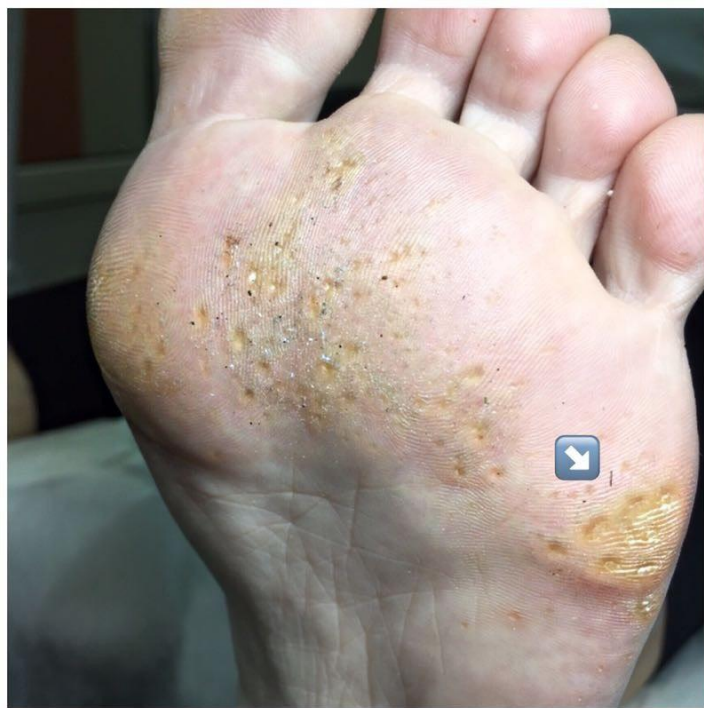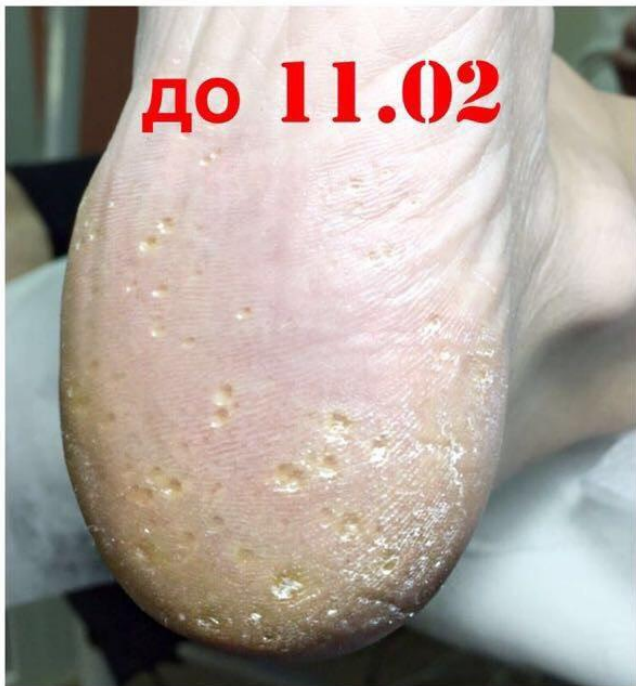Точечная кератодермия Бенъе



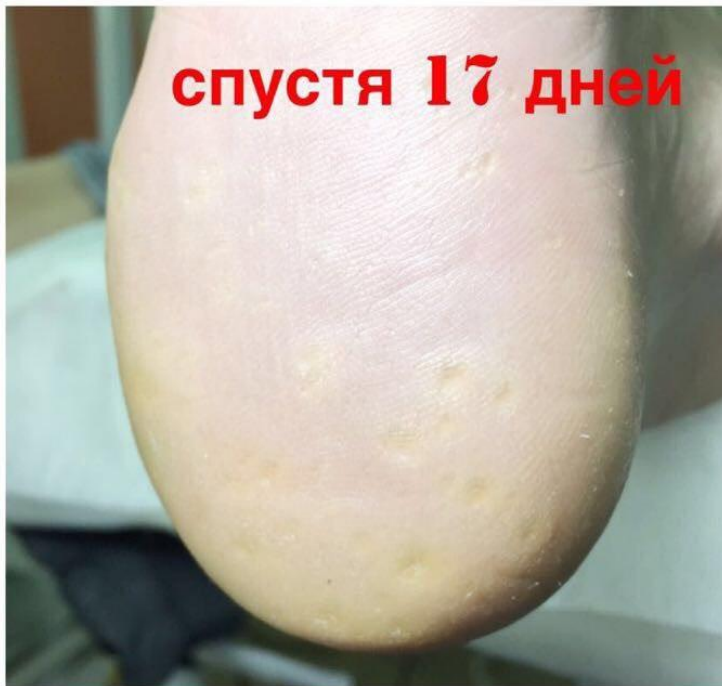



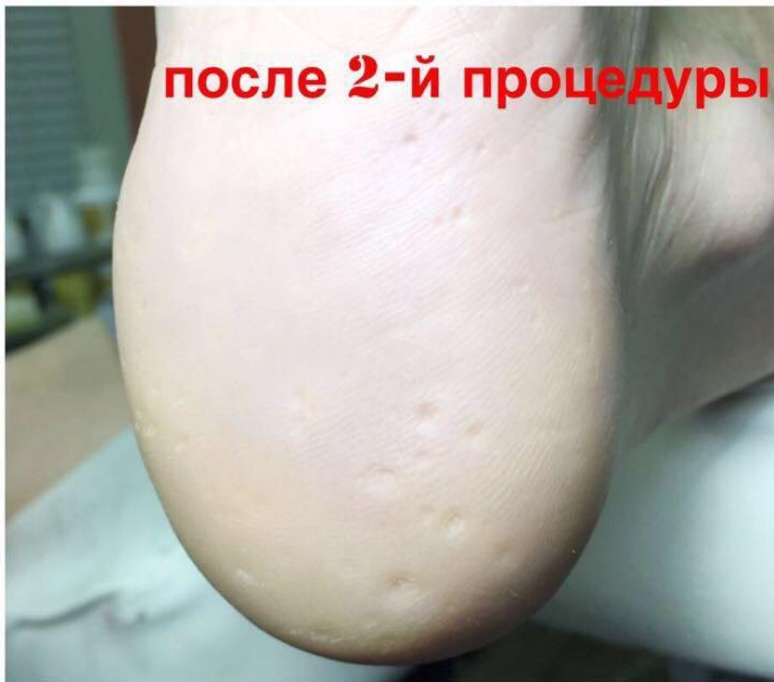до 11.02



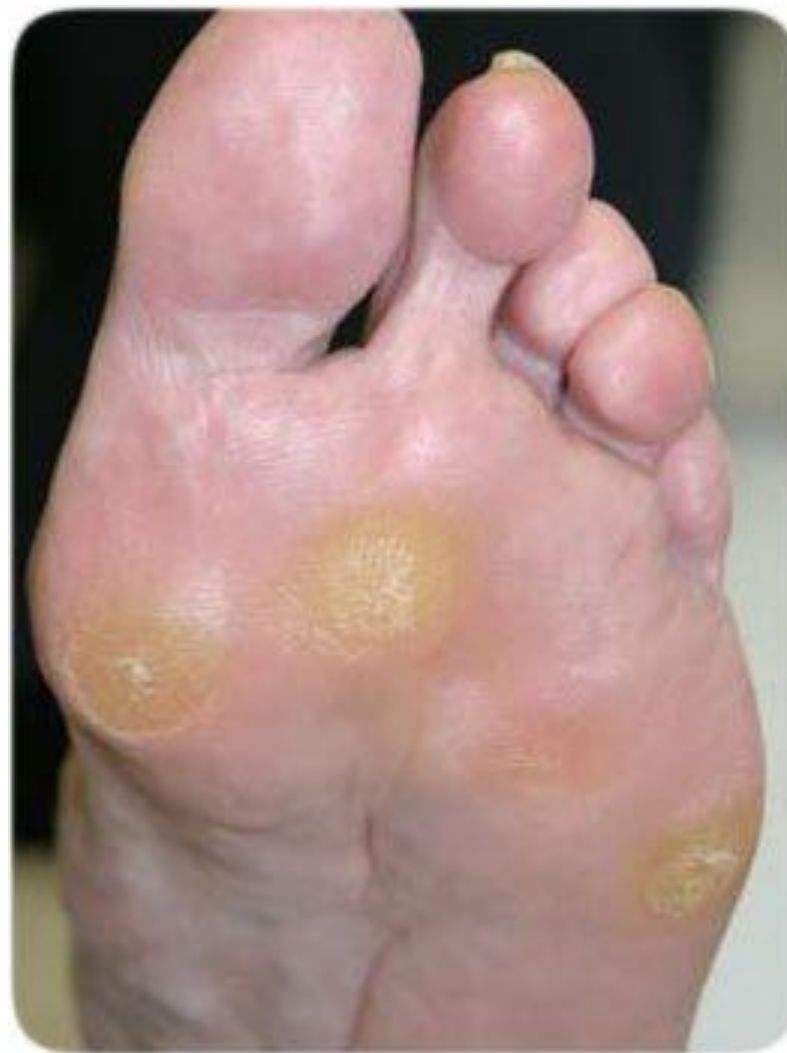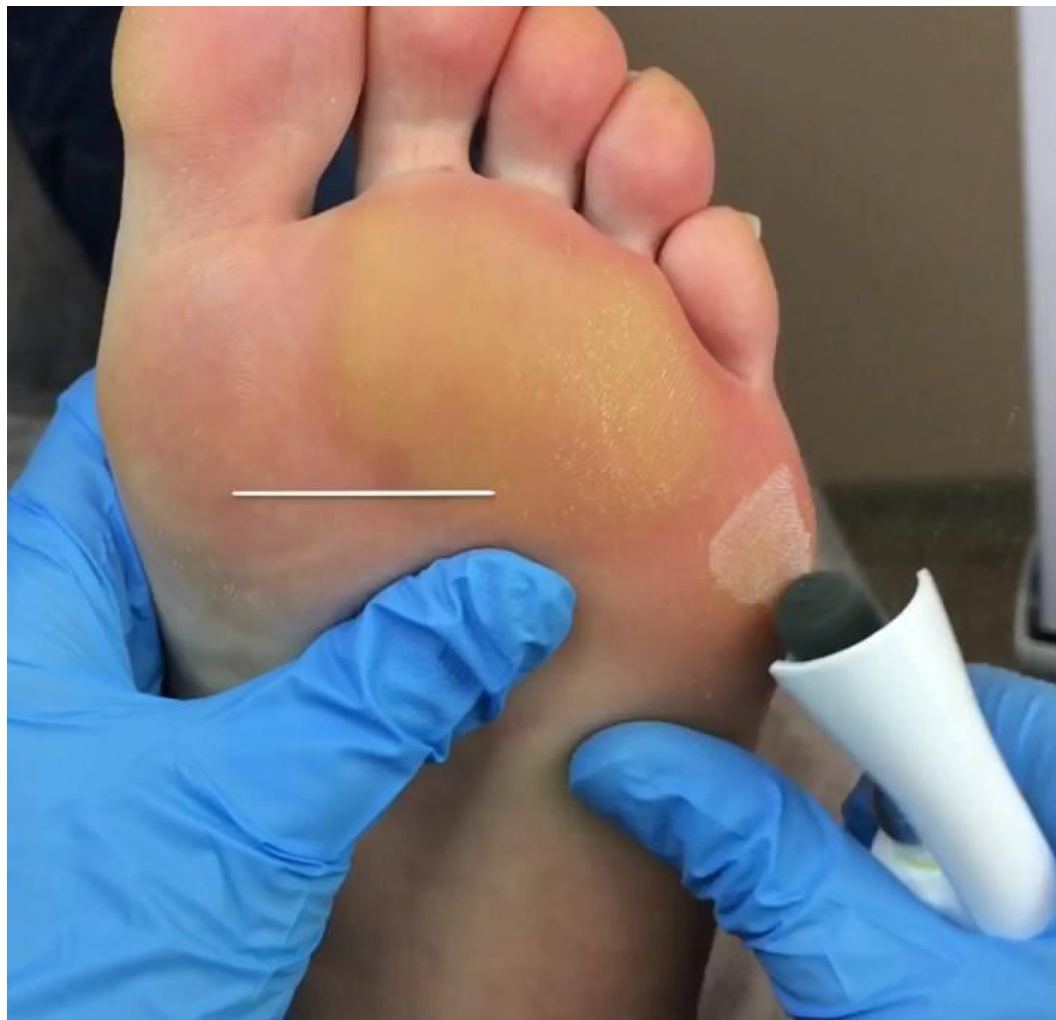спустя 17 дней

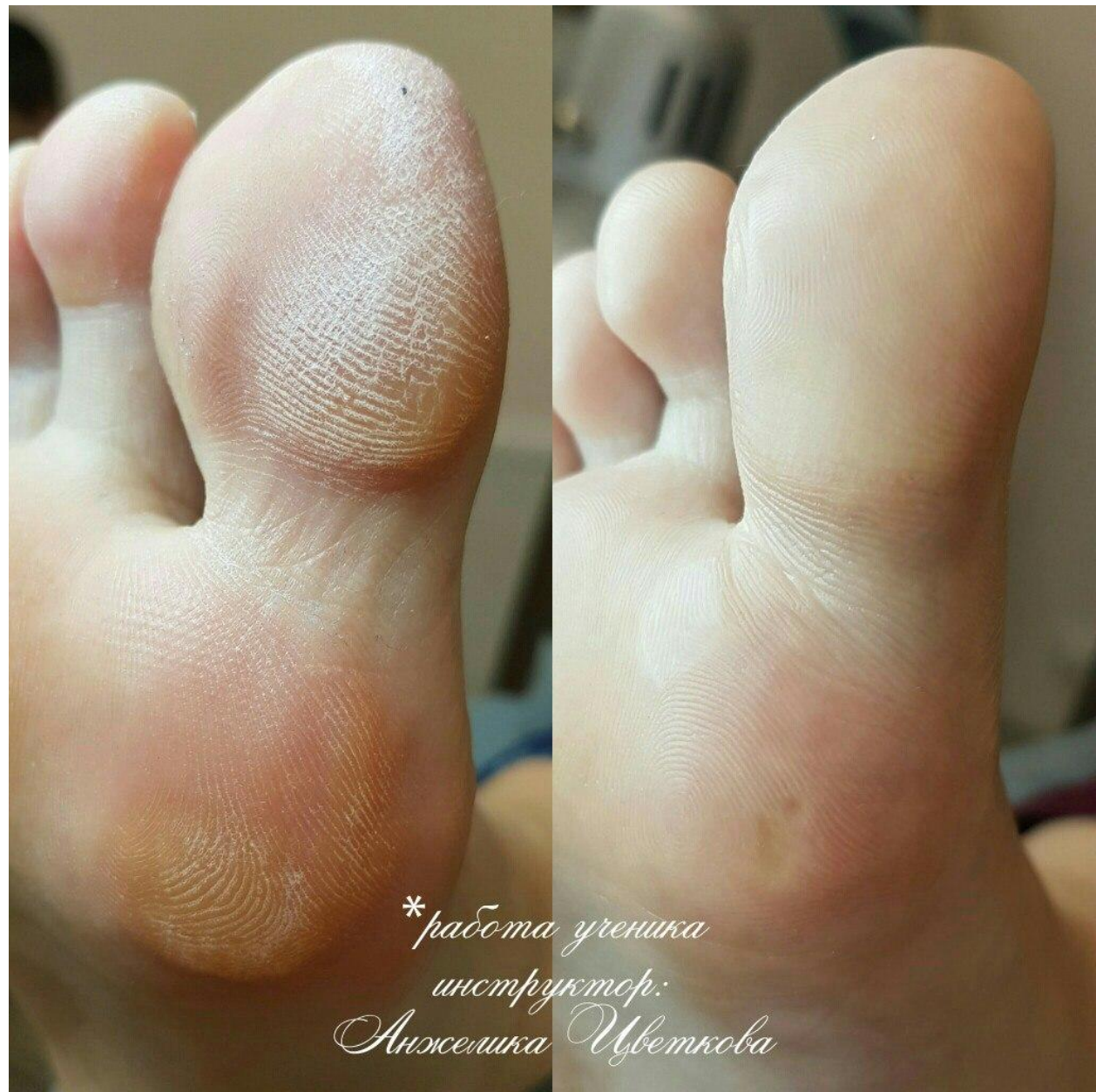
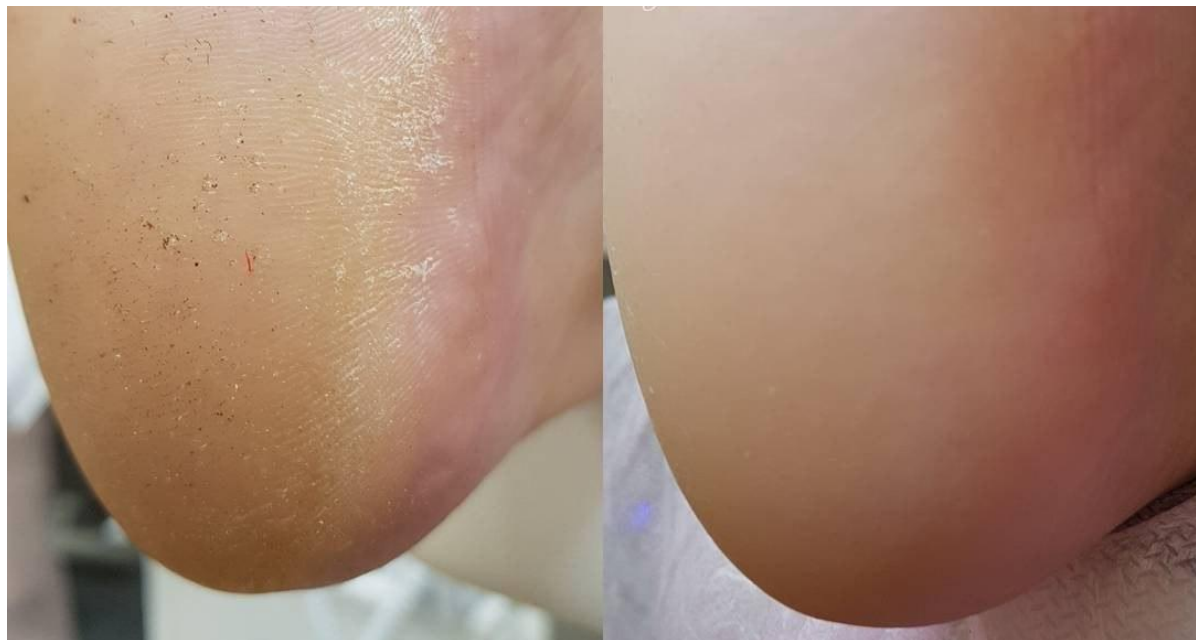
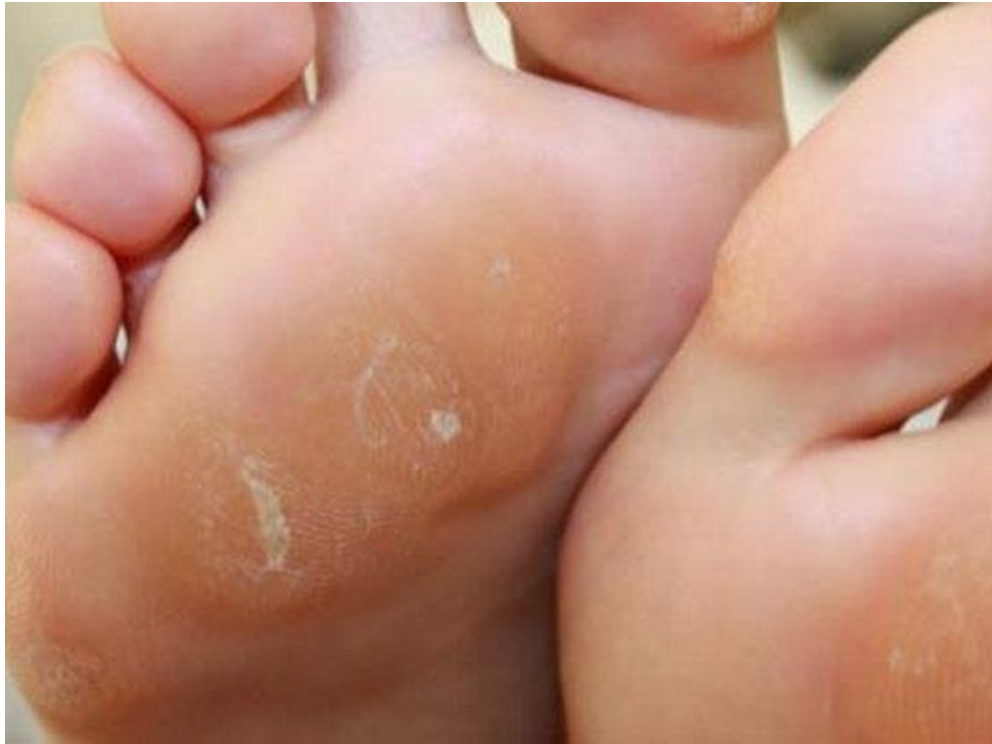после 2-й процедуры

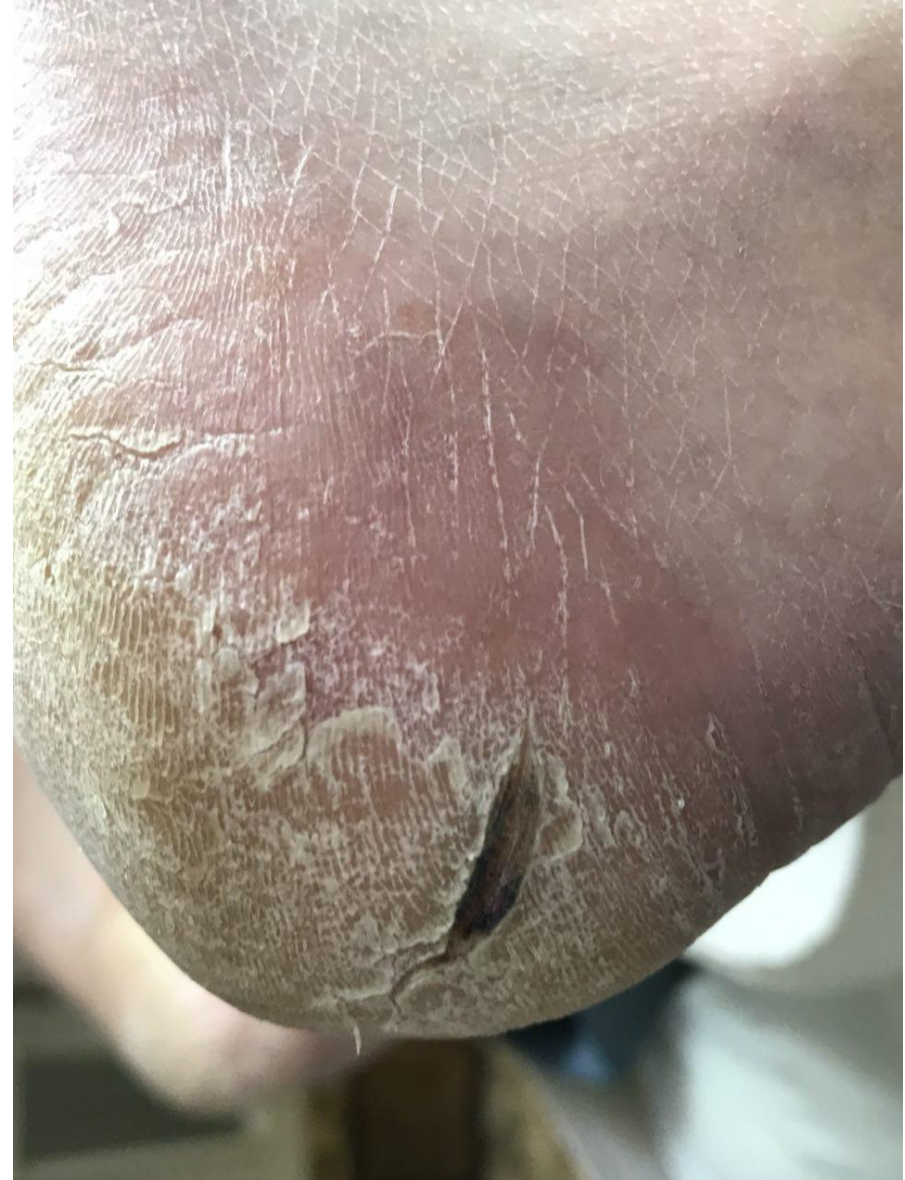
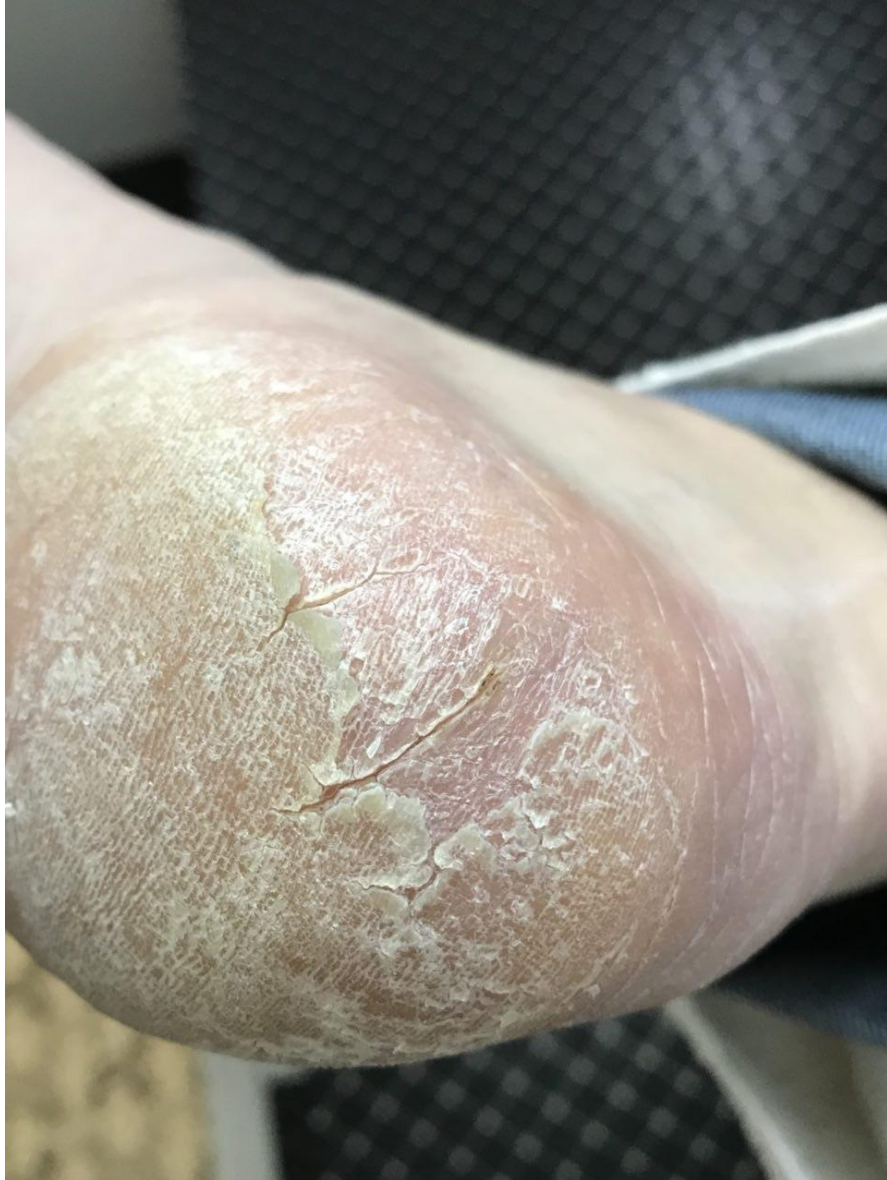
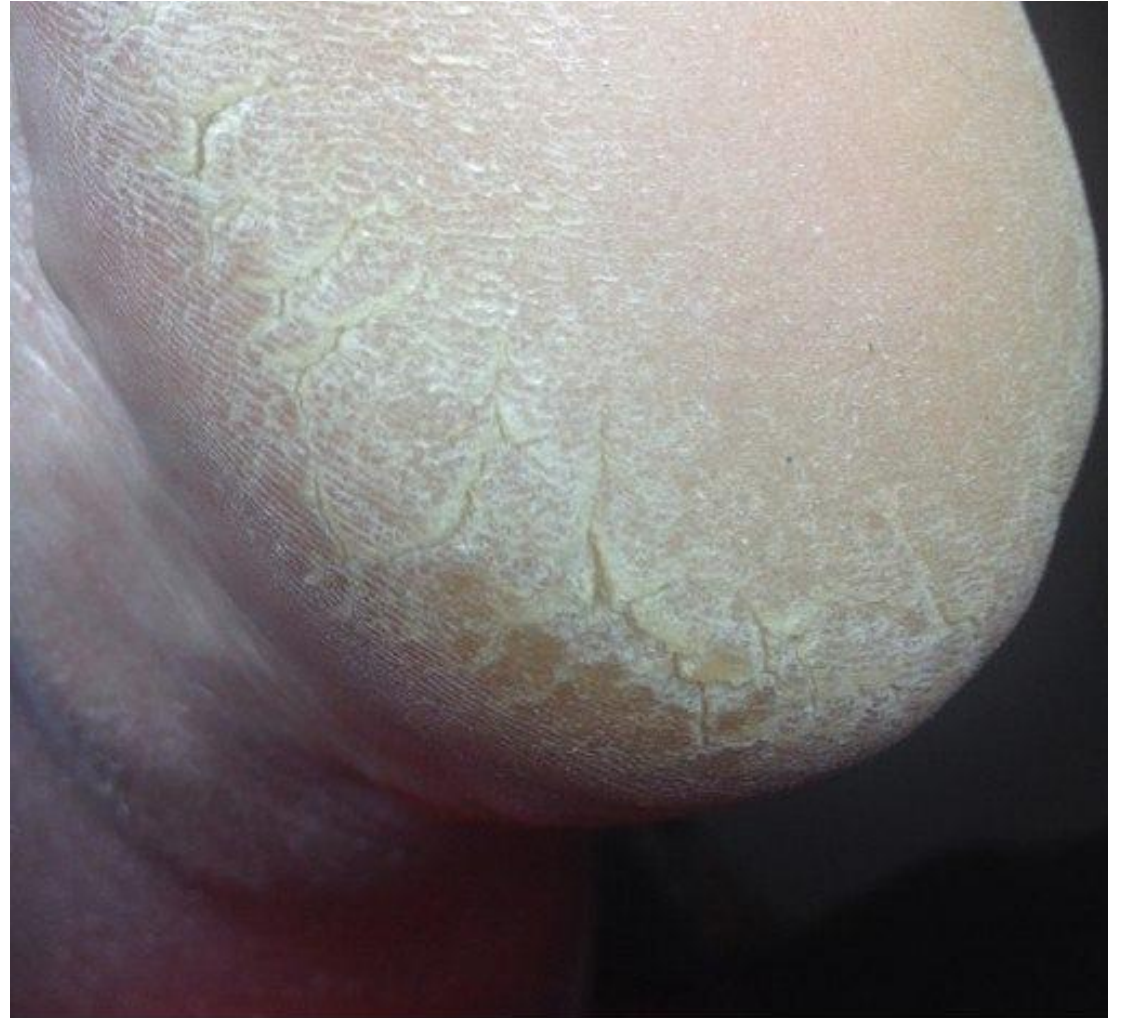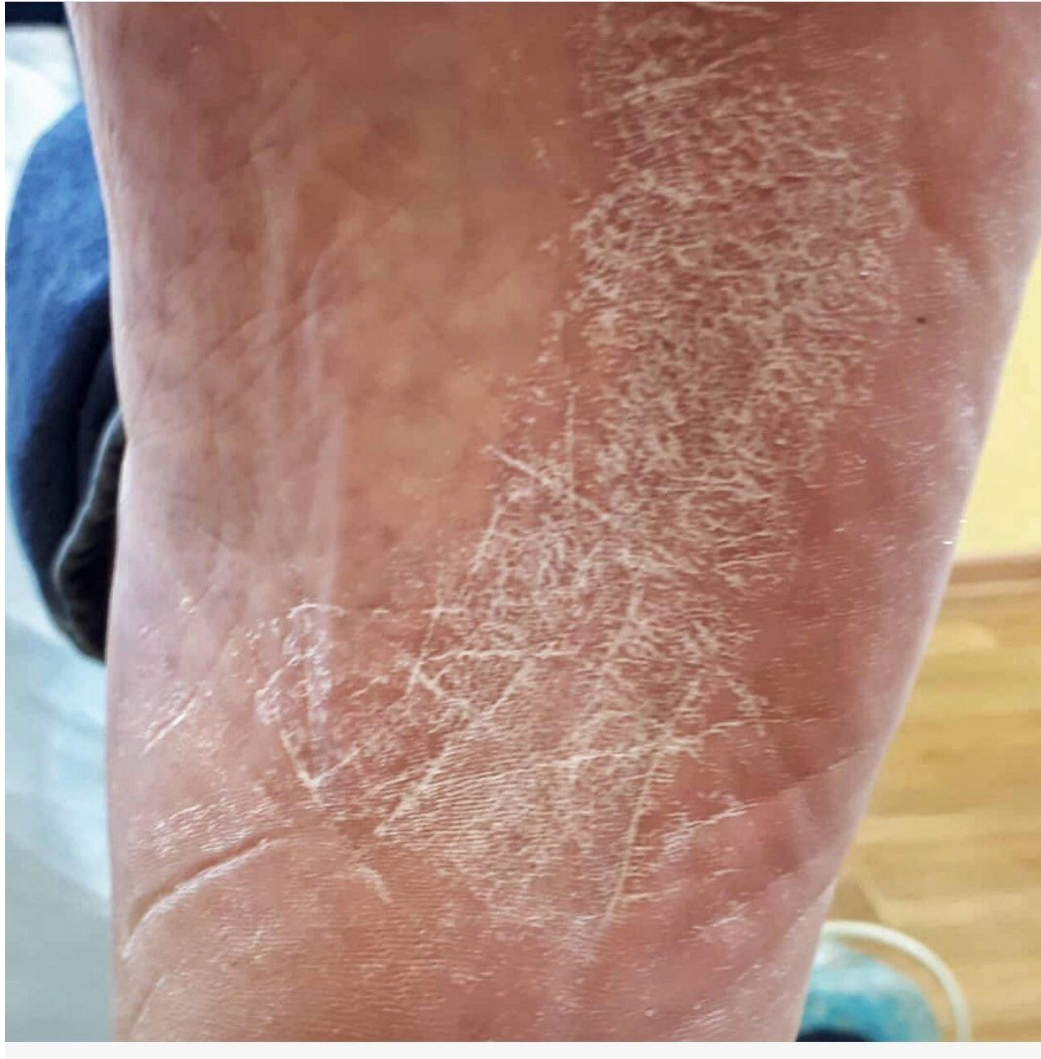Омозолелости

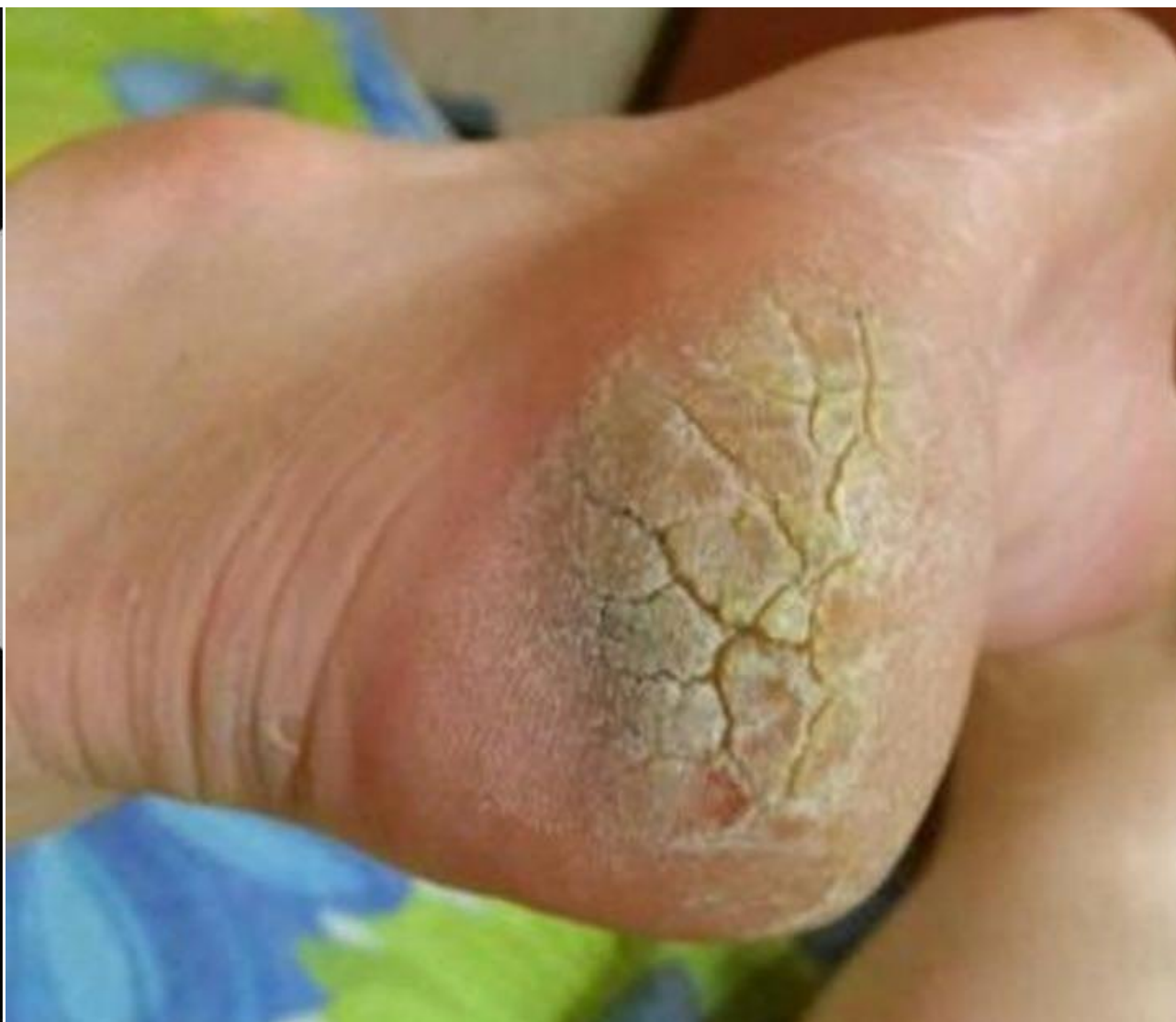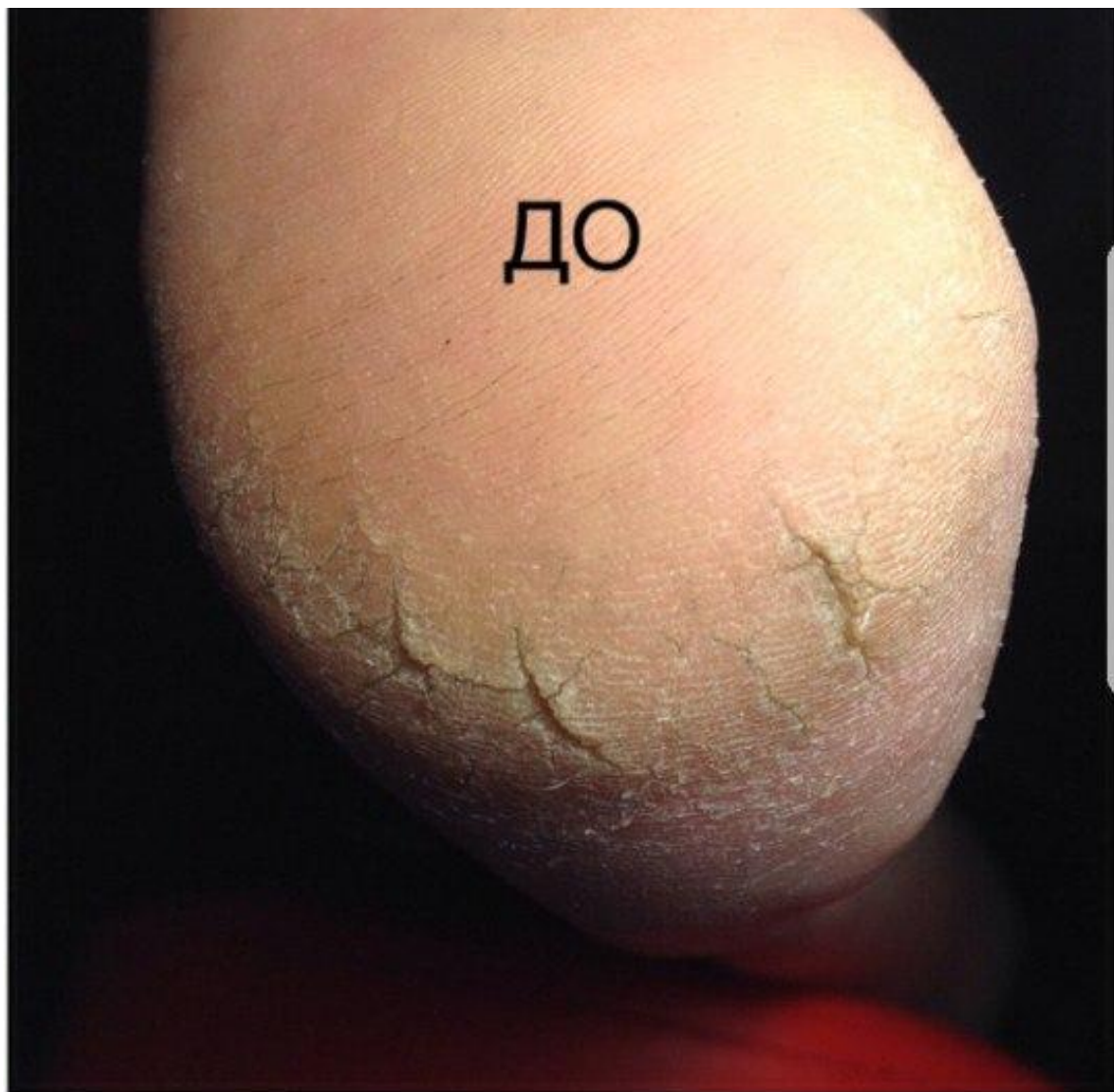



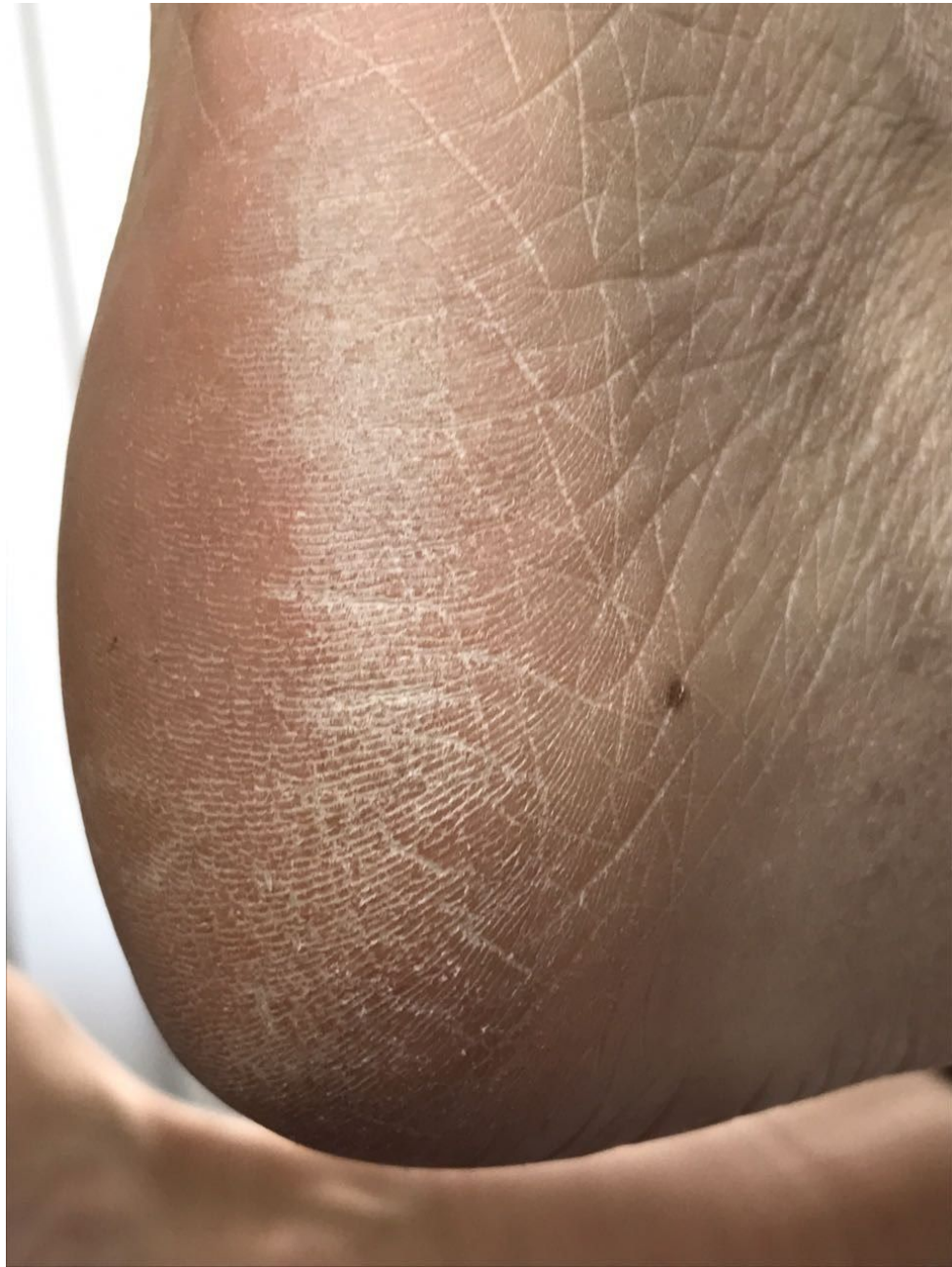
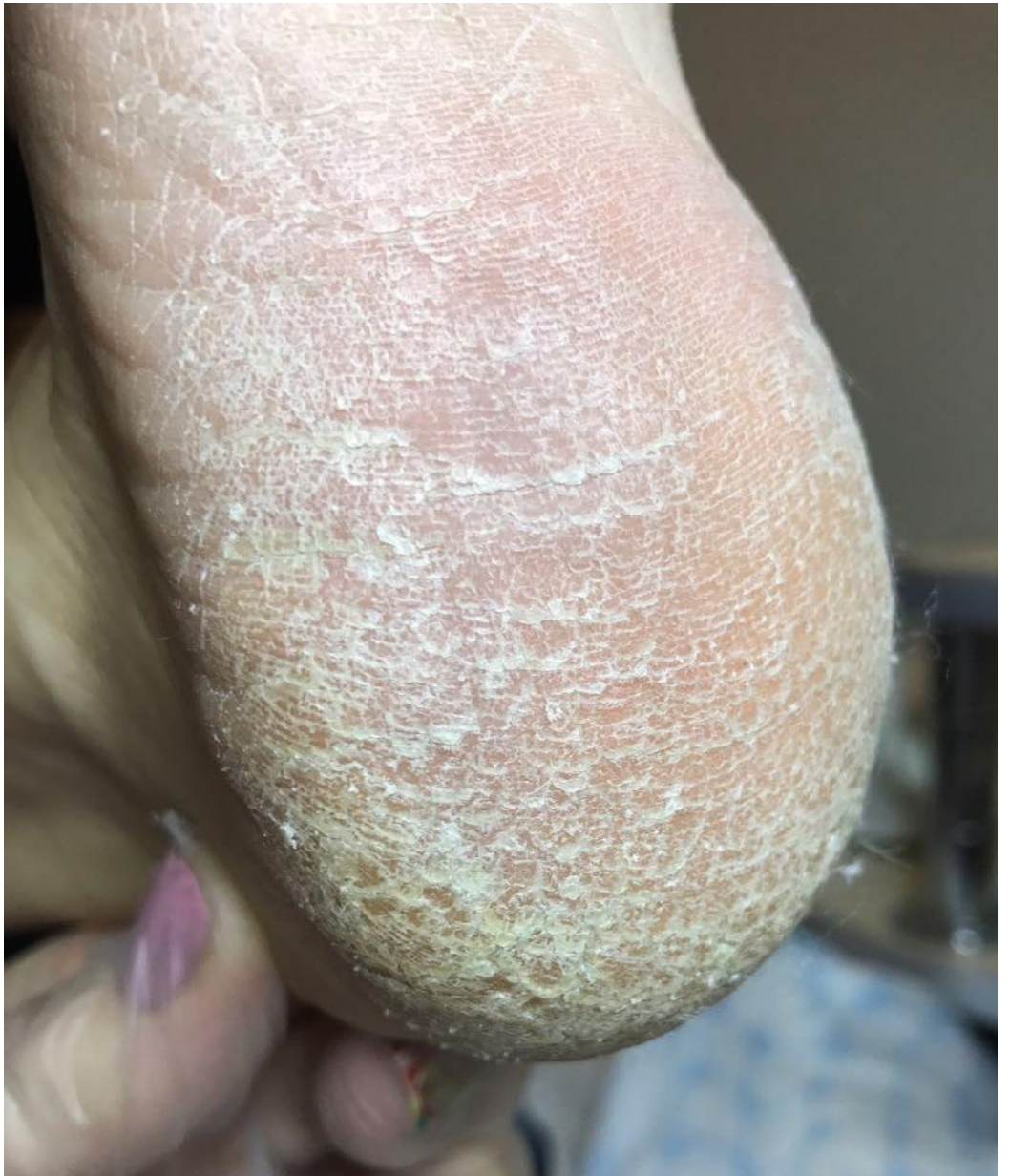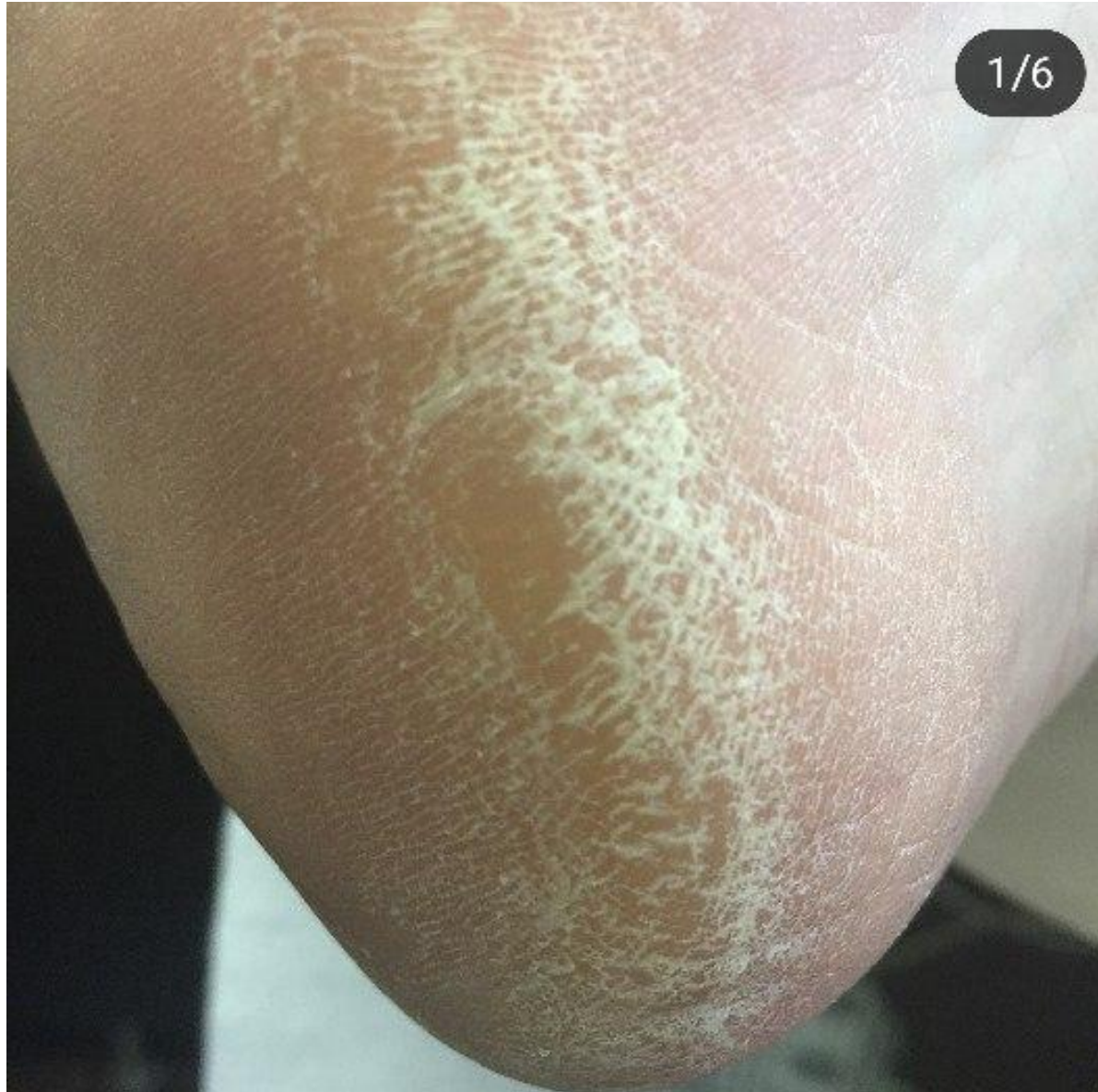Трещины, гиперкератоз

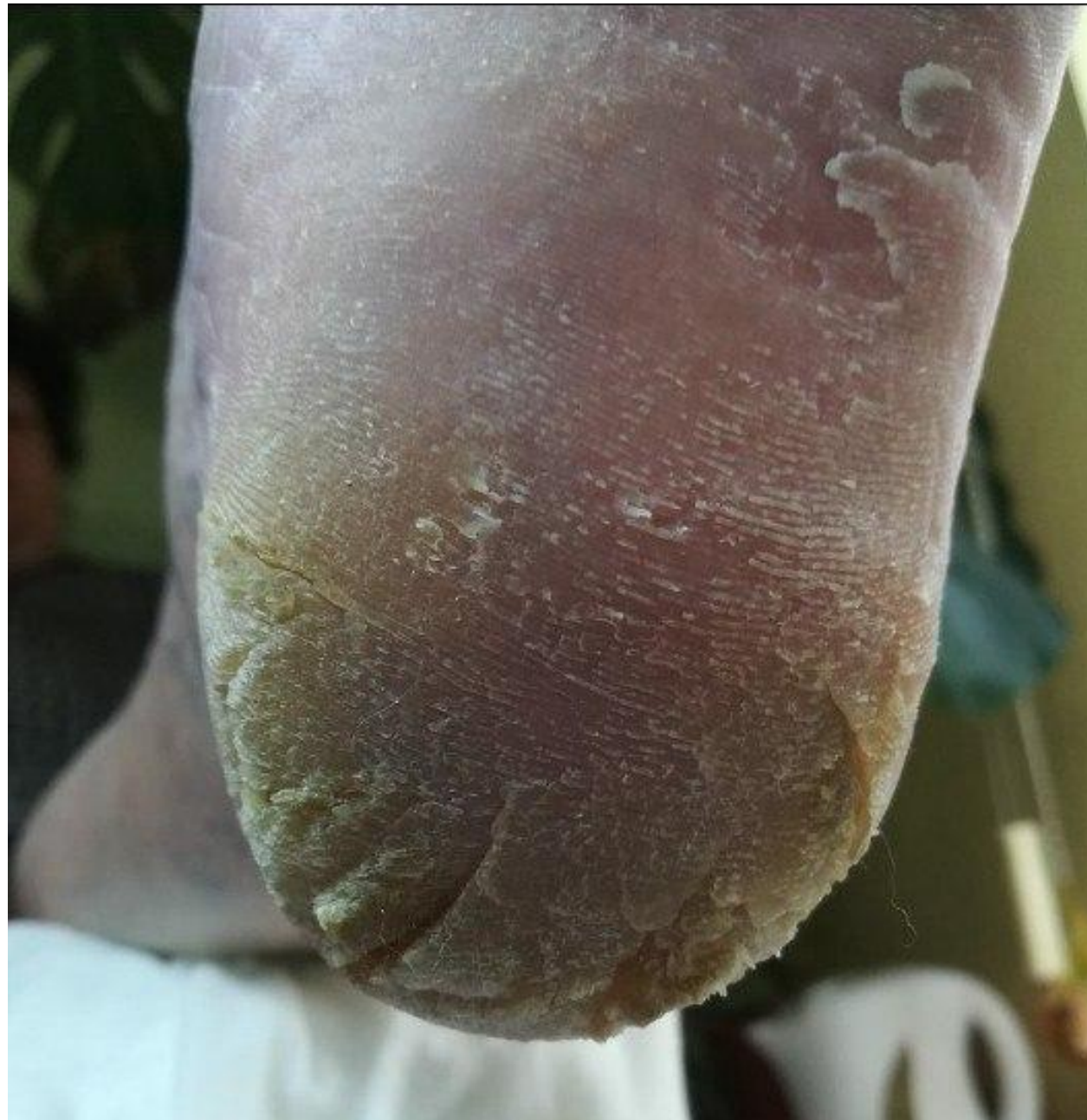
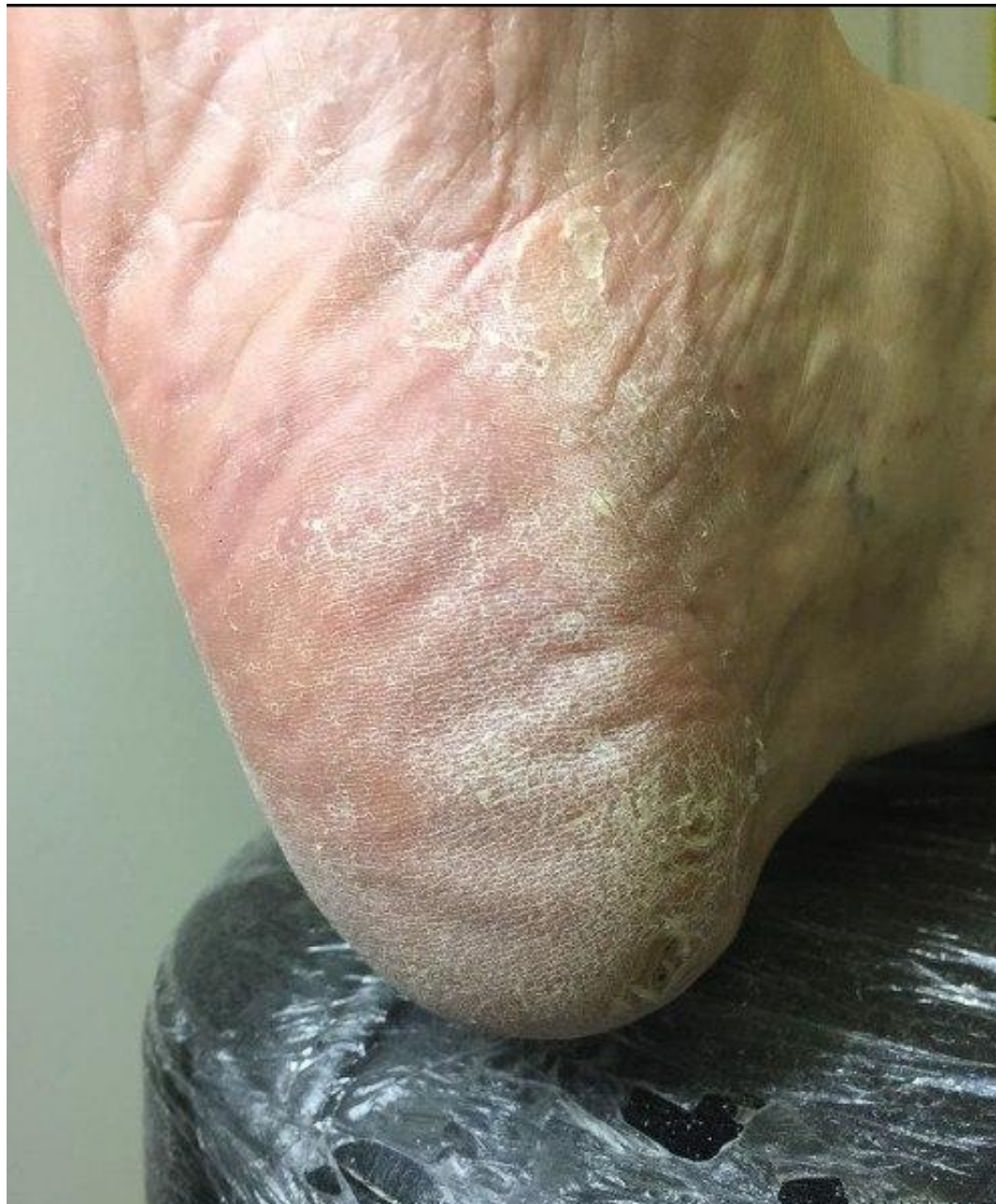


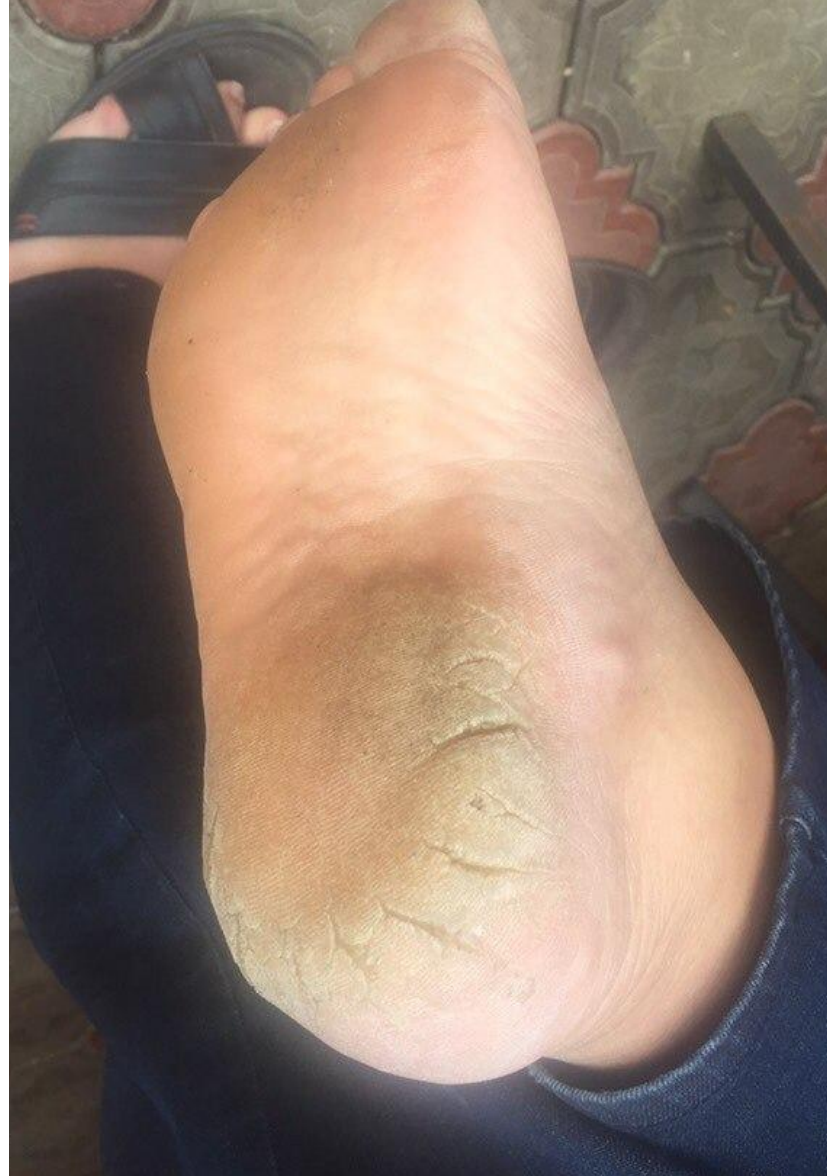
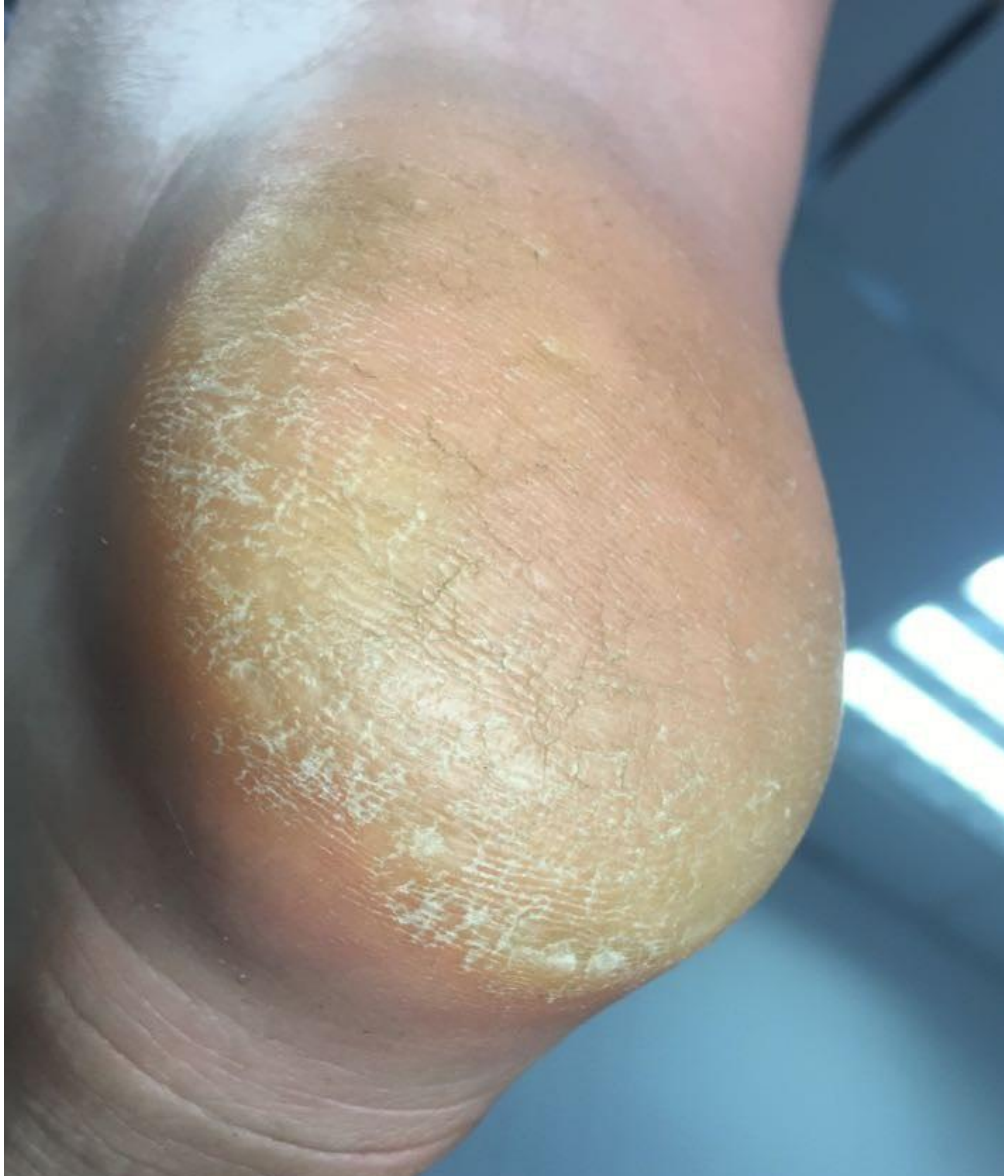


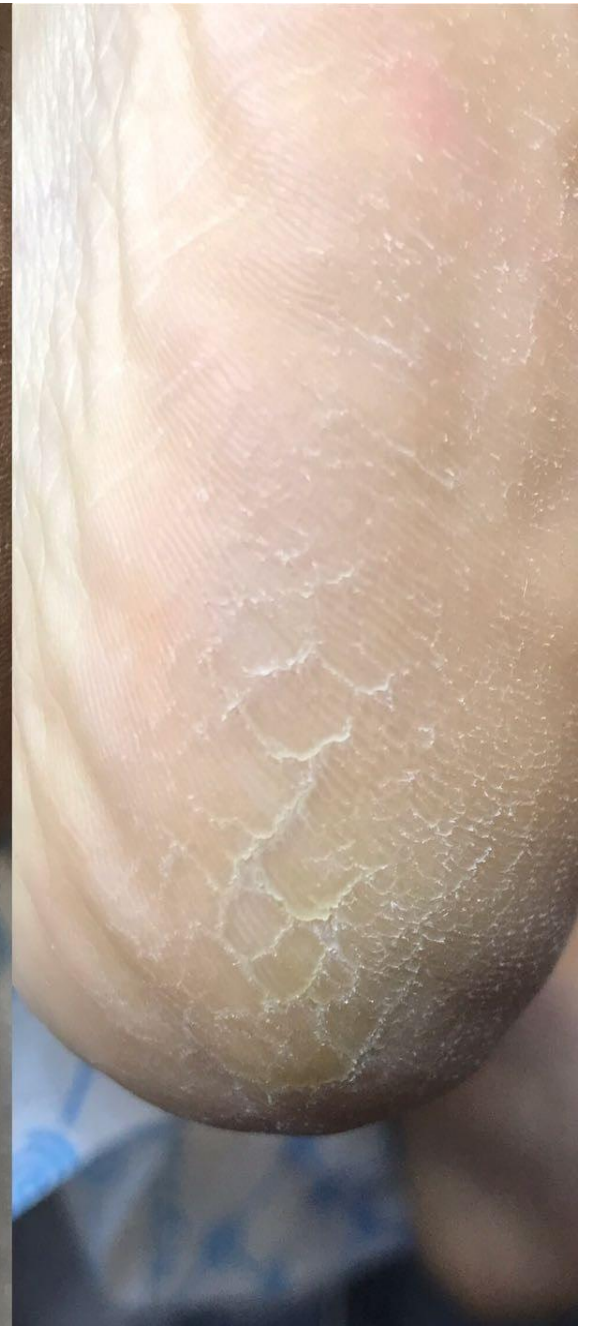
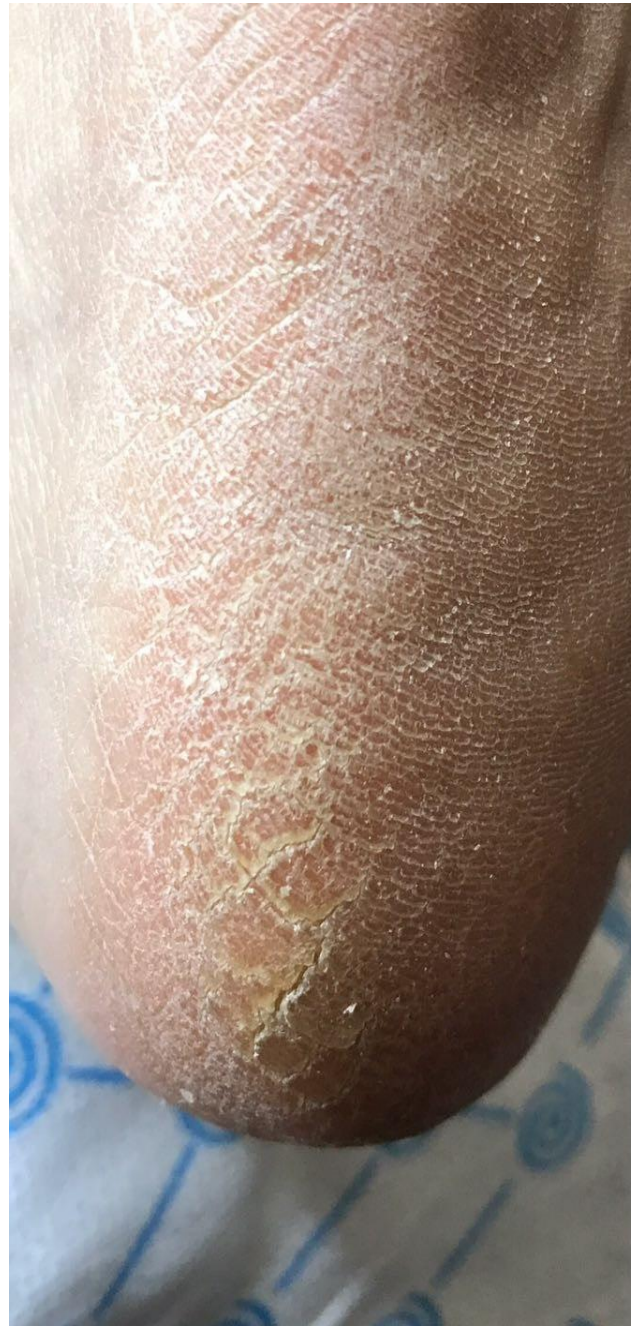
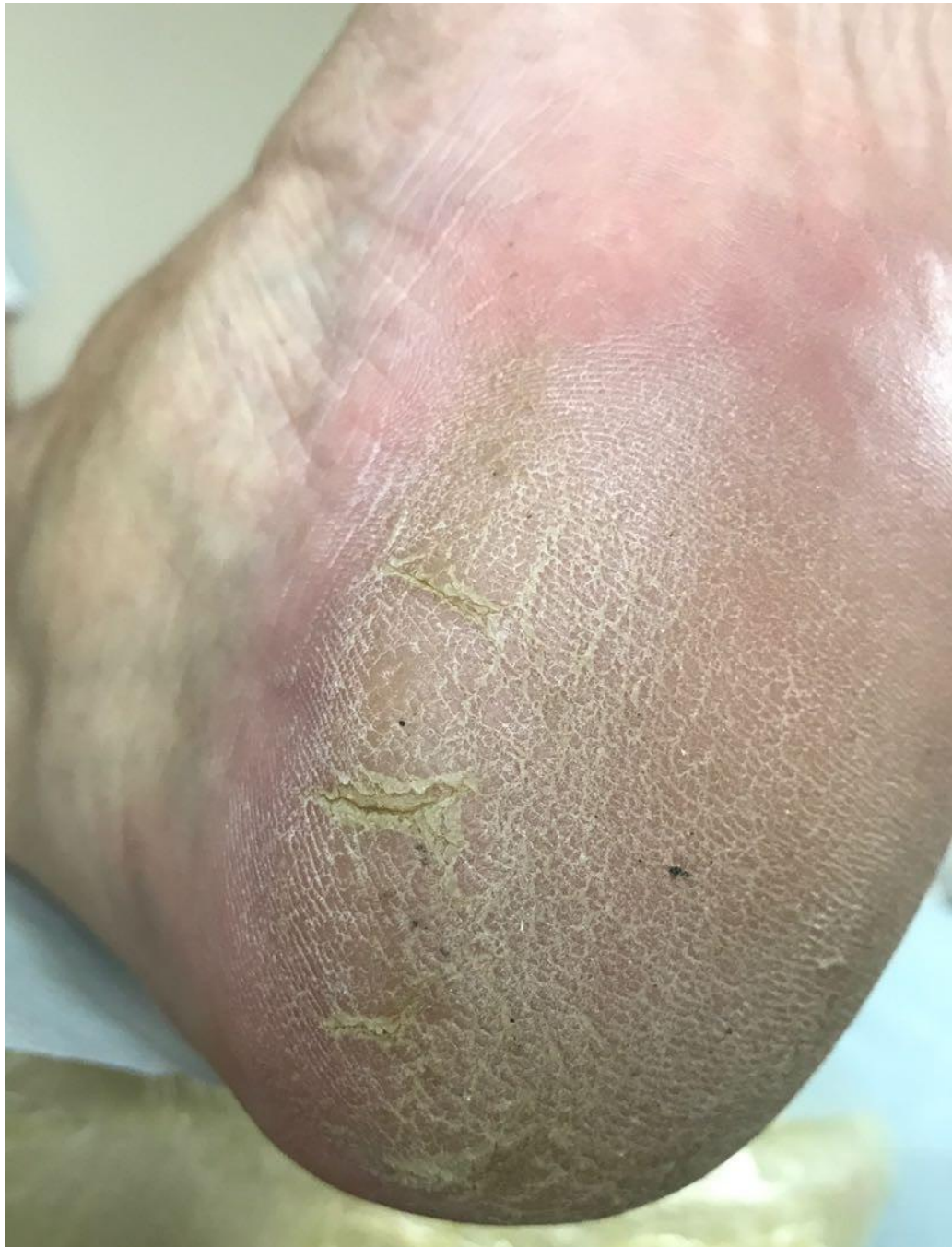


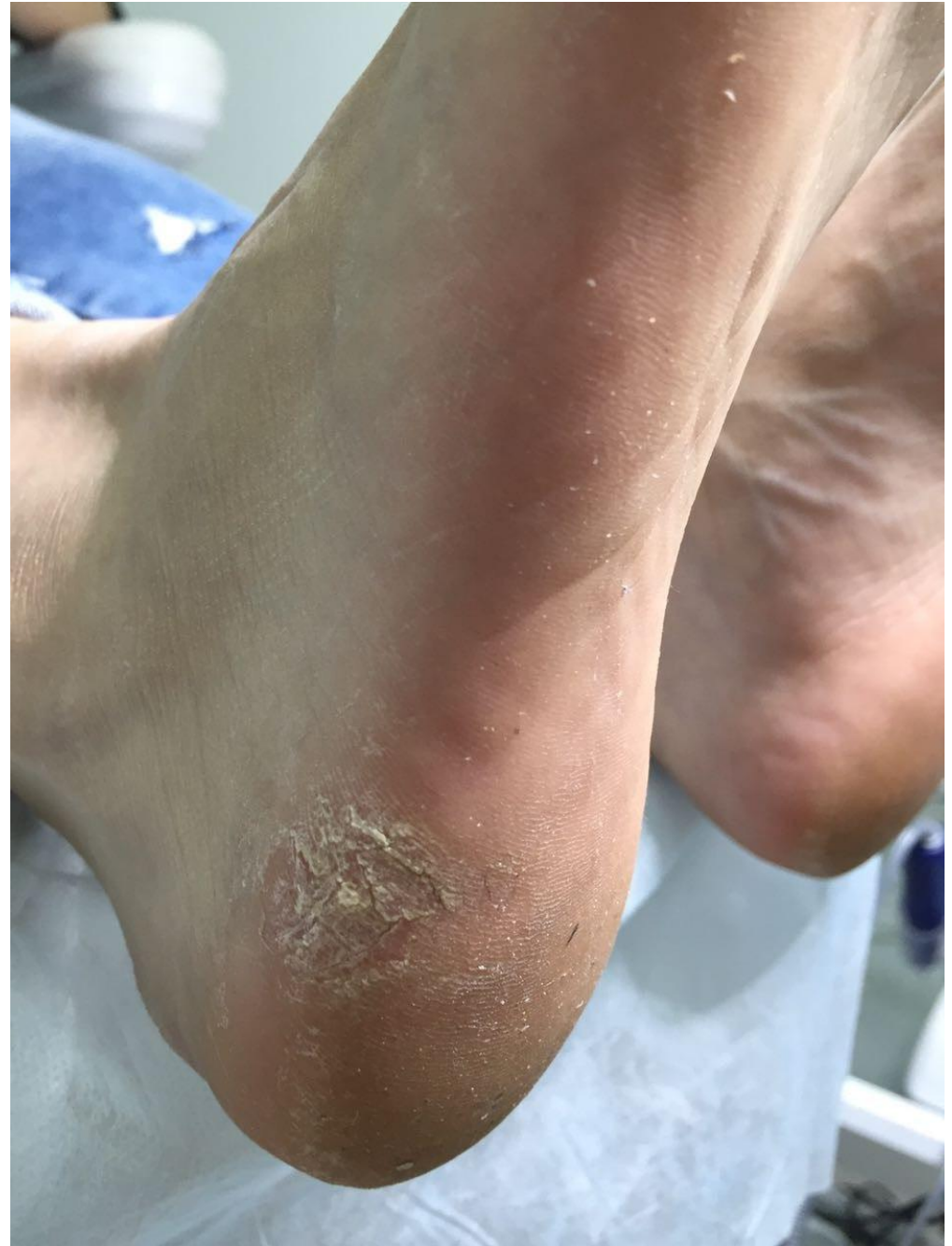
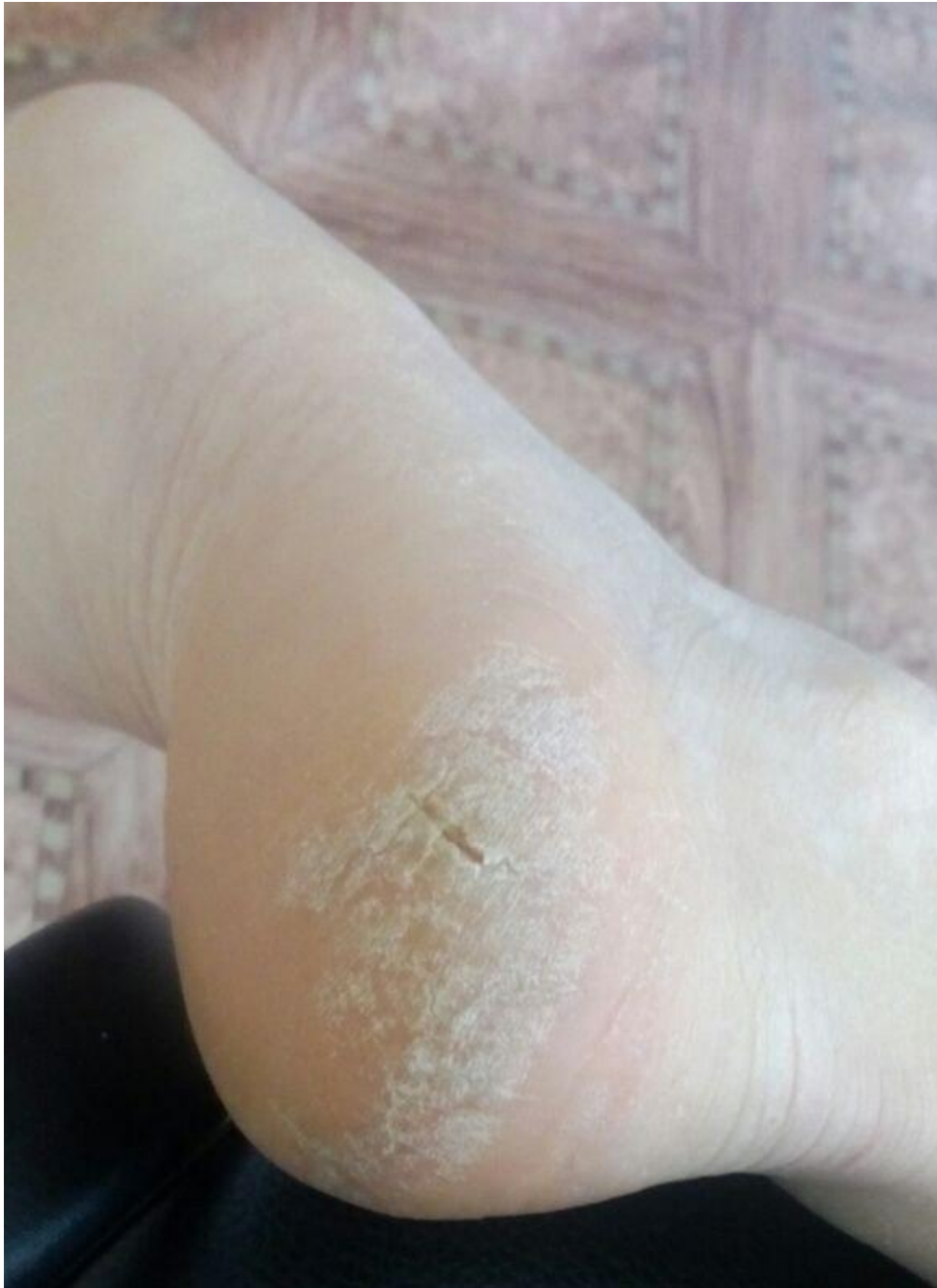


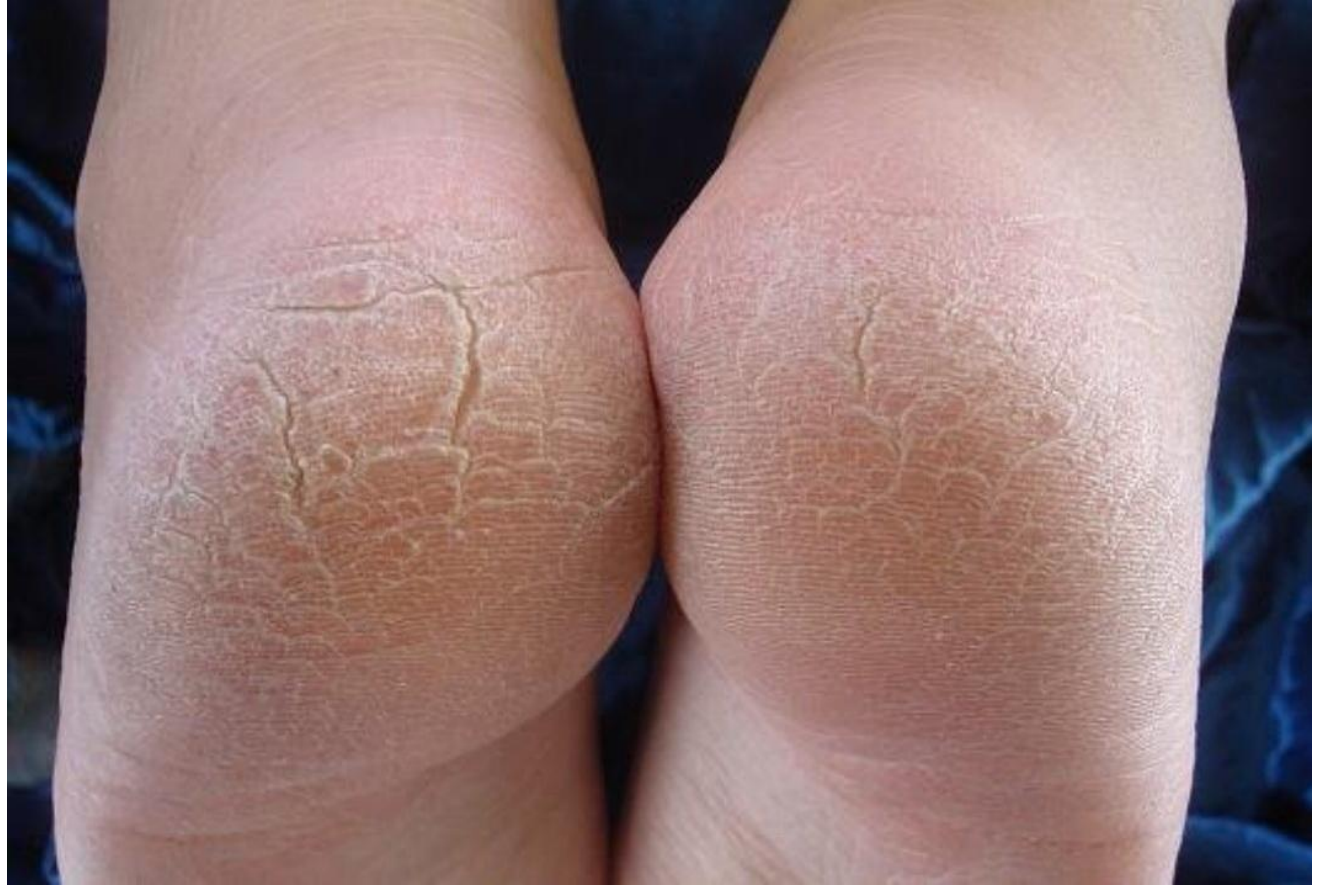
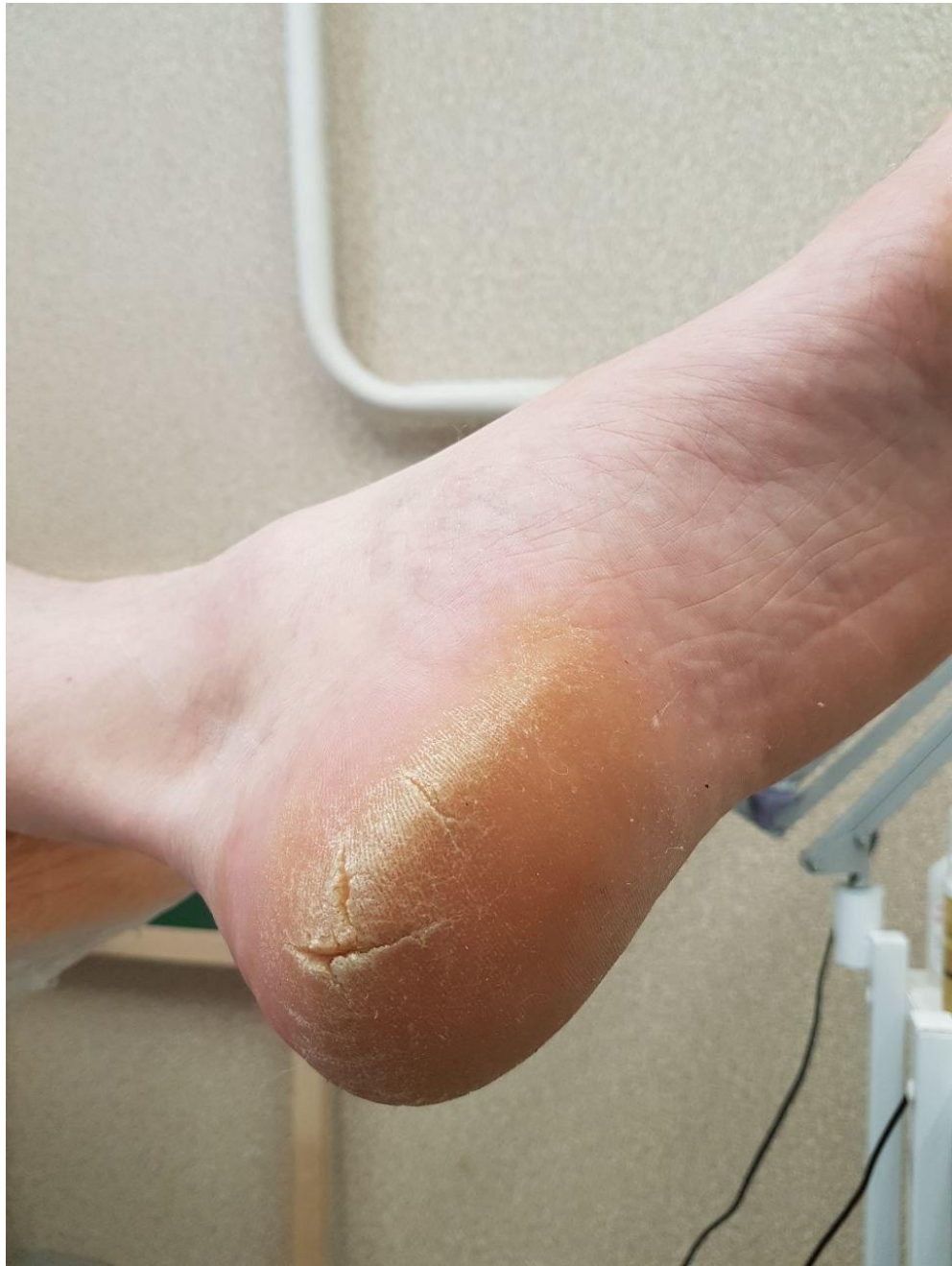

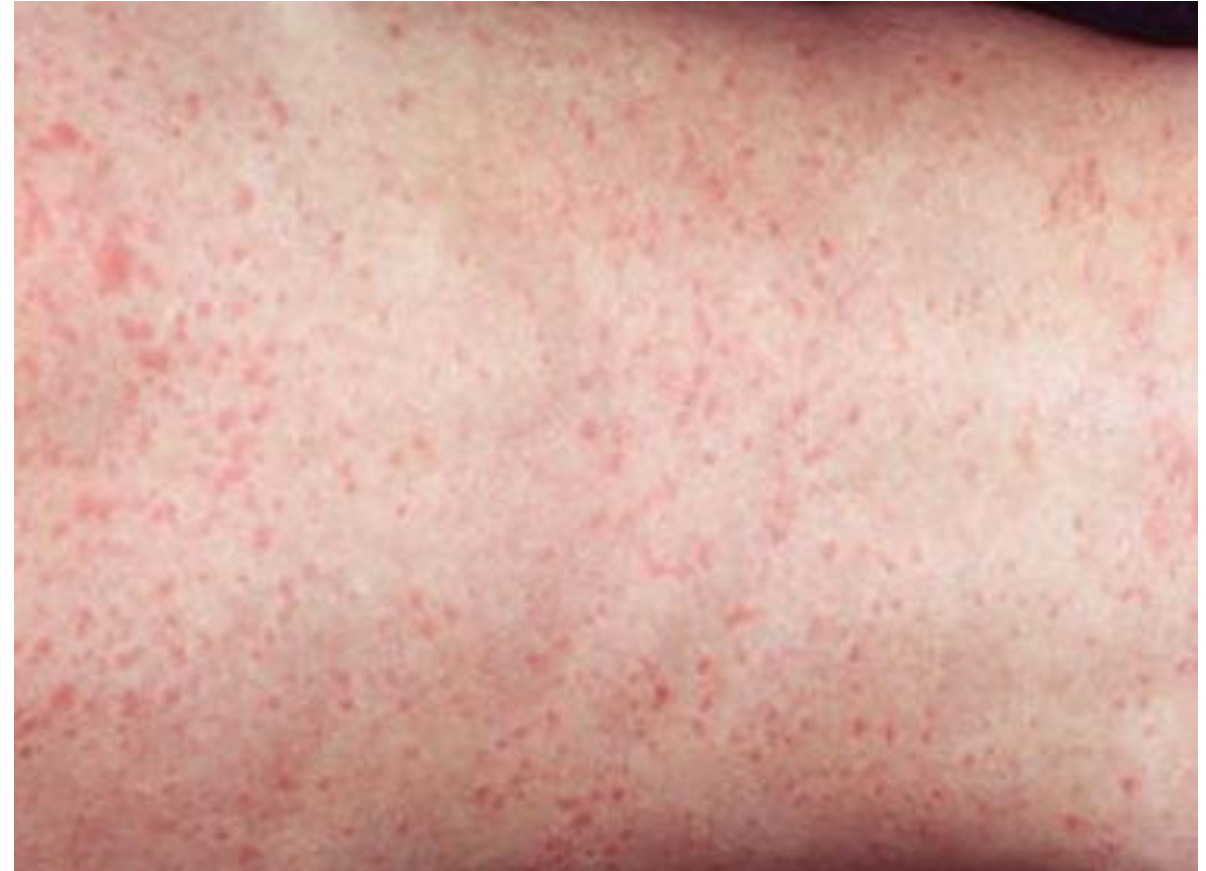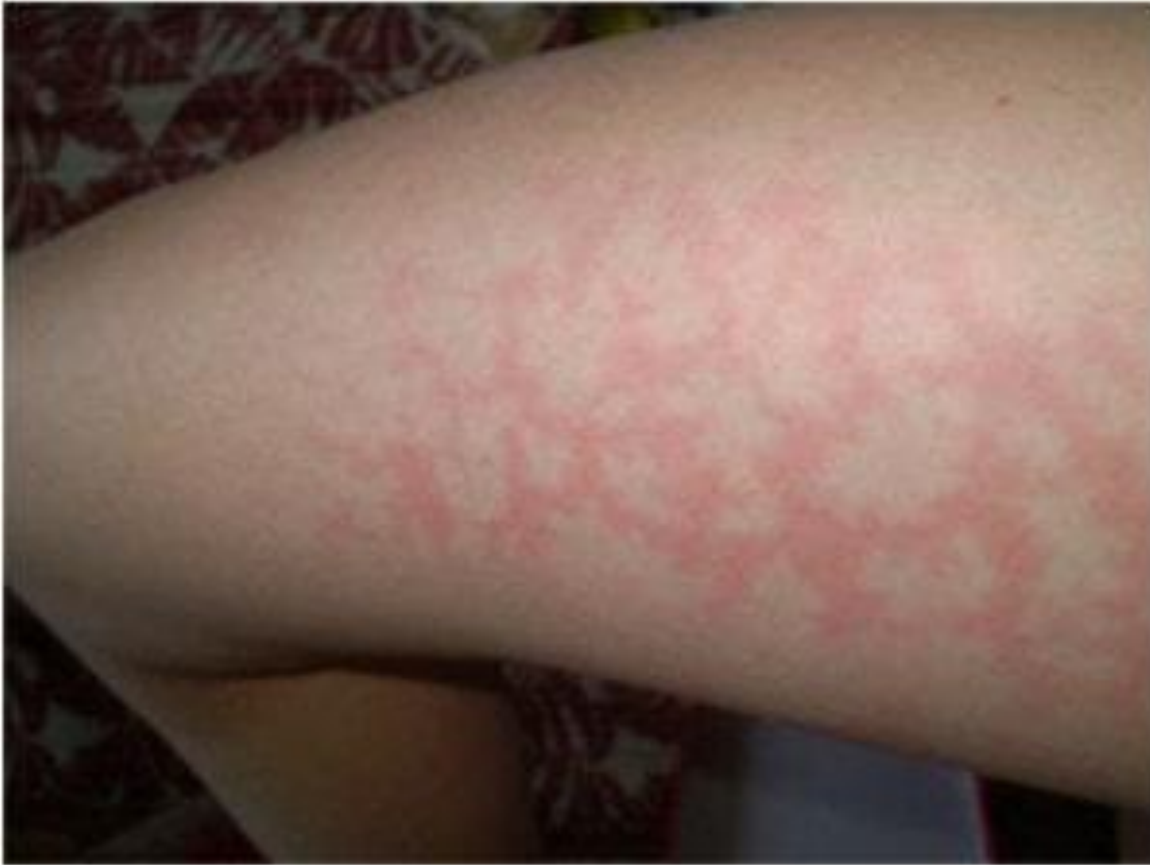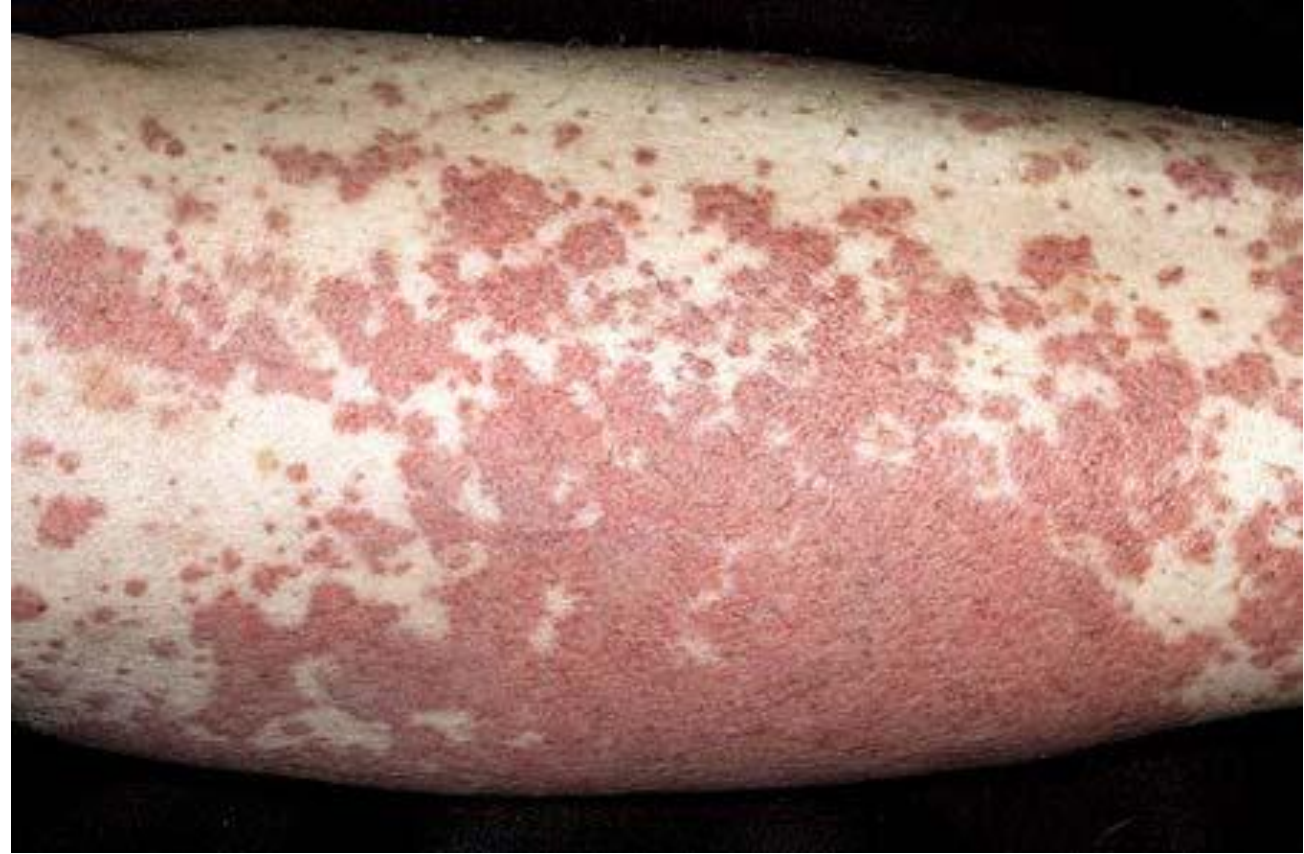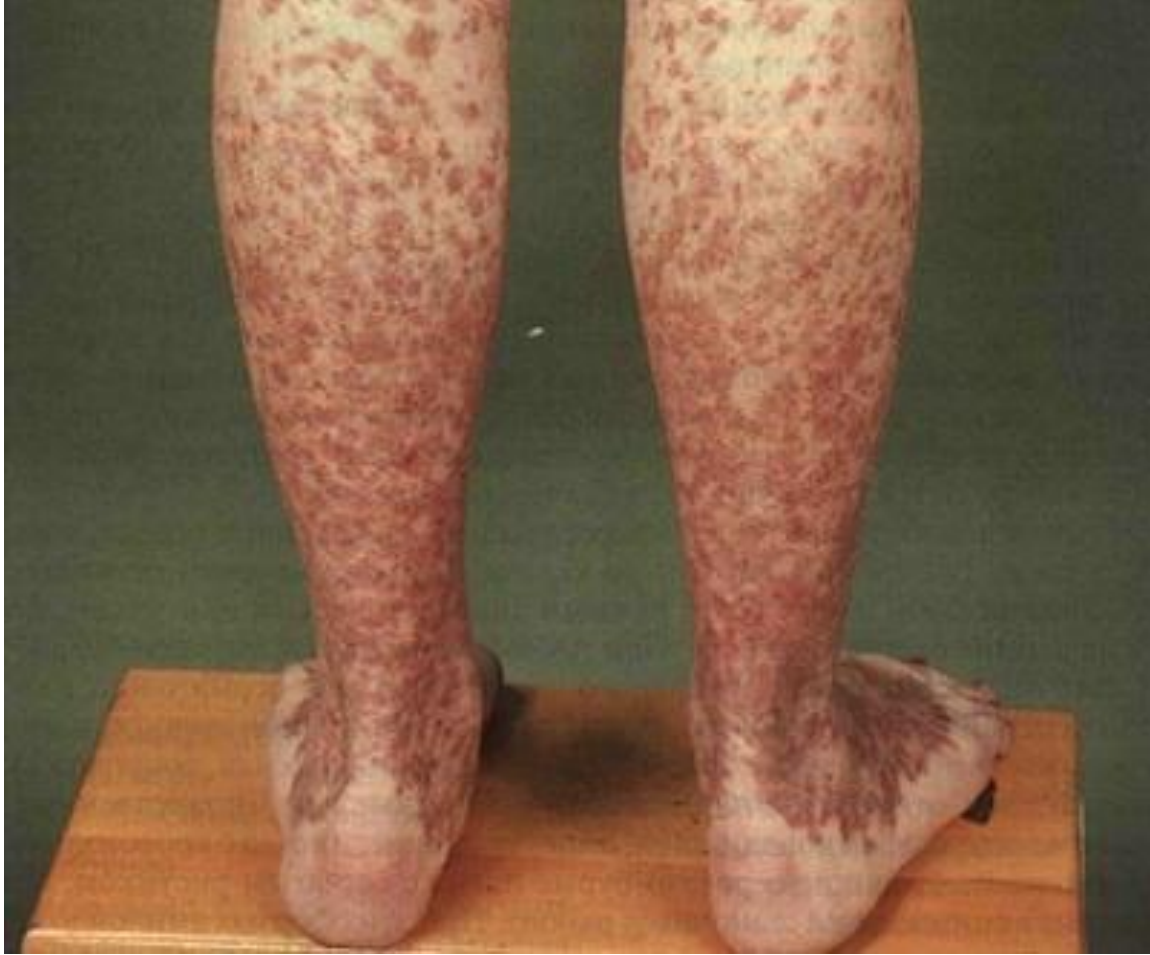Пятна на коже

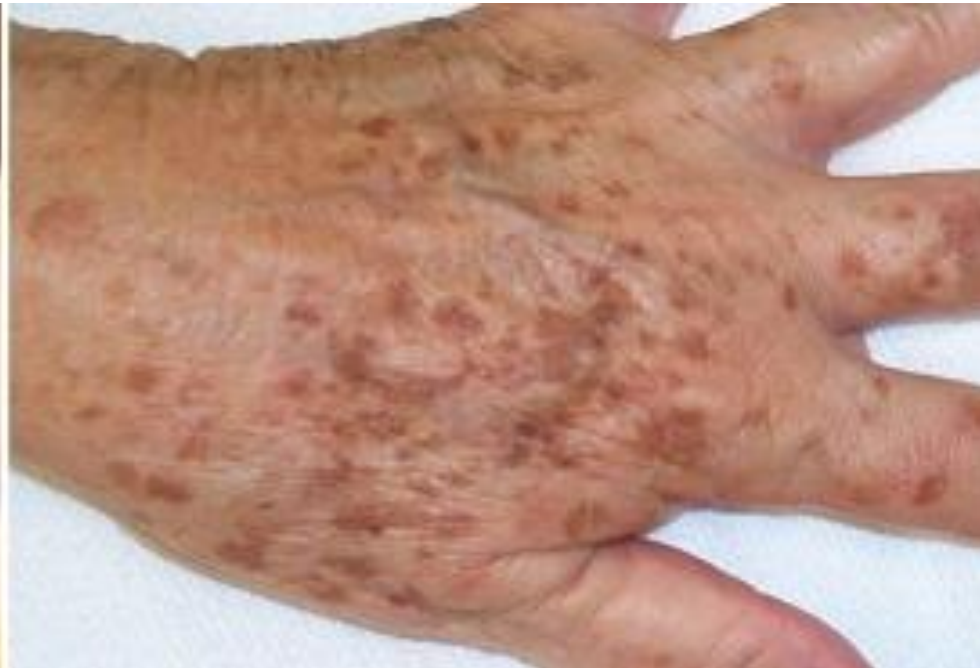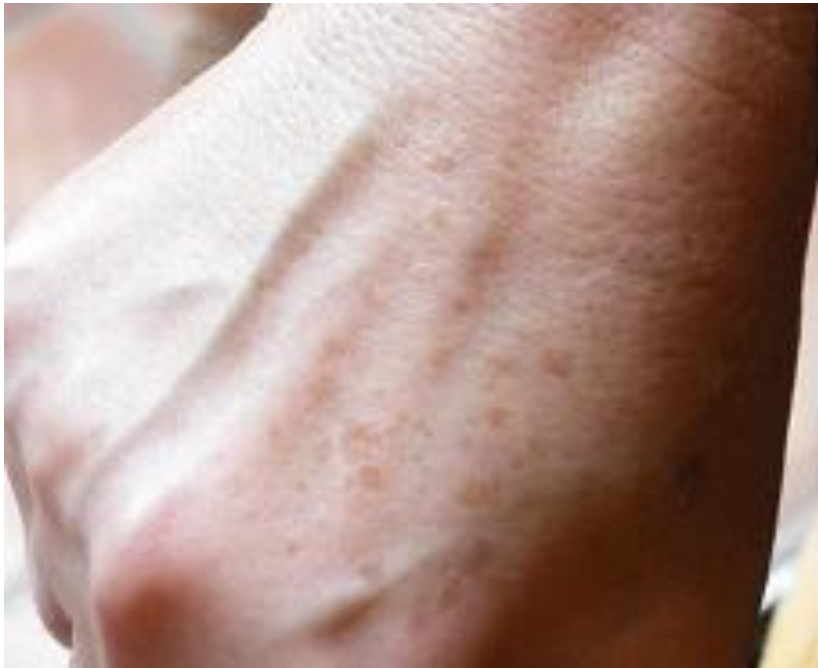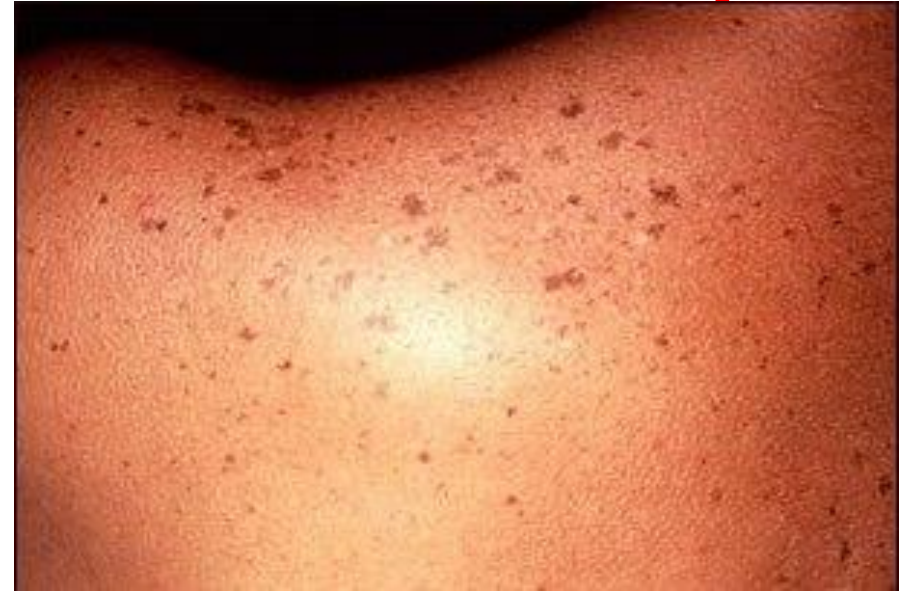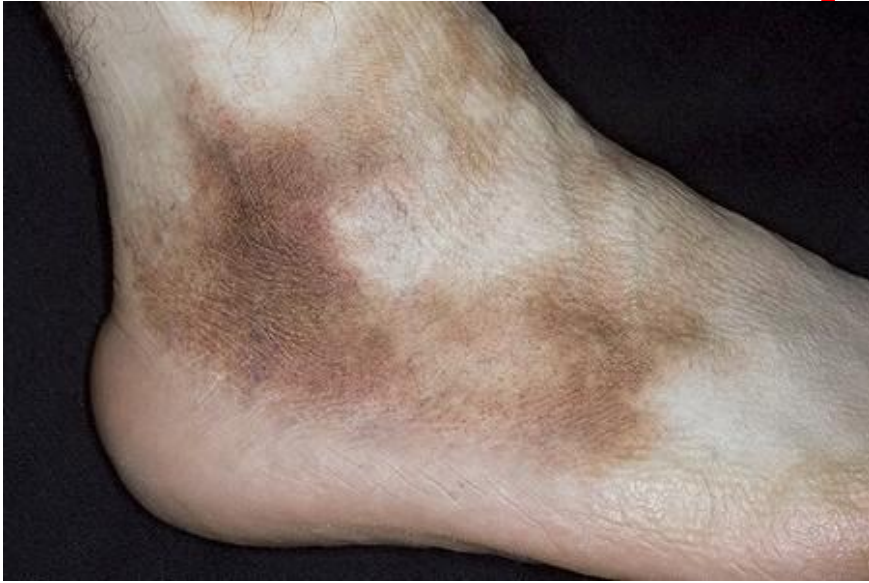Сосудистые пятна (розеола)



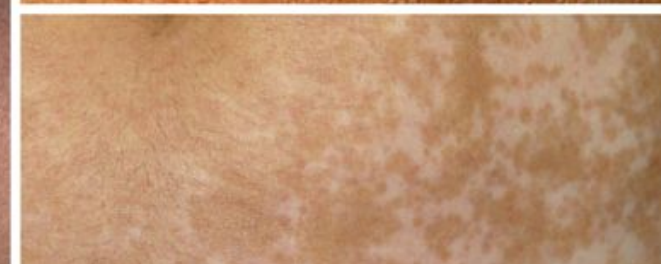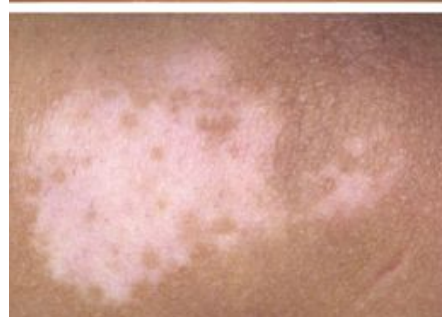
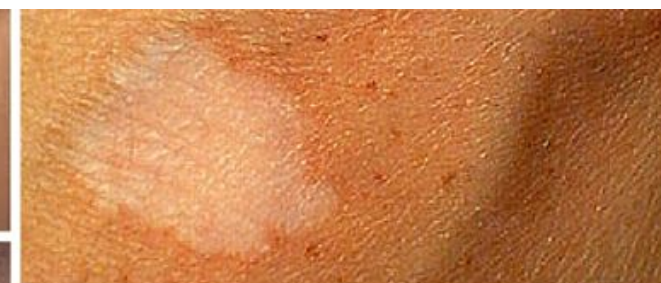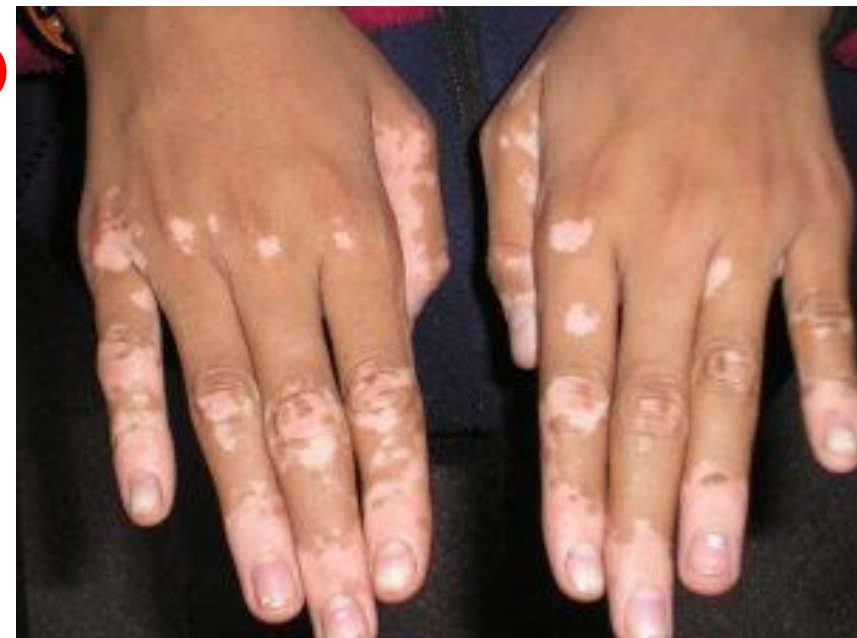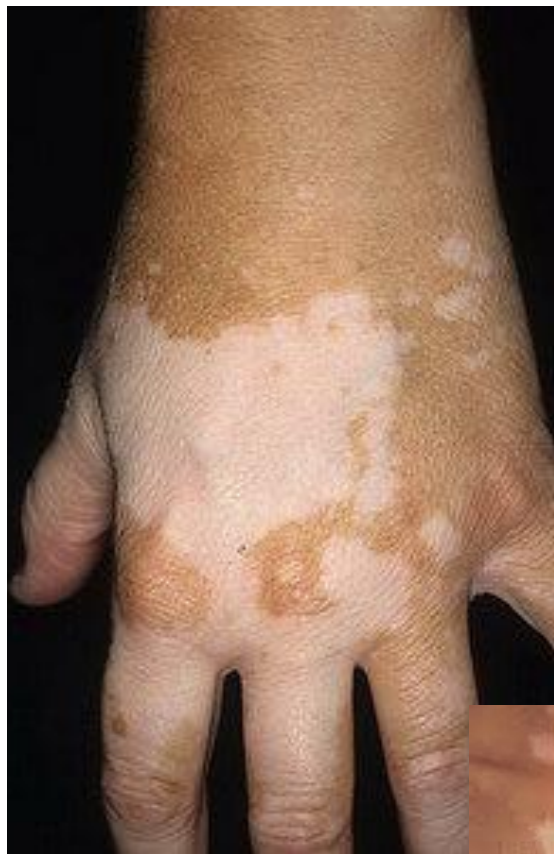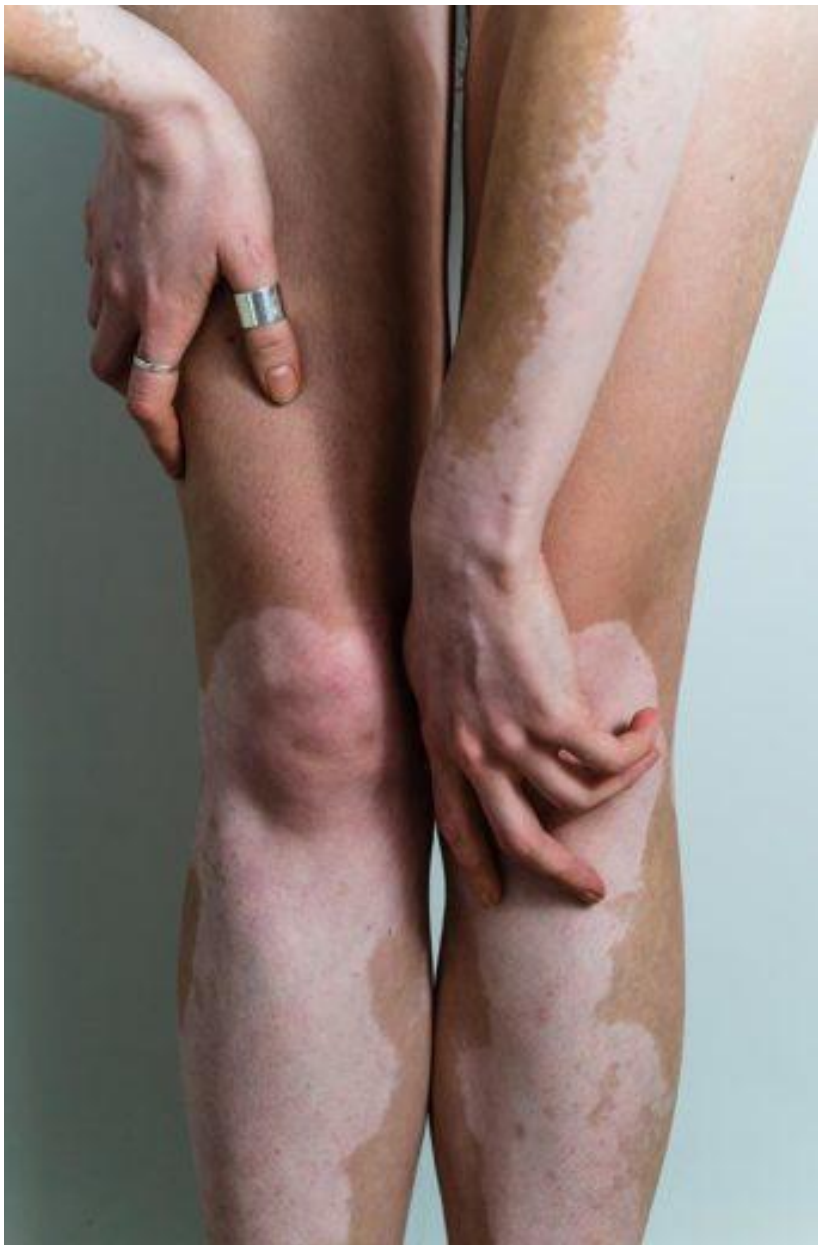Геморрагические пятна



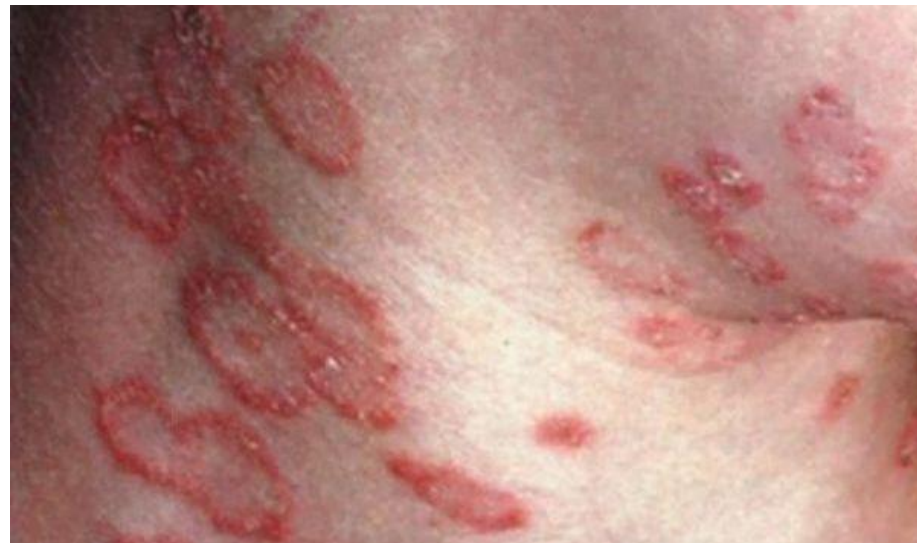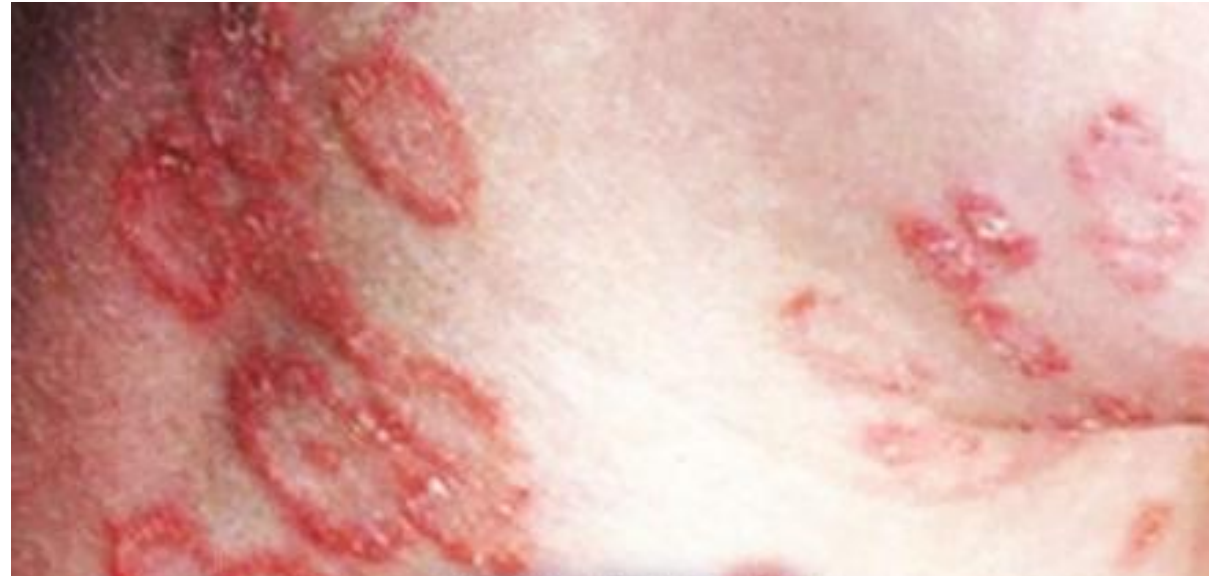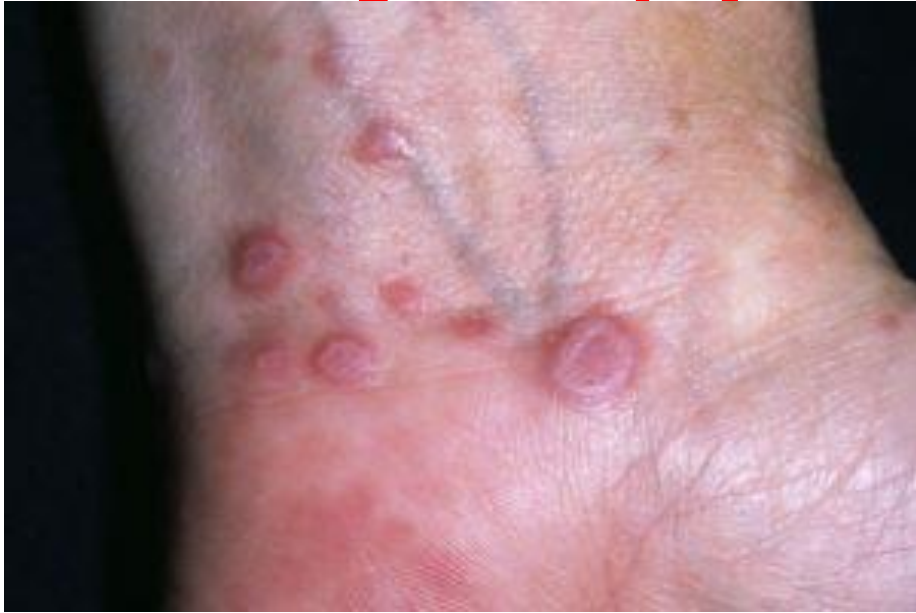Лентиго (пигментные пятна)



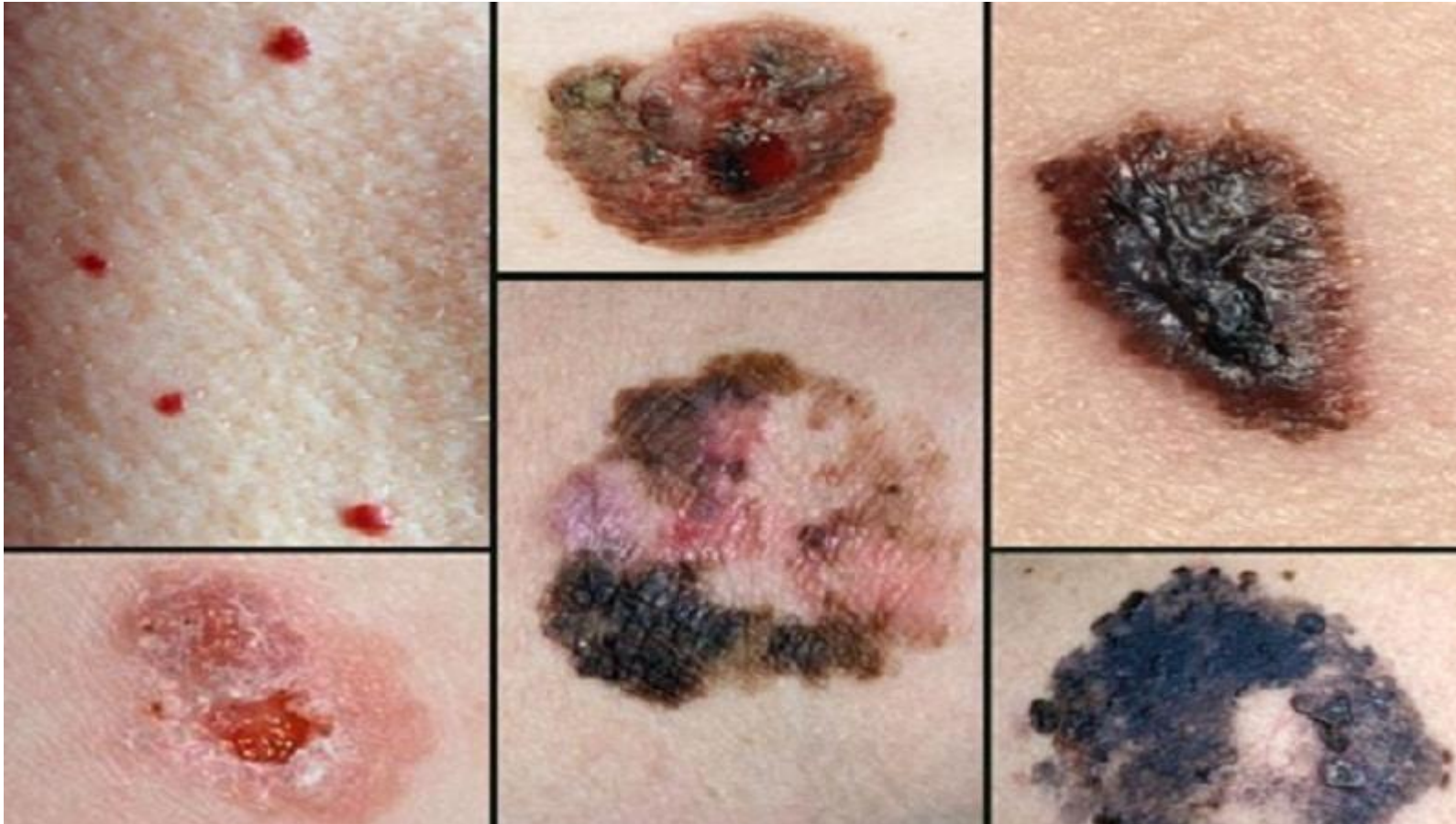Витилиго



Папулы (красный плоский лишай)



Меланома



Чесотка



