Ствол мозга

Презентация Анастасии Скрылёвой
2 группа

Проекция ядер черепно-мозговых нервов

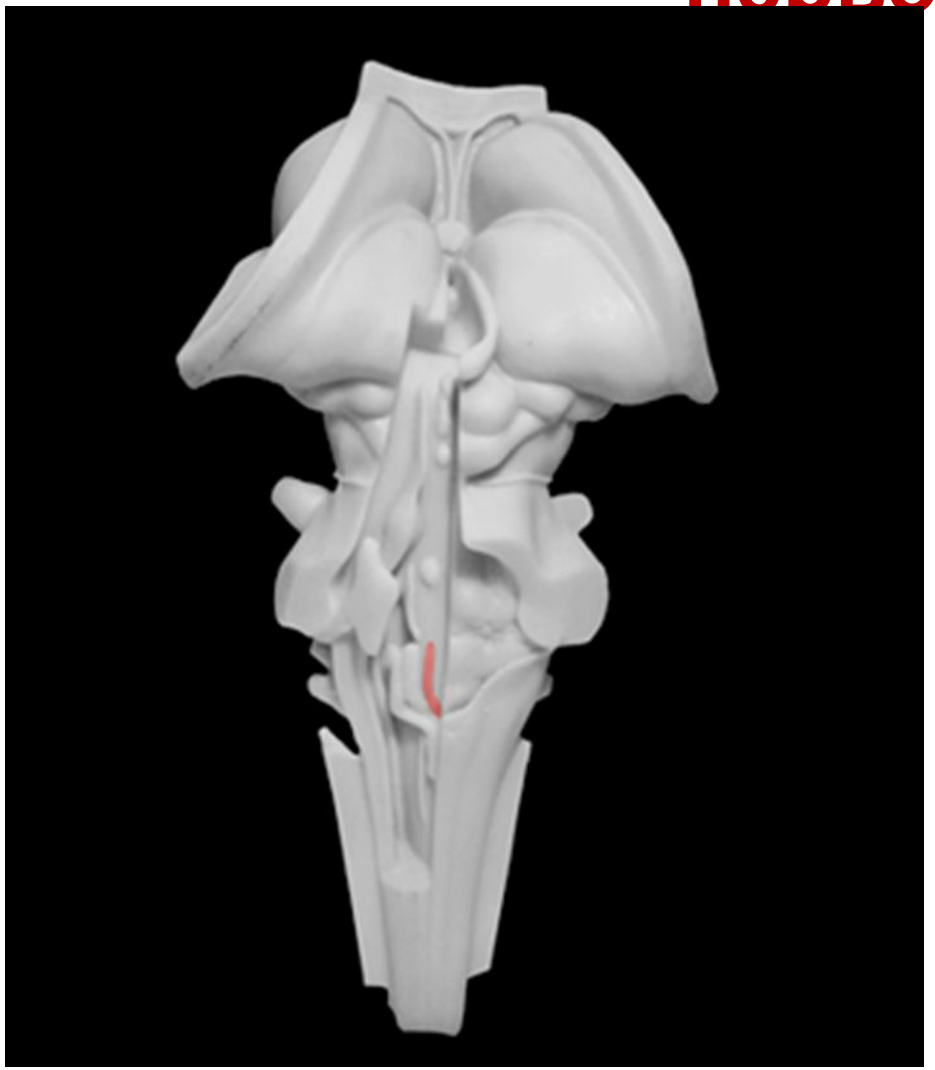

Ядро подъязычного нерва (Hypoglossal nucleus)

- иннервирует мышцы языка
- от него отходит подъязычный нерв **(XII)**

Проекция ядер черепно-мозговых нервов

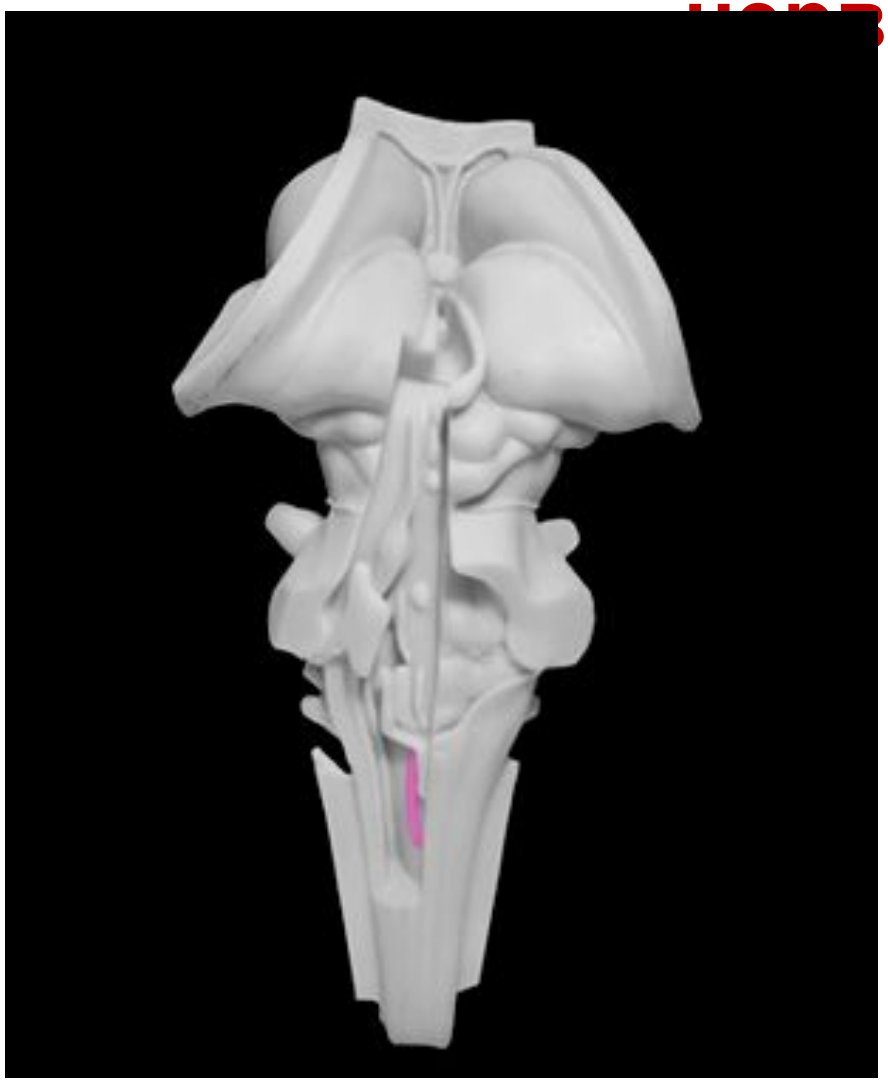

Спинномозговое ядро добавочного нерва (Spinal accessory nucleus)

- иннервирует мышцы шеи
- от него отходит добавочный нерв **(XI)**

Проекция ядер черепно-мозговых нервов

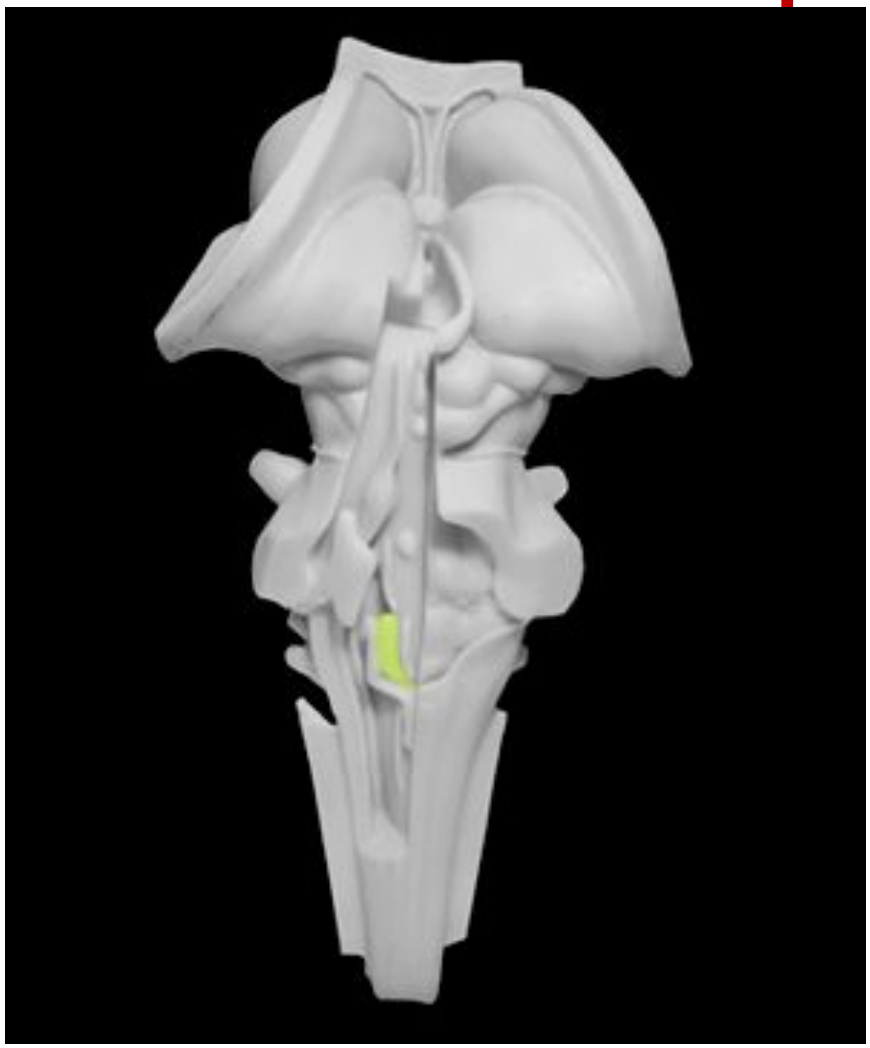

Дорсальное ядро блуждающего нерва (Dorsal motor nucleus of vagus)

- иннервирует внутренние органы
- от него отходит блуждающий нерв **(X)**

Проекция ядер черепно-мозговых нервов

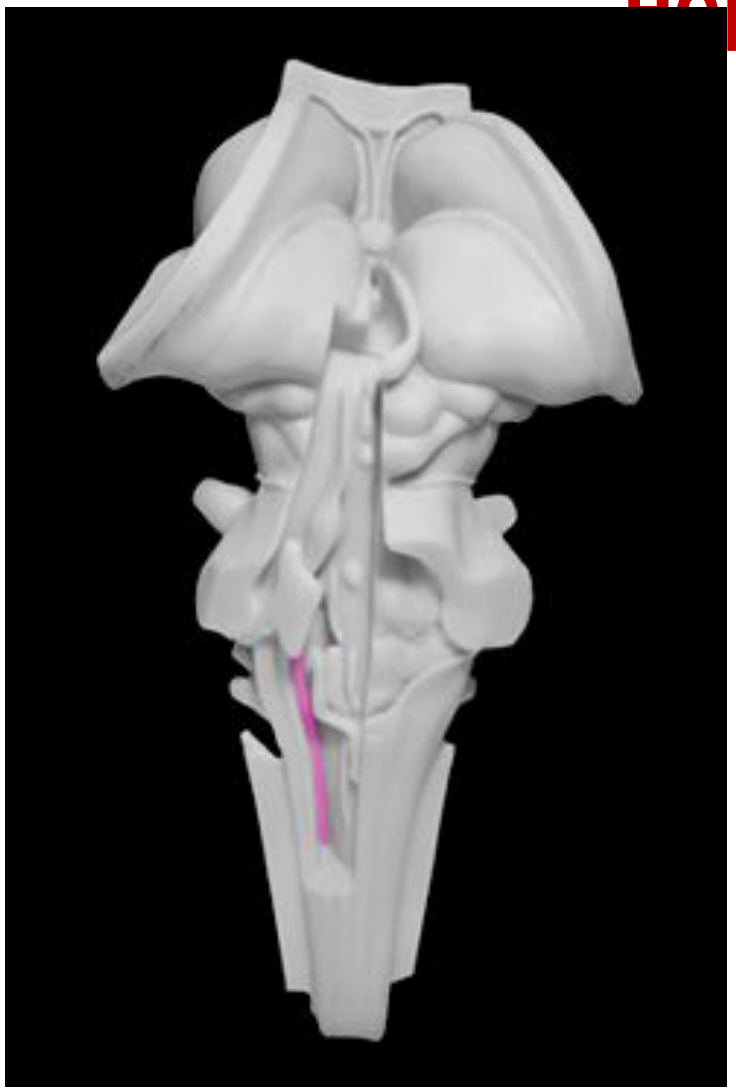

Двойное ядро (Nucleus ambiguus)

- иннервирует мышцы глотки
- от него отходит блуждающий нерв **(X)** и языкоглоточный **(IX)**

Проекция ядер черепно-мозговых нервов

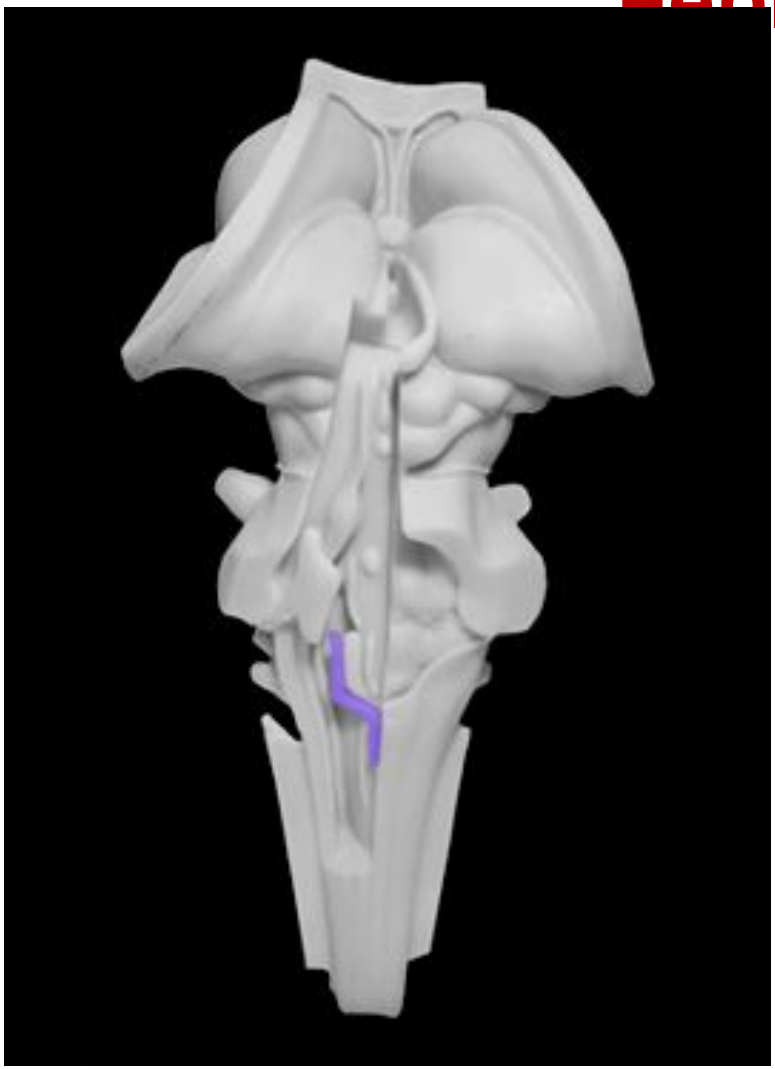

Ядро одиночного пути
(Nucleus of the solitary tract)

- иннервирует слизистые оболочки (полости рта, носа, глотки)
- от него отходит блуждающий нерв **(X)**, языкоглоточный **(IX)** и лицевой **(VII)**

Проекция ядер черепно-мозговых

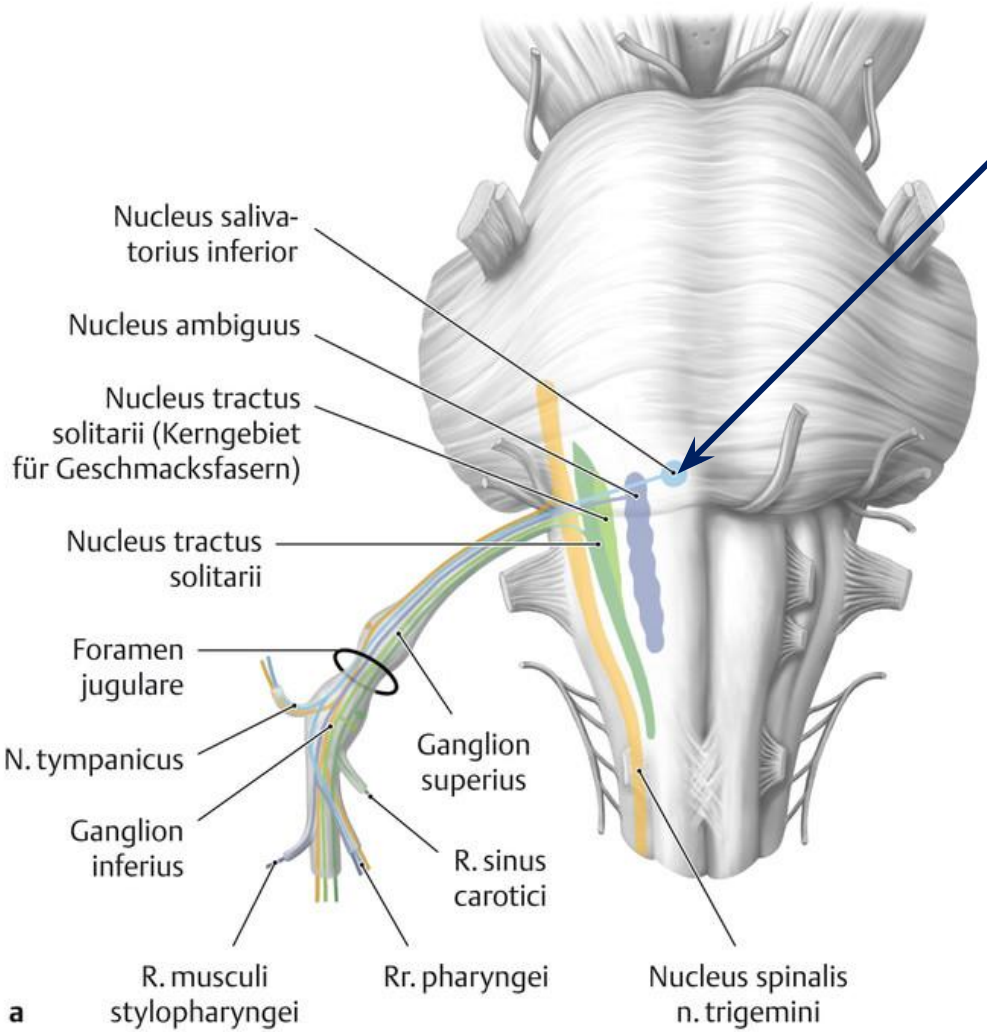

3

Нижнее слюноотделительное ядро (Nucleus salivatorius inferior)

- иннервирует слюнные железы
- от него отходит языкоглоточный нерв **(IX)**

Проекция ядер черепно-мозговых нервов

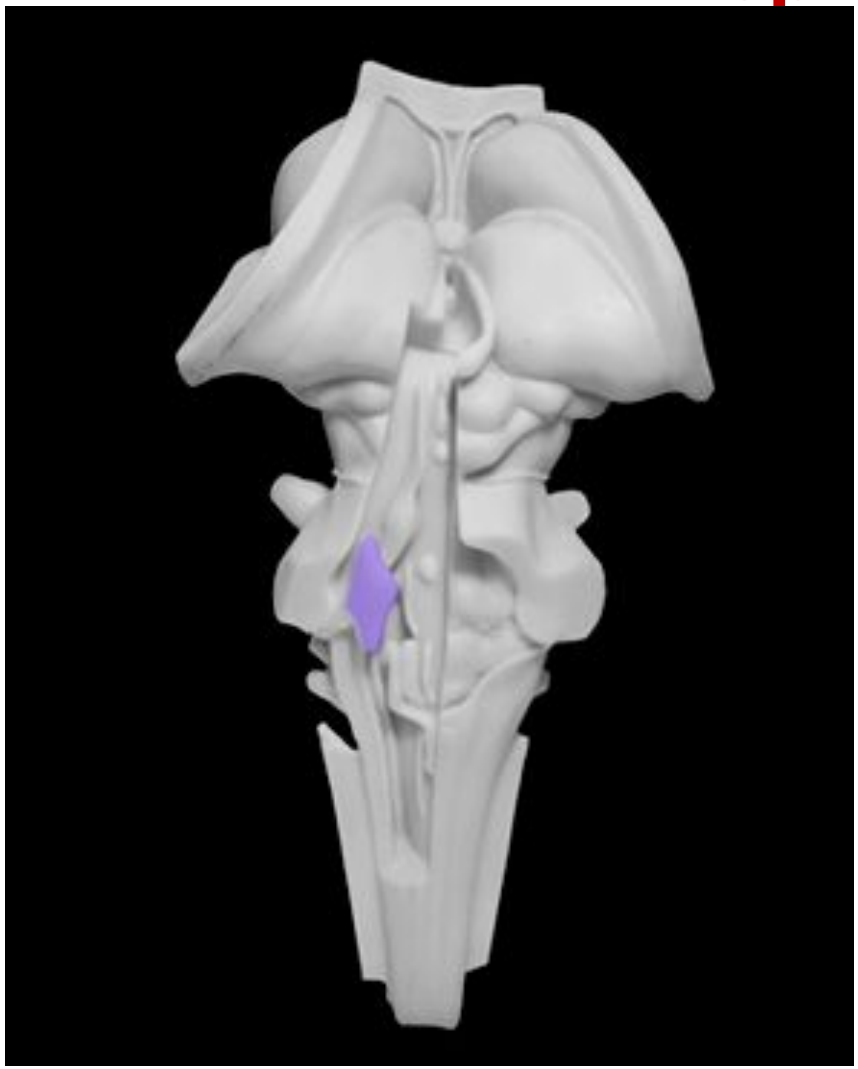

Вестибулярные ядра
(Vestibular nuclei)

- иннервируют вестибулярную систему
- от них отходит преддверно-улитковый нерв **(VIII)**

Проекция ядер черепно-мозговых нервов

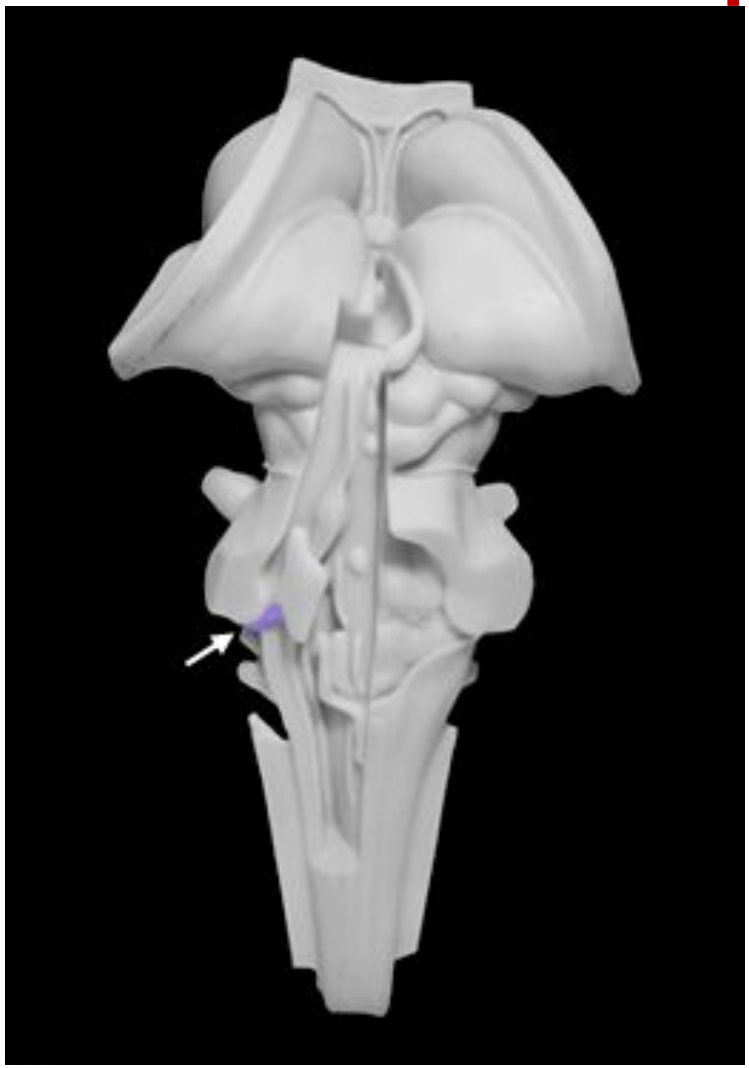

Кохлеарные (улитковые) ядра (Cochlear nuclei)

- иннервируют слуховую систему
- от них отходит преддверно-улитковый нерв **(VIII)**

Проекция ядер черепно-мозговых нервов

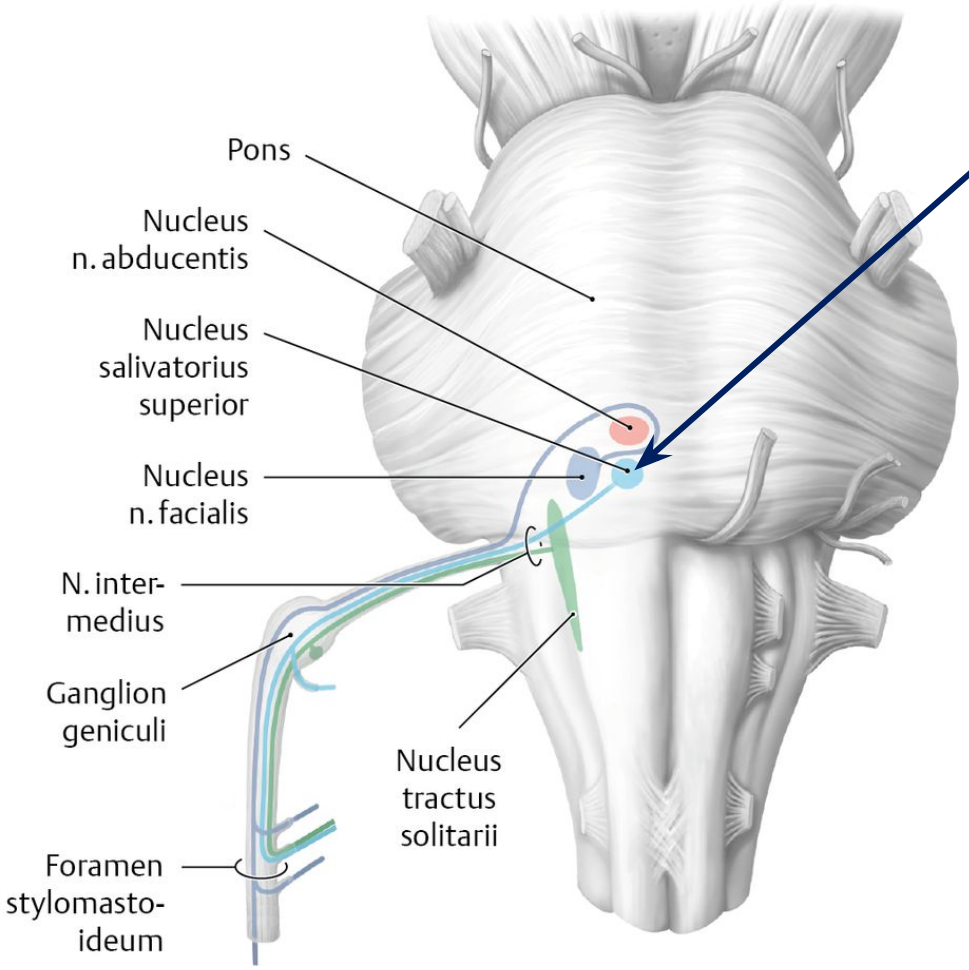

Верхнее слюноотделительное ядро (Nucleus salivatorius superior)

- иннервирует слюнные железы
- от него отходит лицевой нерв **(VII)**

Проекция ядер черепно-мозговых нервов

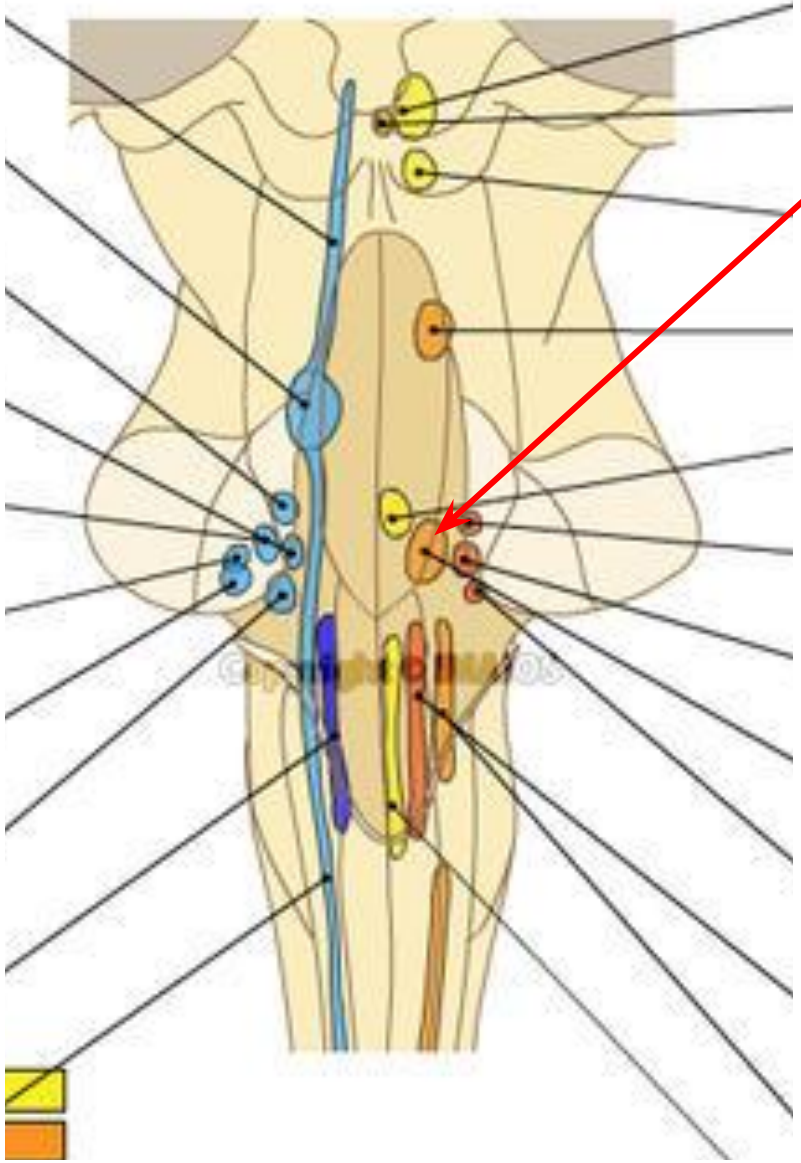

Моторное ядро лицевого нерва
(nucleus motorius nervi facialis)

- иннервирует мышцы лица
- от него отходит лицевой нерв **(VII)**

Проекция ядер черепно-мозговых нервов

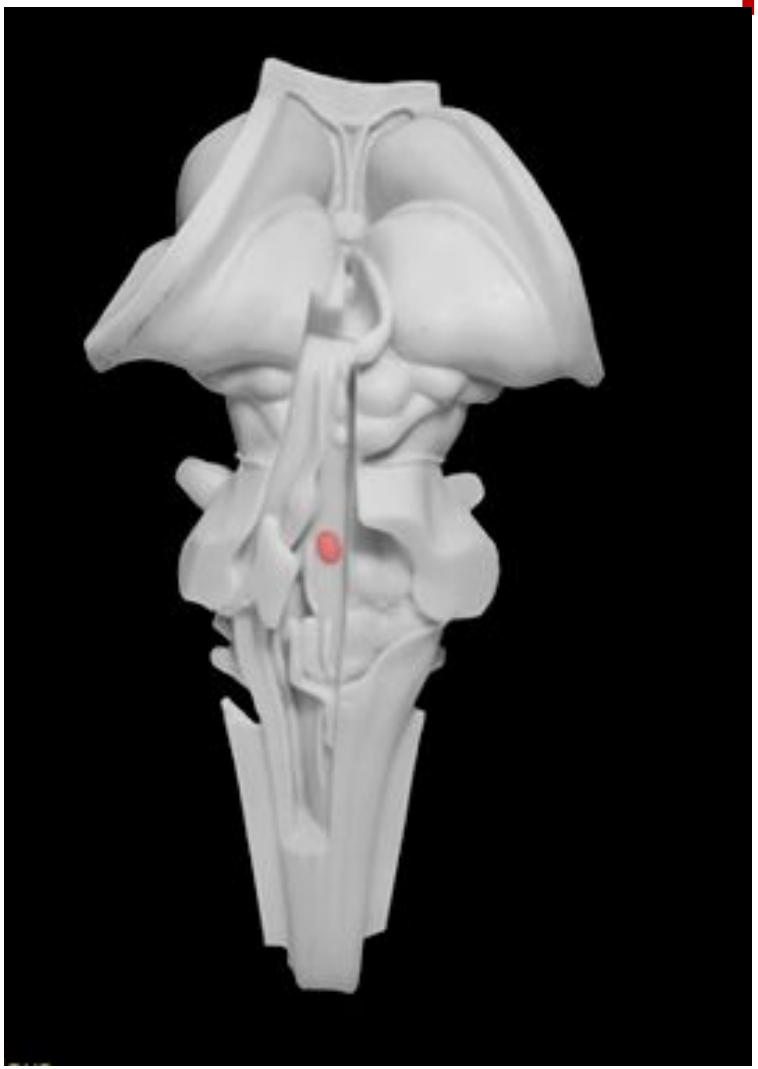

Ядро отводящего нерва (Abducens nucleus)

- иннервирует мышцы глаза
- от него отходит отводящий (глазодвигательный) нерв **(VI)**

Проекция ядер черепно-мозговых нервов

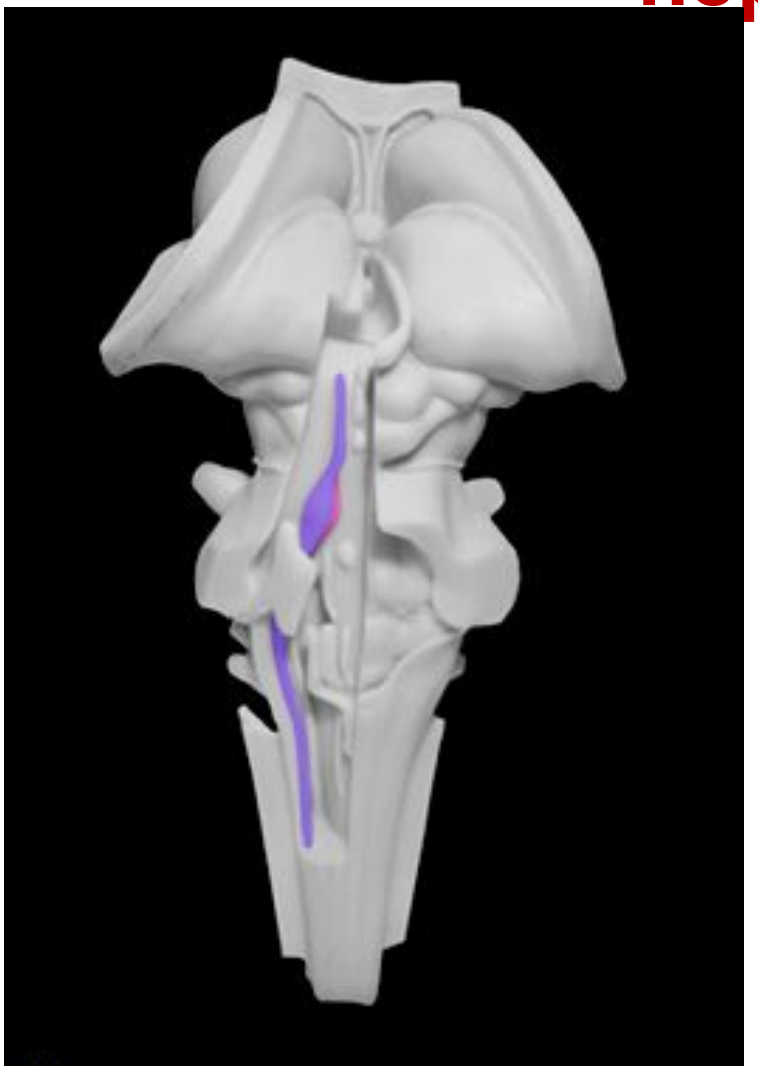

Комплекс ядер тройничного нерва (Trigeminal nuclear complex)

- иннервирует кожу головы
- от него отходит тройничный нерв **(V)**

Проекция ядер черепно-мозговых нервов

(мост)

Моторное ядро тройничного нерва (жевательное ядро) (Motor nucl.- trigem. Complex)

- иннервирует жевательную мышцу
- от него отходит тройничный нерв **(V)**

Проекция ядер черепно-мозговых нервов

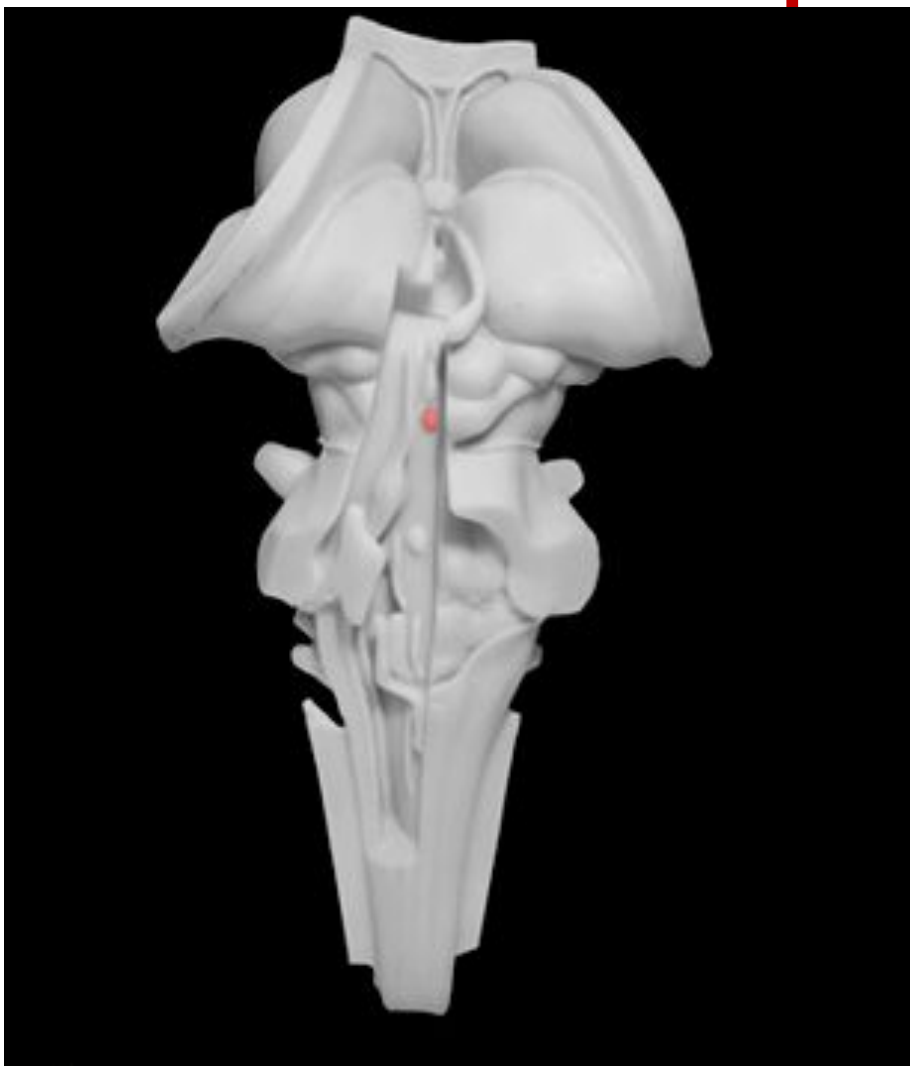

Ядро блокового нерва (Trochlear nucleus)

- иннервирует глаз
- от него отходит блоковый нерв **(IV)**

Проекция ядер черепно-мозговых нервов

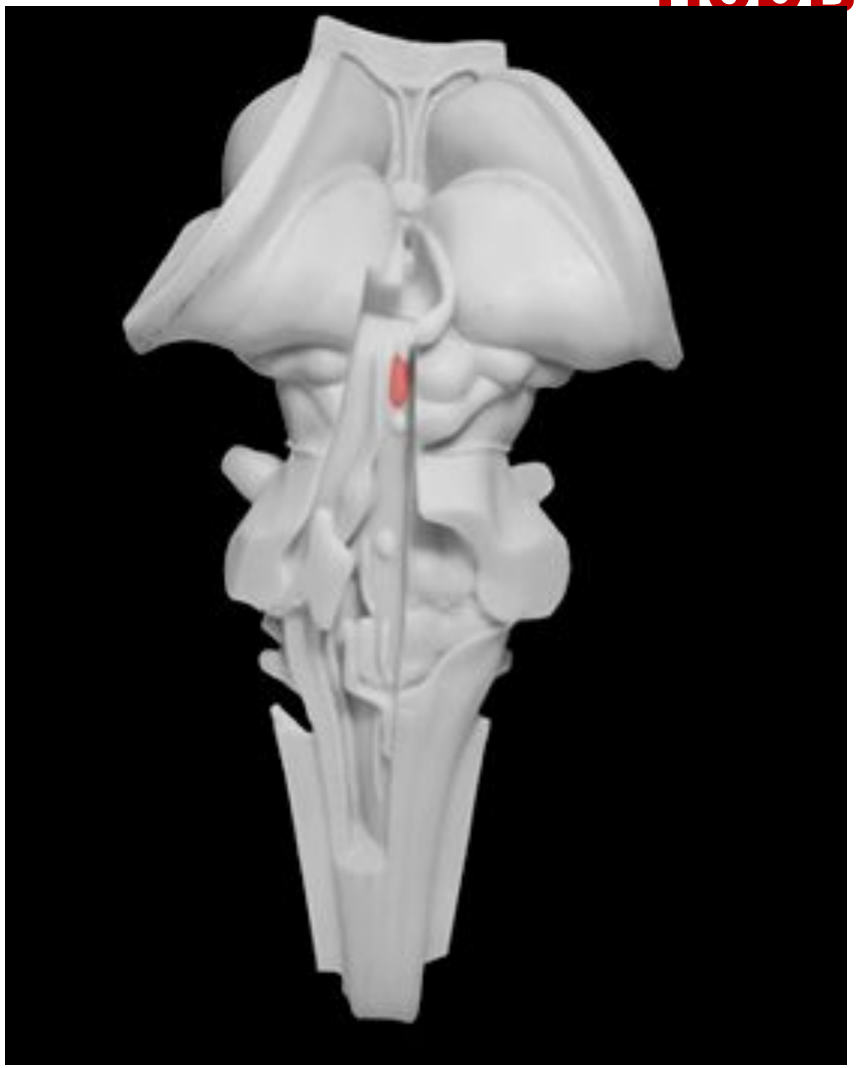

Ядро глазодвигательного нерва (Oculolomotor nucleus)

- иннервирует глаз
- от него отходит глазодвигательный нерв **(III)**

Проекция ядер черепно-мозговых нервов

Добавочное ядро глазодвигательного нерва, Эдингера-Вестфаля (Edinger-Westphal nucleus)

- иннервирует глаз
- от него отходит глазодвигательный нерв **(III)**

Ядра черепно-мозговых нервов
(каудальный срез продолговатого мозга)

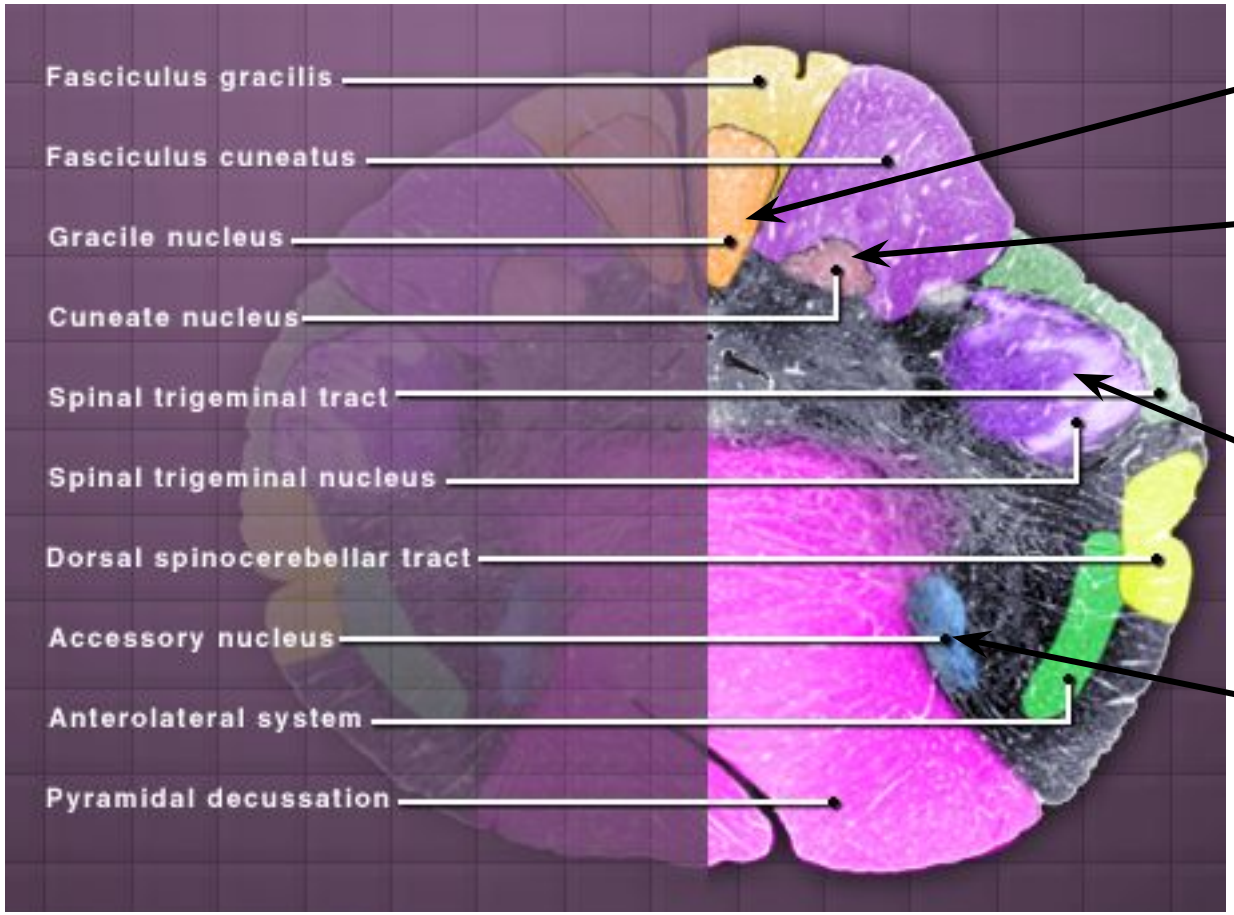

Тонкое ядро (Gracile nucleus)

Клиновидное ядро (Cuneate nucleus)

Спинномозговое (нисходящее) ядро тройничного нерва (Spinal trigeminal nucleus)

Ядро добавочного нерва (Accessory nucleus)

Ядра черепно-мозговых нервов

(срез продолговатого мозга)

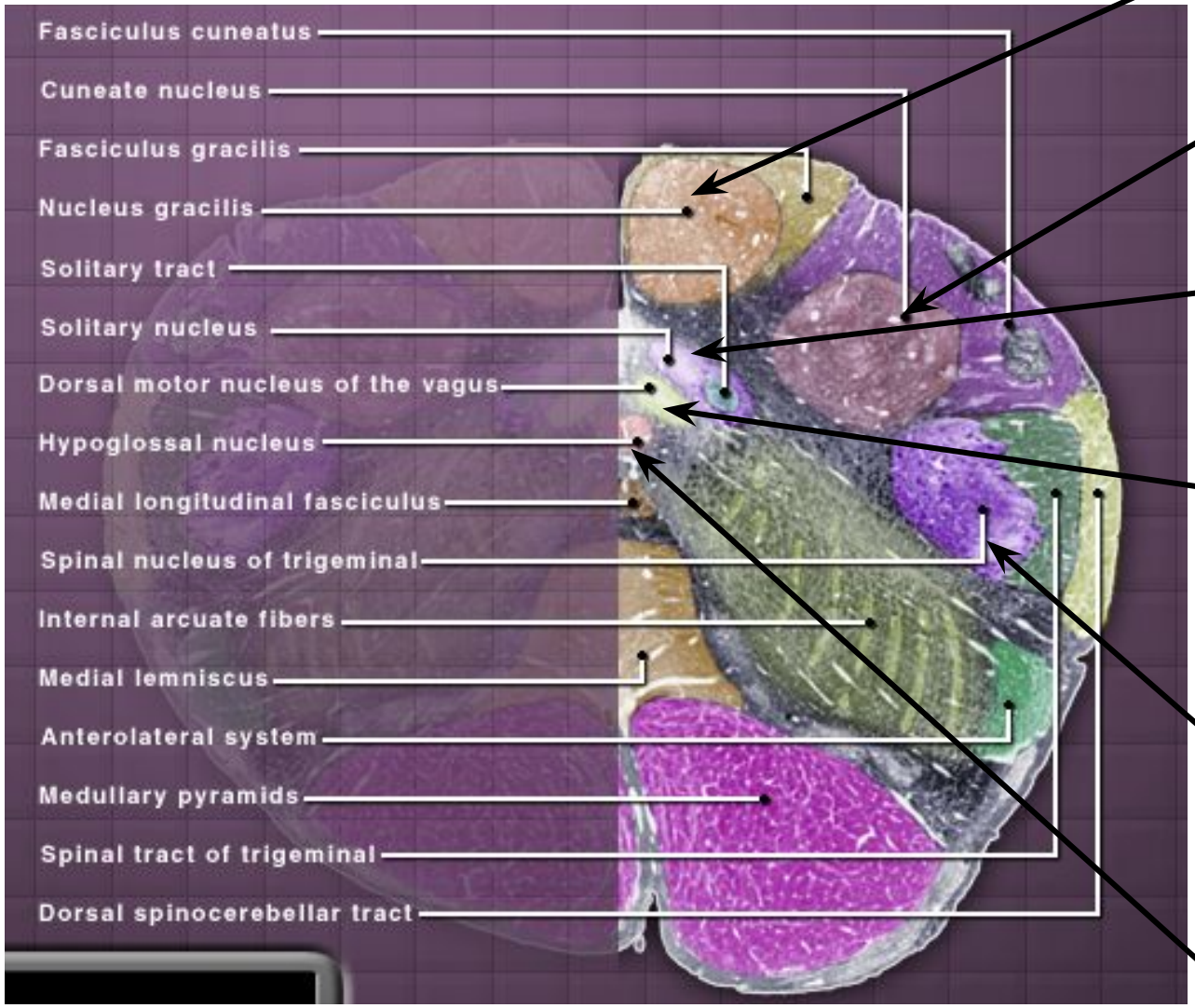

Тонкое ядро (Nucleus gracilis)

Клиновидное ядро (Cuneate nucleus)

Ядро одиночного пути (Solitary nucleus)

Дорсальное ядро блуждающего нерва (Dorsal motor nucleus of vagus)

Спинномозговое (нисходящее) ядро тройничного нерва (Spinal trigeminal nucleus)

Ядро подъязычного нерва (Hypoglossal nucleus)

Ядра черепно-мозговых нервов

(срез продолговатого мозга)

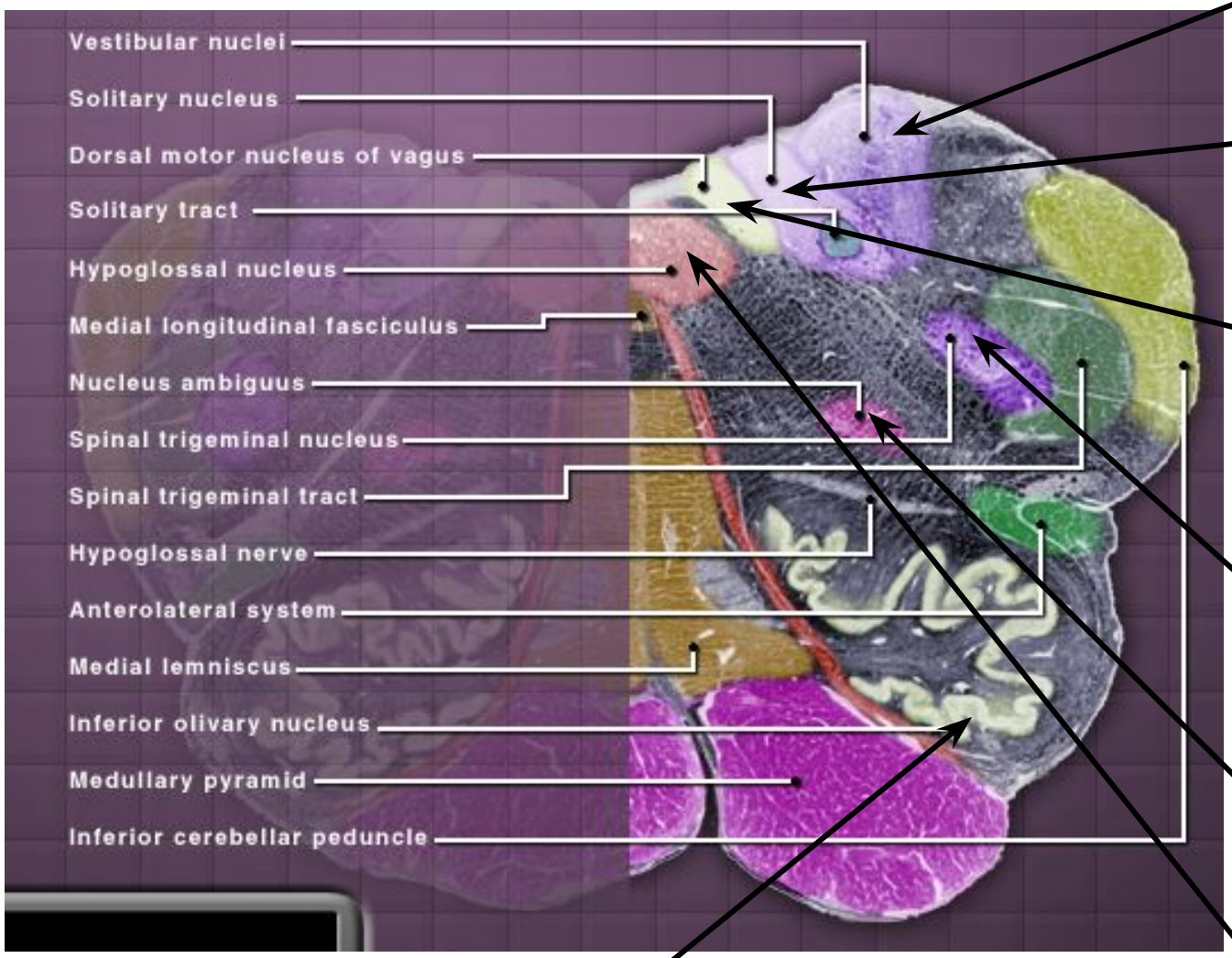

Вестибулярные ядра (Vestibular nuclei)

Ядро одиночного пути (Solitary nucleus)

Дорсальное ядро блуждающего нерва (Dorsal motor nucleus of vagus)

Спинномозговое (нисходящее) ядро тройничного нерва (Spinal trigeminal nucleus)

Двойное ядро (Nucleus ambiguus)

Ядро подъязычного нерва (Hypoglossal nucleus)

Нижнеоливарный комплекс (Inferior olivary nucleus)

Ядра черепно-мозговых нервов
(ростральный срез продолговатого мозга)

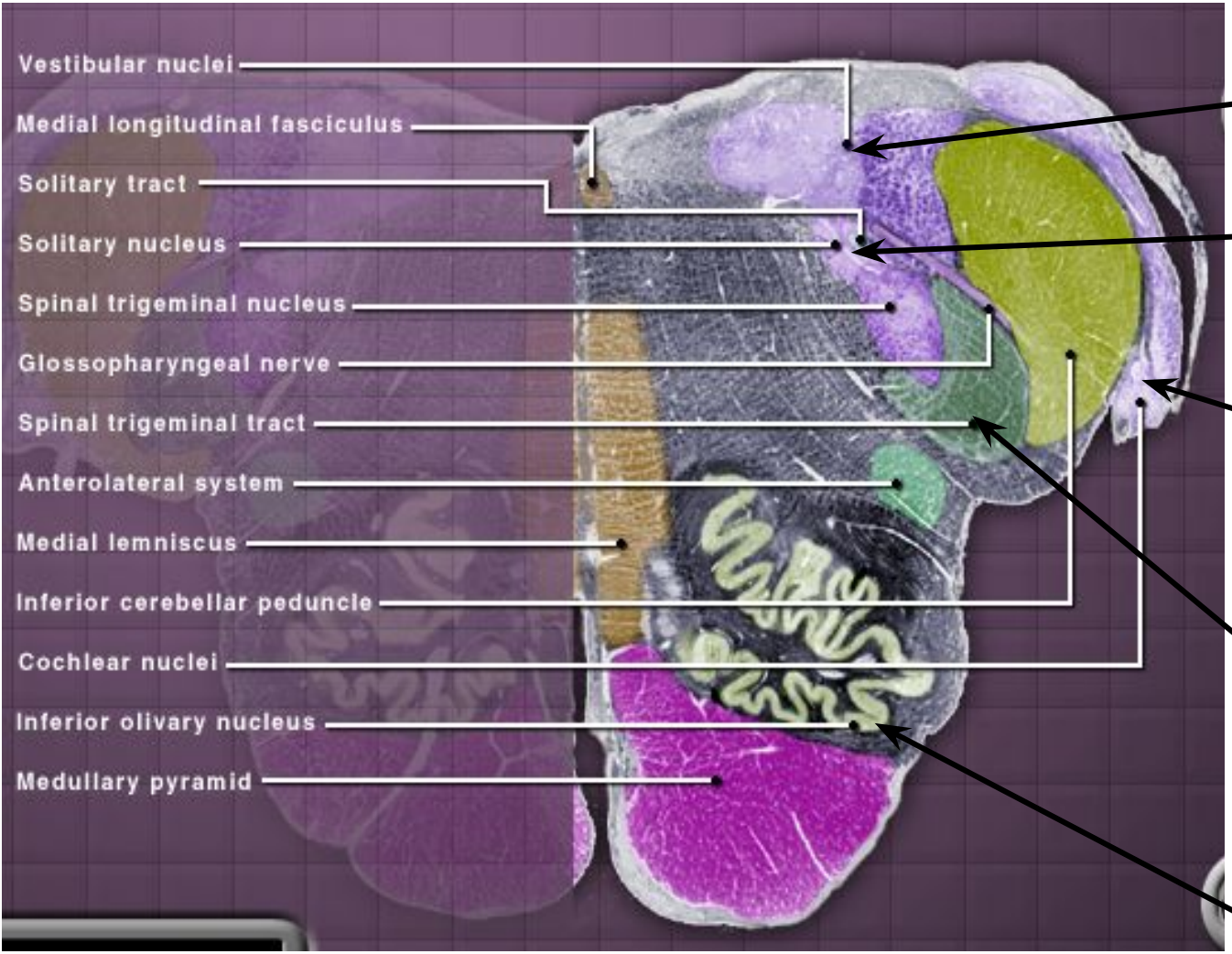

Вестибулярные ядра (Vestibular nuclei)

Ядро одиночного пути (Solitary nucleus)

Кохлеарные (улитковые) ядра (Cochlear nuclei)

Спинномозговое (нисходящее) ядро тройничного нерва (Spinal trigeminal nucleus)

Нижнеоливарный комплекс (Inferior olivary nucleus)

Ядра черепно-мозговых нервов

(каудальный срез моста)

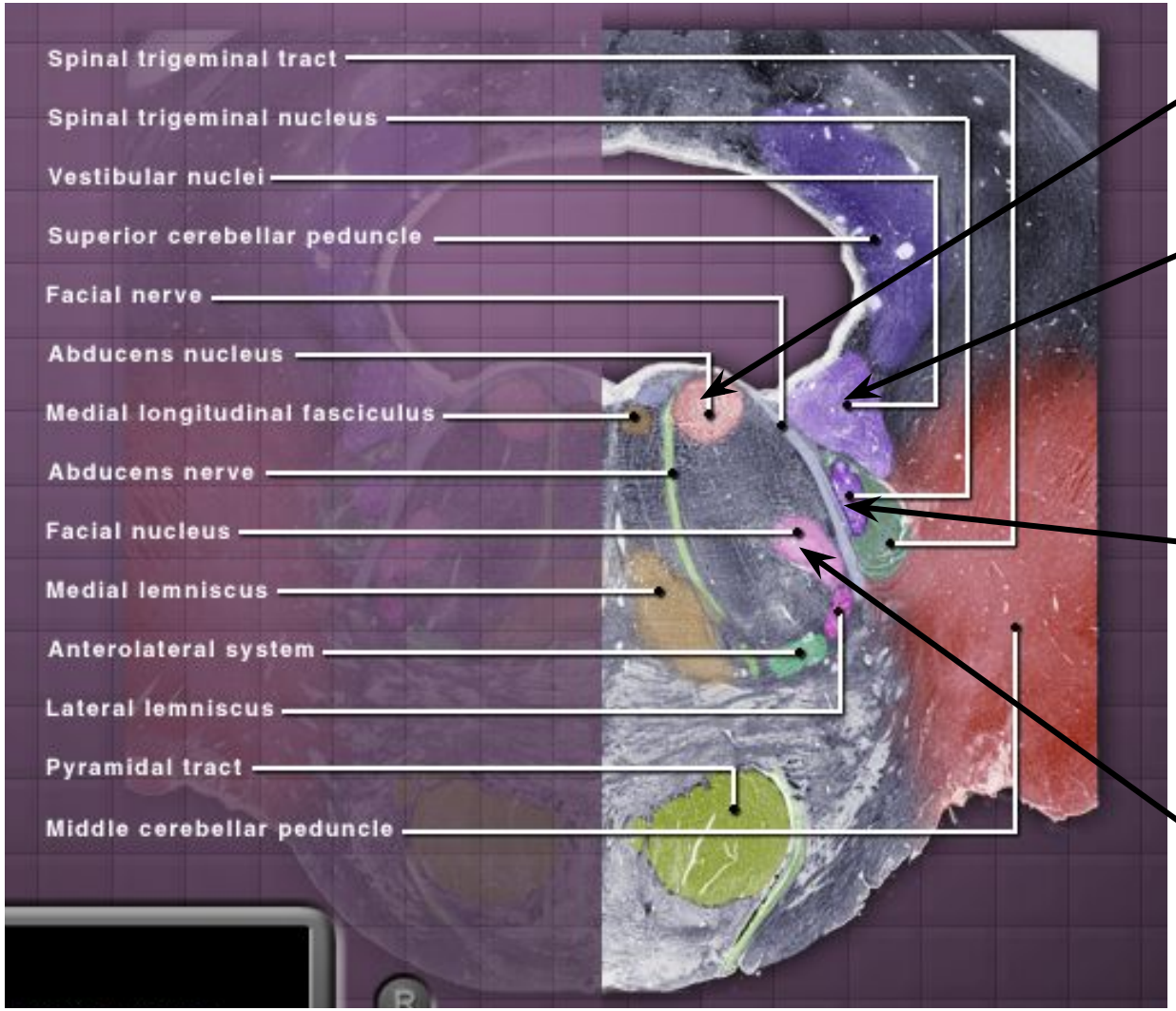

Ядро отводящего нерва (Abducens nucleus)

Вестибулярные ядра (Vestibular nuclei)

Спинномозговое (нисходящее) ядро тройничного нерва (Spinal trigeminal nucleus)

Двигательное (моторное) ядро лицевого нерва (facial nucleus)

Ядра черепно-мозговых нервов

(срез моста)

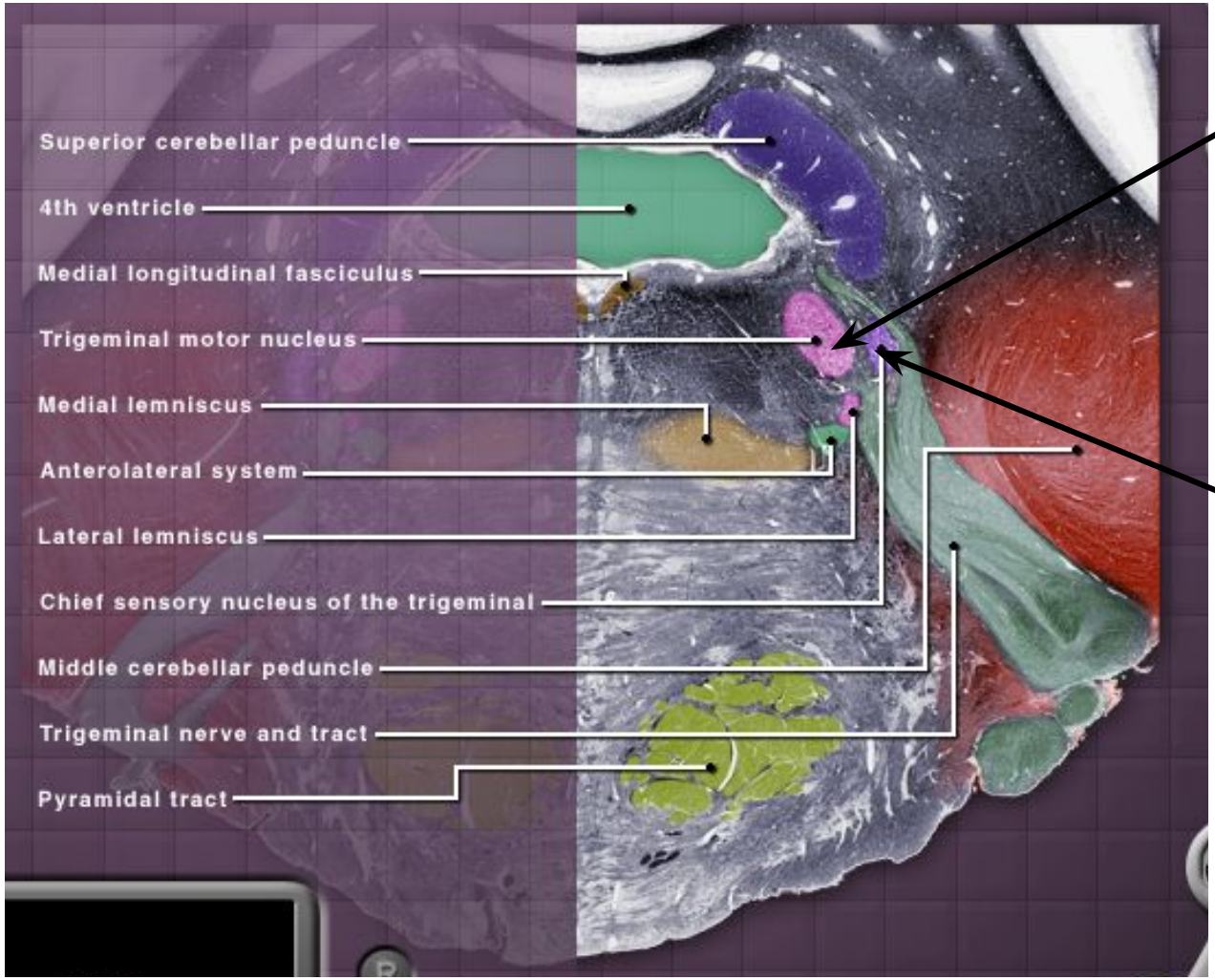

Моторное ядро тройничного нерва (Trigeminal motor nucleus)

Главное (основное, мостовое) ядро тройничного нерва (Chief sensory nucleus of the Trigeminal)

Ядра черепно-мозговых нервов

(каудальный срез среднего мозга)

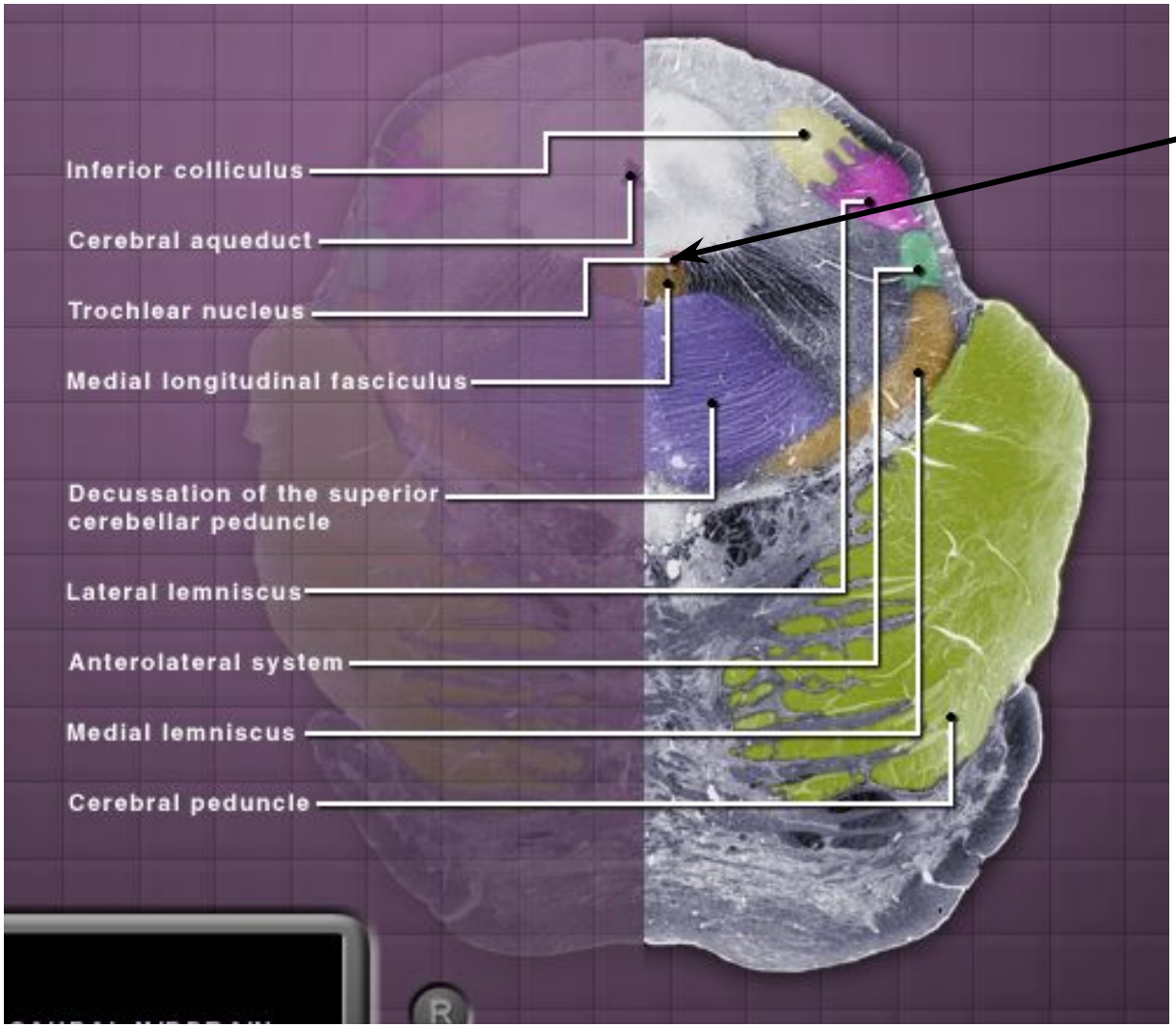

Ядро блокового нерва
(Trochlear nucleus)

Ядра черепно-мозговых нервов

(ростральный срез среднего мозга)

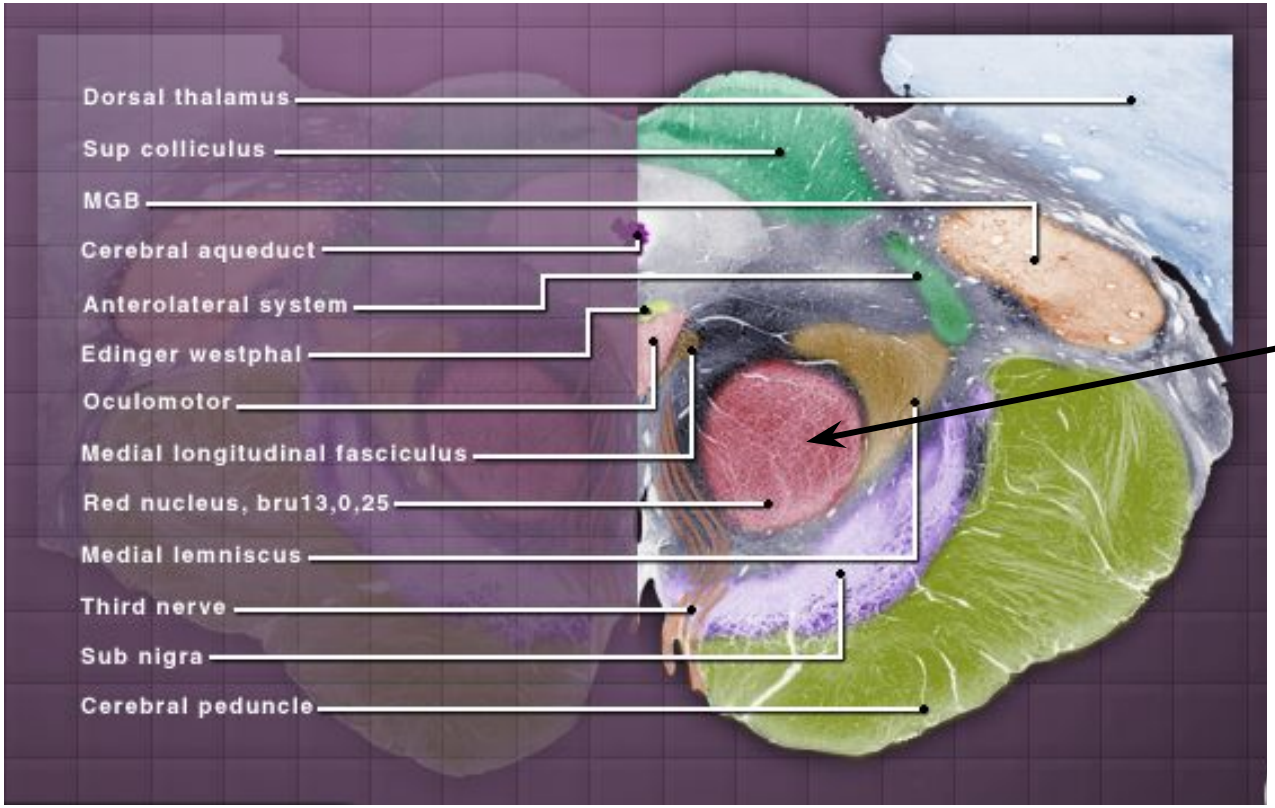

Красное ядро (Red nucleus)

Ядра черепно-мозговых нервов
(срез на соединении среднего мозга и промежуточного)

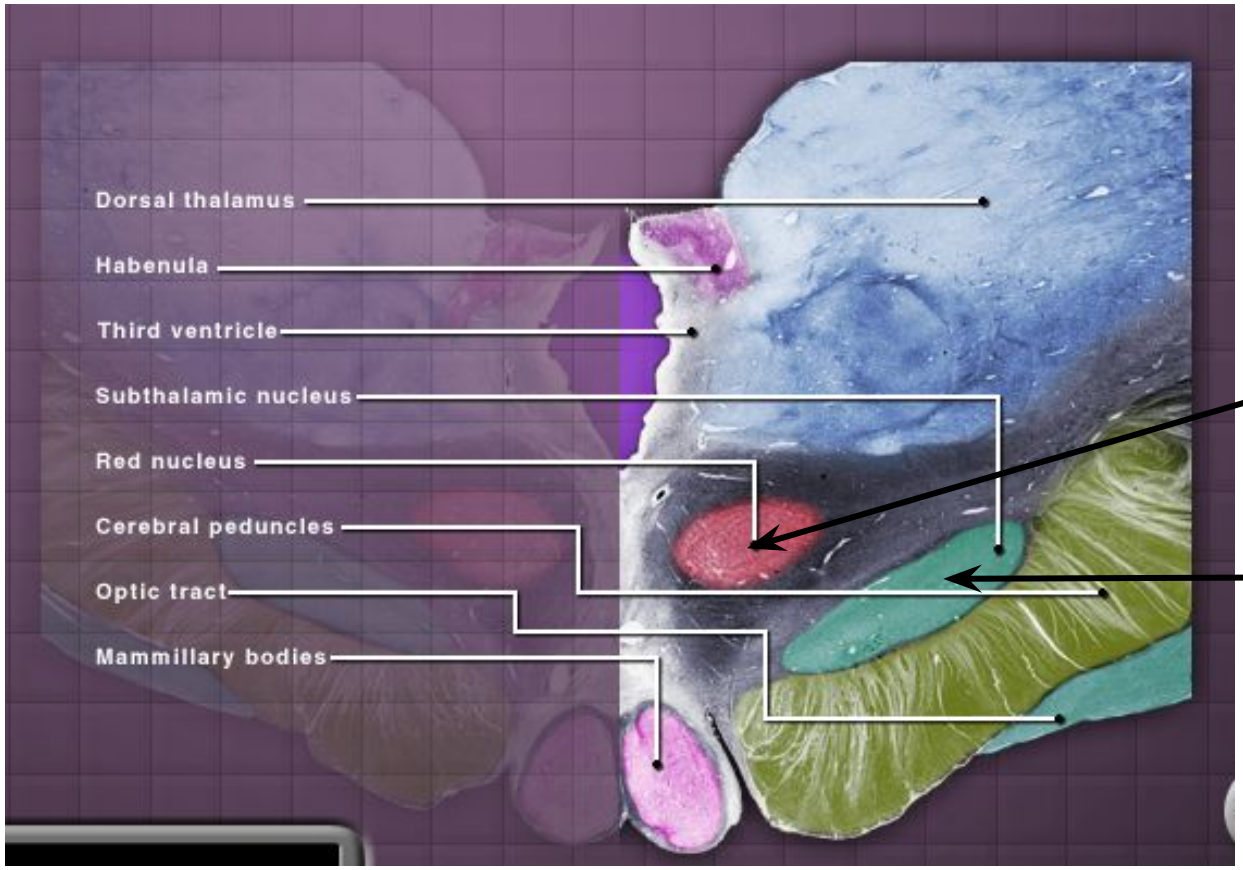

Красное ядро (Red nucleus)

Субталамическое ядро (Subthalamic nucleus)

восходящие пути соматосенсорной системы

(каудальный срез продолговатого мозга)

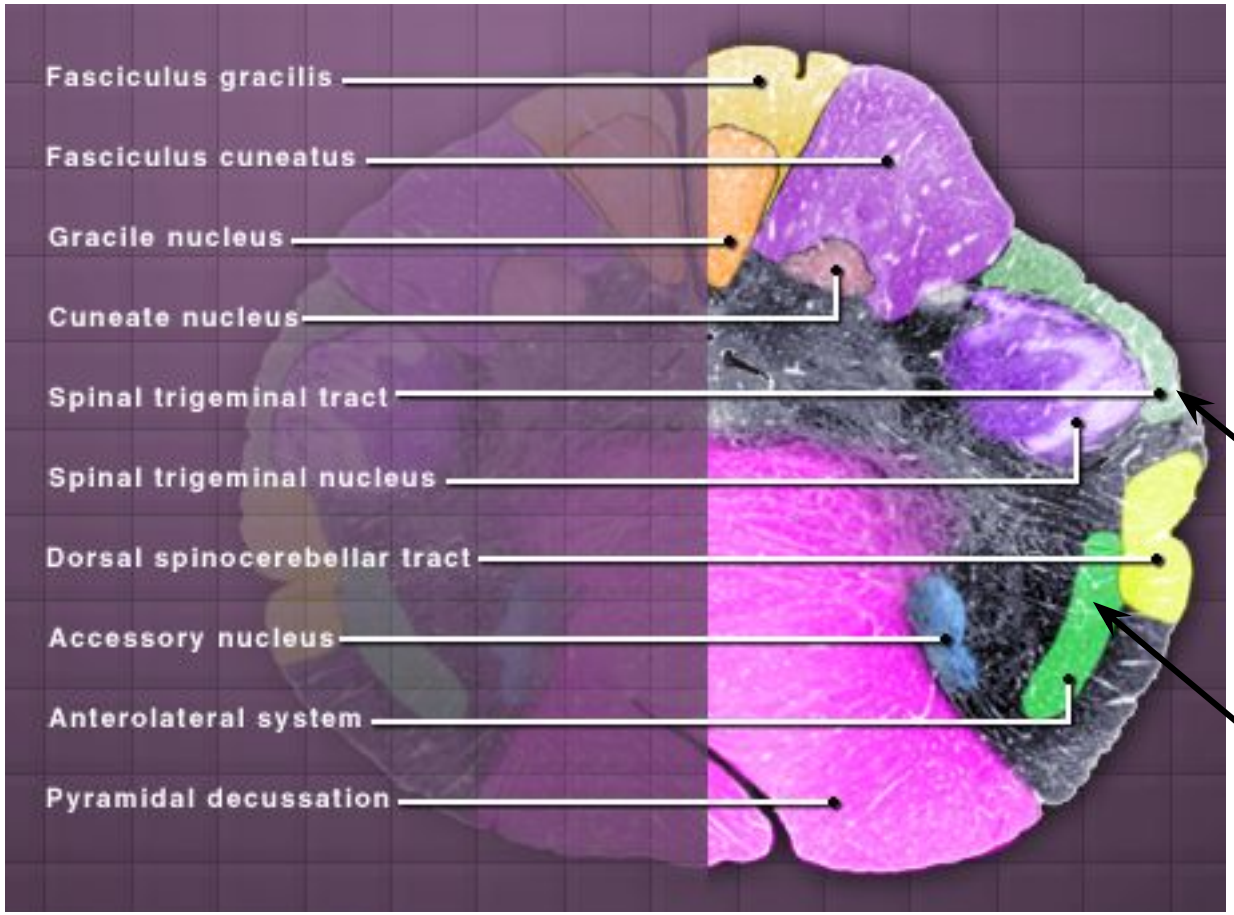

Спинномозговой путь тройничного нерва (Spinal trigeminal tract)

Спинно-таламический тракт, Спинномозговая петля (Anterolateral system)

восходящие пути соматосенсорной системы

(срез продолговатого мозга)

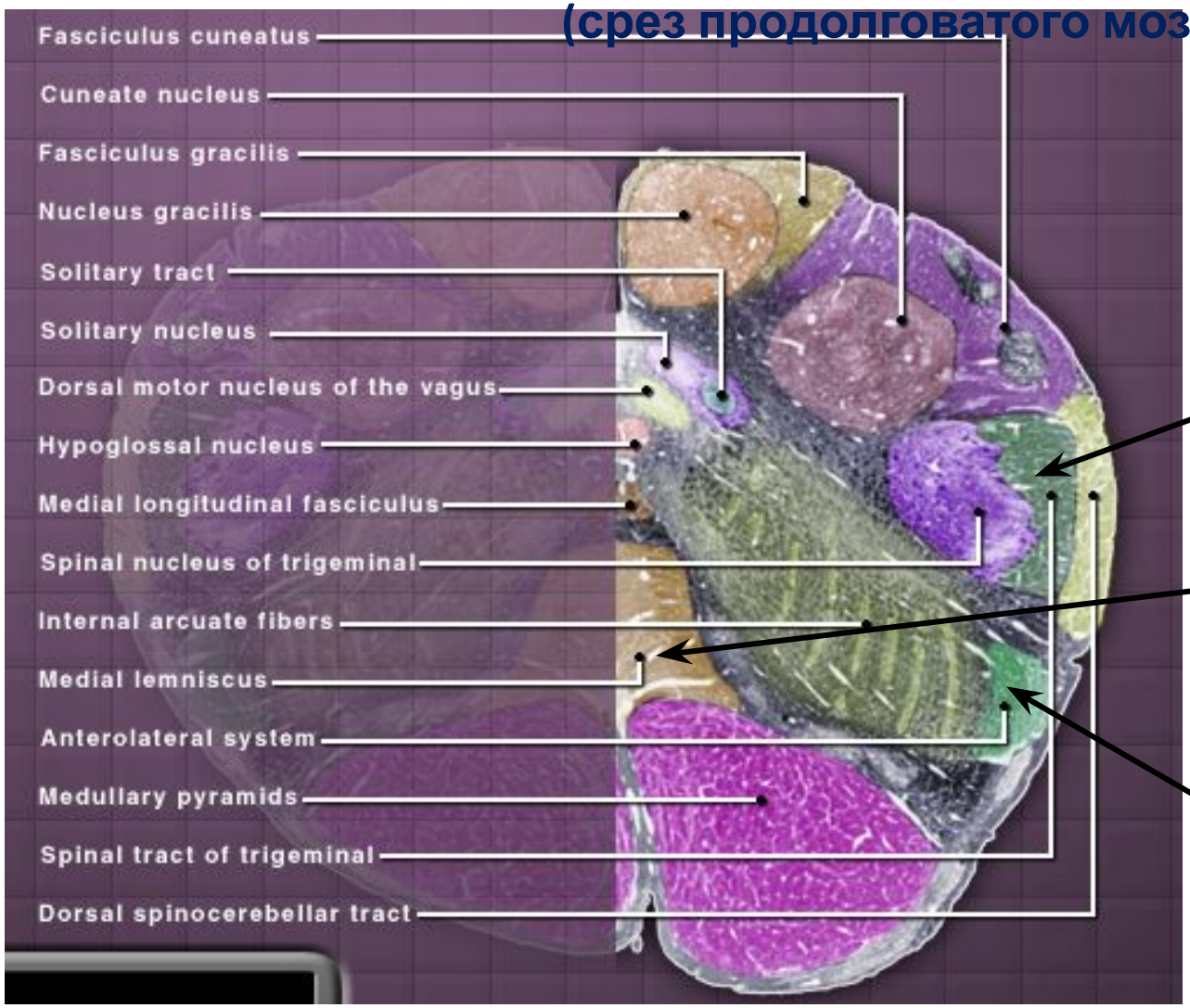

Спинномозговой путь тройничного нерва (Spinal trigeminal tract)

Медиальная петля (Medial lemniscus)

Спинно-таламический тракт, Спинномозговая петля (Anterolateral system)

восходящие пути соматосенсорной системы

(срез продолговатого мозга)

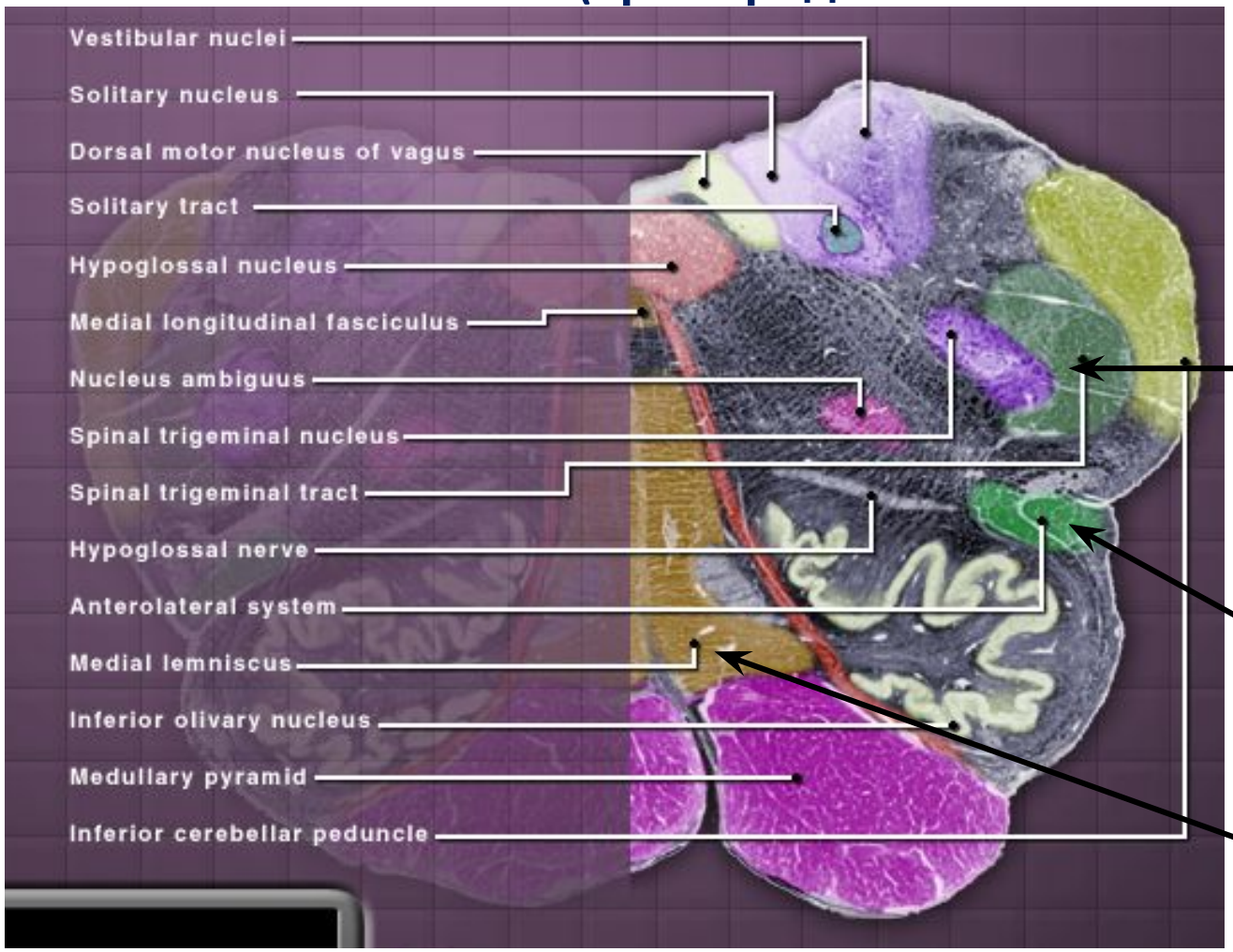

Спинномозговой путь тройничного нерва (Spinal trigeminal tract)

Спинно-таламический тракт, Спинномозговая петля (Anterolateral system)

Медиальная петля (Medial lemniscus)

восходящие пути соматосенсорной системы

(ростральный срез продолговатого мозга)

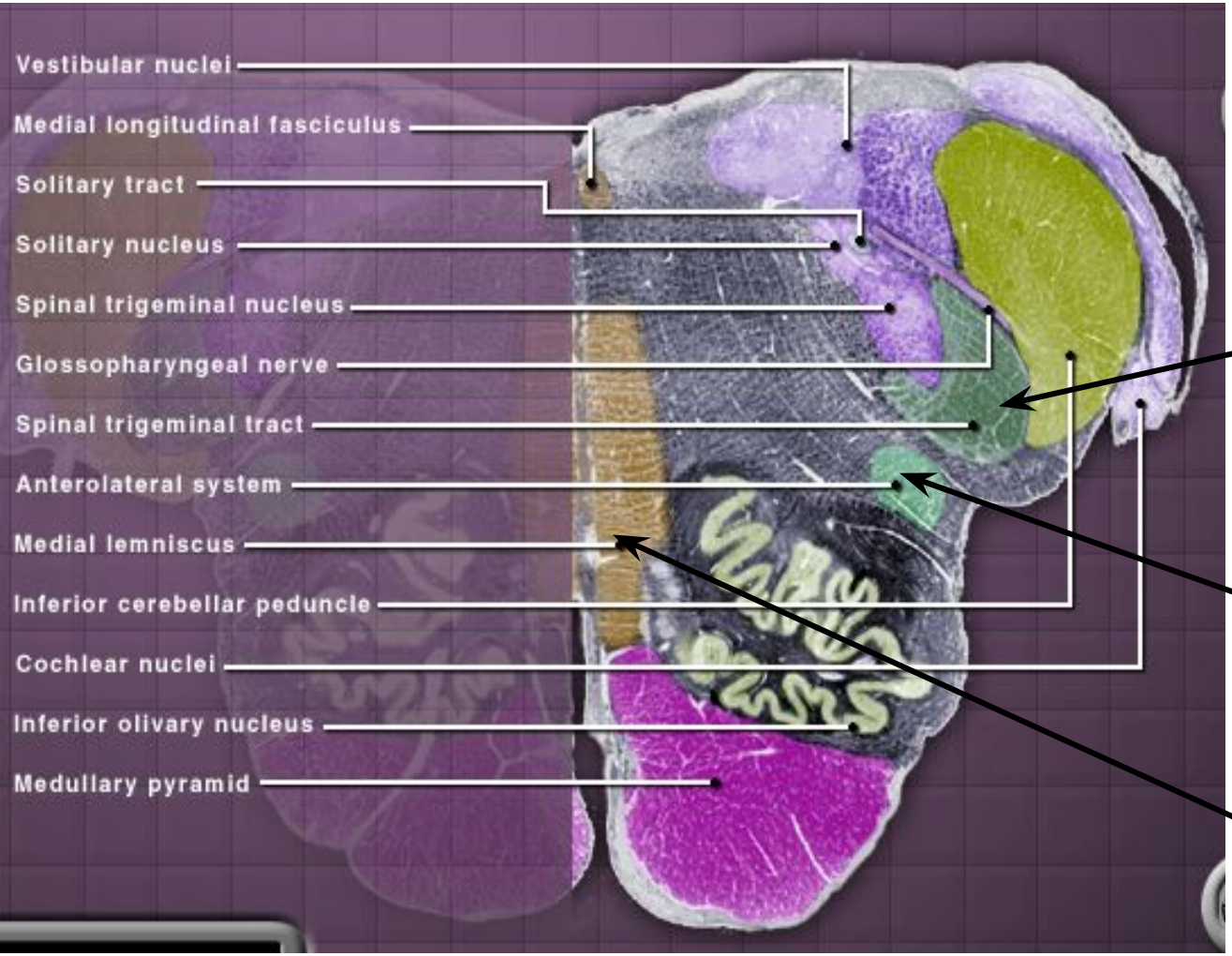

Спинномозговой путь тройничного нерва (Spinal trigeminal tract)

Спинно-таламический тракт, Спинномозговая петля (Anterolateral system)

Медиальная петля (Medial lemniscus)

восходящие пути соматосенсорной системы

(каудальный срез моста)

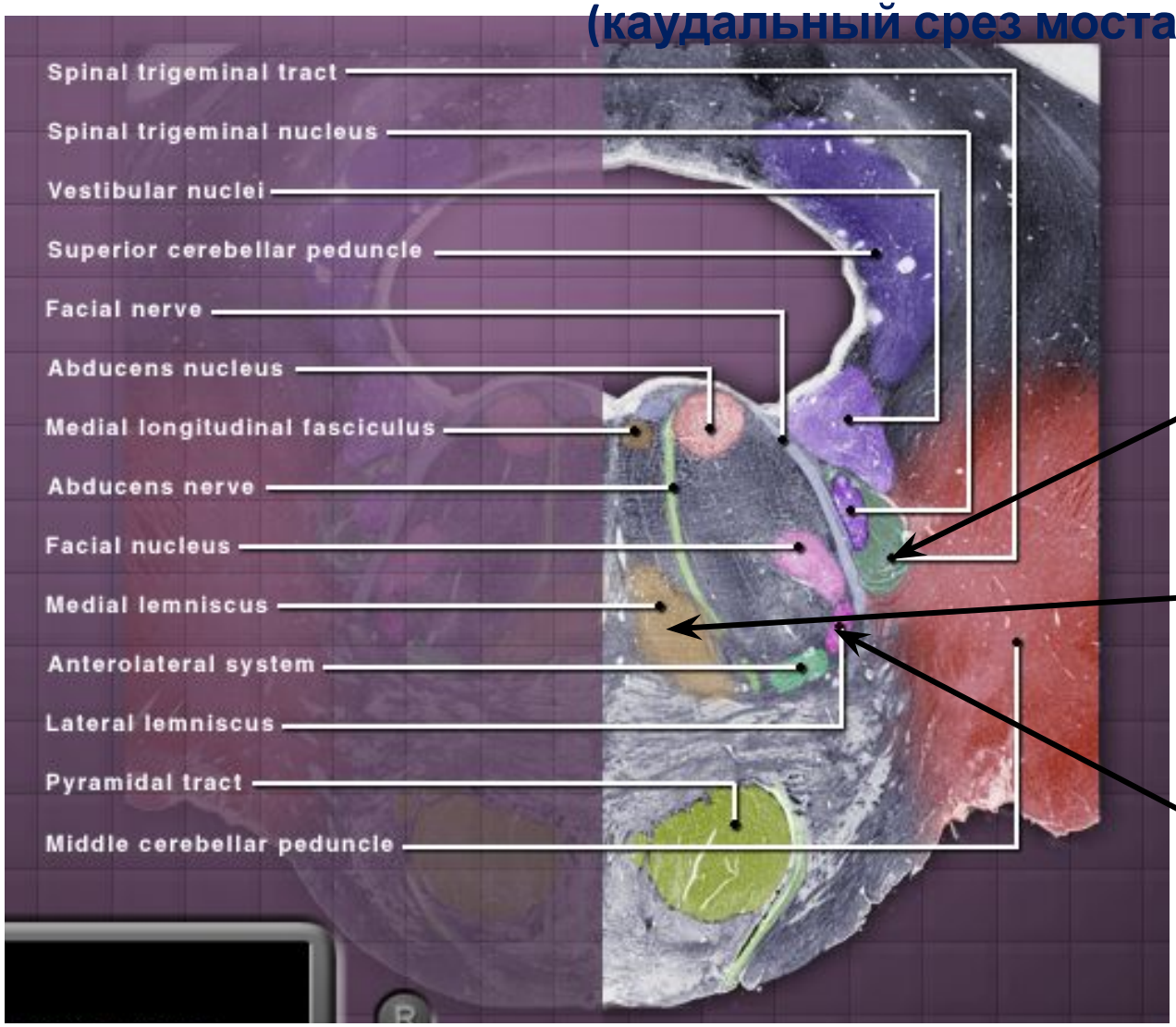

Спинномозговой путь тройничного нерва (Spinal trigeminal tract)

Медиальная петля (Medial lemniscus)

Спинно-таламический тракт, Спинномозговая петля (Anterolateral system)

восходящие пути соматосенсорной системы

(срез моста)

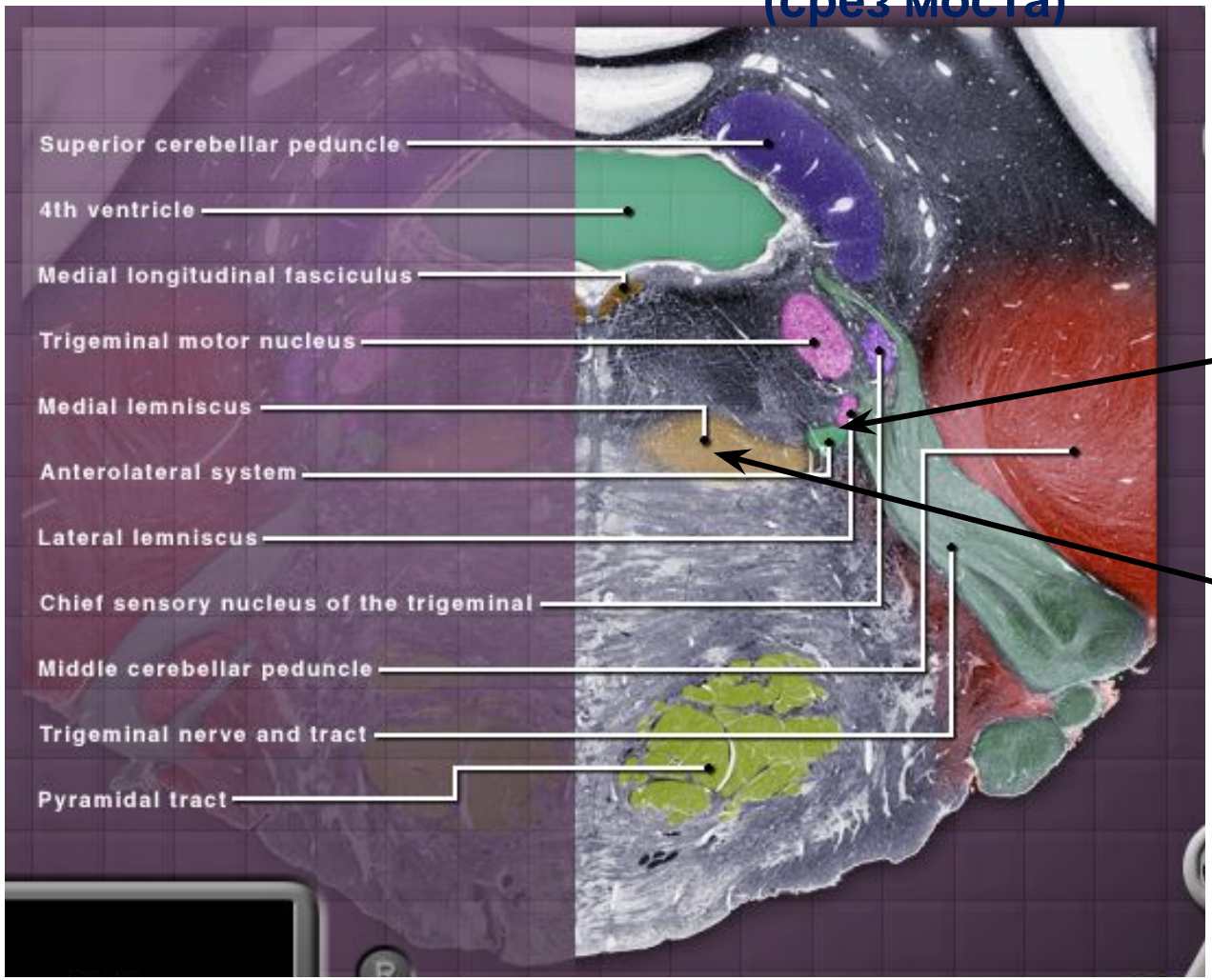

Спинно-таламический тракт, Спинномозговая петля (Anterolateral system)

Медиальная петля (Medial lemniscus)

восходящие пути соматосенсорной системы

(ростральный срез моста)

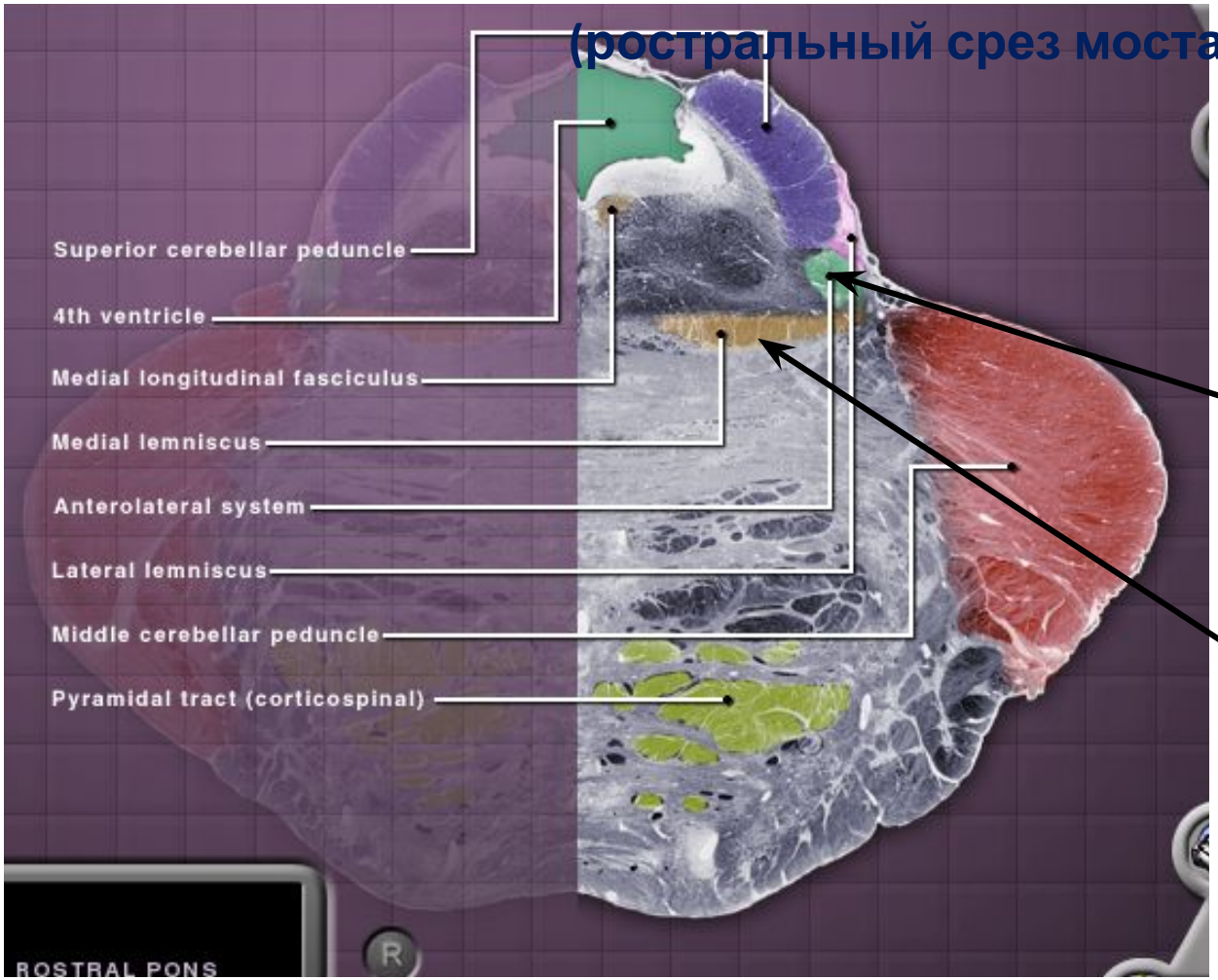

Спинно-таламический тракт, Спинномозговая петля (Anterolateral system)

Медиальная петля (Medial lemniscus)

восходящие пути соматосенсорной системы

(срез на соединении моста и среднего мозга)

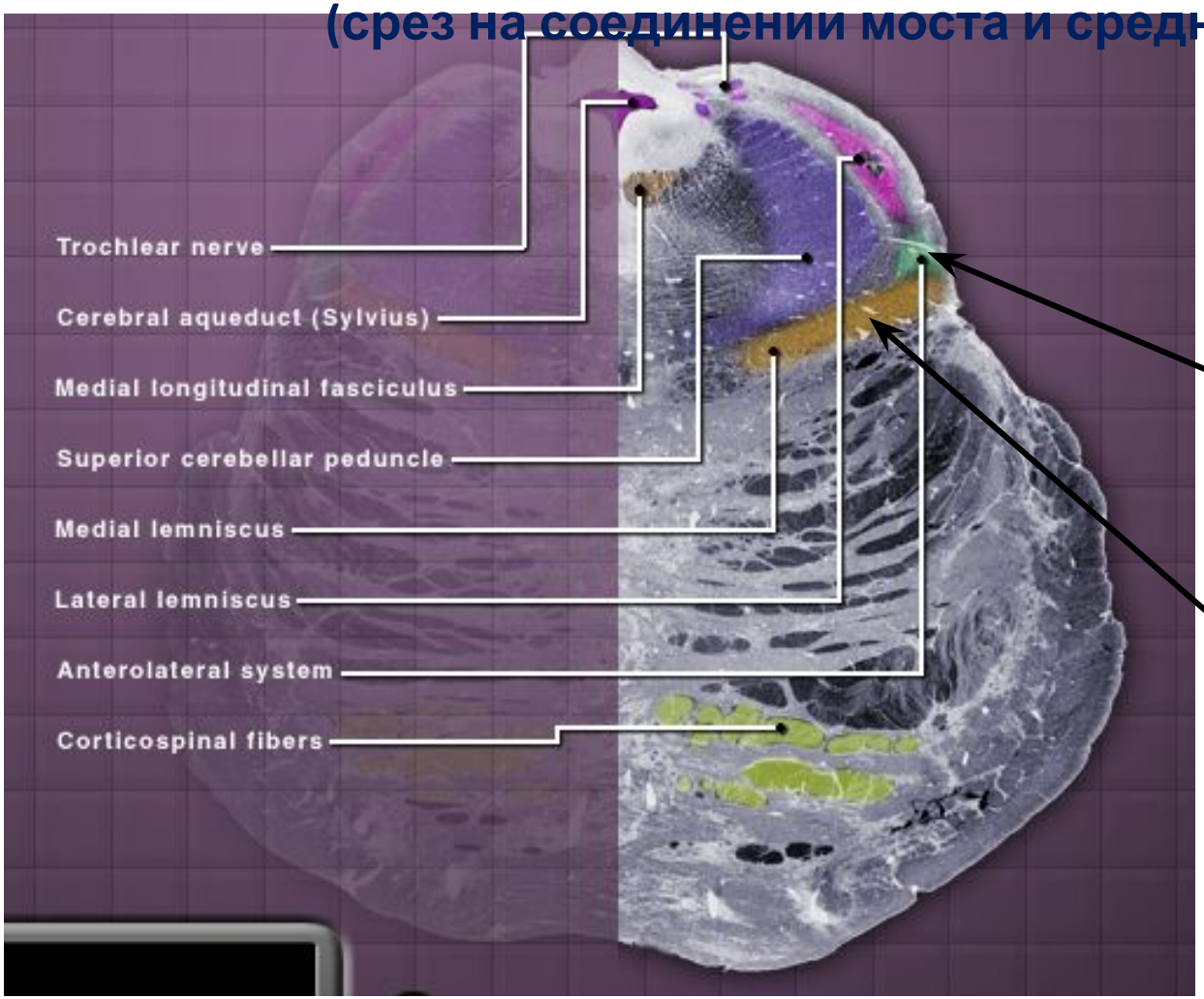

Спинно-таламический тракт, Спинномозговая петля (Anterolateral system)

Медиальная петля (Medial lemniscus)

восходящие пути соматосенсорной системы

(каудальный срез среднего мозга)

Спинно-таламический тракт, Спинномозговая петля (Anterolateral system)

Медиальная петля (Medial lemniscus)

восходящие пути соматосенсорной системы

(ростральный срез среднего мозга)

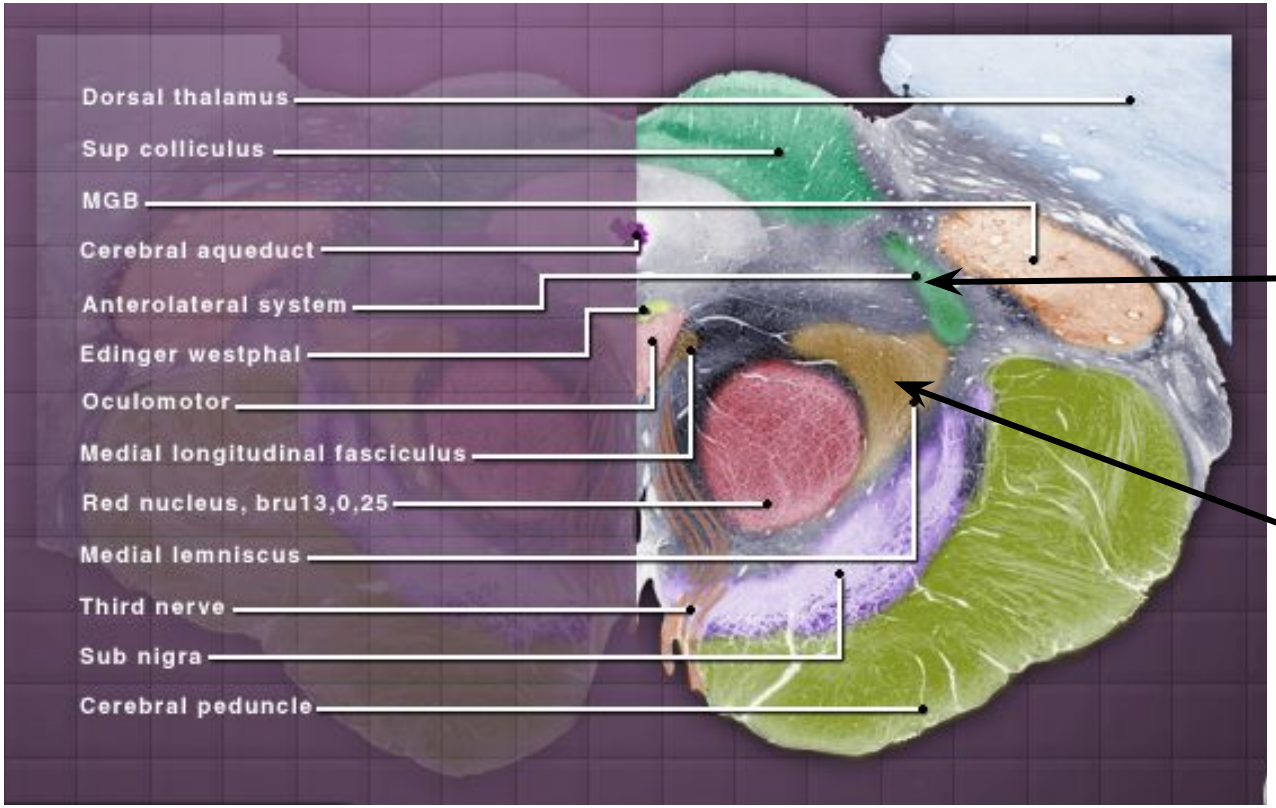

Спинно-таламический тракт, Спинномозговая петля (Anterolateral system)

Медиальная петля (Medial lemniscus)