Шея

Границы

- Сверху границами области шеи являются линия, проведенная от подбородка по нижнему краю нижней челюсти через верхушку сосцевидного отростка по верхней выйной линии к наружному затылочному бугру.

- Снизу - линия от яремной вырезки грудины по верхнему краю ключицы до ключично-акромиального сочленения и далее к остистому отростку VII шейного позвонка.

Треугольники передней области шеи

1. подбородочный треугольник (trigonum submentale)
2. поднижнечелюстной треугольник (trigonum submandibulare)
3. язычный треугольник (trigonum linguale)
4. сонный треугольник (trigonum caroticum)
5. лопаточно-трахеальный треугольник (trigonum omotracheale)
6. лопаточно-ключичный треугольник (trigonum omoclaviculare)
7. лопаточно-трапециевидный треугольник (trigonum omotrapezoideum)

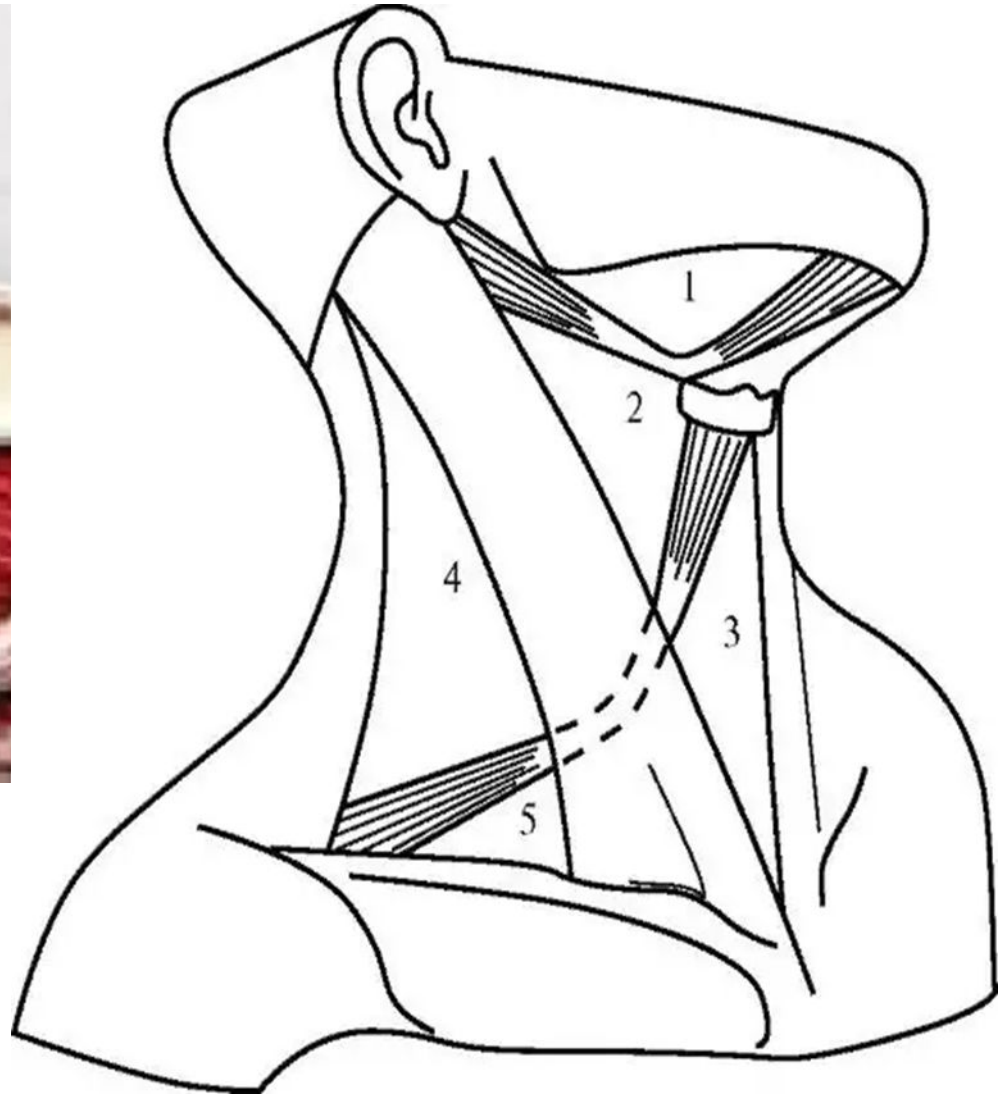
1
2
3
4
5

Сонный треугольник

- В нем проходит общая сонная артерия, наружная и внутренняя сонные артерии, а также внутренняя яремная вена и блуждающий нерв.
- В пределах этого треугольника осуществляют перевязку наружной сонной артерии для предотвращения кровотечения во время оперативных вмешательств на лице и языке

Лопаточно-трахеальный треугольник

- В пределах этого треугольника расположены: гортань, трахея, щитовидная железа, сонная артерия и яремная вена.
- Здесь осуществляют оперативные вмешательства (трахеотомию, струмэктомии, перевязку общей сонной артерии и внутренней яремной вены)

Поднижнечелюстной треугольник

- В нем расположены подчелюстные слюнные железы, проходят лицевая артерия и вена, язычный и подъязычный нервы.
- В пределах этого треугольника осуществляют разрезы при флегмонах дна полости рта, удаляют подчелюстные слюнные железы при новообразованиях и экстирпацию лимфатических узлов при раке языка и губы

Лопаточно-ключичный треугольник

- В нем проходят: наружная яремная вена, надлопаточные артерия и вена, слева - грудной проток, а справа - правый лимфатический проток.
- В этом треугольнике осуществляют надключичную перевязку подключичной артерии и вены, также анестезию плечевого сплетения при операциях на верхней конечности

Лопаточно-трапециевидный треугольник

- В нем проходят: подключичная артерия и ее ветви, поверхностная шейная артерия и поперечная артерия шеи, добавочный нерв, n. accessorius, три длинных пучка и короткие ветви плечевого сплетения и кожные ветви шейного сплетения.

Межлестничное пространство, spatium interscalenum

Ограничено передней и средней лестничной мышцой, а снизу - I ребром. В нем проходит подключичная артерия и плечевое сплетение

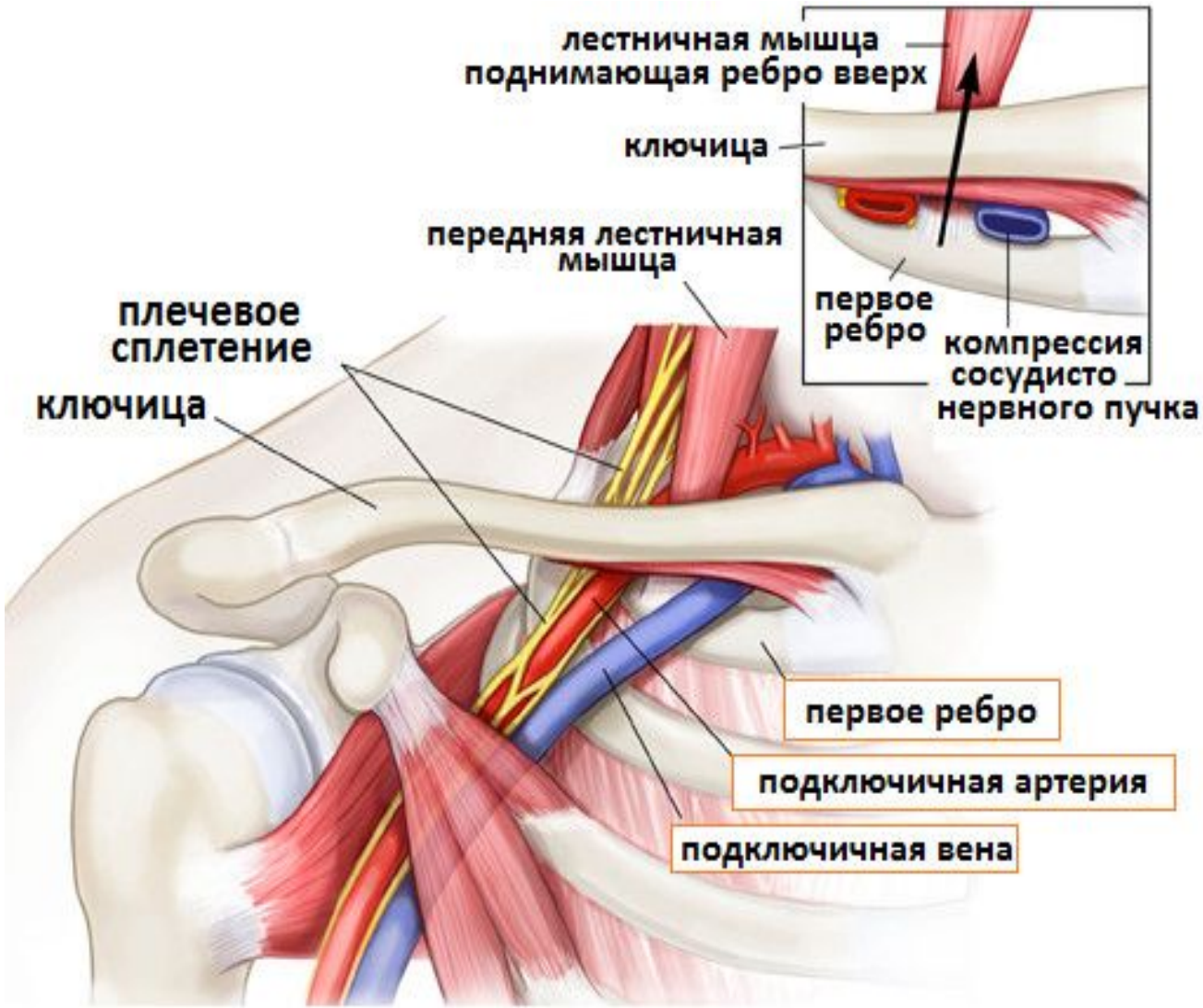

Предлестнечное пространство (spatium antescalenum)

- Расположено между передней лестничной мышцой сзади и грудинно-щитовидной и груднинно-подъязычными мышцами - спереди.
- В нем проходят: подключичная вена, диафрагмальный нерв, общая сонная артерия, блуждающий нерв, внутреняя яремная вена

Классификация фасций шеи по В.Н. Шевкуненко:

1. Поверхностная фасция шеи (fascia superficialis)
2. Собственная фасция шеи (fascia colli propria)
3. Лопаточно-ключичная фасция (fascia omoclavicularis)
4. Внутришейная фасция (fascia endocervicalis)
5. Предпозвоночная фасция (fascia prevertebralis)

B. Cross section

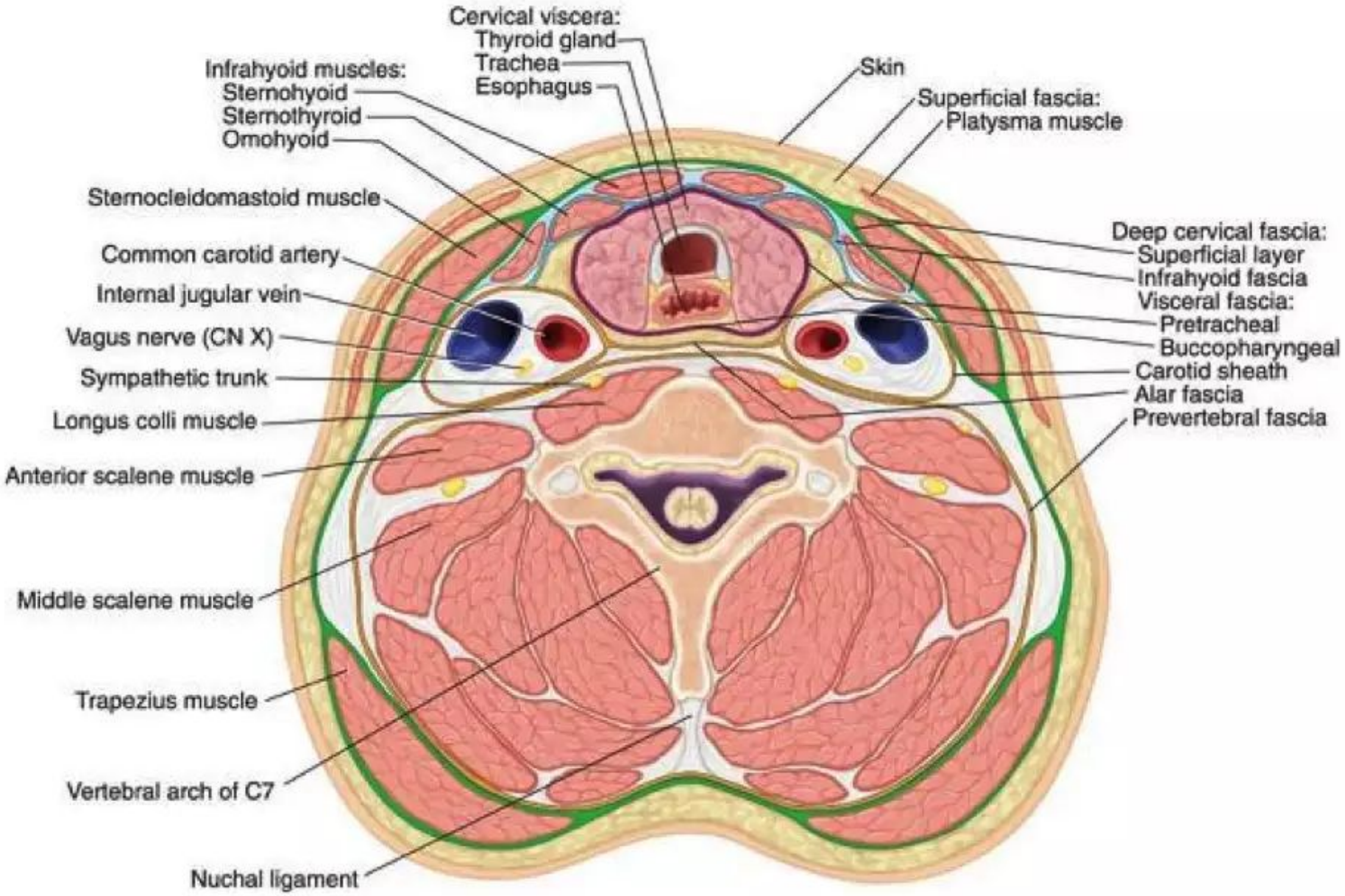

Клетчаточные пространства шеи

- замкнутым клетчаточным пространствам относятся:

1. Межапоневротическое надгрудинное пространство располагается между второй и третьей фасцией шеи. Сообщается с пространством Груббера (слепой мешок позади грудино-ключично- сосцевидной мышцы).
2. Влагалище грудино-ключично-сосцевидной мышцы
3. Пространство подчелюстной слюнной железы – ограничено расщеплением второй фасции шеи и нижней челюстью. Содержимое: подчелюстная слюнная железа, лимфатические узлы, лицевые артерия и вена

- Пространство щитовидной железы – располагается между капсулой железы и висцеральным листком четвертой фасции шеи.
- Предпозвоночное клетчаточное пространство – расположено между позвоночником и пятой фасцией шеи.

Сообщающиеся клетчаточные пространства:

- Преорганное клетчаточное пространство – ограничено париетальным и висцеральным листками четвертой фасции шеи. Пути сообщения: внизу – с клетчаткой переднего средостения.
- Позадиорганное клетчаточное пространство – расположено между париетальным листком четвертой фасции и пятой фасцией шеи. Пути сообщения: внизу с клетчаткой заднего средостения.

- Пространство сосудисто-нервного пучка – образовано париетальным листком четвертой фасции шеи. Пути сообщения: внизу с клетчаткой переднего и заднего средостений; вверху – доходит до основания черепа.

- Пространство наружного треугольника шеи расположено между второй и пятой фасциями шеи. Пути сообщения: снаружи - с клетчаткой надостной ямки и подмышечной впадины; внизу – с клетчаткой переднего средостения.

Шейное нервное сплетение

- Двигательные нервы (длинные мышцы шеи и головы, передние, средние и задние лестничные мышцы, передние и латеральные прямые мышцы головы, передние межпоперечные мышцы и мышцы поднимающие лопатку).
- Шейная петля (ansa cervicalis)- грудино-подъязычные, грудино-щитовидные, лопаточно-подъязычные, щитоподъязычные мышцы.

- Кожные (чувствительные) нервы: большой ушной нерв, малый затылочный нерв, поперечный нерв шеи и надключичные нервы
- Диафрагмальный нерв (смешанный) иннервирует диафрагму, перикард, плевру. Чувствительные диафрагмально-брюшинные ветви (rr. phrenicoabdominales), проходят в брюшную полость и иннервируют брюшину, покрывающую диафрагму.

Шейное сплетение (схема)

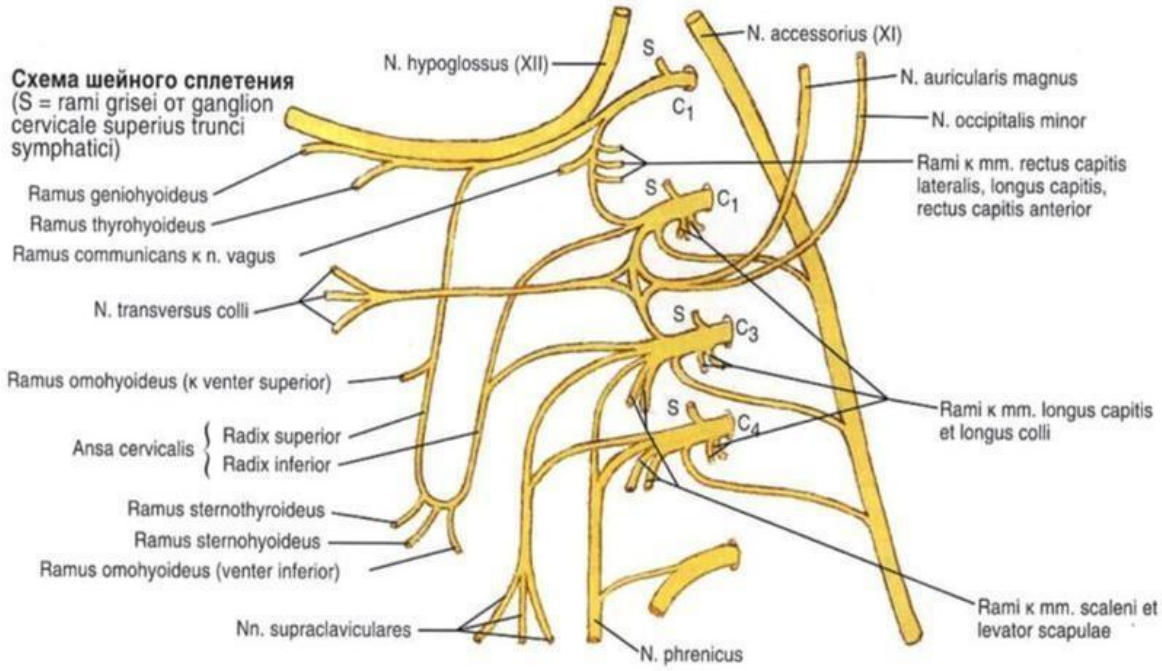

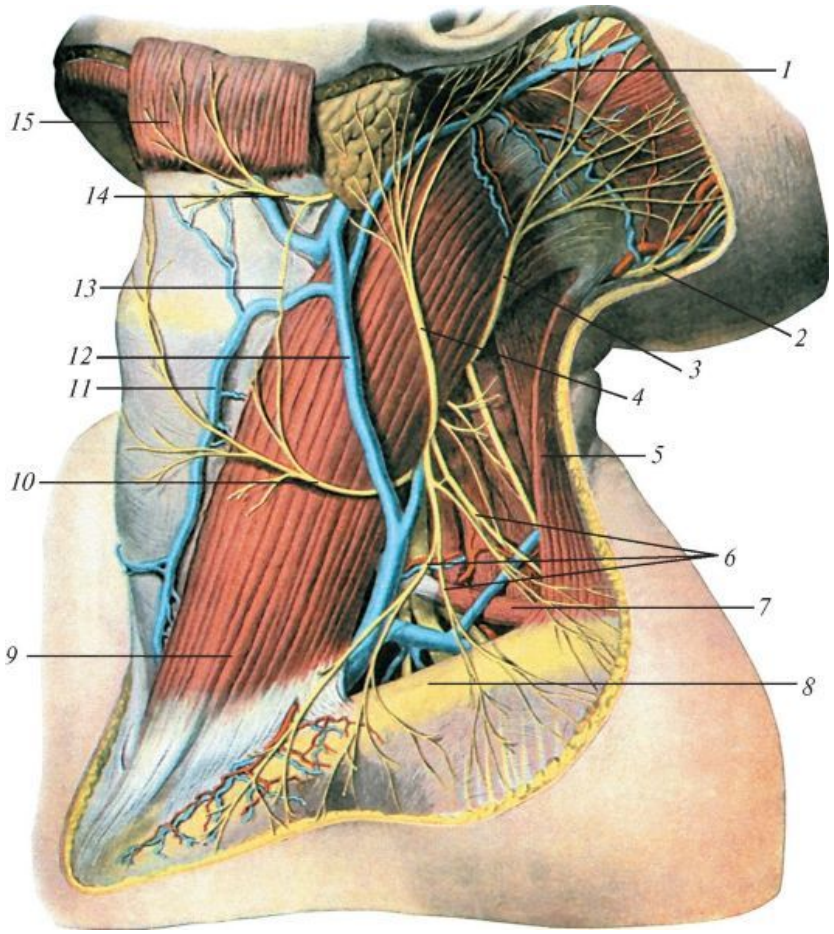

Кровоснабжение щитовидной железы

- верхняя щитовидная артерия (a. thyreoidea superior)
- Нижняя щитовидная артерия (a. thyreoidea inferior)
- низшая щитовидная артерия (a.thyreoidea ima)

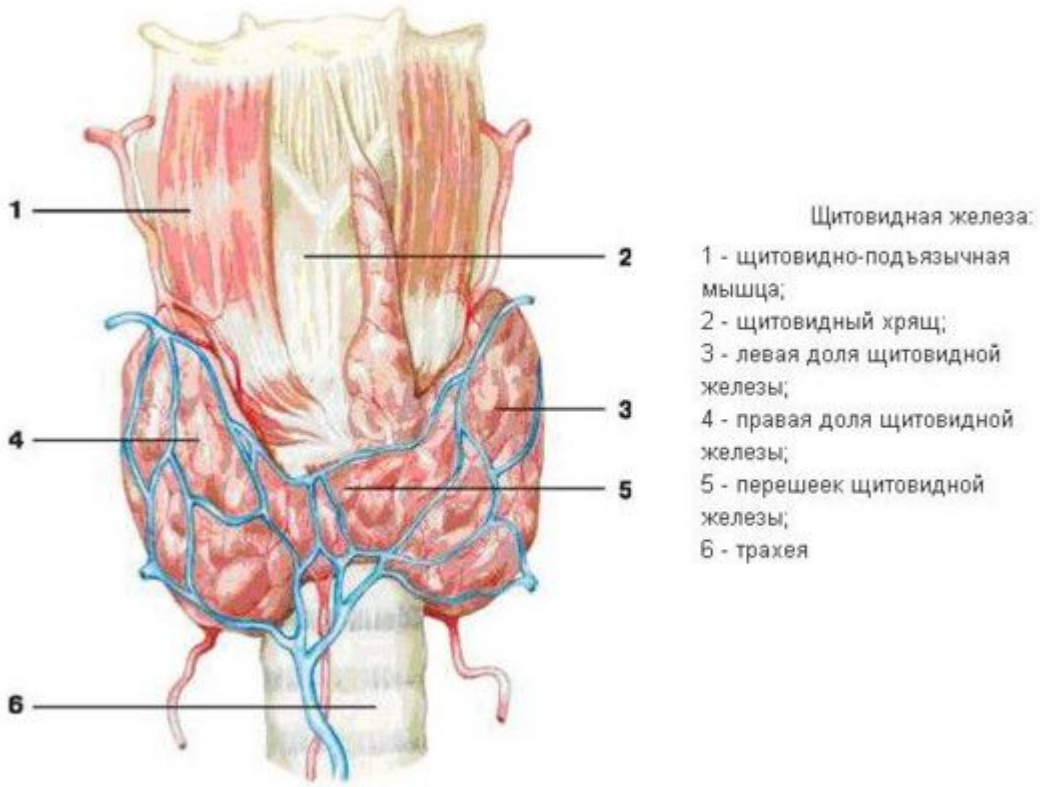

Резекция щитовидной железы

Методы удаления щитовитдной железы

- Интракапсулярный способ применим при единичных узлах, которые могут быть иссечены без существенных потерь самой паренхимы органа.
- Интрафасциальный метод заключается в сохранении фасции шеи, при котором исключается вероятность повреждения гортанных нервов и оставляются нетронутыми паращитовидные железы.
- Экстрафасциальный вариант операции считается самым травматичным и применяется для лечения онкологических заболеваний органа.

Кожный разрез

Разметка перед операцией (вертикальные полоски обозначают края шва и его середину, разрез проводится только по горизонтальной линии)

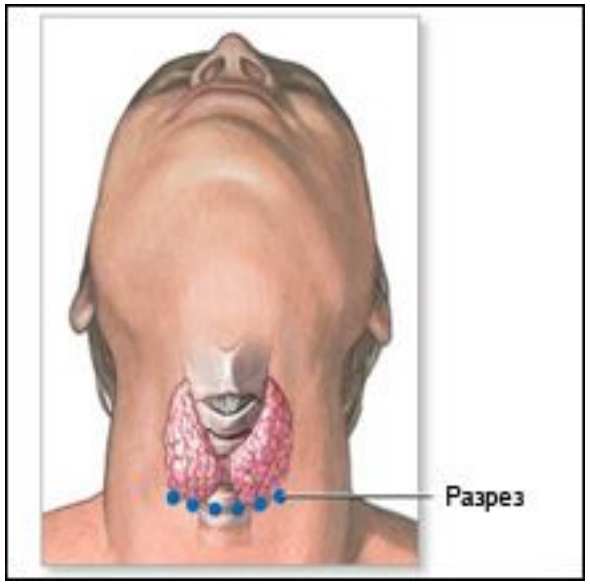

Разрез при проведении резекции щитовидной железы

Разрез при проведении полного удаления щитовидной железы и боковой лимфодиссекции

- Выделение щитовидной железы проводится либо с пересечением коротких мышц шеи (при опухолях очень большого размера), либо без него (мышцы в этом случае просто разводятся в стороны).
- Выделение возвратного нерва. Щитовидная железа смещается к трахее, после чего хирург находит и выделяет возвратный нерв от нижнего полюса железы до места входа нерва в гортань.

- Отделение околощитовидных желез одновременно с выделением нерва хирург отделяет околощитовидные железы от щитовидной, сохраняя их кровоснабжение.
- Лимфодиссекция (центральной, боковая лимфодиссекция)

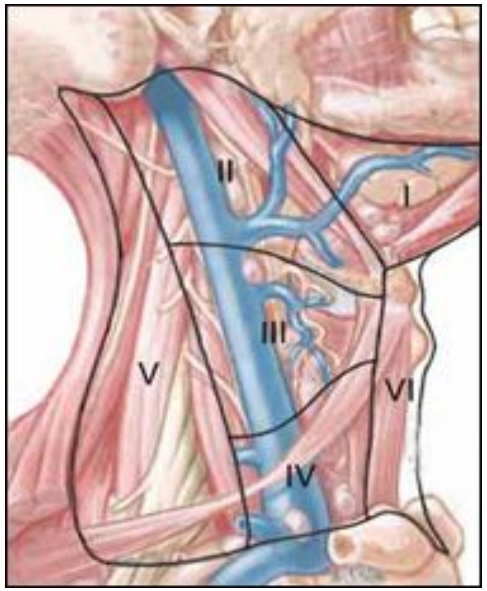

Схема зон лимфооттока на шее

Наложение косметического шва на кожу

Косметический результат через 2 месяца после операции

Косметический результат после операции у м
месяцев