

Заболелвания пищевода:
кардиоспазм, ахалазия,
эзофагоспазм.

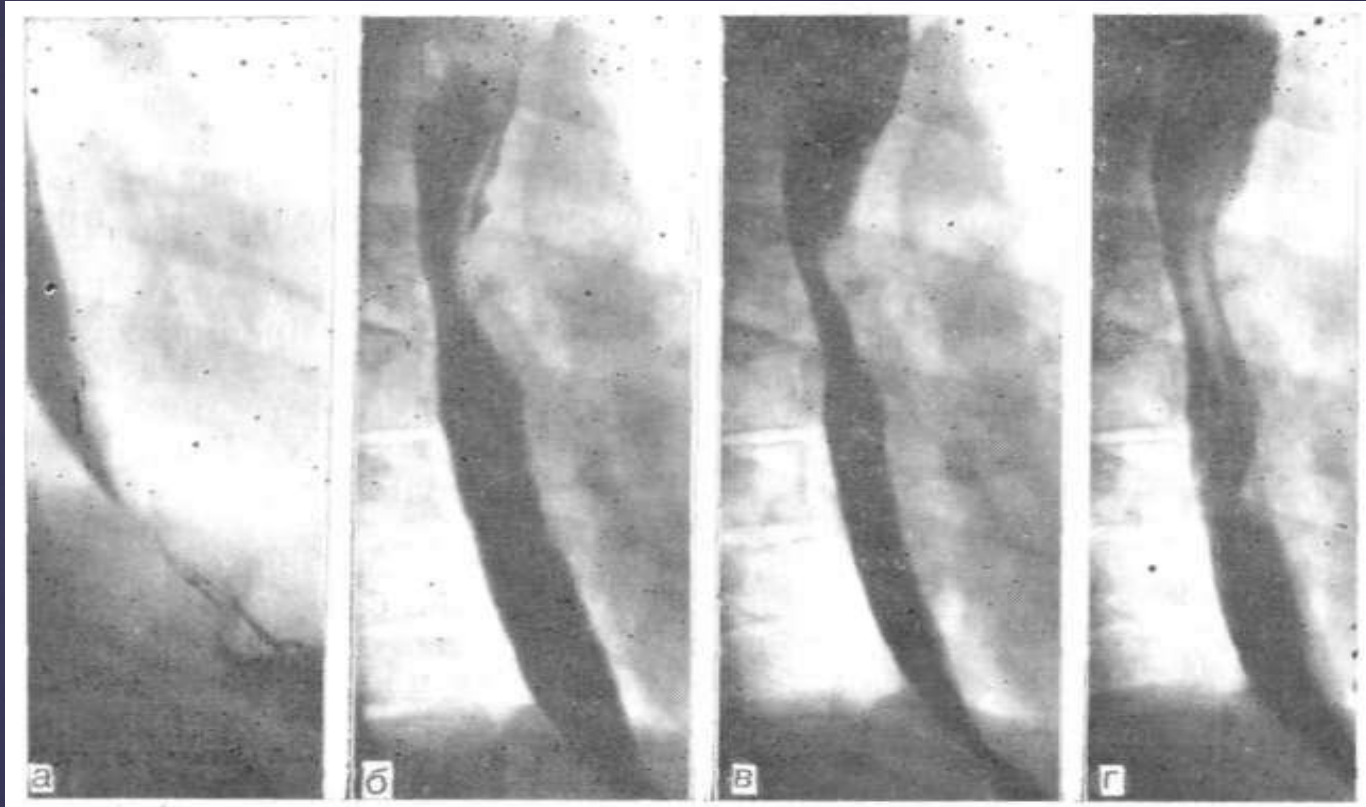
▣ Кардиоспазм — заболевание, при котором регистрируется значительное повышение тонуса гладкой мускулатуры нижнего пищеводного сфинктера (спазм) и нарушается рефлекс расслабления кардии на глоток.

□ Ахалазия кардии — заболевание, при котором тонус гладкой мускулатуры нижнего пищеводного сфинктера остается в пределах величин, регистрируемых у здоровых людей, или ниже и отсутствует расслабление кардии на глоток (ахалазис — нераскрытие).

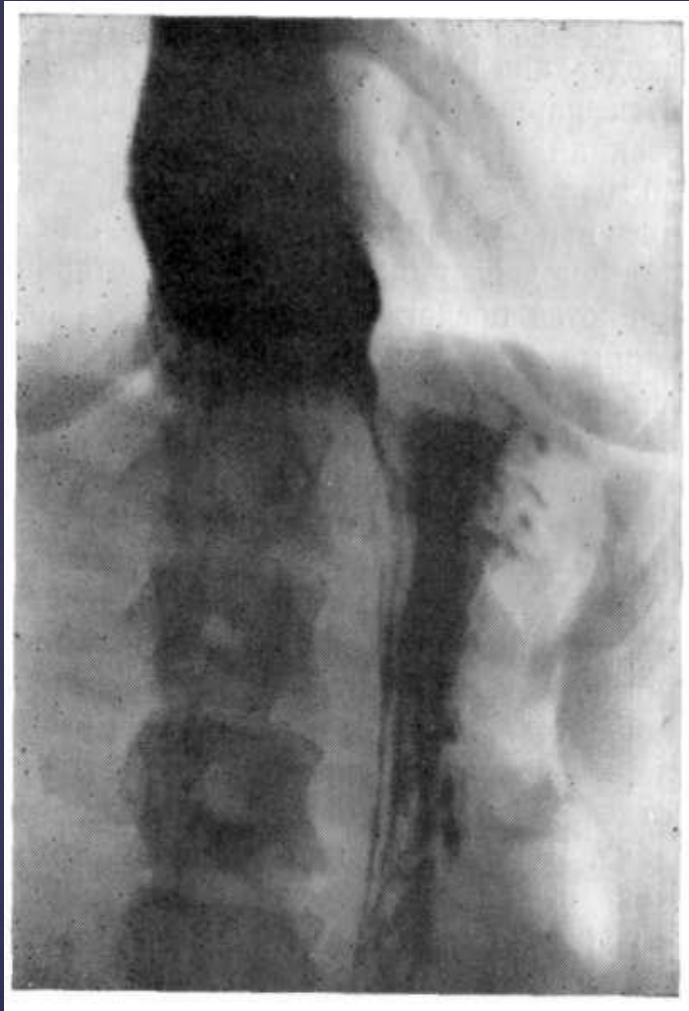Клиническая картина

- Дисфагия
- Боли предшествующие или сопровождающие дисфагию
- Регургитация

□ Основными рентгенологическими симптомами кардиоспазма и ахалазии кардии являются непроходимость в области пищеводно-желудочного перехода и расширение расположенных выше отделов пищевода. Оба симптома более выражены при ахалазии кардии.



Рентгенограммы контрастированного пищевода в правой косой проекции. Небольшое сужение дистальных сегментов пищевода в начальной стадии кардиоспазма.




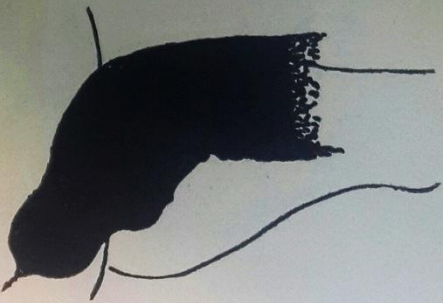
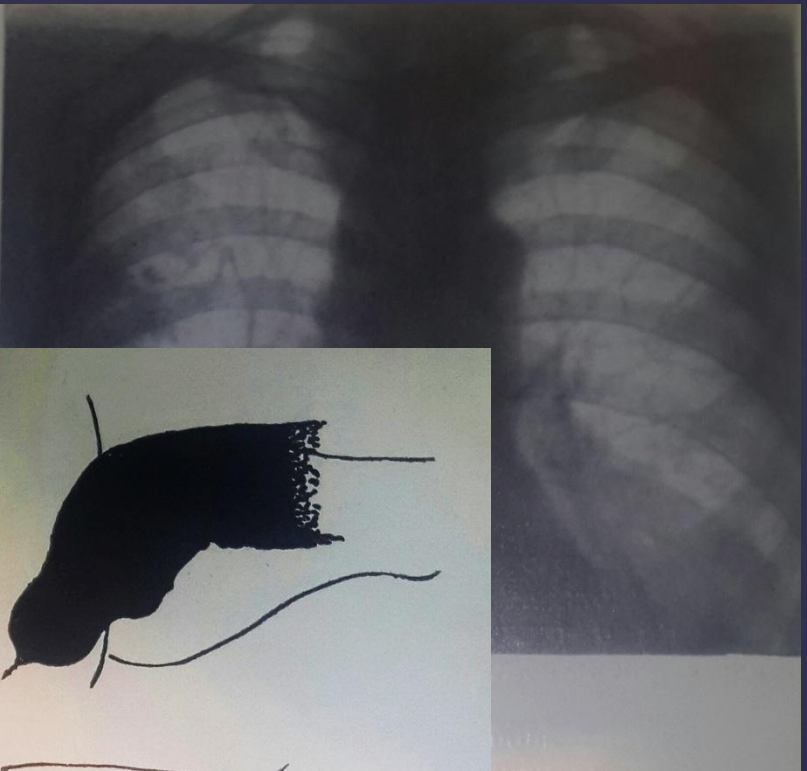
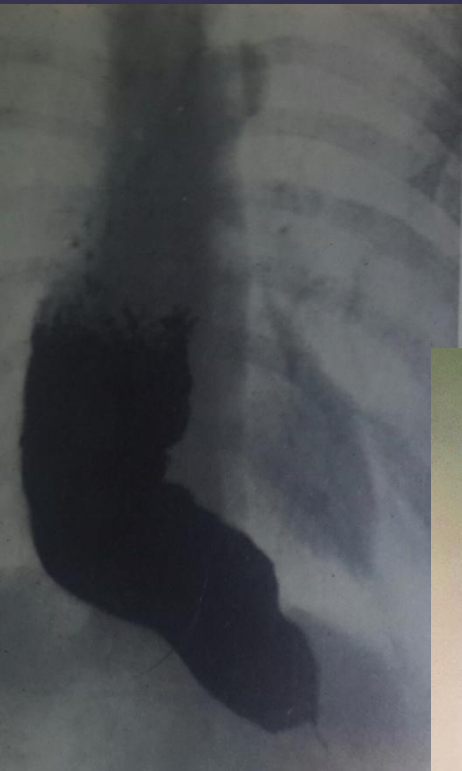
□ Рентгенограмма нижнего отдела пищевода, верхнего отдела и тела желудка, заполненных бариевой взвесью. Пищеводно-желудочный переход сужен, выше сужения отмечается супрастенотическое расширение пищевода. Газовый пузырь желудка небольших размеров.

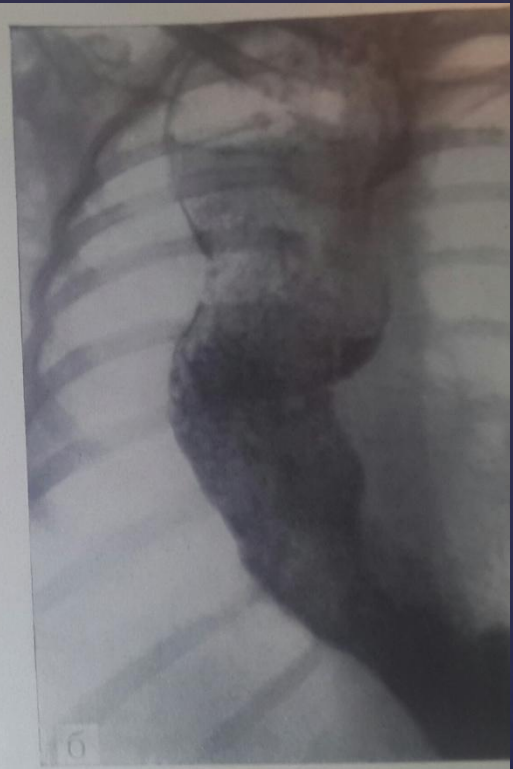
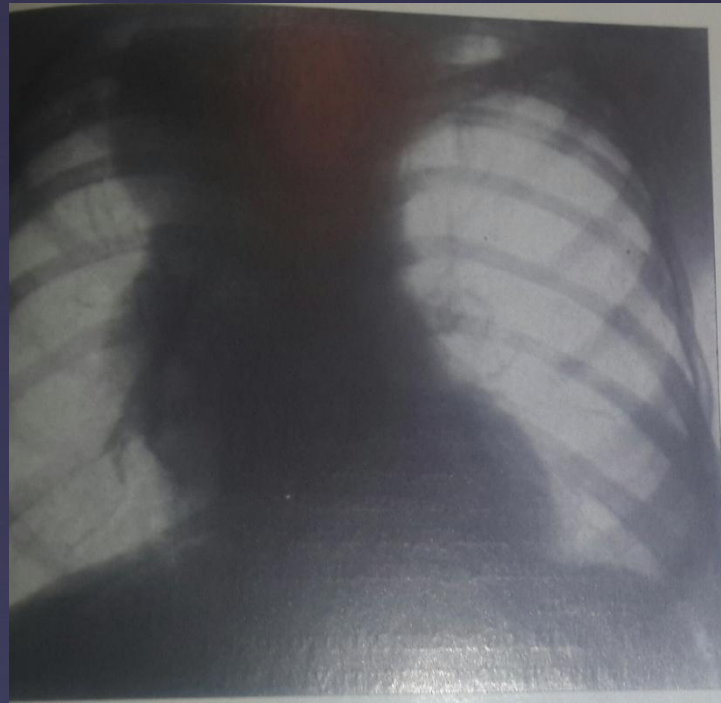
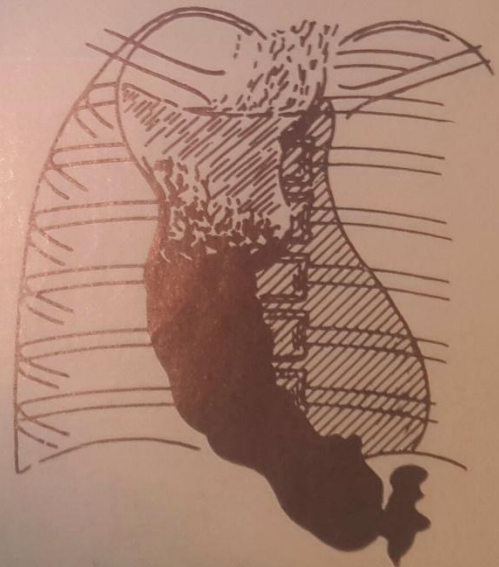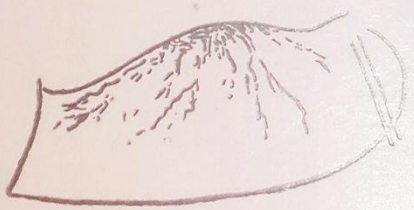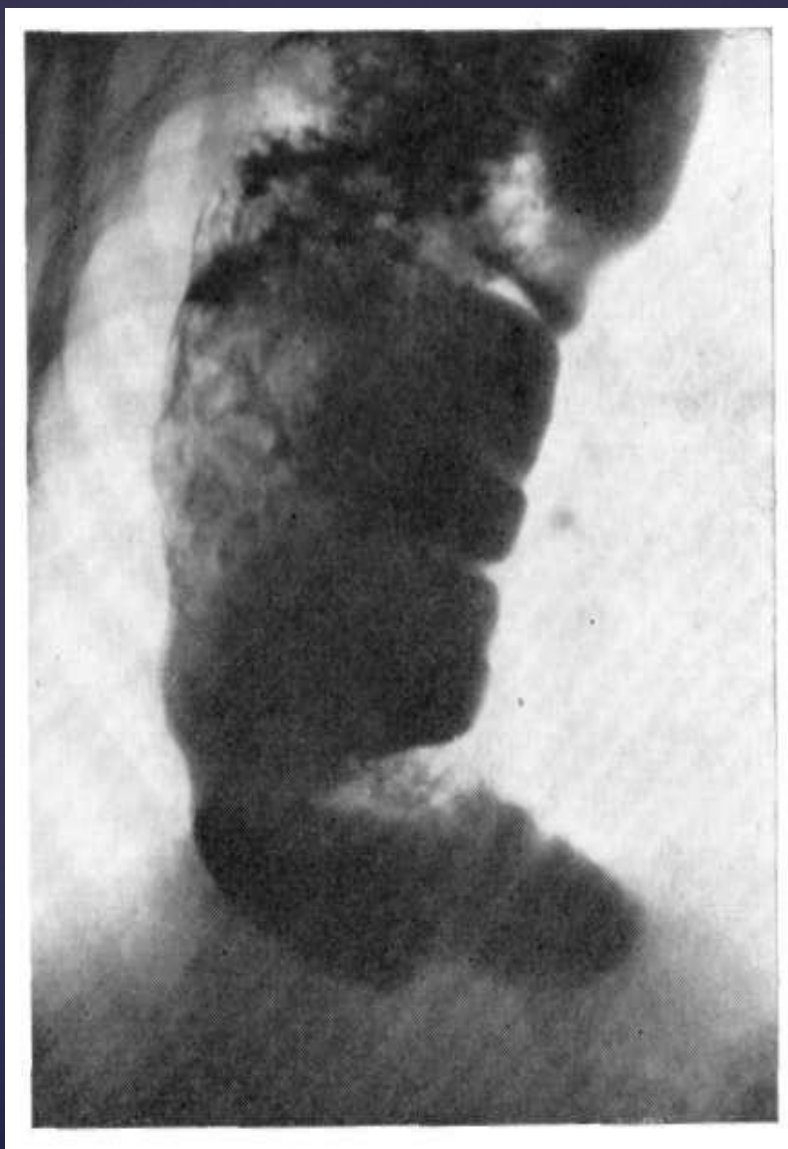
Рис. 51. Ахалазия пищеводно-желудочного перехода.

а — срединная тень резко и неравномерно расширена вправо, имеет неровные, полициклические контуры, обращают на себя внимание наличие горизонтального уровня жидкости у верхнего полюса расширенной тени и отсутствие газового пузыря желудка; **б** — после приема бариевой взвеси видно, что расширение и деформация срединной тени обусловлены резко расширенным удлинненным и извитым пищеводом, содержащим много жидкости, слизи и остатков пищи (эзофагит).





а — срединная
часть расширенная
того пищевого
слезь и остаток
сегмент пище-
вид нитевидная
желудка отсут-
ней доле выд-
оккероза и п
зубчатые мис



▣ Рентгенограмма контрастированного пищевода в правой косой проекции. Пищевод расширен и удлинен, его нижний отдел располагается горизонтально на куполе диафрагмы. В просвете много содержимого.

Эзофагоспазм

- ▣ Эзофагоспазм — самостоятельное заболевание, отличающееся от кардиоспазма и ахалазии кардии по этиологии, патогенезу, клинико-рентгенологическим симптомам.

Три клинические формы эзофагоспазма:

1. Болевая
2. Дисфагическая
3. Бессимптомная

Степени тяжести:

1. Легкая
2. Умеренная
3. Выраженная

Рентгенологическая семиотика

- временная характерная деформация пищевода;
- возникновение дивертикулов;
- задержка продвижения контрастной массы по пищеводу;
- маятникообразные движения содержимого пищевода.

Разновидности спазма

- ▣ Пилообразный
- ▣ Волнообразный
- ▣ Клиновидный
- ▣ Четкообразный
- ▣ Штопорообразный

