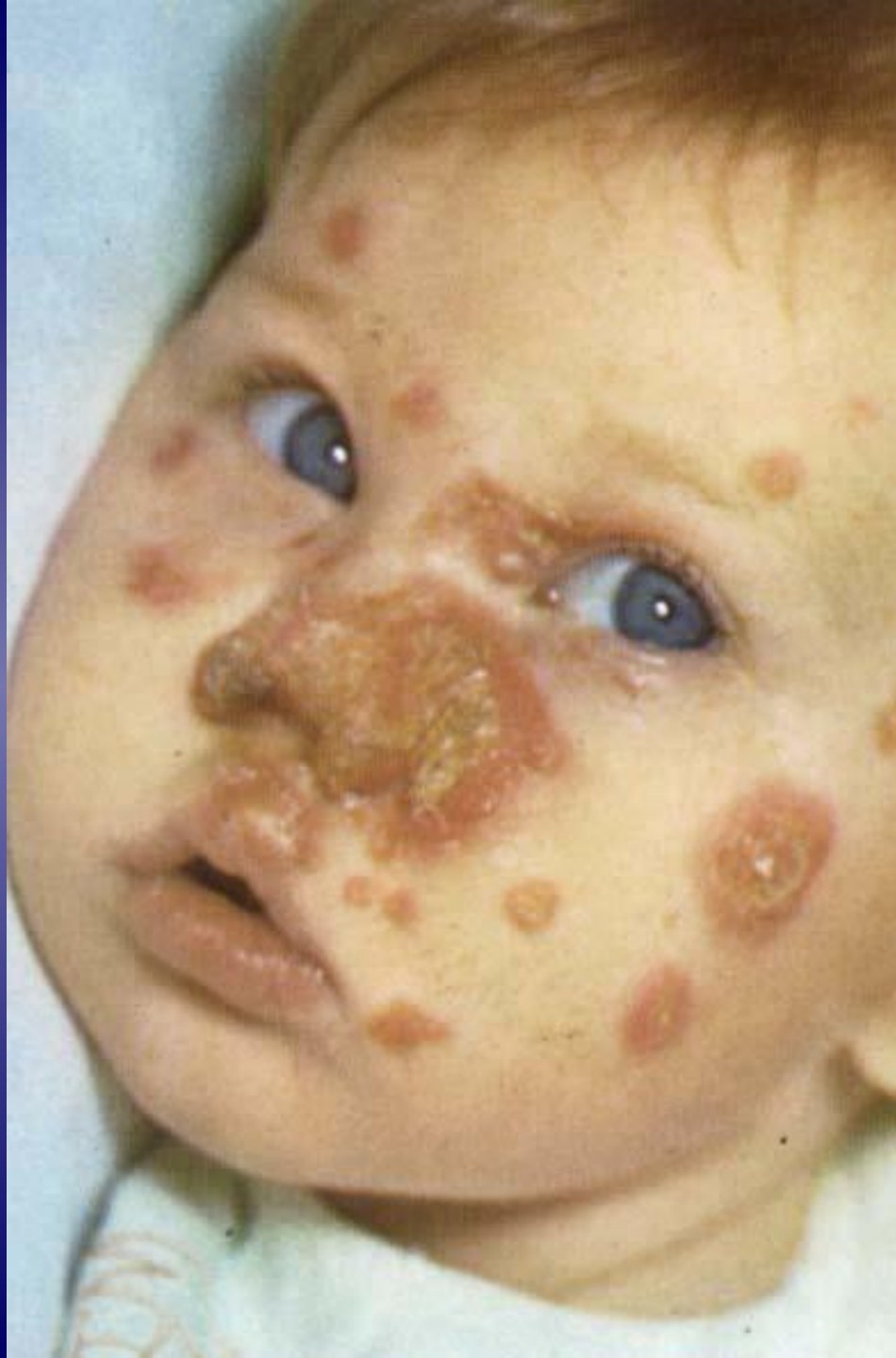

Пиодермии

СТРЕПТОДЕРМИЯ

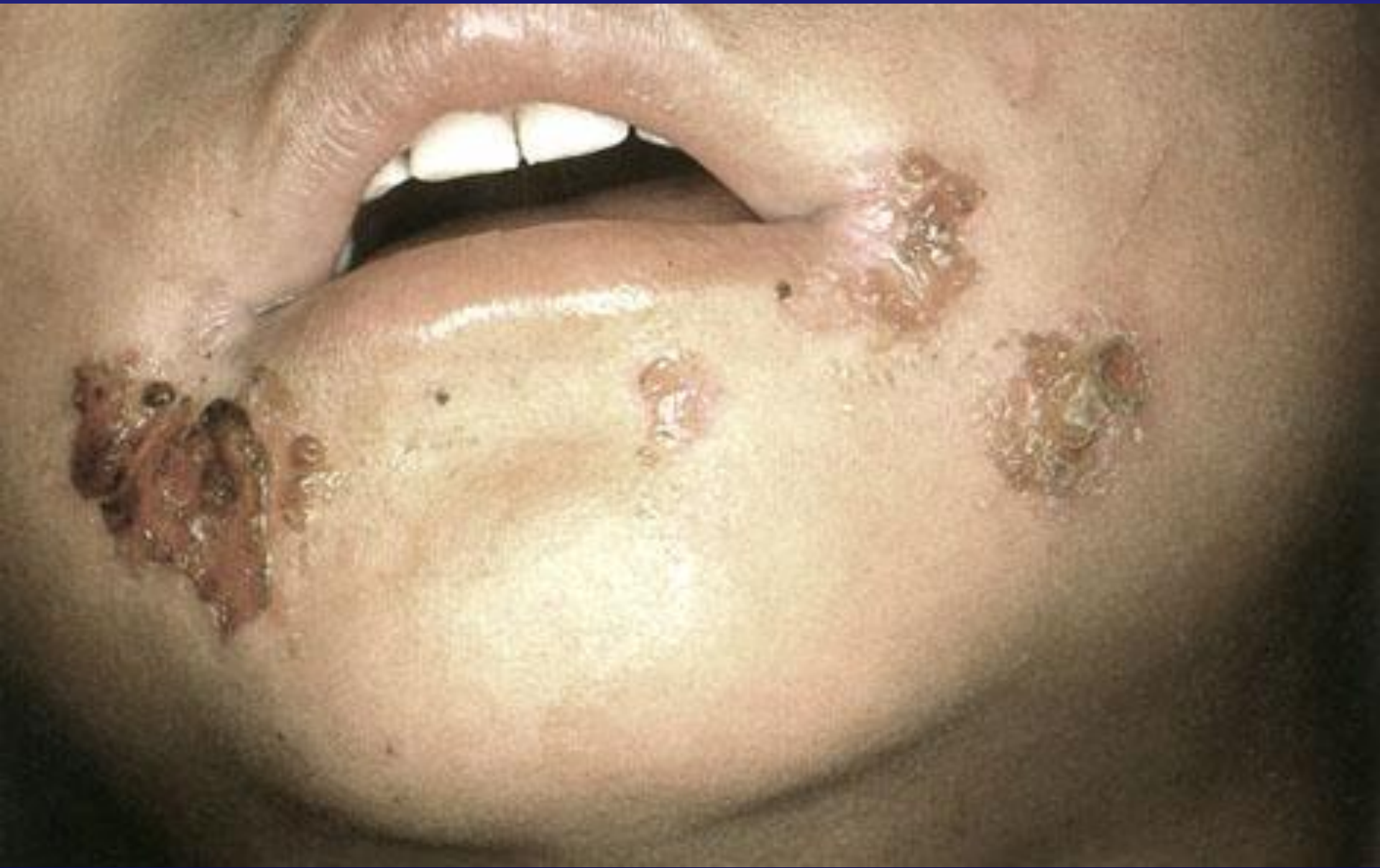Клинические разновидности стрептодермии

- ✓ Стрептококковое импетиго (фликтена)
- ✓ Щелевидное импетиго (заеда)
- ✓ Буллезное импетиго
- ✓ Эритематозно-сквамозная стрептодермия
- ✓ Поверхностный панариций (турниоль)
- ✓ Интертригинозная стрептодермия
- ✓ Сифилоподобное папулезное импетиго
- ✓ Вульгарная эктима

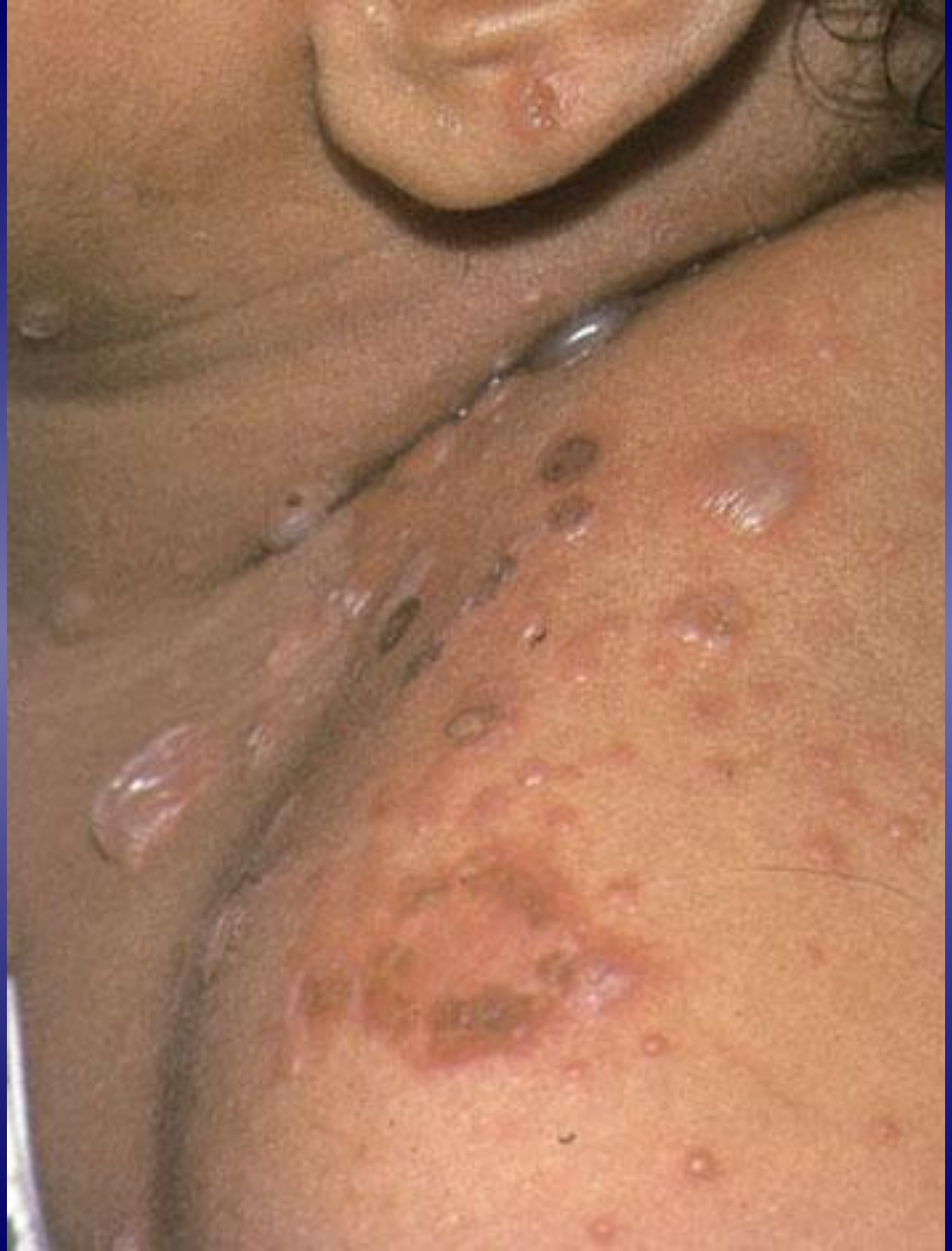

Стрептококковое
импетиго

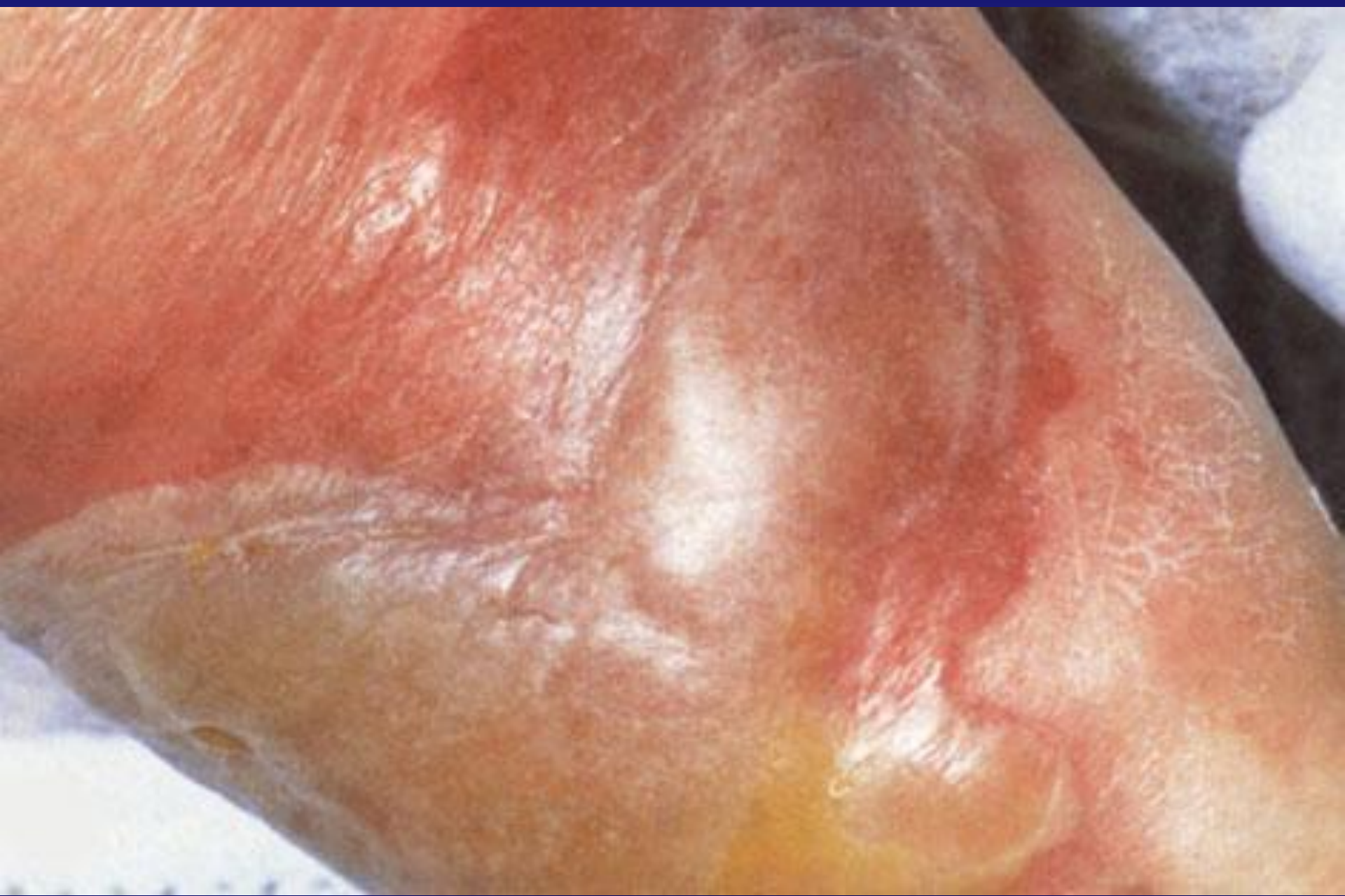
Стрептодермия



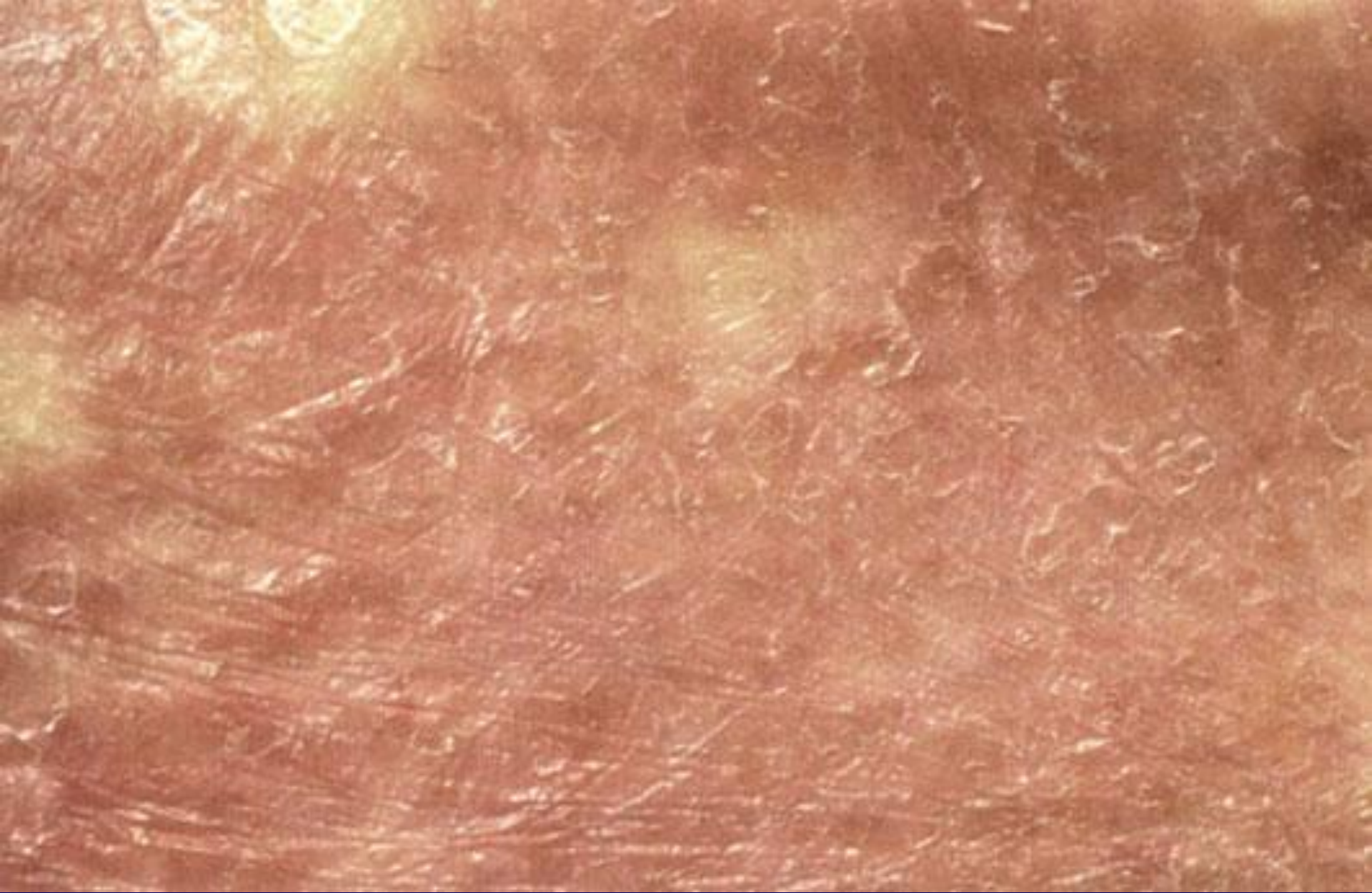Буллезное
импетиго

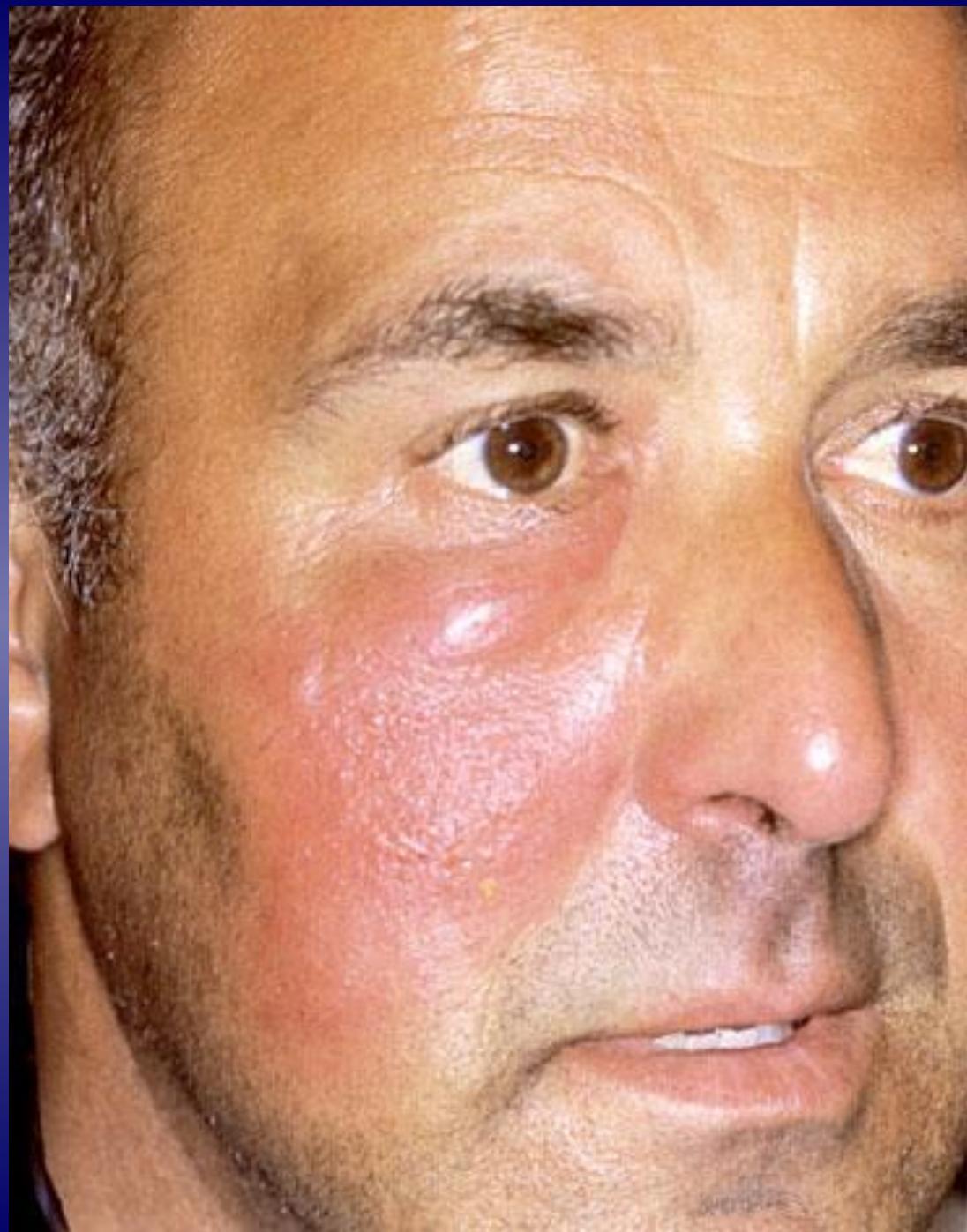

Буллезное импетиго



Сухая стрептодермия



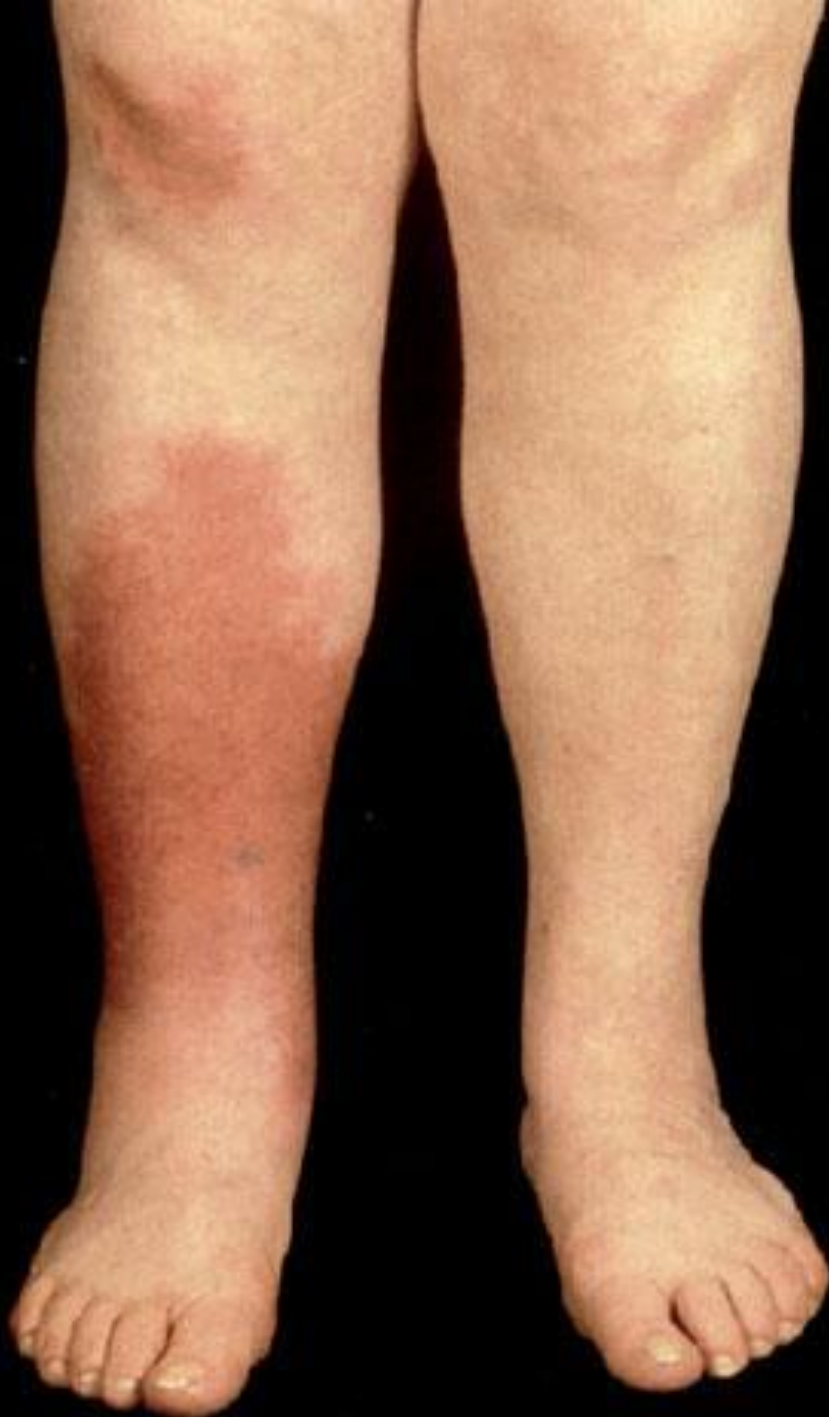

Рожистое
воспаление

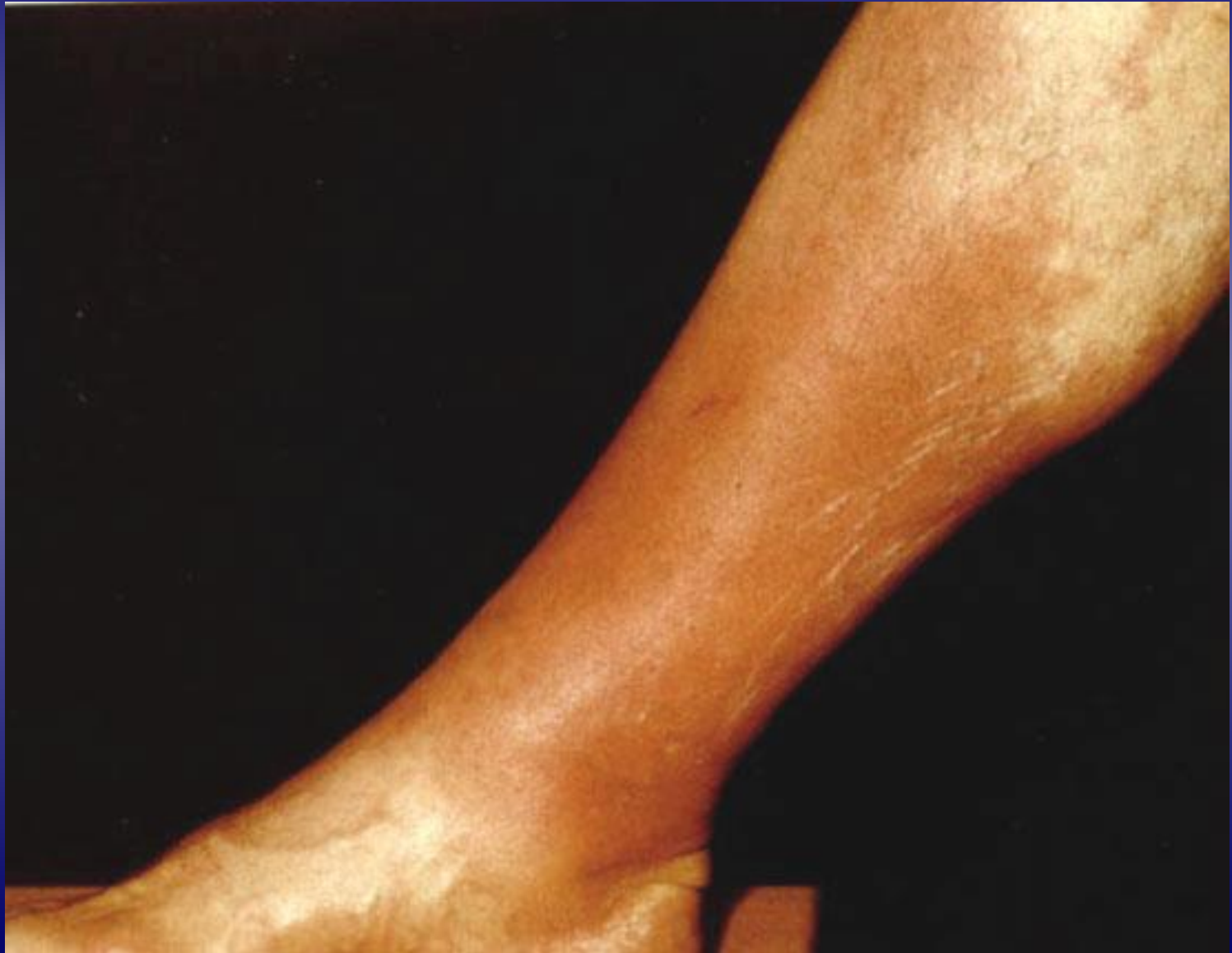

Рожистое
воспаление

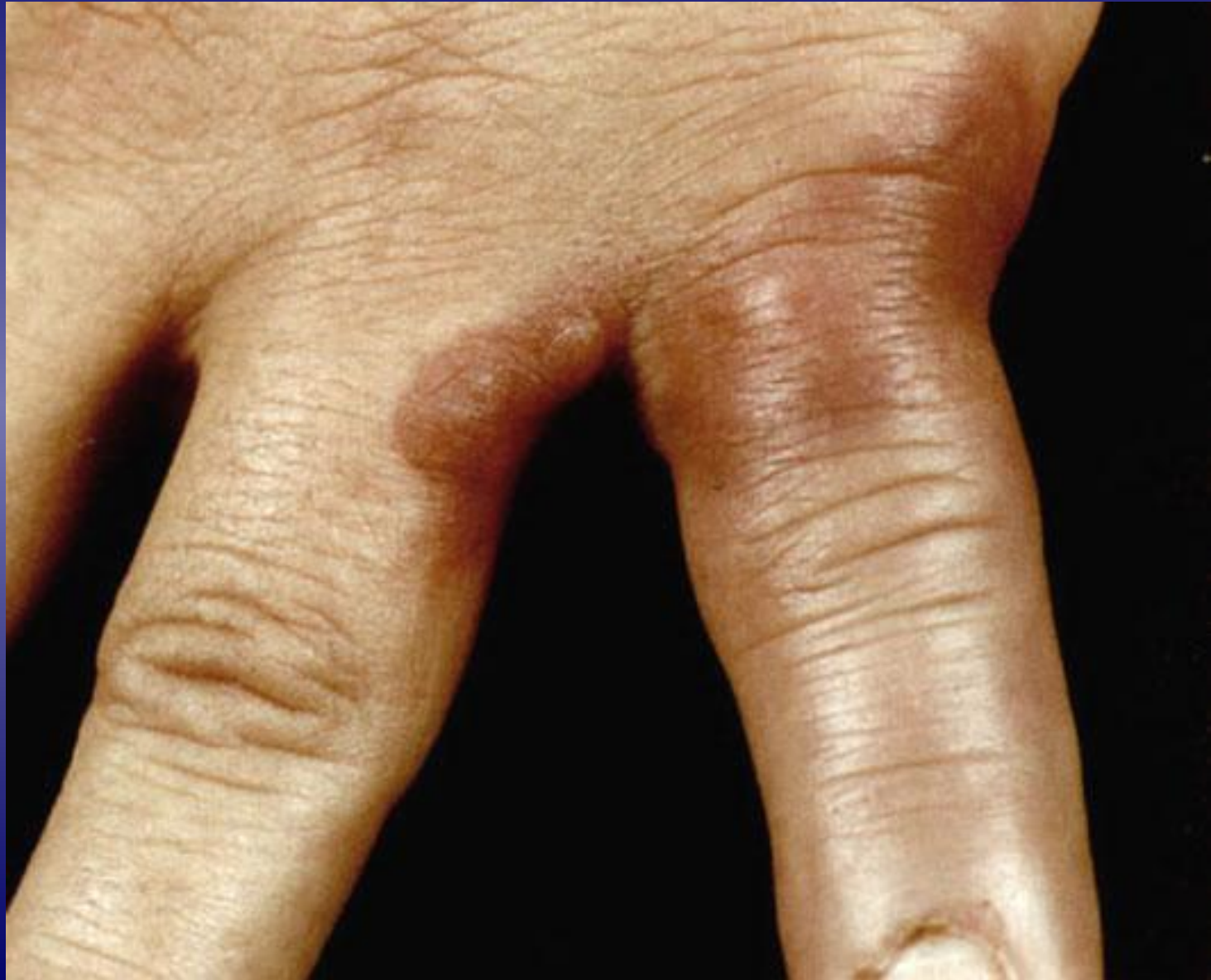Рожистое
воспаление на
голени



Рожистое воспаление на голени



Эризипелоид

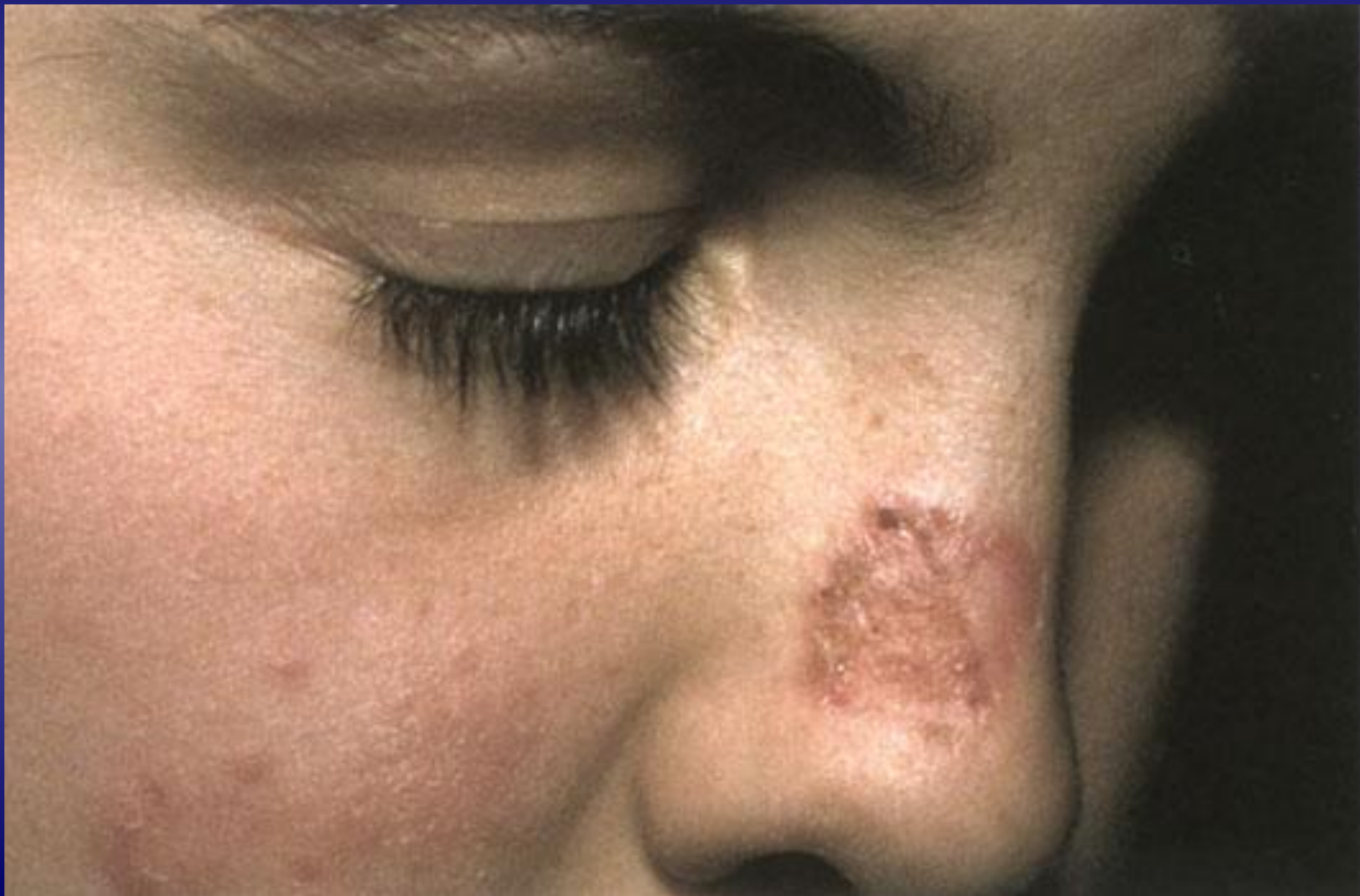

СТАФИЛОДЕРМИИ

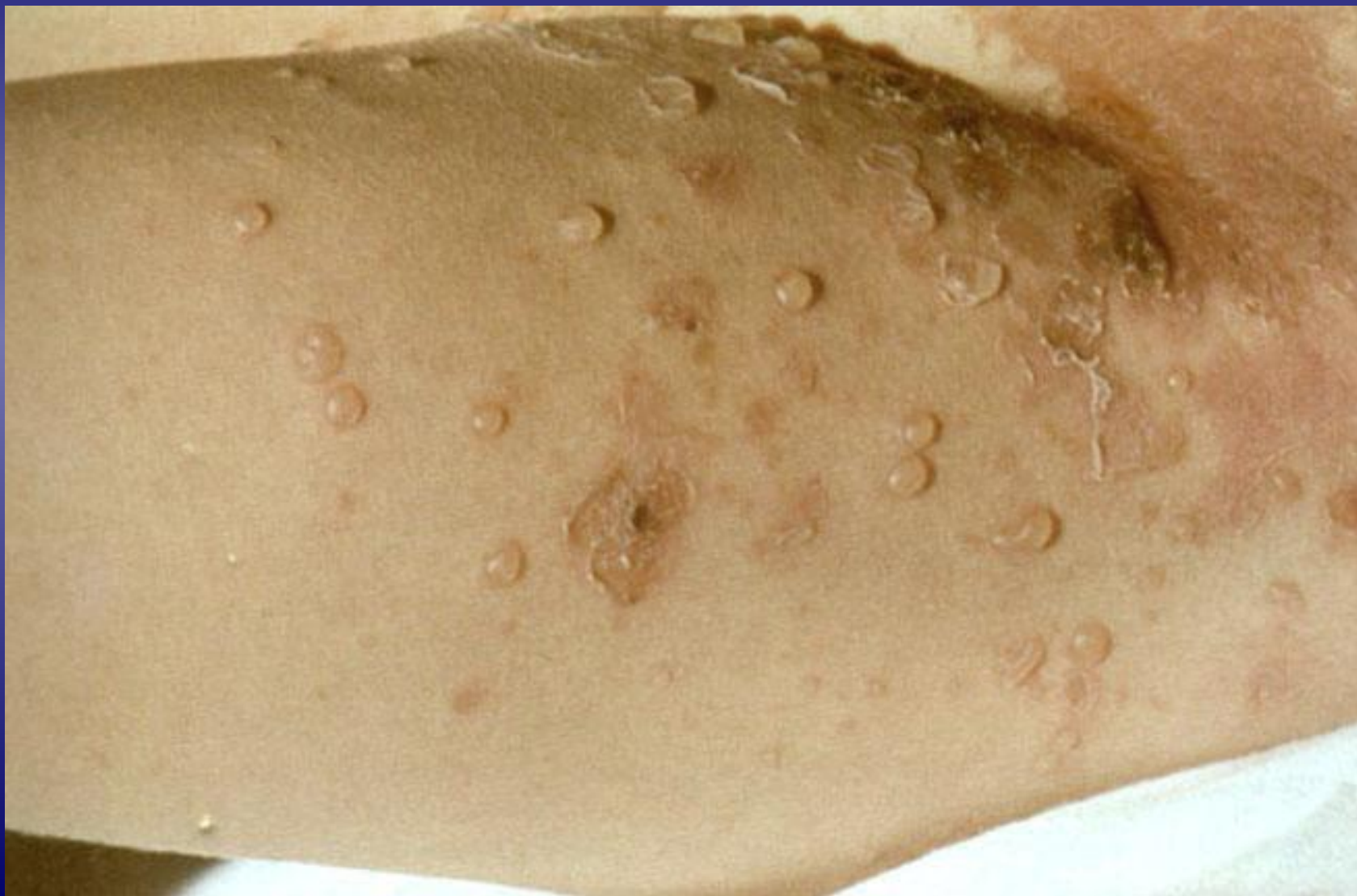Клинические разновидности стафилодермии

- Стафилококковое импетиго
- Остиофолликулит
- Фолликулит
- Сикоз вульгарный
- Эпидемическая пузырьчатка новорожденных
- Фурункул
- Карбункул
- Гидраденит

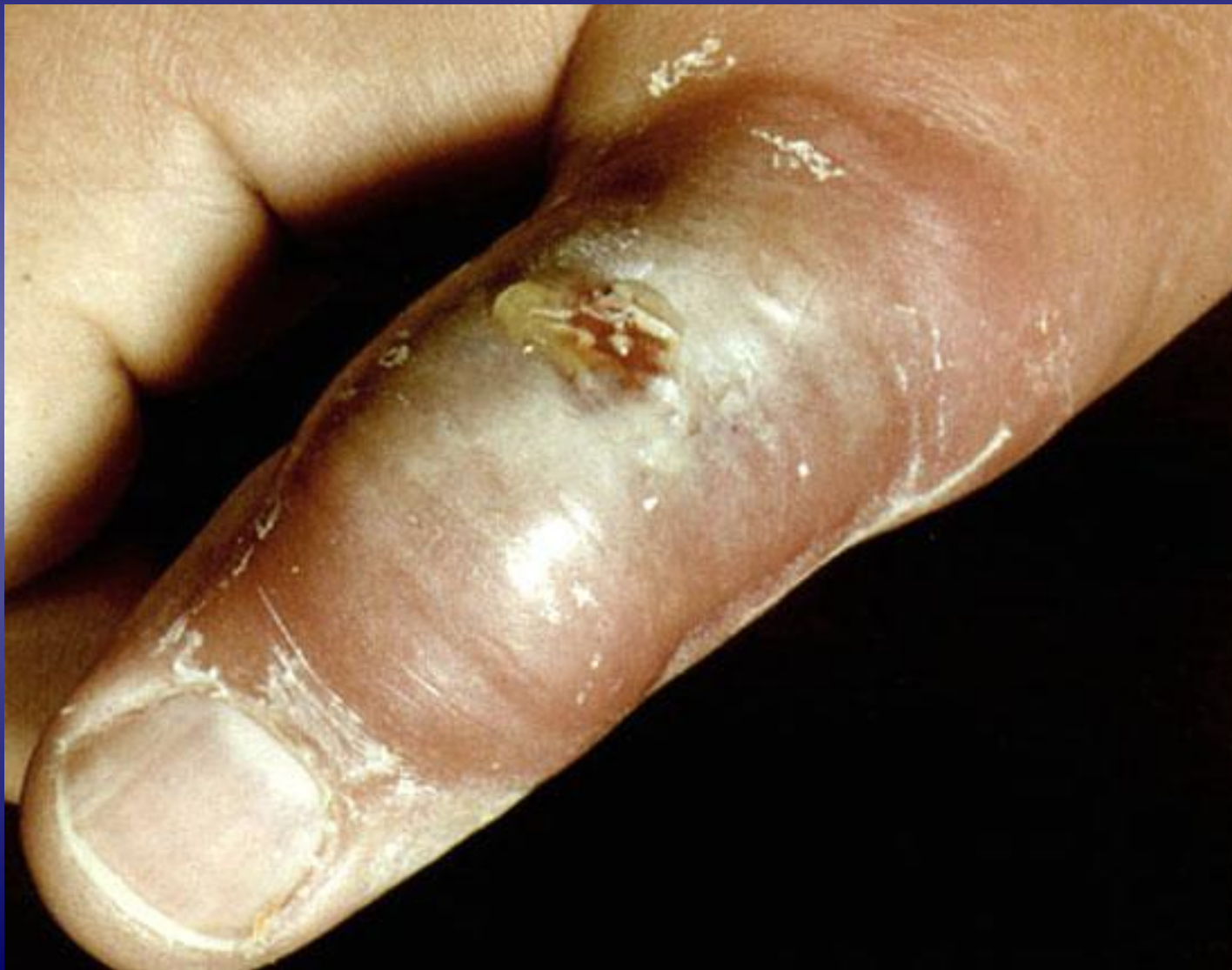Стафилококковое импетиго



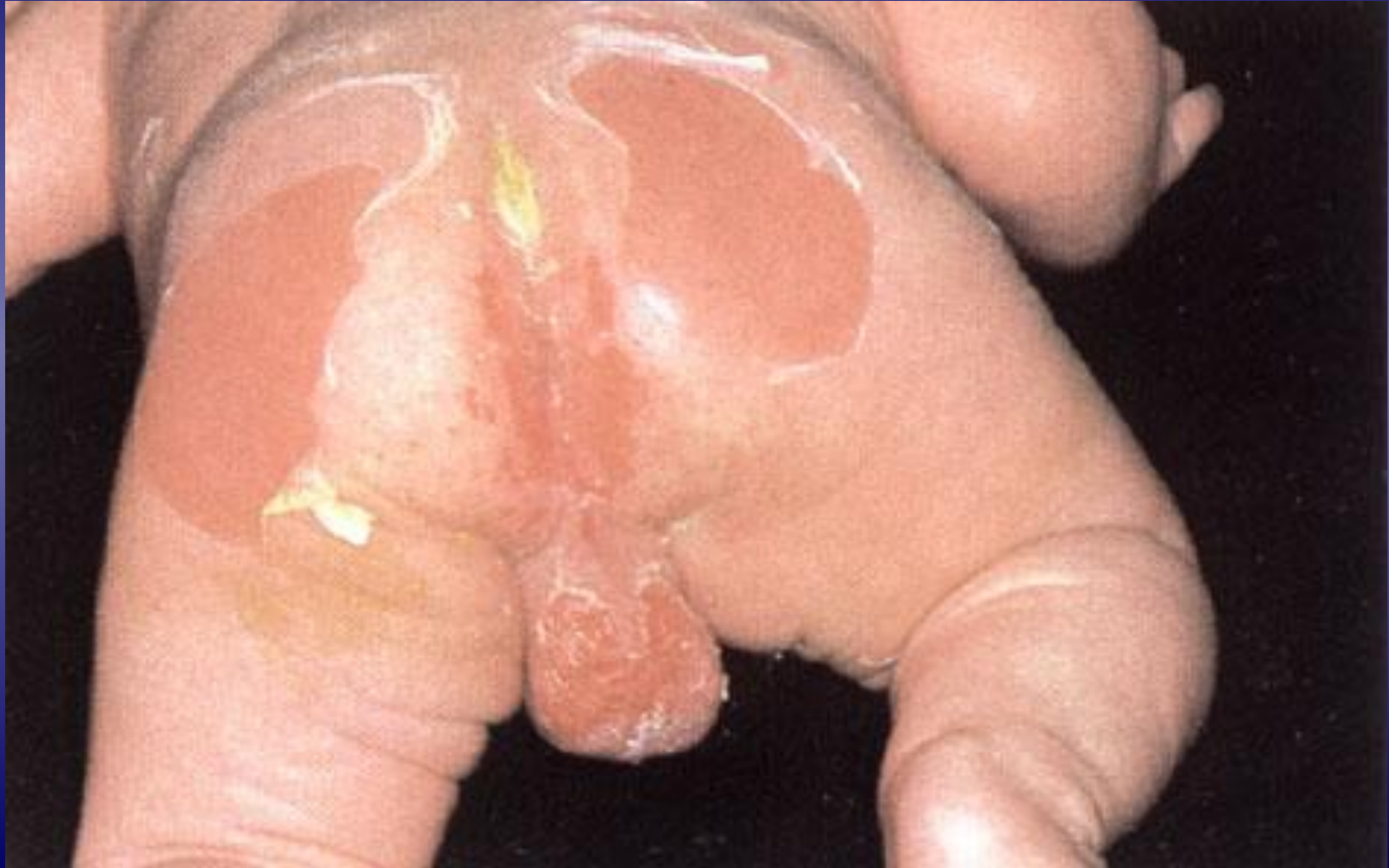Стафилококковое буллезное импетиго



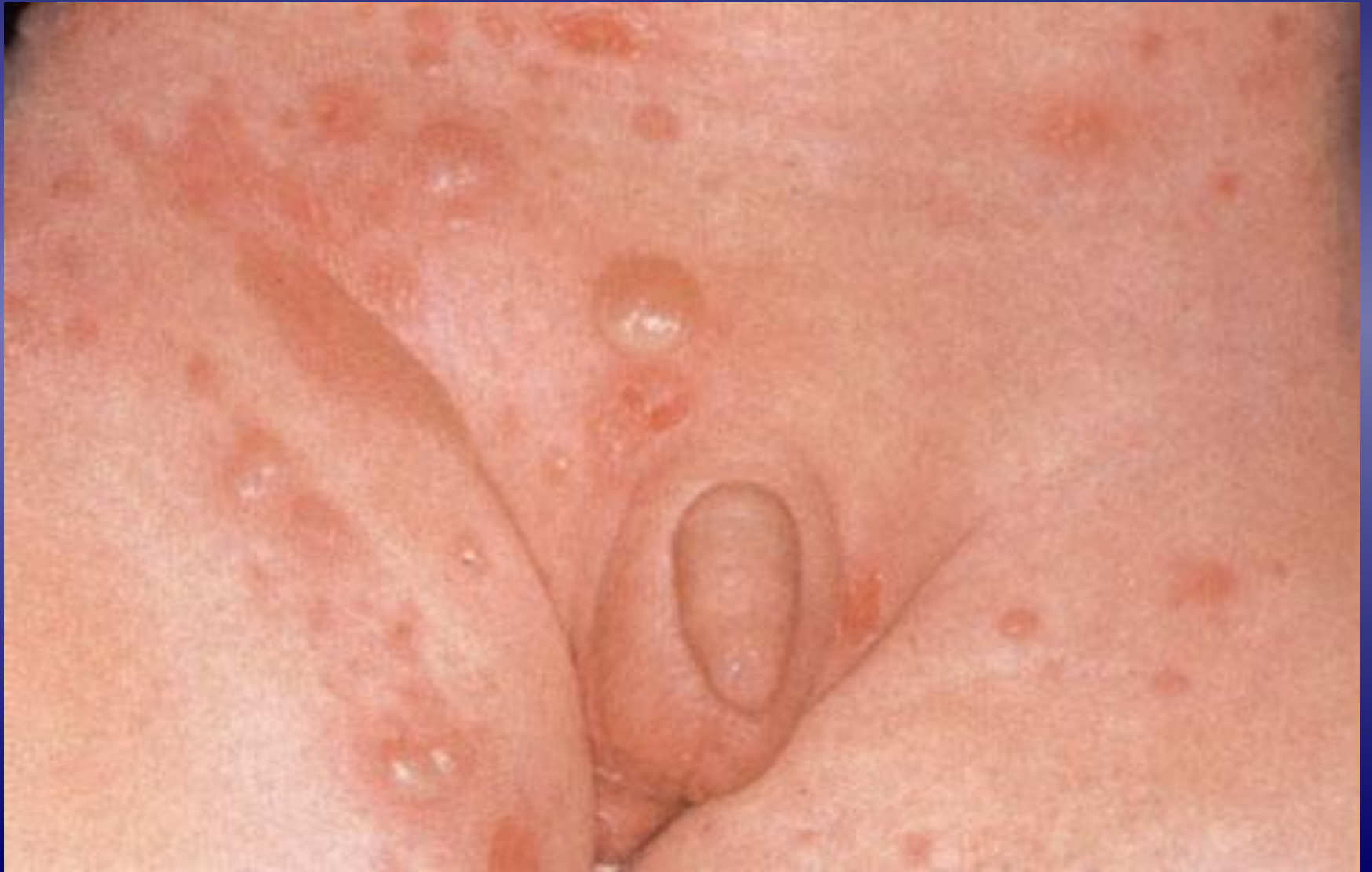Стафилококковое буллезное импетиго

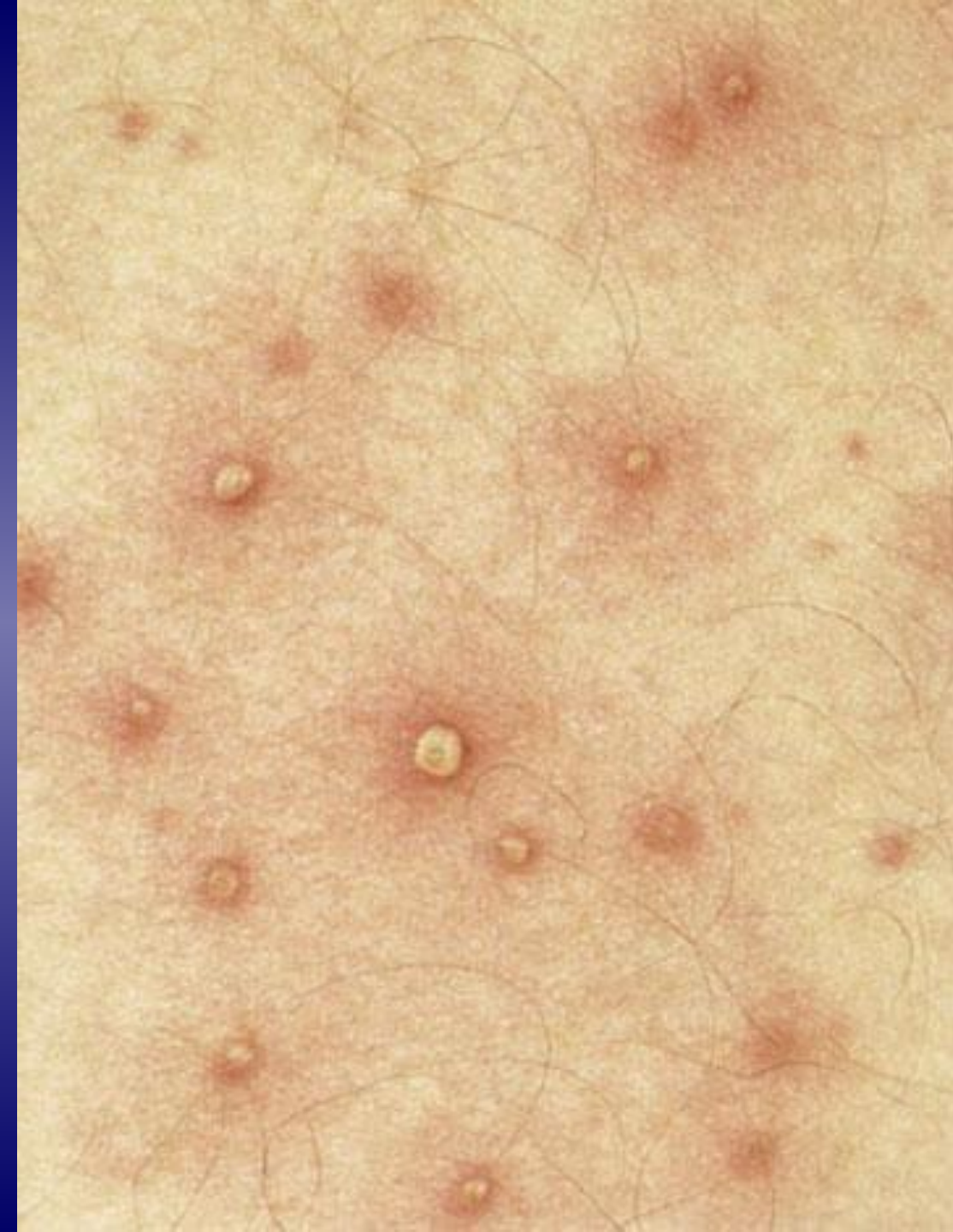


Эксфолиативный дерматит новорожденного (стафилококковый синдром Лайела)

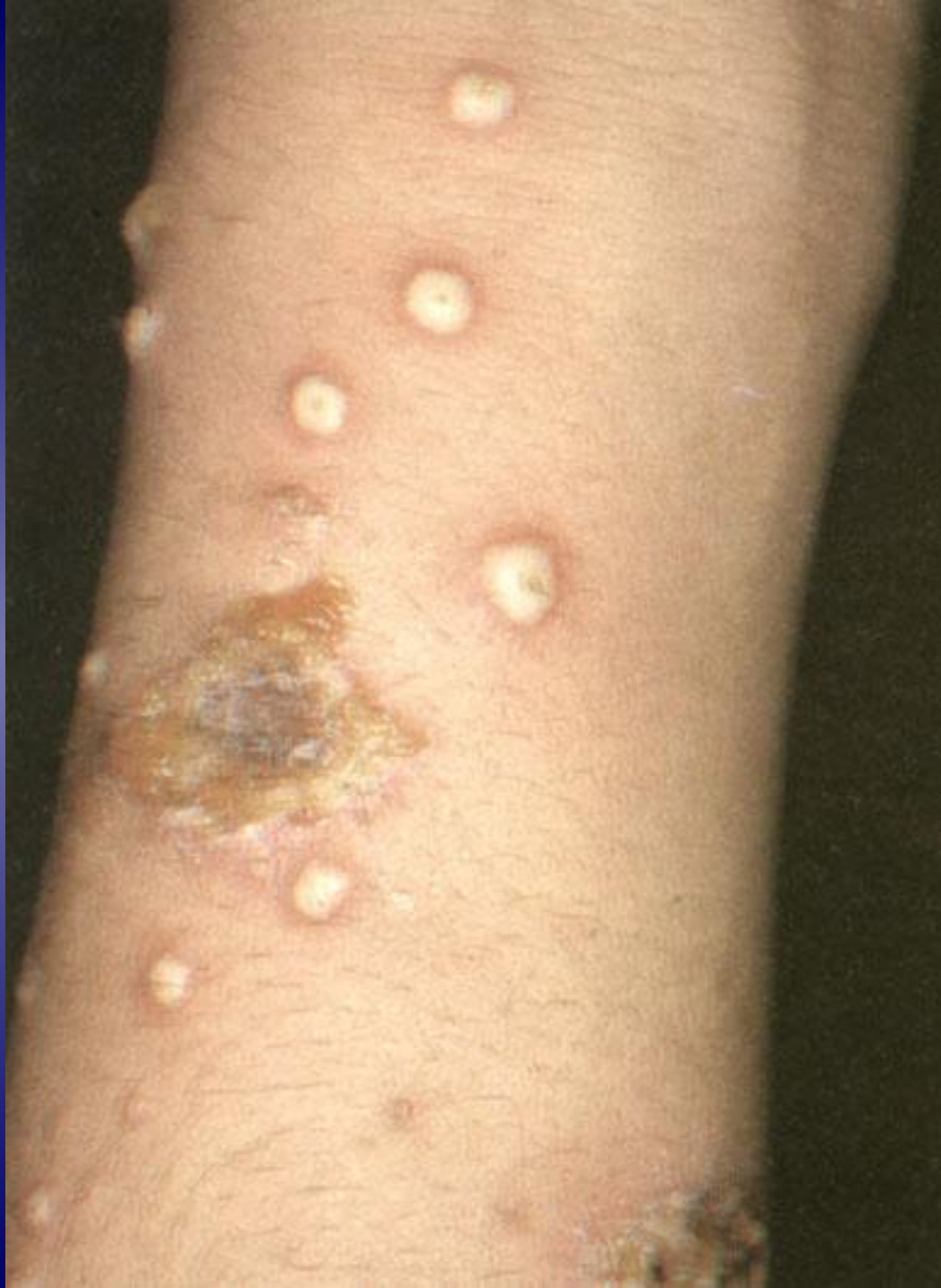

Эпидемическая пузырчатка новорожденного

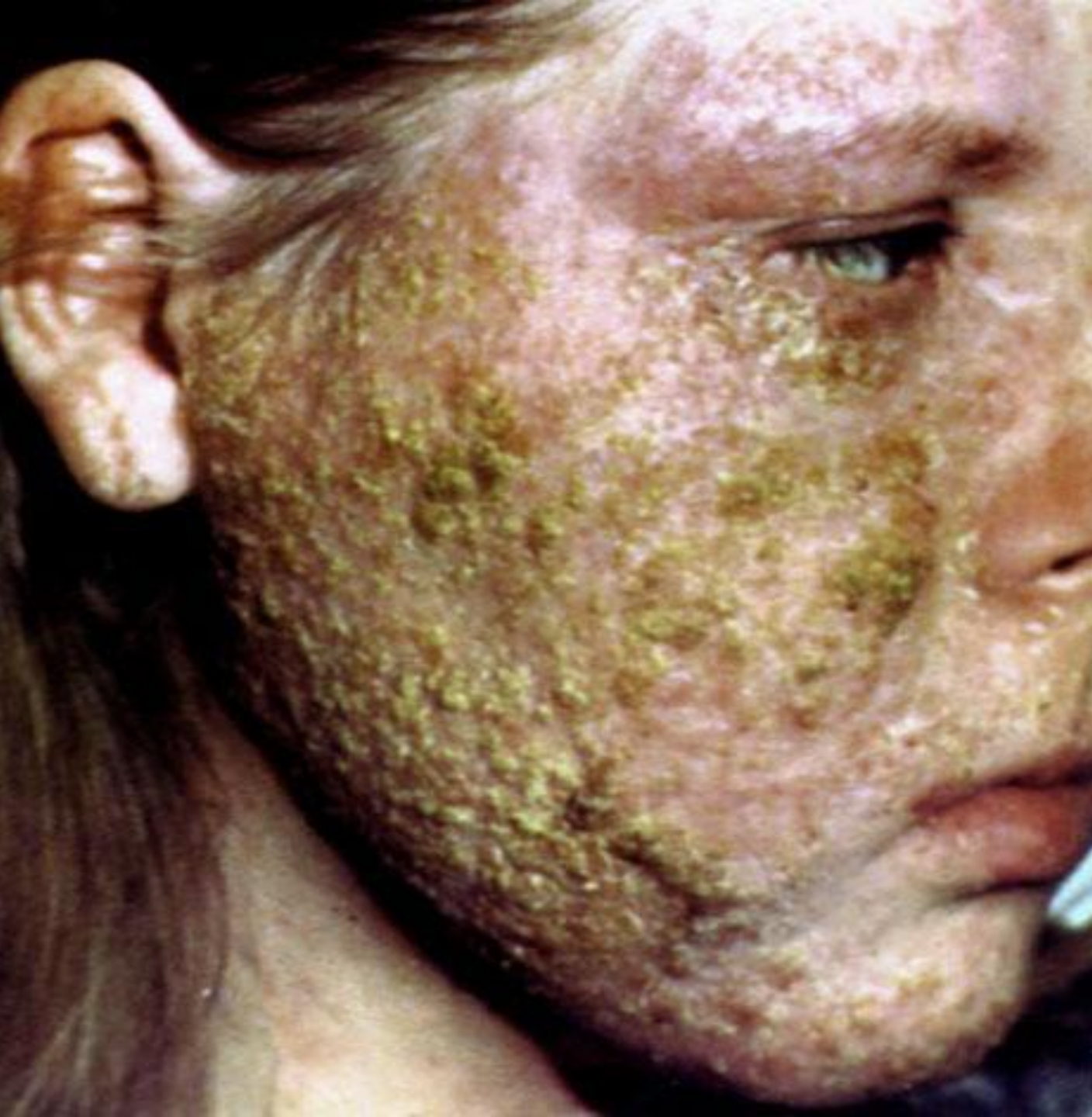



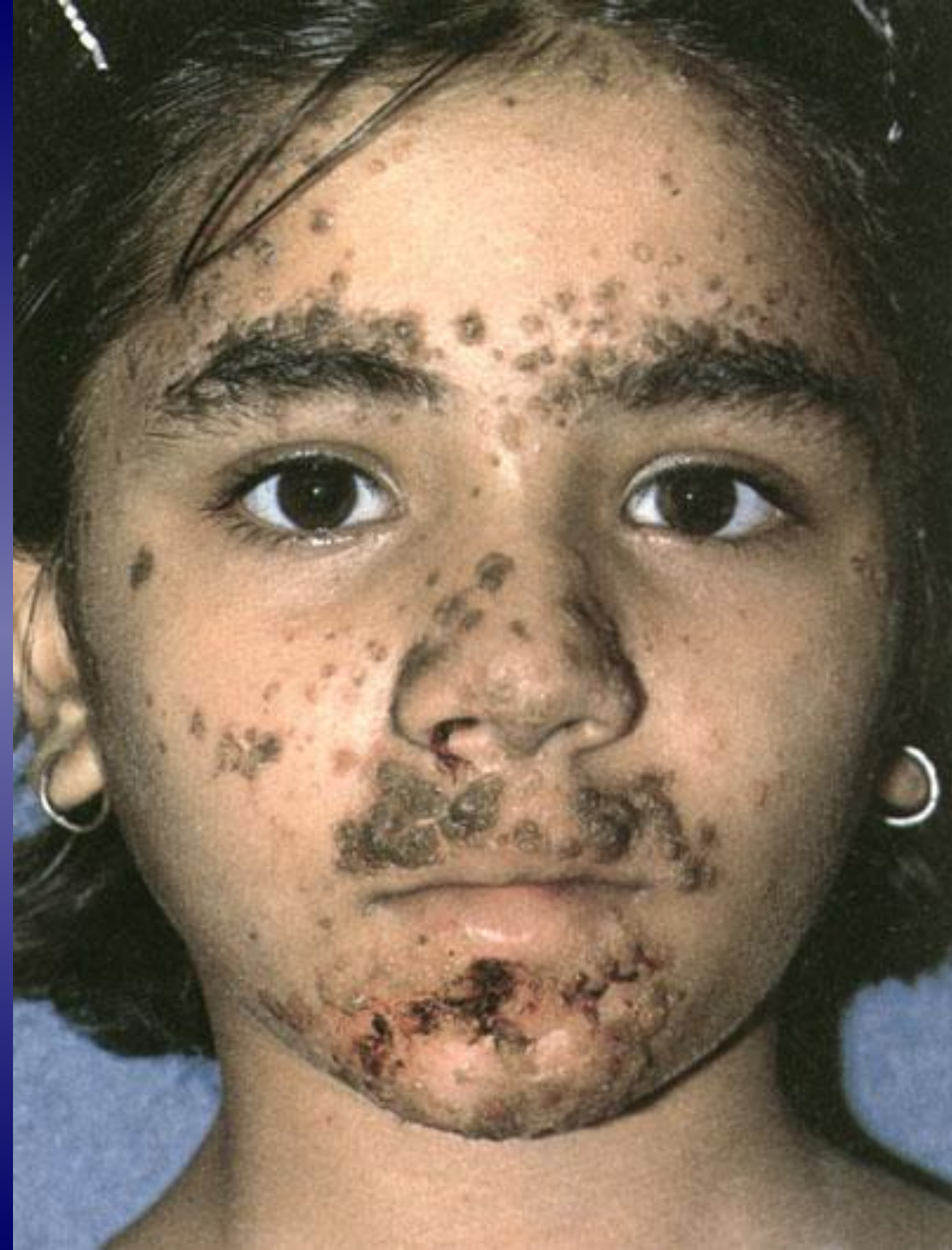Фолликулиты



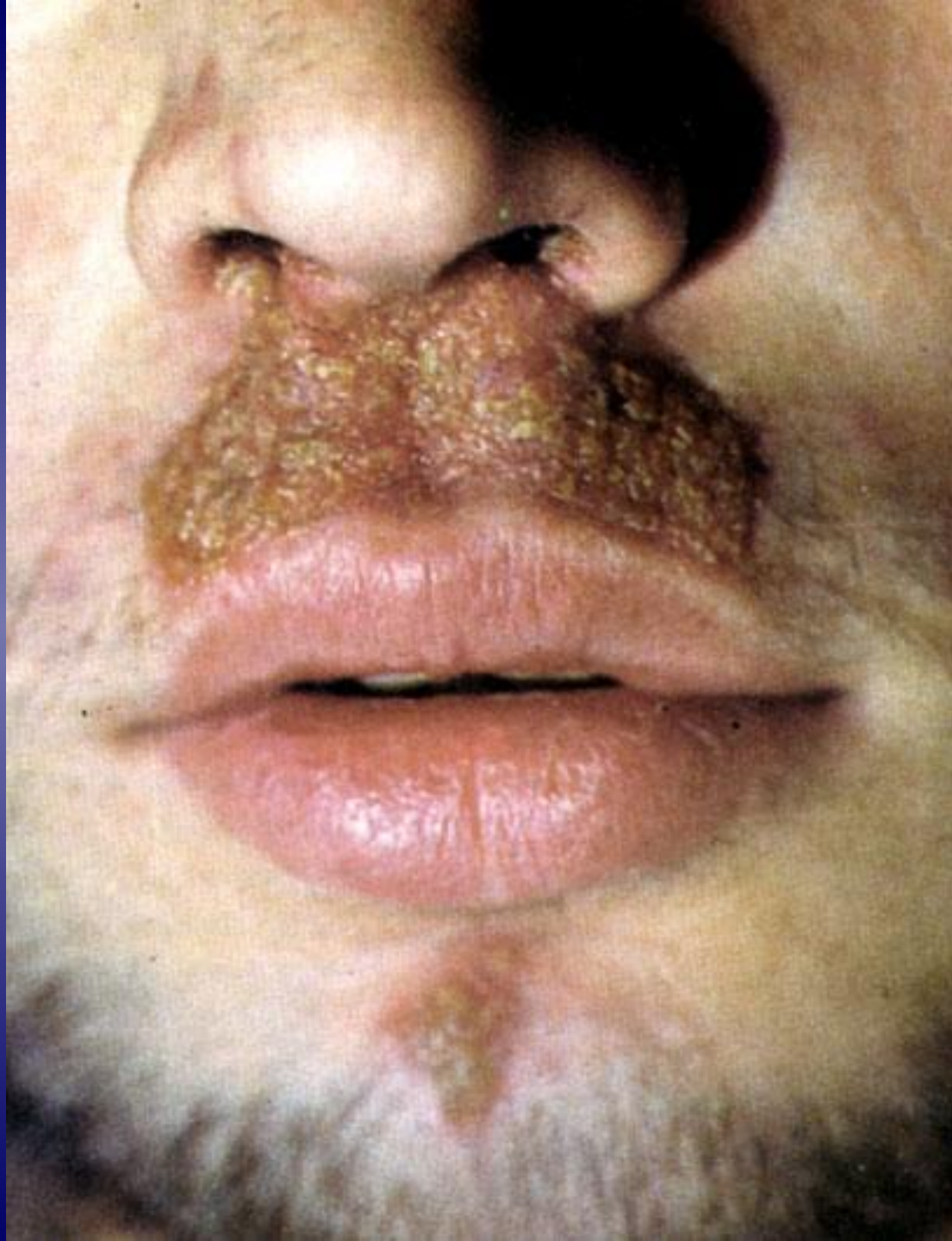
Перифолликулярные
пустулы



Стрепто-
стафилодермия

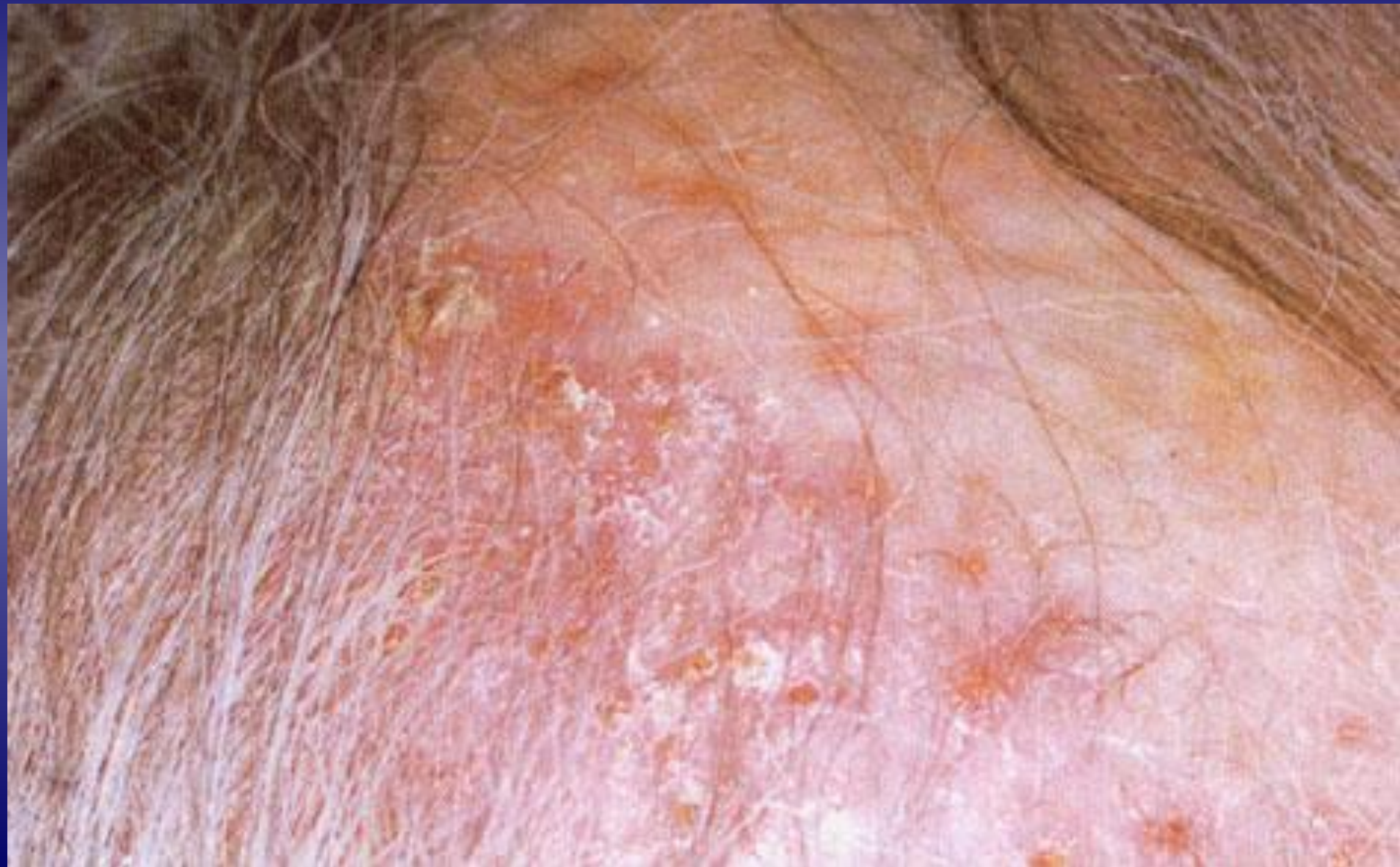

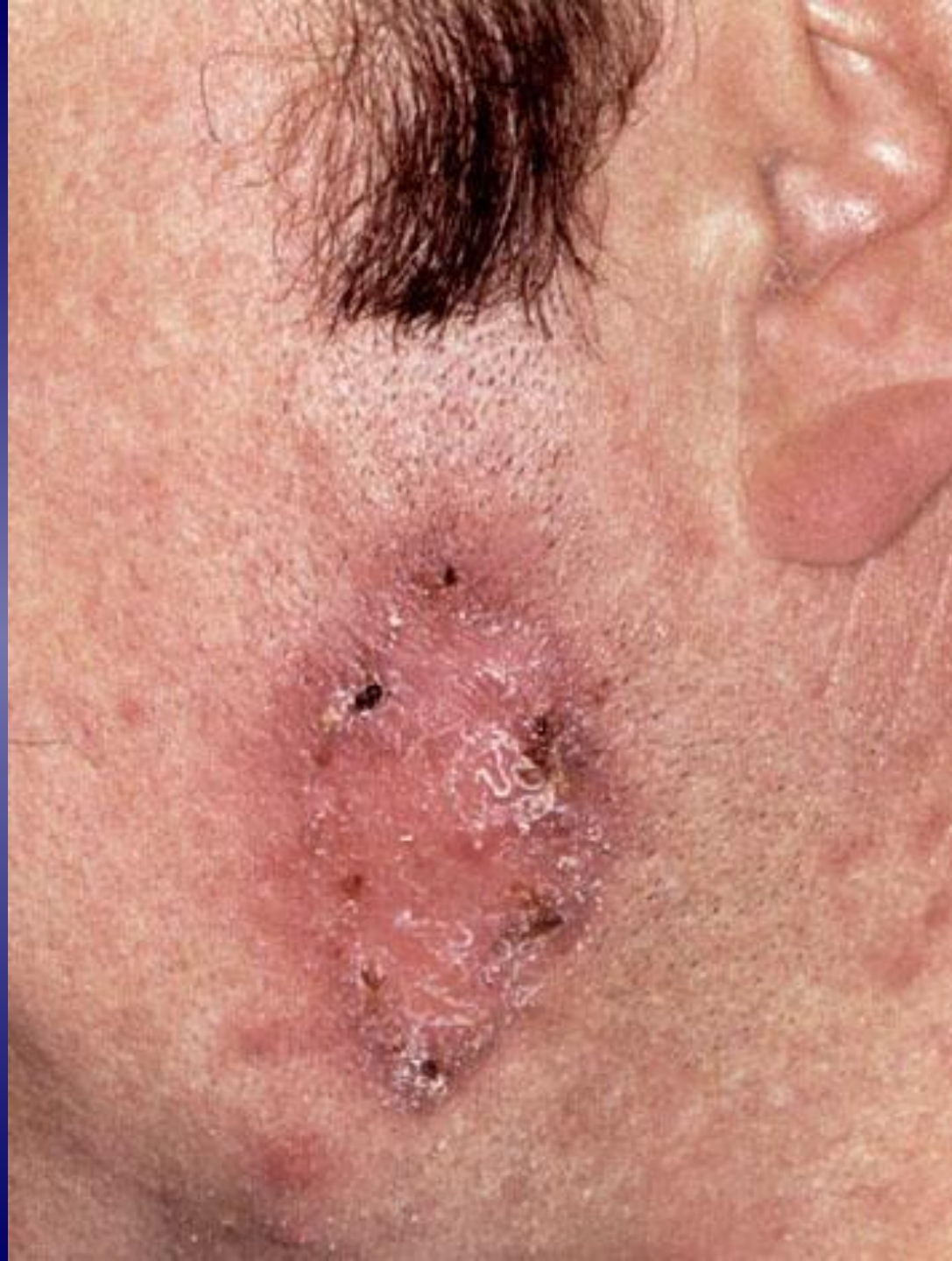Стрепто-
стафилодермия
(гнойные корки)



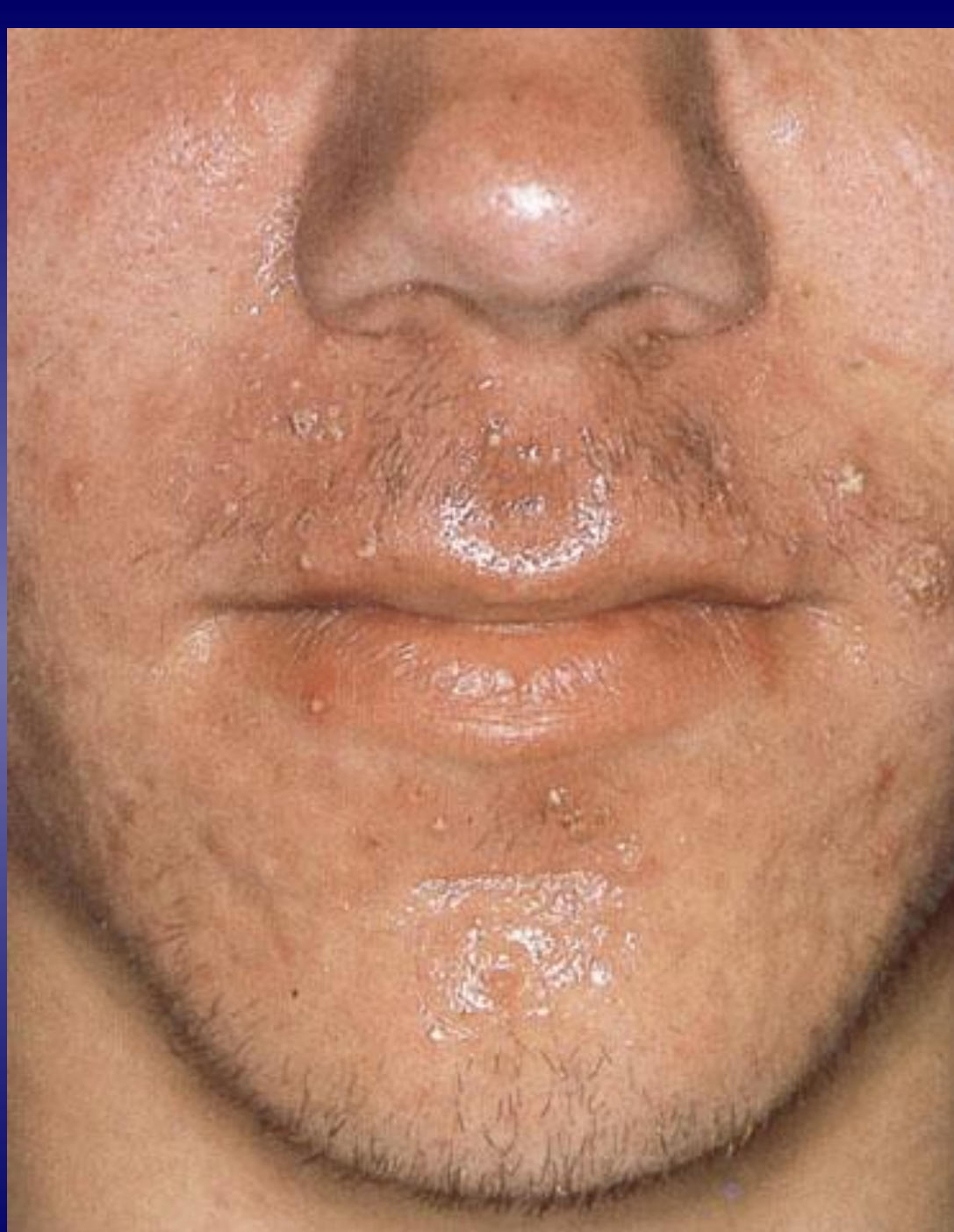Стафилокок-
КОВЫЙ СИКОЗ

Стафилококковый сикоз волосистой части головы

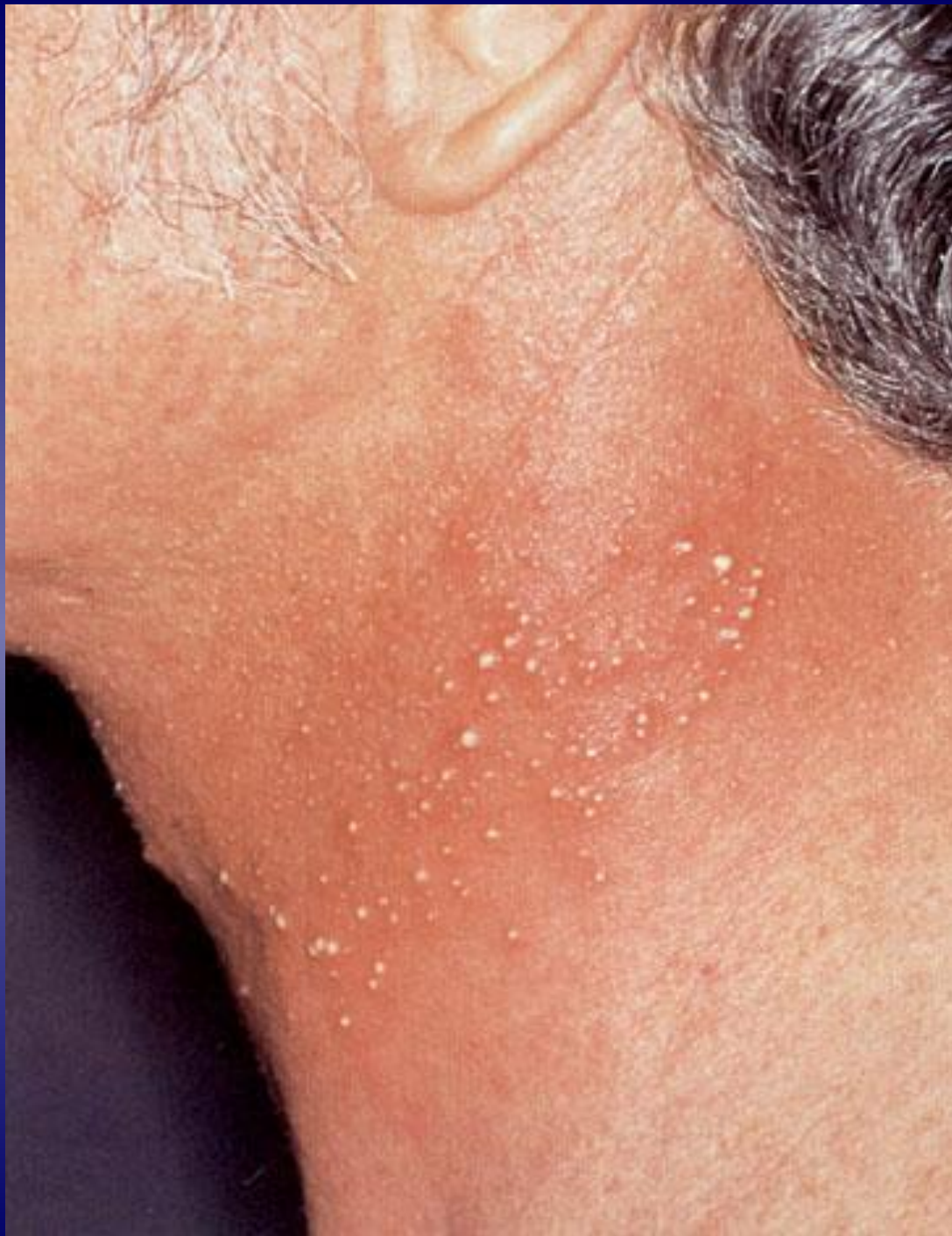



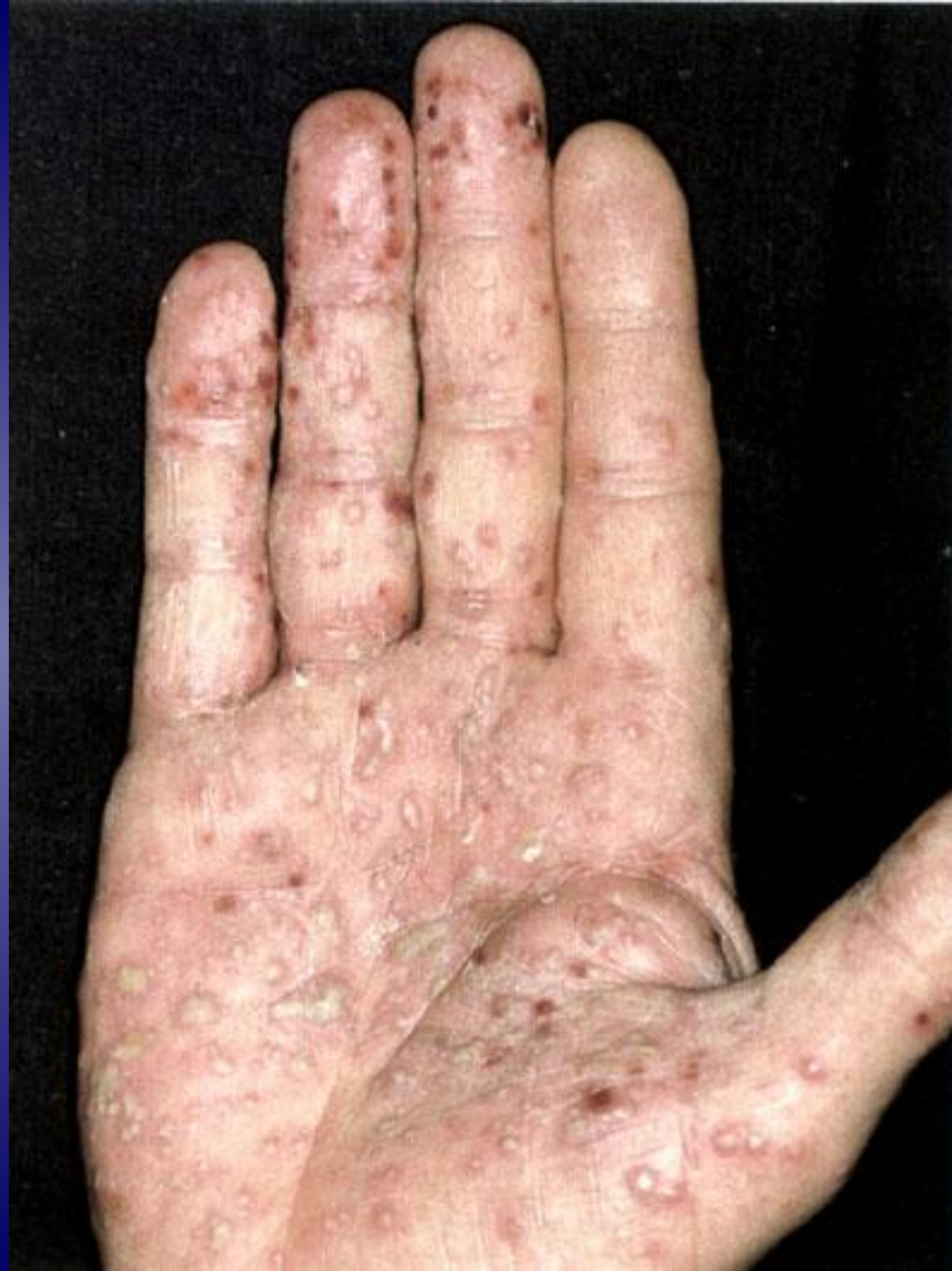Стафилококковый
сикоз лица



Стафилококковый
СИКОЗ

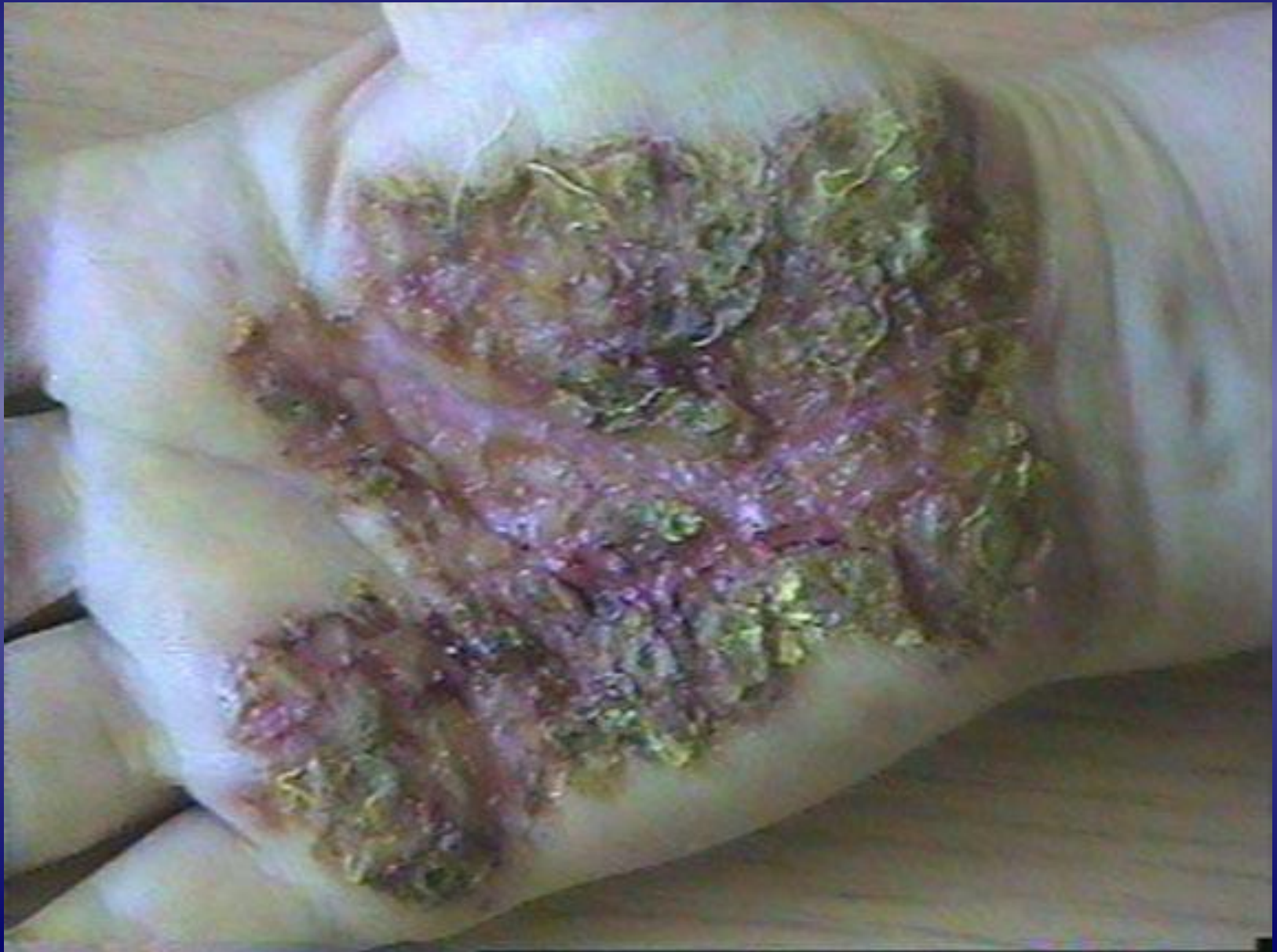

Фолликулиты,
вызванные
ЗОЛОТИСТЫМ
стафилококком

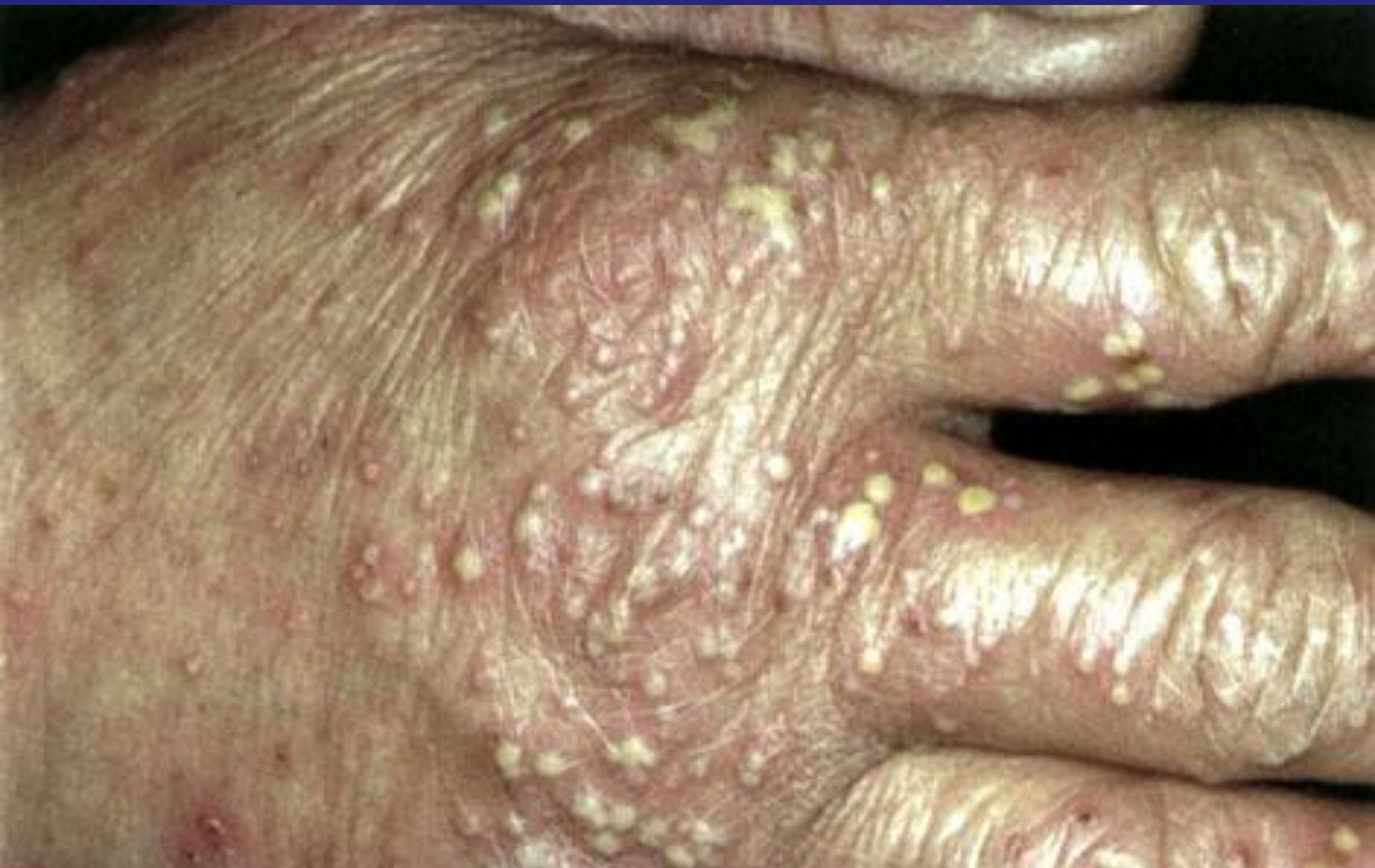


Пустулез
ладоней

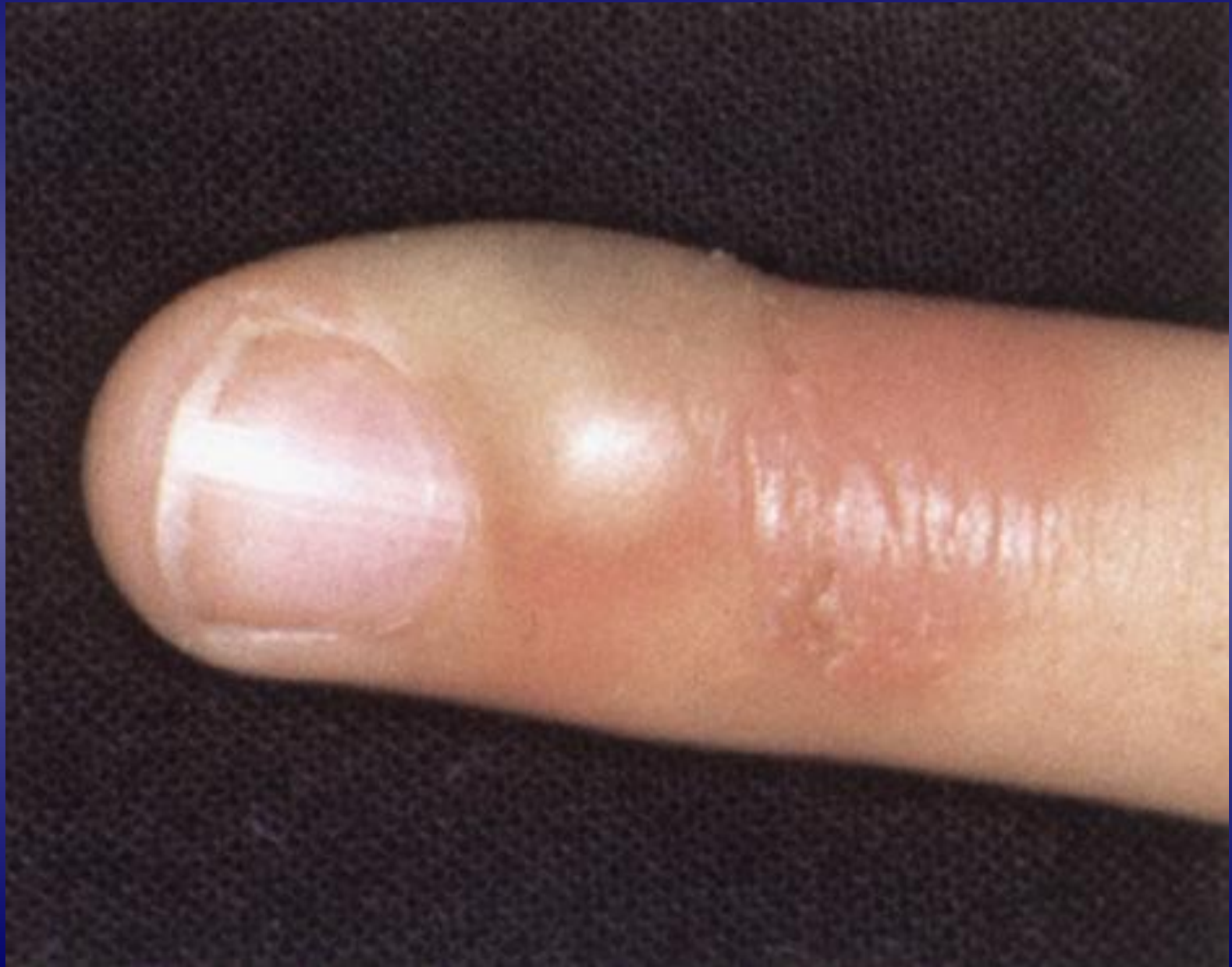Пустулез ладоней



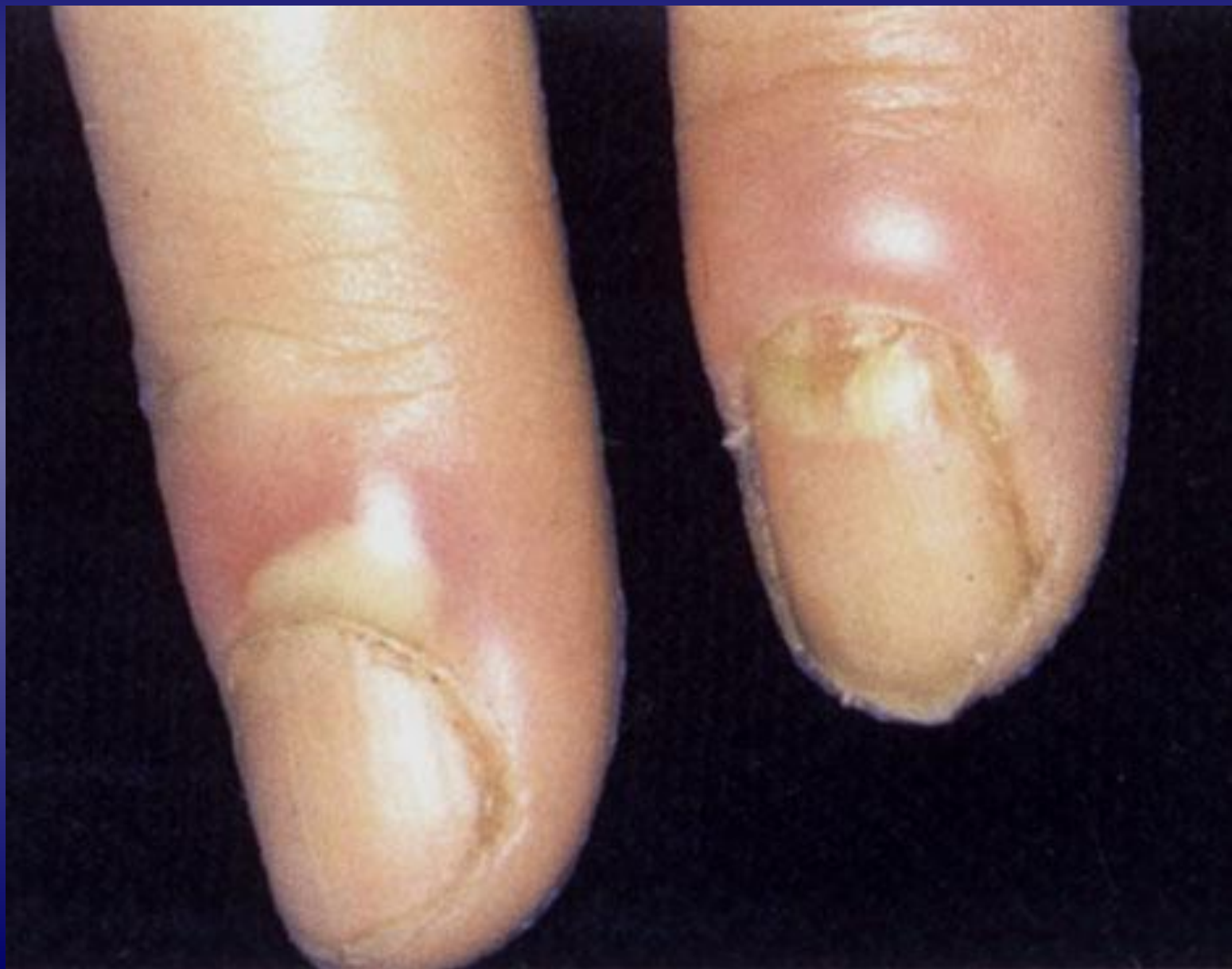Пустулез кисти

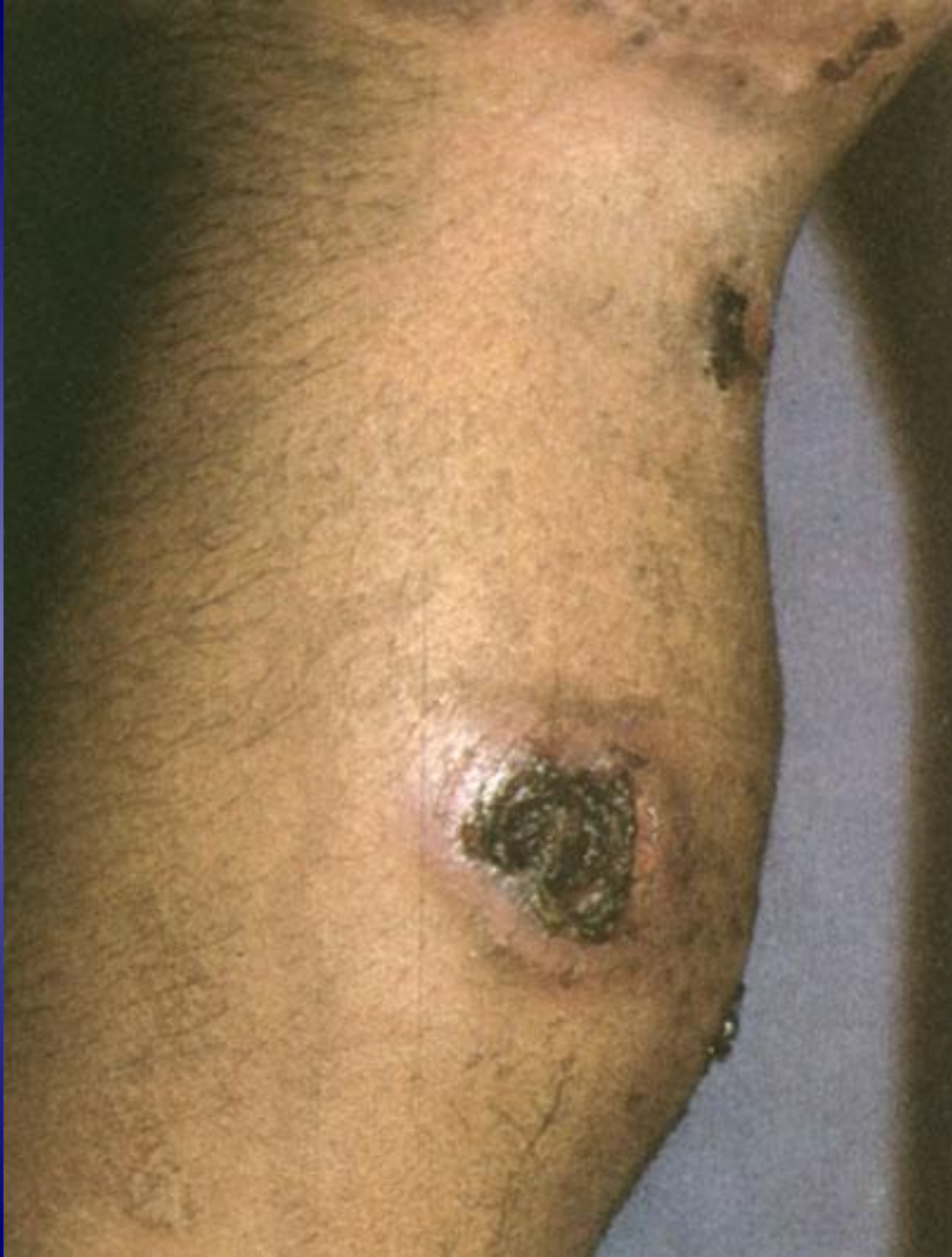

Панариций



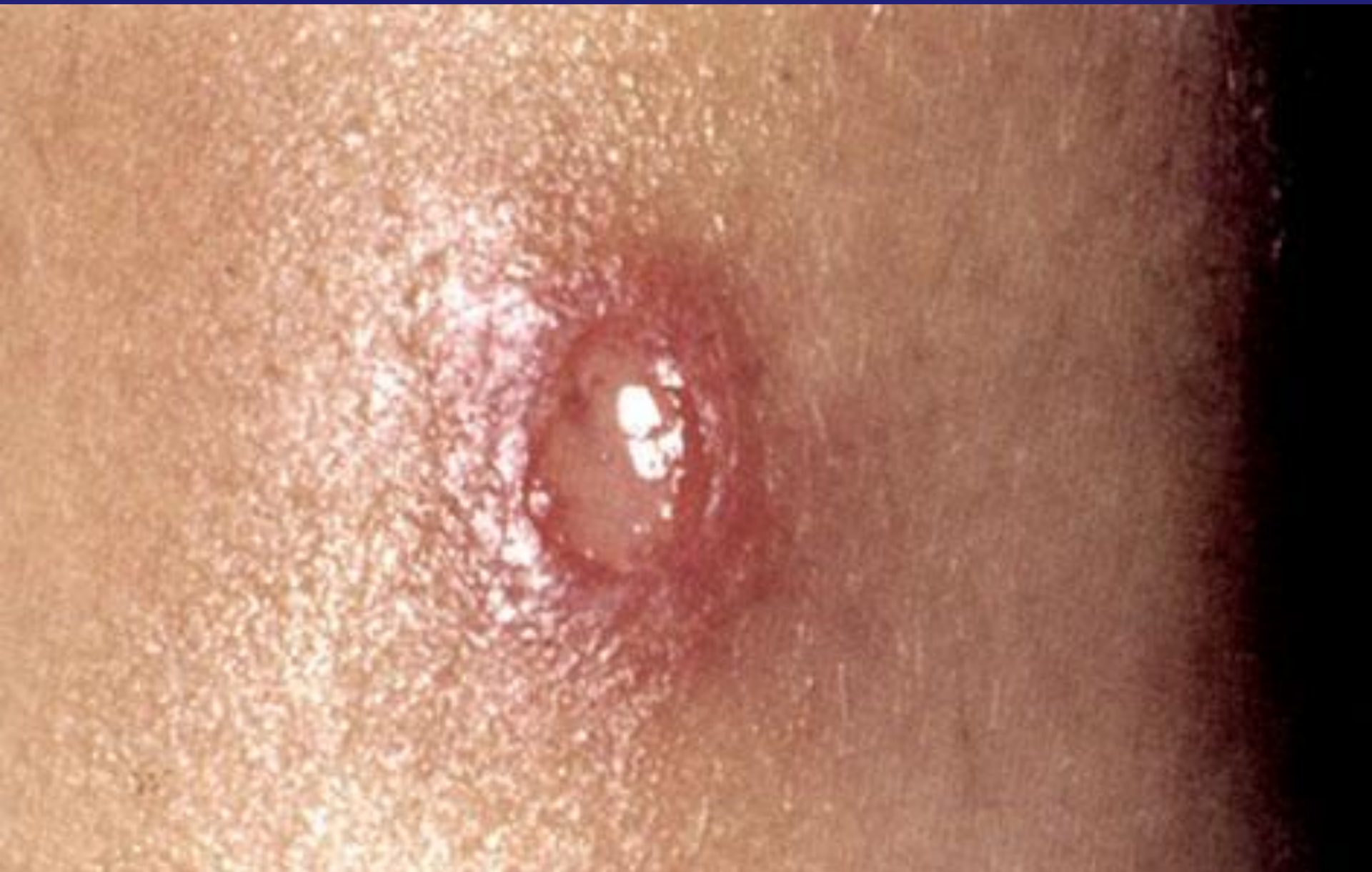Паронихии

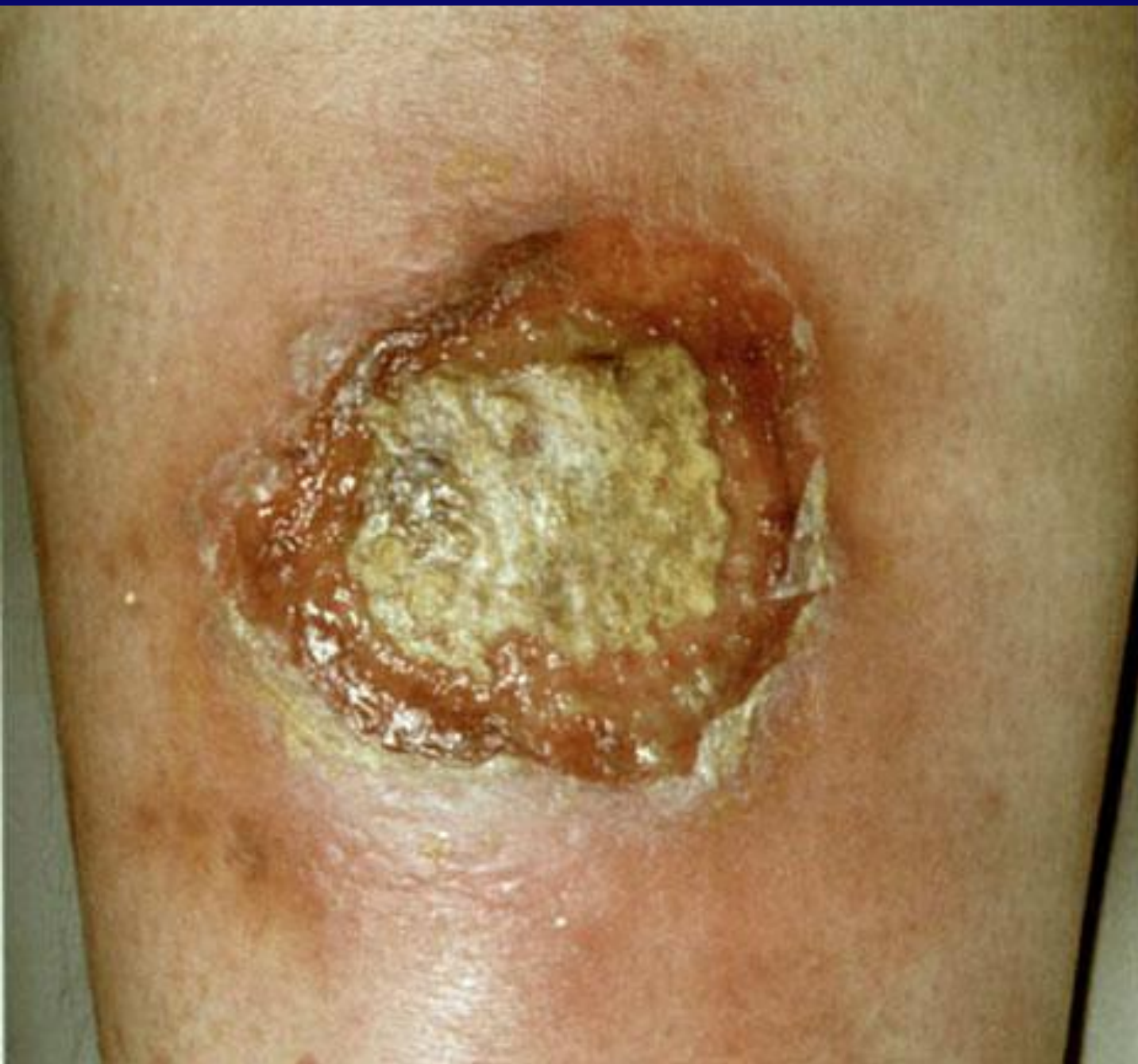



Эктима

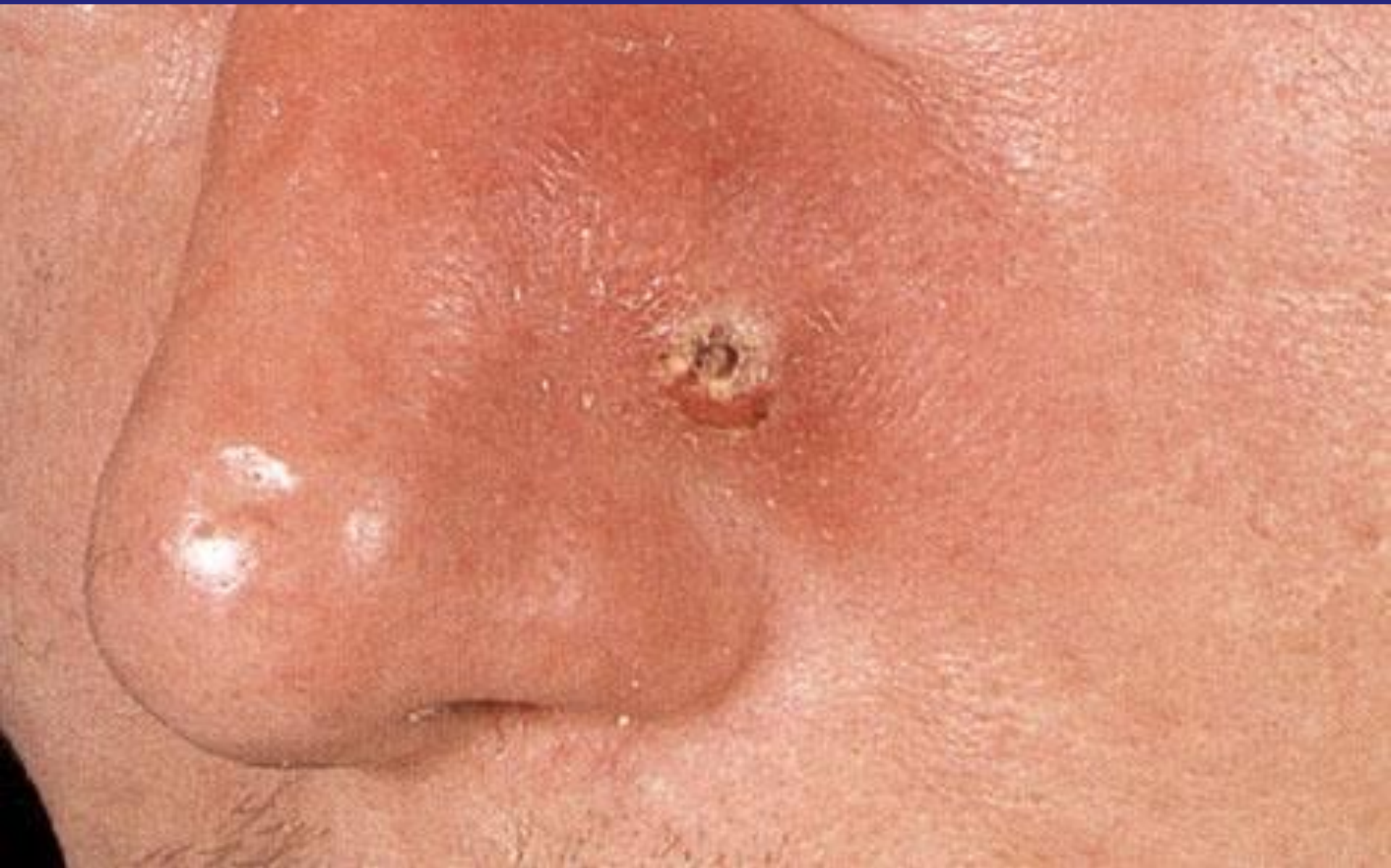Экстима



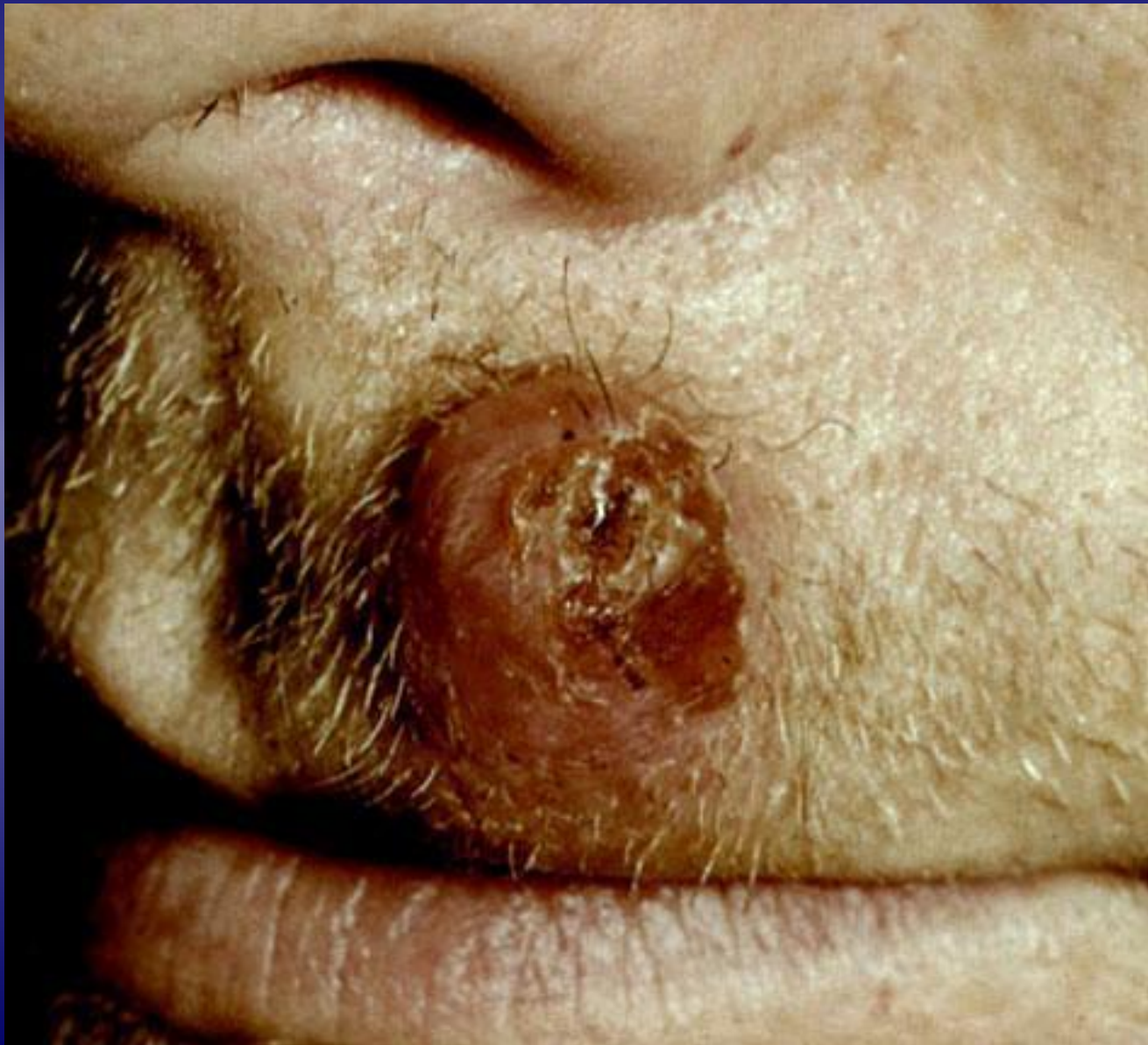

Экзима

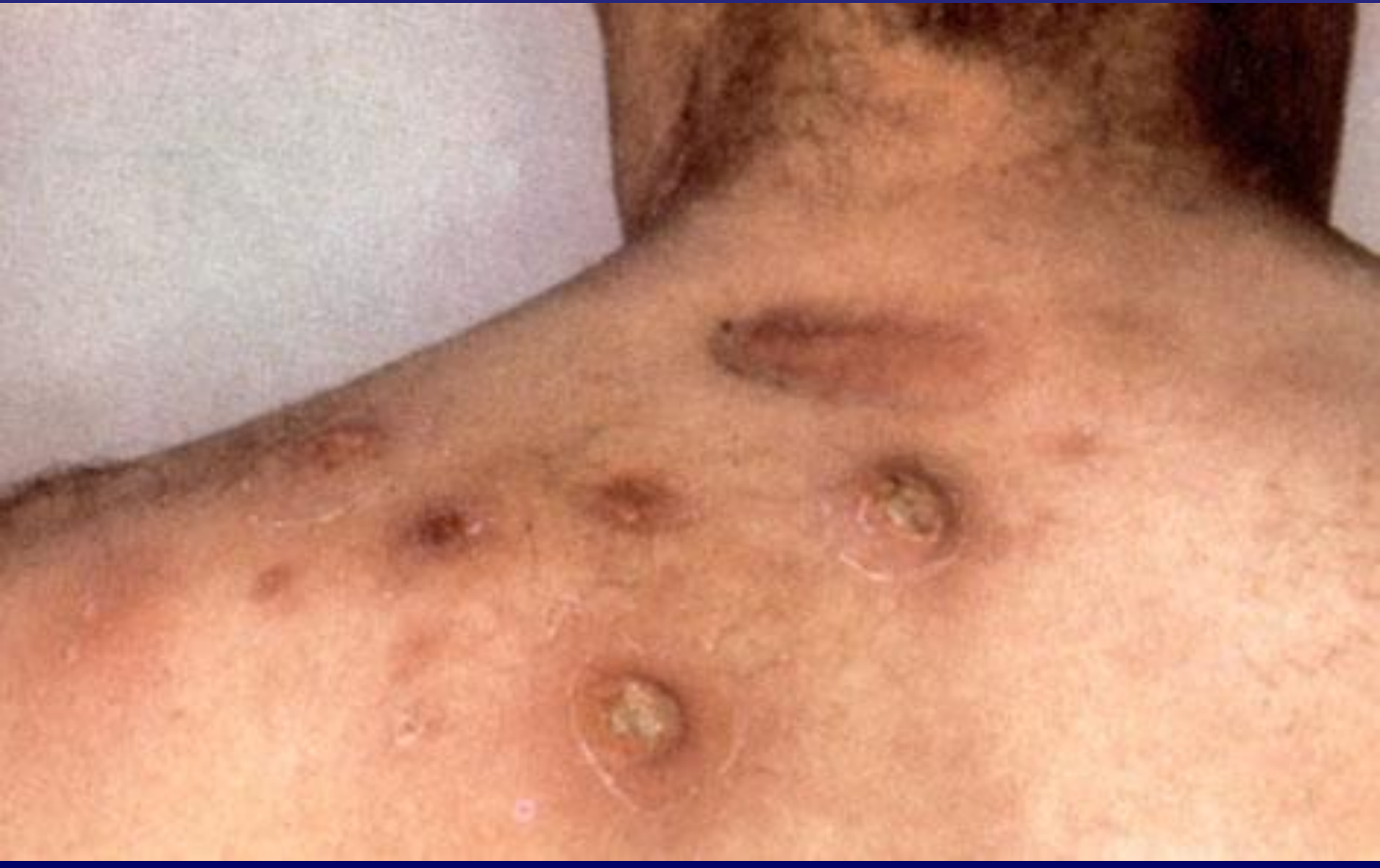Фурункул лица

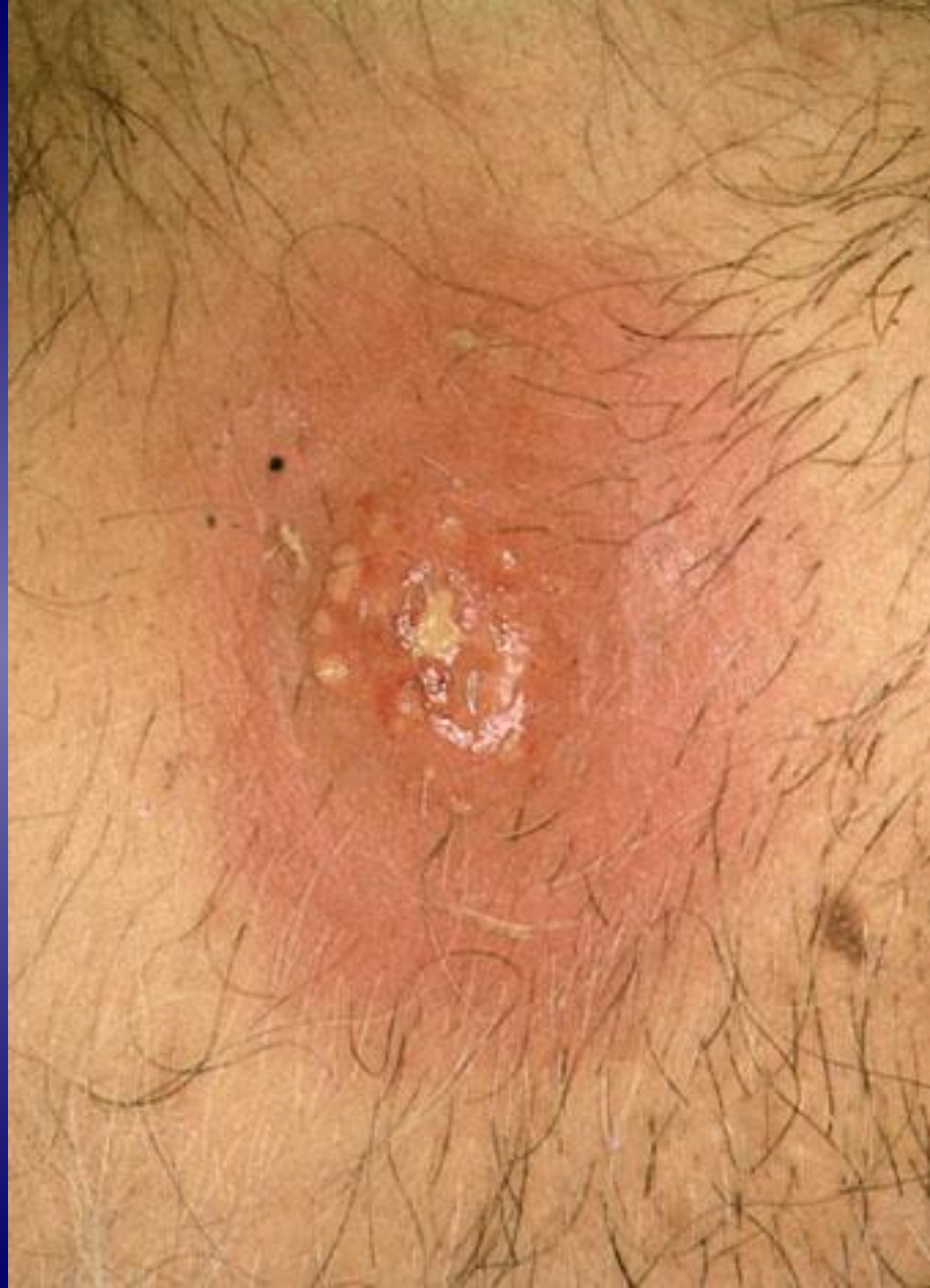

Фурункул лица

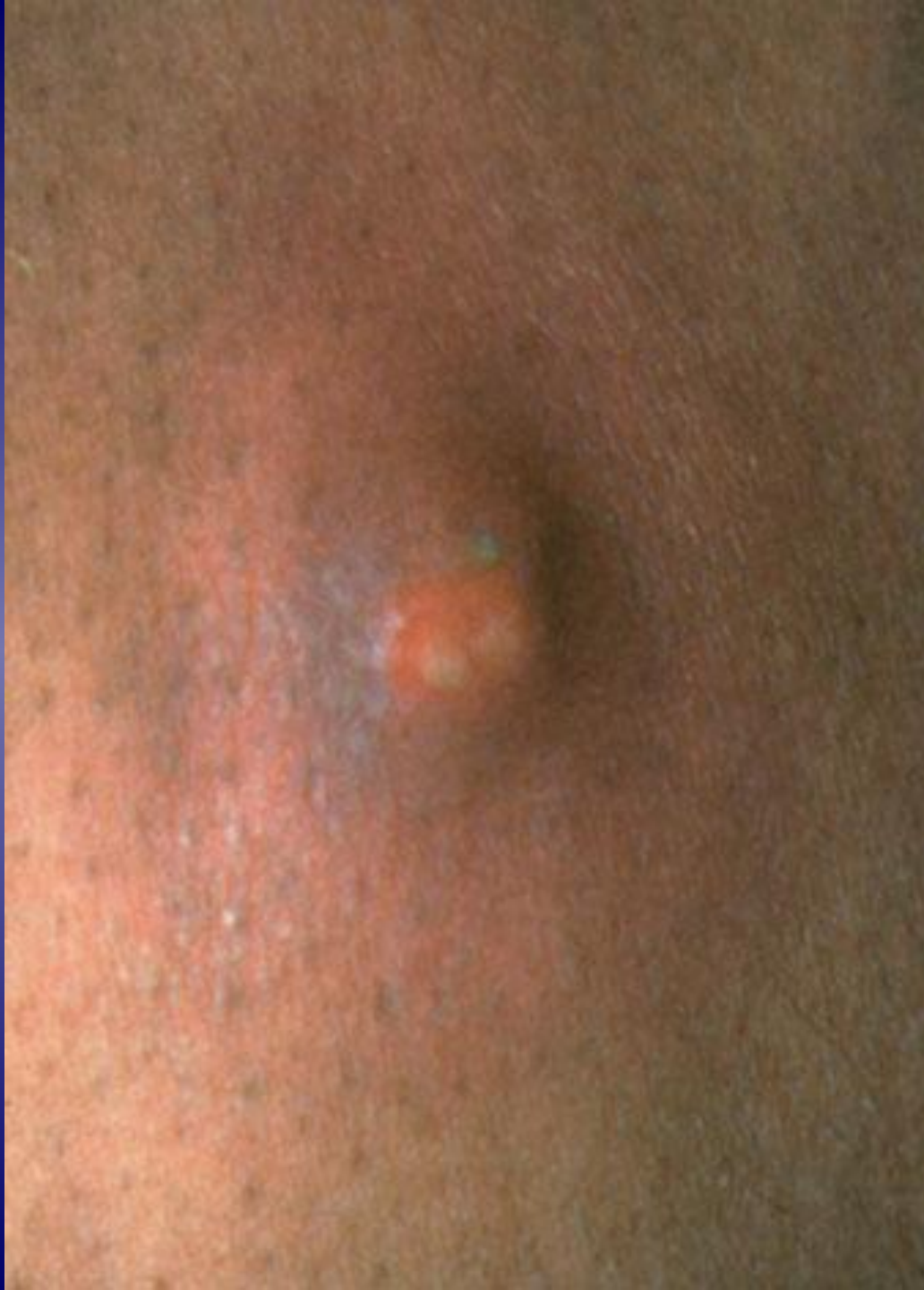

Фурункулез



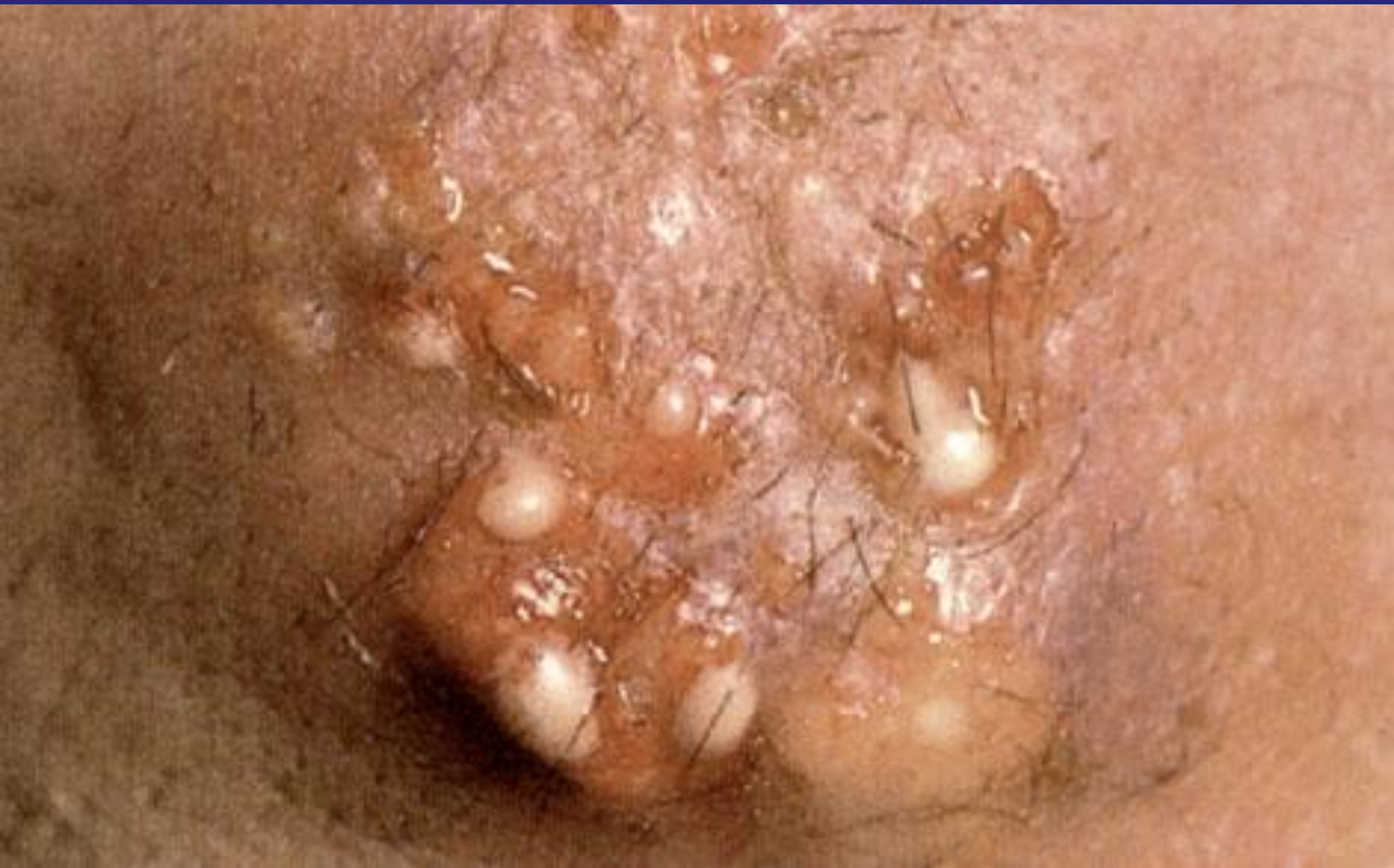

Карбункул

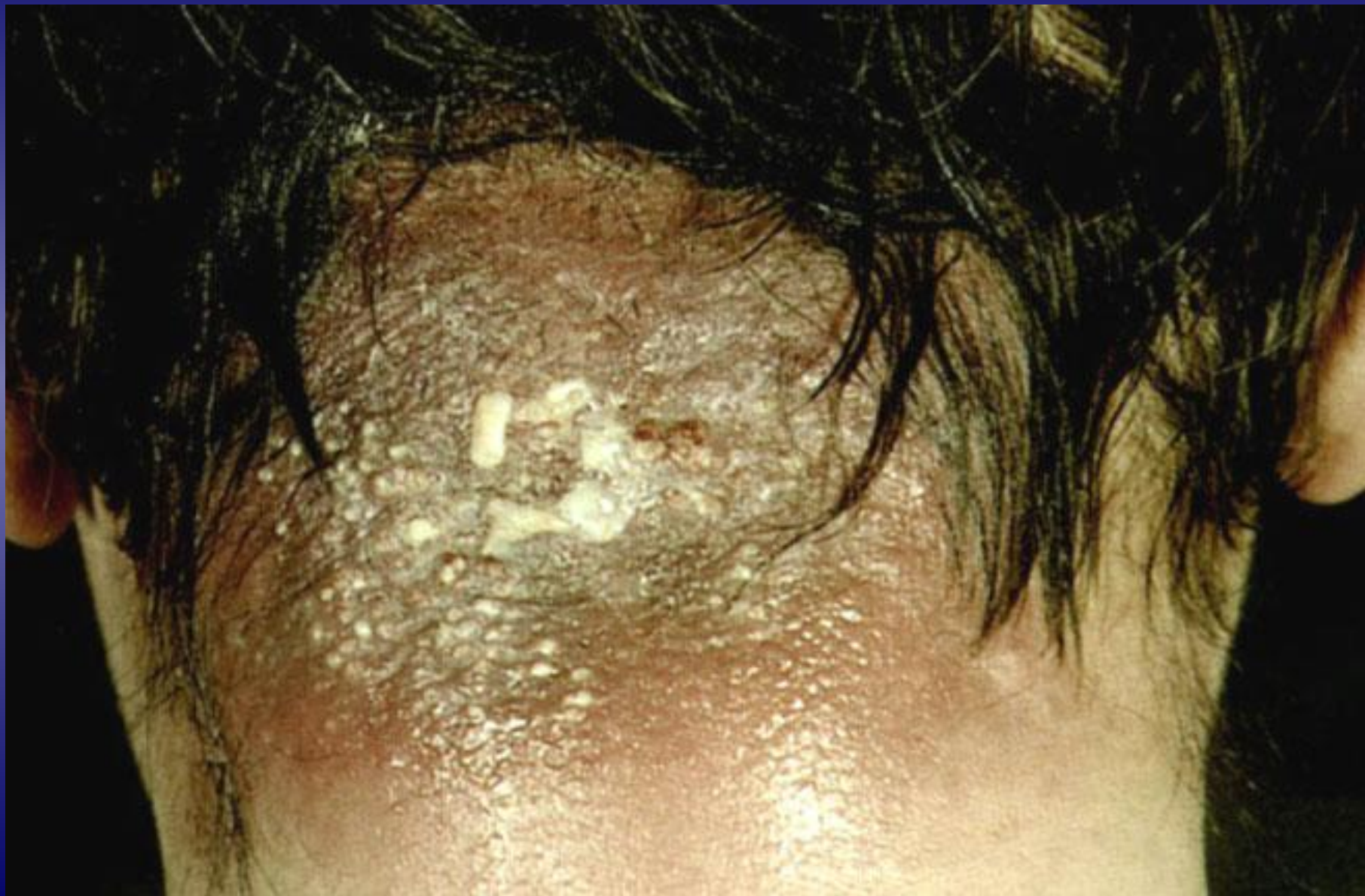

Карбункул

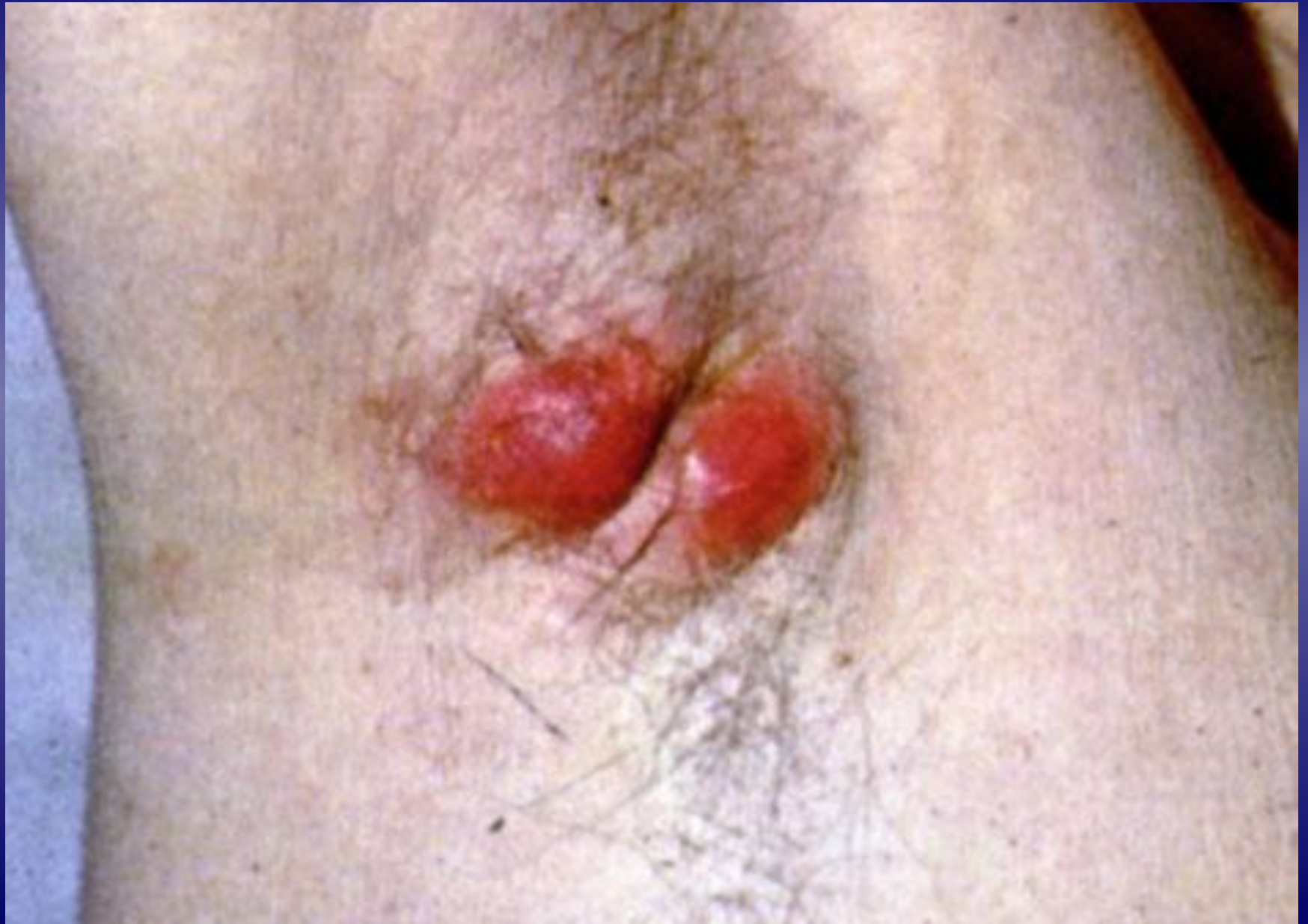Карбункул

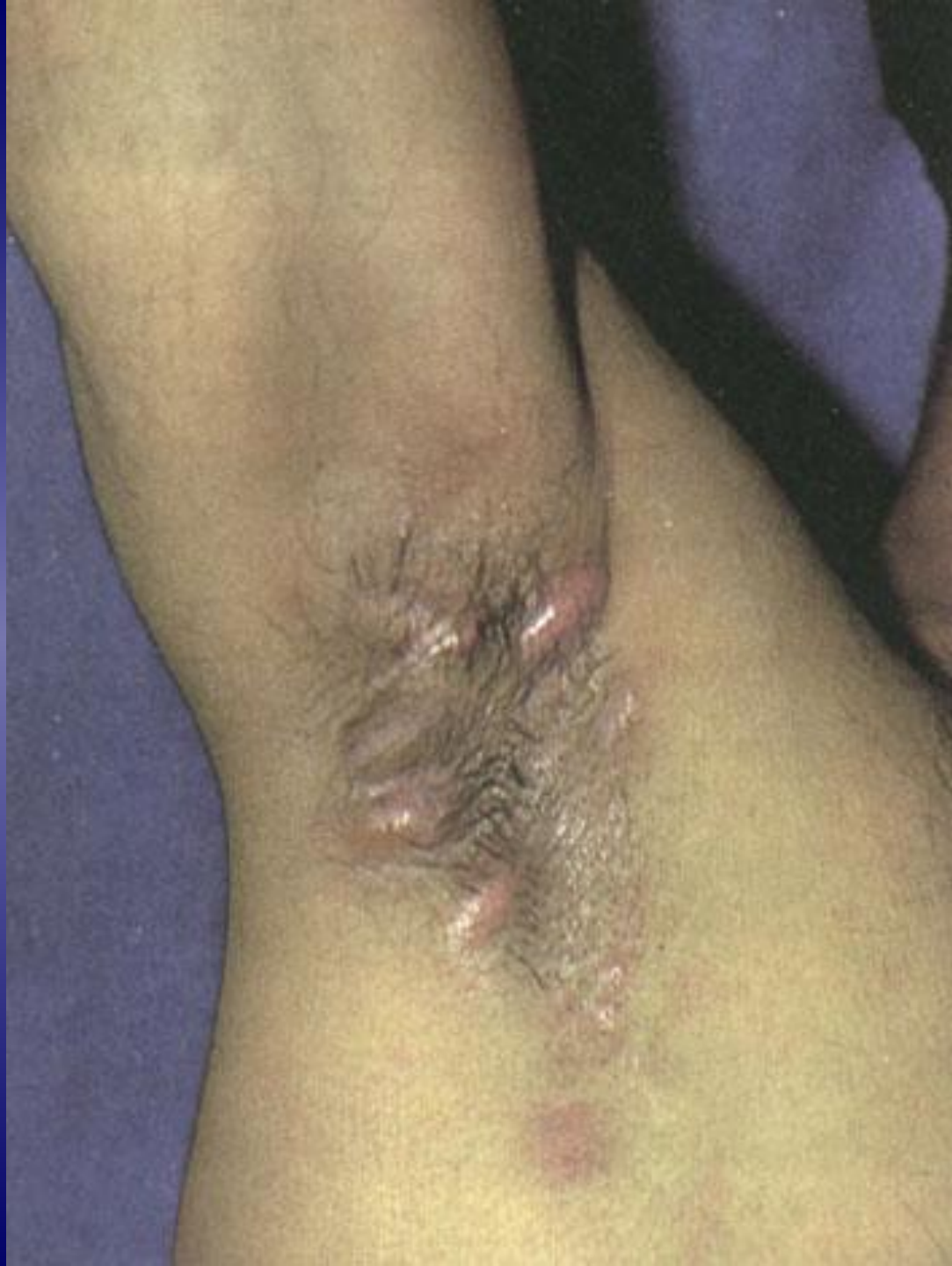

Карбункул



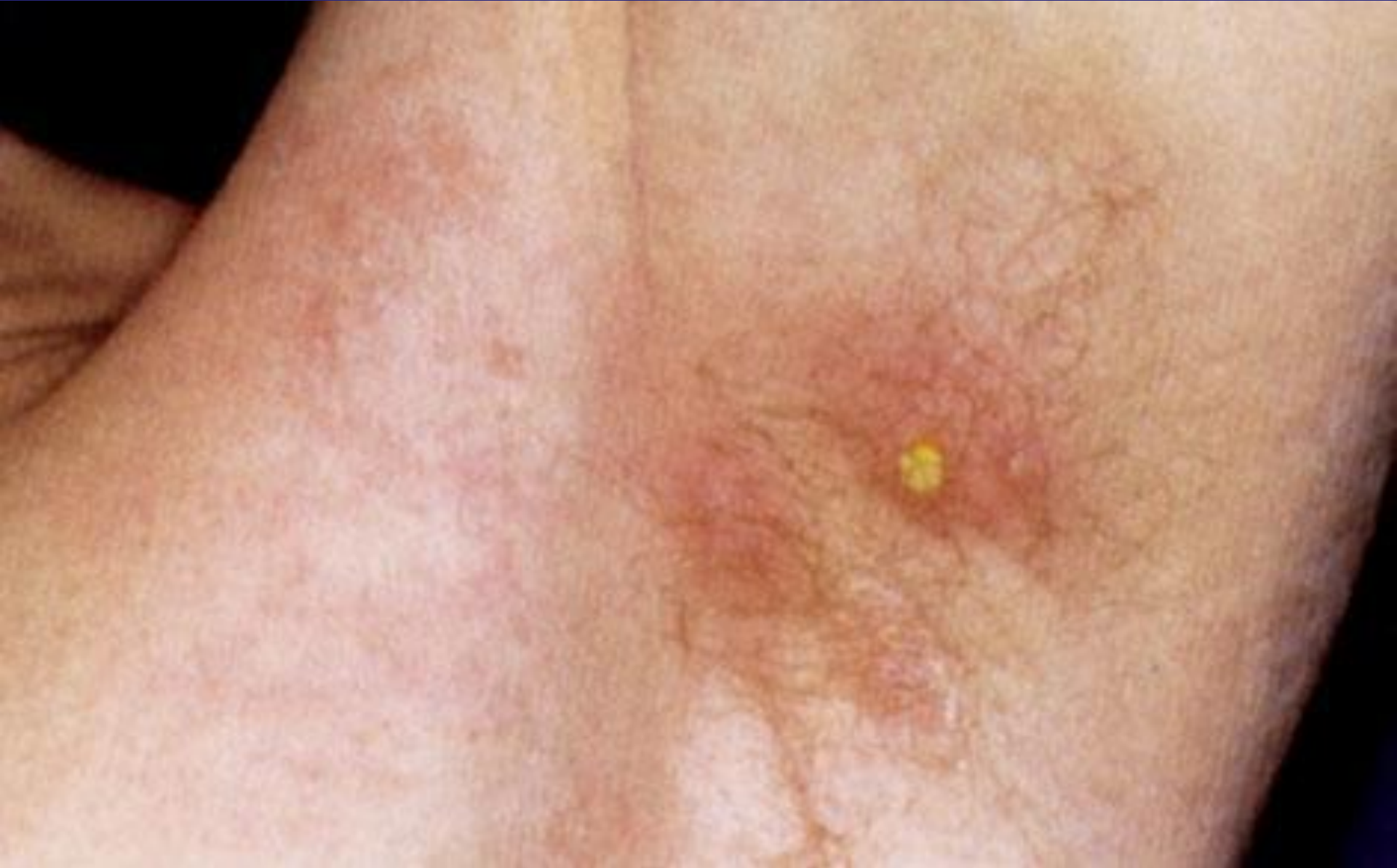Гидраденит



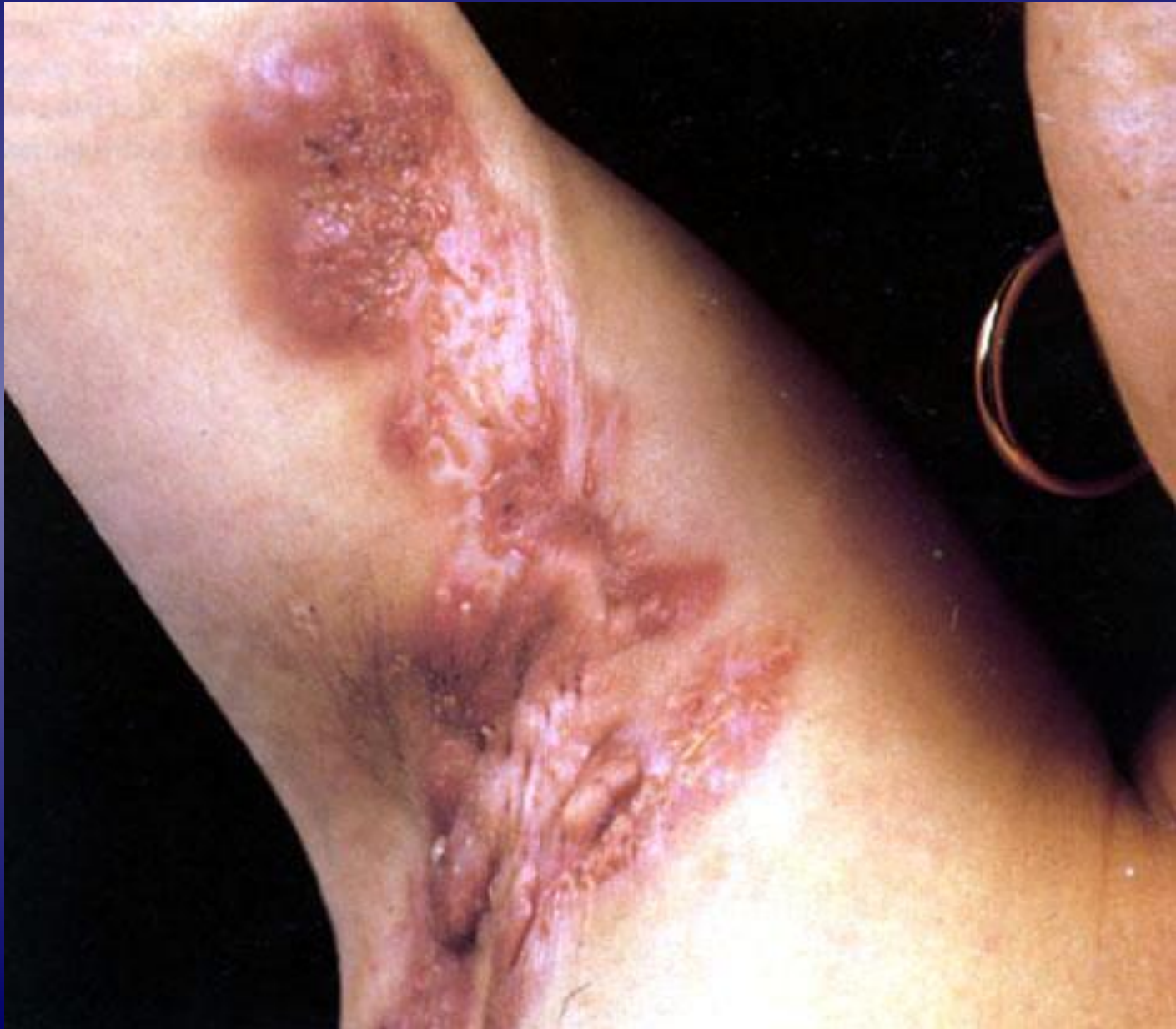

Гидраденит

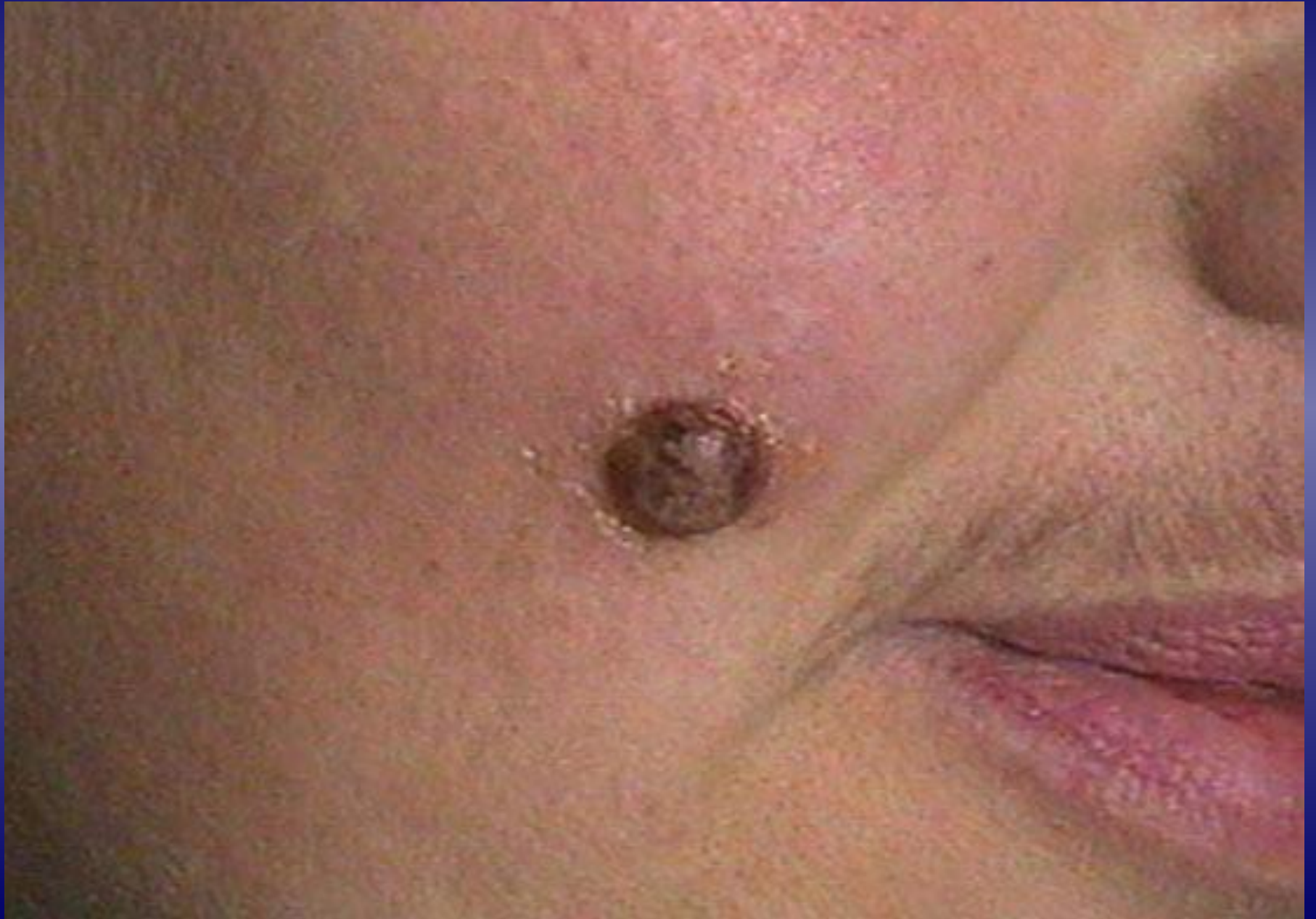Гидраденит



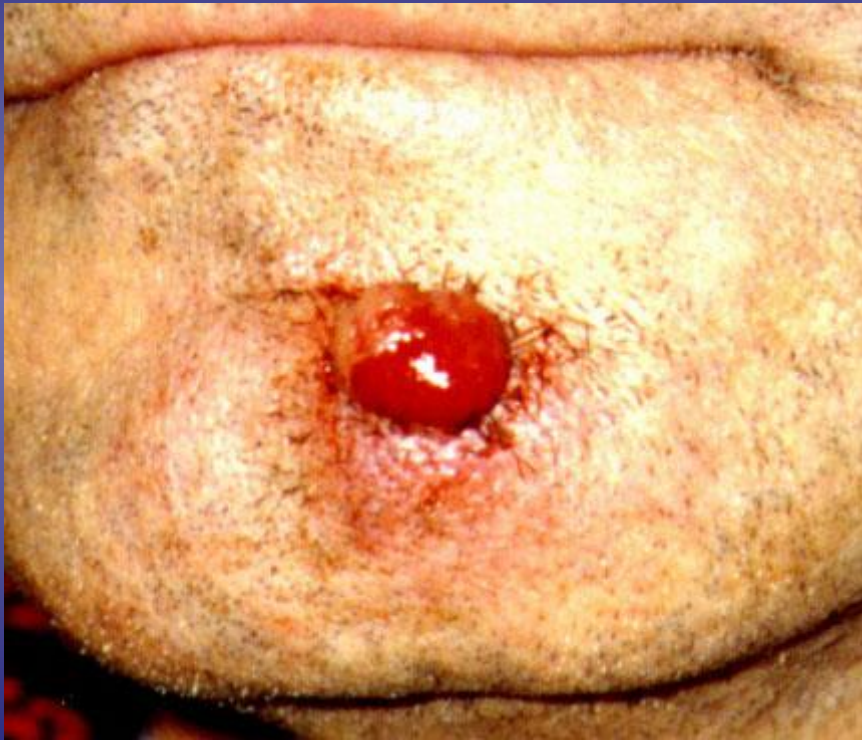Гидраденит



Ботриомикома на щеке

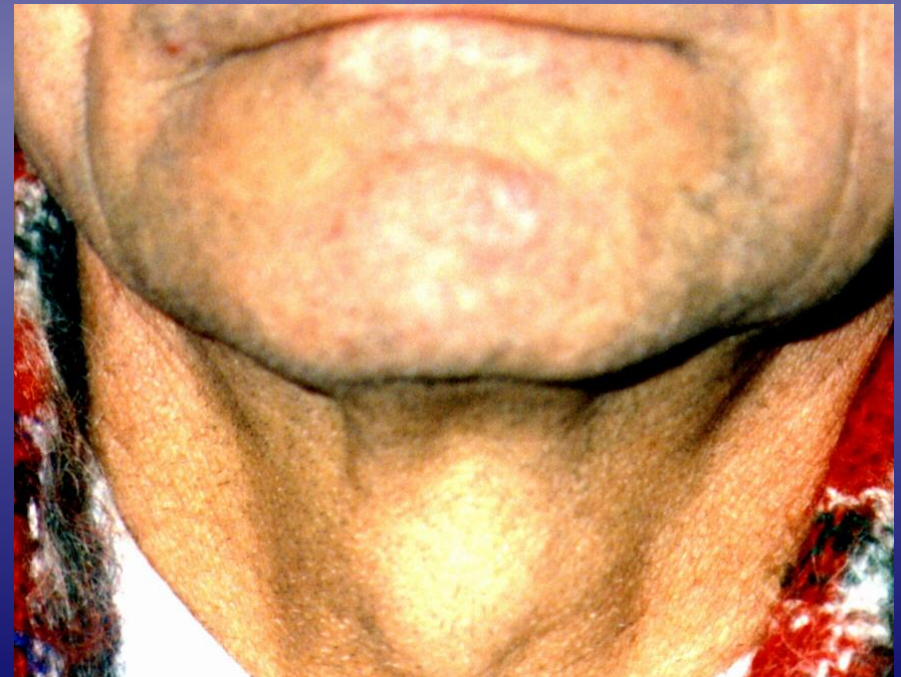


Пиогенная гранулема (ботриомикрома)

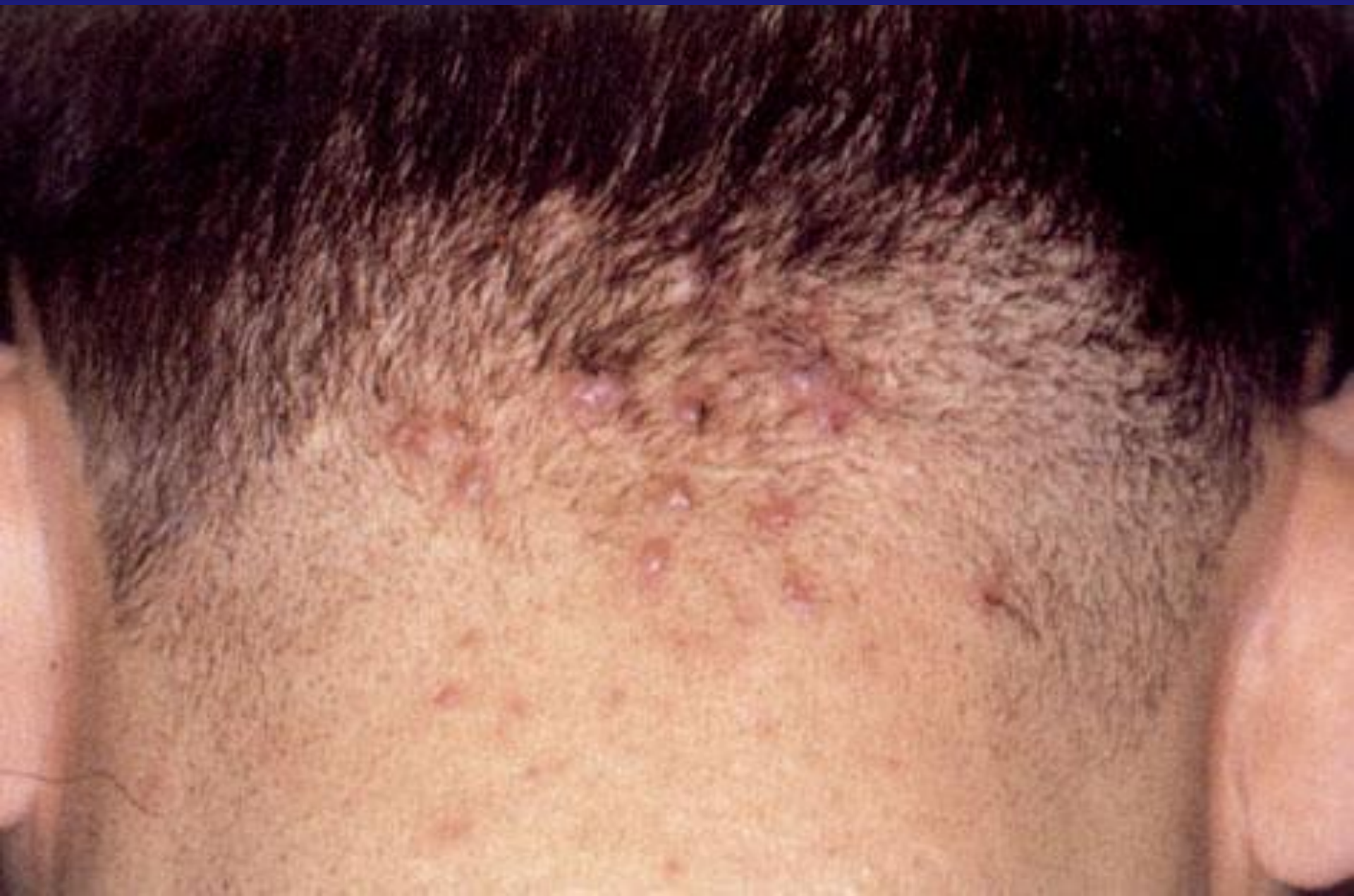

До лечения

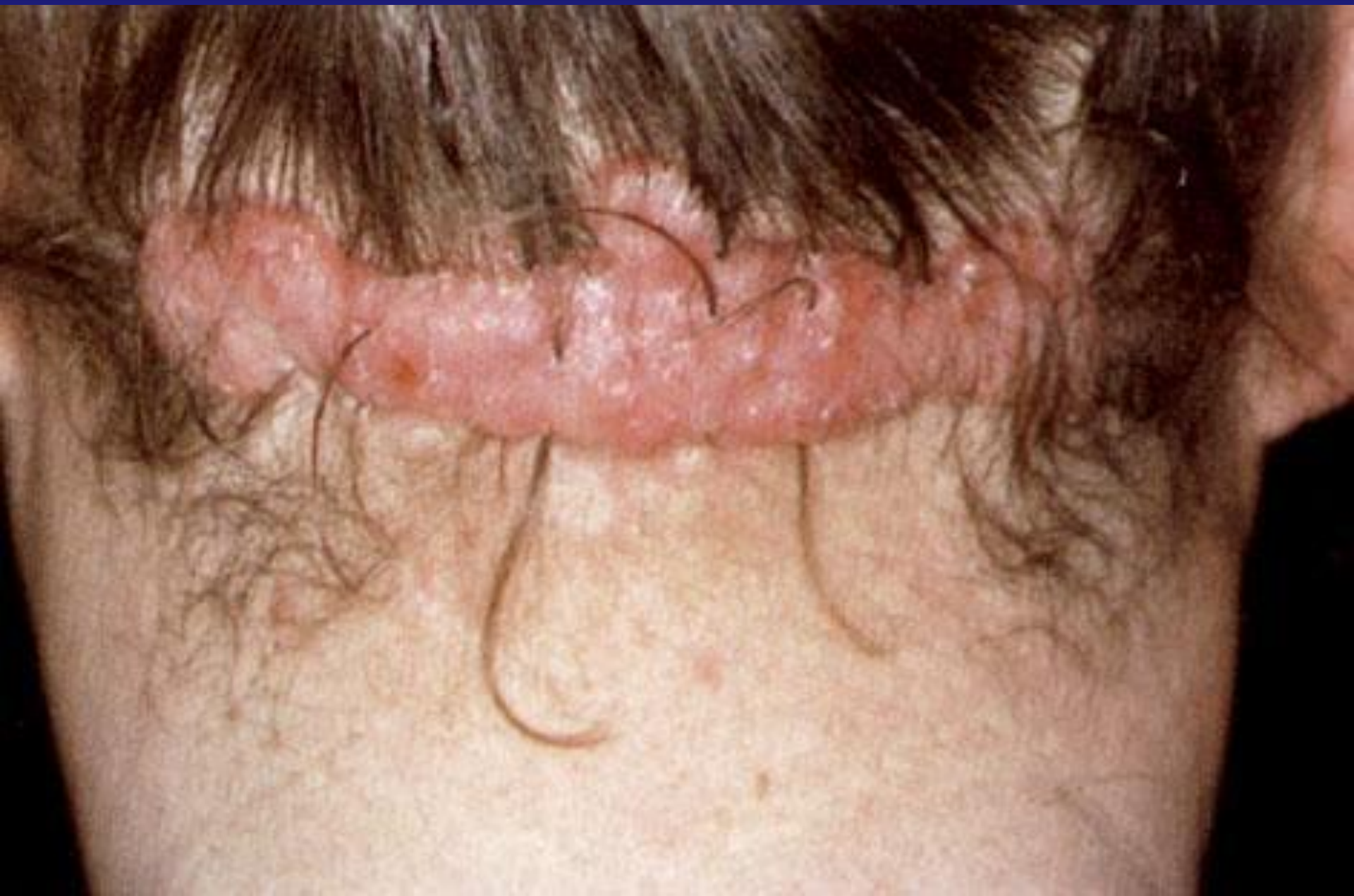После криодеструкции

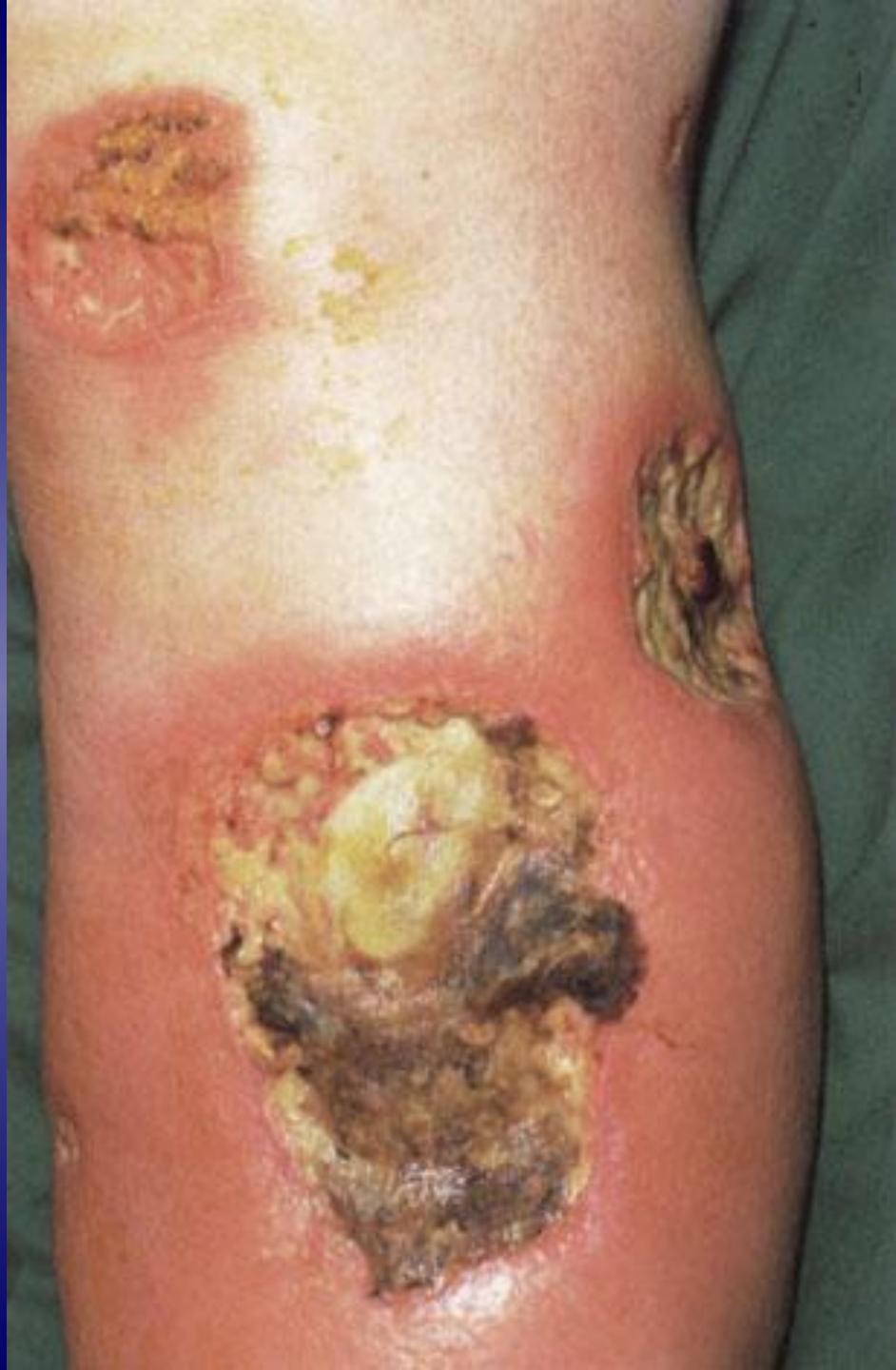

Шаровидные угри



Келоидные угри





Гангренозно-
язвенная
пиодермия

Хроническая
язвенная
пиодермия
голени

