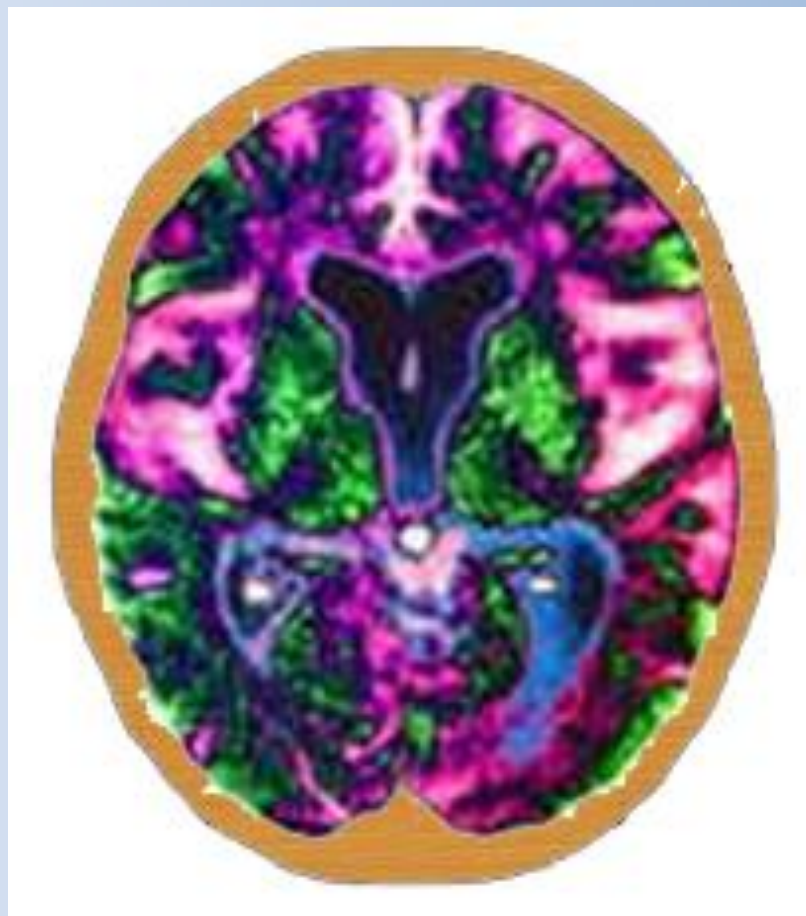
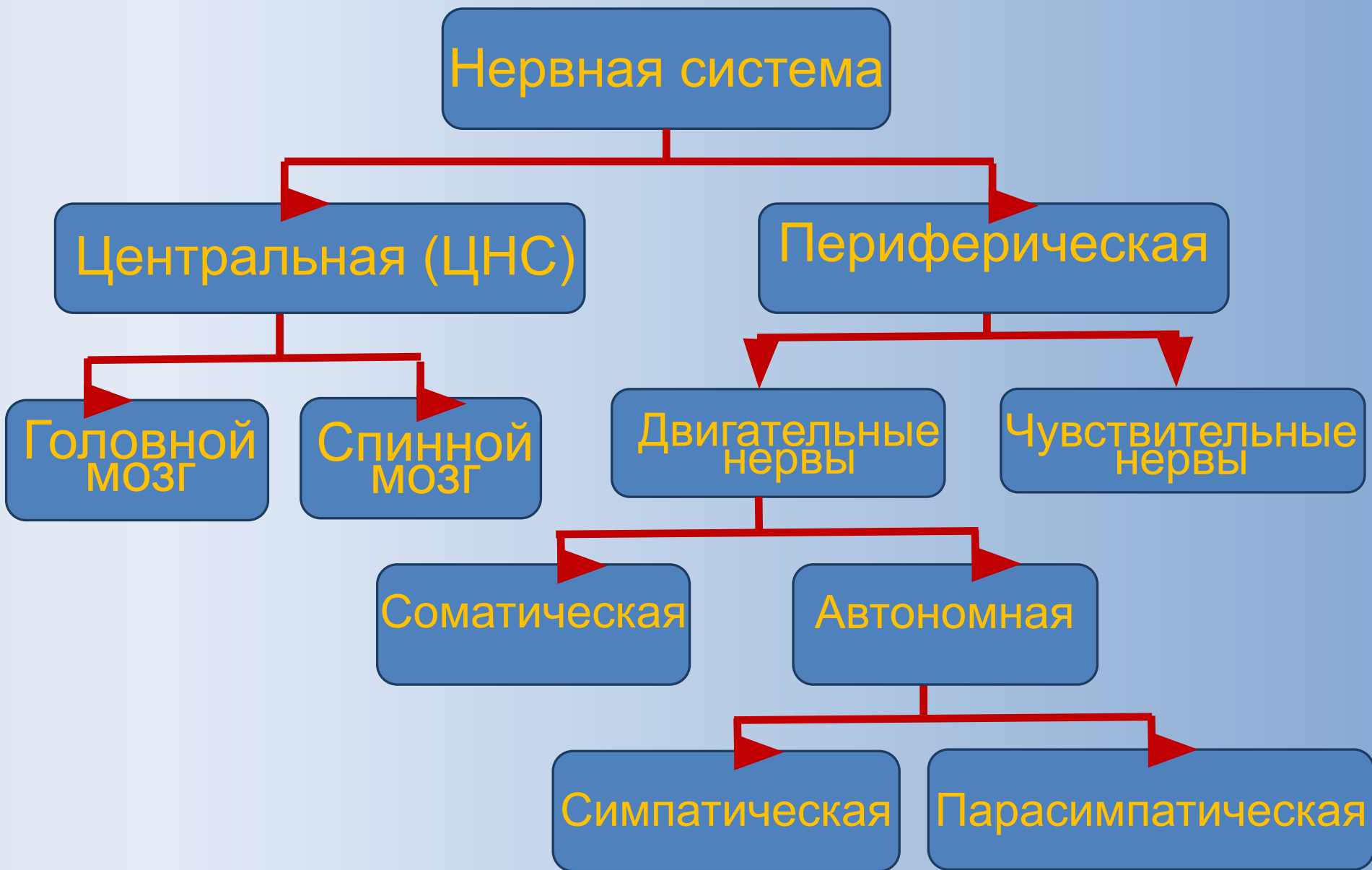

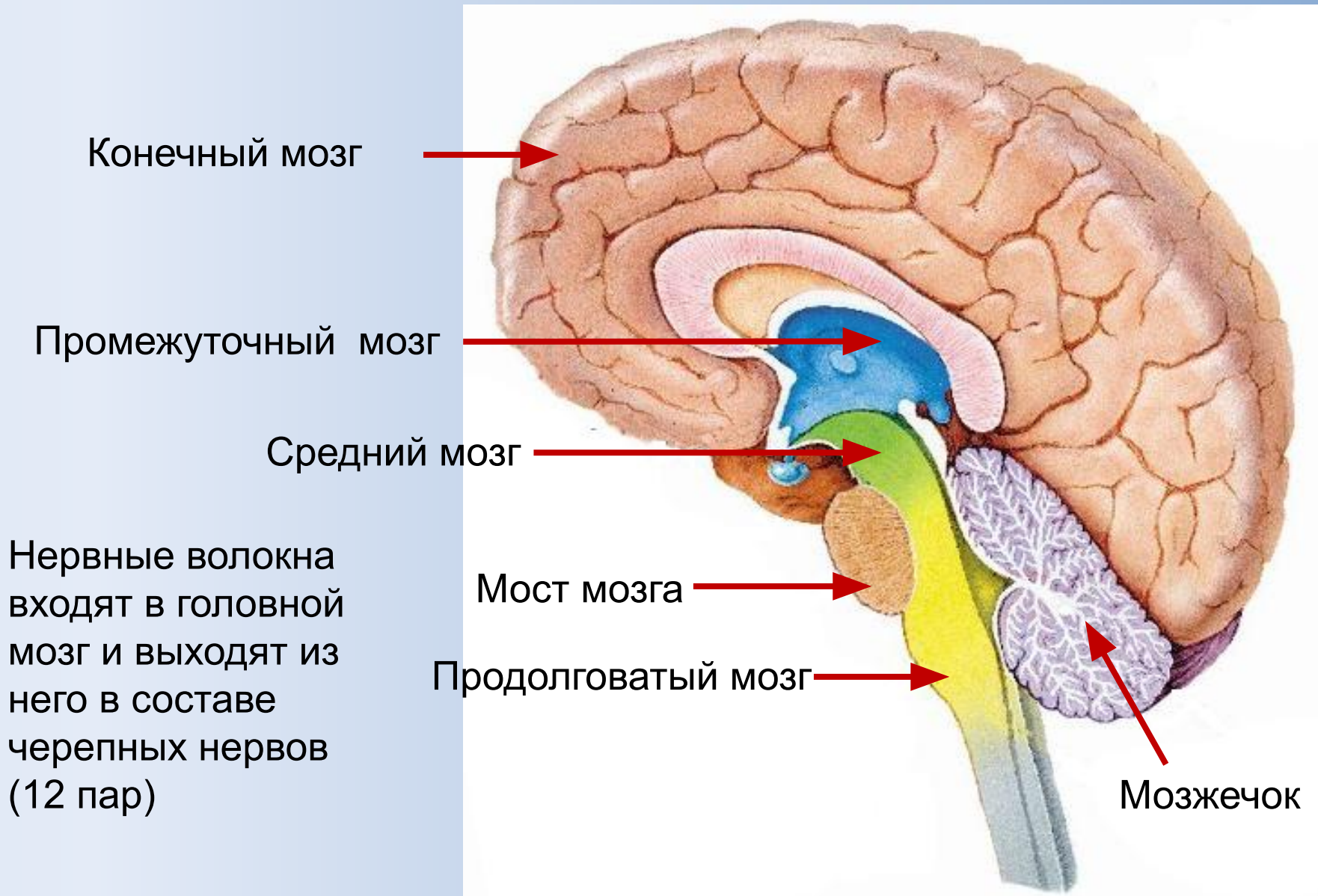
Методы исследования центральной нервной системы (ЦНС).



Общий план строения нервной системы



Отделы головного мозга



Методы исследования ЦНС

I ИЗУЧЕНИЕ ТОПОГРАФИИ СТРУКТУР ГОЛОВНОГО МОЗГА.

- 1 Стереотаксический метод
- 2 Эхоэнцефалография.
- 3 Рентгеновская компьютерная томография.

II ИЗУЧЕНИЕ ЭЛЕКТРИЧЕСКОЙ АКТИВНОСТИ МОЗГА.

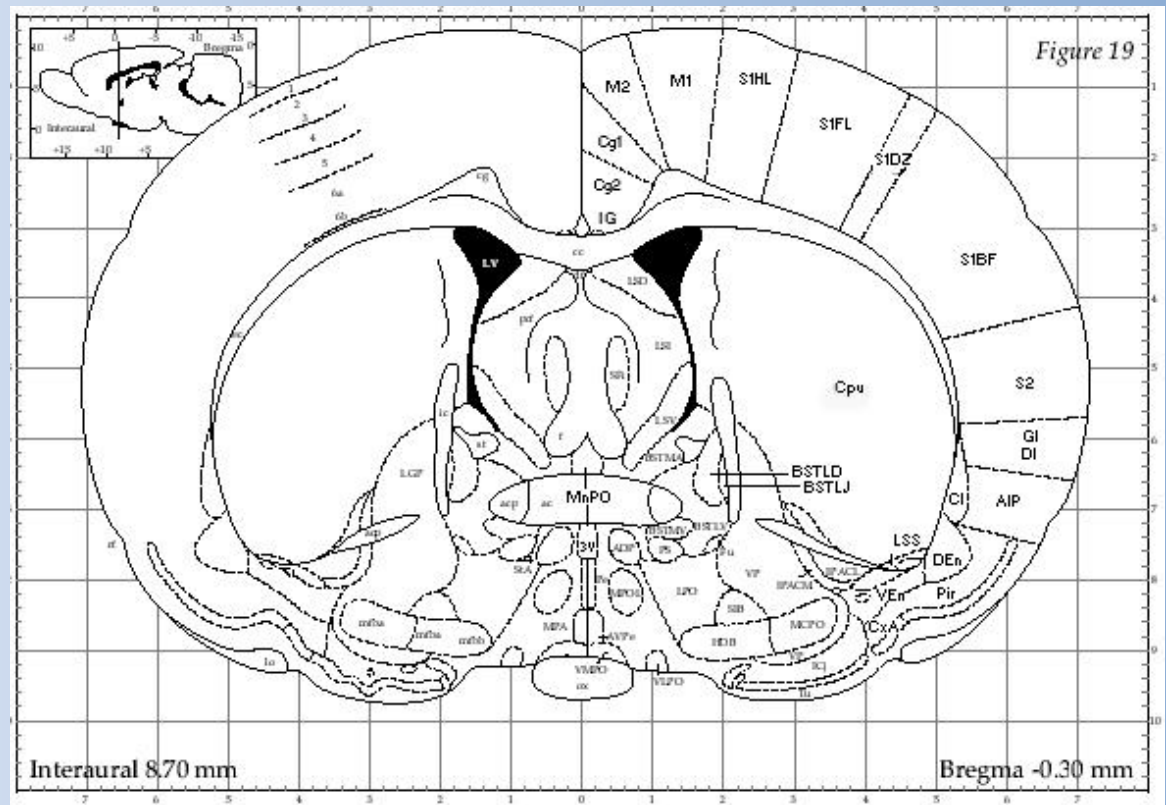
- 1 Электроэнцефалография:
- 2 Регистрация вызванных потенциалов.
- 3 Микроэлектродная техника.

III ИЗУЧЕНИЕ МОЛЕКУЛЯРНЫХ МЕХАНИЗМОВ РАБОТЫ МОЗГА.

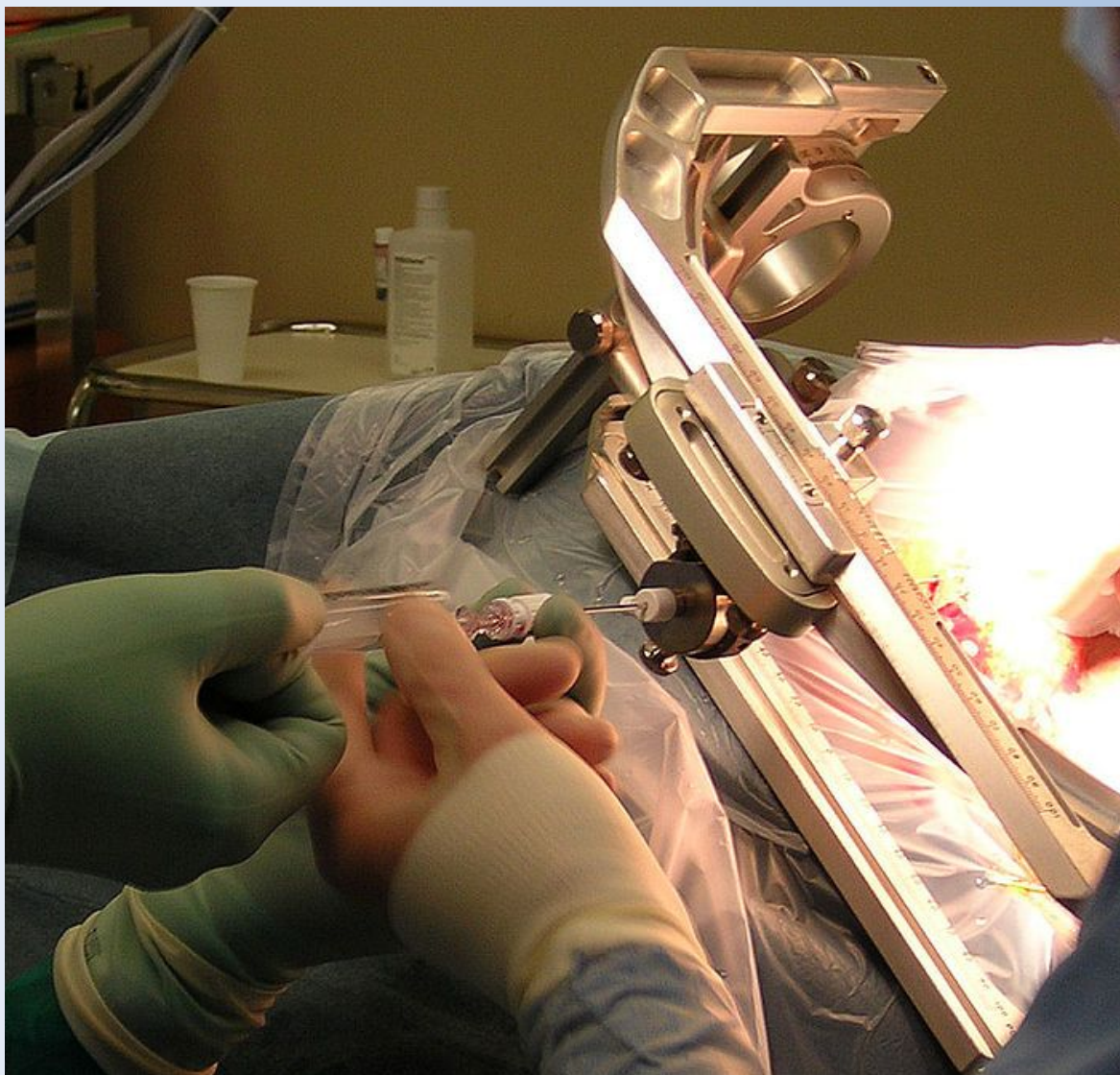- 1 Микроионофорез.
- 2 Позитронно-эмиссионная томография.
- 3 Магнитно-резонансная томография (МРТ).

Стереотаксический метод

Стереотаксический метод позволяет производить малоинвазивное хирургическое вмешательство в локальные участки головного мозга, не затрагивая жизненно важных структур.



Лист из стереотаксического атласа мозга крысы. На фронтальном срезе обозначены структуры мозга, привязанные к системе координат.



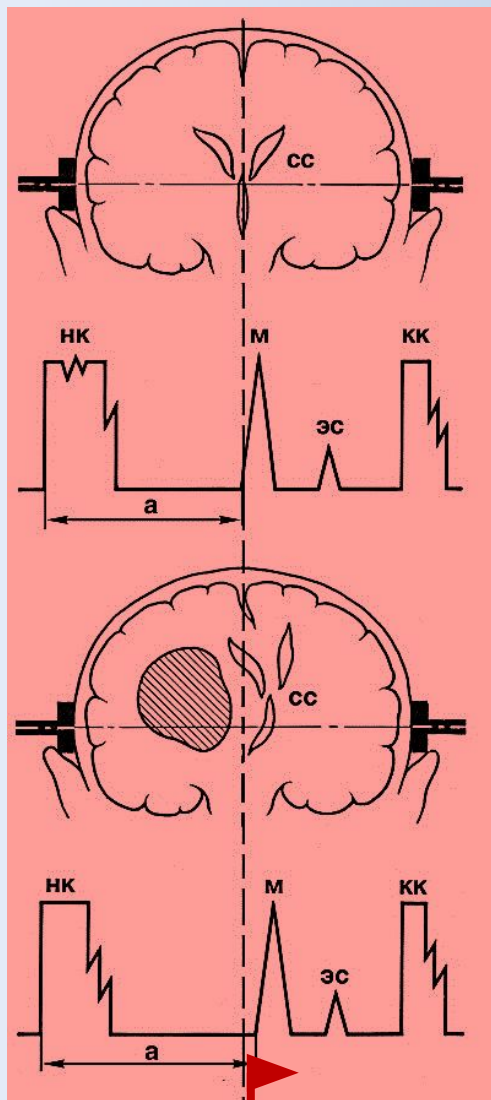
Стереотаксическая радиохирургия – применение высокоточного излучения для лечения опухолей и других патологических изменений головного мозга.

Гамма-нож

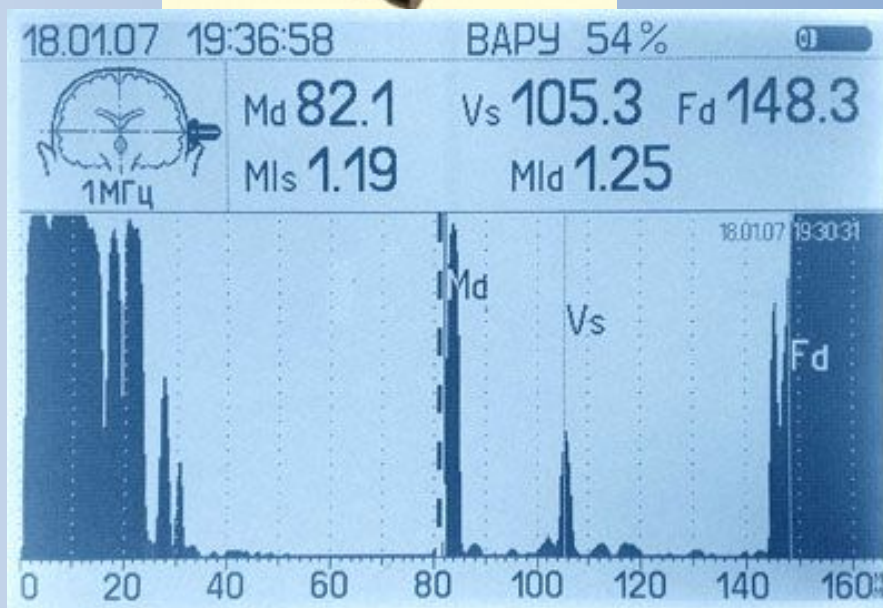
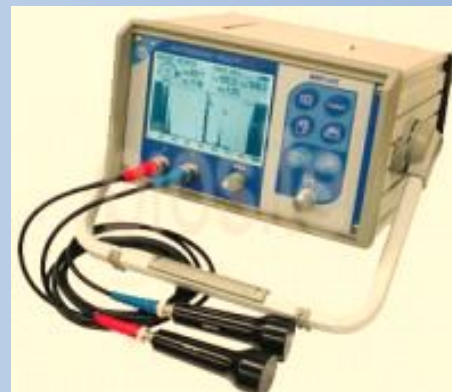Безрамочный стереотаксис – computer assisted neurosurgery (компьютерная нейронавигация)

Биопсия мозга при помощи стереотаксиса. Рамка вокруг головы пациента гарантирует правильное направление к цели (макс. ошибка : ~1 мм).

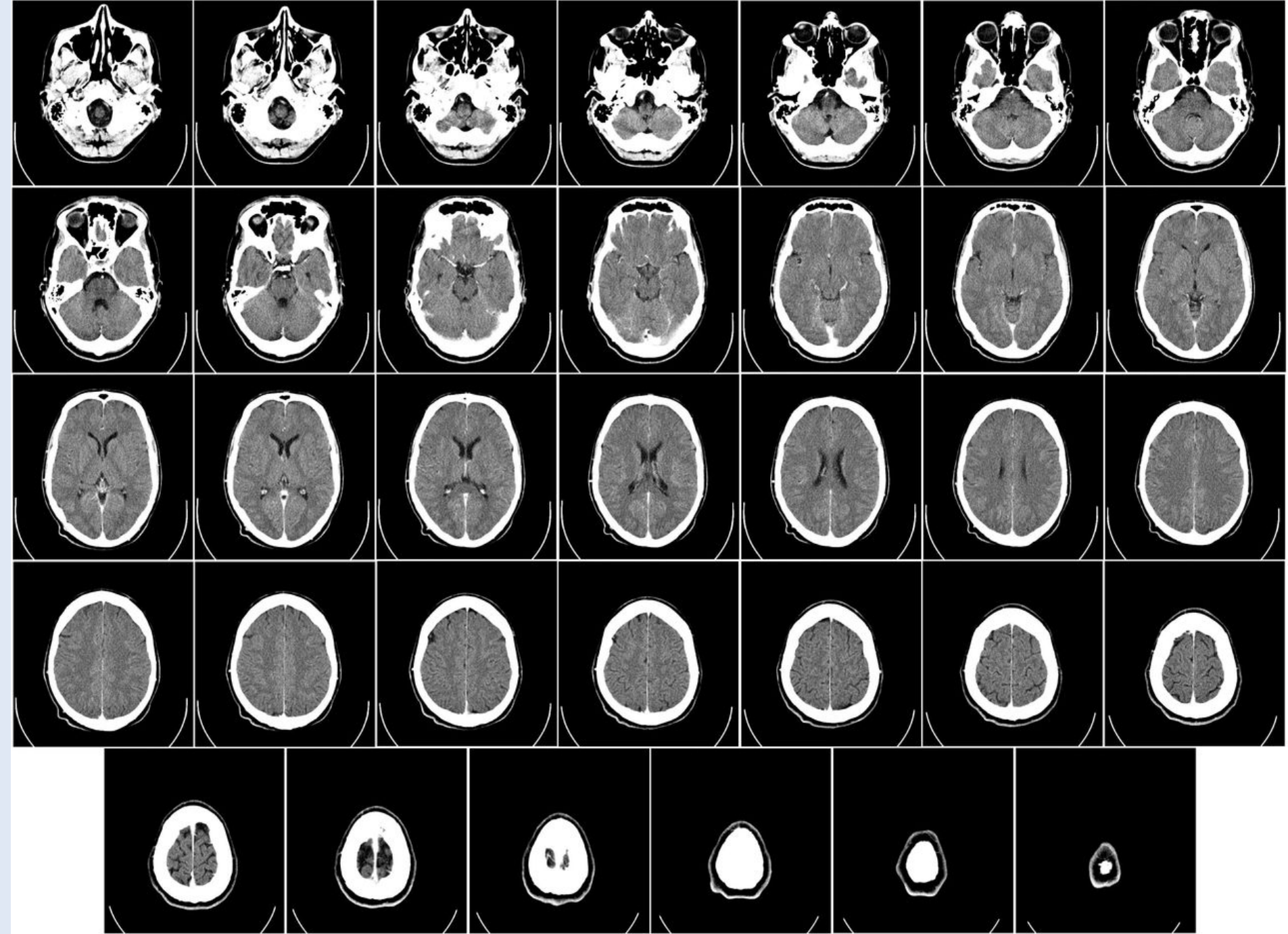
Эхоэнцефалография



Сдвиг М-эха



Метод первичной оценки состояния основных структур головного мозга




Электроэнцефалография (ЭЭГ)

Метод исследования головного мозга, основанный на регистрации его **суммарных электрических потенциалов**.

Можно:

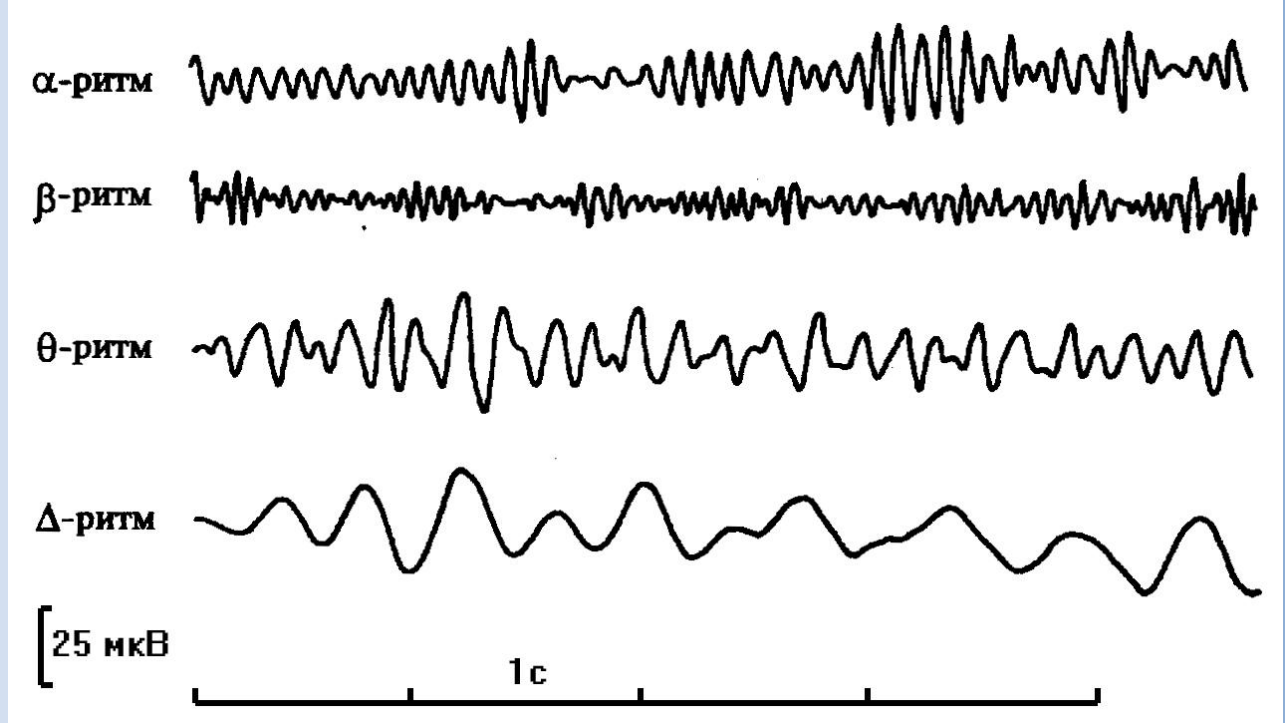
- оценивать функциональную активность мозга.
- определять локализацию органических поражений мозга.

Ритмы ЭЭГ – основы анализа



Измерение частоты (Гц) и амплитуды (мкВ) на ЭЭГ.

Ритмы ЭЭГ

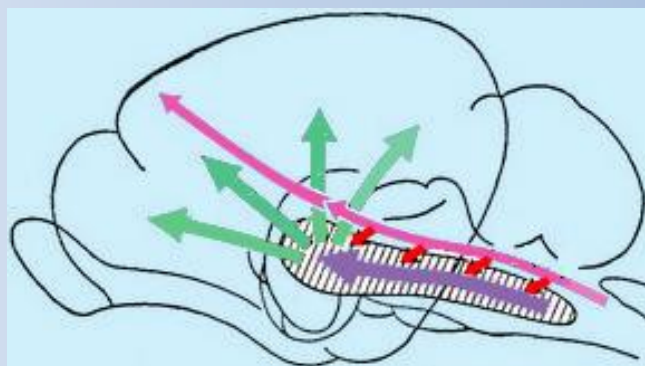


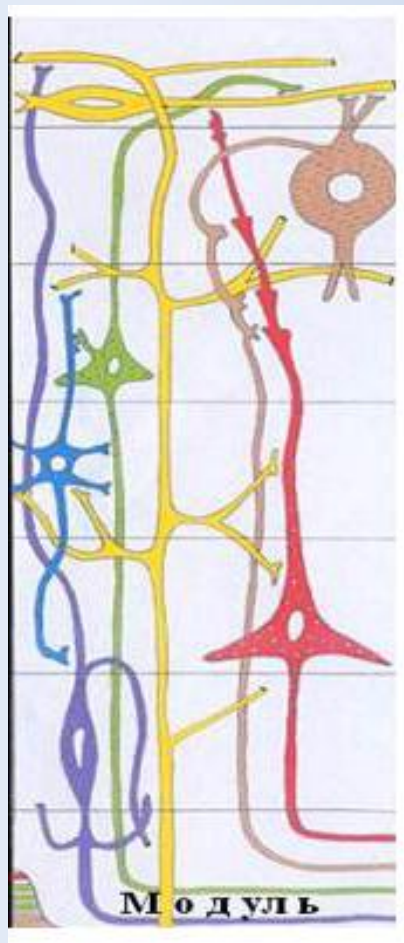
- Альфа (α)** – ритм 8 - 13 Гц, амплитуда до 100 мкВ состояние спокойного расслабленного бодрствования, особенно при закрытых глазах.
- Бета (β)** – ритм. Частота 14 - 40 Гц, амплитуда до 15 мкВ. - при повышении активности мозга,
- Тета (θ)** - ритм с частотой 4-6 Гц и амплитудой от 40 до 300 мкВ; трактуется как ритм напряжения
- Дельта (δ)** - ритм, частота 0,5-3 Гц, амплитуда как у тета-ритма; характерен для состояния глубокого сна

Теория

Восходящие активирующие системы на уровне ретикулярной формации среднего мозга и в преоптических ядрах переднего мозга, вызывают повышение уровня функциональной активности

Подавляющие, сомногенные системы в продолговатом мозге, нижних отделах моста и неспецифических таламических ядрах. Уровень бодрствования снижается вплоть до засыпания.





Нейроны, специализированные относительно выполняемых задач, объединены в модули. Высокая активность – группы нейронов работают в своём ритме, на ЭЭГ низкоамплитудные высокочастотные волны.

При снижении уровня деятельности мозга сокращается афферентный приток, и нейроны функционально объединяются в огромные популяции с синхронизированной активностью, которая отражается на ЭЭГ медленными, регулярными, высокоамплитудными колебаниями.

Международная схема расположения электродов 10-20

Буквенные индексы:

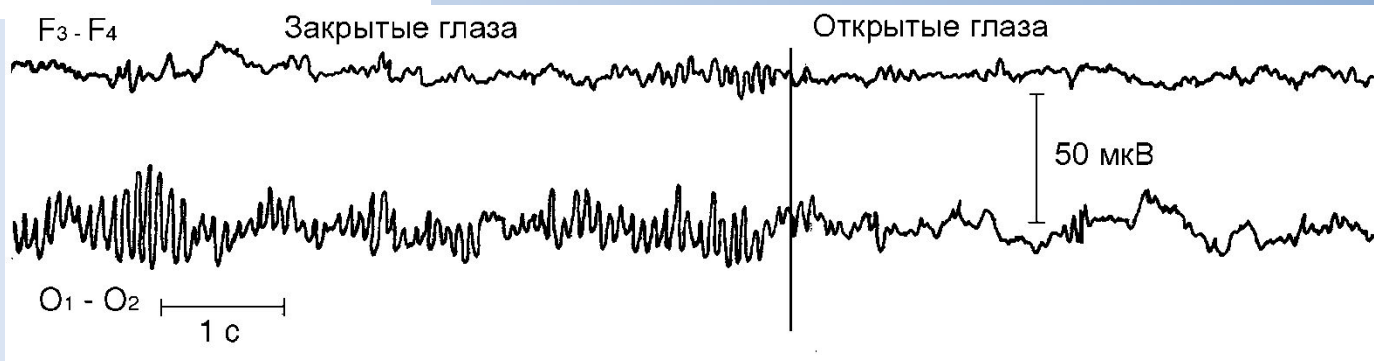
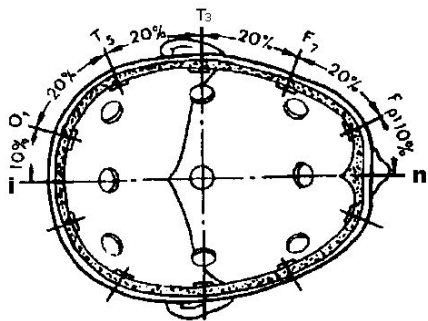
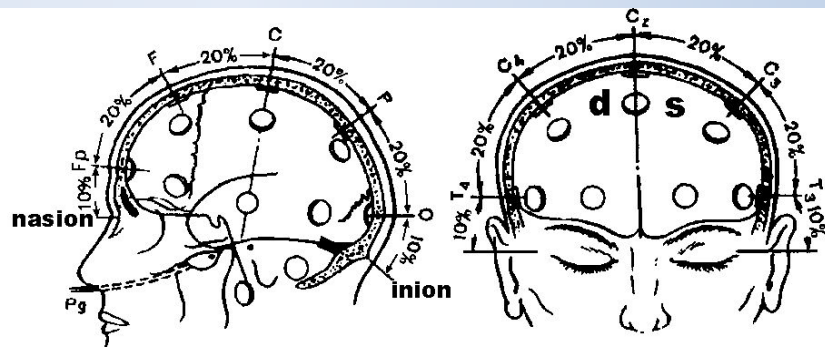
О – затылочное отведение;

Р – теменное отведение,

С – центральное отведение;

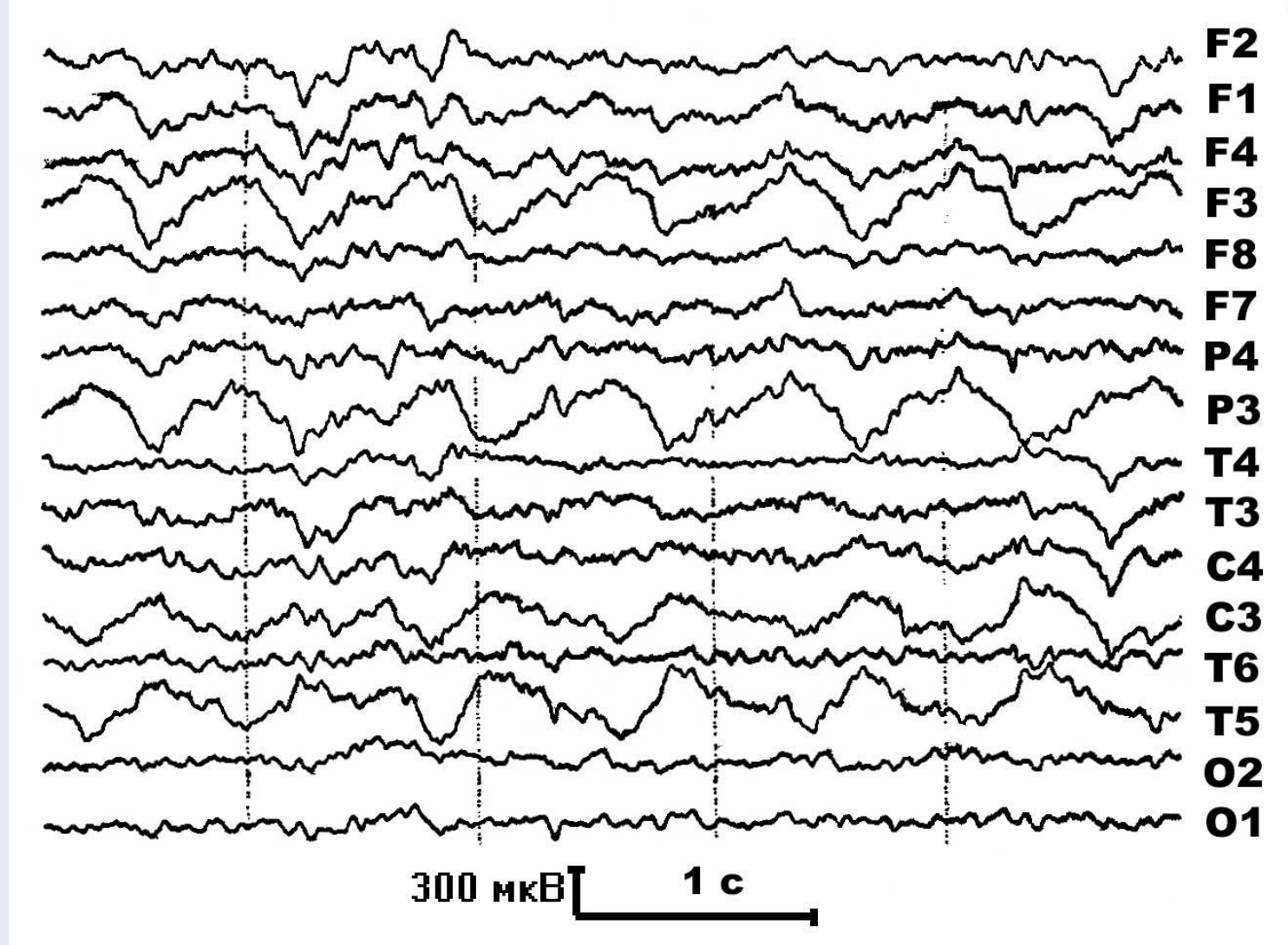
Ф – лобное отведение;

Т – височное отведение;



Реакция десинхронизации на ЭЭГ при открывании глаз.

Ф – лобные отведения, О – затылочные отведения.



ЭЭГ больного с опухолью головного мозга. Асимметрия.
Фокус медленной волновой активности в виде регулярных δ – колебаний частотой 1-1,5 Гц в левых лобно-височно-теменных отведениях: F3, P3, C3, T5. Нечётные номера – левое полушарие.

Регистрация вызванных потенциалов

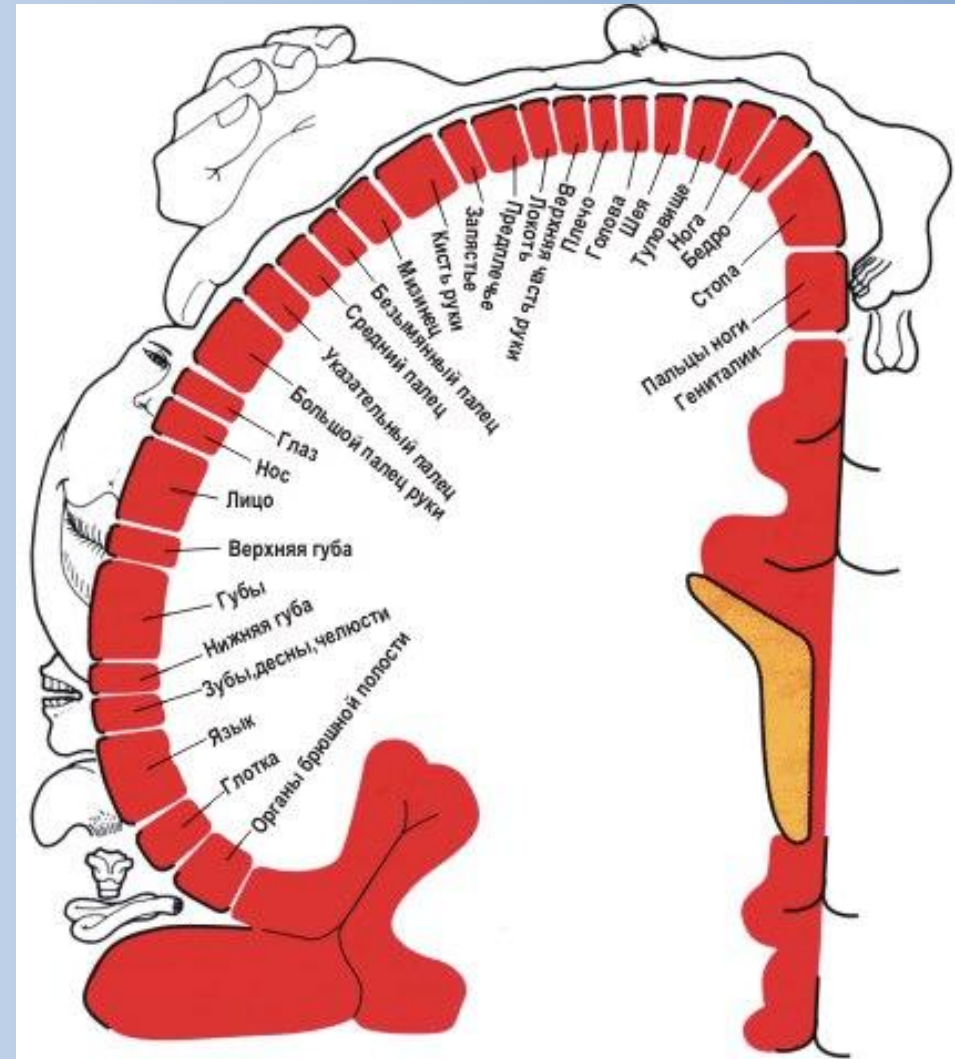
Анализ электрических потенциалов, возникающих в ответ на раздражения периферических рецепторов и структур центральной нервной системы.

Первичные ответы в проекционных зонах корковых отделов соответствующих анализаторов: зрительного, слухового, кожного, интероцептивного, вестибулярного.

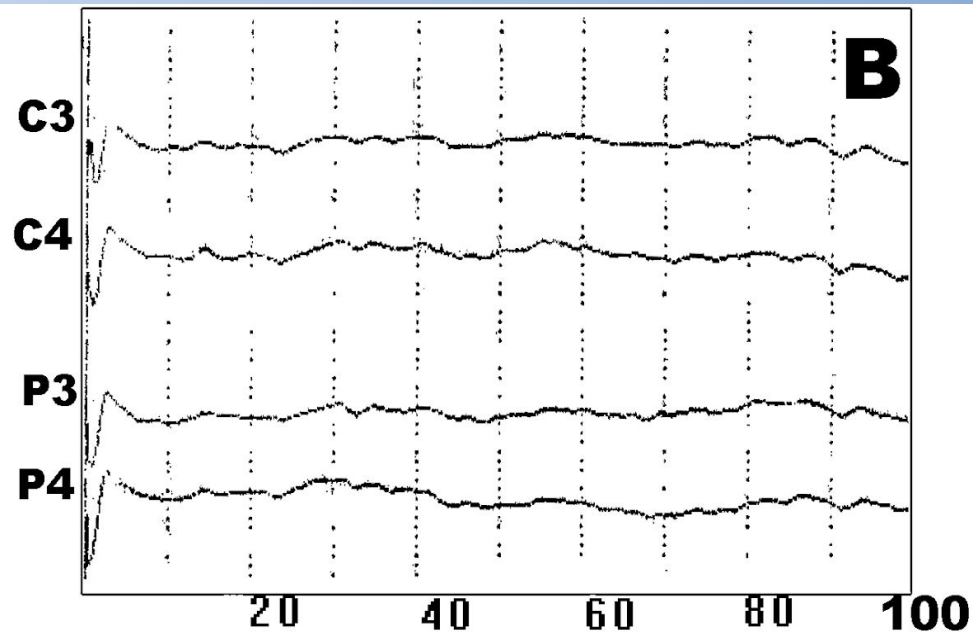
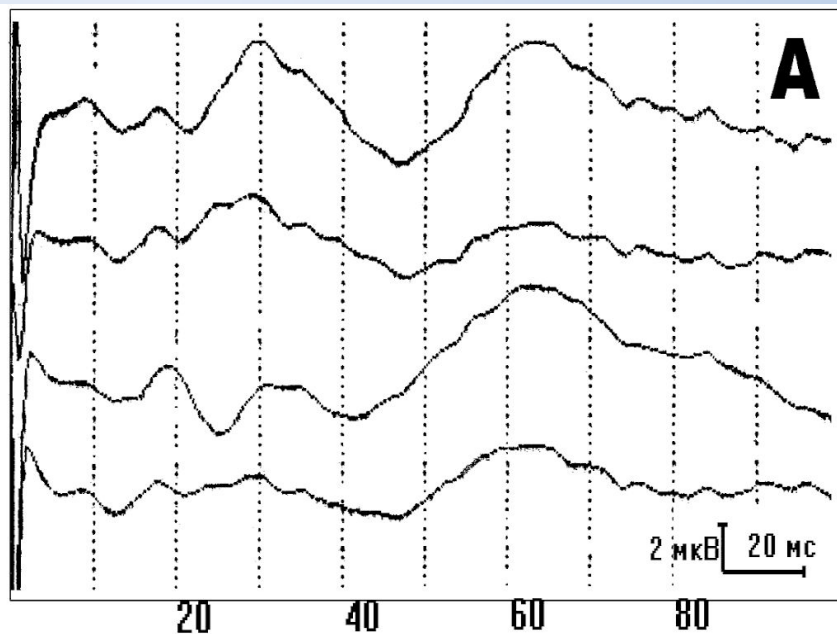
Вторичные ответы, отражающие поступление возбуждений от таламуса, ретикулярной формации и других областей мозга

Метод ВП используется для исследования сенсорных функций – объективной аудиометрии, оценки зрения у детей раннего возраста. Вызванные потенциалы позволяют диагностировать демиелинизирующие заболевания, (рассеянный склероз в доклиническом периоде), локализовать ишемические инсульты и опухоли, контролировать динамику и эффективность лечения травматических повреждений нервов.

Определение
локализации
проекционных зон
различных
анализаторных систем
в коре мозга



Сенсорный гомункулус

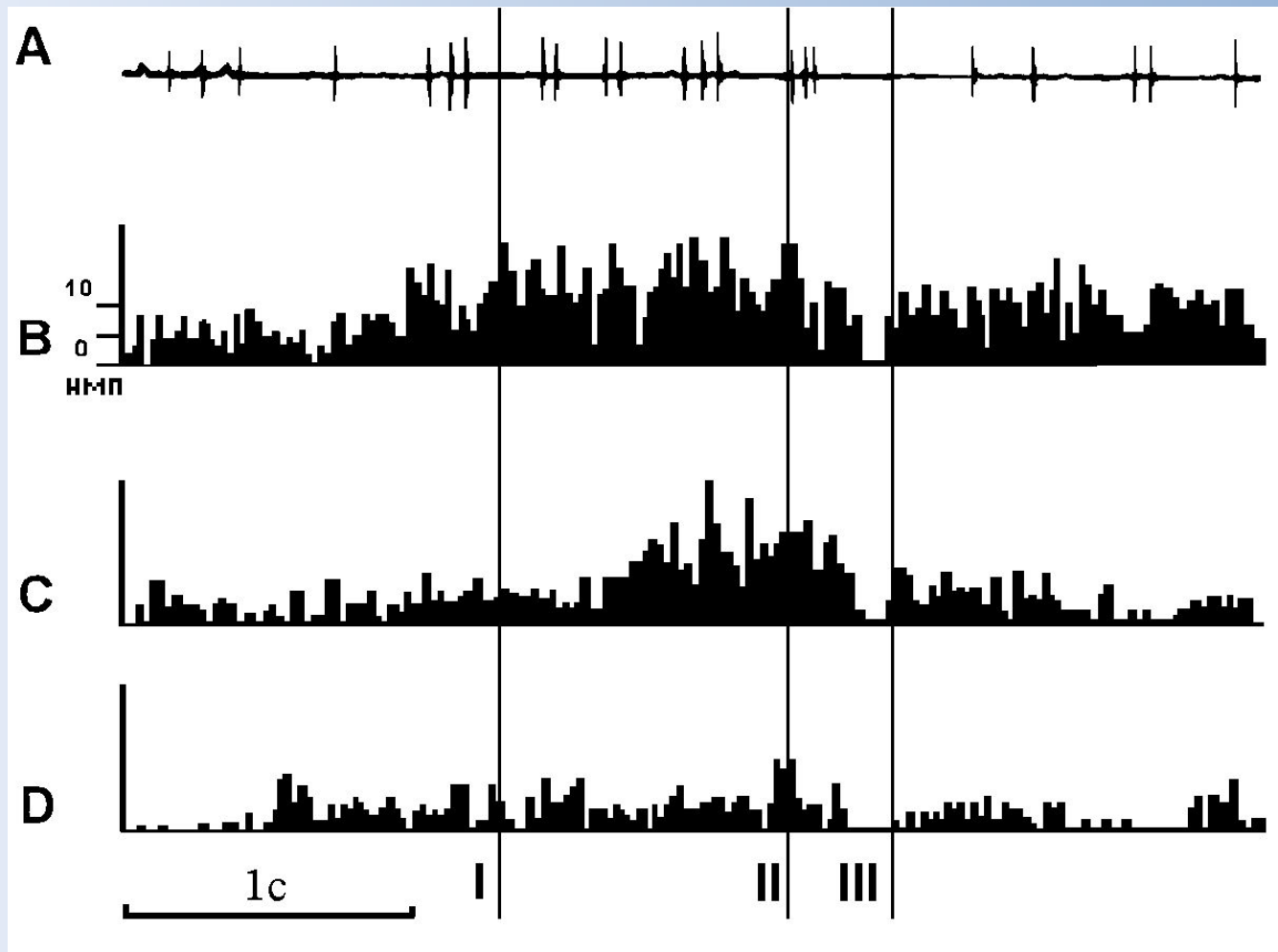


Соматосенсорные вызванные потенциалы (ССВП) на стимуляцию срединного нерва здорового человека (А) и больного с тяжёлым ишемическим инсультом (В). У обследуемого наблюдается снижение всех компонентов ССВП.

МИКРОЭЛЕКТРОДНАЯ ТЕХНИКА



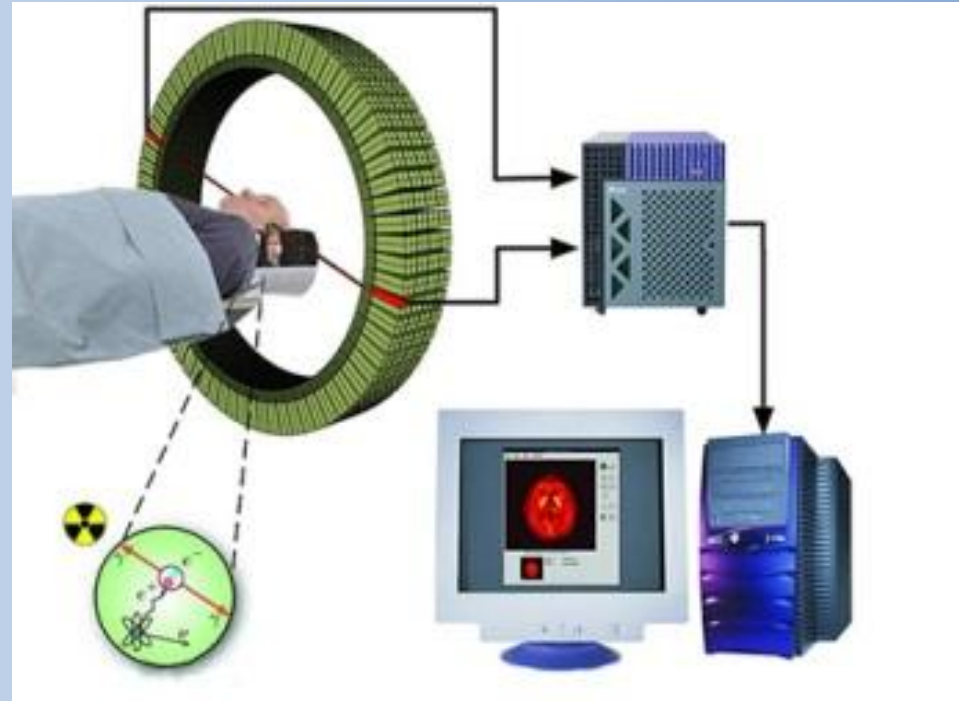
Регистрация импульсной активности нейрона в свободном поведении животного – инструментальной пищедобывательной деятельности



Активность нейрона зрительной коры в инструментальных пицедобывательных поведенческих актах. Снижение импульсной активности нейрона по мере насыщения животного

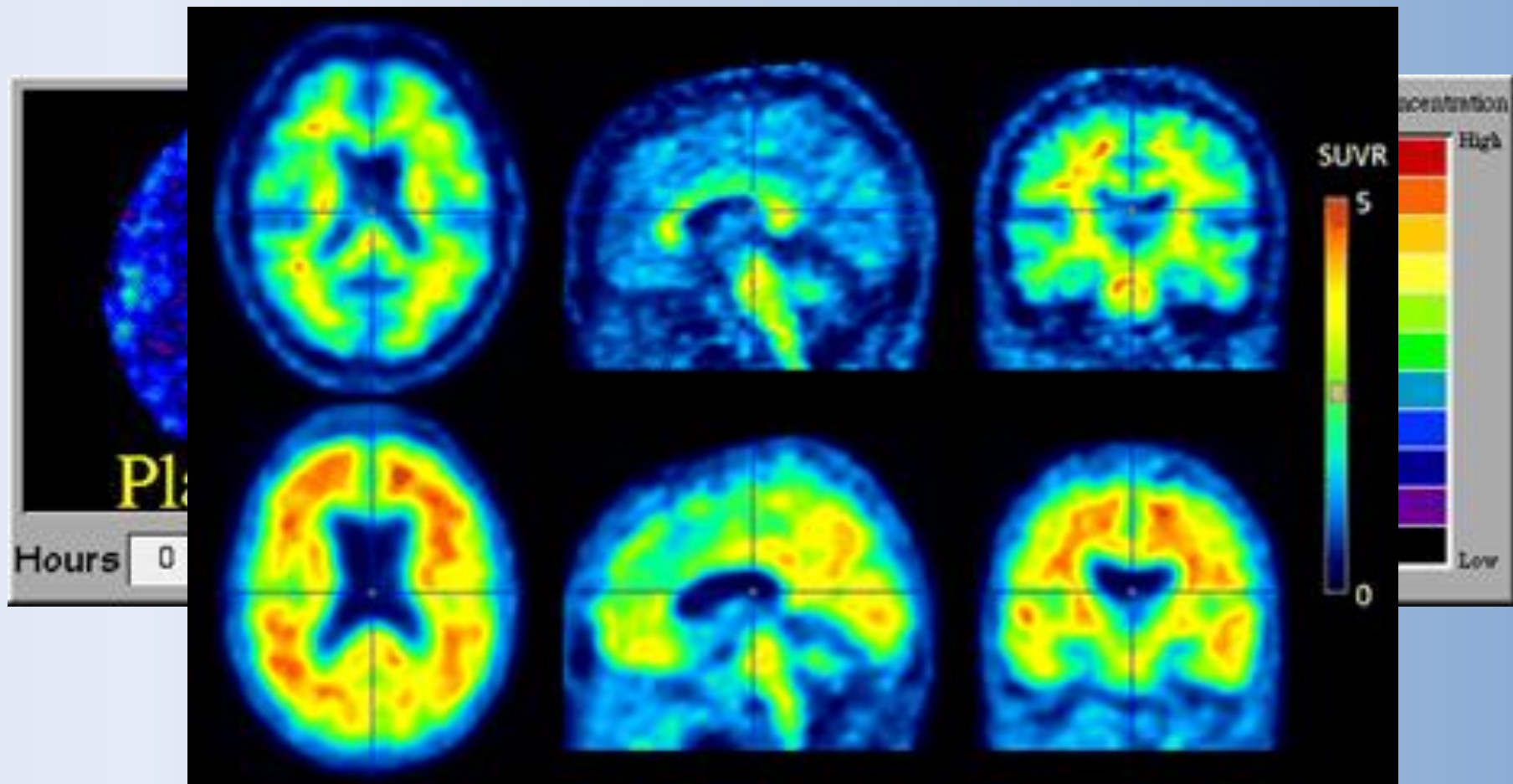
Позитронно-эмиссионная томография (ПЭТ)

Метод основан на введении короткоживущих радиоактивных изотопов в кровеносное русло с последующей регистрацией их распределения в мозге по испускаемым позитронам. В тканях позитрон проходит 0,5-3 мм, и встречается с электроном, происходит аннигиляция и возникают два γ -кванта, разлетающихся строго в противоположных направлениях. Кванты регистрируются детекторами позитронно-эмиссионного томографа, кольцом охватывающими голову обследуемого. На обработку пропускаются только парные импульсы



Разрешающая способность около $0,5 \text{ см}^3$, для получения изображения требуется от десятков секунд до несколько минут.

ПЭТ позволяет картировать распределение в мозге крови, кислорода, глюкозы и других веществ в покое и при выполнении заданий

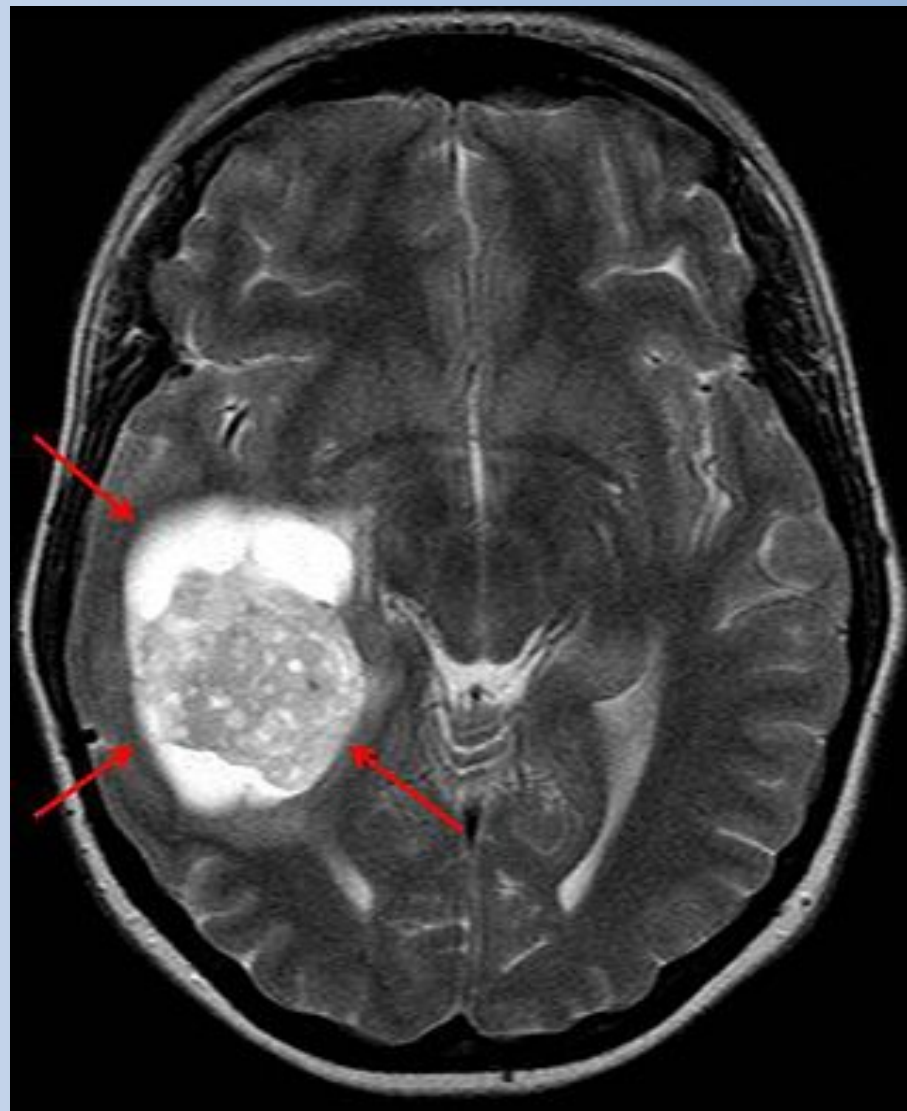


Накопление амилоида в мозге при болезни Альцгеймера – нижний ряд

МАГНИТНО-РЕЗОНАНСНАЯ ТОМОГРАФИЯ (МРТ)

В основе МРТ — явление ядерного магнитного резонанса (ЯМР) ядер водорода, которые взаимодействуют с внешними статическим и переменным магнитными полями.

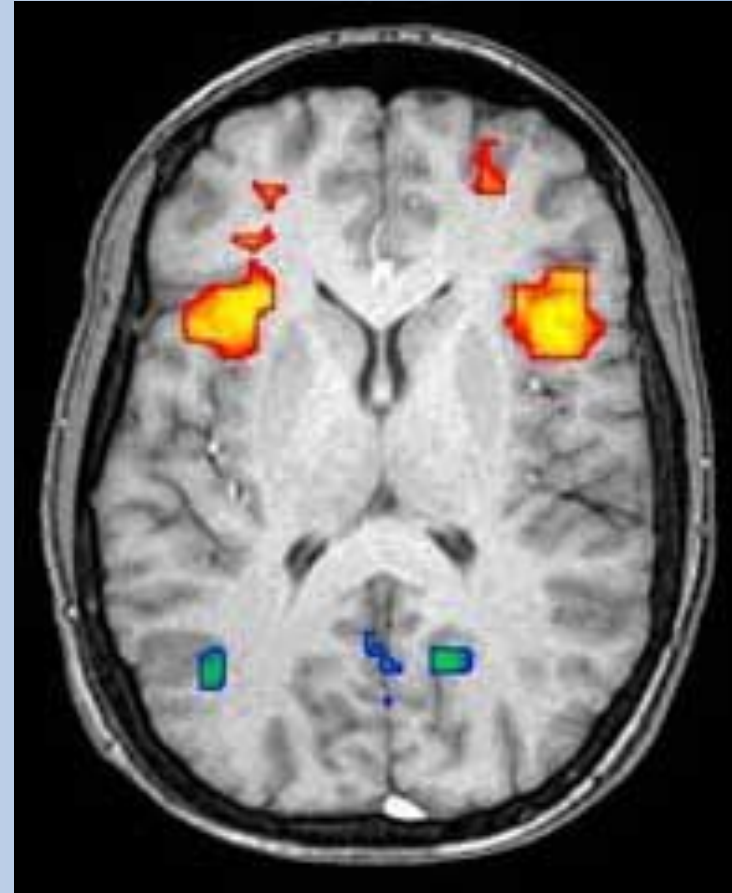Изображения структуры органов и тканей, оценка их состояния



Опухоль головного мозга

ФУНКЦИОНАЛЬНАЯ МАГНИТНО-РЕЗОНАНСНАЯ ТОМОГРАФИЯ (фМРТ)

фМРТ основана на магнитных свойствах оксигенированного и дезоксигенированного гемоглобина. Изменение соотношения оксигемоглобин/дезоксигемоглобин в омываемом кровью участке ткани приводит к изменению её магнитно-резонансного сигнала, показывая уровень активности



Сигнал фМРТ . Увеличение уровня оксигенации крови – красный цвет; уменьшение – голубой