

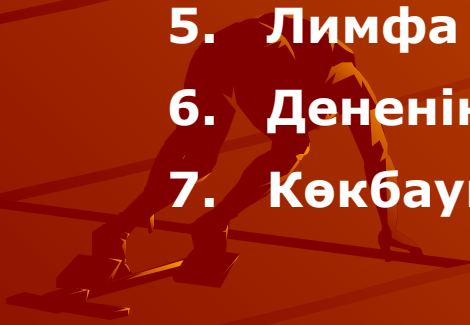Лимфа жүйесі

Орындаған: Досмухамет Д.Б
Тексерген: Атанбаева Г.К



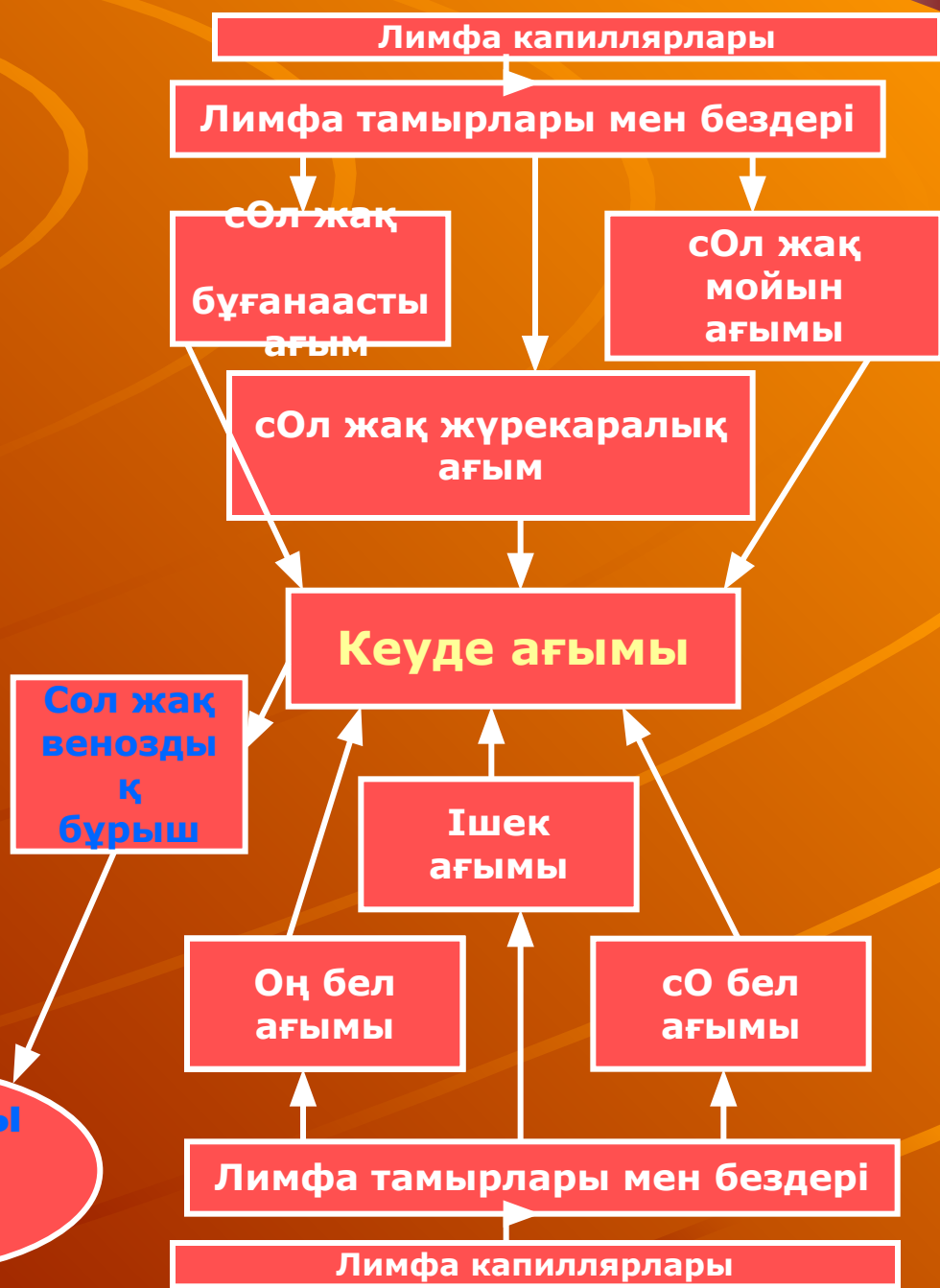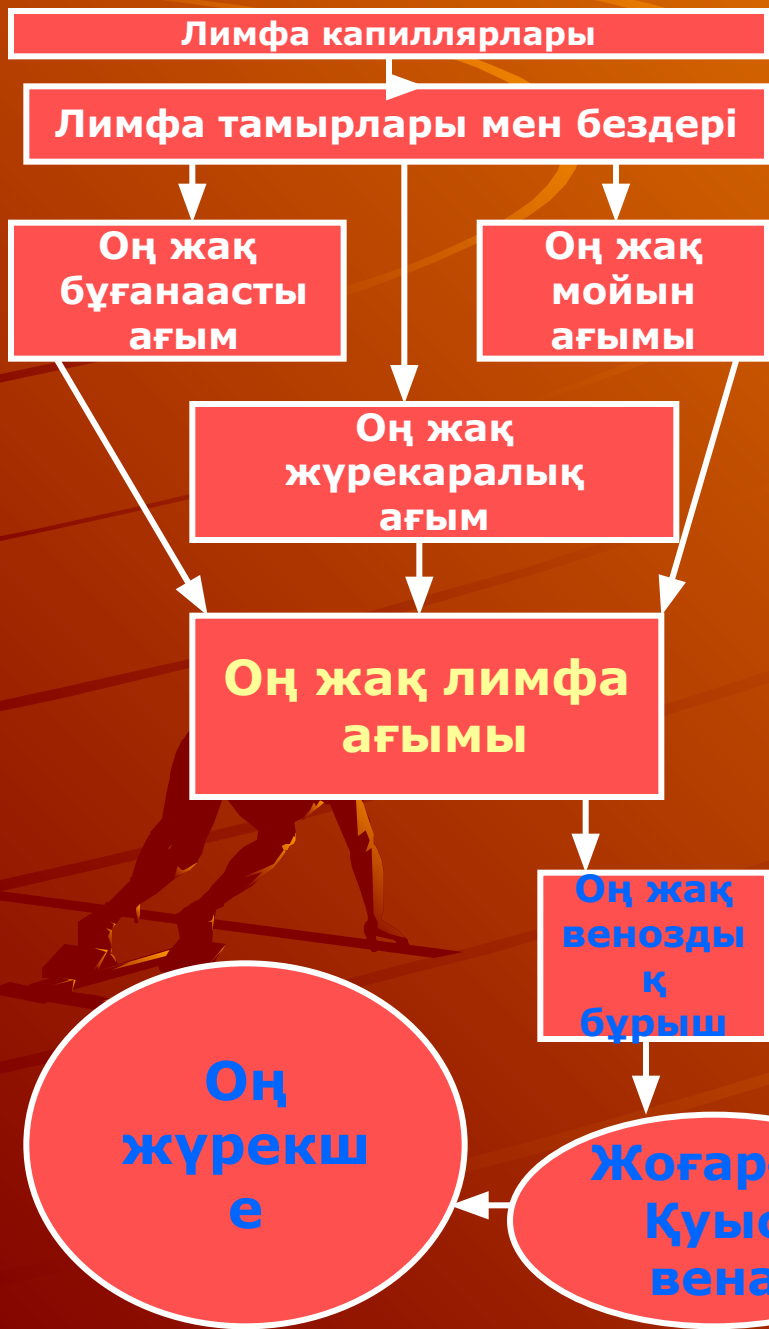
Жоспар:

1. Лимфа жүйесі туралы жалпы түсінік.
2. Лимфа капиллярларының құрылысы мен қызметі.
3. Ішкі және сыртқы лимфа тамырлары.
4. Лимфа тамырлары мен тармақтарының топографиясы.
5. Лимфа бездері.
6. Дененің әр бөлігіндегі лимфа тамырлары.
7. Көкбауыр құрылысы мен қызметі.



Лимфа — организмде қан плазмасының ұлпа аралық кеңістікке сүзіліп, одан өрі лимфа жүйесіне жиналуы нәтижесінде пайда болатын түссіз, сілтілі реакциялы (рН 7,4-9,0) сұйық. Ол ұлпа сұйығының лимфа капиллярына өтуінің нәтижесінде пайда болады. Лимфа организмнің шын мәніндегі ішкі ортасын қанмен байланыстырады. Лимфаның негізгі қызметі — белоктарды ұлпа аралық қуыстан қайтару. Ол организмде суды таратуда, сүт түзуде, ас қорытуда, зат алмасу процестерінде маңызды рөл атқарады.

Лимфа — мөлдір, сарғыш түсті сұйық. Оның құрамында белоктар және белокқа жатпайтын азотты қосылыстар, глюкоза, минералды заттар, гормондар, ферменттер, дәрмеңдәрілер және антиденелер кездеседі. Құрамы жағынан лимфа белоктары плазма белоктарына ұқсас, бірақ олардың мөлшері өте аз (1-2 пайыз). Белоктар мөлшершің аз болуымен байланысты лимфаның тұтқырлығы мен тығыздығы плазмамен салыстырғанда төменірек. Лимфа құрамында хлоридтер мен бикарбонаттар мөлшері көбірек. Оның әрекетшіл ортасы сілтілік, сутектік көрсеткіші қан плазмасы көрсеткішінен жоғары. Лимфада эритроциттер мен тромбоциттер болмайды, лимфоциттер кездеседі. Фибриногеннің болуымен байланысты лимфаға құю қасиеті тән. Дегенмен, әр түрлі мүшелерден ағып шыққан лимфа құрамы олардың физиологиялық күйіне байланысты өзгеріп отырады.

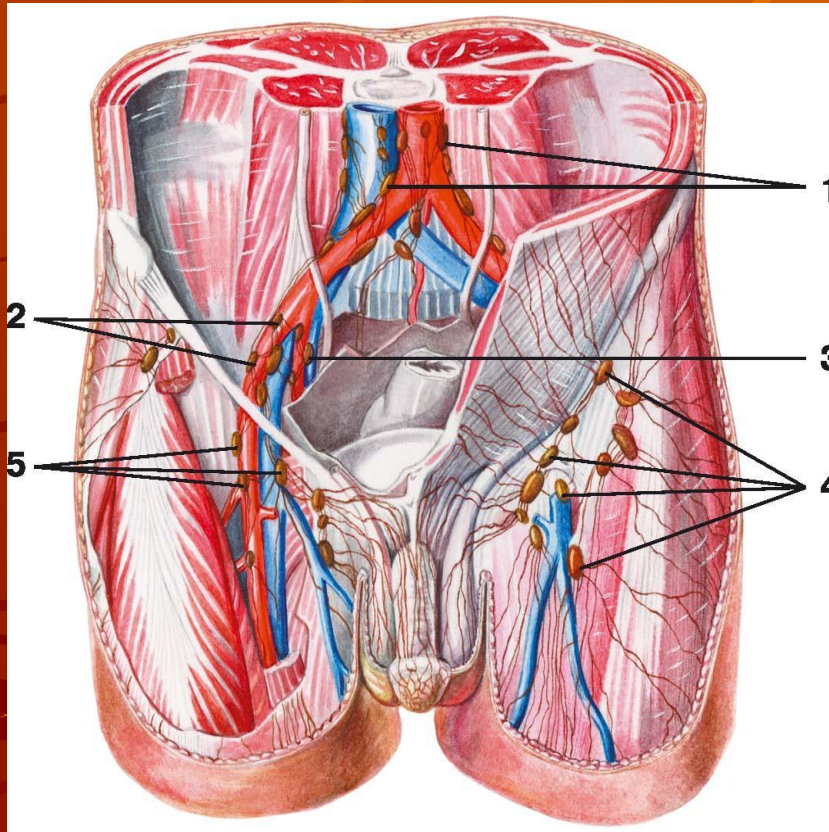


Лимфа айналымы

Лимфа тамырлары веналармен қатарласа орналасып, бүкіл денеге тармақталады да, ұлпалардан қанға судың, онда еріген кристаллоидтардың, коллоидты ерітінділердің оралуын қамтамасыз етеді. Бұл жүйе лимфа капиллярлары торынан, ағзалық майда тамырлар шумағынан, арнаулы қақпақшалармен жабдықталған ұсақ лимфа тамырларынан, жеке мүшелерден лимфаны негізгі лимфа бағандарына құятын ірі лимфа тамырларынан, лимфа түйіндерінен және дененің басты лимфа өзектерінен құрылған.

Лимфа капиллярлары құрылысы жағынан қан капиллярларына ұқсас. Олардың эндотелий табақшаларынан түзілген жұқа қабырғалары ұлпа аралық қуыстарды астарлай орналасады. Лимфа капиллярлары анастомоздар арқылы жалғасатын каналдар торабын құрып, біртіндеп лимфа тамырларына айналады. Бұл тамырлардың арасында веналардағы тәрізді қақпақшалар орналасады. Лимфа тамырларының өте жұқа қабырғасы дәнекер ұлпалар мен бірыңғай салалы ет талшықтарынан құралған. Олардың ішкі қабығы бір қабат эндотелий жасушаларынан түзілген. Ірі лимфа тамырлары қан тамырлары сияқты сезімтал және қозғағыш нерв талшықтарымен жүйкеленеді.

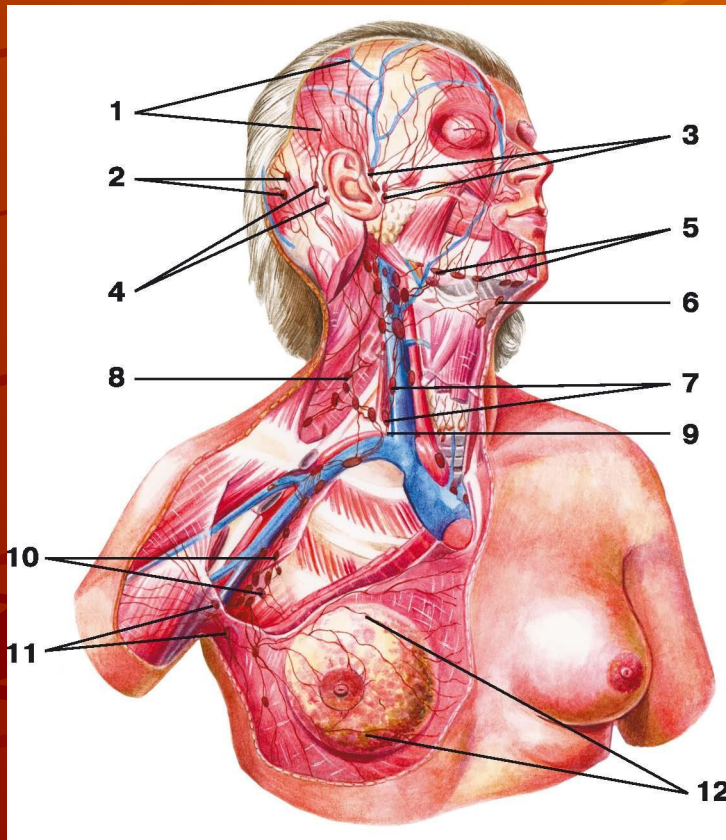
Жамбастың лимфа тамырлары мен бездері



- 1 - бел лимфа ағымы;
- 2 - сыртқы мықын лимфа ағымы;
- 3 - ішкі мықын лимфа бездері;
- 4 - беткейдегі шат лимфа тамырлары мен бездері
- 5 - беткейдегі шат лимфа тамырлары мен бездері

- Аяқтың лимфа бездері:
- - Медиал топтағы- аяқ басының, балтыр мен санның ішкі бетінен л.ж. шат лимфа бездеріне құяды
- - Латераль және артқы топтағы лимфа бездері- аяқ басының, балтыр мен санның сыртқы бетінен л.ж. шат лимфа бездеріне құяды, одан шаттың тереңдегі лимфа бездеріне қосылып, одан сыртқы және ішкі мықын лимфа бездеріне барады
- Жамбастың лимфа бездері- тамырлары ішкі және сыртқы болып бөлінеді. Сыртқы лимфа бездері лимфаны жамбастың қабырғаларынан жинаса, ішкі лимфа бездері қуық, жатыр, қынап, тік ішектен лимфаны жинайды. Ішкі және сыртқы лимфа бездері жалпы мықын лимфа бездеріне қосылып, одан бел лимфа бездеріне құяды.
- Қолдың лимфа тамырлары мен бездері беткейдегі және тереңдегі лимфа болып бөлінеді. Олардың барлығы медиал шынтақ және қолдың лимфа бездеріне жиналады.

Бас пен мойынның лимфа тамырлары мен бездері



- 1 — бастың лимфа тамырлары;
- 2 — шүйде бөлігіндегі лимфа бездері;
- 3 — құлақ маңы лимфа бездері;
- 4 — емізікше лимфа бездері ;
- 5 — төменгі жақ асты лимфа бездері;
- 6 — иек асты лимфа бездері;
- 7 — тереңдегі мойынның лимфа бездері;
- 8 — мойынның беткейдегі лимфа бездері;
- 9 — мойынтұрық сабауы;
- 10 — қолтық асты лимфа бездері;
- 11 — орталық лимфа бездері;
- 12 — сүт бездерінің лимфа ағымы

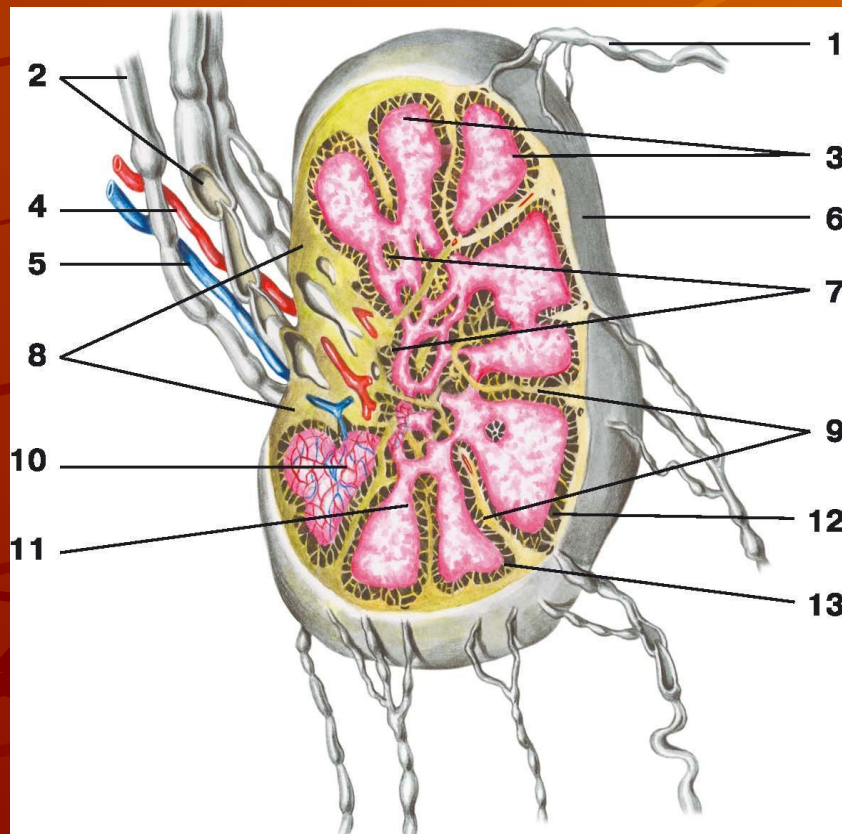
Бас пен мойынның лимфа бездері мен тамырлары:

- Бастың тамырлары беткейдегі және тереңдегі болып бөлінеді. Беткейдегіге желке және емізікше лимфа безедрі кіреді. Бастың тереңдегі лимфа бездеріне құлақ маңы, иек асты, төменгі жақ асты бездері кіреді.

- Мойынның лимфа бездері алдыңғы және латераль болып бөлінеді. Мойынның алдыңғы лимфа бездері мойынтұрық венаны бойлап орналасқан. Алдыңғы тереңдегі лимфа бездері аттас мүшеден лимфаны жинайды. Олар көмекей алды, қалқанша, кеңірдек лимфа бездері кіреді. Мойынның тереңдегі латераль лимфа бездеріне бұғана үсті, бұғана асты, жұтқыншақ асты лимфа бездері кіреді. Мойынның тереңдегі лимфа тамырлары мойынтұрық лимфа сабауын пайда етеді.

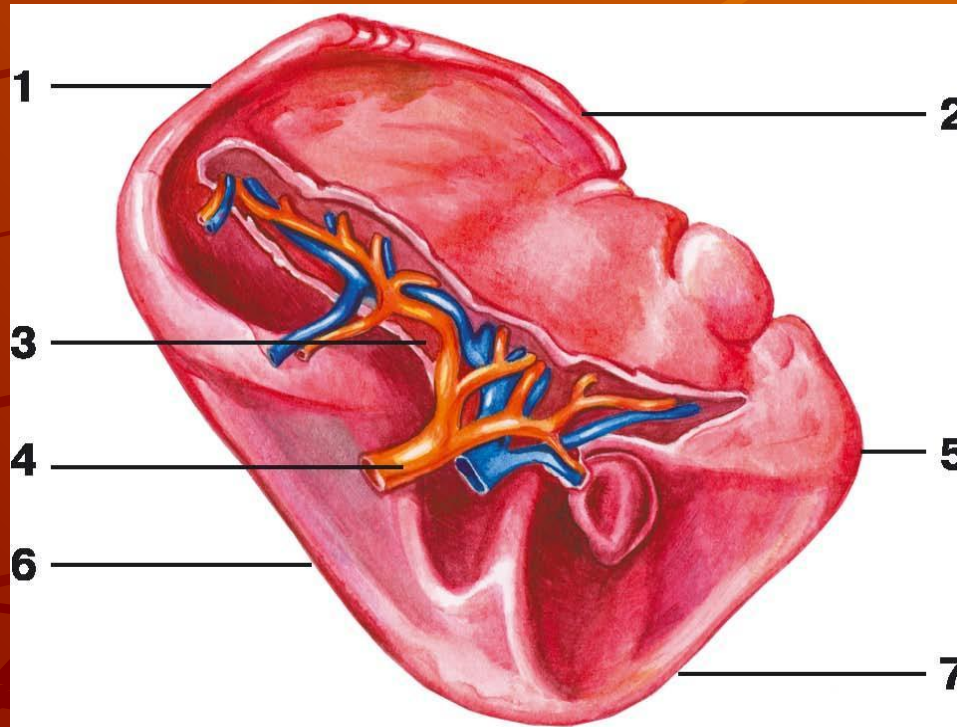
Іштің лимфа тамырлары мен бездері: ішкі және сыртқы болып бөлінеді. Сыртқы лимфа бездері бел аймағында орналасып, бел лимфа ағымынан оң және сол жақ лимфа сабауы п.б.

Лимфа безінің құрылысы



- 1 — алып келуші лимфа тамыры;
- 2 — алып қашушы лимфа тамырлары;
- 3 — қыртысты зат;
- 4 — артерия;
- 5 — вена;
- 6 — капсула;
- 7 — ми вещество;
- 8 — ворота лимфатического узла;
- 9 — трабекулалар;
- 10 — паракортикальды аймақ;
- 11 — аралық ми синусы;
- 12 — аралық қыртысты синус;
- 13 — лимфа безі

Көкбауыр



- 1 — артқы ұшы;
- 2 — жоғарғы шеті;
- 3 — қақпасы;
- 4 — артерия;
- 5 — вена;
- 6 — төменгі шеті;
- 7 — алдыңғы ұшы

Пайдаланылган әдебиеттер:

Негізгі әдебиеттер:

- 1. Л.Ф. Гаврилов, В.Г. Татаринов «Анатомия», стр. 234-247**
- 2. Р.П. Самусев, Ю.М. Селин «Анатомия», стр. 290-306**
- 3. В.Я. Липченко «Атлас нормальной анатомии человека»**

Қосымша әдебиеттер:

- 1. М.Г. Привес, Н.К. Лысенко «Анатомия человека», стр. 376-400**
- 2. Р.Д. Синельников «Атлас анатомии человека», том 2**