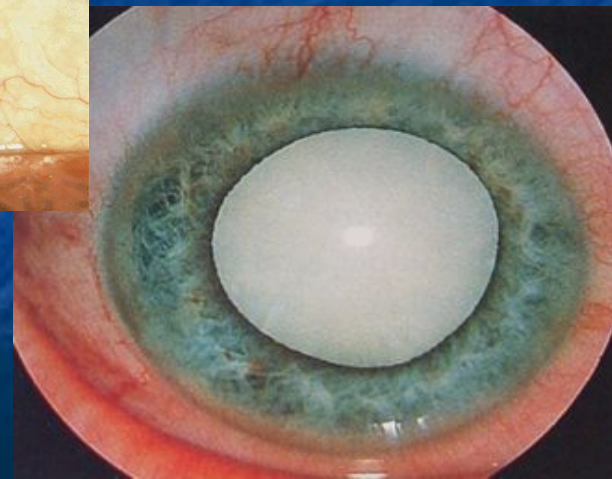
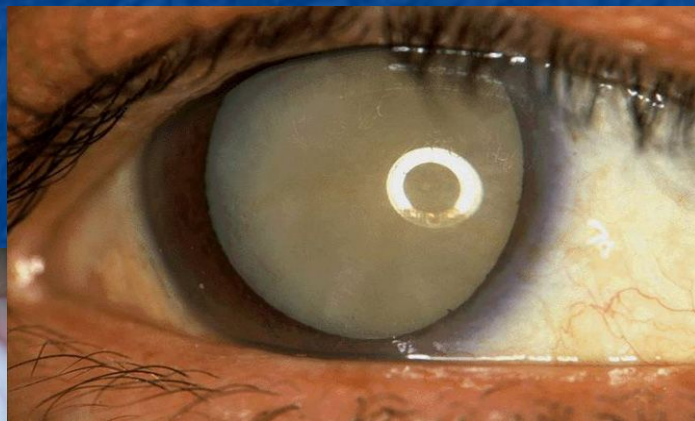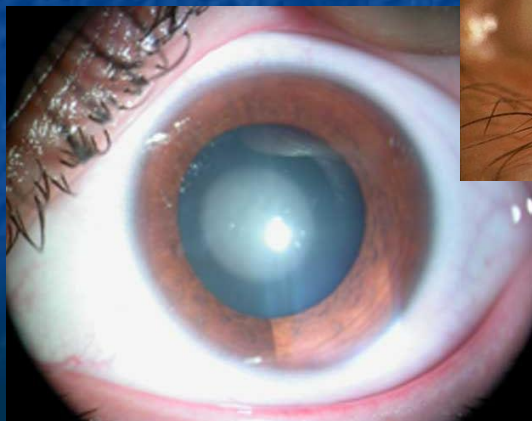


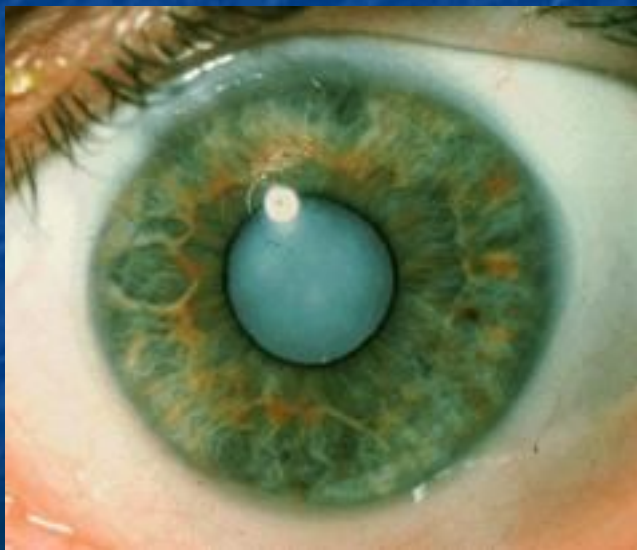*ГОУ ВПО «Рязанский государственный медицинский университет имени академика И.П. Павлова Росздрава»
Кафедра глазных и ЛОР-болезней*

КАТАРАКТА

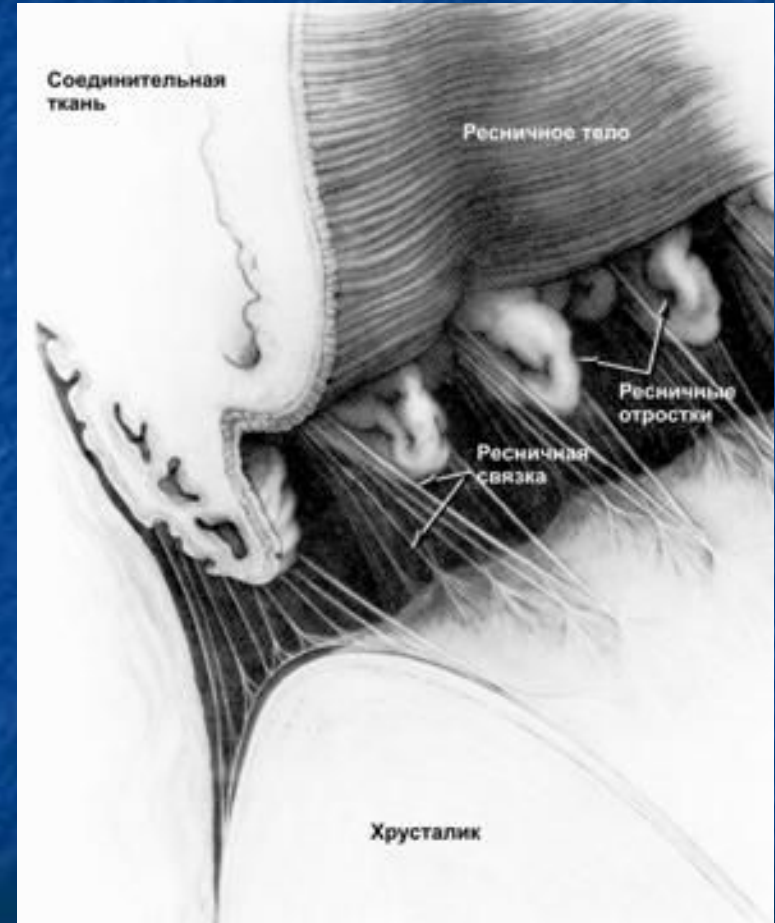
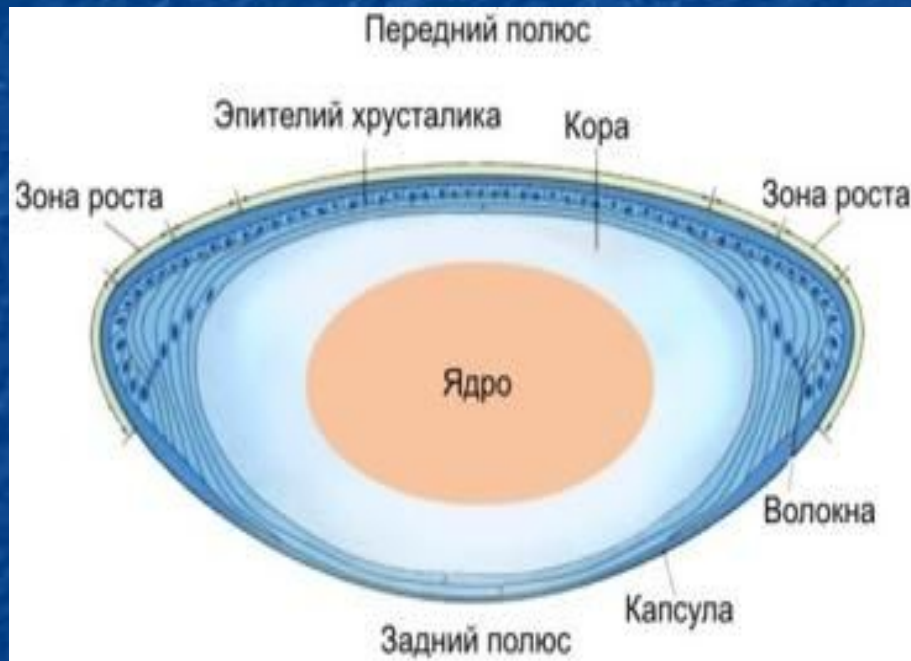

Катаракта – помутнение хрусталика

**В переводе с греческого слово «катаракта» –
«водопад» или «ниспадающий»**



Строение хрусталика



Классификация катаракты

По времени возникновения:

- врожденные
- приобретенные

По локализации:

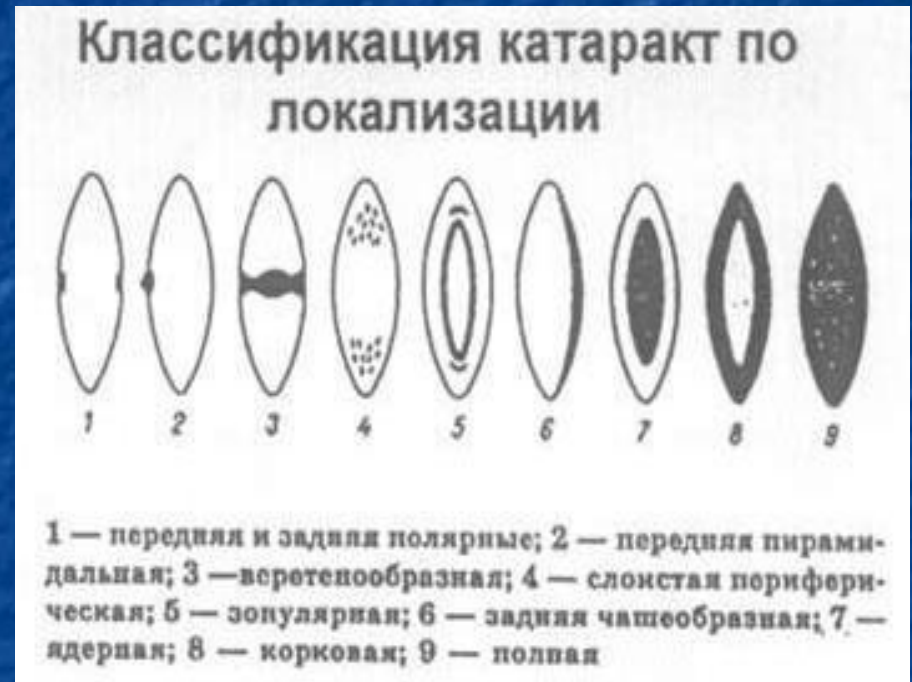- капсулярные
- корковые
- ядерные и околоядерные
- передние и задние полярные
- веретенообразные
- задние чашеобразные
- слоистые
- полные

По консистенции:

- мягкие
- твердые

По течению:

- непрогрессирующие (стационарные)
- прогрессирующие



Классификация приобретенных катаракт

По этиологическому признаку:

- 1) Старческие (возрастные, инволюционные, сенильные)
- 2) Травматические
 - контузионные
 - вследствие проникающего ранения
- 3) Осложненные
 - увеальные
 - при глаукоме
 - при заболеваниях сетчатки (пигментная дегенерация и др.)
- 4) Катаракты, развивающиеся на фоне общих заболеваний
 - сахарный диабет
 - гипотиреоз
 - болезни обмена веществ и др.
- 5) Токсические
 - тринитротолуоловые
 - нафталиновые
 - на предприятиях по производству нитрокрасителей, сульфаниламидов
- 6) Лучевые
 - рентгеновские, радиационные
 - при инфракрасном излучении

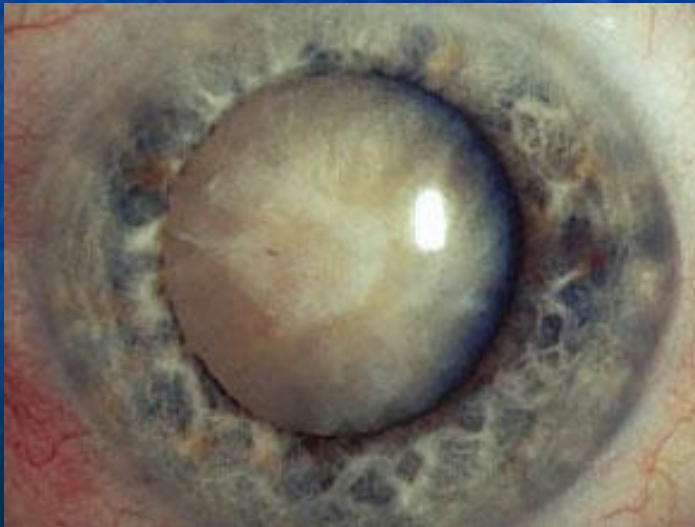Патогенез катаракты

- **снижение интенсивности синтеза белков**
- **активация процессов перекисного окисления липидов – срыв антиоксидантной системы защиты хрусталика**
- **хиноидная теория – образование помутнений вследствие соединения белков с хинонами**
- **гипергликемия, гиперхолестеринемия, нарушение процессов тканевого дыхания в хрусталике и проницаемости капсулы хрусталика**

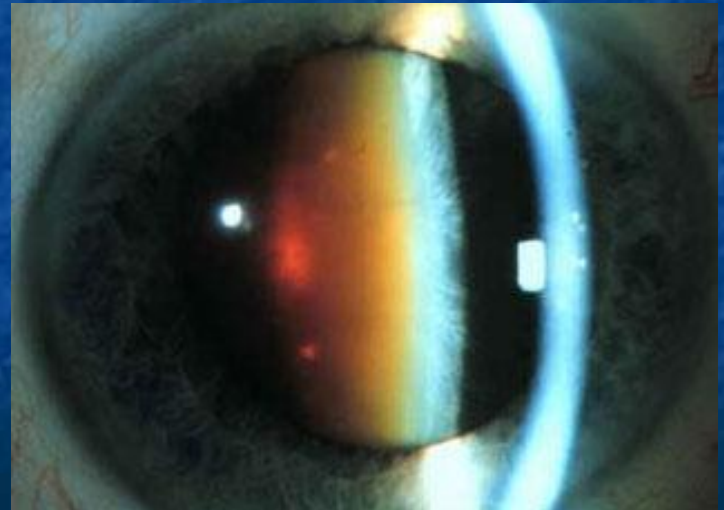Старческая катаракта



*Серая
(корковая)*



*Бурая
(ядерная)*



Стадии корковой катаракты

- 1) Начальная
- 2) Незрелая
- 3) Зрелая
- 4) Перезрелая

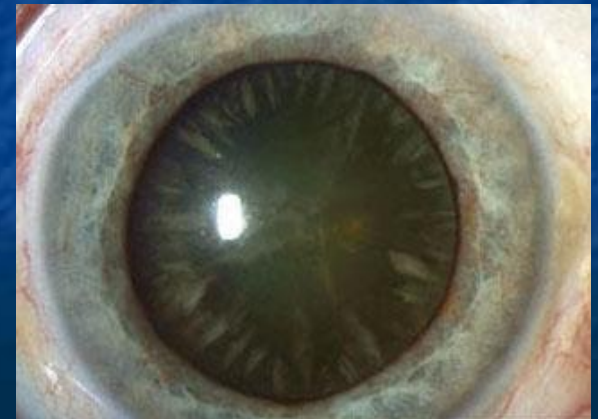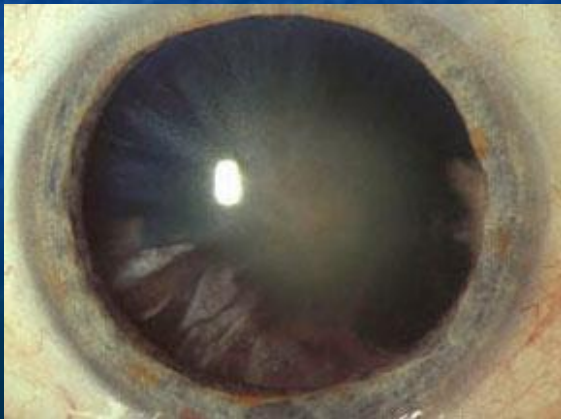Что учитывается при определении стадии?

- давность заболевания
- острота зрения
- выраженность помутнения хрусталика
- величина тени от радужки
- изменение глубины передней камеры

Стадия начальной катаракты

Клиническая картина:

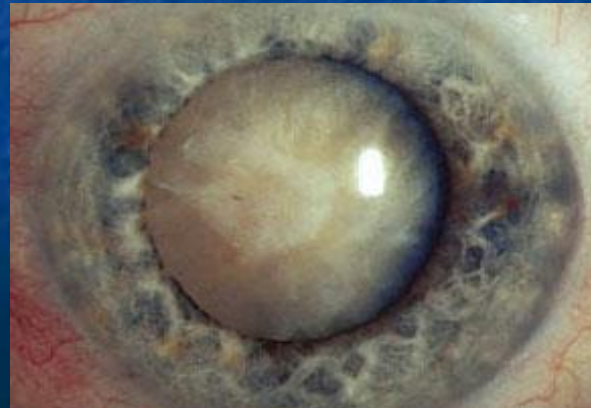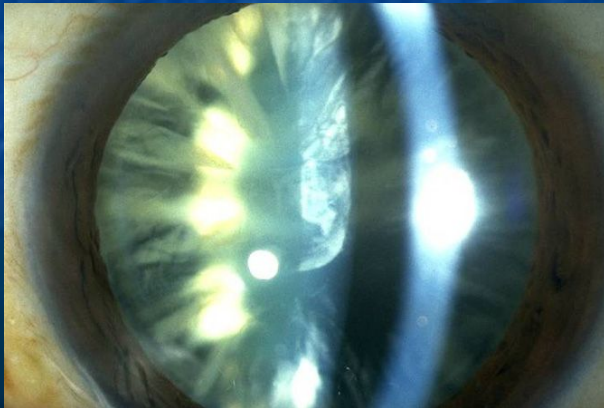
- отсутствие жалоб
- $\text{visus} = 1,0$ или десятые
- при расширении зрачка – спицеобразные помутнения в кортикальных слоях (серые на темном фоне при боковом освещении и черные на красном фоне при исследовании проходящим светом)
- при биомикроскопии – субкапсулярная вакуолизация хрусталика, расслоение хрусталиковых волокон



Стадия незрелой (набухающей) катаракты

Клиническая картина:

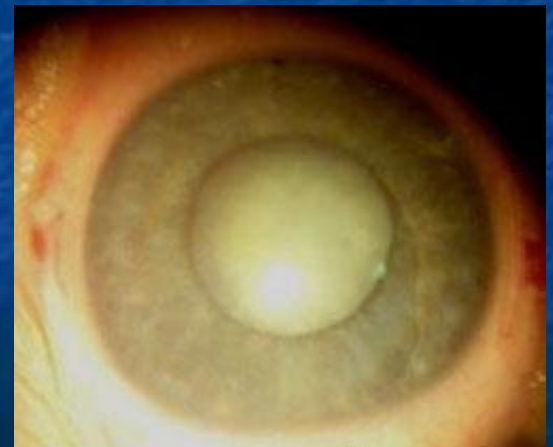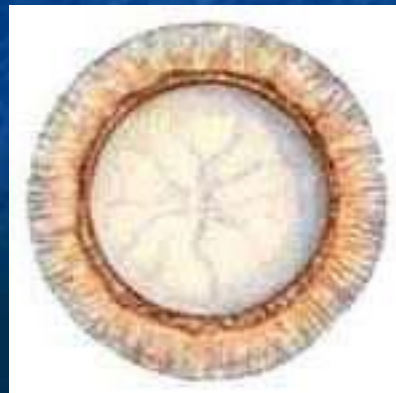
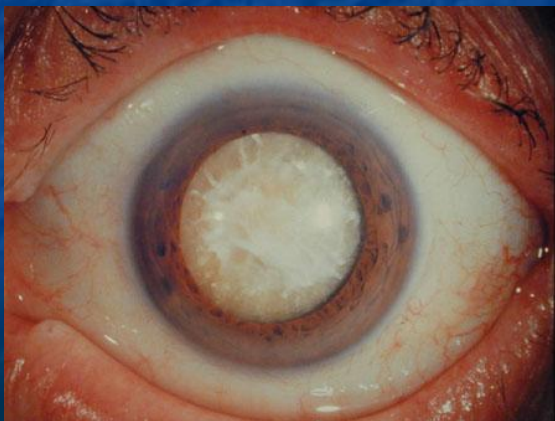
- **visus** снижается до сотых (помутнение захватывает почти всю кору хрусталика)
- при боковом освещении – хрусталик серо-белого цвета с перламутровым оттенком, широкая тень от радужки на фоне мутного хрусталика
- уменьшение глубины передней камеры
- при исследовании проходящим светом – неравномерный тусклый рефлекс с глазного дна
- при биомикроскопии – оводнение хрусталика: увеличение числа водяных щелей, пластинчатая диссоциация всех поверхностных слоев коры хрусталика



Стадия зрелой катаракты

Клиническая картина:

- *visus* – светоощущение с правильной проекцией ($1/\infty$ p.l.certa)
- при боковом освещении – хрусталик серого цвета, тени от радужки нет
- передняя камера нормальной глубины
- при исследовании проходящим светом – рефлекса с глазного дна нет
- при биомикроскопии – хрусталик приобретает нормальные размеры, под капсулой – участки корковой гомогенизации и единичные мелкие субкапсулярные образования («бляшки»)



Стадия перезрелой катаракты

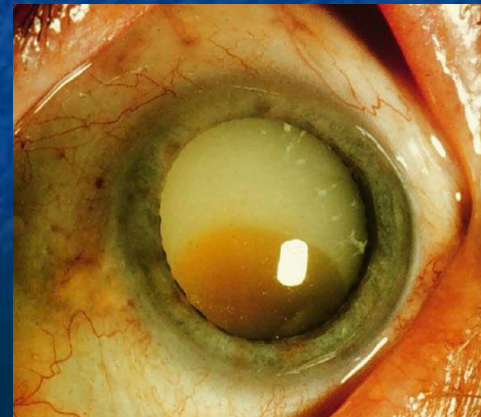
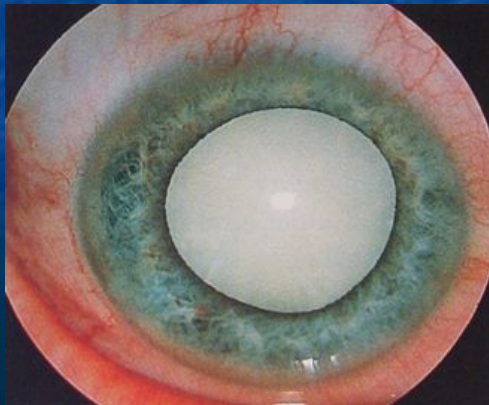
Клиническая картина:

1-ый этап. Молочная катаракта

- *visus* – светоощущение с неправильной проекцией ($1/\infty$ p.l.incerta)
- вторичное набухание хрусталика
- уменьшение глубины передней камеры
- хрусталик молочного цвета, оптические зоны хрусталика неразличимы, помутнение гомогенное

2-ый этап. Морганиева катаракта

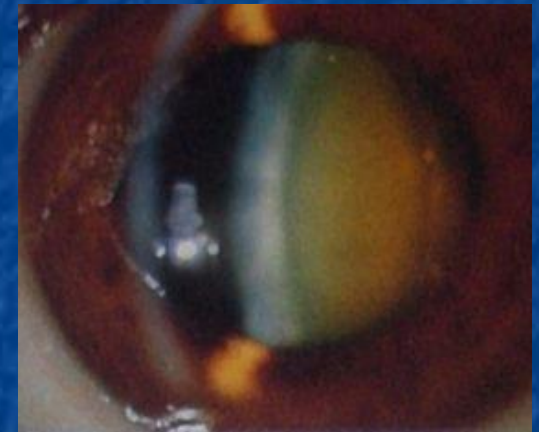
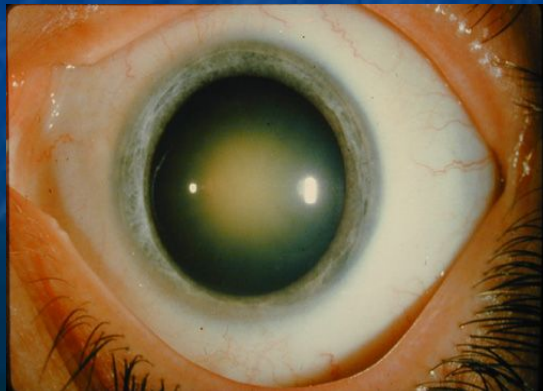
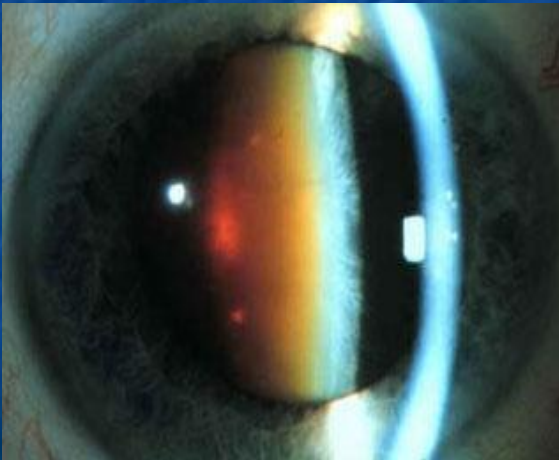
- *visus* чуть улучшается
- резорбция разжиженных хрусталиковых масс, объем хрусталика уменьшается
- глубокая передняя камера
- бурое ядро опускается на дно передней камеры



Бурая (ядерная) катаракта

Клиническая картина:

- ранее возникновение зрительных расстройств – снижение зрения, монокулярная диплопия, увеличение степени близорукости
- при боковом освещении – помутнение хрусталика в центре
- при исследовании проходящим светом – в центре – тусклый, по периферии красный рефлекс
- медленное созревание

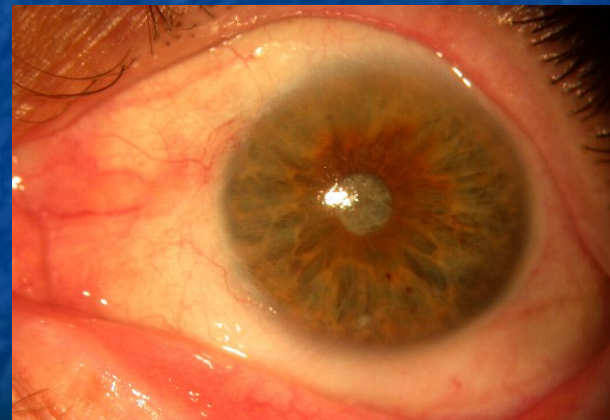
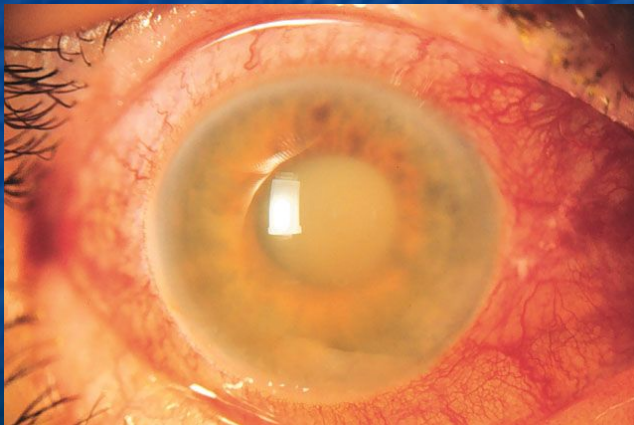


Осложнения катаракты

1) Факогенные вторичные глаукомы – на стадии незрелой и перезрелой катаракты

- фактоморфическая
- факотопическая
- факолитическая

2) Факогенный иридоциклит – при нарушении капсулы хрусталика и выходе вещества хрусталика в переднюю камеру



Дифференциальная диагностика катаракты

	КАТАРАКТА	ОТКРЫТОУГОЛЬНАЯ ГЛАУКОМА
<u>Общее:</u>		
Медленное, постепенное, безболезненное снижение зрения; пожилой возраст		
<u>Дифференциальные признаки:</u>		
Исследование методами бокового освещения и проходящим светом	Область зрачка белая (серая), рефлекса с глазного дна нет	Область зрачка черная, розовый рефлекс с глазного дна
Офтальмоскопия	Глазное дно не офтальмоскопируется	Краевая глаукоматозная экскавация, изменение цвета ДЗН (бледный, серый)
Тонометрия и периметрия	ВГД не повышено	В большинстве случаев различное повышение ВГД, типичные для глаукомы дефекты в поле зрения

Врожденные катаракты

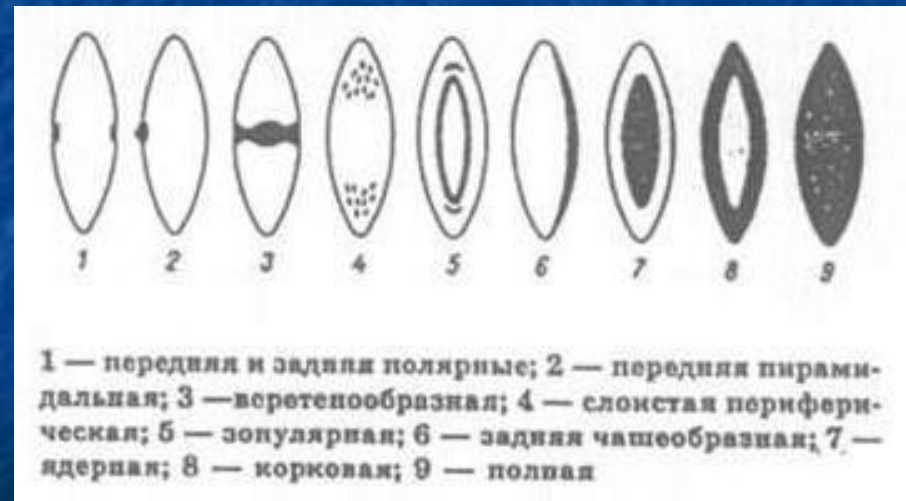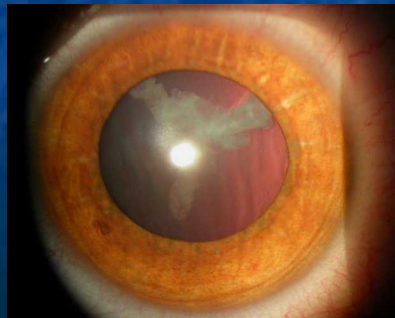
- в большинстве случаев не прогрессируют (стационарные)
- двухсторонние
- сочетаются с другими пороками развития и носят семейный характер

Этиология и патогенез:

- нарушение обмена веществ в организме матери в период беременности
- внутриутробные воспаления сосудистого тракта у плода на почве токсоплазмоза, вирусных инфекций (грипп, краснуха)
- наследственность

Виды врожденных катаракт:

- передние и задние полярные
- веретенообразные
- слоистые
- полные



Консервативное лечение катаракты

Данное лечение на начальных стадиях!

1) Местное лечение (капли)

- р-р цистеина 5% 3-5 раз в день
- вицеин, витайодурол 2 раза в день
- каталин, квинакс 2-3 раза в день
- катахром в каплях 2-3 раза в день
- р-р таурина 4% (тауфон) 2-3 раза в день

2) Общее лечение

- витамины А, С, группы В
- антиоксиданты
- аминокислоты, АТФ
- йодистый калий



Хирургическое лечение катаракты

**Основной вид лечения – «жемчужина»
глазной хирургии!**

Показания к оперативному лечению:

- 1) Социальные показания**
- 2) Местные изменения со стороны глаз**
 - **набухающая катаракта**
 - **перезрелая катаракта**
 - **вывих или подвывих хрусталика**
 - **развитие вторичной факогенной глаукомы**

Виды оперативных вмешательств:

- **экстракапсулярная экстракция катаракты (ЭЭК)**
- **интракапсулярная экстракция катаракты (ИЭК)**
- **ультразвуковая факоэмульсификация**
- **лазерная хирургия катаракты**

Экстракапсулярная экстракция катаракты

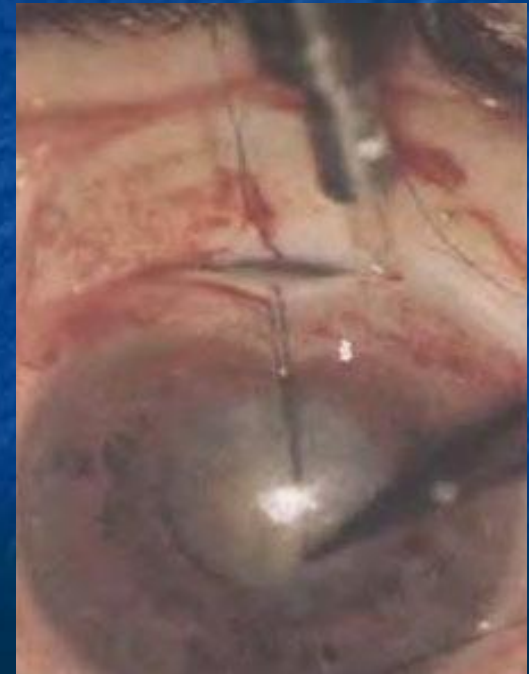При этом методе удаляется передняя капсула и ядро хрусталика, сохраняется задняя капсула!

Преимущества:

- сохранность барьера между полостью стекловидного тела и переднем отрезком глаза

Недостатки:

- возможность развития вторичной катаракты
- излишняя травматичность – большой разрез и наложение швов



Интракапсулярная экстракция катаракты

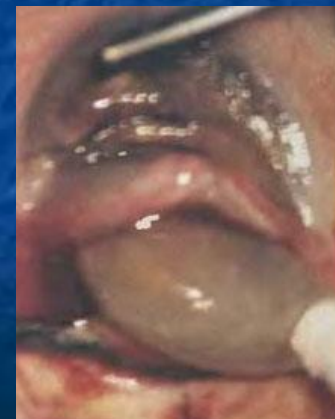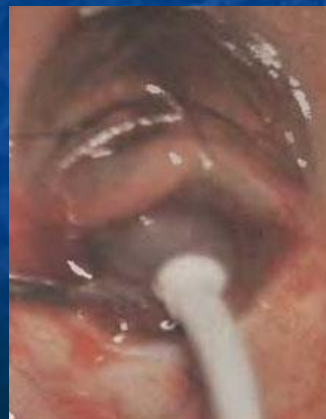При этом методе удаляется весь капсульный мешок!

Преимущества:

- невозможность развития вторичной катаракты

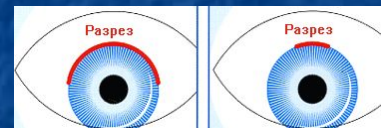Недостатки:

- отсутствие барьера между полостью стекловидного тела и переднем отрезком глаза – возможность осложнений
- излишняя травматичность



Факоэмульсификация катаракты

Катаракта удаляется с помощью ультразвука через малый разрез (около 3 мм)

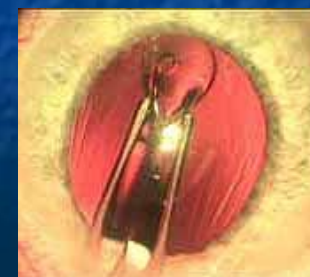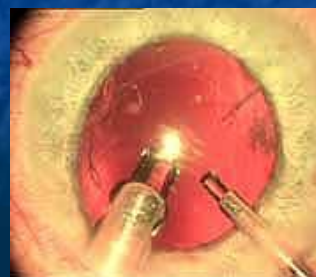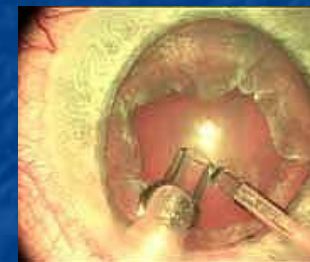


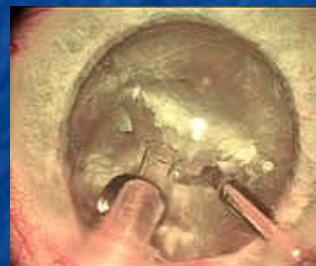Преимущества:

- сохранность барьера между полостью стекловидного тела и переднем отрезком глаза
- малая травматичность – разрез размером 3 мм, швы не накладываются

Недостатки:

- возможность развития вторичной катаракты



Афакия и ее коррекция

Афакия – состояние после удаления хрусталика

Признаки афакии:

- глубокая передняя камера
- иридодегенез
- коррекция собирательными линзами (у эметропа – +10-+12,0D)
- колобома радужки, п/операционный рубец

Коррекция афакии:

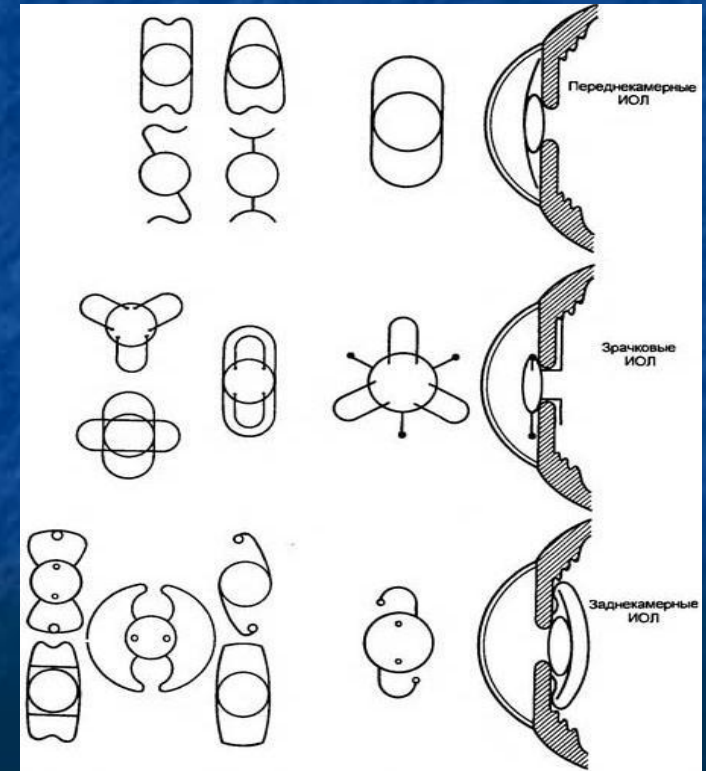

1) Очковая коррекция

2) Контактные линзы

3) Интраокулярные линзы (ИОЛ)

- переднекамерные
- зрачковые
- заднекамерные

Артифакция – состояние глаза с искусственным хрусталиком



Вторичная (пленчатая) катаракта

Развивается после ЭЭК

Источник:

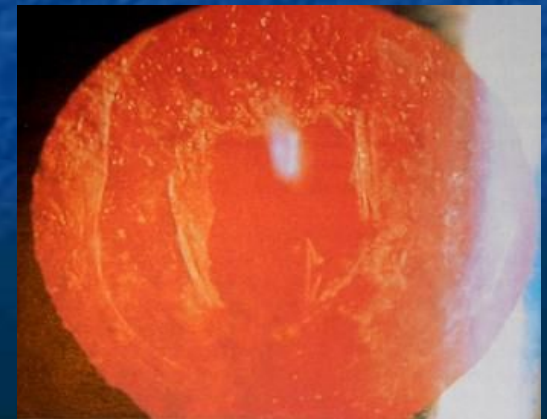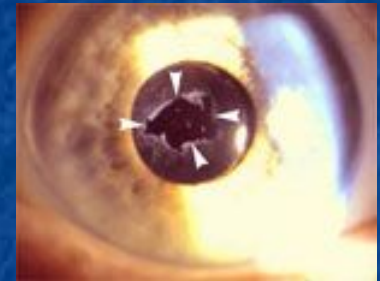
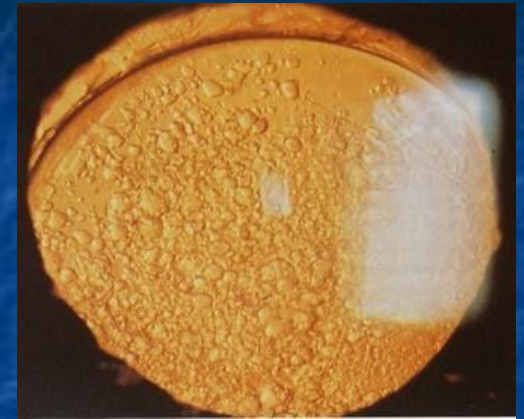
- субкапсулярный эпителий
- оставшиеся хрусталиковые массы
- пигментные клетки

Клиническая картина:

- при боковом освещении – имеет вид серовато-белой, иногда пигментированной пленки
- при исследовании проходящим светом – тусклый рефлекс с глазного дна
- при биомикроскопии – шары Адамюка-Эльшнига

Лечение:

- лазерная дисцизия





*СПАСИБО
ЗА
ВНИМАНИЕ!*