Государственное бюджетное образовательное учреждение высшего профессионального образования
«Новосибирский государственный медицинский университет»
Министерства здравоохранения Российской Федерации
(ФГБОУ ВО НГМУ Минздрава России)

МЕТОДИЧЕСКИЕ УКАЗАНИЯ ДЛЯ СТУДЕНТОВ

по дисциплине «**Пре- и постнатальный онтогенез**»

Тема 6. **Развитие мышц**

Источники развития скелетных мышц

На 3 неделе эмбрионального развития в головном отделе дорзальной мезодермы возникает сегментация с образованием мешкообразных выпячиваний – сомитов.

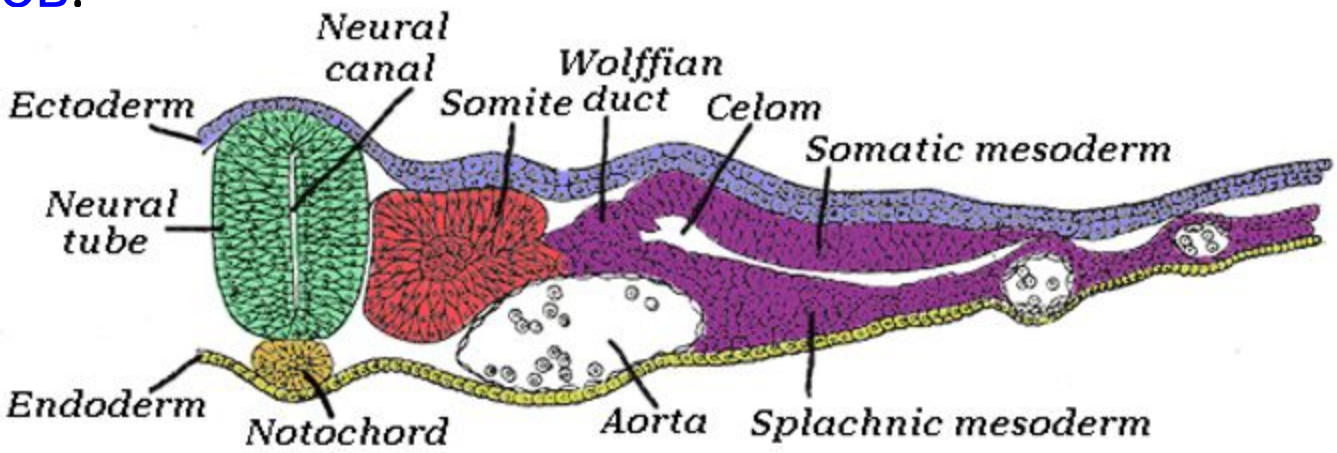

Источники развития скелетных мышц

После образования первой пары головных сомитов дальнейшее расщепление дорзальной мезодермы происходит в каудальном направлении.

Источники развития скелетных мышц

На 4 неделе эмбрионального развития формируется 39 пар сомитов:

4 - затылочных,

8 - шейных,

12 - грудных,

5 - поясничных,

5 - крестцовых,

3-5 - копчиковых.

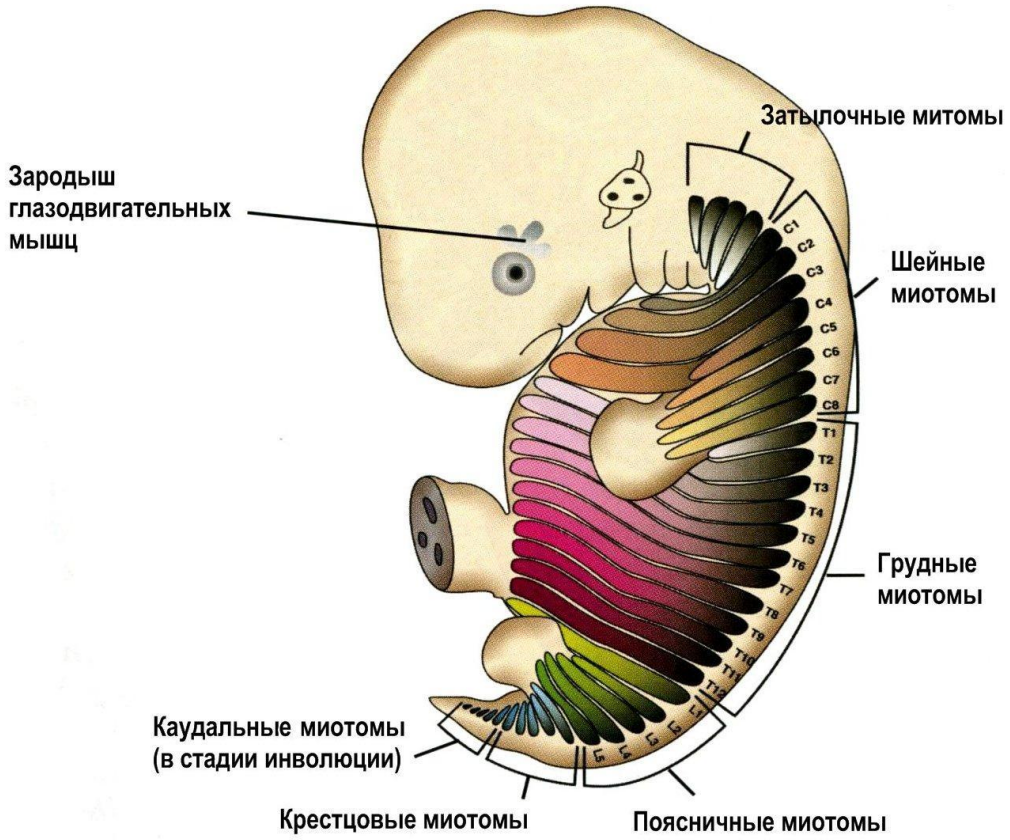

Источники развития скелетных мышц

В центре сомита образуется небольшая полость - миоцель, которая разделяет сомиты на две пластинки: медиальную и боковую.

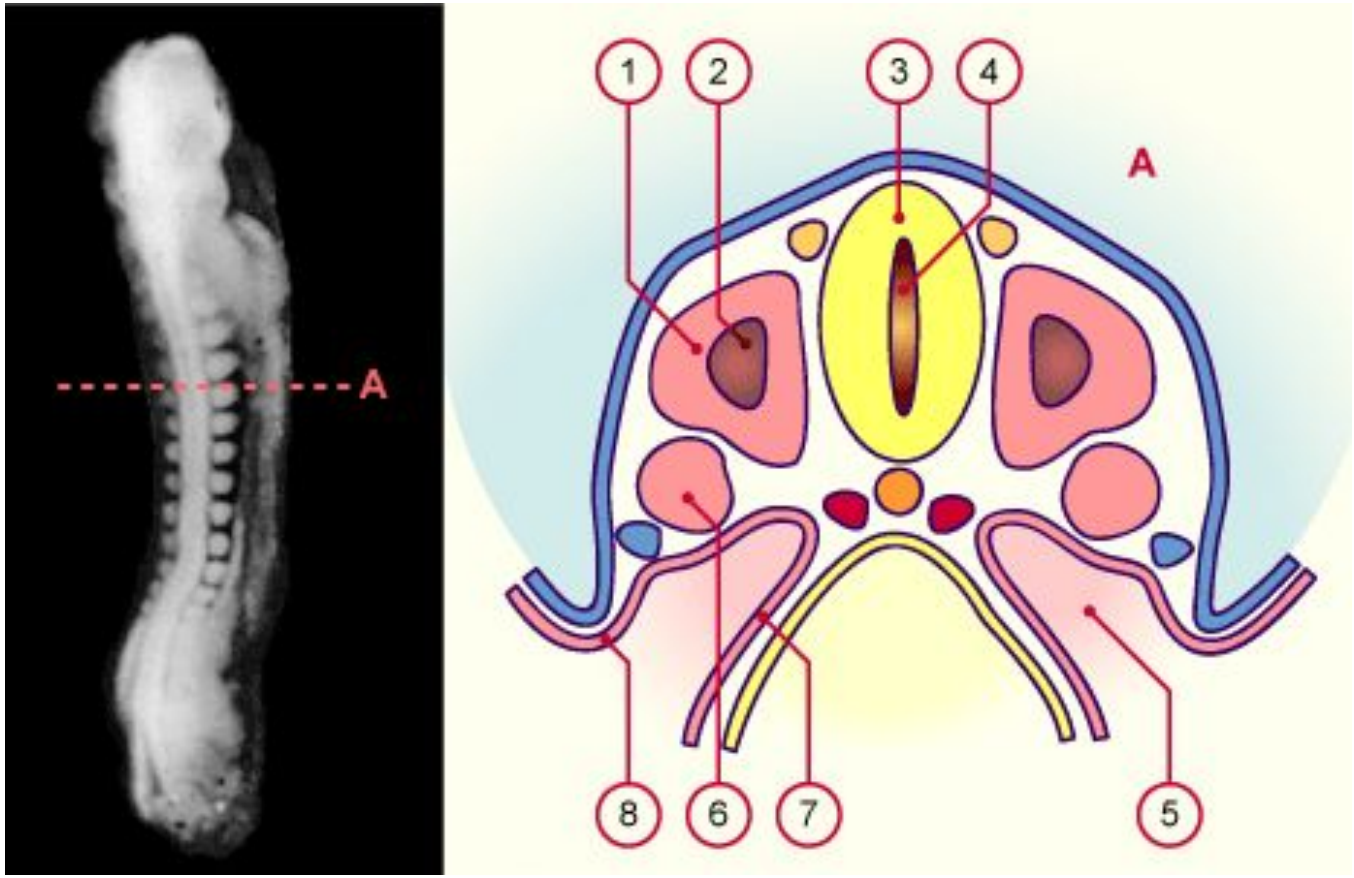

Источники развития скелетных мышц

В дальнейшем осуществляется дифференцирование и сомиты делятся на три части:

миотом, клетки которого образуют скелетные мышцы;

дерматом, который дает начало соединительнотканной части кожи;

склеротом, клетки которого образуют позвонки и ребра.

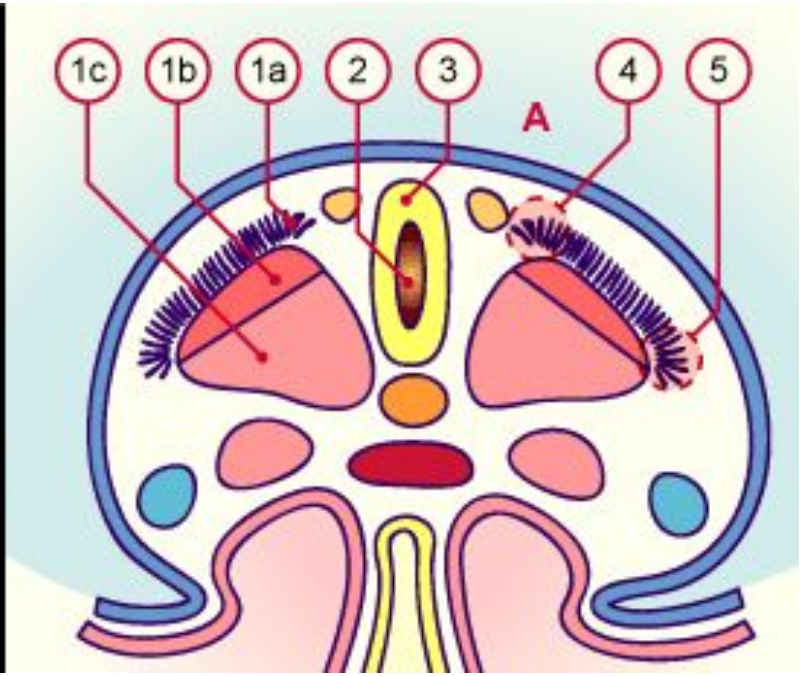

Источники развития скелетных мышц

Миотомы разрастаются в вентральном направлении и разделяются на вентральную и дорзальную части.

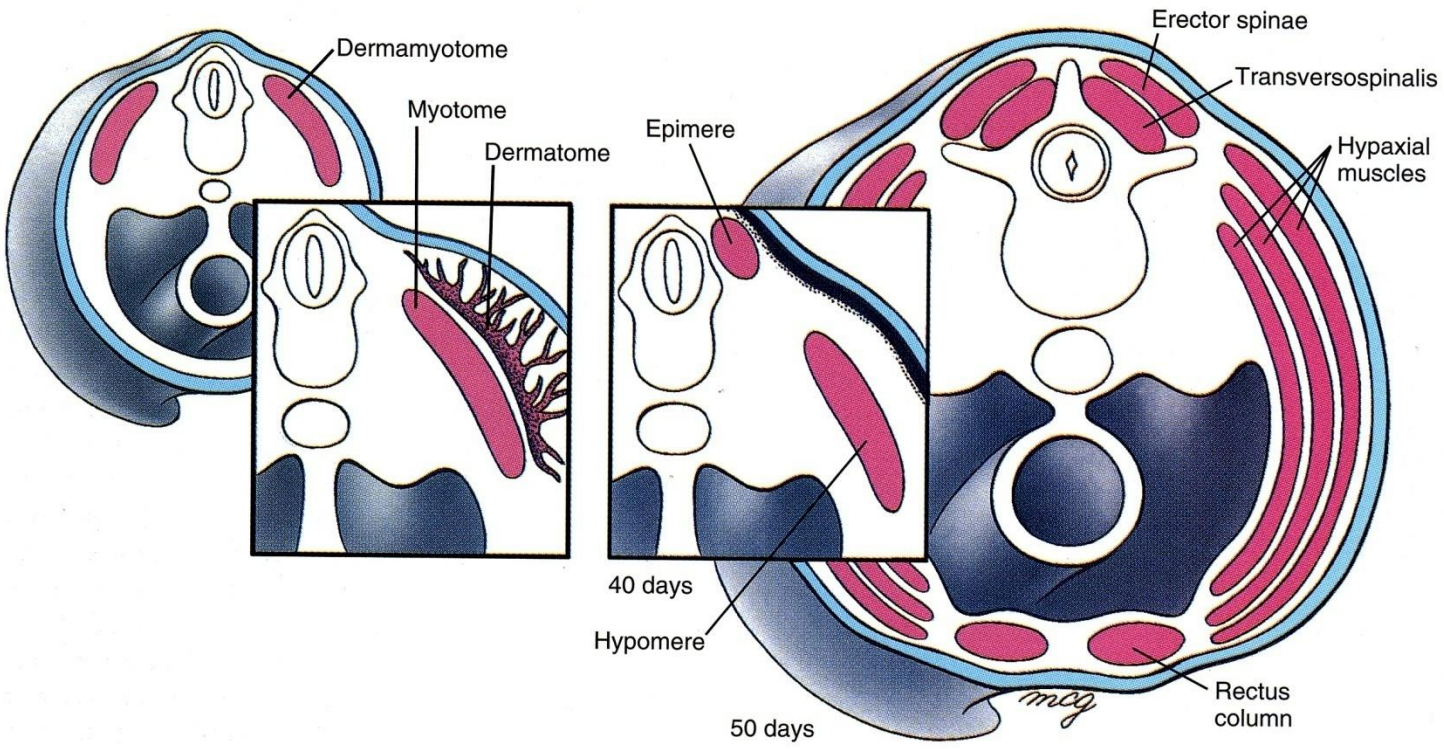

Источники развития скелетных мышц

В каждый миотом врастают спинномозговые нервы - невромеры, образующиеся на уровне сомитов. Нерв разделяется на передние и задние ветви согласно разделению миотомов на переднюю и заднюю части.

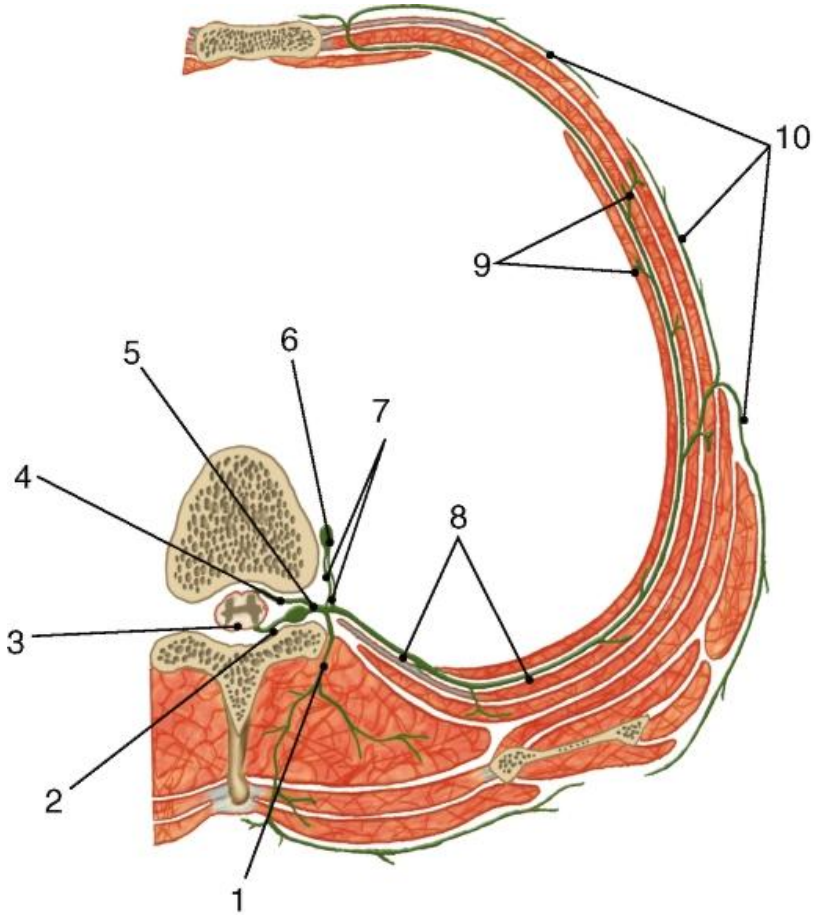

Источники развития скелетных мышц

При изменении положения мышцы изменяется и положение нерва, который к нему подходит.

Пример: диафрагма, которая изначально закладывается в пределах V-VI шейных сомитов, а затем смещается к нижней апертуре. Иннервация диафрагмы осуществляется диафрагмальным нервом, который формируется с IV-V шейных спинномозговых нервах и приобретает нисходящее положение.

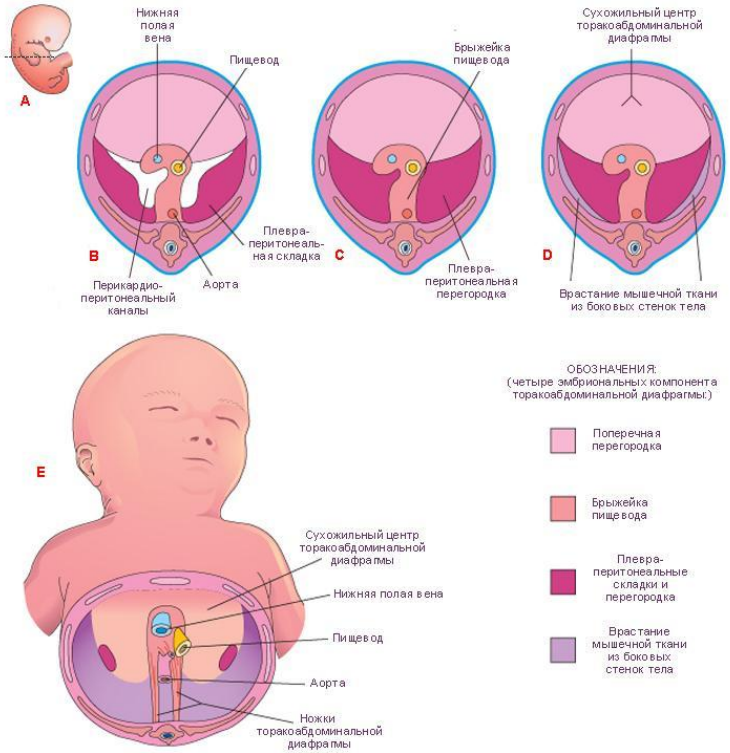

Источники развития скелетных мышц

В головном отделе эмбриона из мезодермы жаберных дуг возникает группа бранхиогенных мышц, которая включает: мышцы головы, шеи, мягкого неба, глотки и гортани. Они иннервируются V, VII, IX, X парами черепных нервов.

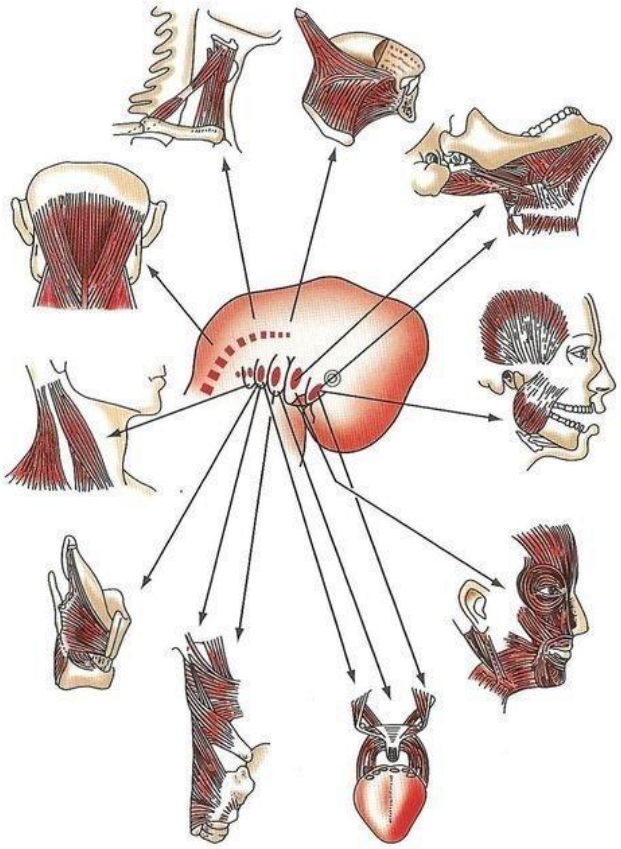

Характеристика процессов перегруппировки сомитов

1. Слияние мышечных сегментов.
2. Расщепление мышечных пластов.
3. Миграция мышц:

А) аутохтонные мышцы
Б) трункофугальные мышцы
В) трункопетальные мышцы

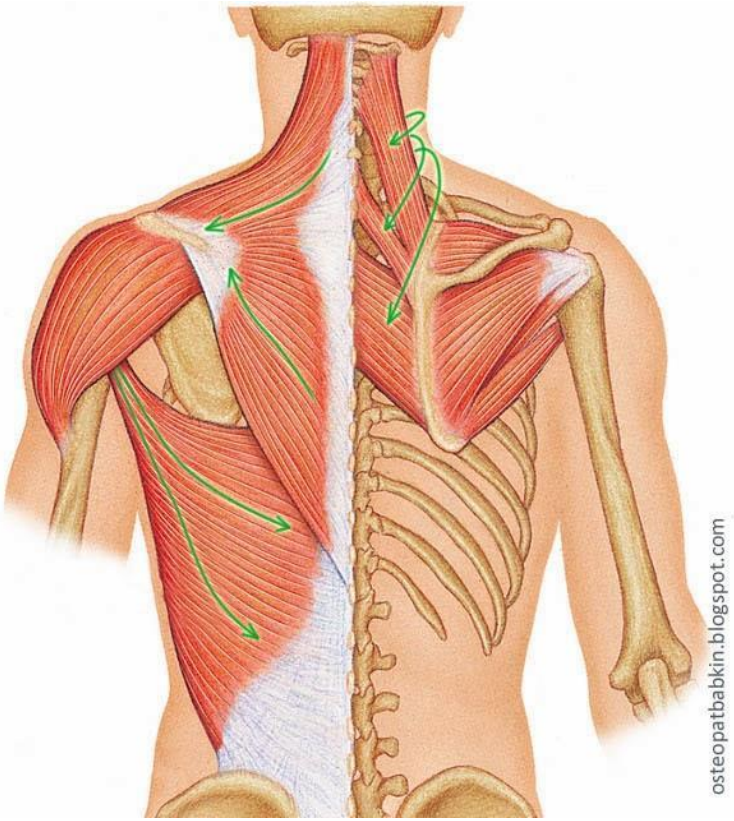

Характеристика процессов перегруппировки сомитов

Мышцы, остающиеся на месте своего развития и сохраняющие сегментарное строение, образуют аутохтонную мускулатуру (от греч. autos - тот самый, chton - земля)

Межреберные мышцы участвуют в движении ребер в процессе дыхания. Во время вдоха (а) наружные межреберные мышцы сокращаются, а внутренние расслабляются. Во время выдоха (в) происходит обратный процесс.

Характеристика процессов перегруппировки сомитов

От слияния нескольких центральных миотомов образуется

прямая мышца живота, о чем свидетельствуют поперечные

сухожильные перемычки, intersectiones tendinei, и

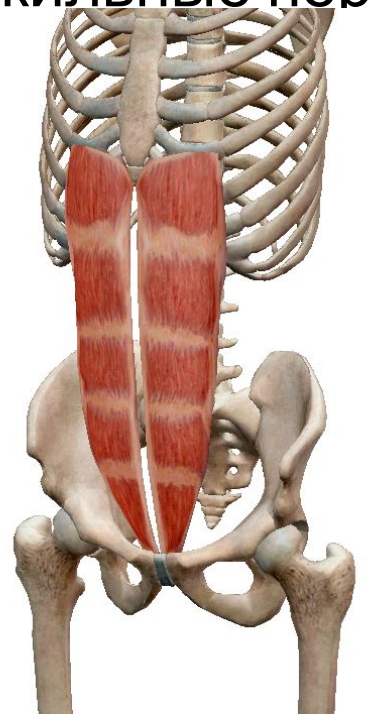

Характеристика процессов перегруппировки сомитов

Продольное расщепление мышечных тяжей приводит к образованию отдельных мышц (m. trapezius, m. sternocleidomastoideus).

Тангенциальное расщепление - к образованию глубоких и поверхностных мышц (косого и поперечного слоя мышц брюшной стенки).

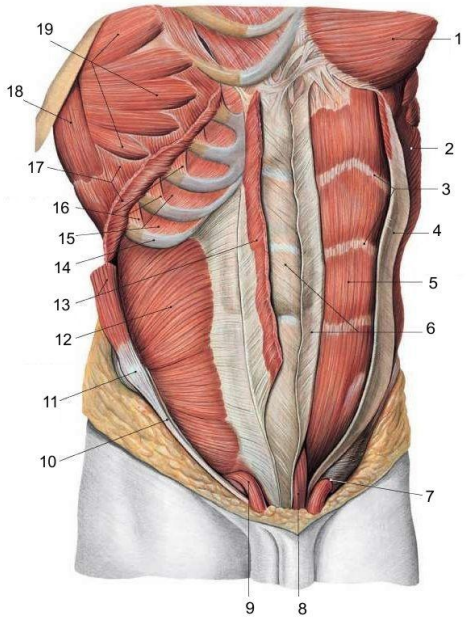

Характеристика процессов перегруппировки сомитов

Мышцы, которые перемещаются с туловища на конечности, называются трункофугальными (от лат., truncus - ствол, туловище; fugo - бегу)

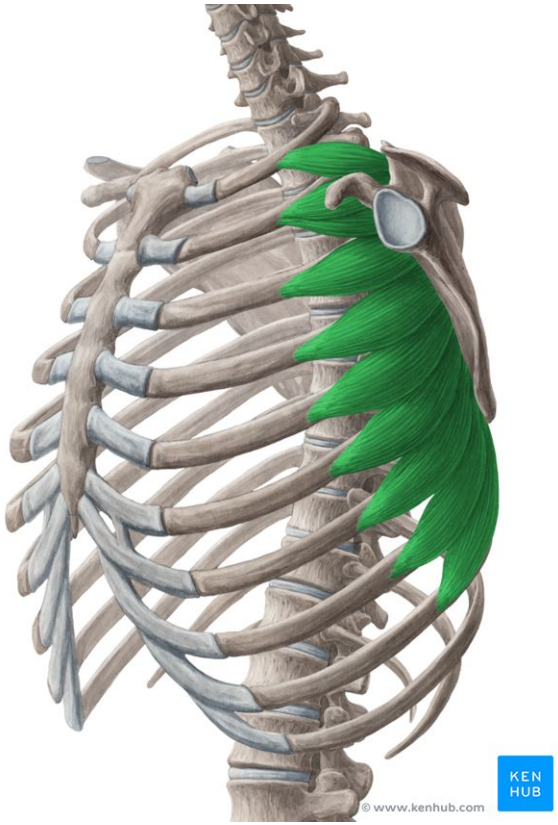

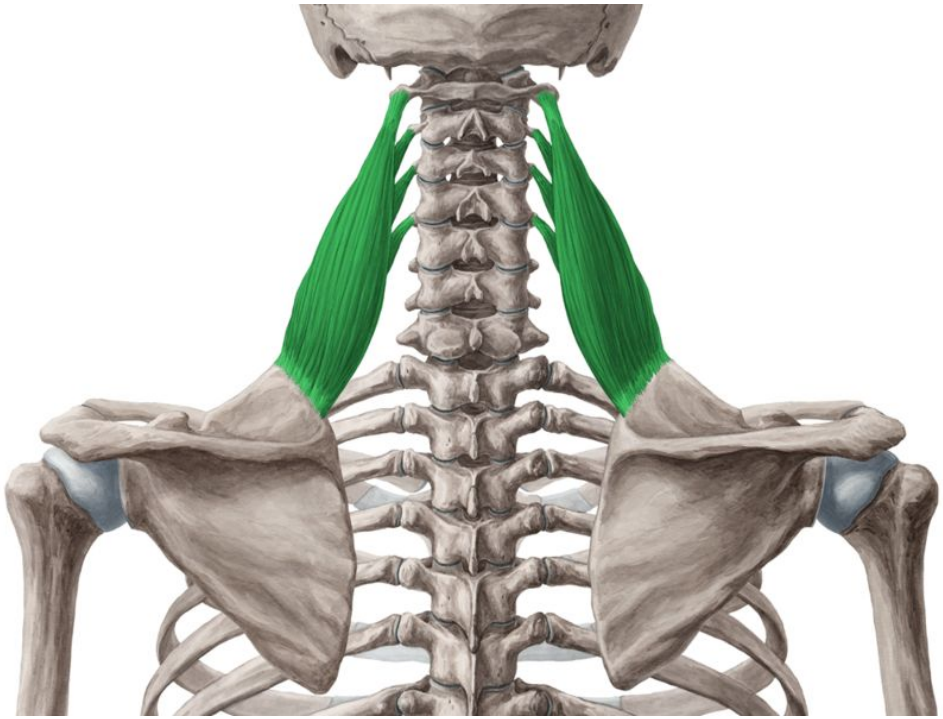

Характеристика процессов перегруппировки сомитов

Мышцы, которые перемещаются с конечности на туловище, называются трункопетальными (от лат., truncus - ствол, туловище; peto - стремлюсь)

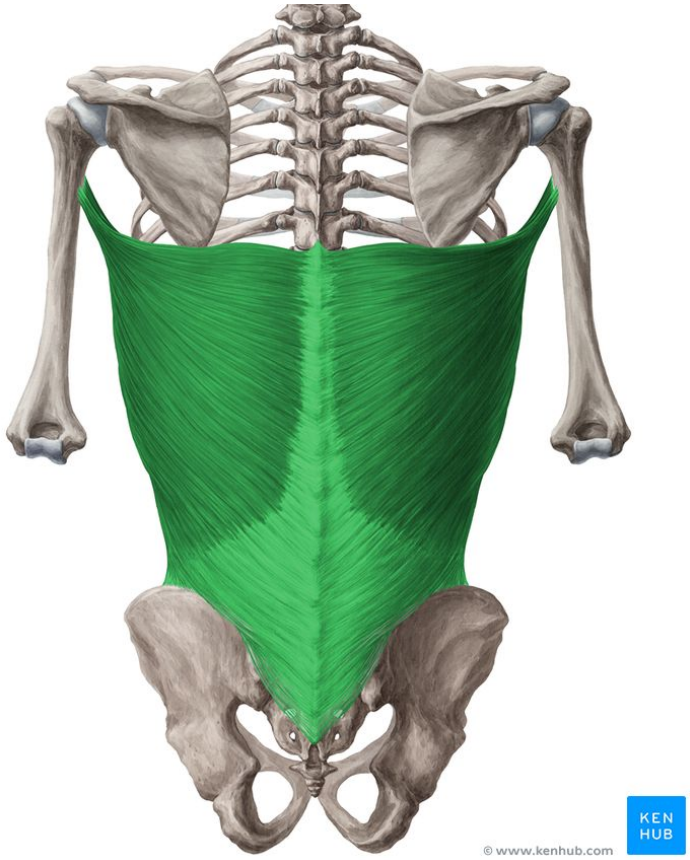

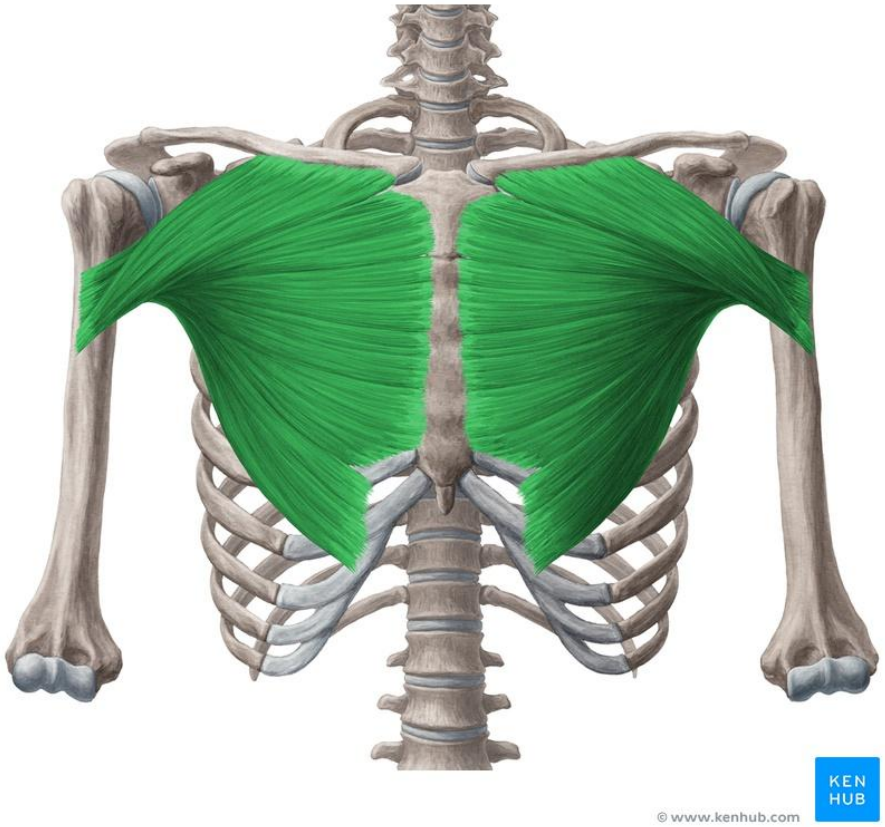

Характеристика процессов перегруппировки сомитов

Из остатков мезодермы образуется соединительная ткань, накапливается вокруг мышц и образует фасций.

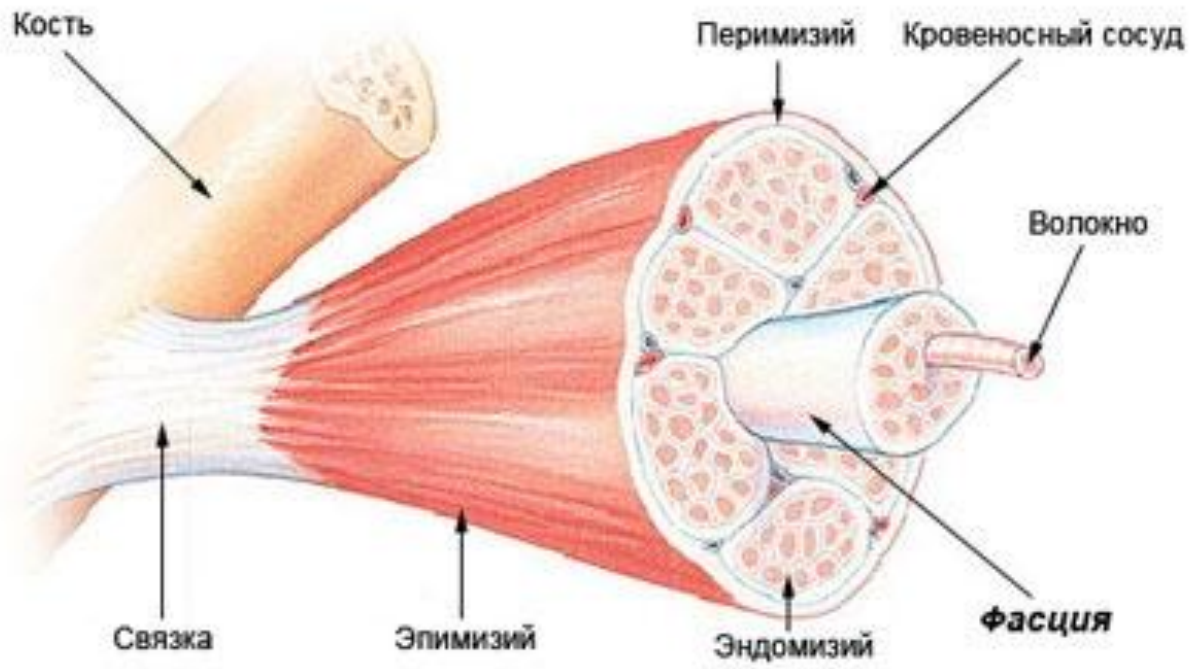

Развитие мышц туловища

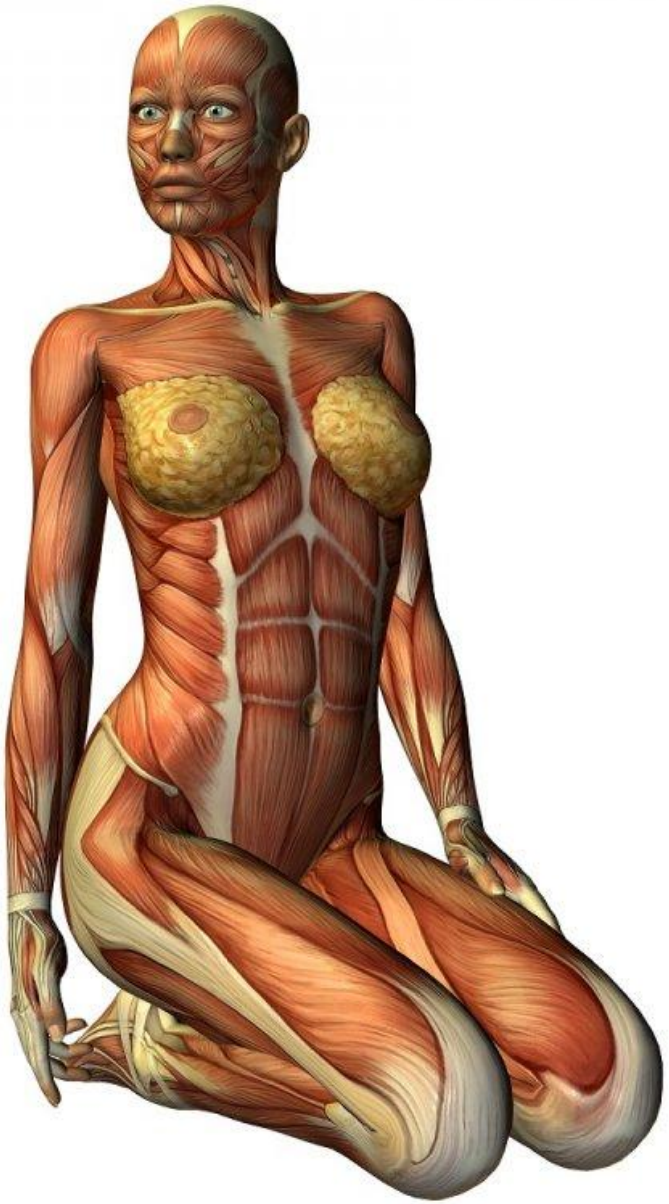

Развитие мышц туловища

Миотомы разрастаются в вентральном и дорзальном направлениях и соединяются в переднем и заднем отделах перепонкой. Вентральные и дорзальные миотомы отграничиваются продольной соединительнотканной перепонкой.

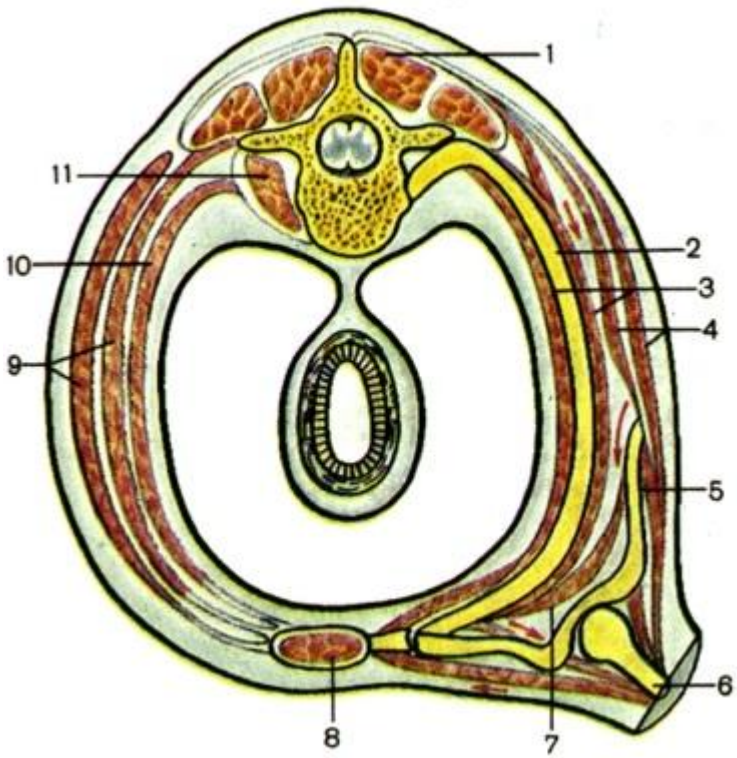

Развитие мышц туловища

Мышечные пласты разделяются соединительной тканью на глубокие и поверхностные слои.

Из глубоких слоев миотомов в области спины формируются короткие межпозвоночные мышцы.

Поверхностные слои миотомов на дорзальной и переднебоковой поверхности туловища теряют сегментное строение, сливаются и формируют закладки для длинных и широких мышц туловища.

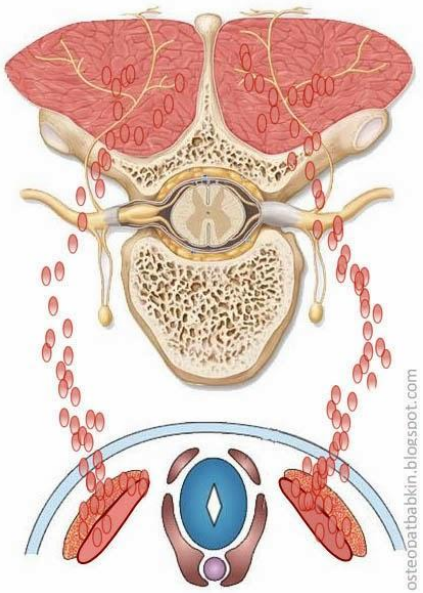

Развитие мышц туловища

В грудном отделе туловища миотомы разрастаются преимущественно вентрально.

Части миотомов, которые связаны с ребрами, расслаиваются и превращаются во внешние и внутренние межреберные мышцы. Глубокие слои миотомов внутренней поверхности грудной клетки превращаются в поперечные и подреберные мышцы.

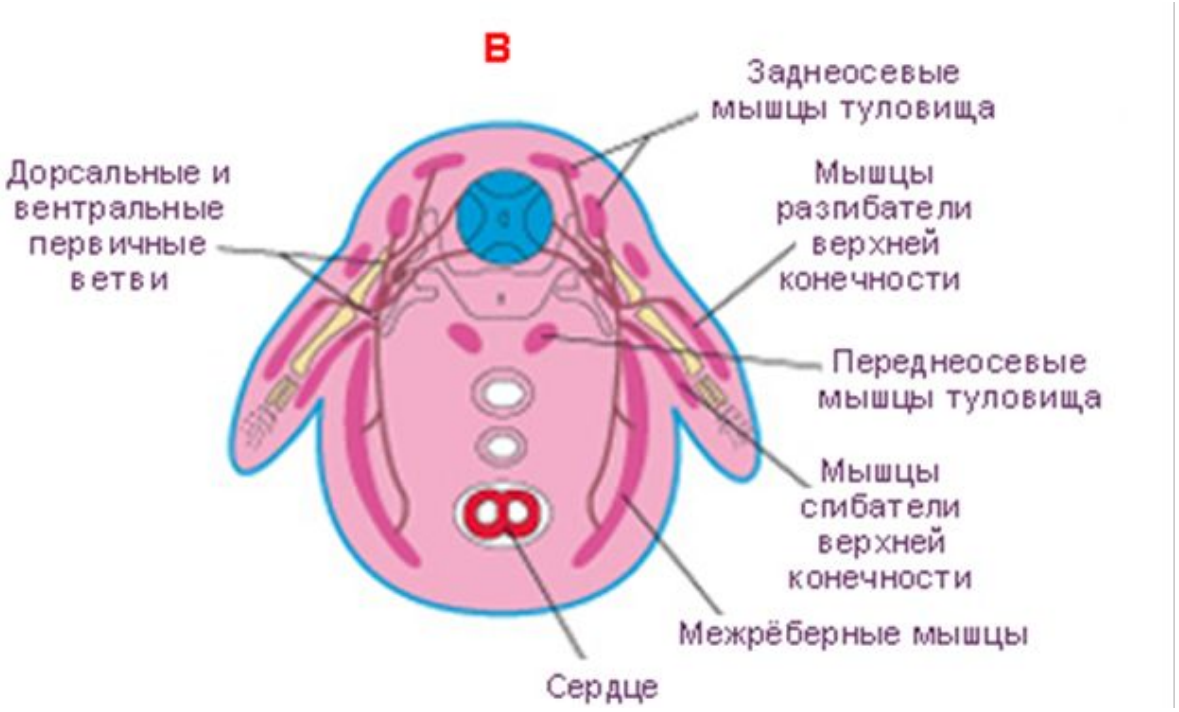

Развитие мышц туловища

Мышцы в области живота образуются от слияния и расслоения нескольких смежных миотомов.

Они образуют три слоя: наружная косая мышца, внутренняя косая мышца и поперечная мышца живота.

Прямая мышца живота образуется от слияния нескольких центральных миотомов.

Развитие мышц головы и шеи

Развитие мышц головы и шеи

Бранхиогенная группа мышц – производные жаберных дуг

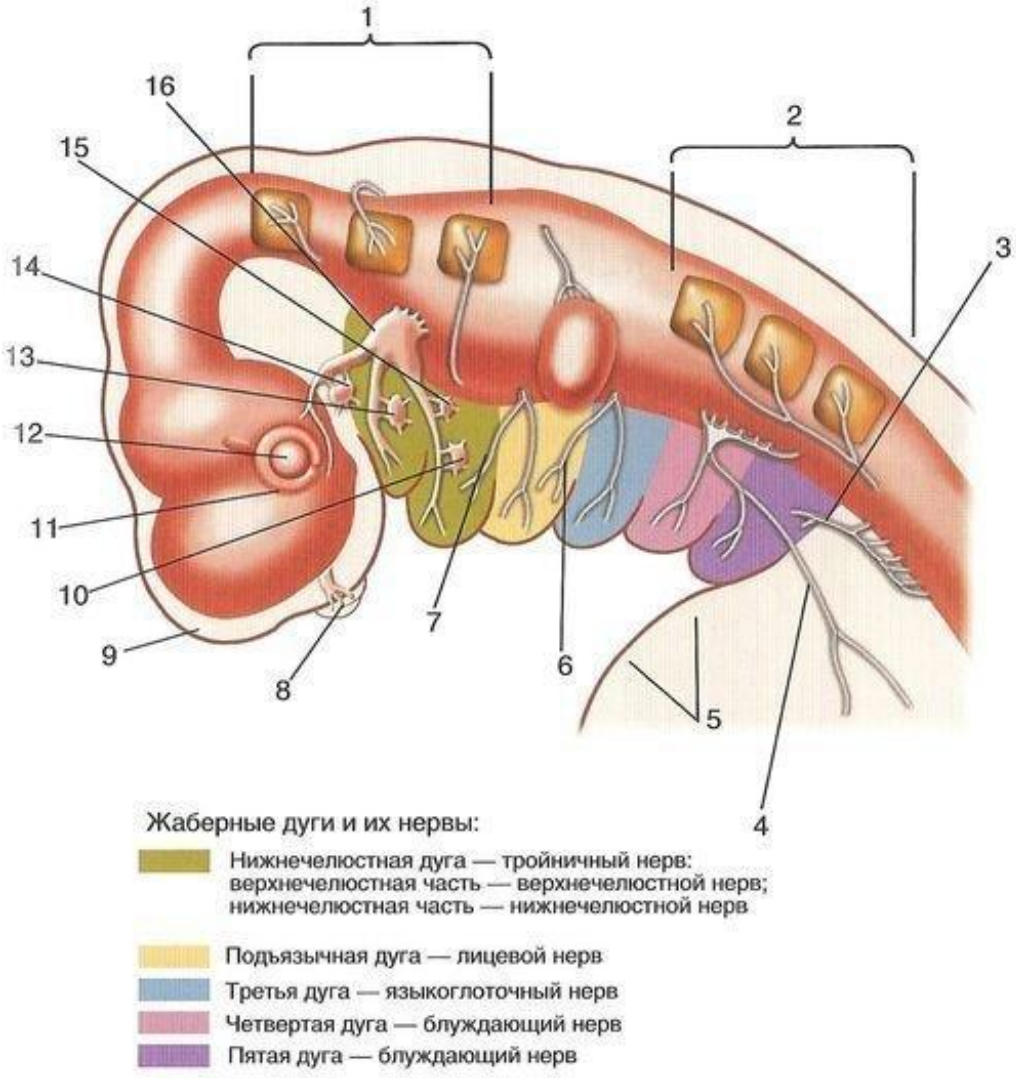

Развитие мышц головы и шеи

Мезенхима I жаберной дуги формирует:

1. жевательные мышцы,
2. m. mylohyoideus,
3. переднее брюшко m. digastricus,
4. m. tensor velli palatini,
5. m. tensor tympani.

Иннервируются двигательными ветвями n. trigeminus (V)

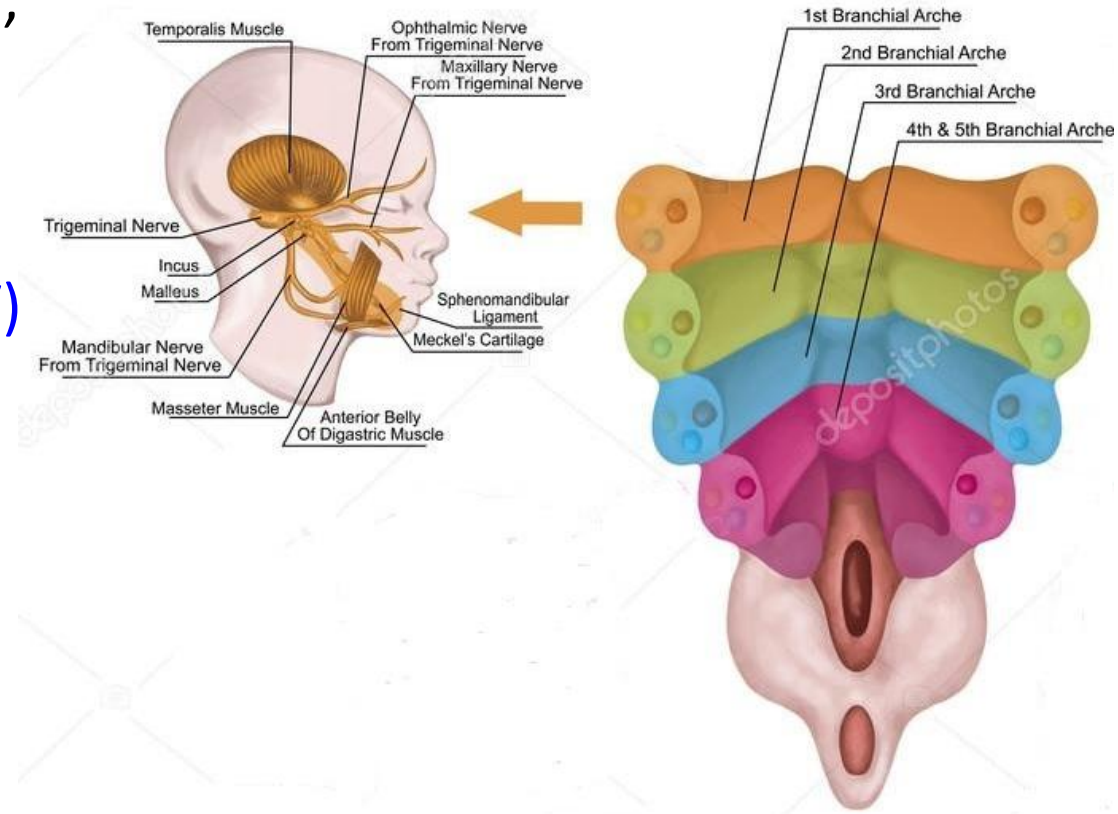

Развитие мышц головы и шеи

Мезенхима II жаберной дуги формирует:

1. мимические мышцы,
2. m. stylohyoideus,
3. заднее брюшко m. digastricus,
4. m. stapedius
5. m. platysma.
6. m. epicranius

Иннервируются

n. facialis (VII)

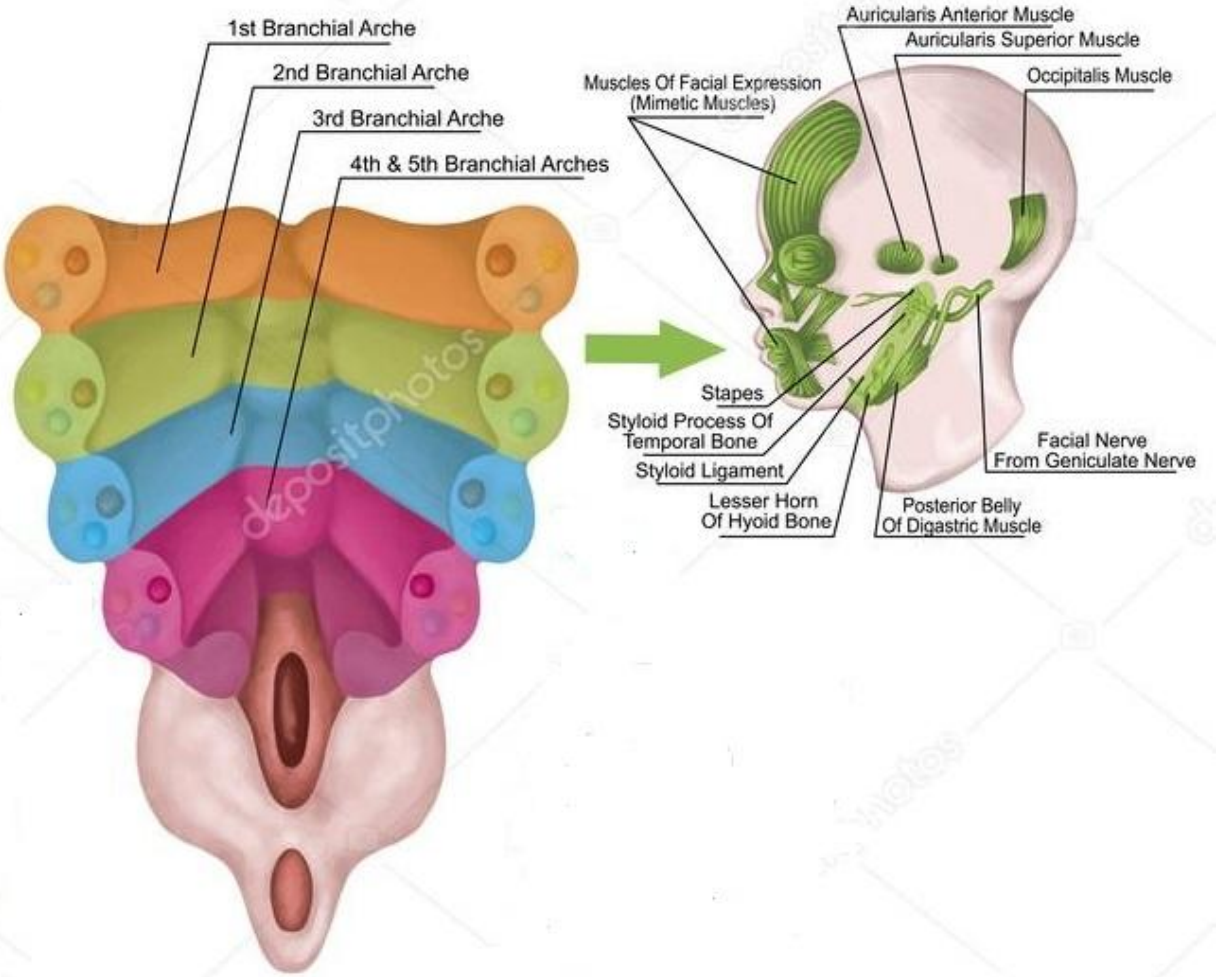

Развитие мышц головы и шеи

Мезенхима III жаберной дуги формирует:
m. stylopharyngeus.
Иннервируется
n. glossopharyngeus (IX)

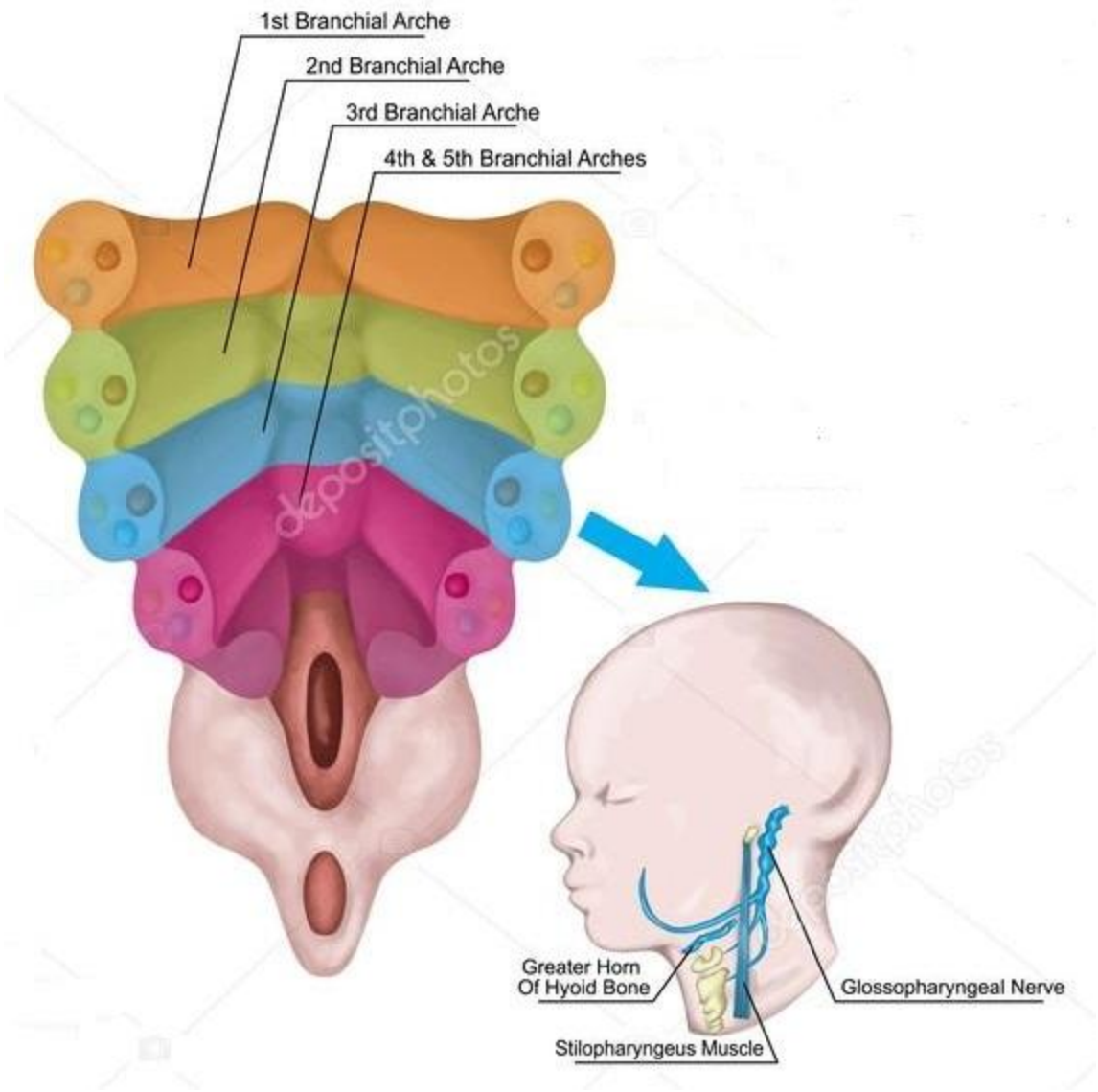

Развитие мышц головы и шеи

Мезенхима IV жаберной дуги формирует:

1. остальные мышцы мягкого неба,
2. остальные мышцы глотки,
3. мышцы гортани,
4. поперечнополосатую мускулатуру пищевода

Иннервируются n. vagus (X)

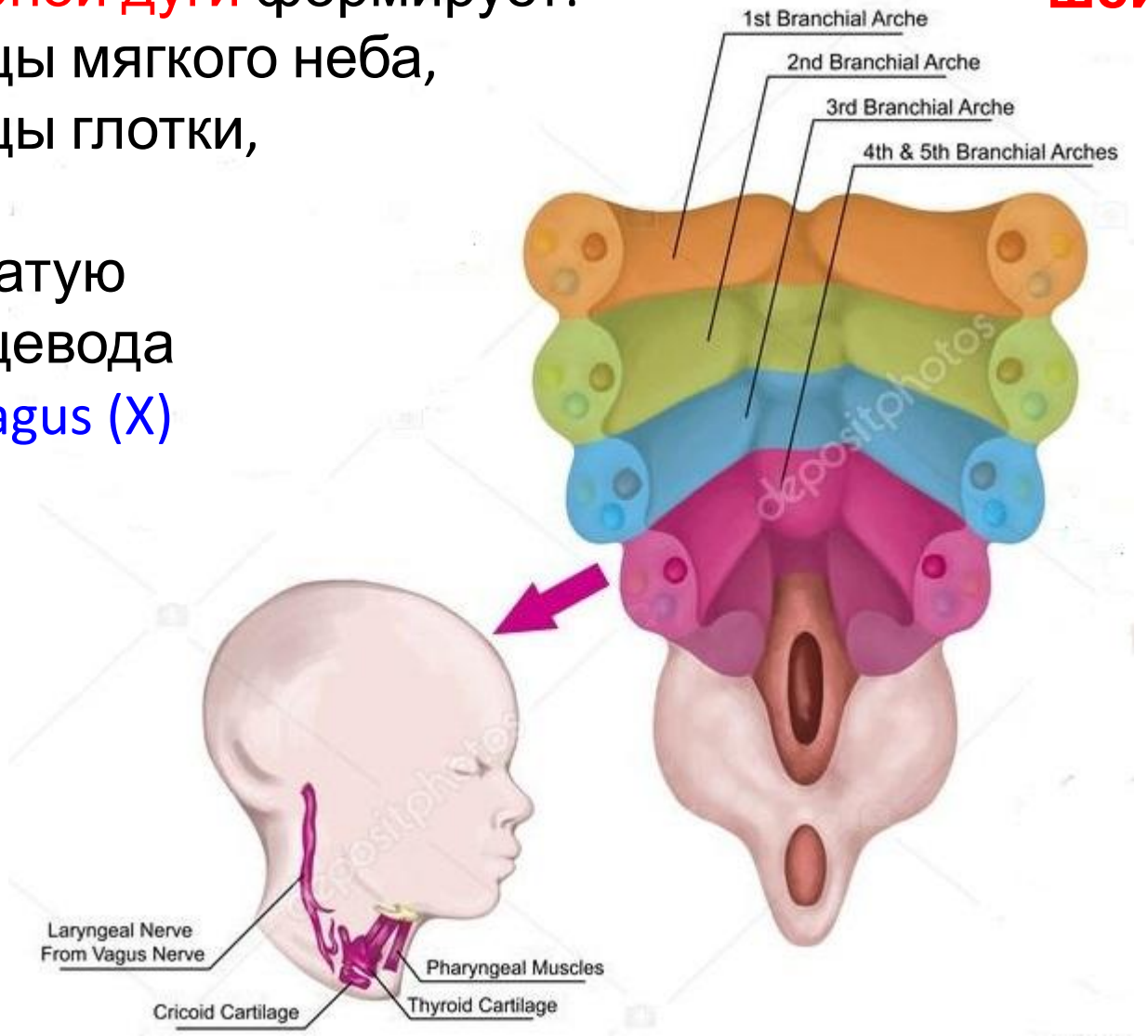

Развитие мышц головы и шеи

Мезенхима V жаберной дуги формирует:

1. m. trapezius
2. m. sternocleidomastoideus

Иннервируются n. accessorius (XI)

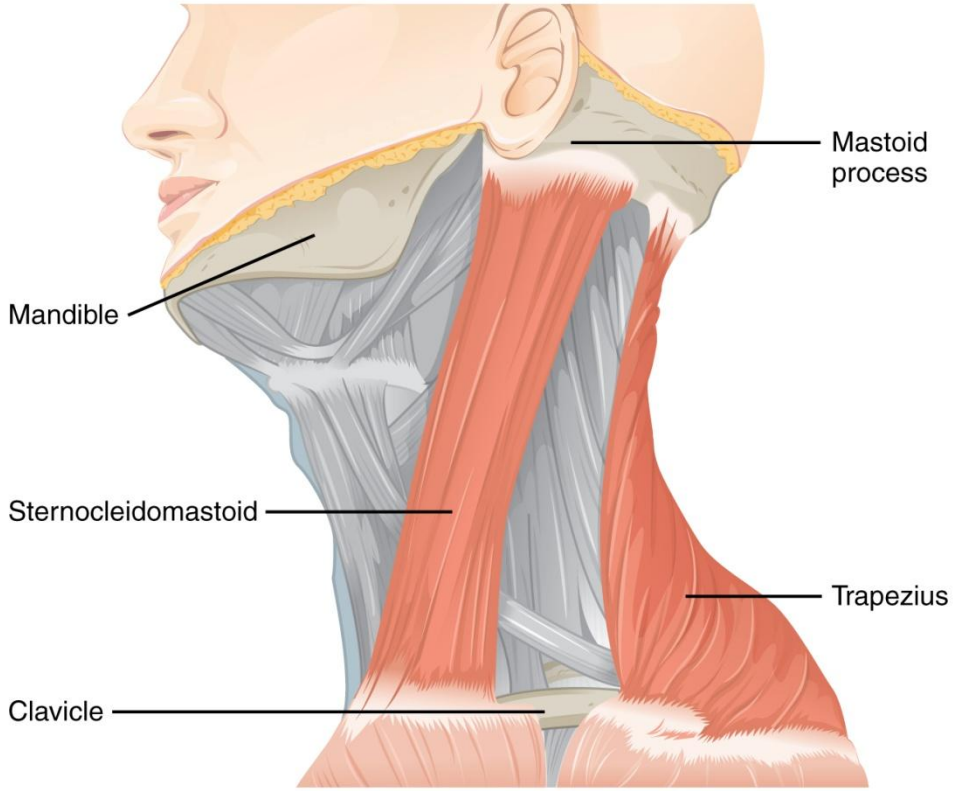

Развитие мышц головы и шеи

Предушные миотомы формируют мышцы глазного яблока (см.рисунок).

Иннервируются n.oculomotorius (III), n.trochlearis (IV) et n. abducens (VI).

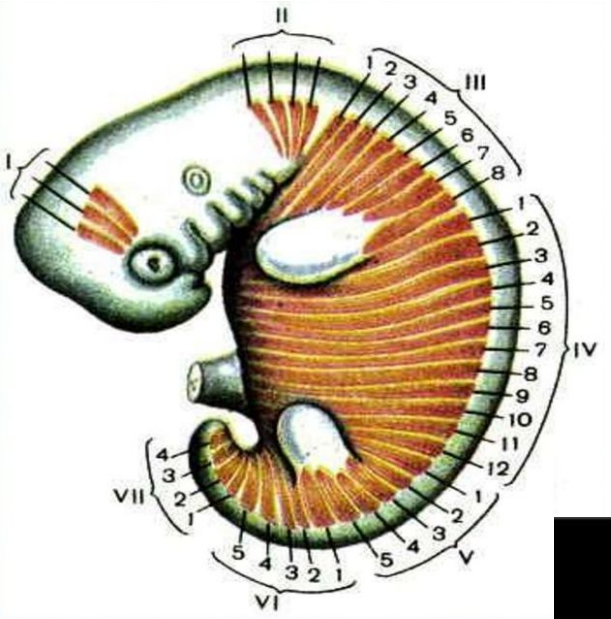

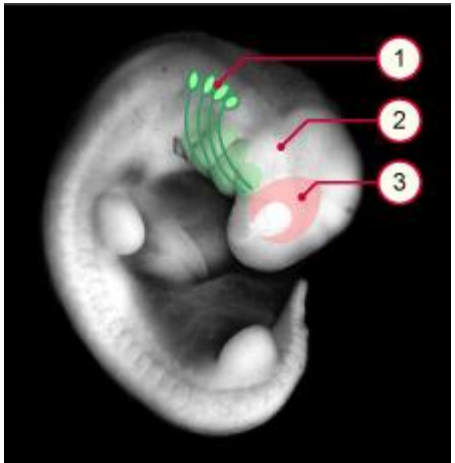

Развитие мышц головы и шеи

Затылочные миотомы формируют:

- мышцы языка,
- инфрагиоидные мышцы.

Иннервируются n. hypoglossus (XII)

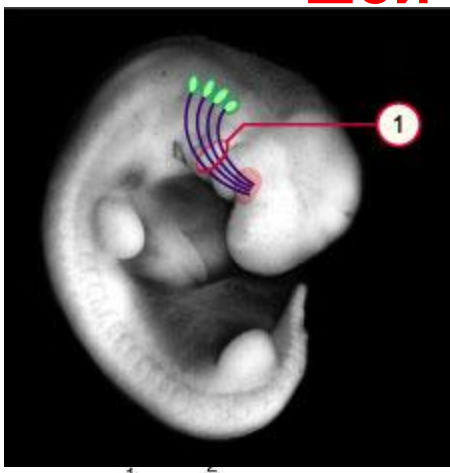

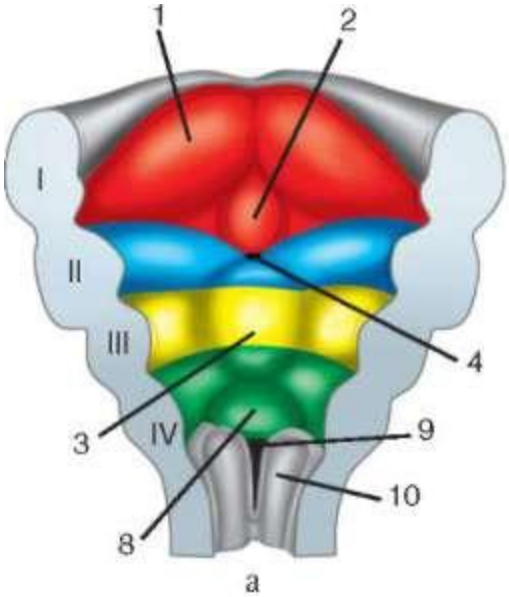

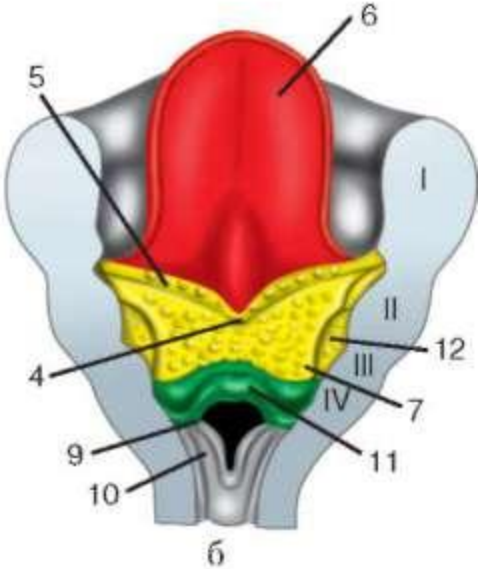

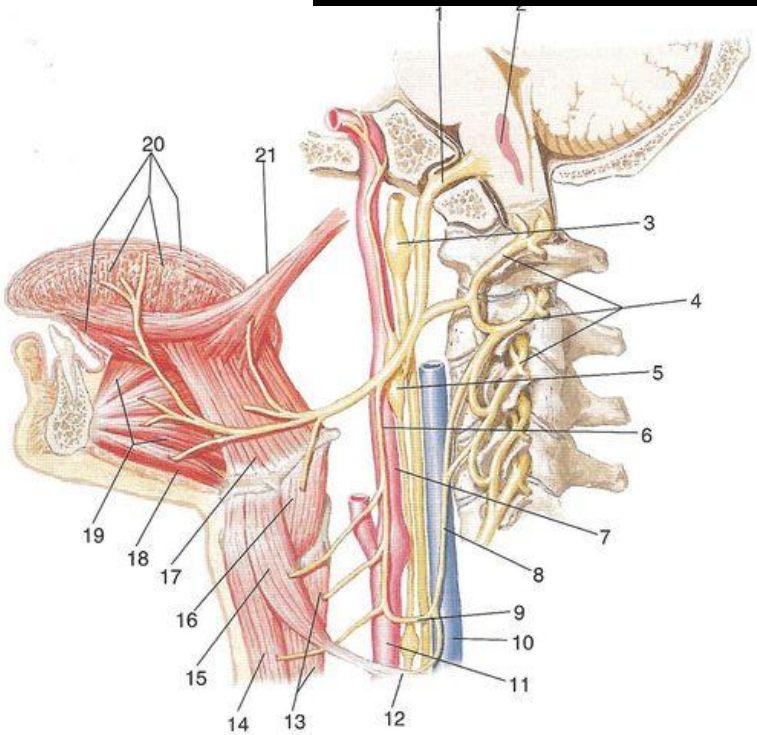

Развитие мышц конечностей

Развитие мышц конечностей

В конце 4 - начале 5 недели эмбрионального развития на боковых поверхностях тела на грани сегментированной и несегментоваой мезодермы возникают парные почки верхних конечностей. В течение 6-7 недель внутриутробного развития осуществляется рост конечностей в длину.

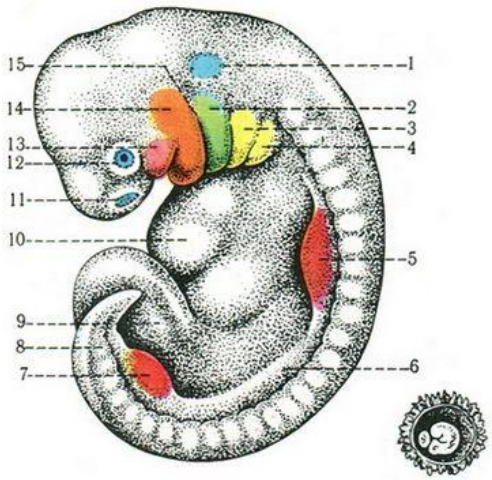

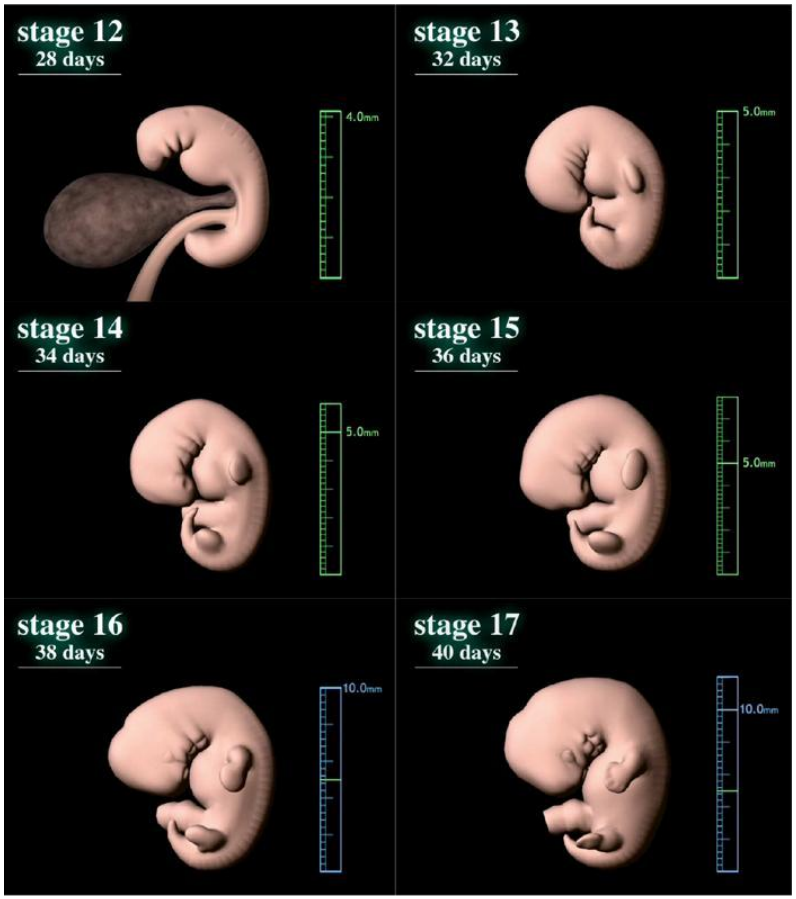

Развитие мышц конечностей

В области образования кисти и пальцев возникает расширение, напоминающее плавник рыбы. Сначала пальцы расположены параллельно друг другу и только на 8 неделе первый палец на верхних и нижних конечностях уходят в боковую сторону.

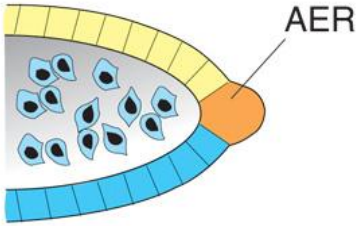

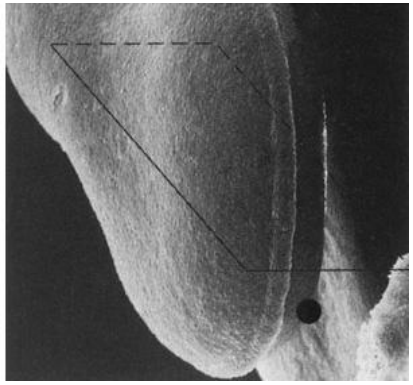

Развитие мышц конечностей

В первую очередь развивается дельтовидная мышца, связывающая плечевой пояс с верхней конечностью, а затем последовательно - мышцы лопатки.

На предплечье раньше развиваются разгибатели, а затем - сгибатели.

В конце 8 недели отделяются мышцы поднятия первого пальца второго пальца и межкостные.

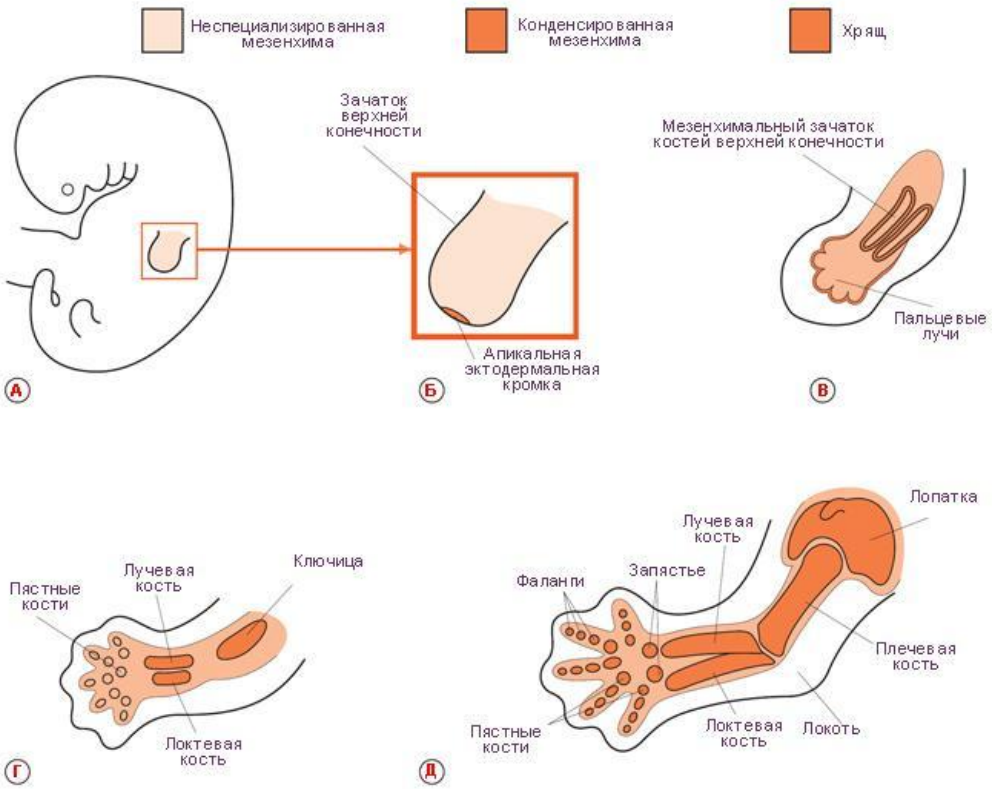

Развитие мышц конечностей

Дорзальные миотомы - разгибатели и отводящие мышцы, Вентральные - сгибатели и приводящие мышцы.

В мышечную закладку верхней конечности врастают нервы $C_{V\text{-}VIII}$ - Th_{II}.

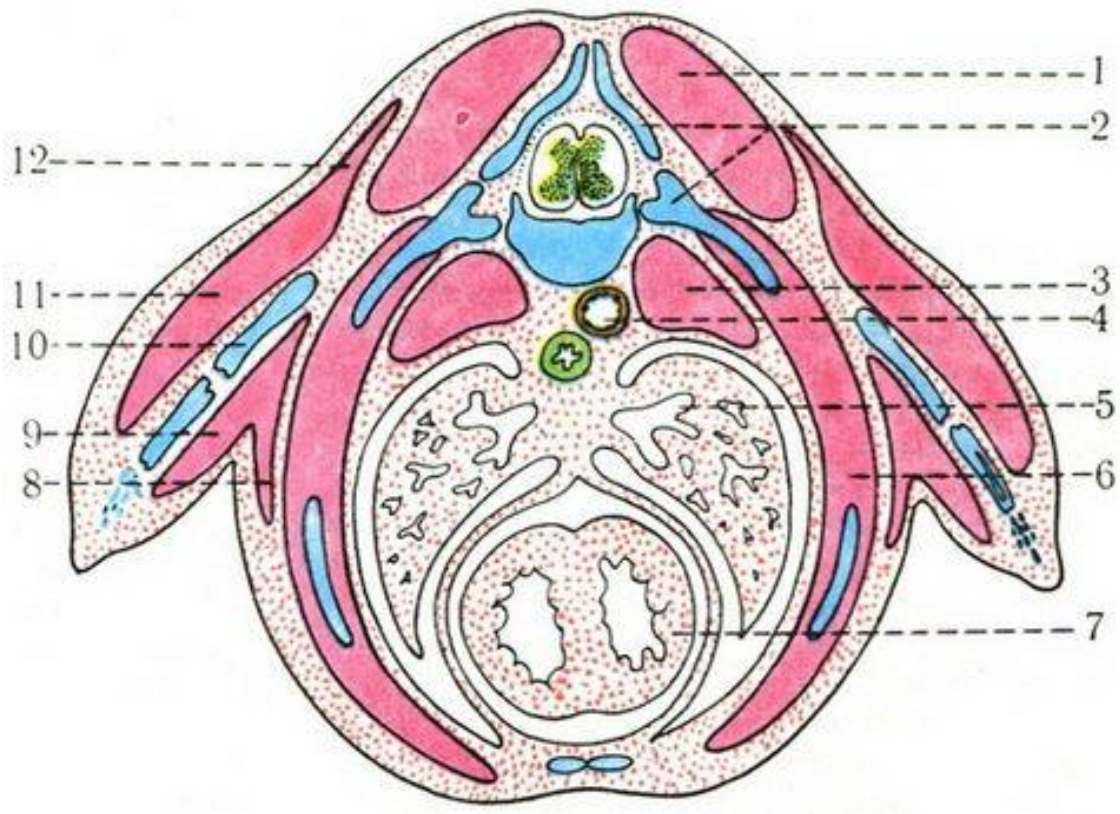

Развитие мышц конечностей

Мышцы нижней конечности развиваются из почек нижней конечности.

В процессе роста отделяется широкая проксимальная часть (из которой развивается тазовый пояс) и узкая дистальная с плавником на конце, которая напоминает плавник водных животных. В течение 2 мес. развития образуется бедро, голень и стопа, пальцы имеют вид бугорков.

Мезенхимальные зачатки имеют связь с L_{IV-V} и S_{I-III}.

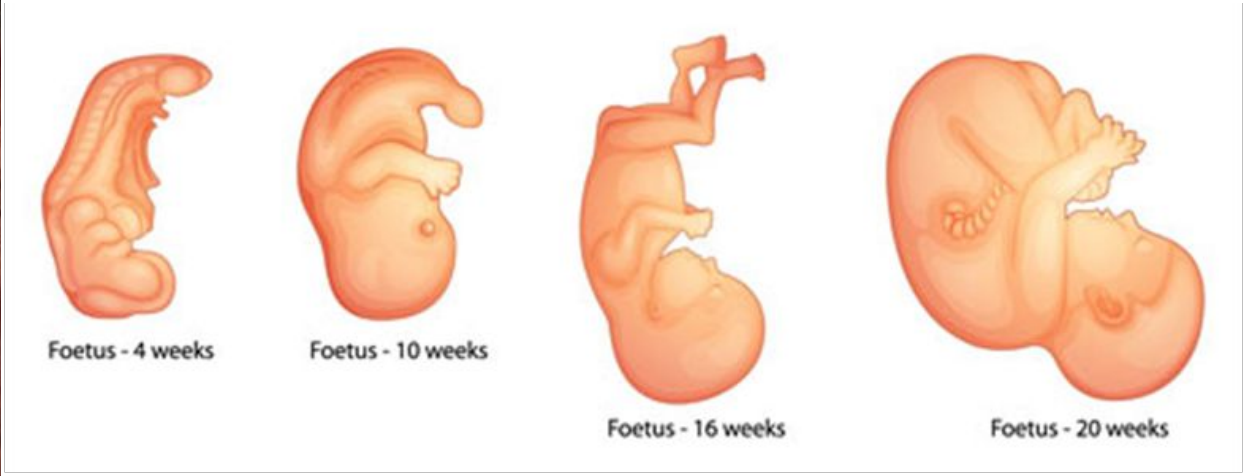

Аномалии развития мышечной системы

Системная гипоплазия мышечной ткани

Пример: врожденная миатония Оппенгейма (ранняя фетопатия), при которой наблюдается гипоплазия поперечнополосатых мышц.

В первые месяцы жизни дети могут умереть от пневмонии, развитие которой связано с гипоплазией дыхательных мышц, за исключением диафрагмы.

Аномалии развития мышечной системы

Изолированные пороки мышечной системы

1. врожденная диафрагмальная грыжа

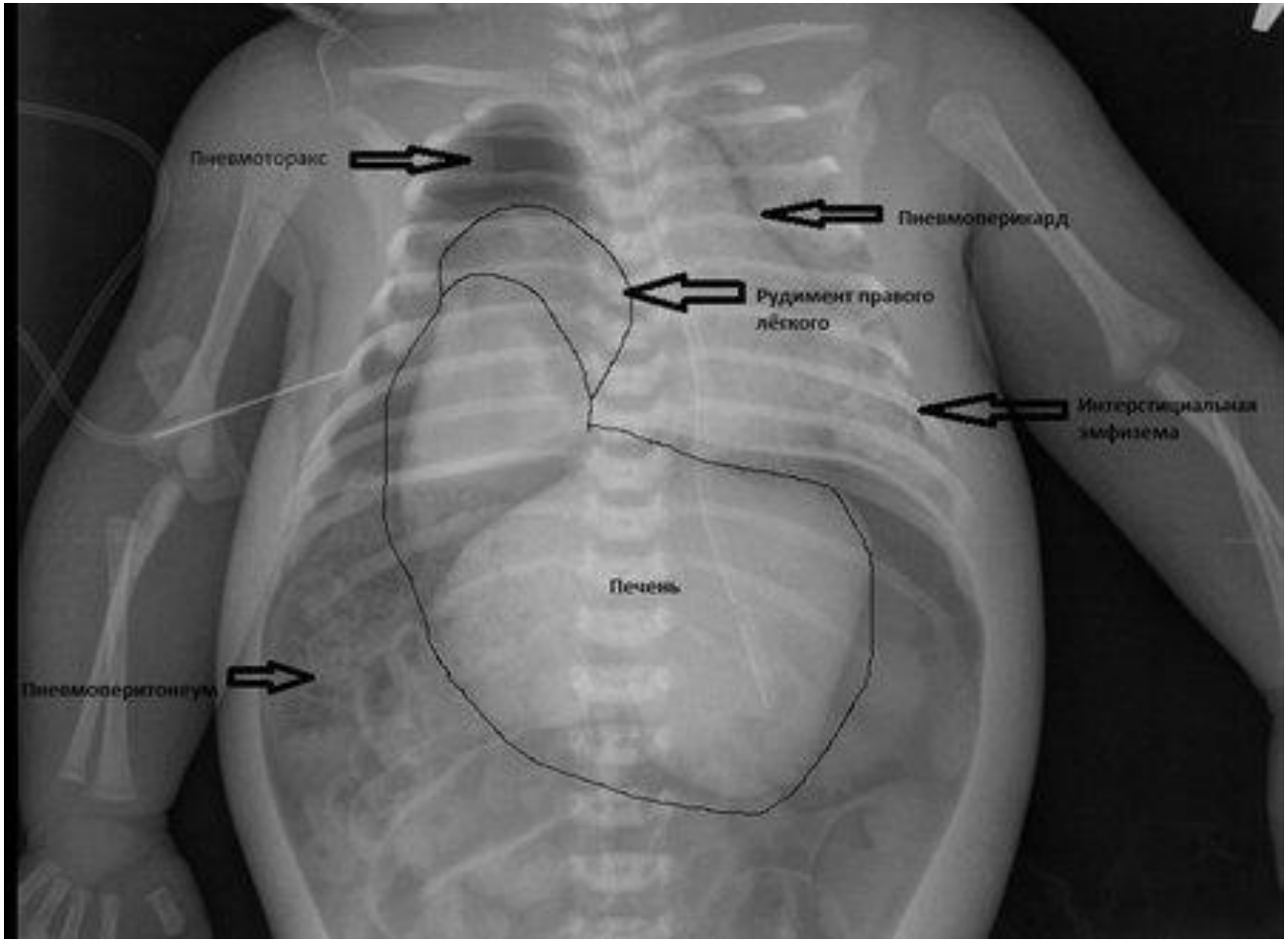

Аномалии развития мышечной системы

2.врожденная кривошея (укорочение грудино-ключично-сосцевидной мышцы)

3.аномалия Поланда (отсутствие большой грудной мышцы).

ВОПРОСЫ ПО ТЕМЕ

I. **Тестовые задания**

1). У эмбриона человека закладывается … пар шейных сомитов.

1. пять
2. шесть
3. семь
4. восемь

2). Миотом является частью …

1. склеротома
2. сомита
3. спланхнотома
4. нефротома

3). Бранхиогенная группа мышц является производной …

1. затылочных миотомов
2. жаберных дуг
3. нефротома
4. предушных миотомов

4). Мышцы, в эмбриогенезе мигрировавшие с конечностей на туловище, называются…

1. аутохтонные
2. трункопетальные
3. трункофугальные
4. бранхиогенные

5). Передняя зубчатая мышца является …

1. аутохтонной
2. трункопетальной
3. трункофугальной
4. Бранхиогенной

6). Широчайшая мышца спины является…

1. аутохтонной
2. трункопетальной
3. трункофугальной
4. бранхиогенной

7). Мимическая мускулатура развивается на основе … жаберной дуги.

1. первой
2. второй
3. третьей
4. четвертой

8). Жевательная мускулатура развивается на основе … жаберной дуги.

1. первой
2. второй
3. третьей
4. четвертой

9). Мышцы гортани развиваются на основе … жаберной дуги.

1. второй
2. третьей
3. четвертой
4. пятой

10). Трапециевидная мышца развивается на основе … жаберной дуги.

1. второй
2. третьей
3. четвертой
4. пятой

II. Контрольные задания

Назовите представленные аномалии.

Дайте анатомическое обоснование их формирования.

1)

2)