

“Астана медицина университеті” АҚ

Ревматоидты артрит

Орындаған: Жумамурат А.Б.

Тобы: 419-ЖМ

Қабылдаған: Назарбаева

Астана, 2018ж.

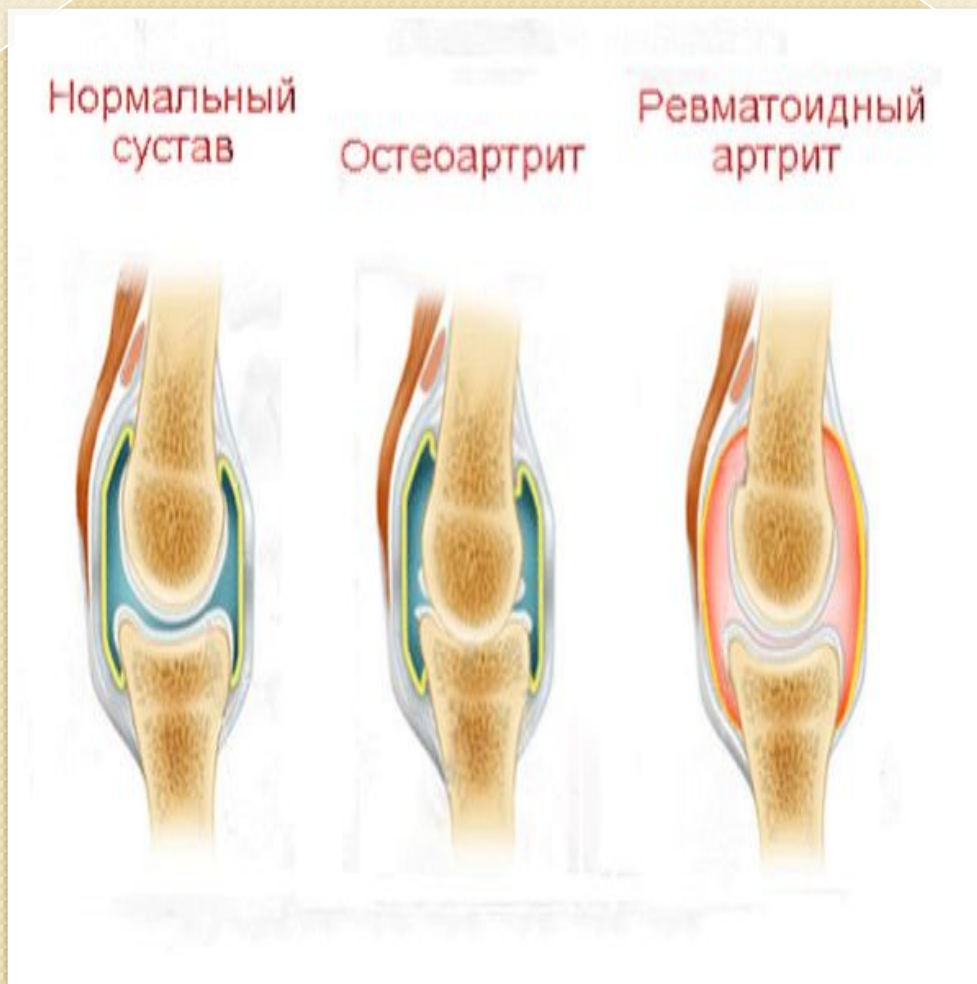Ревматоидты артрит – үдемелі полиартритпен сипатталатын дәнекер ұлпасының созылмалы аутоиммунды жүйелі қабыну ауруы.

Ревматоидты артрит коллагеноздар тобына жатады; Бұнда көбінесе буындар (тізе, сирақ, шынтақ, білезік) зақымдалады.

Ауру дами келе буындарда деформация және анкилоз дамиды.

Әйелдер 5-9 есе жиі ауырады.

Этиологи



Себебі белгісіз.
Әсер ететін факторлар:

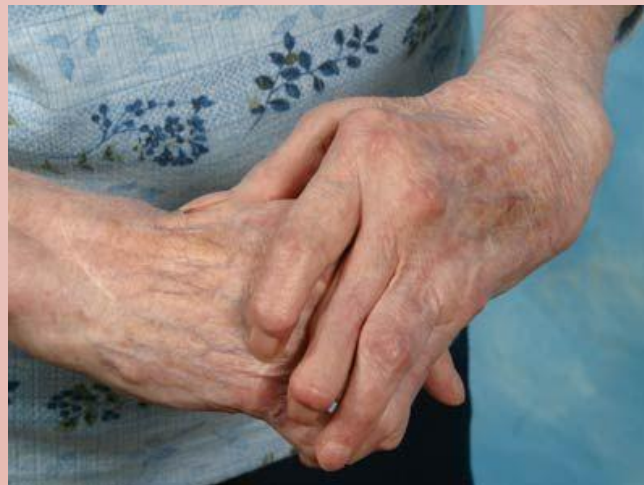- Гигиеналық фактор (Т.Қ)
- Инфекциялық фактор
(туберкулез, ретровирус, қызамық, цитомегаловирус, микоплазма).

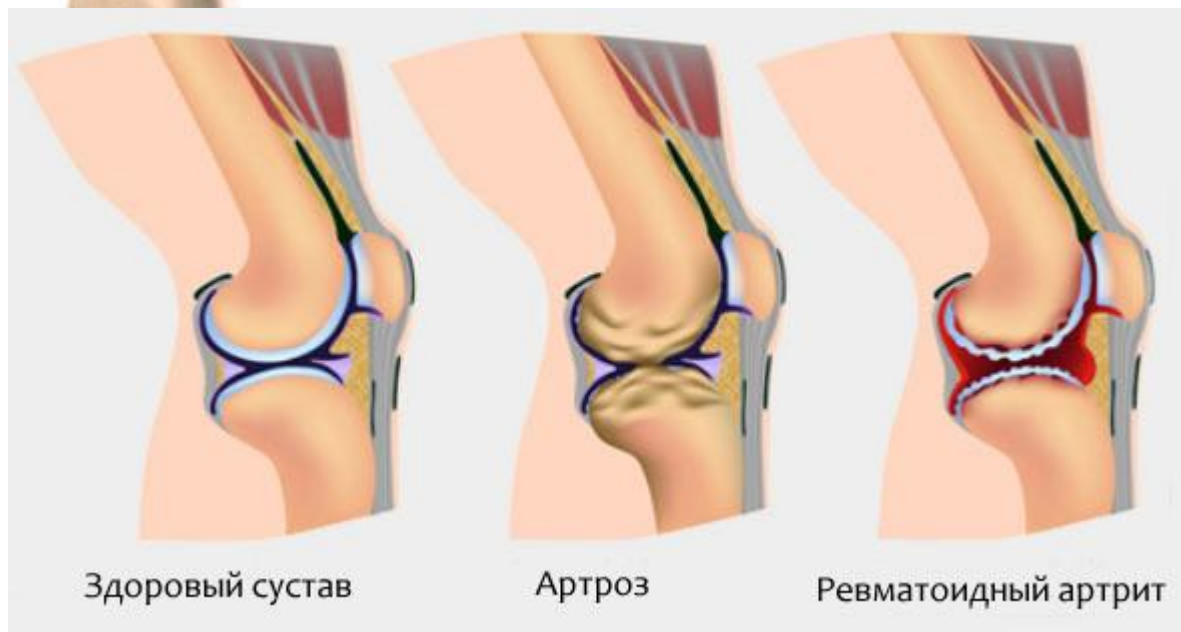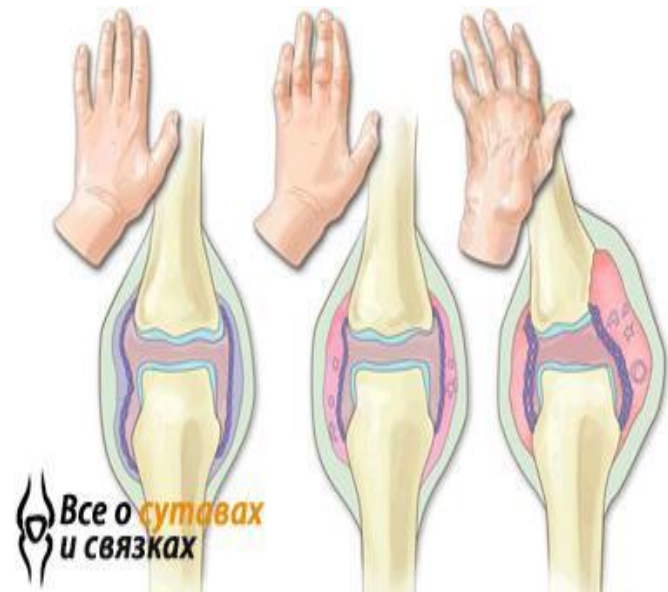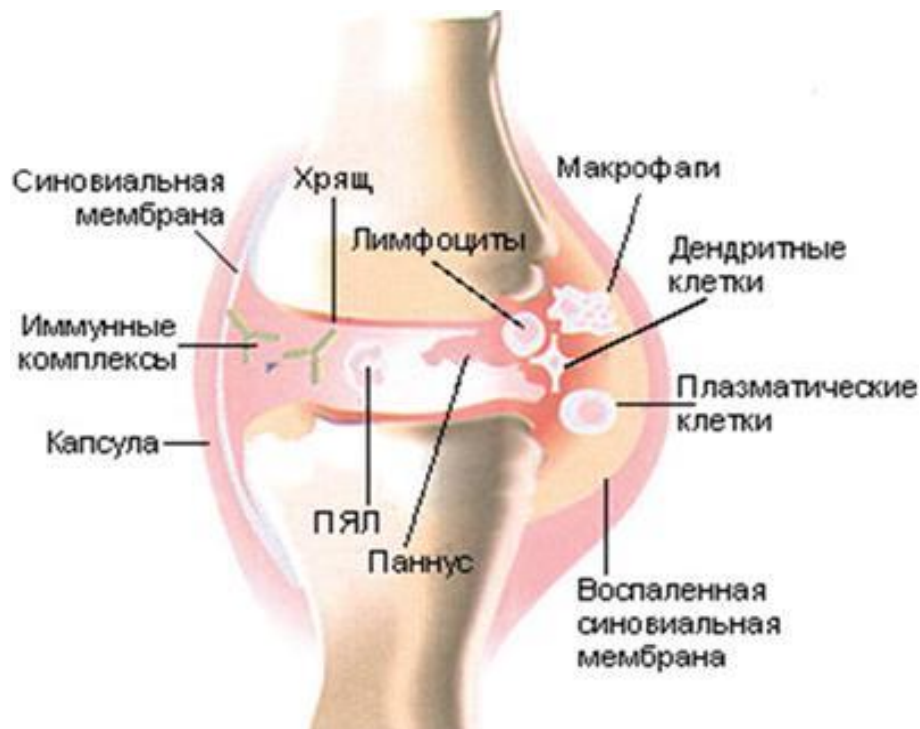Патогене

3

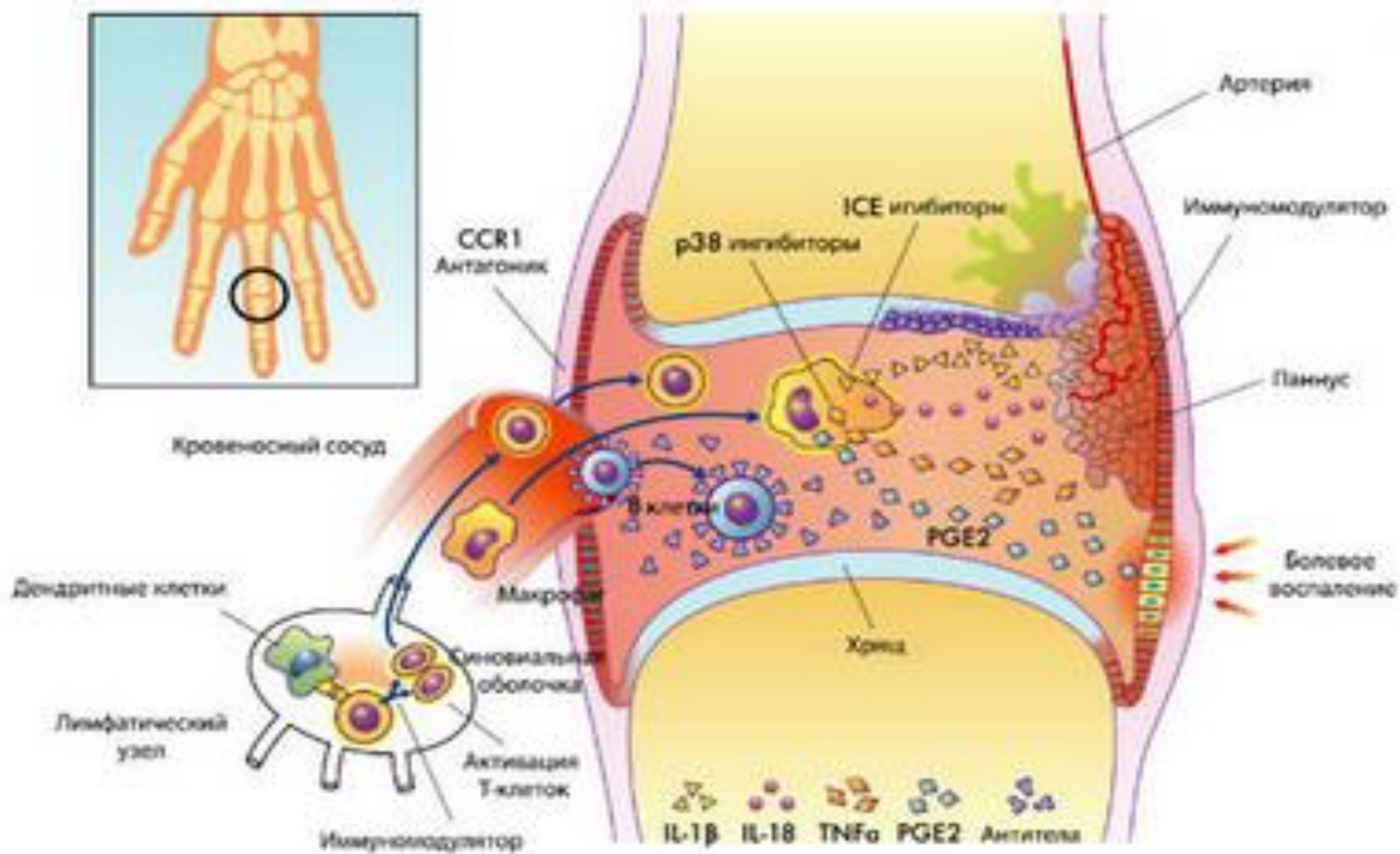
РА патогенезінің негізіне аутоиммунды генетикалық процестер жатады: олардың дамуына лимфоциттердің 1-супрессорлы функциясының жетіспеушілігі себеп болады.

Белгісіз этиологиялық фактор жауапты иммунды реакциясын туғызады. Буындардың зақымдануы сиповиальді қабығының қабынуынан басталады (сиповит), содан кейін шеміршек пен сүйектер зақымдалады.

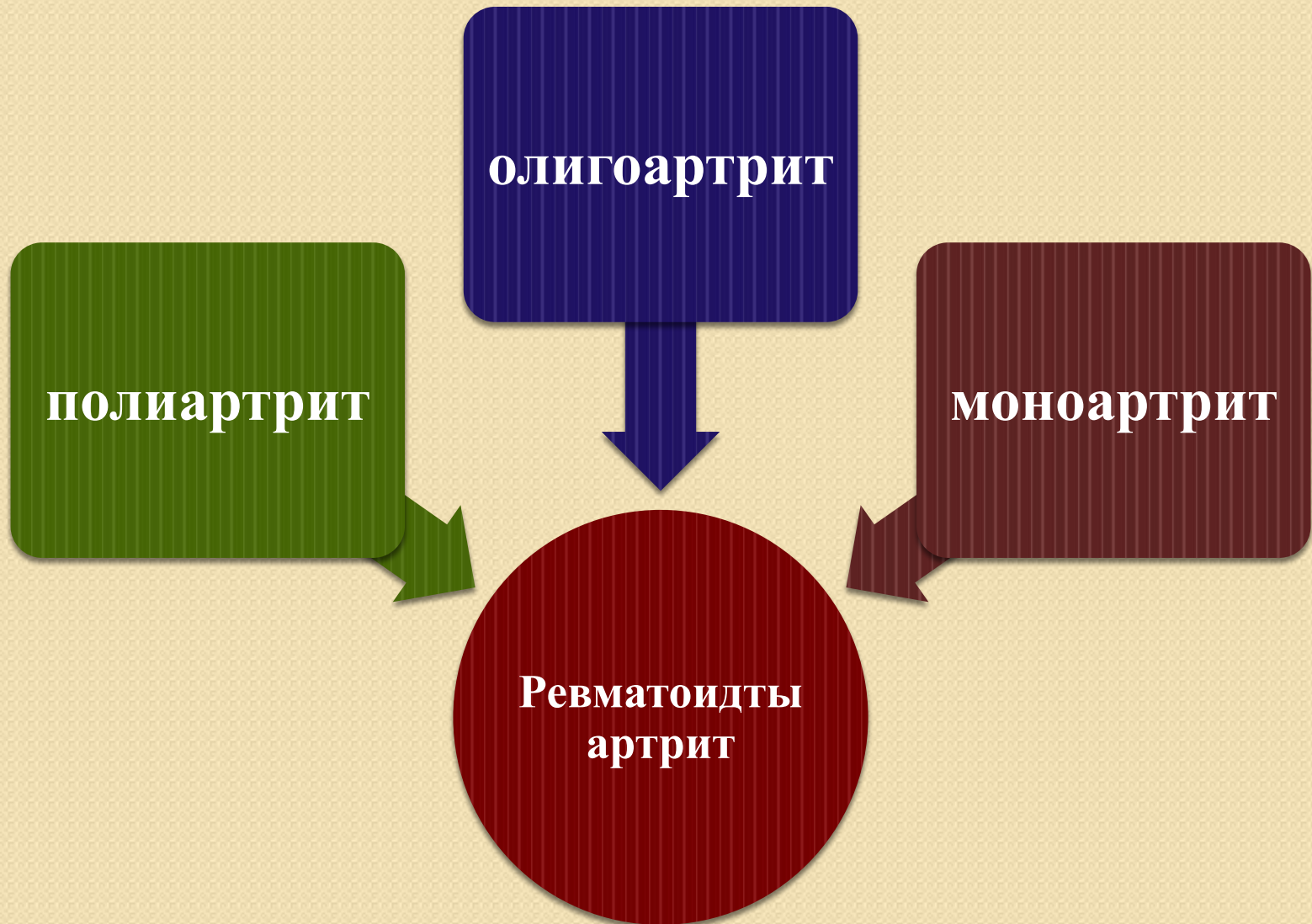




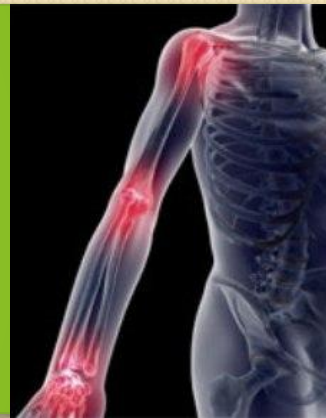Ревматоидный артрит



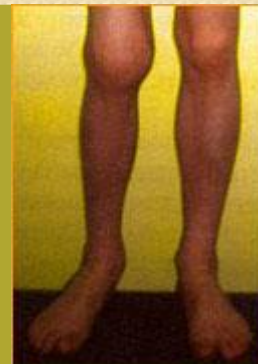Классификация



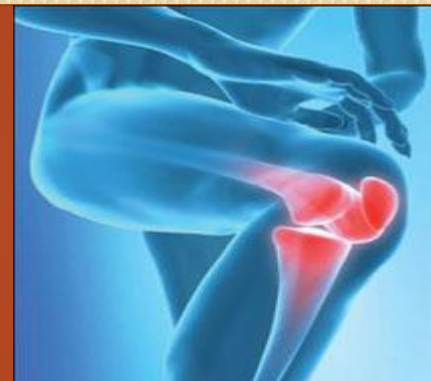Полиартрит – жедел және созылмалы бірнеше буынның қабынуы.



Олигоартрит – ауру ағымы ассиметриалды сипатпен жүретін ірі буындардың қабынуы.



Моноартрит – бір буынның қабынуы.



Жүйкелік белгілер мен ревматоидты артрит. Бұнда серозды қабықтар, өкпе, жүрек, тамырлар, көз, бүйрек, жүйке жүйесі зақымдалады. Ерекше формалары – Фелти синдромы, псевдосептикалық синдром.

Ревматоидты артрит деформациялаушы остеоартрозбен тіркестірілген.

Ювенильді ревматоидты артрит.

Арудың ағымы:

1. Баяу дамиды;
2. Тез дамиды;
3. Елеусіз дамиды;

Белсенділіктің дәрежелері:

1. Минималды;
2. Орташа;
3. Жоғары;

Ремиссив тірек-қимыл аппаратының функциональды жетіспеушілігі:

- 0 – жоқ;
- 1 – кәсіптік еңбекке қабілеттілігі шектелген;
- 2 – кәсіптік еңбекке қабілеттілігі жойылған;
- 3 – өзіне-өзі қызмет ету қабілеті жойылған.

Клиника

РА 3 сатылық клиникамен сипатталады:

I саты: - синовиальды қабатта периартикуларлы ісіну болады;

II саты: - синовиальды қабаттың жұқаруына әкелетін, жасушаның ыдырауы;

III саты: - сүйек және шеміршектің қабынуы;

- қабынған буынның деформациялануы;

- күшті ауырсыну;

- қозғалу қызметінің төмендеуі не жоғалуы (анкилоз).

Буындық синдром:

- қаттылық сезім (скованность): - таңертең 30 мин, түннің 2-ші жарты/да п.б.

- “тығыз қолғап”, “карсет” симптомы;

- қатты ауырсыну;

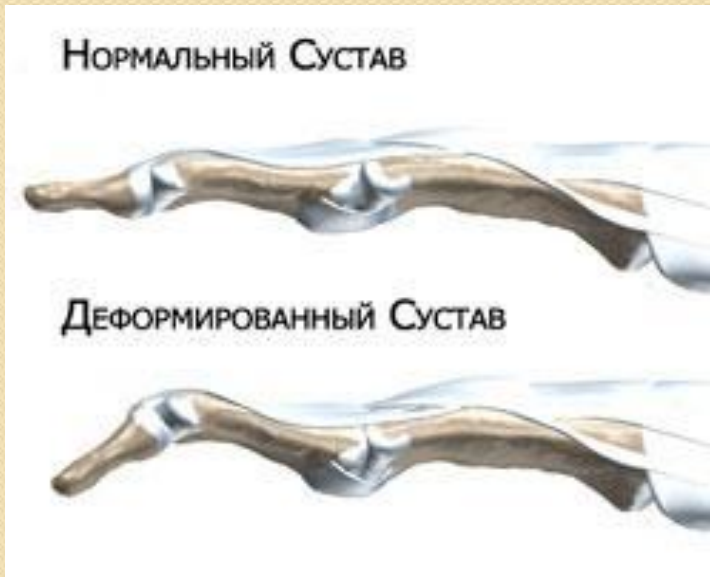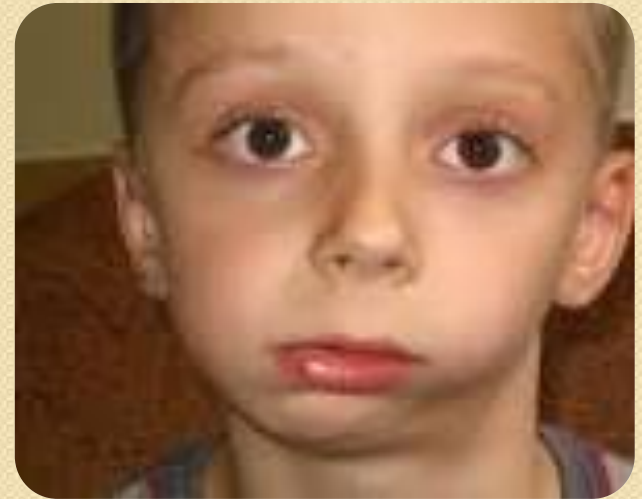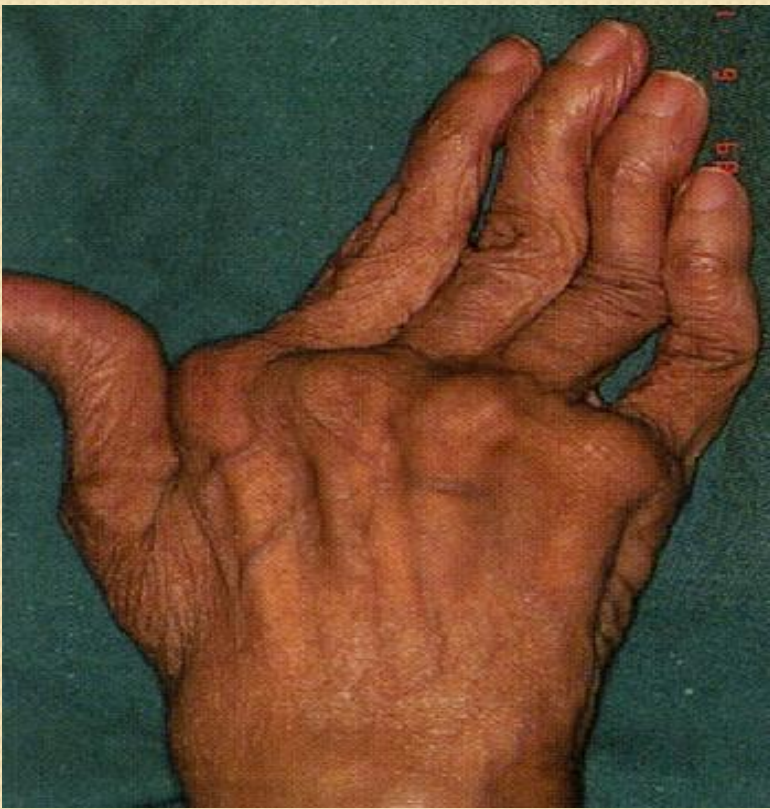- бұл синдром емнен кейінде дамуы, жалғасуымен ерекшеленеді.

- Білезік буындарының зақымдалуы білезіктің девиациясына ұшыратады (саусақтар шынтаққа қарай қисаяды).

“морждың жүзу қанаты” деп аталады.

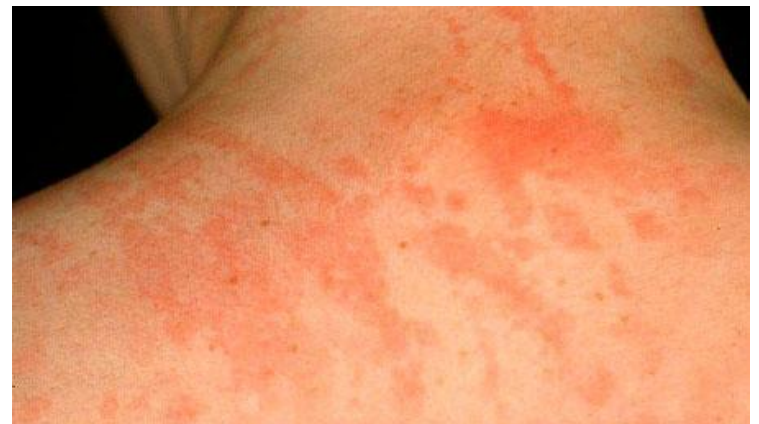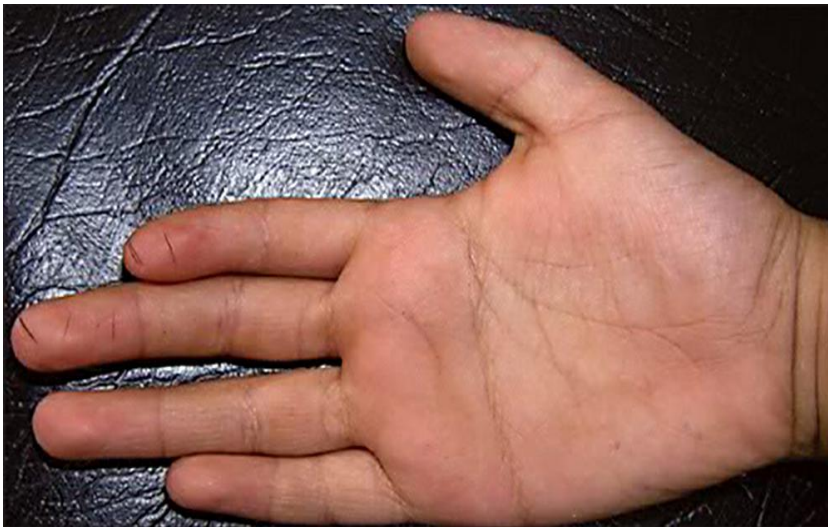
- Содан кейін қолдың саусақтары деформацияға ұшырап, “аққу мойыны” тәрізді болады.

Бұл белгі –



Клиникалық және ауру ағымына қарай:

- 1.Классикалық түрі.
- 2.Моно – олигоартрит.
- 3.Псевдосептикалық синдром.
- 4.Фелти синдромы.
- 5.Стилла синдромы.
- 6.Продромальды синдромдар.
- 7.Ішкі ағзалық синдромдар.



Бұлшық еттерінің зақымдалуы: бұлшық еттер атрофияға ұшырайды, олардың күші мен тонусы төмендейді.

Терісінің зақымдануы: терілері жұқарады, құрғақ болады, тері асты қан құйылулар пайда болады (энхимоздар).

Асқорыту жүйесі де зақымданады.

- Науқастың тәбеті төмендейді;
- эпигастрий аймағында ауырлық сезім пайда болады;
- іші кебеді;
- тілі қабыршықтанады.
- кейбір науқастарда АОЖ дамиды;
- науқастарда созылмалы энтерит, колит дамуы мүмкін;
- онда науқастарда іш ауырсынулары ;
- үлкен дәретінің бұзылуы пайда болады.
- РА ауыр түрінде бауыр ұлғаюы мүмкін;

Тыныс алу мүшелерінің зақымдануы:

-Құрғақ және экссудативті плеврит, плевмонит, бронхиолит дамуы мүмкін.

Жүректің зақымдануы: эндокардит, миокардит, перикардит, жүрек ақауы, митральды клапанның жетіспеушілігі дамиды.

Бүйректің зақымдануы: гломерулонефрит, бүйрек амилоидозы дамиды.

Жүйке жүйесі зақымданғанда: перифериялық ишемиялық нейропатия, полиневрит, вегетативті жж-ң функционалды бұзылыстары.

Лабораториялық зерттеулер.

ЖҚА: - нормохромды анемия; лейкоцитоз; ЭТЖ ↑.
Диспротеинемия анықталады – альбуминдер ↓, глобулиндер ↑;
Фибриноген ↑.

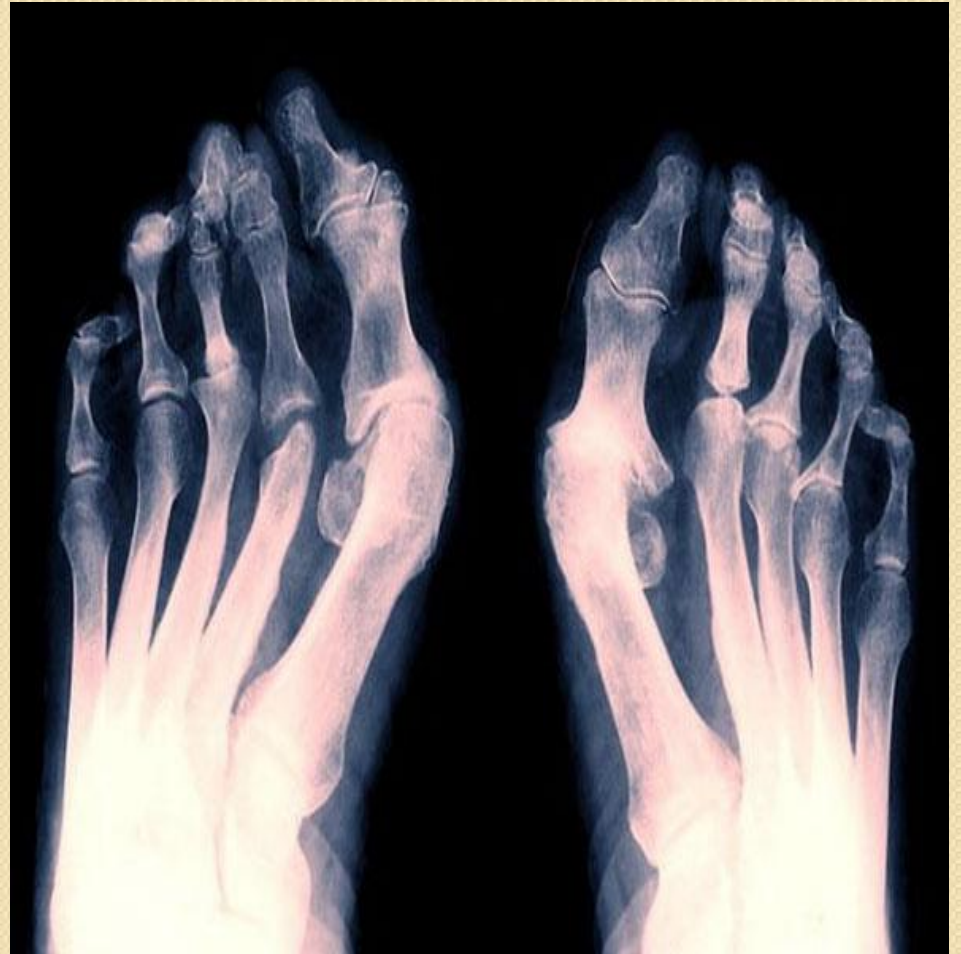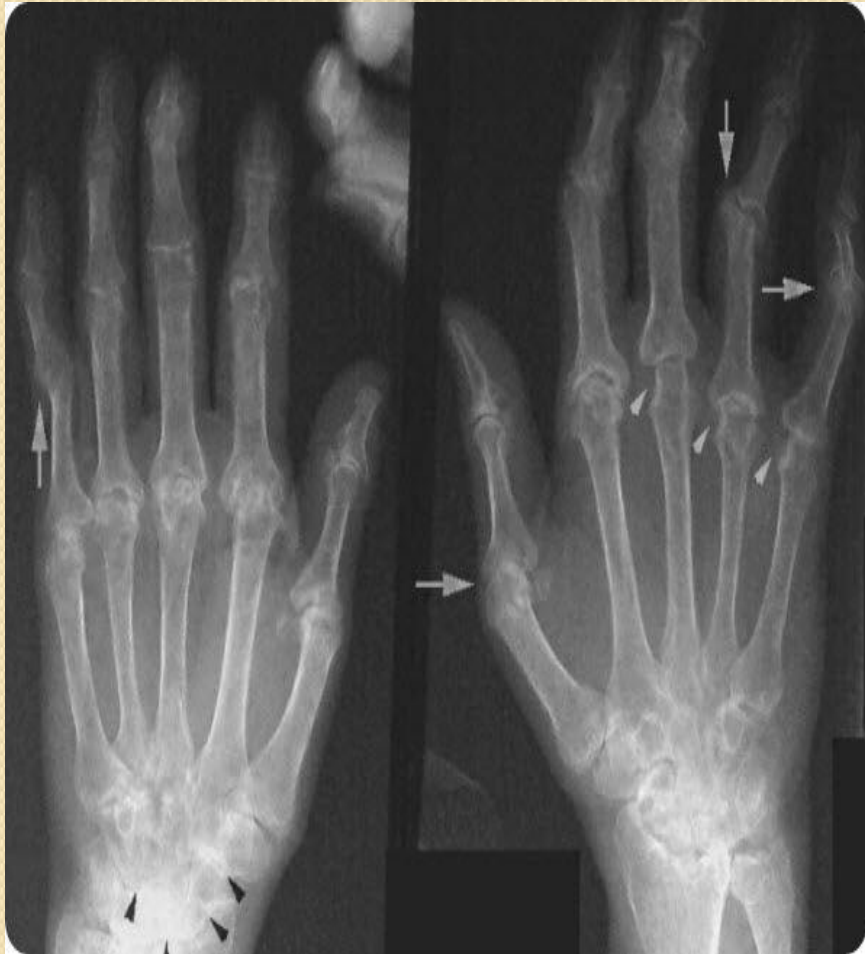Иммунологиялық зерттеулер.

Ревматоидты фактор анықталады;
Т-лимфоциттер саны азаяды.

Инструменталды зерттеулер.

Р: - эпифизарлы остеонороз; буын саңылауының тарылуы;
шеттік ойықтар.

Радиоизотопты зерттеу технеций 99-бен жүргізіледі – бұл
буындардың синовиальды қабатында жиналады.



Емі. Қабынуға қарсы препараттар.

1. Стероидты емес қабынуға қарсы препараттар:

- саницил қыш. туындылары: **Аспирин** 1г*4рет/тәул. тамақтан кейін;
Аспизол к/т, б/е (АОЖ, эрозивті гастрит, бронх демікпесі, геморрагиялық диатезде қолданбайды).
- пирозолон туынд.: **Бутадион** 0,15г*2-4рет/тәул.;
Реопирин 0,125г*3-4рет/тәул.;
Бенетазон 0,025г*4-6рет/тәул.
- индолсірке қыш. туынд.: **Индометацин** 0,025г;
Суминак 400мг*3рет/тәул. тамақтан кейін;
- пропион туынд.: **Ибупрофен** 200мг;

2. Кортикостероидты қабынуға қарсы препараттар:

- Преднизалон 0,005г;
- триамцинолон;
- пеналог 40мг –б/е;
- метилпреднизалон 0,004г.

3. Базисті препараттар:

- 1) Алтын препараттары (кризанол, санкризин).
- 2) Иммунодепрессанттар – цитостатиндер (геуран, азатиоприн, метотрексал).
- 3) Д – пеницилламин (купренил).
- 4) 4 – аминохиномин препараттар (делагия, планвенил).
- 5) Сульфаниламидты препараттар (сульфасалазин, салазоперидазин).
- 6) Энцефабол.
- 7) Циклосбрин.
- 8) Иммунодепрессант метациклин.
- 9) Гемосорбция плазмаферез, криоферез, гипербариялық оксигенация.

Физиотерапиялық ем.

- Дименсидпен электрофорез;
- Буындарды УК сәулесімен емдеу;
- Магнитотерапия;
- Гидрокортизонмен фонофорез.

Емдік Д/Ш және Массаж.

Мақсаты:

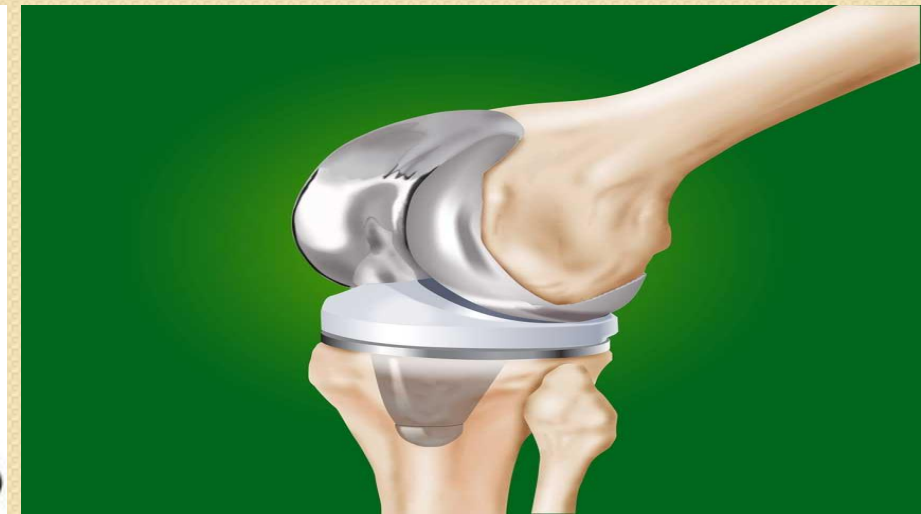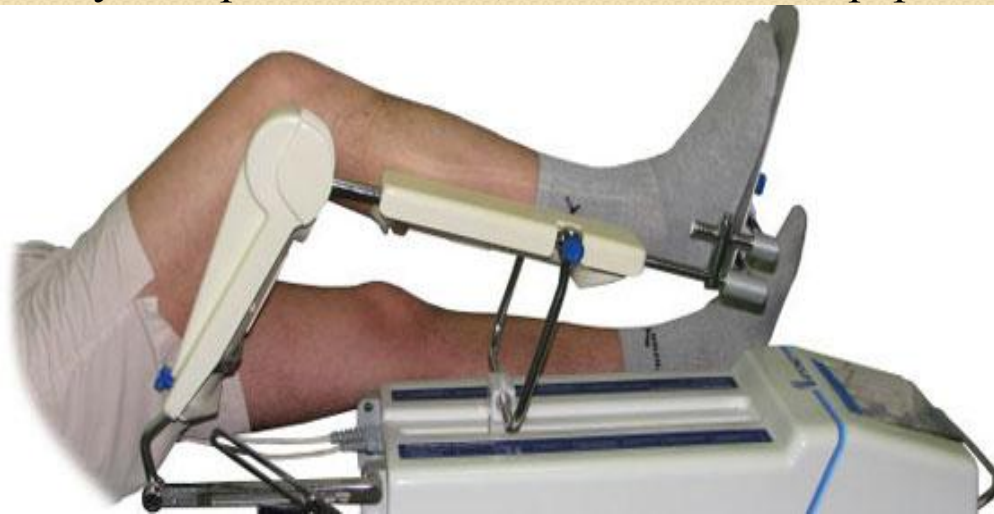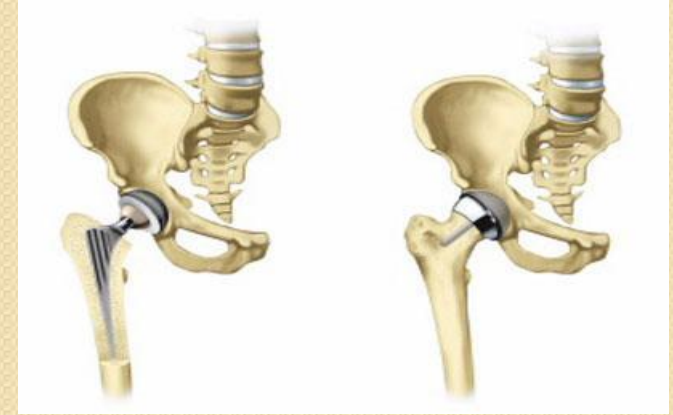
1. Зақымдалған буындар аймағындағы б/еттерін қатайту;
2. Физ. жаттығулар арқ. буындар деформациясының алдын алу;
3. Зақымдалған буындарды жаттығуға үйрету.

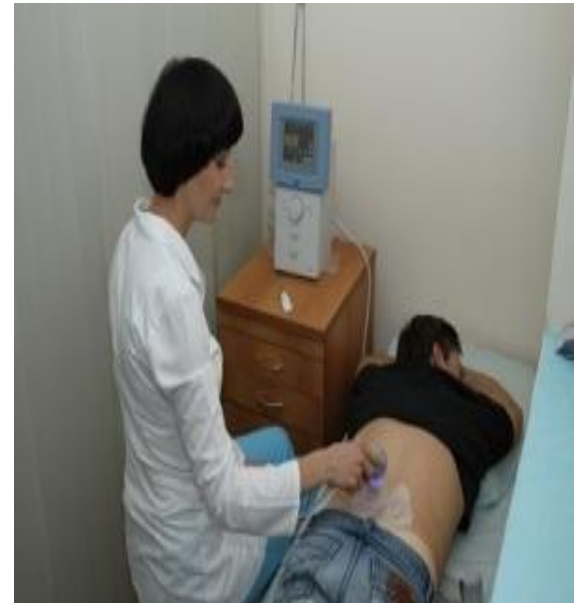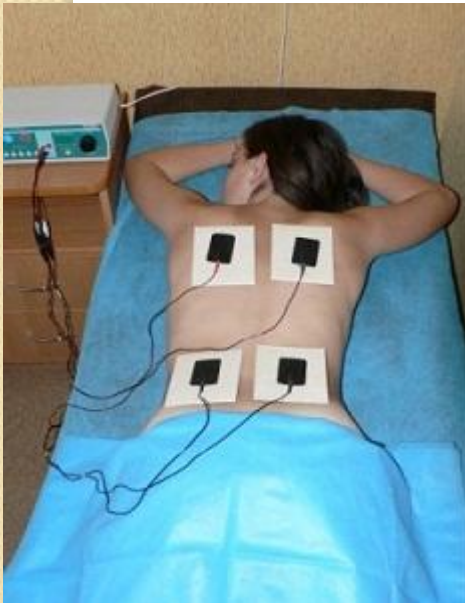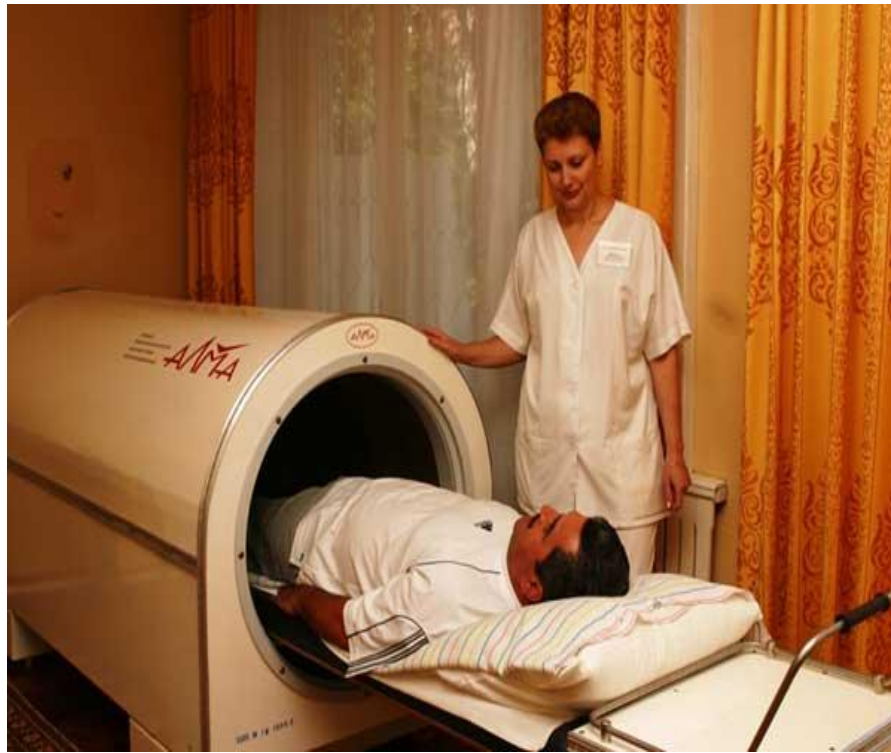Санаторлы – курорттық ем.

Белсенді емес фазасында не белсенділіктің минимальды түрінде қолд. Радоны бар курорттар ұсынылады.

Хирургиялық ем.

РА хир.ем тізе және жамбас буындарына протез салу үшін жасалады. Ұсақ буындар зақымдалса, синовэктомия, артропластика жасалады.





**НАЗАРЛАРЫҢЫЗҒА
РАХМЕТ!**

