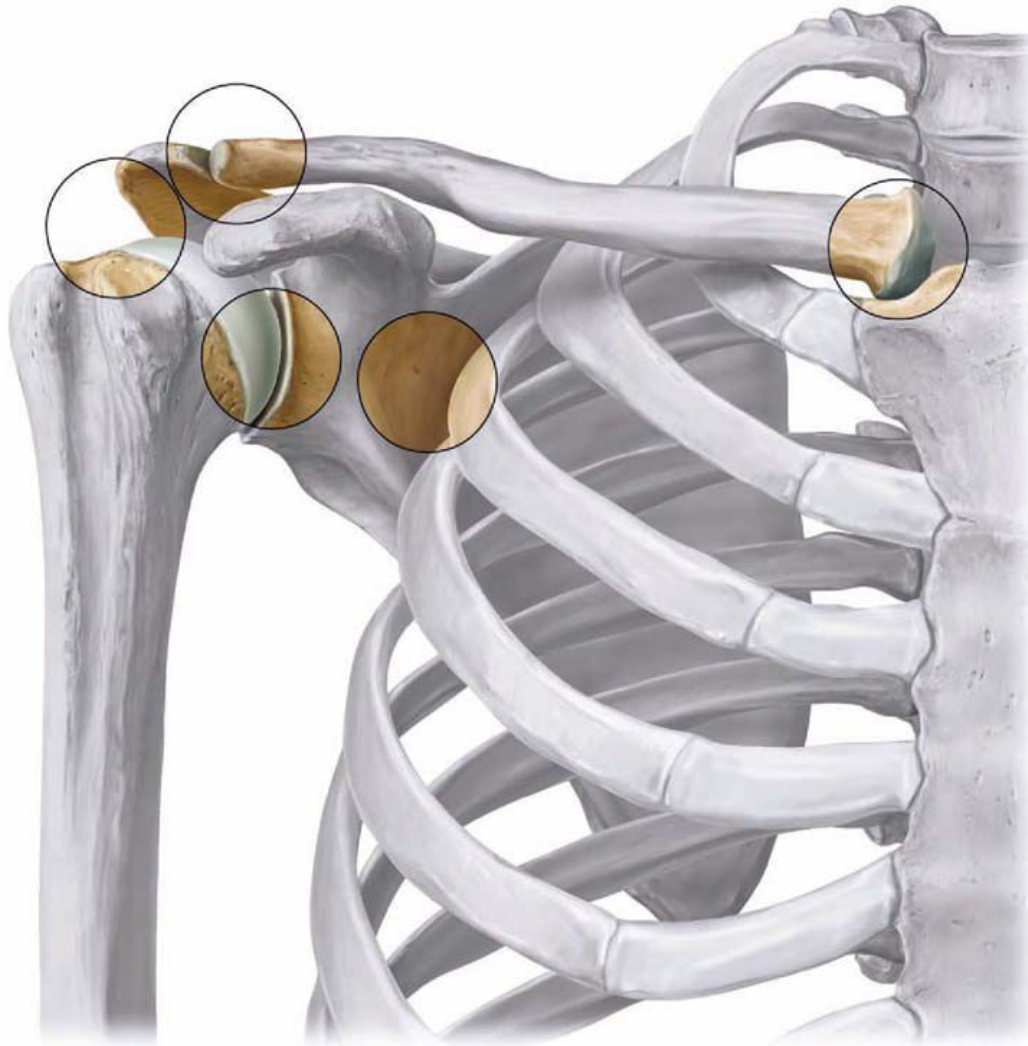


Połączenia kości kończyny górnej

Połączenia kości kończyny górnej



Połączenia kości obręczy barkowej

- **Staw mostkowo-obojczykowy**

- powierzchnie stawowe

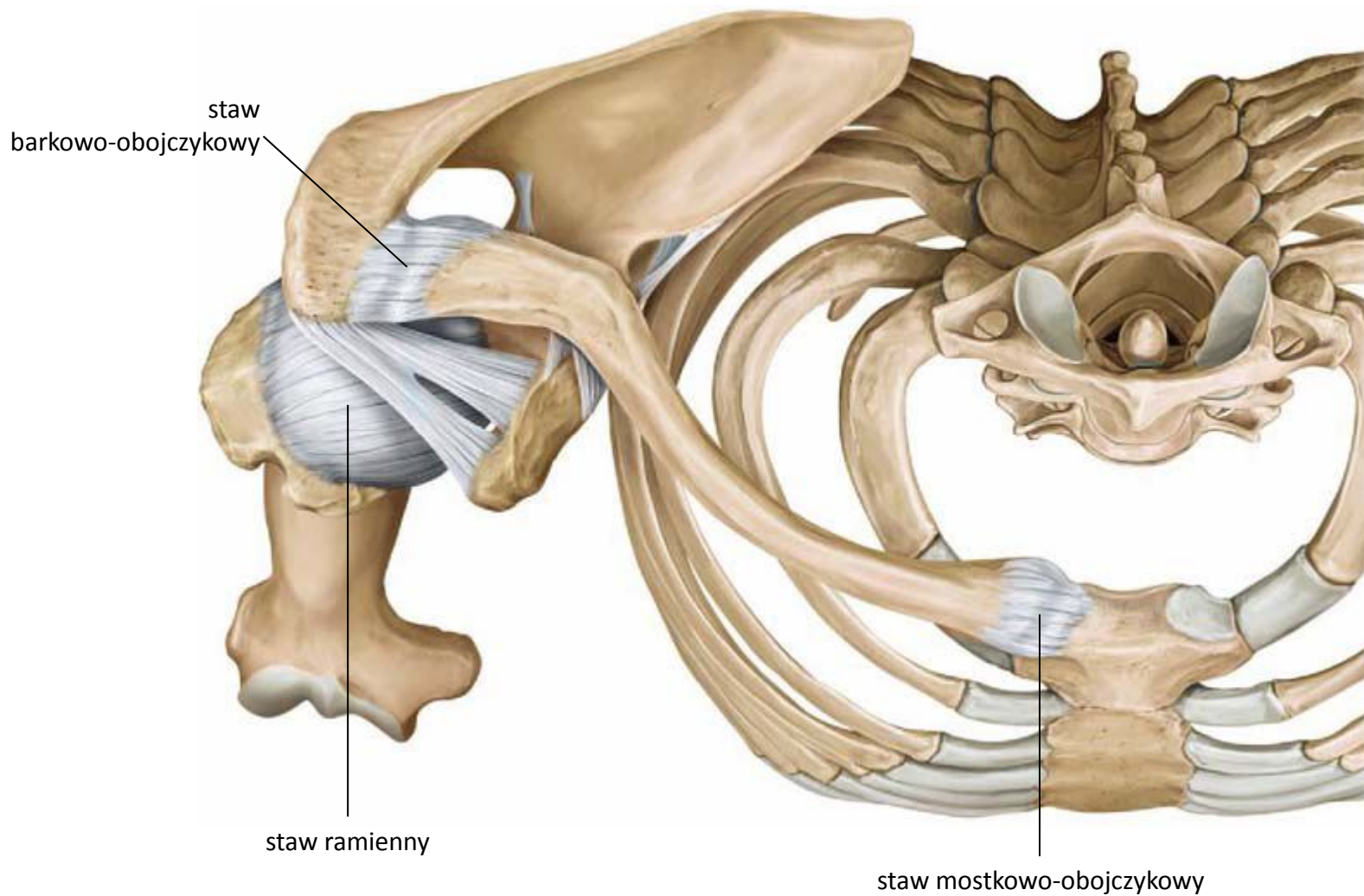
- na mostku – wcięcie obojczykowe rękojeści mostka
- na obojczyku – powierzchnia stawowa mostkowa mostkowego końca obojczyka

- ruchy obojczyka w stawie:

- unoszenie – opuszczanie
- wysuwanie – cofanie
- skręty wokół osi długiej obojczyka

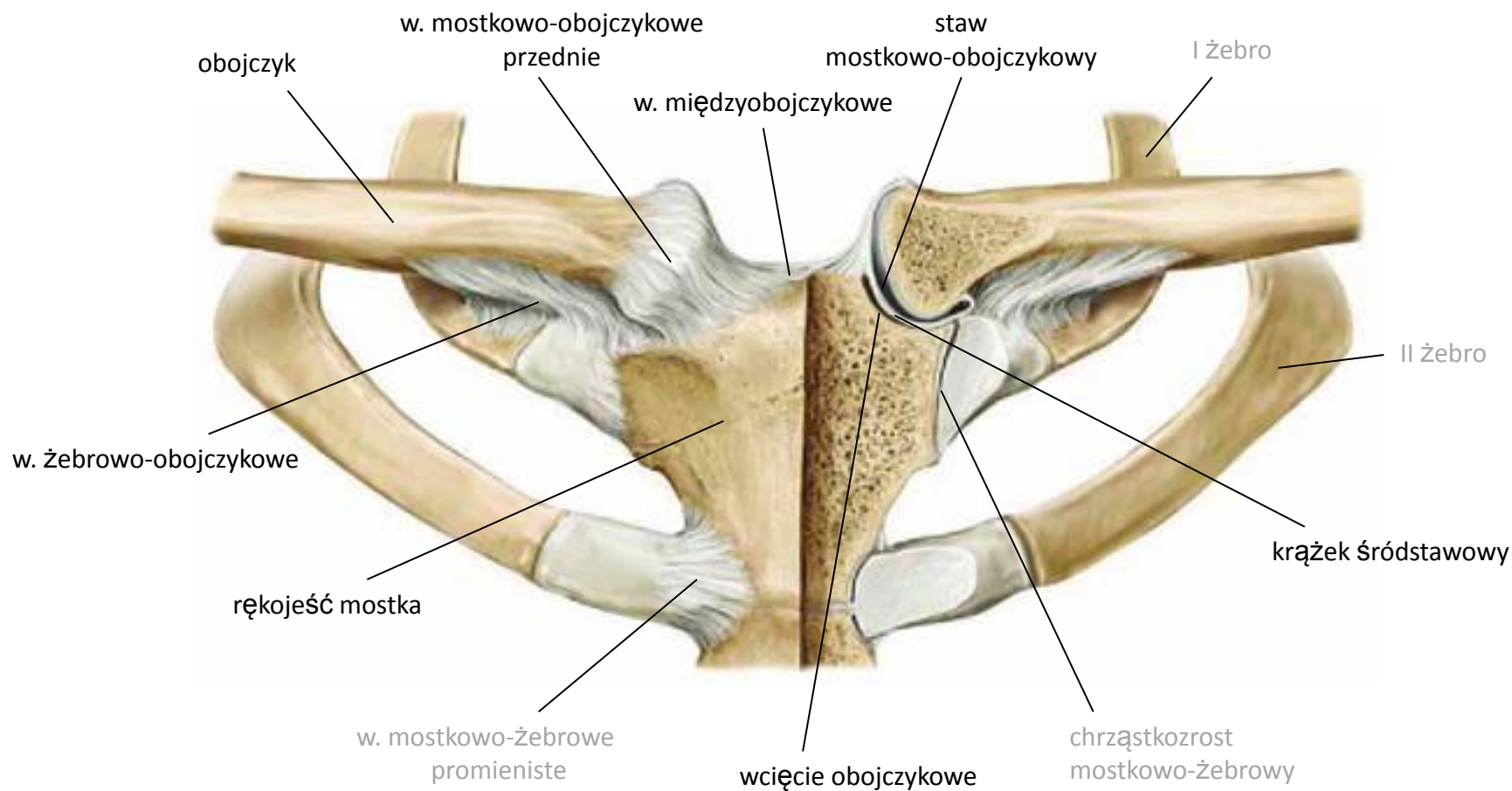
- ruchy obojczyka są sprzężone z ruchami łopatki

Połączenia kości kończyny górnej



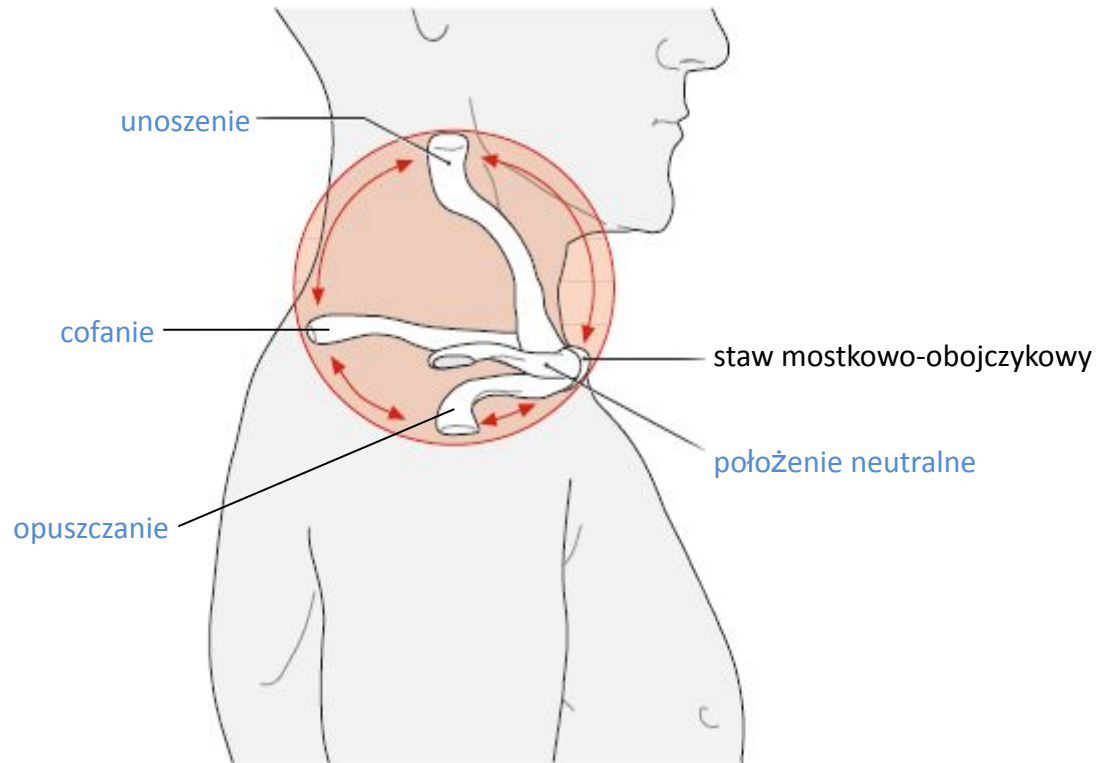
widok od góry

Staw mostkowo-obojczykowy



widok od przodu

Ruchy obojczyka



widok od strony bocznej

Połączenia kości obręczy barkowej

- **Staw barkowo-obojczykowy**

- powierzchnie stawowe

- na obojczyku – powierzchnia stawowa barkowa barkowego końca obojczyka

- na łopatce – powierzchnia stawowa barkowa wyrostka barkowego łopatki

- ruchy łopatki w stawie:

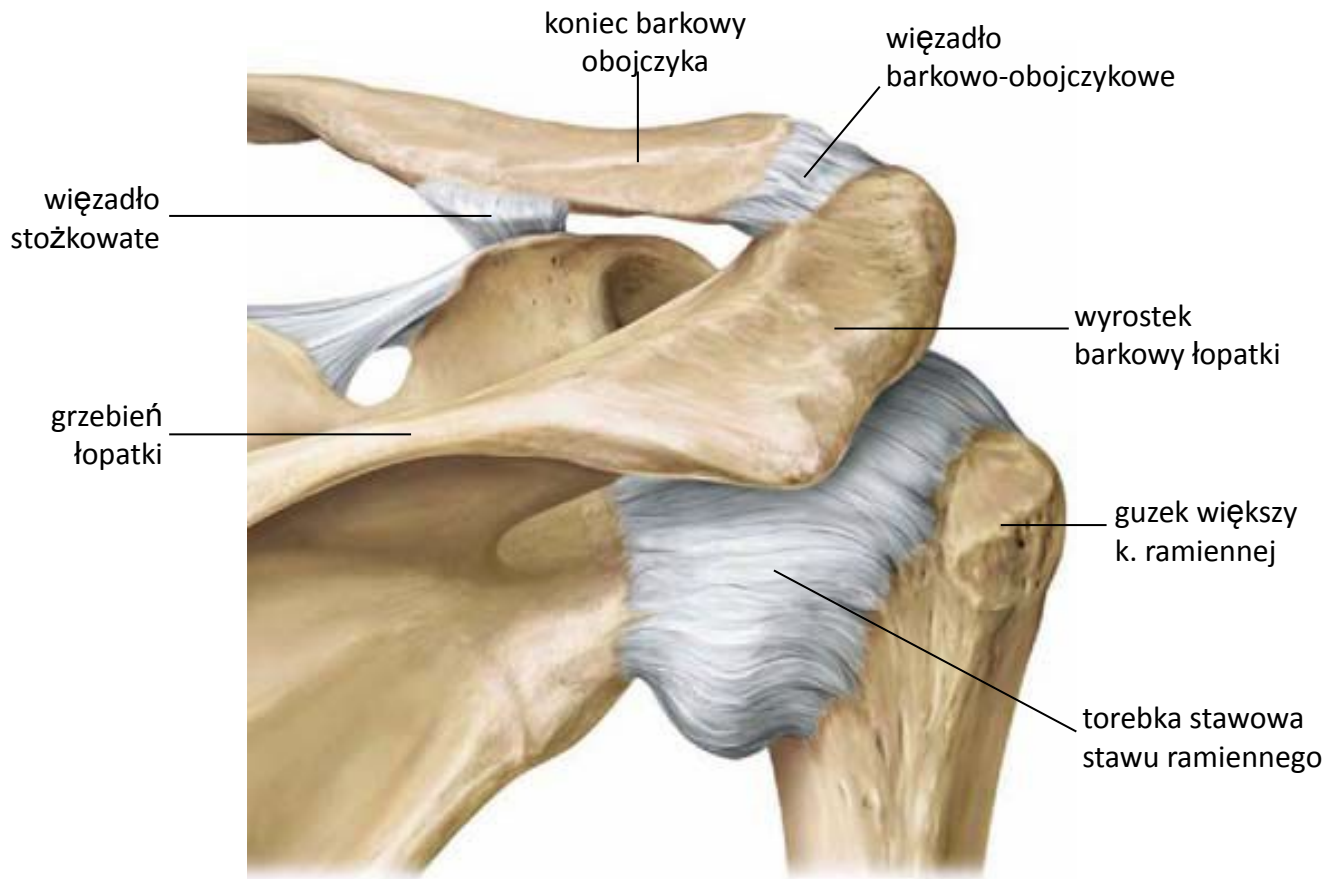
- unoszenie – opuszczanie

- odwodzenie – przywodzenie

- skręt na zewnątrz – skręt do wewnątrz

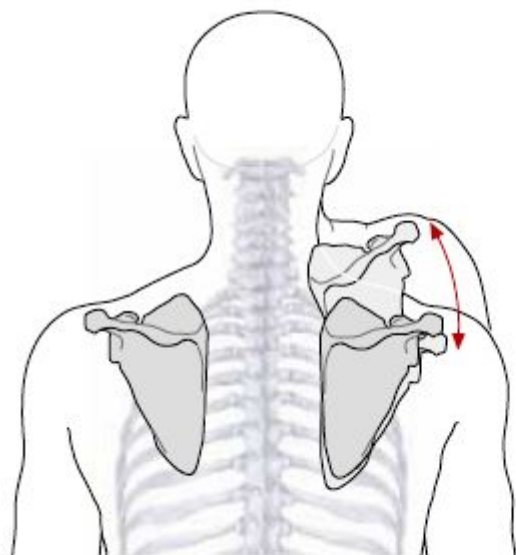
- ruchy łopatki są sprzężone z ruchami obojczyka

Staw barkowo-obojczykowy i ramienny

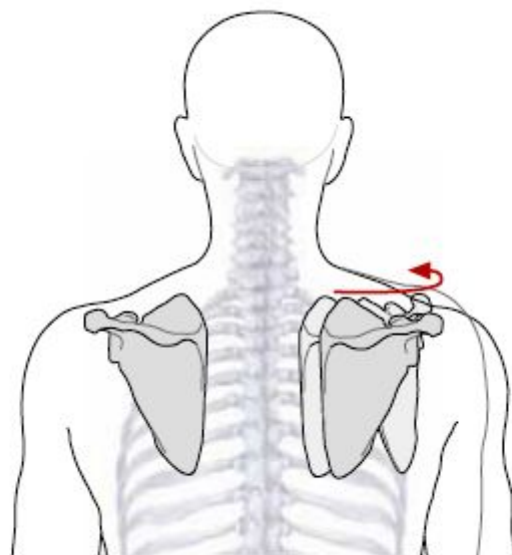


widok od tyłu

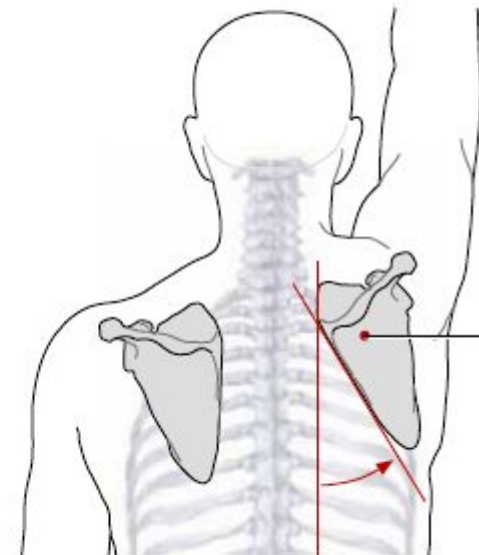
Ruchy łopatki



unoszenie
opuszczanie



odwodzenie
przywodzenie



skręty nazew.
skręty do wew.

Połączenie kończyny górnej wolnej z obręczą kończyny górnej

- **Staw ramienny**

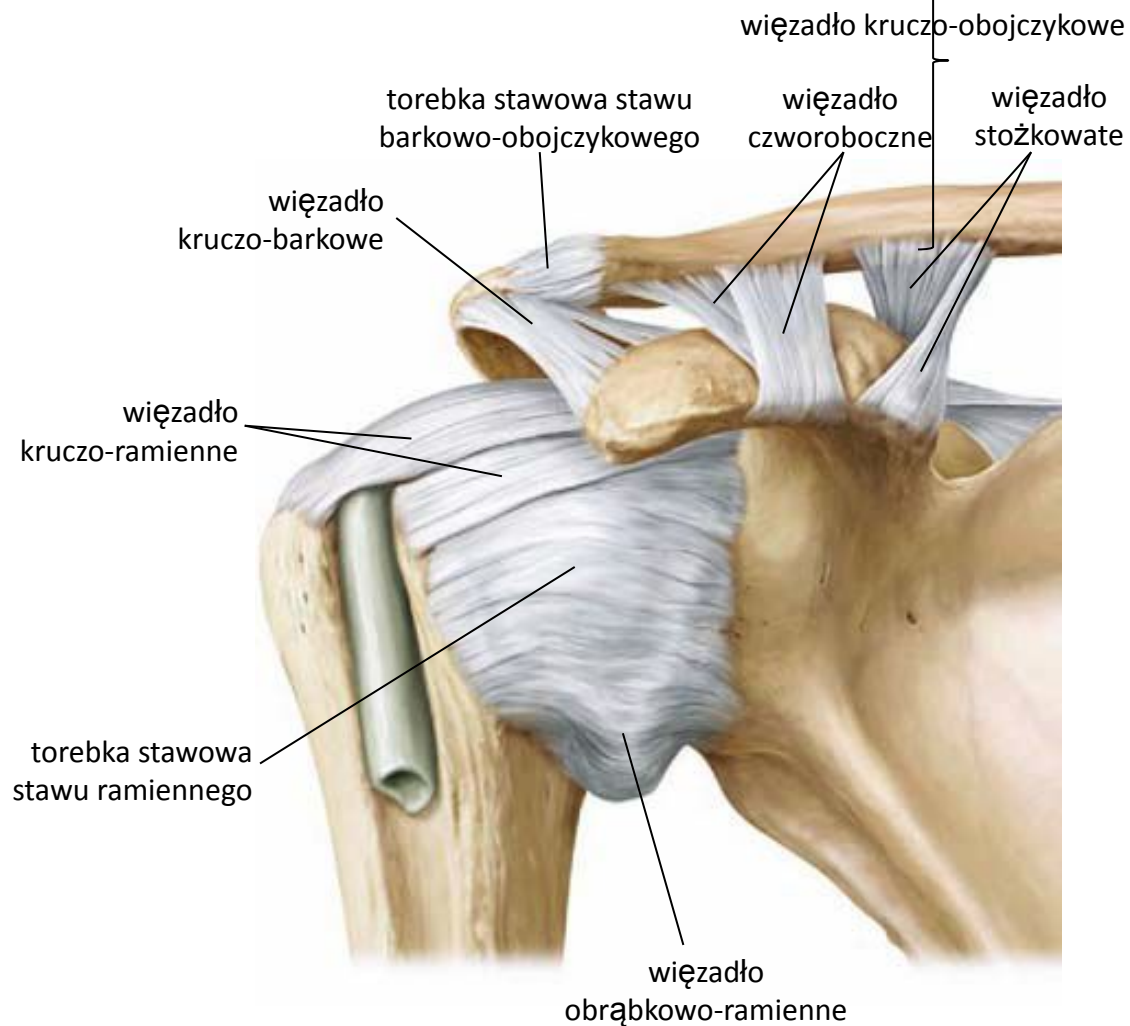
- powierzchnie stawowe

- na łopatkce – wydrążenie panewkowe
 - na k. ramiennej – głowa

- ruchy w stawie:

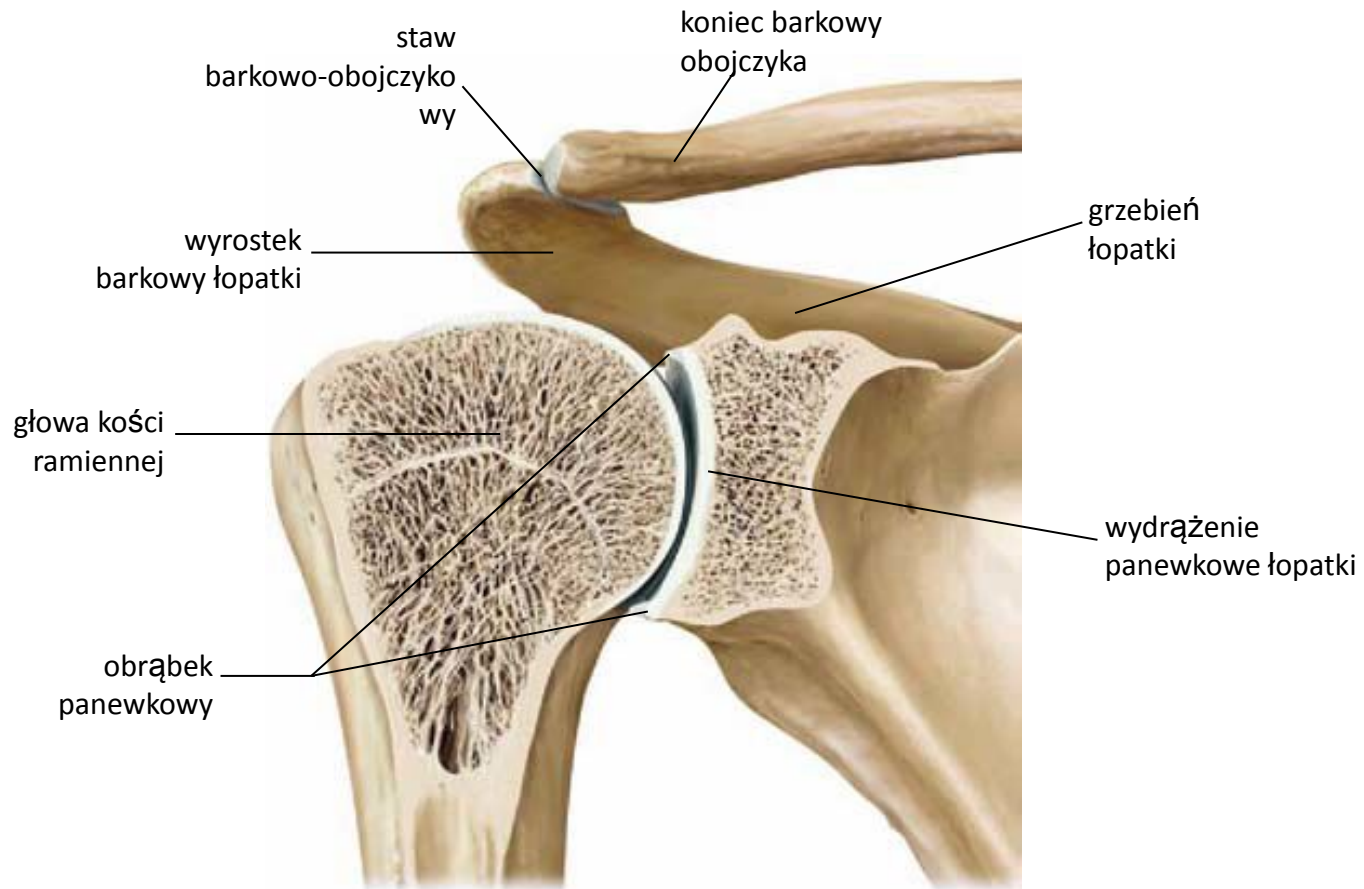
- zginanie – prostowanie
 - odwodzenie – przywodzenie
 - odwracanie – nawracanie

Staw ramienny



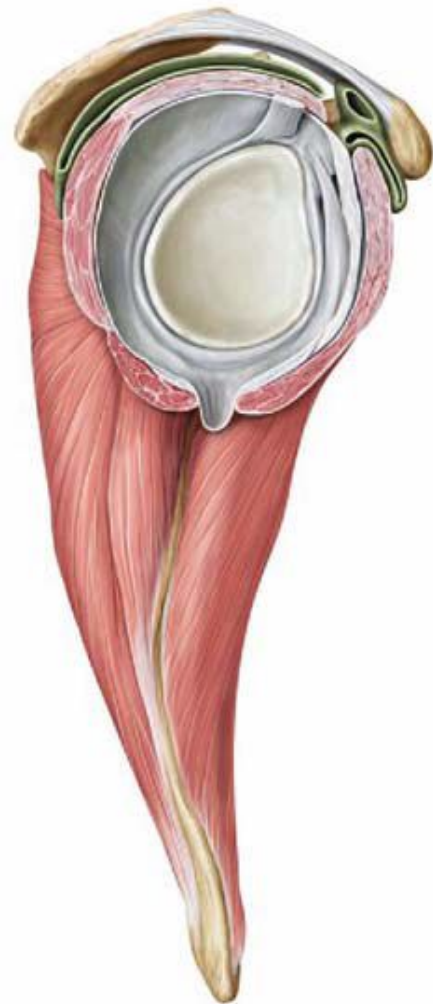widok od przodu

Staw ramienny



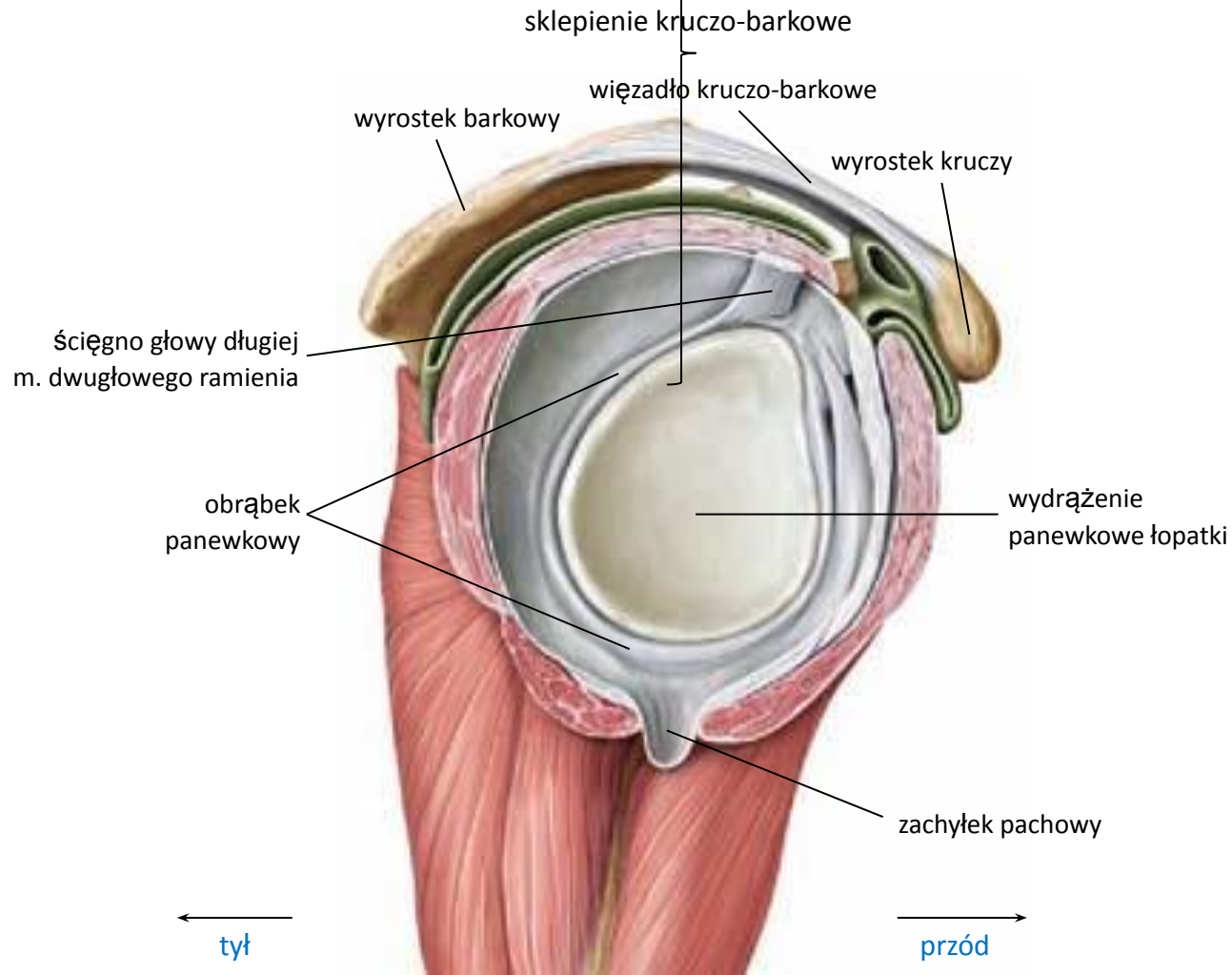
widok od przodu (przekrój czołowy)

Staw ramienny



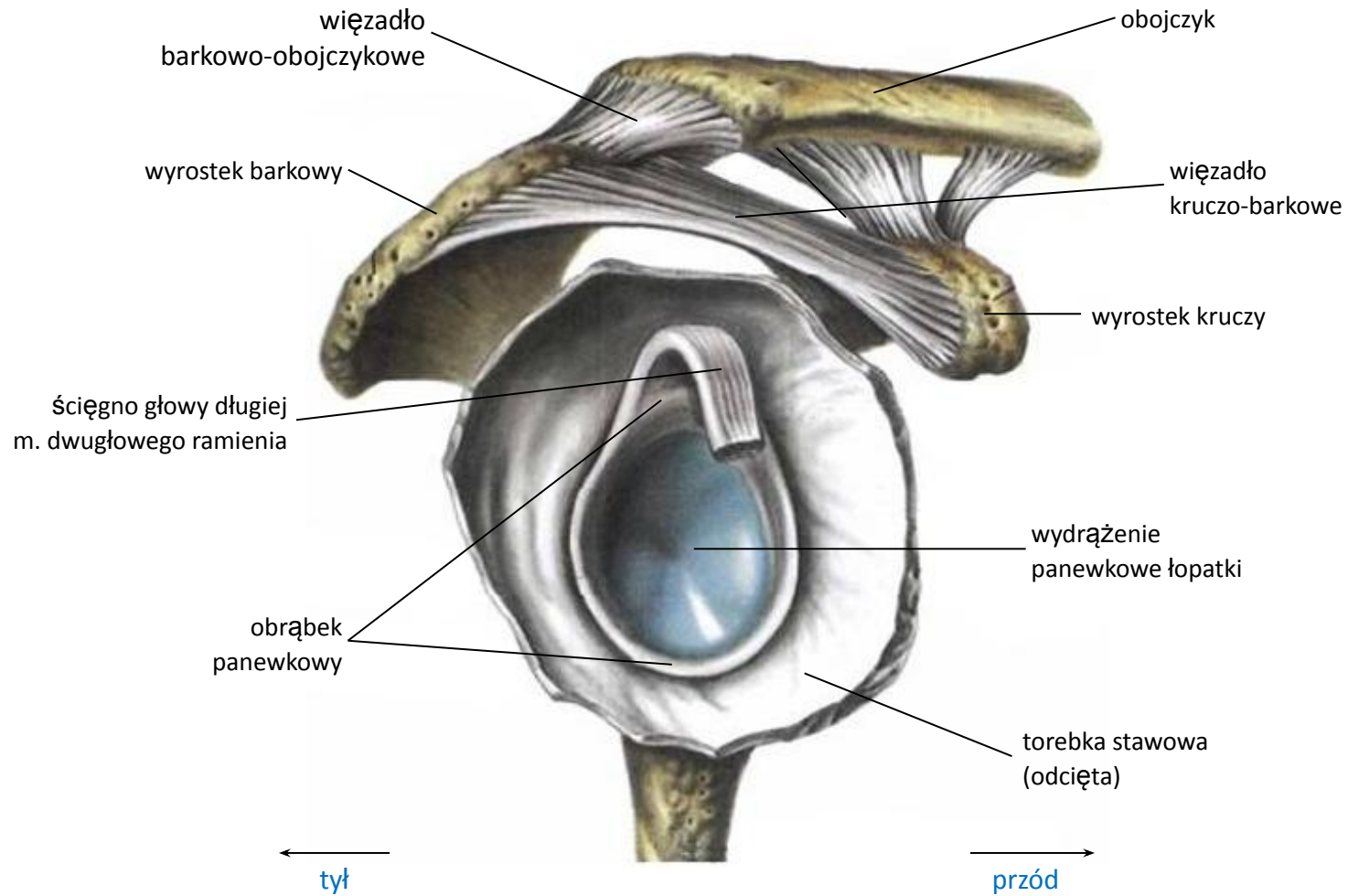
widok od strony bocznej

Staw ramienny



widok od strony bocznej

Staw ramienny



widok od strony bocznej

Połączenia kości ramienia i przedramienia

- **Staw łokciowy**

- **staw ramiennieo-łokciowy** - powierzchnie stawowe:

- na k. ramiennej – bloczek
- na k. łokciowej – wcięcie bloczkowe

- **staw ramiennieo-promieniowy** - powierzchnie stawowe:

- na k. ramiennej – główka
- na k. promieniowej – dołek głowy

- **staw promieniowo-łokciowy bliższy** – pow. stawowe:

- na k. promieniowej – obwód stawowy głowy
- na k. łokciowej – wcięcie promieniowe

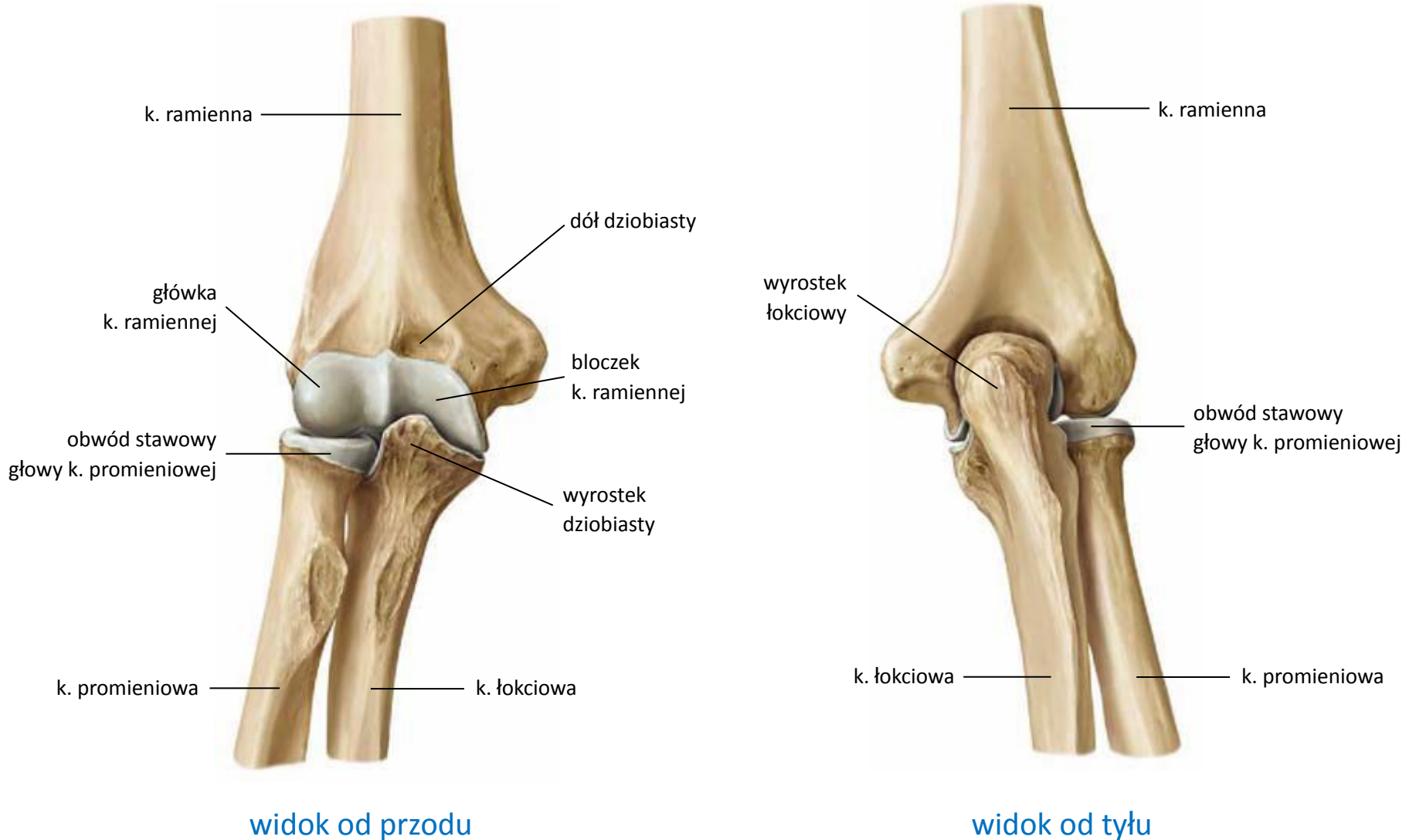
Połączenia kości ramienia i przedramienia (c.d.)

- **Staw łokciowy**

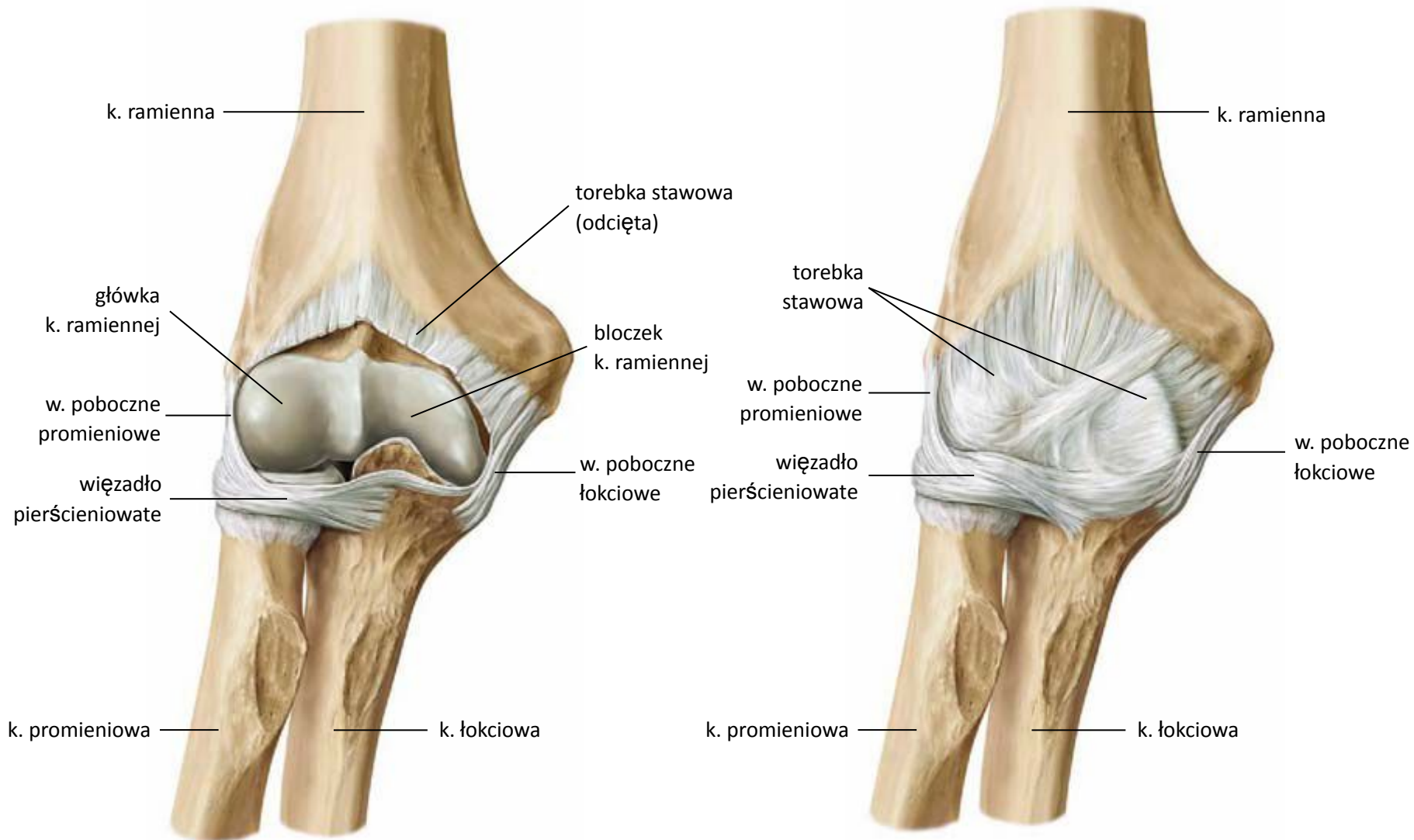
- ruchy w stawie:

- zginanie – prostowanie
- odwracanie – nawracanie

Staw łokciowy

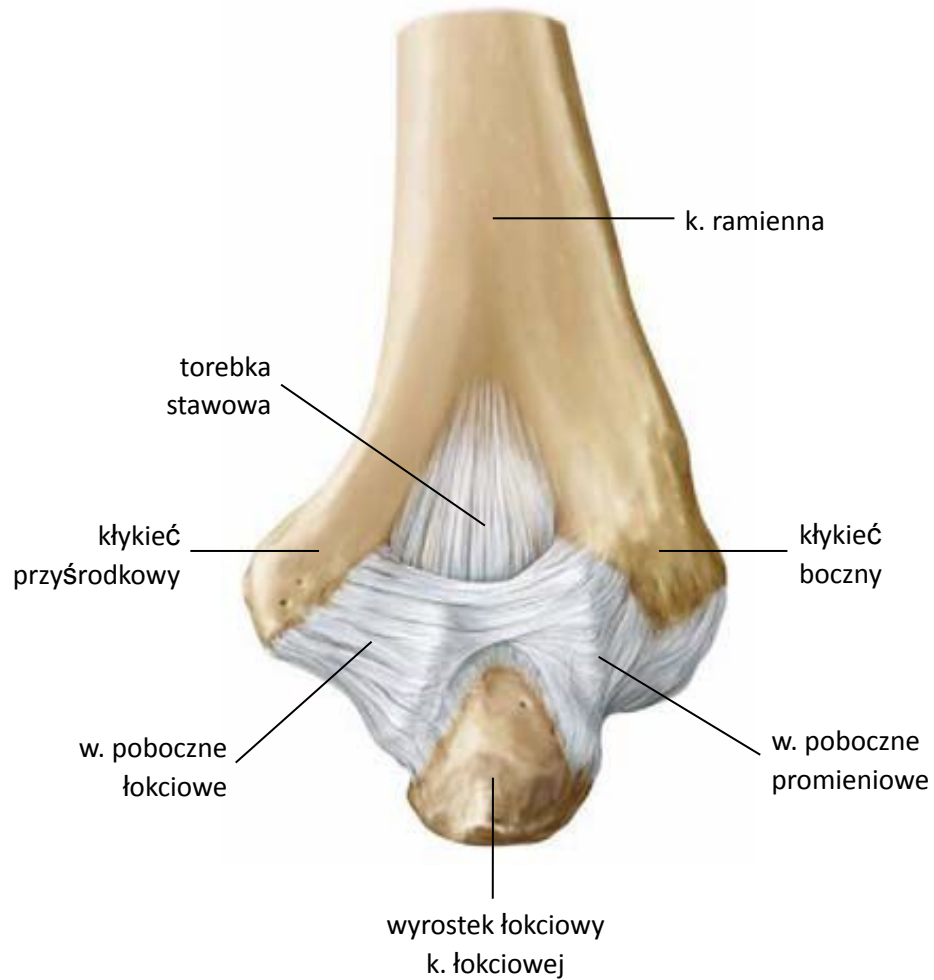


Staw łokciowy



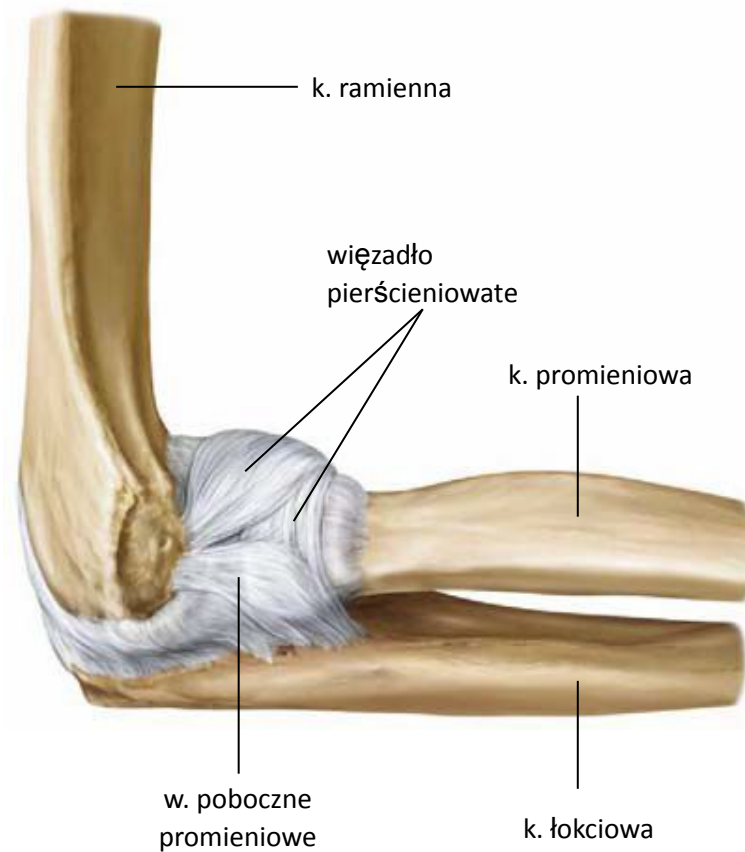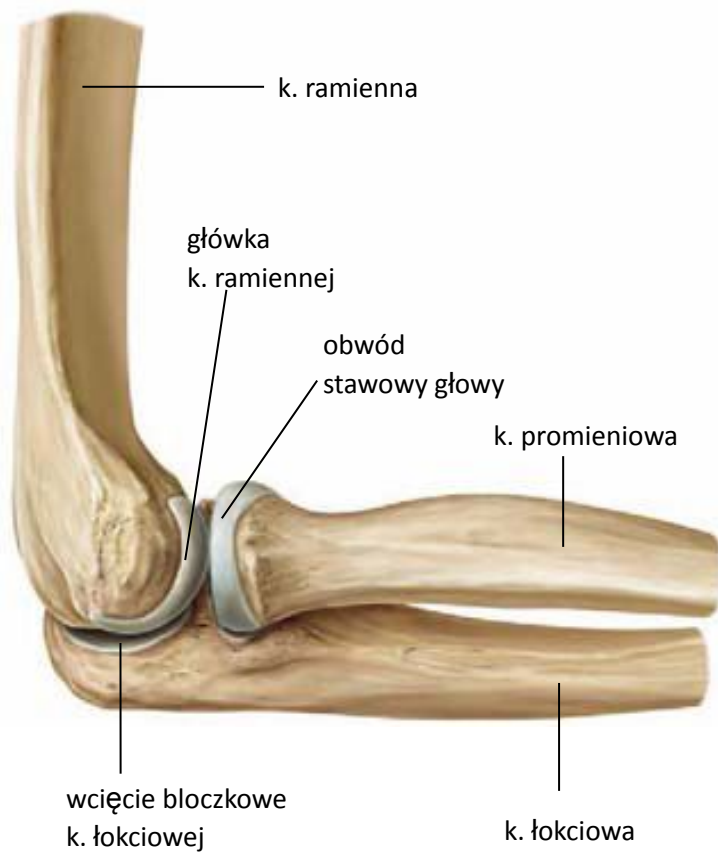widok od przodu

Staw łokciowy



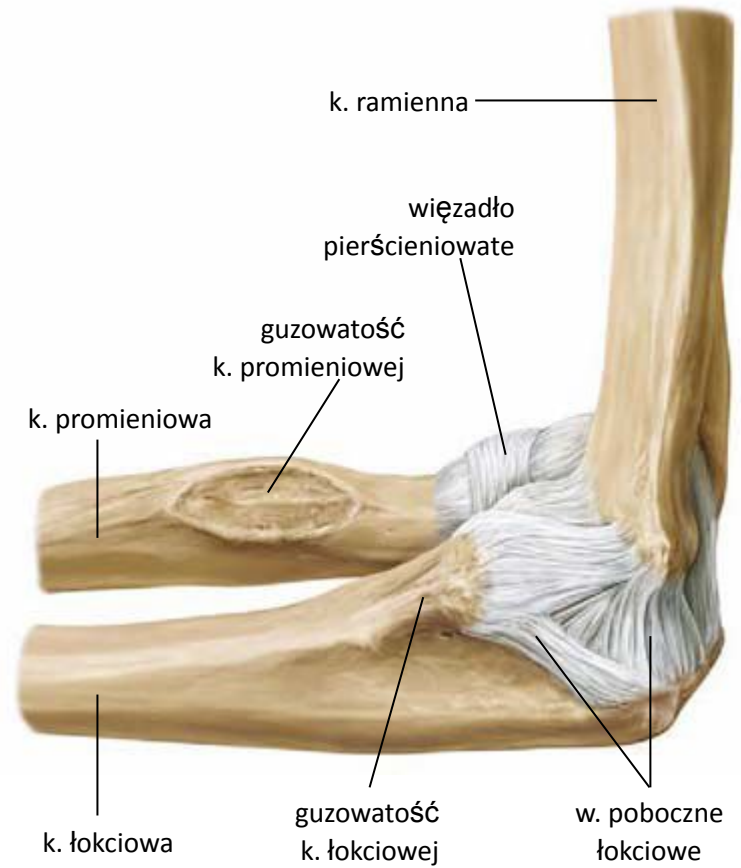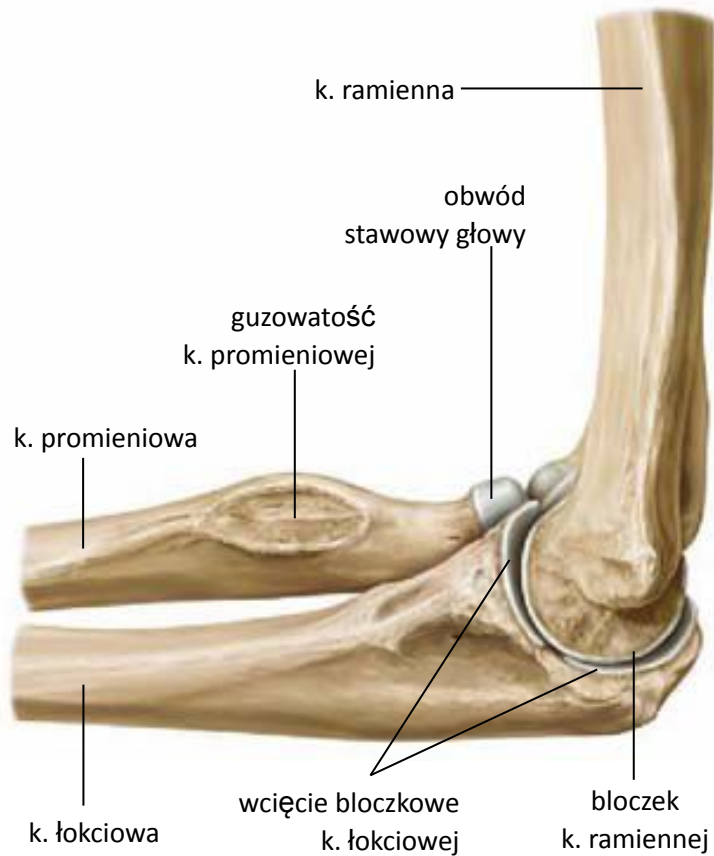widok od tyłu

Staw łokciowy



widok od strony bocznej

Staw łokciowy



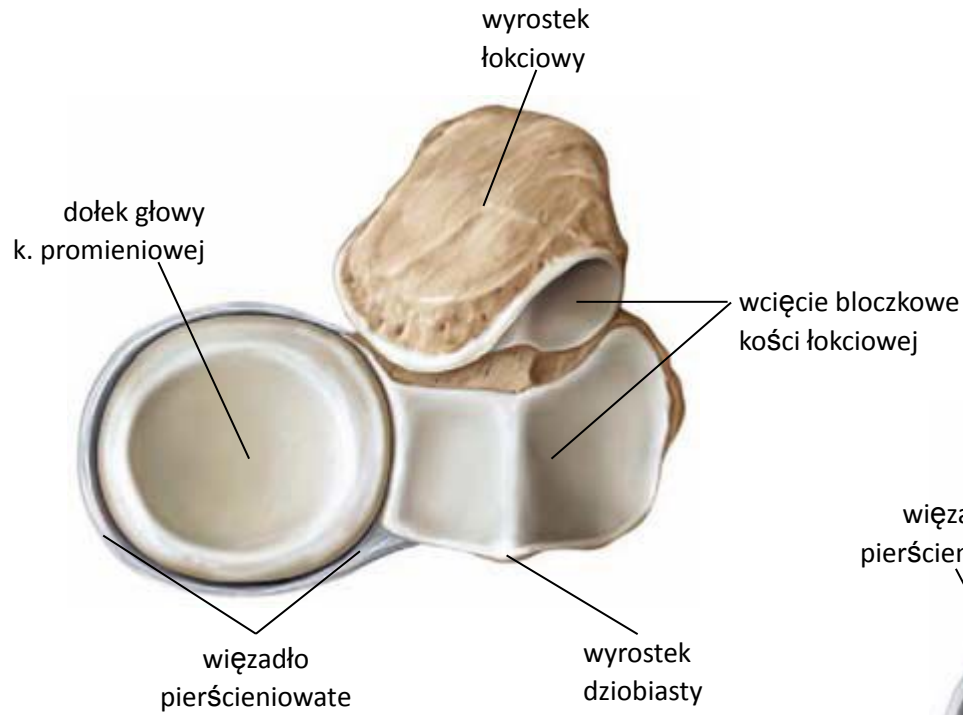widok od strony przyśrodkowej

Połączenia kości przedramienia (c.d.)

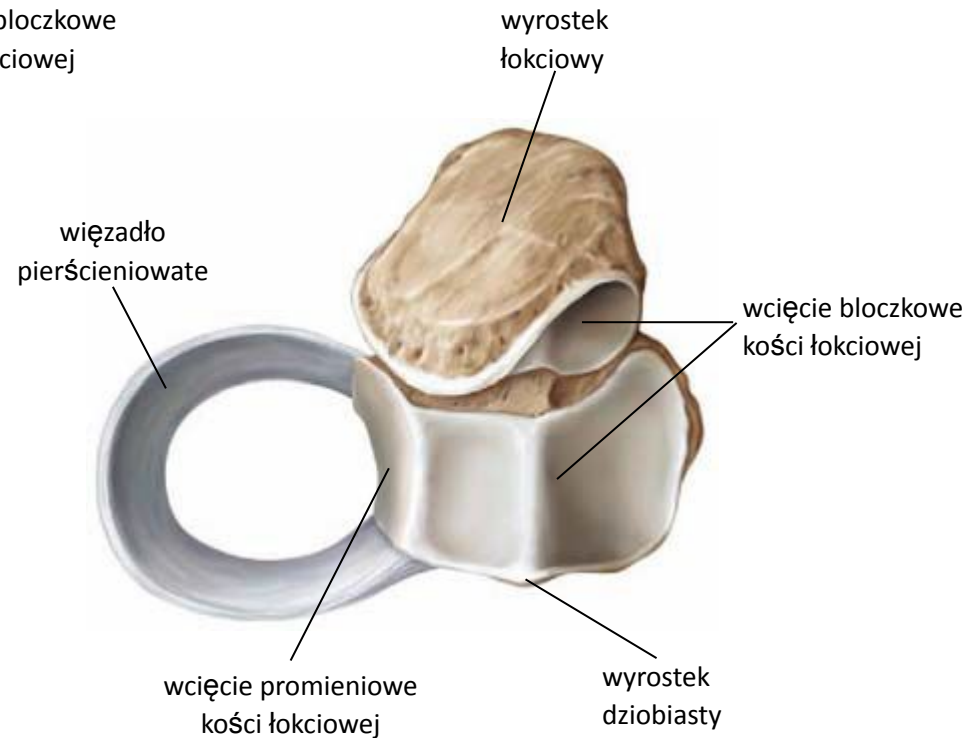
- **Błona międzykostna przedramienia**

- łączy trzony k. promieniowej i k. łokciowej
- rozciąga się między brzegami międzykostnymi kości przedramienia
- elementem jej budowy jest struna skośna
- funkcje:
 - łączy kości przedramienia
 - hamuje nadmierne, wzajemne, podłużne przesuwanie się kości przedramienia względem siebie
 - jest miejscem przyczepu mięśni
 - chroni kości przedramienia przed złamaniem, gdy są w nawróceniu

Staw promieniowo-łokciowy bliższy



widok od góry

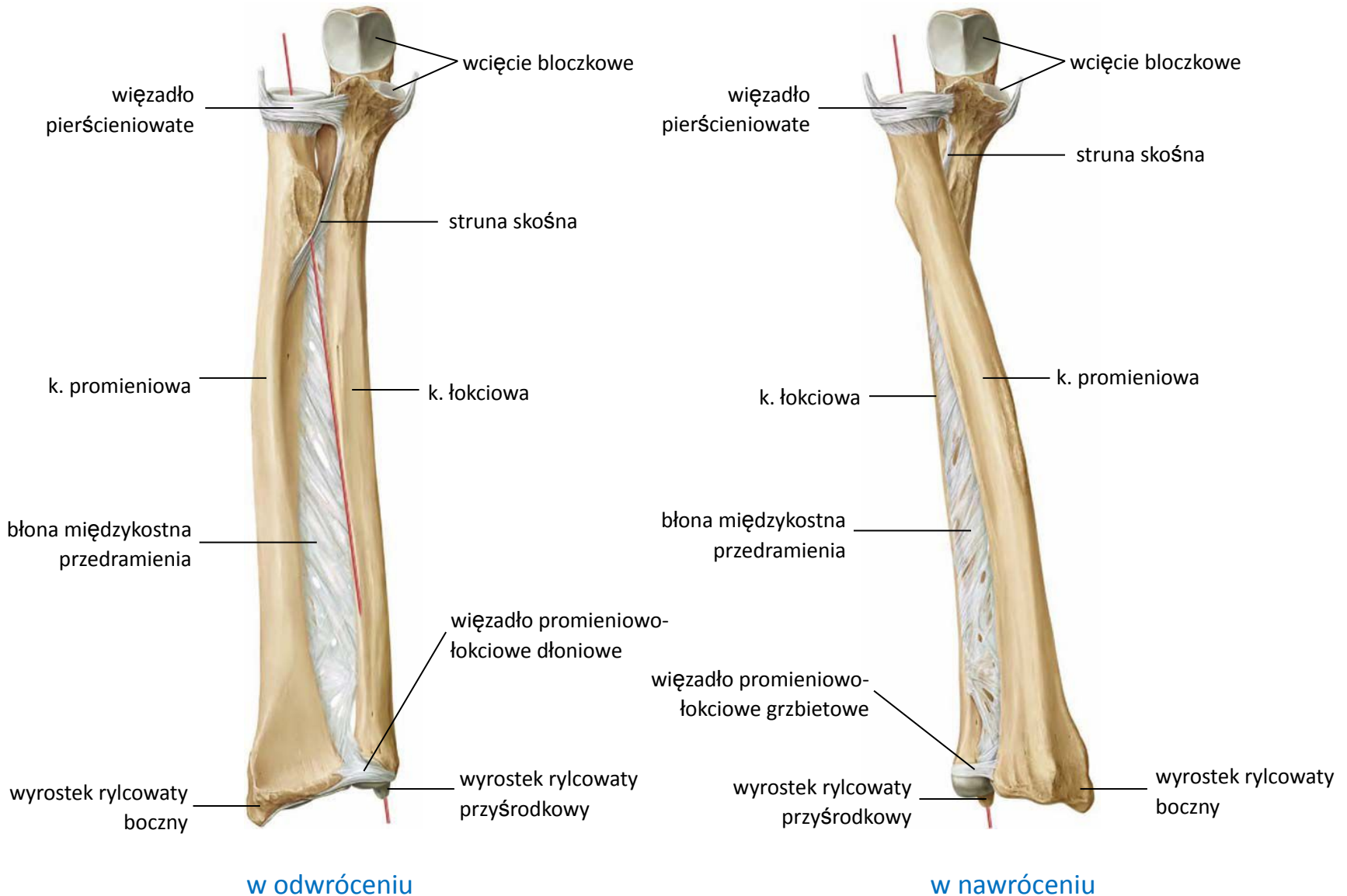


widok od góry

Połączenia kości przedramienia (c.d.)

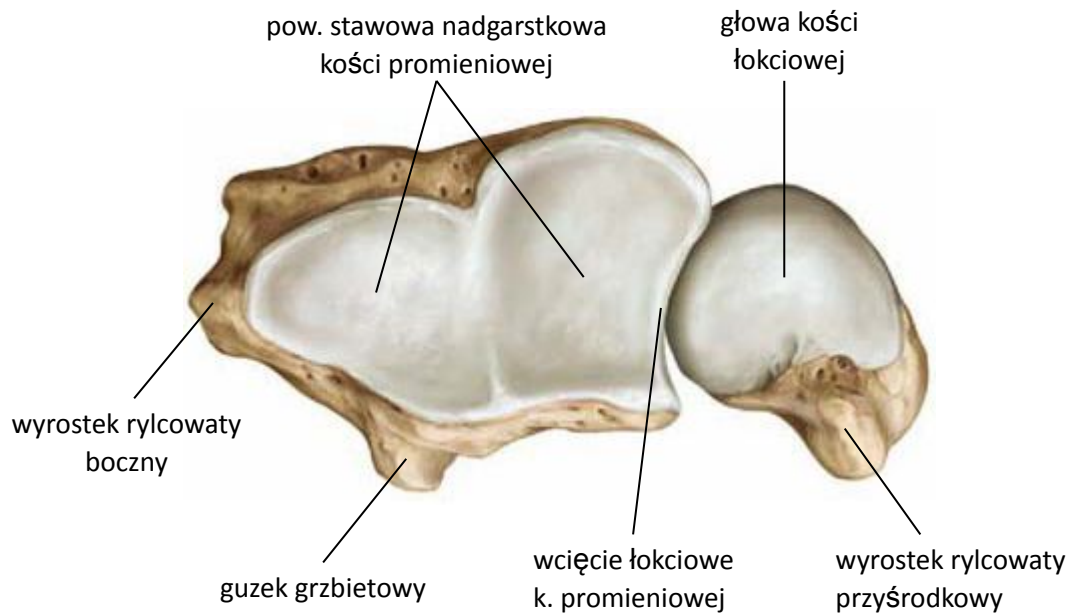
- **Staw promieniowo-łokciowy dalszy**
 - powierzchnie stawowe
 - na k. promieniowej – wcięcie łokciowe
 - na k. łokciowej – obwód stawowy głowy
 - ruchy w stawie
 - odwracanie – nawracanie

Połączenia kości przedramienia

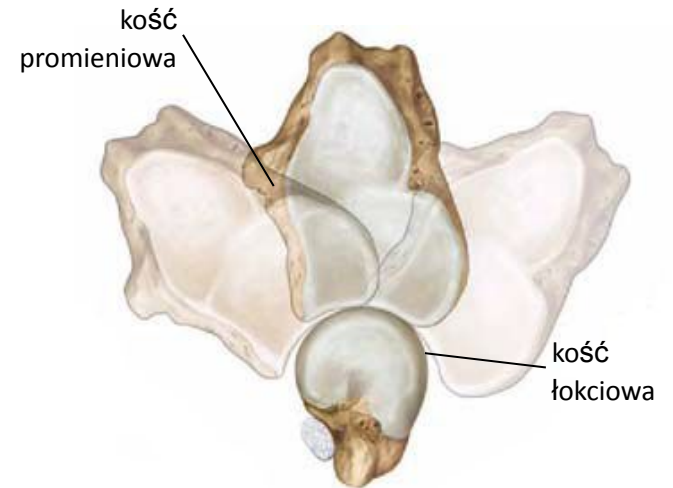


widok od przodu

Staw promieniowo- łokciowy dalszy



widok od dołu



ruchy odwracania i nawracania

Połączenia kości przedramienia z kośćmi nadgarstka

- **Staw promieniowo-nadgarstkowy**

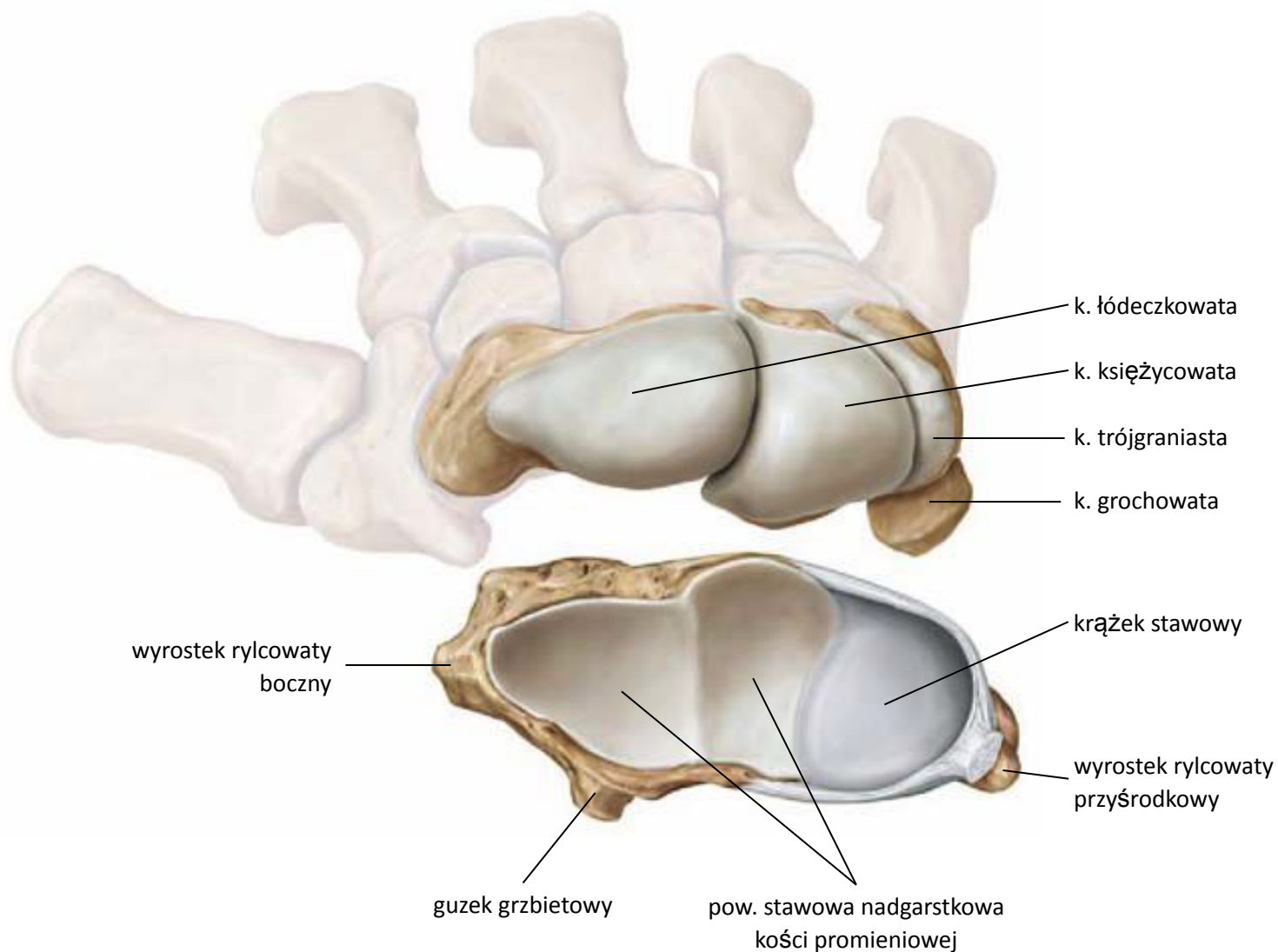
- powierzchnie stawowe

- na k. promieniowej – pow. stawowa nadgarstkowa
- na kk. nadgarstka szeregu bliższego – łódeczkowatej, księżycowatej, trójgraniastej
- na krążku stawowym (od strony kości łokciowej)

- ruchy w stawie:

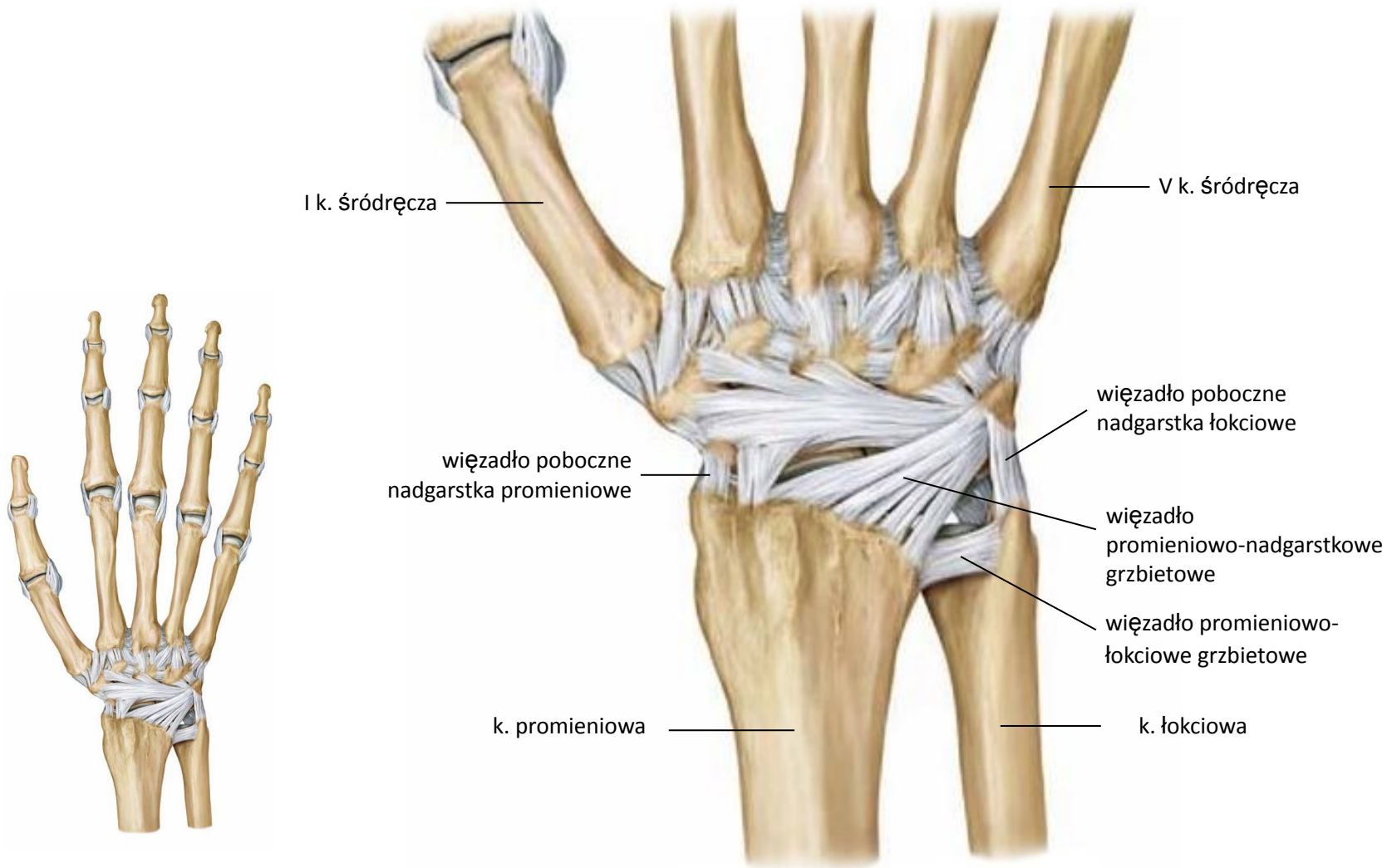
- zginanie – prostowanie
- odwodzenie – przywodzenie

Staw promieniowo-nadgarstkowy



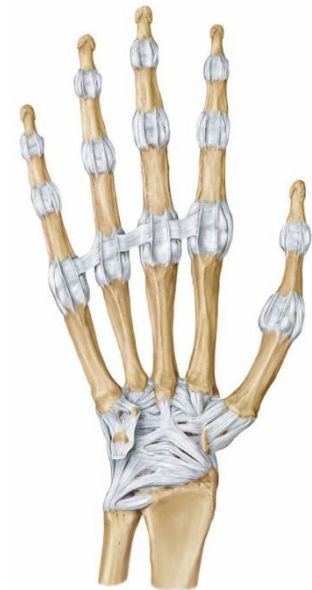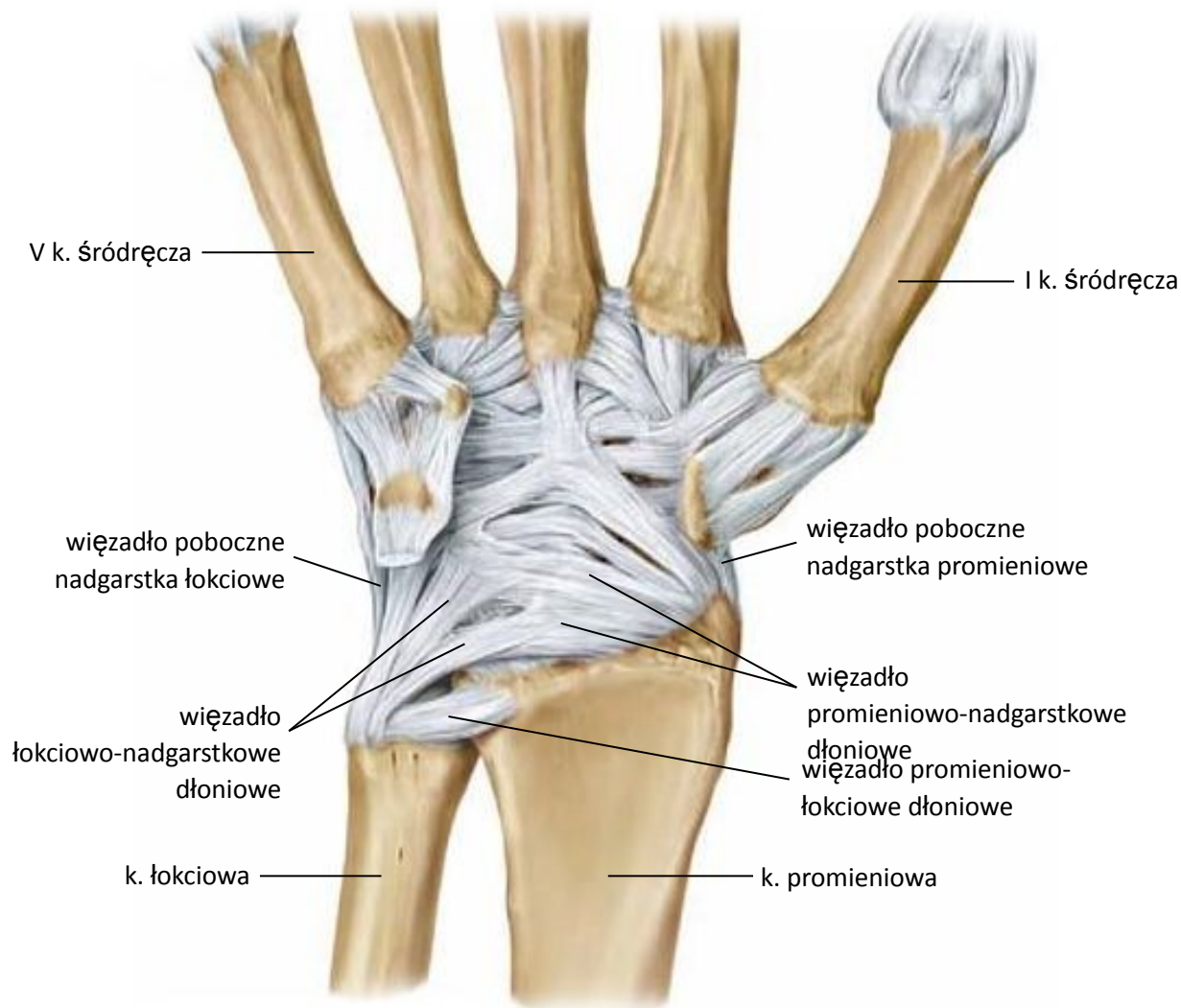widok od dołu kości przedramienia i z góry kości szeregu bliższego nadgarstka

Staw promieniowo-nadgarstkowy



widok od strony grzbietowej

Staw promieniowo-nadgarstkowy



widok od strony dłoniowej