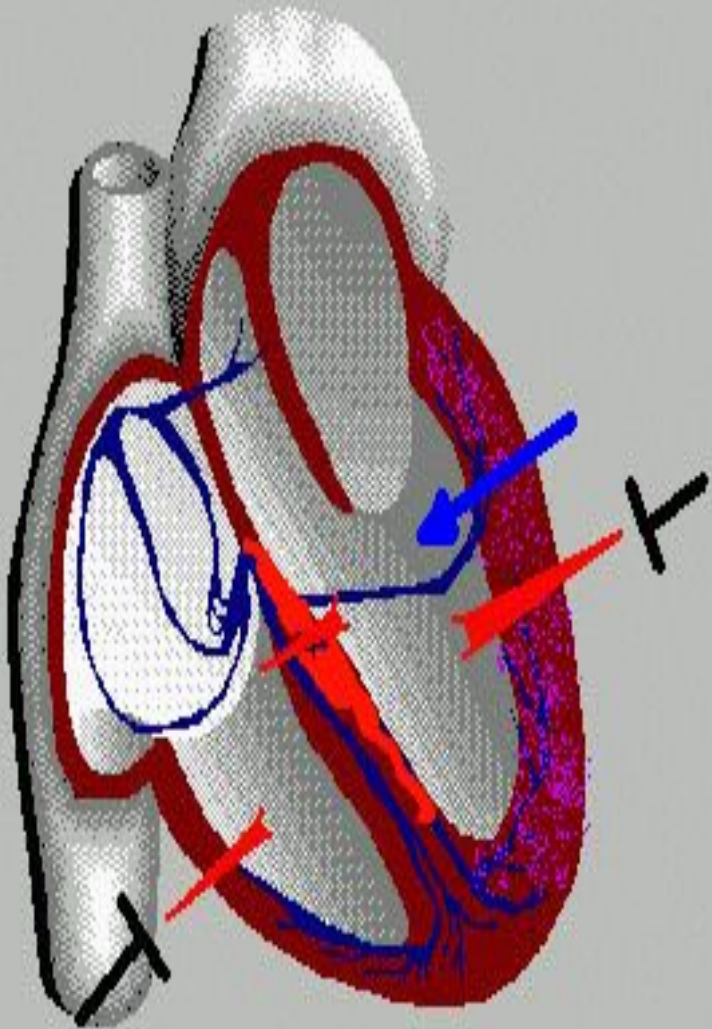
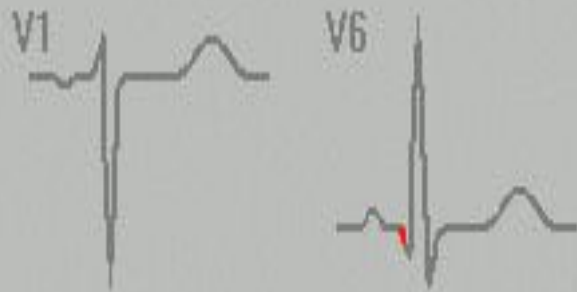
СӨЖ

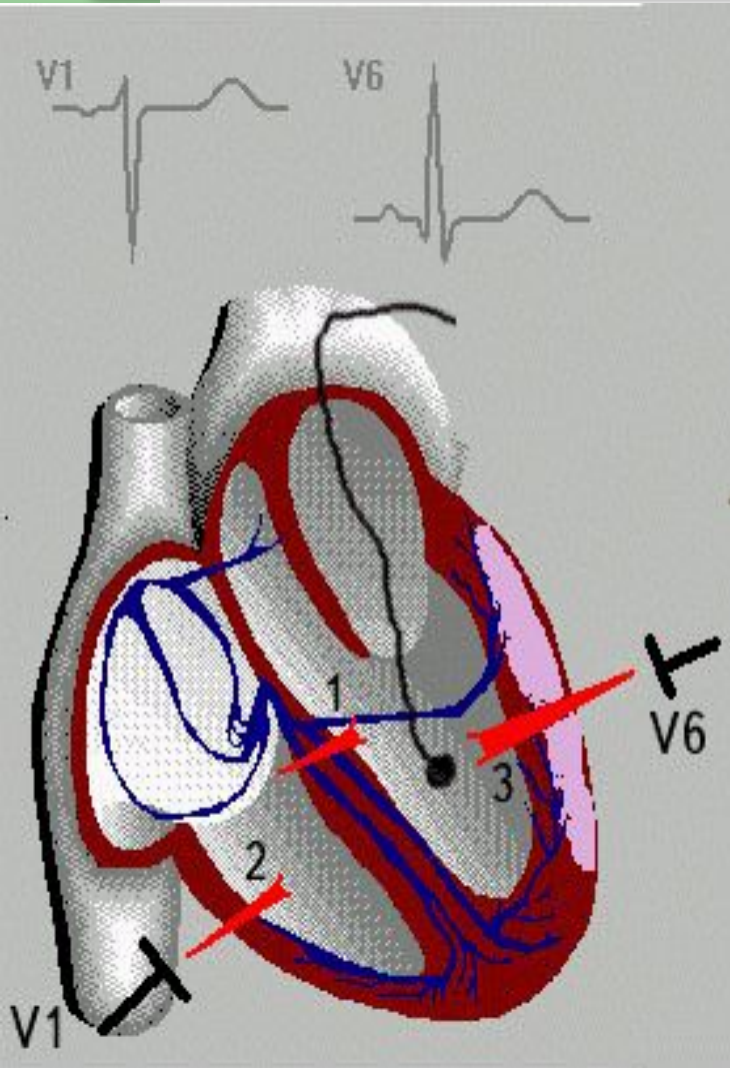
Қалыпты жағдайдағы
және миокард
инфарктісіндегі ЭКГ
тіркемелері

Орындаған: Сугирбаева А.А.

442 топ ЖМФ

Тексерген: Батенова Г.Б.

ЖОСПАР

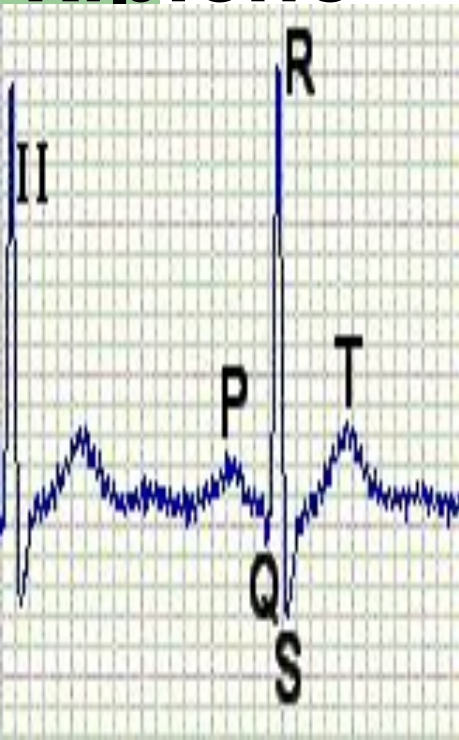

- **Кіріспе**
- **Негізгі бөлім**
- Қалыпты жағдайдағы ЭКГ-ның элементтері
- Миокард инфаркты кезіндегі ЭКГ-нің өзгерісі
- Миокард инфарктымен ауыратын науқастарда келесі жағымсыз ЭКГ белгілері
- **Қорытынды**

Методы исследования сердечнососудистой системы

Современная отечественная кардиология обогатилась новыми инструментальными методами исследования, использование которых облегчает диагностику различных поражений и оценку функционального состояния сердечнососудистой системы.

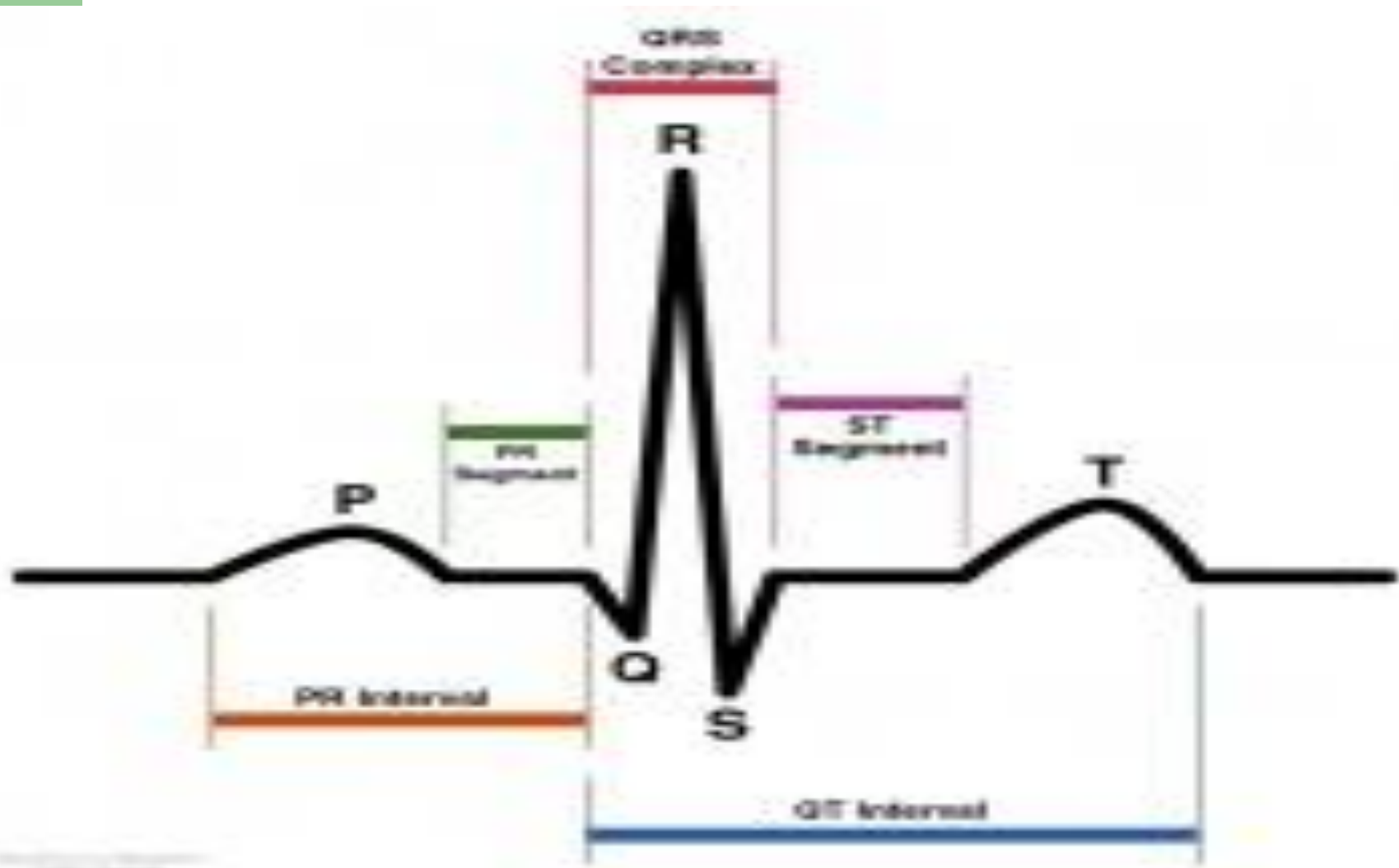
Кіріспе



Электрокардиограмма-жүректің электрлік өрісінің екі нүктесіне қойылған электродтар арасындағы потенциал айырмасын тіркеу әдісі

Тіркеме- электрокардиограф электродтарын денеге тіркеу әдісі. Электрод гальвометрiнiң оң полюсiне тіркелетін электрод оң немесе активті электрод, ал теріс полюсiне тіркелетін тіркеменің теріс электроды болып табылады. Осы кезде қолданылатын міндетті түрде 12 тіркеме.

Қалыпты ЭКГ-ның



Активті электродтарды тіркеу нүктелері

- V1 тіркеме- төстің оң шетіндегі төртінші қабырға аралығы
- V2 тіркеме- төстің сол шетіндегі төртінші қабырға
- V3 тіркеме- екінші және төртінші нүктелердің ортасындағы, шамамен сол жақ парастернальды сызықтың төртінші қабырғамен қиылысу нүктесі
- V4 тіркеме- сол бұғана ортасы сызығының бесінші қабырға аралығымен қиылысу нүктесі
- V5 тіркеме- сол жақ алдыңғы қолтықасты сызығының бесінші қабырға аралығымен қиылысу нүктесі
- V6 тіркеме- сол жақ ортаңғы қолтықасты сызығының бесінші қабырға аралығымен қиылысу нүктесі

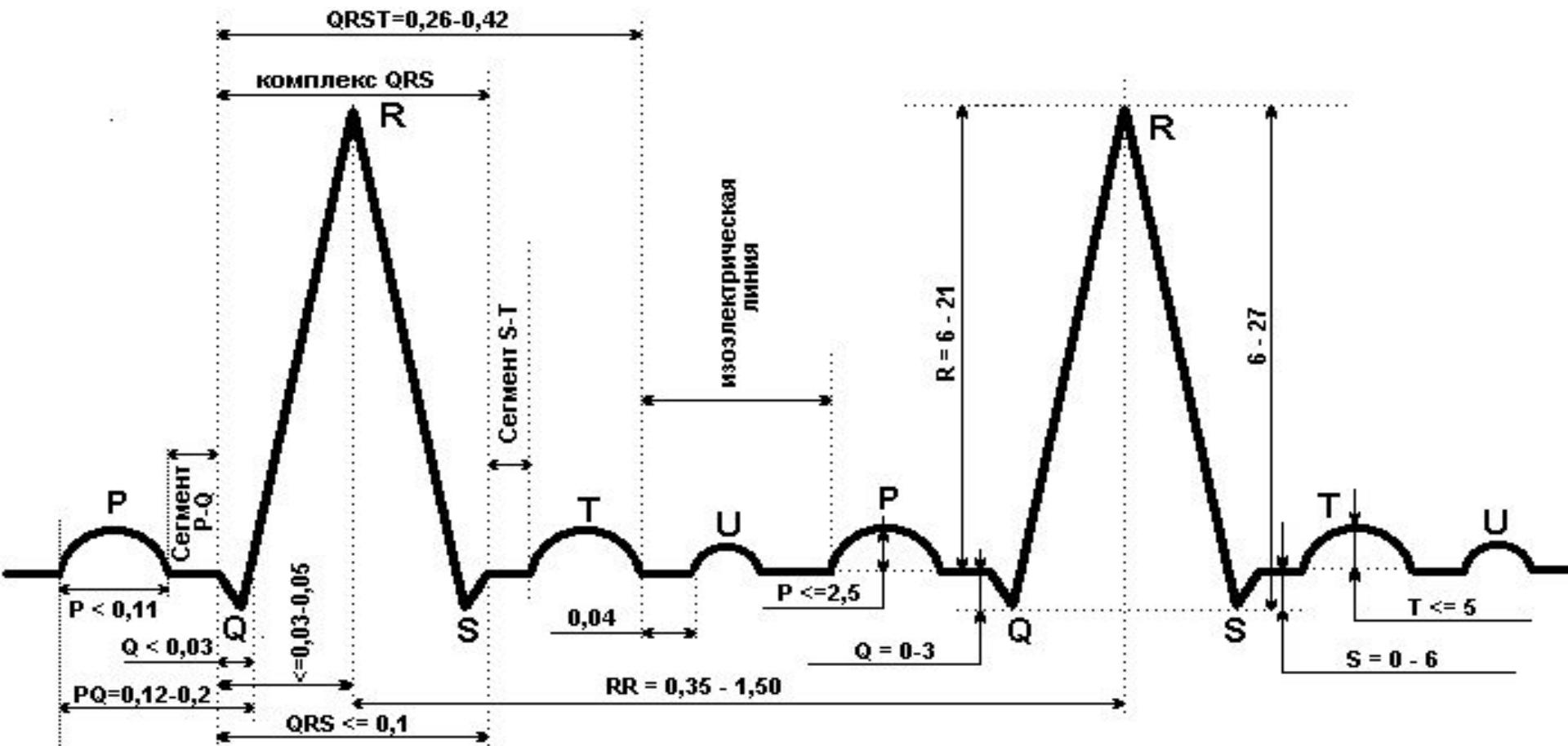
- V1- V2 оң, ал V5-V6 сол кеуде тіркемелері деп аталады. Қалыптыда R тісше V1- V4 ке дейін ұлғаяды, ең биігі V4. S тісшесі кішірейеді. V2- V3 тіркемелерінде R мен S теңеседі. Оны ауыспалы зона деп атайды. Ауыспалы зонаның солға жылжуы (V5) оң қарыншаның дилатациясын және жүректің оң қарыншамен алға бұрылуын, ал оның оңға жылжуы (V1) жүректің сол қарыншасымен алға бұрылуын көрсетеді.

**Алдыңғы жартысы оң кейінгі жартысы
сол жүрекшенің қозуын көрсетеді. Биіктігі 1,5-
2,5мм, ұзақтығы 0,1 сек.**

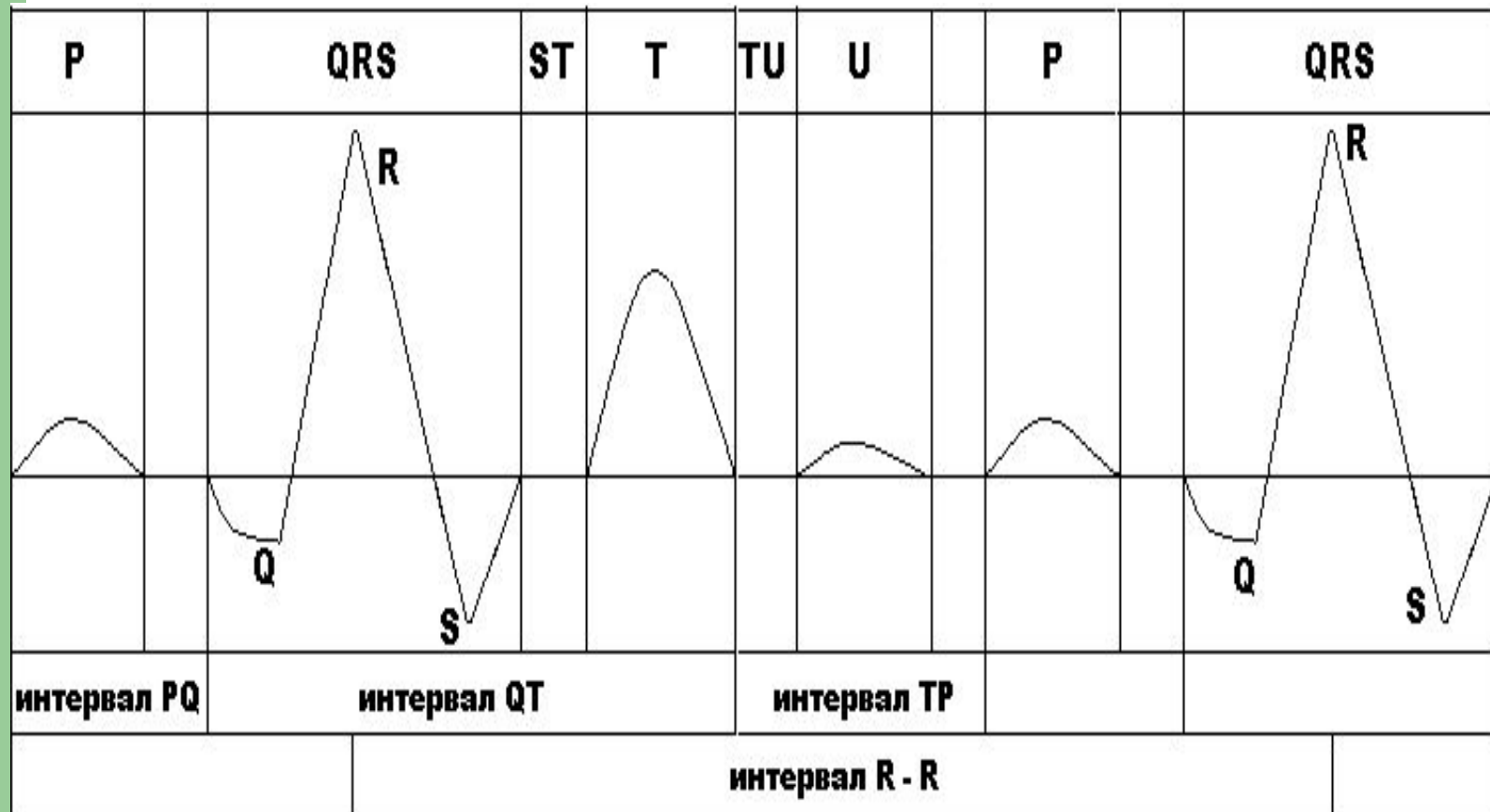
**Қалыптыда жүрекшелер деполяризациясының векторы II
тіркеменің осіне параллельді түседі, сондықтан P_{ii} ең биік.**

**Қарыншаралық қолқа қозуының, яғни бастапқы
вектордың көрінісі. Бастапқы вектор Q тісше түрінде
тіркеледі. Вектордың проекциясы барлық тіркемелер
осьтерінің теріс жартысына түседі. Сондықтан Q
тісшесі әрдайым теріс. Оның биіктігі өзіне сәйкес R
тісшесінің $\frac{1}{4}$, ені 0,03 с шамасында. Векторлардың
проекциясы V₁, V₂-тіркемелер осінің оң жартысына
түсуінен, теріс тісшенің орнына кішкене оң r-тісшесі**

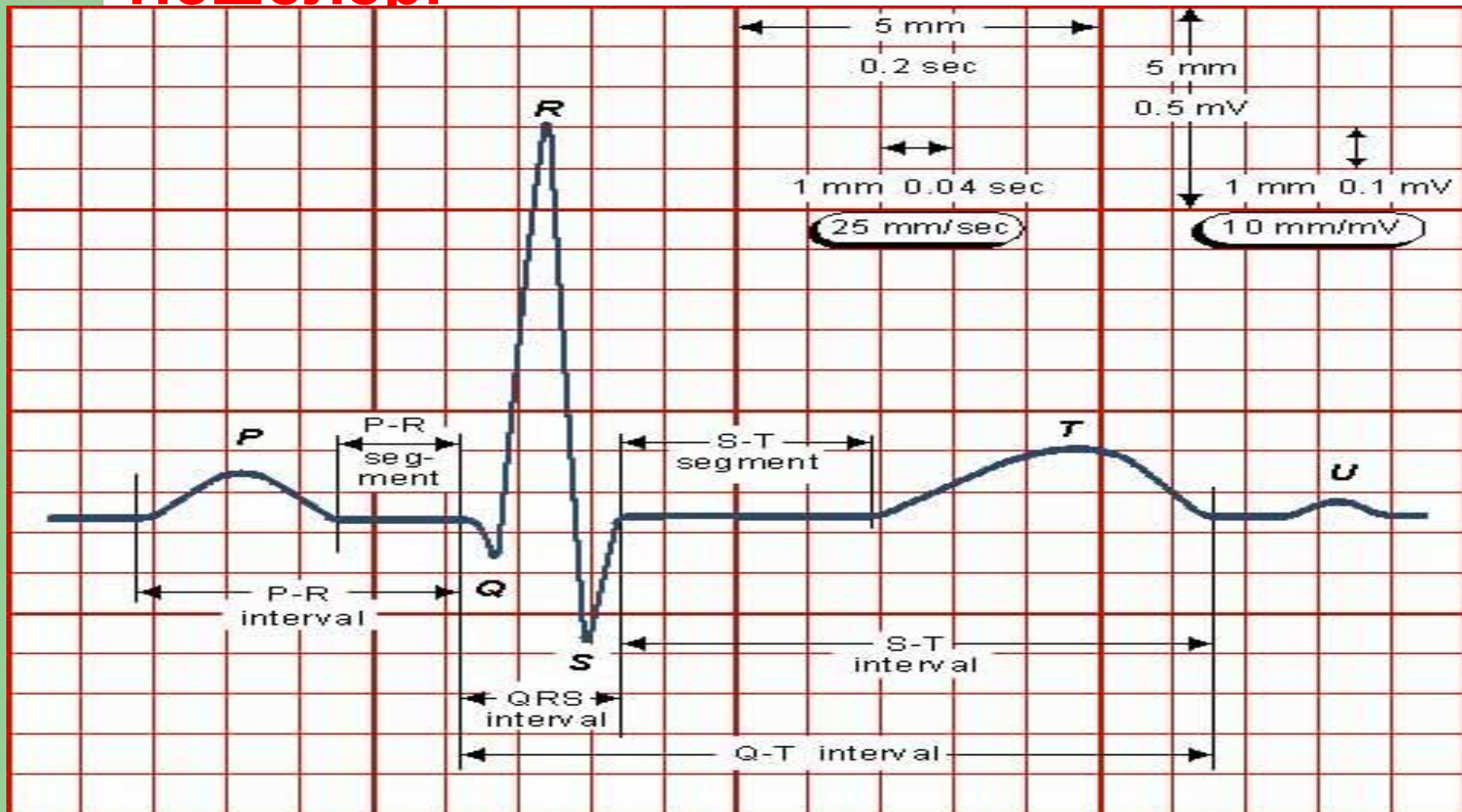
Қалыпты ЭКГ интервалдары мен тісшелері



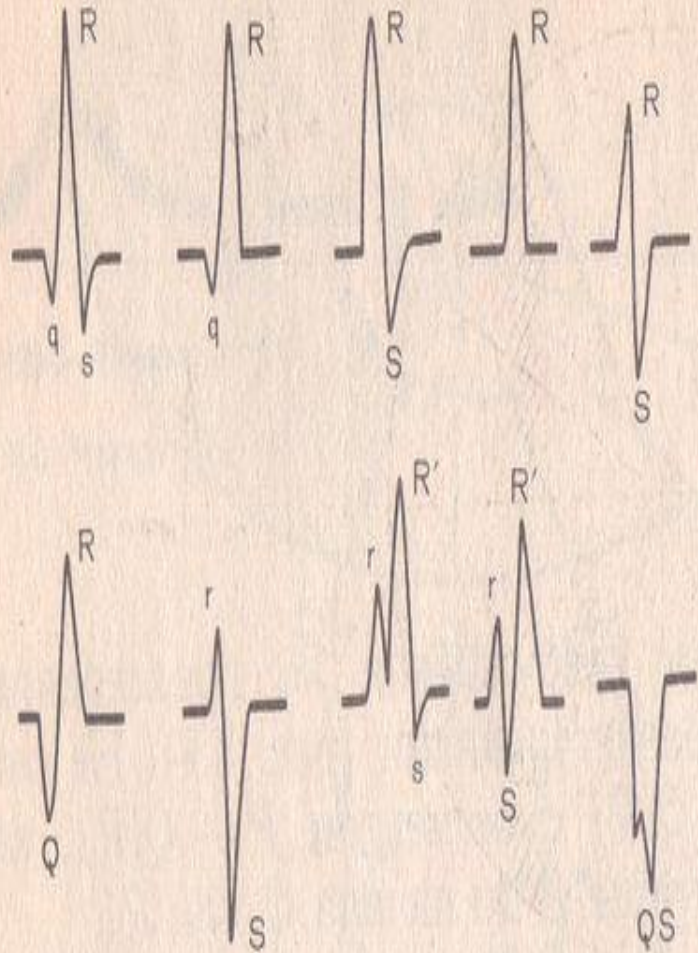
Қалыпты ЭКГ интервалдары мен тісшелері



Қалыпты ЭКГ интервалдары мен тісшелері

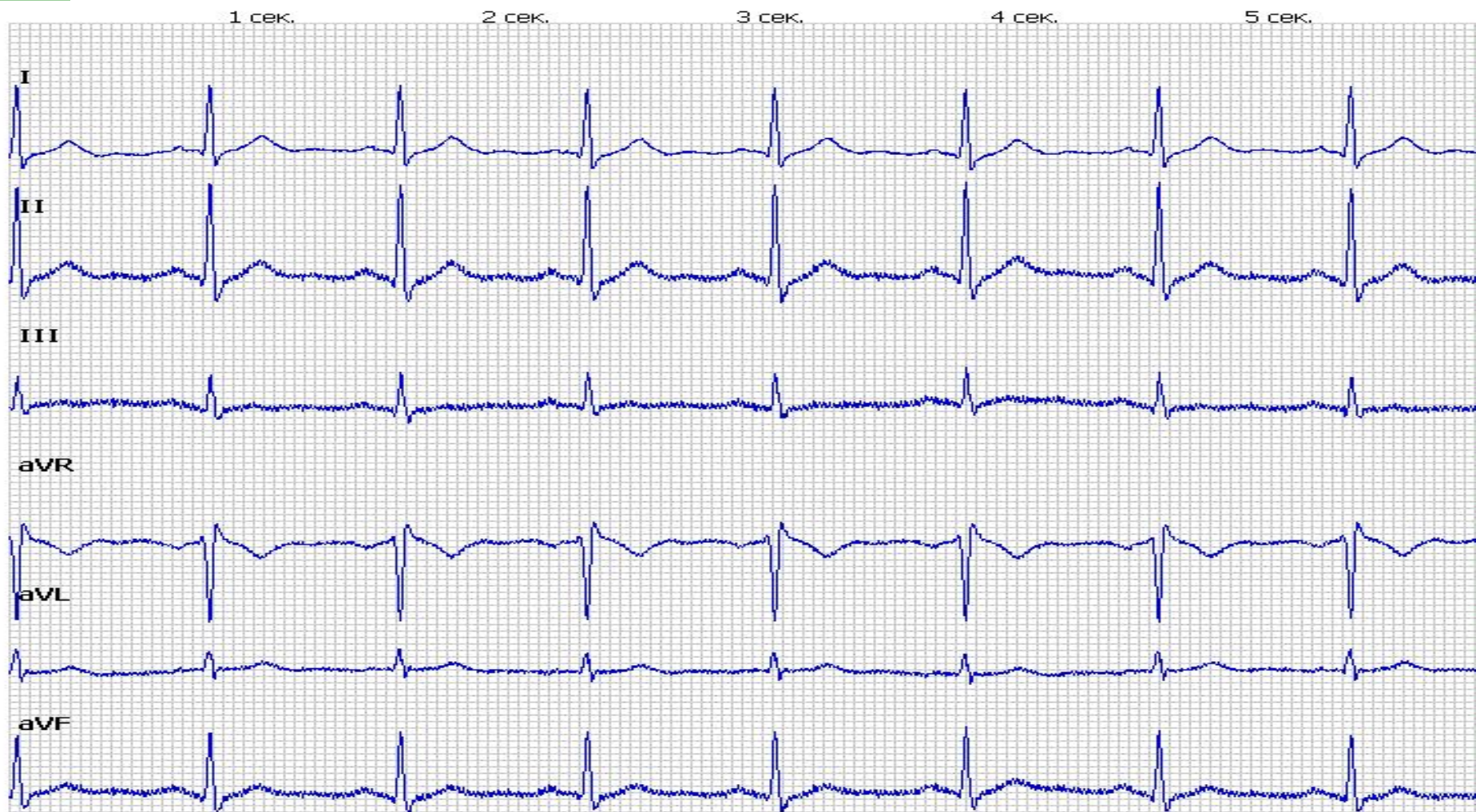

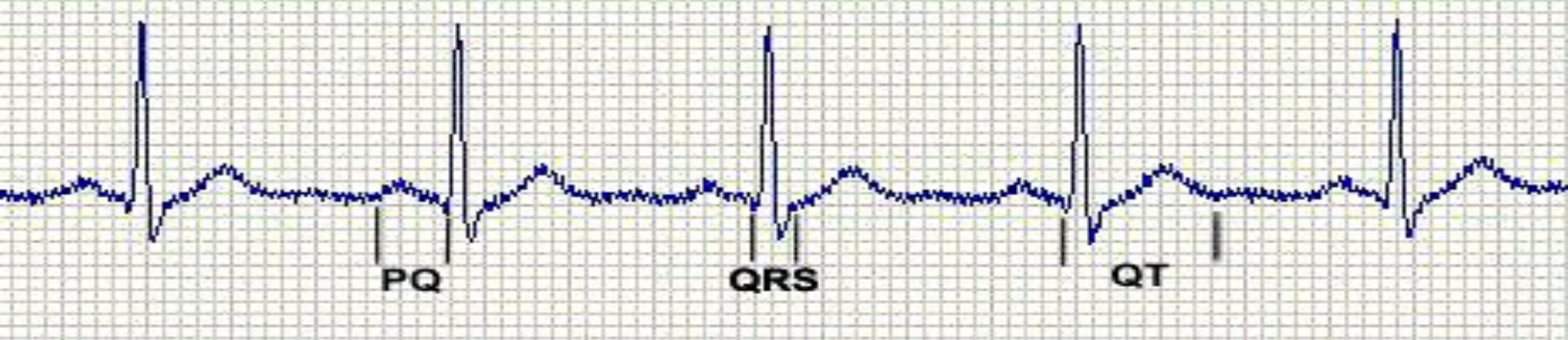Qrs комплекс



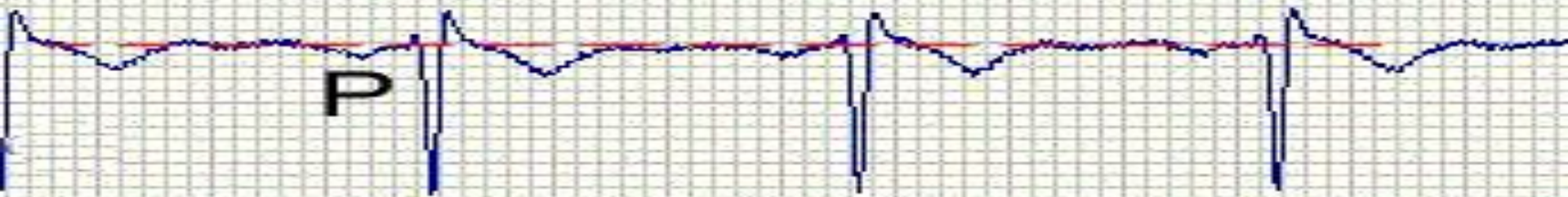
QRS-қарыншалық комплекс. Тішшелердің амплитудасы 5мм-ден биік болса бас әріптермен Q,R,S, одан аласа болса кіші әріптермен q,r,s белгіленеді. QRS комплексі қозу толқынының қарыншаларда тарау көрінісі. Қозу толқыны эндокардтан эпикардқа қарай тарап, қарыншалар бөліктерін белгілі реттілікпен қамтиды. QRS комплексінің пішіні қарыншалар деполяризациясы векторының үш түрін айырады: бастапқы- QRS комплексінің алғашқы 0,01-0,03 с, ортаңғы – QRS комплексінің келесі 0,04-0,05с., терминальды- QRS комплексінің соңғы 0,06-0,08с. Қарыншалардың қозуы қарыншааралық қалқаның сол жартысынан басталады. Сондықтан бастапқы вектордың бағыты солдан оңға бұрылады.

I және aVL аралықтары сол жақ қарыншаның алдыңғы және бүйір қабырғасының потенциалын. III және aVF сол жақ қарыншаның төменгі диафрагмальды бөлігінің потенциалын. II аралықты ол қарыншаның алдыңғы және артқы қабырғасының өзгерістерін көрсетеді.






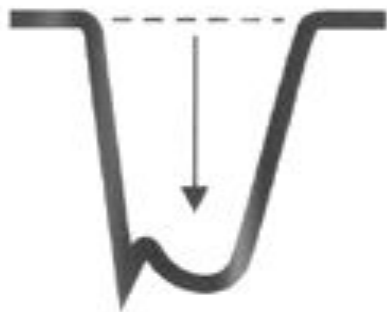
- R-тісше ортаңғы вектор көрінісінің бірі. Егер ортаңғы векторының проекциясы тіркеме осінің оң жартысына түссе, онда оң R-тісше, ал сол жартысына түссе-теріс S-тісше тіркеледі. Тіркемелердің көбінде бұл вектор R тісше, ал оң тіркемелерде теріс S тісше түрінде тіркеледі.
R-тісшеден “ішкі ауытқу уақытын” , яғни қозу толқынының эндокардтан эпикардқа жету уақытын табады. Ол үшін Q тісшенің басталуынан R тісшенің төбесінен түсірген перпендикулярға дейінгі уақыт аралығын анықтайды. V1, V2 – тіркемелерде оң қарыншаның ішкі ауытқу уақытын анықтайды, ол 0,03 с алады. Сол қарыншаның ішкі ауытқу уақыты V5, V6-тіркемелерден табады, оның ұзақтығы 0,05 с.



- S тіше –терминалды вектордың,яғни ең соңында қозатын қарыншааралық қалқаның және қарыншалардың базальдік бөліктерінің қозу бейнесі. Терминальдік вектор көбінесе артқа қарай қарай бағытталған,V5,V6,- тіркемелердің осьтеріне перпендикуляр түседі,сондықтан бұл тіркемелерде S тіше болмайды немесе жоқтың қасында.Қарыншааралық комплекстің ұзақтығы 0,1с аспайды,көбіне 0,07-0,09с шамасында.
S-T сегмент R немесе S тішенің аяқталуынан T тішенің басталуына дейінгі аралық,қарыншалардың қозу процесімен толық қамтылуын көрсетеді.Бұл кезде электродтар арасында потенциал айырмасы жоқ,сондықтан S-T сегмент изосызықта немесе одан 0,5мм биік,немесе төмен орналасады.V1,V2 кеуде тіркемелерінде сау адамның өзінде S-T аралығы 2мм дейін биіктеуі мүмкін. QRS комплексінің S-T сегментіне ауысу шекарасы RS-T қосылысы нүктесі алады.



Зеркальная картина "Коронарной" T-волны

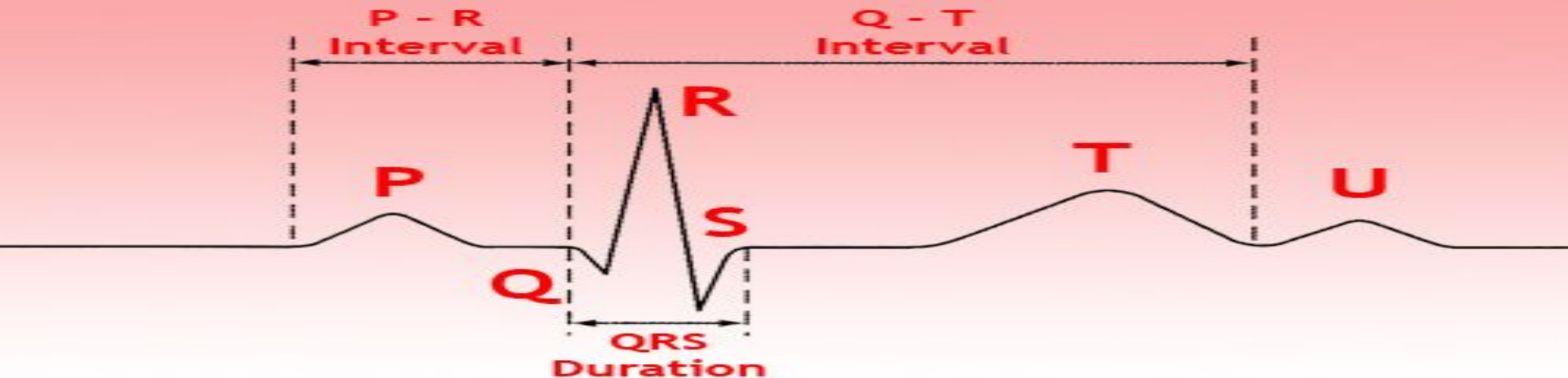


Зеркальная картина подъема ST-сегмента



Зеркальная картина Q-зубца

- **S-T сегмент R немесе S тішениң аяқталуынан T тішениң басталуына дейінгі аралық, қарыншалардың қозу процесімен толық қамтылуын көрсетеді. Бұл кезде электродтар арасында потенциал айырмасы жоқ, сондықтан S-T сегмент изосызықта немесе одан 0,5 мм биік, немесе одан төмен орналасады. V1.V2 кеуде тіркемелерінде сау адамның өзінде S-T аралығы 2 мм дейін биіктеуі мүмкін. QRS комплексінің S-T сегментіне ауысу шекарасы RS-T қосылысы нүктесі аталады.**

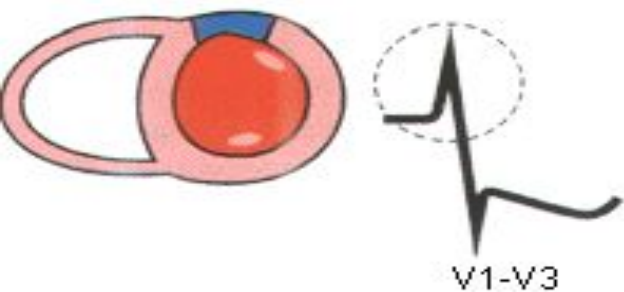
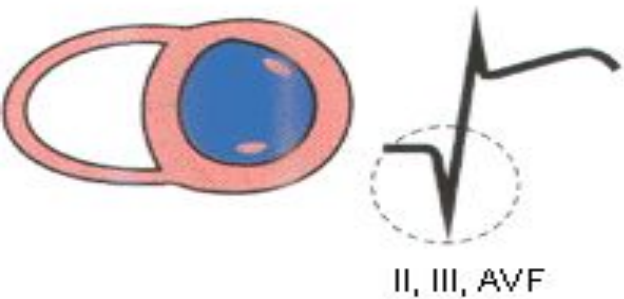
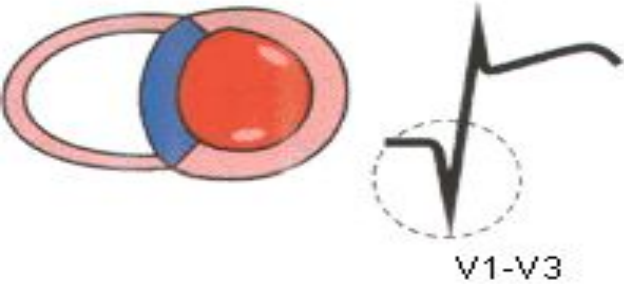


- Т-тісше қарыншалардың тез соңғы реполяризациясын бейнелейді.

Т-тісше векторының бағыты R-тісше векторының бағытымен бірдей, сондықтан жоғары қарайды және қай тіркемеде R тісше биік болса, сол тіркемеде Т тісше де биік келеді. I, II, avF, V2-V6 тіркемелерде QRS комплексінің максималды тісшенің бағытына тәуелсіз Т тісше әрдайым оң. AVR, V1-тіркемелерді Т тісше теріс және III тіркемеде де теріс болуы мүмкін. Қол-аяқтың тіркемелерінде оның биіктігі 5-6 мм, кеуде тіркемелерінде 15-17 мм, ұзақтығы 0,16-0,24 с шамасында. U-тісше – кейде Т тісшеден кейін тіркелетін кішкене оң тісше. Оның пайда болу механизмі белгісіз.

- Т- Р аралығы жүректің диастолалық фазасының көрінісі.(Т тісшесінің аяқталуынан Р тісшесінің басталуына дейінгі аралық)Бұл кезде миокард поляризация күйінде болғандықтан,изоэлектрлік сызық тіркеледі.
- QRST (Q-T)аралығы жүректің электрлік систоласы,ұзақтығы ЖС тәуелді,0,24-0,55 шамасында.
- R –R және P-P аралығы жүрек қызметінің толық циклын бейнелейді,қалыптыда бұл аралықтардың ұзақтығы шамамен бірдей.

Миокард

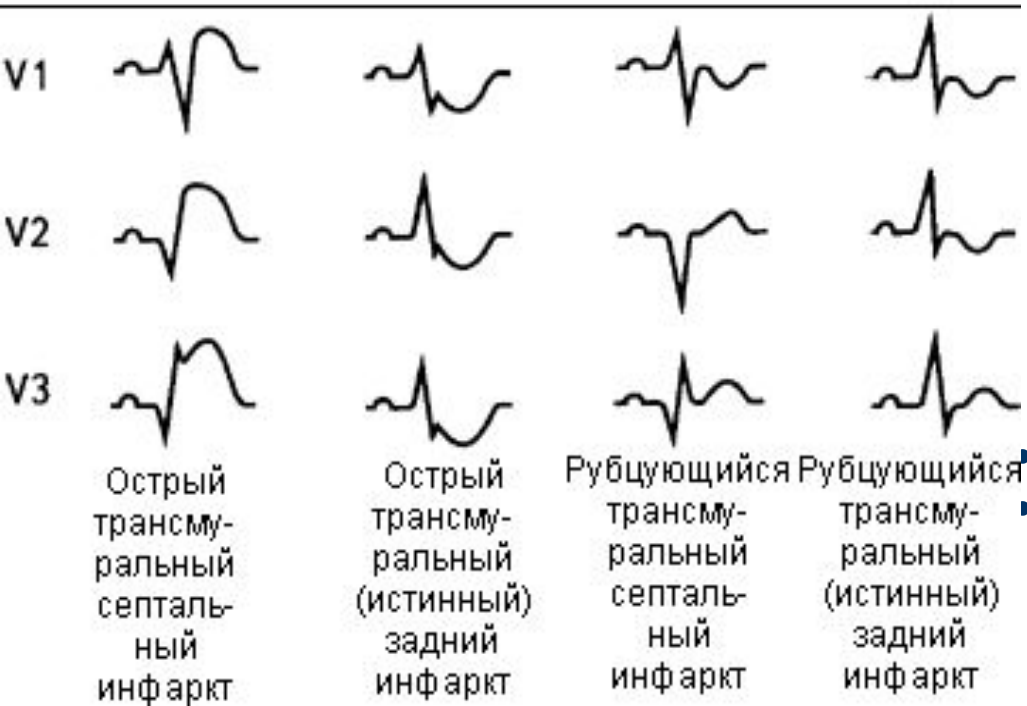
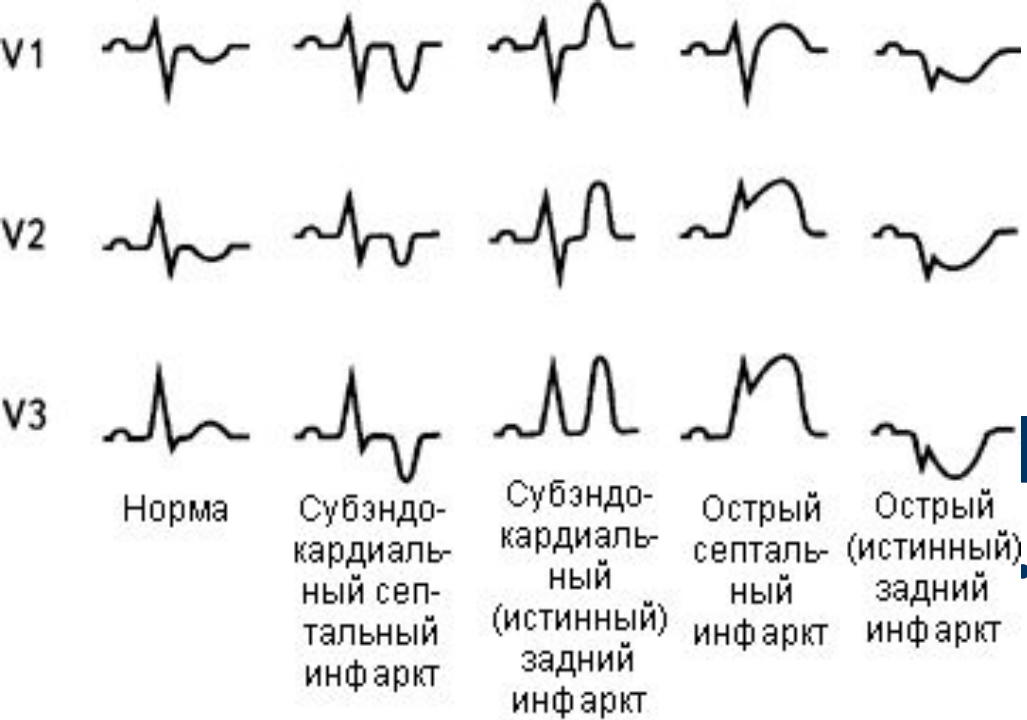


КТЫ

Тәж қан

ағымының

миокардтың
мұқтаждығын
қамтамасыз ете
алмауынан
дамитын
миокардтың
ишемиялық
некрозы.



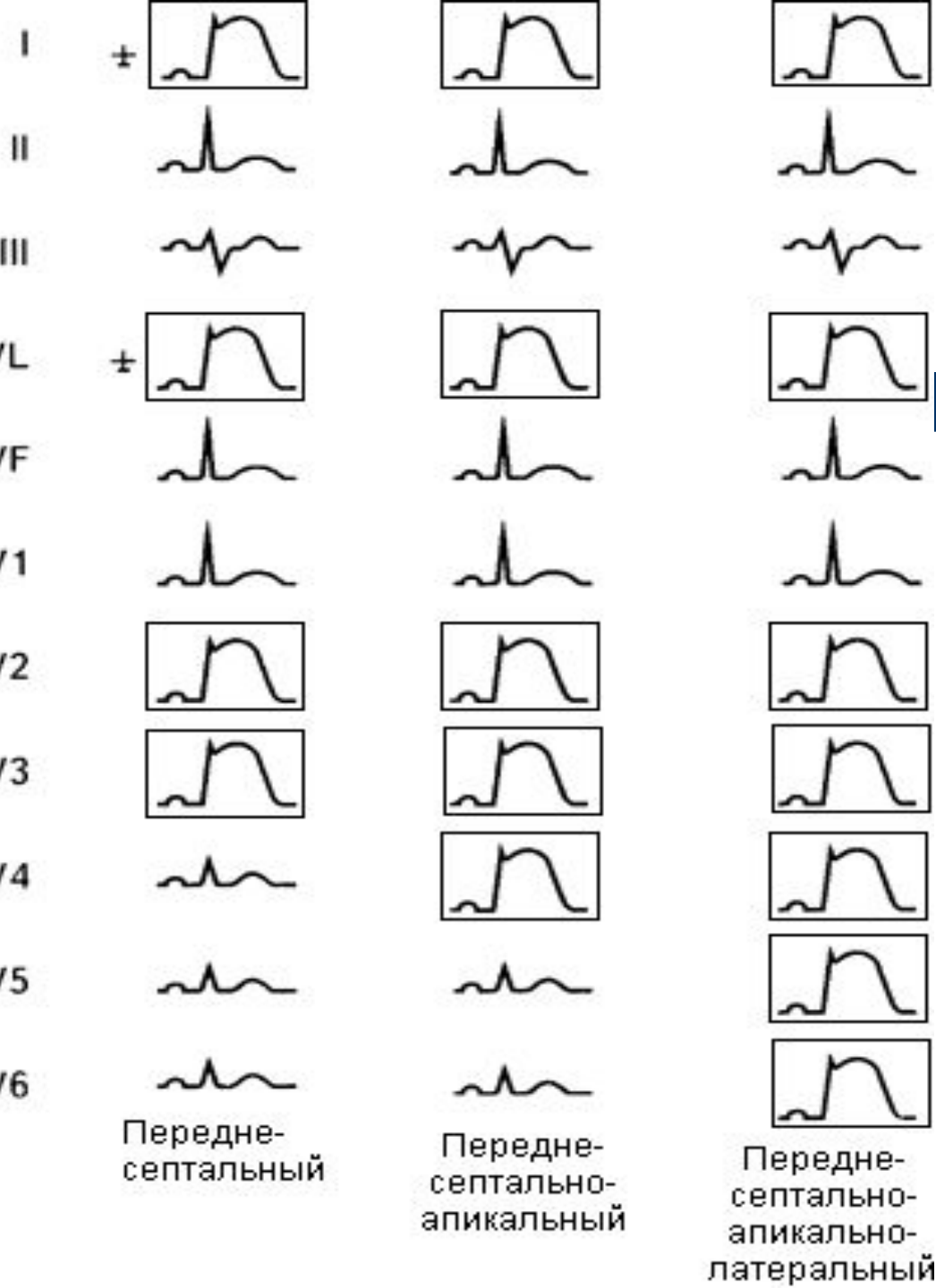
Этиологиясы.

Миокард инфарктының негізгі себебі-тәж артерияларының стеноздаушы атеросклерозы. Тромбоздардың салдарынан тәж артериясының окклюзиясы(90%)

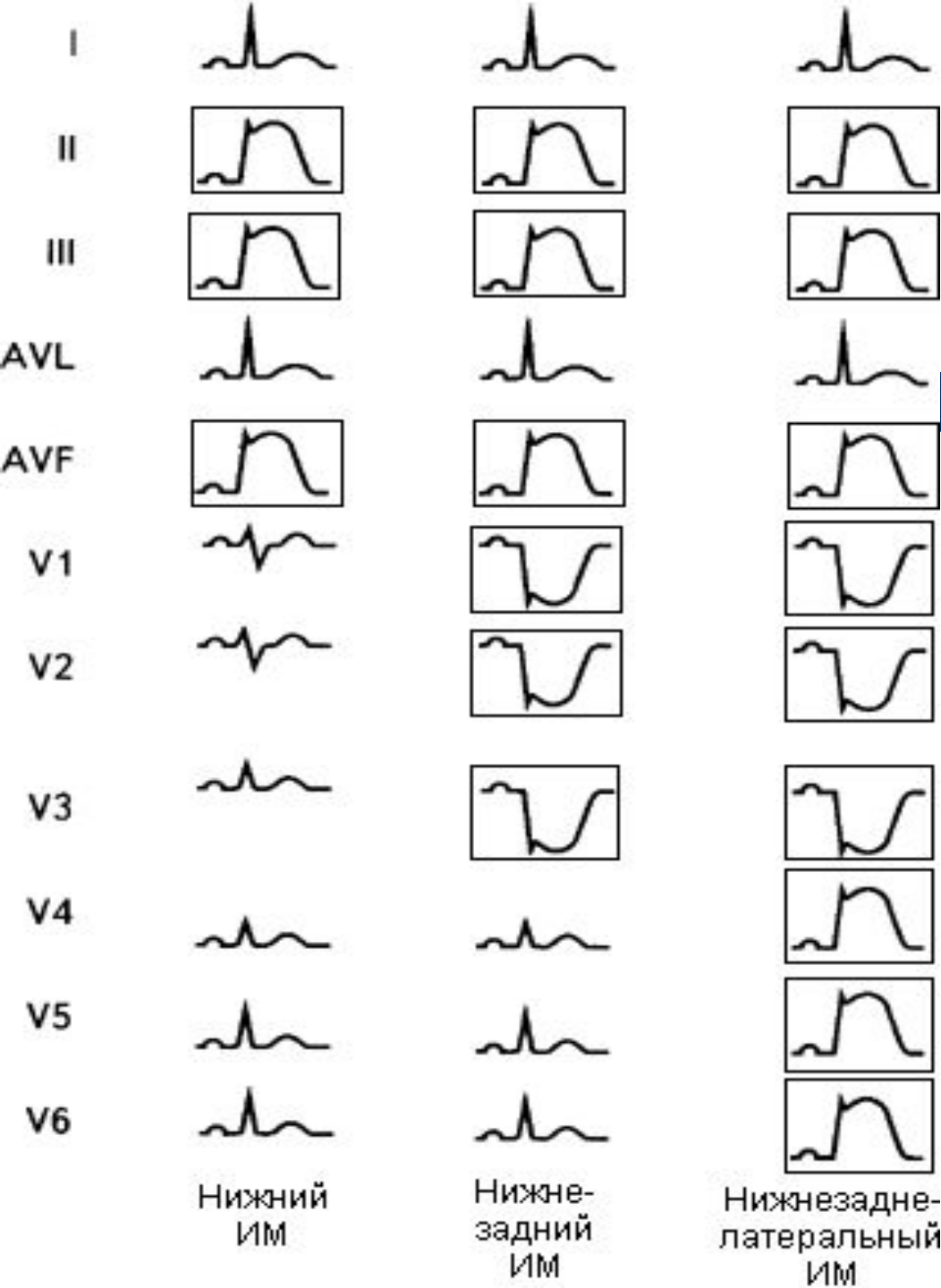
Патогенезі

Миокард инфаркты, белгілі бір аймаққа қан келуінің толық тоқтауынан немесе күрт төмендеуінен дамиды. Қанмен қамтамасыз етілуіне қарай зақымданған ошақтың 3 зонасын айырады. Ортасында некроз ошағы

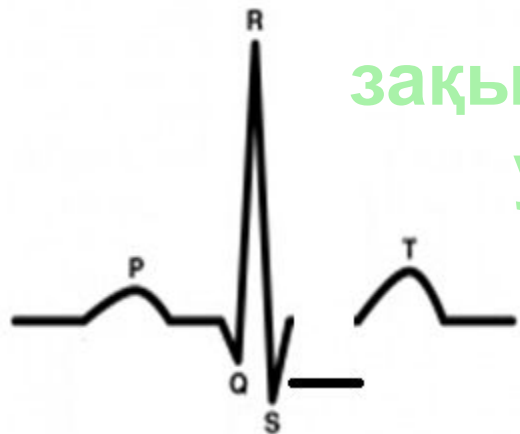одан кейін –зақымдану зонасы, ең сыртында –ишемиялық зона.



**ИНФАРКТЫҢ
ЛОКАЛИЗАЦИЯСЫ :
Алдыңғы қабырға**



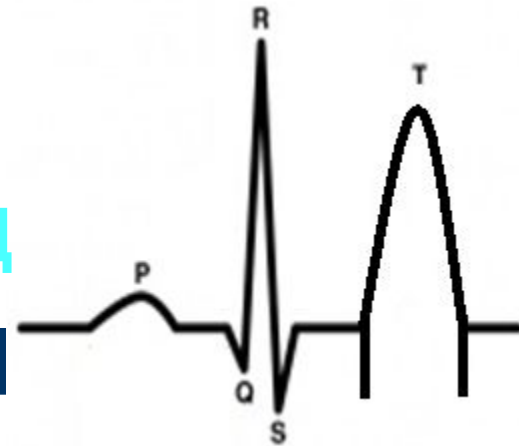**ИНФАРКТЫҢ
ЛОКАЛИЗАЦИЯСЫ :
АРТҚЫ
ҚАБЫРҒА**



зақымдан

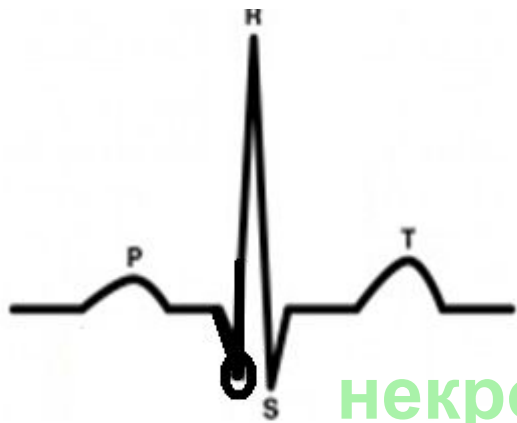
у

QRS-
КОМПЛЕКСІНІҢ
ӨЗГЕРІСІ



ишеми

Т-тісшенің өзгеруі

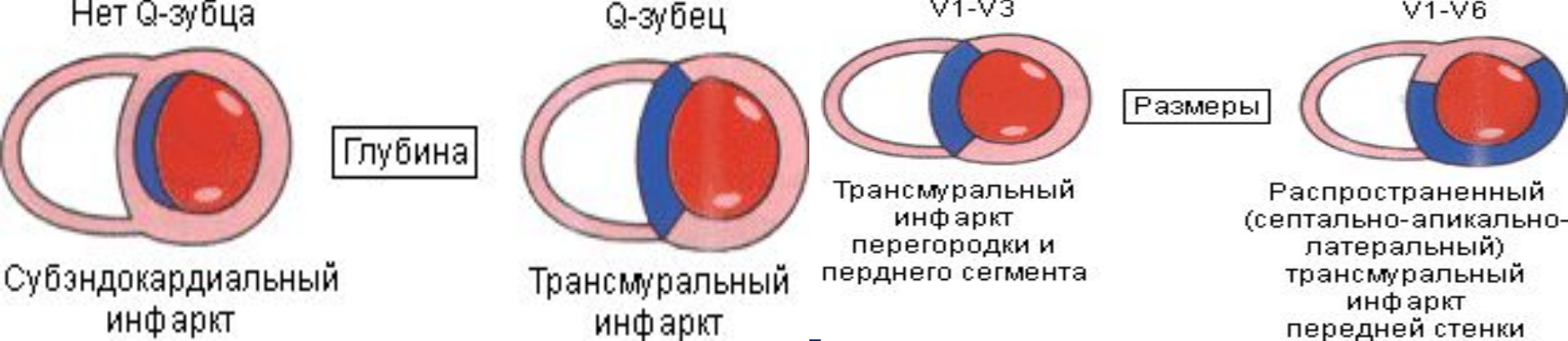


некро

3

ST-

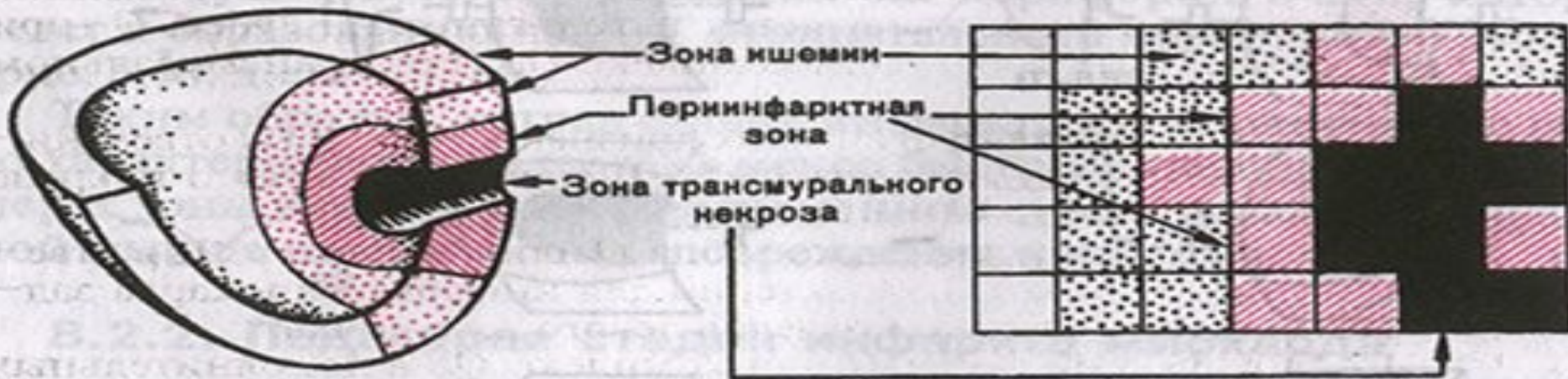
аралығының
ауытқуымен



- Миокард инфаркты кезіндегі ЭКГ-нің өзгерісі оның формасына, орналасына және кезеңіне байланысты. ЭКГ-лық белгілерде ең бірінші трансмуральды және субэндокардиальды миокард инфаркттарын айыра білу керек.

Трансмуральдыда (ірі ошақты) некроз сол жақ қарынша қабырғасының 50-70% зақымдайды. ЭКГ-да QS комплексі немесе патологиялық Q тішесі пайда болады. Q тішесі патологиялық деп ұзақтығы 0,04 с және одан да ұзақ болғанда саналады.

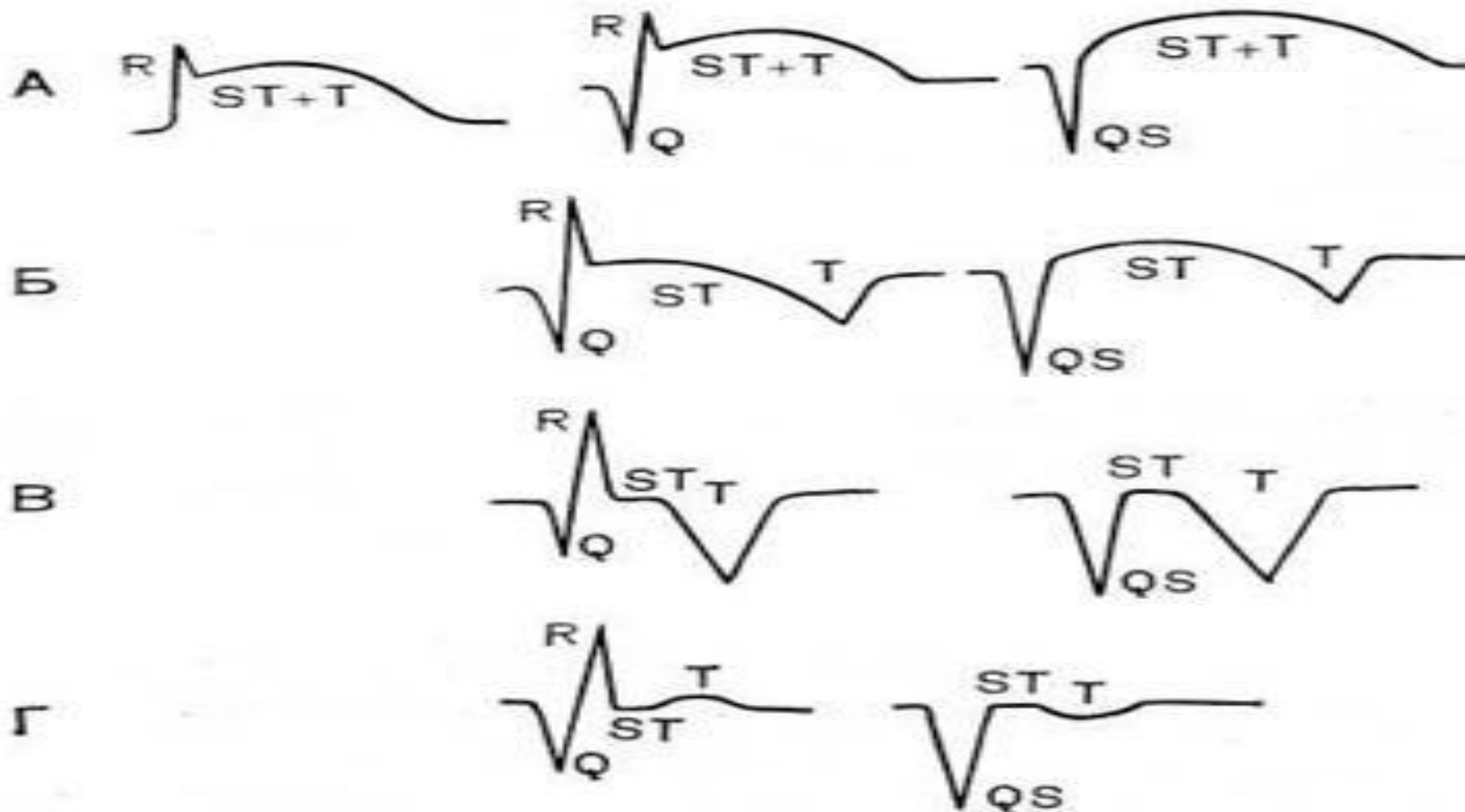
Субэндокардиальды миокард инфарктында патологиялық Q тішесі болмайды, бірақ QRS комплексінің бастапқы бөлігі тішеленуі мүмкін.

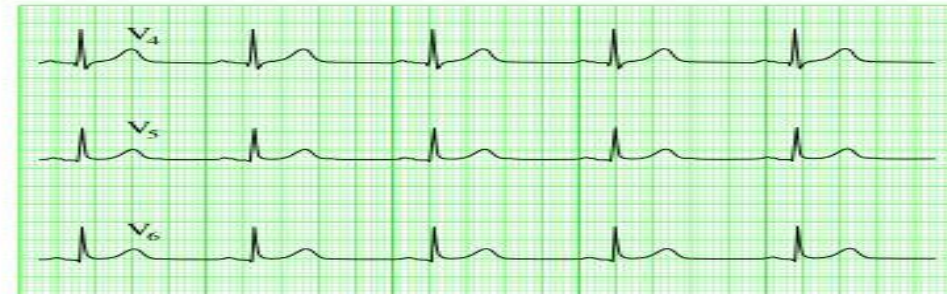
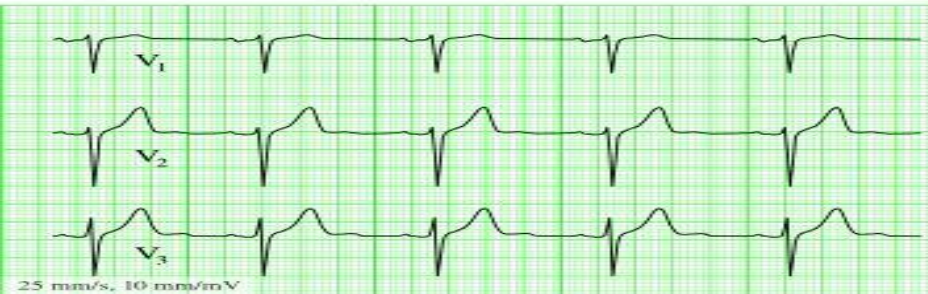
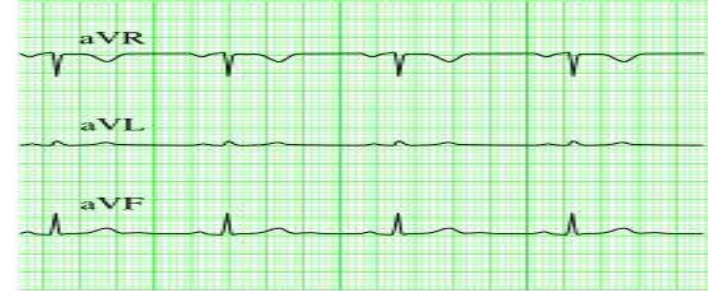
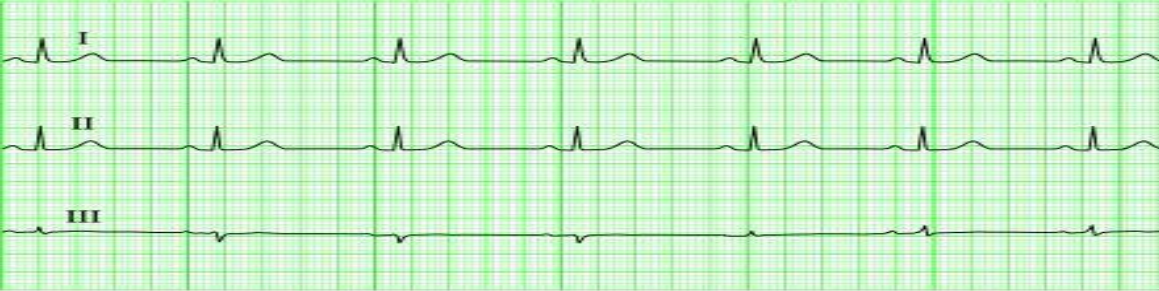
ІРІ ошақты және трансмуральды МИ

- Аса өткір кезеңде ишемия мен зақымданудан ST аралығы доға тәрізді биіктейді, яғни монофазалық қисық (Парди қисығы) пайда болады. Егерде жедел жәрдем науқасқа ерте жетсе ЭКГ ға МИ ең ерте ишемиялық фазасы тіркелуі мүмкін. Бұл кезде, ишемияның бір өзін көрсететін, (ST аралығы өзгеріссіз) тең бүйірлі, биік, ұшты Т тісшесі тіркеледі.

Трансмуральды және трансмуральды емес МИ ЭКГ өзгерістері. А – 3 күнге дейін; Б – 2–3 аптаға дейін; В – 3 аптадан астам ; Г – рубецттік





- Интрамуральды миокард инфарктында Т тішесінің оқшауланған өзгерісі, R тіше амплитудасының алғашқысымен салыстырғанда төмендеуі байқалады. Бұл ауруда патологиялық Q тішесі және ST сегментінің депрессиясы көрінбейді. Миокард инфаркты орналасуының негізгі 4 түрі бар:
 - 1) алдыңғы-V1- V4 тіркемелеріндегі тікелей өзгерістер;
 - 2) төменгі (артқы диафрагмальды)-I, III, a VF тіркемелеріндегі тікелей өзгерістер;
 - 3) артқы базальды Vi- V2 тіркемелерінде реципрокты өзгерістер байқалады. (жоғары, тар тішелер, R, ST сегментінің депрессиясы, кейде жоғары, үшкірленген Т тішесі). Тікелей өзгерістерді қосымша D, V7-V9 тіркемелерде көруге болады.

Жедел миокард инфарктымен ауыратын науқастарда келесі ЭКГ белгілері жағымсыз болып саналады:

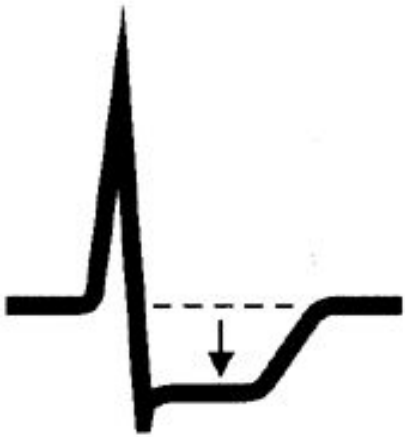
- Жүрек соғу жиілігінің жоғарылауы;
- ST сегментінің шектен тыс көтерілуі;
- Реципрокты тіркемеде ST сегментінің айқын және тұрақты депрессиясы;
- QRS комплекс ұзақтылығының 0,11 с және одан да ұзаруы;
- Басынан миокард инфарктын өткізу белгілерінің болуы.
- Жүрекше зақымдалғандағы өзгерістер: P тісше формасының өзгеруі, PQ сегментінің жоғарылауы және депрессиясы, жүрекше жыпылы немесе дірілі.
- Оң жақ қарыншаның инфарктында тікелей өзгерістер (ST сегментінің жоғарылауы) қосымша (оң жақ көкірек) V3R-V4R тіркемелерінде байқалады.

Миокард Инфаркты кезінде

- Бұлшықет жіпшелерінің белгілі бір бөлігі өледі, сондықтан қозу векторы некроз аймағында болмайды. Осы себептен инфаркт үстінде орналасқан (жазушы) электрод ЭКГ-да R тісшесін жазбайды.
- Миокардиоциттер өледі, клетка ішілік калий ионы эпикард астында жиналып, векторы сыртқа бағытталған, некроз аймағындағы реполяризация үрдісін өзгертіп (S-T және T), ЭКГ лентасында көрсетеді.
- Инфаркт аймағындағы тіркемелерде R тісшесінің жоғалуы;
- Инфаркт аймағындағы тіркемелерде патологиялық Q тісшесінің пайда болуы;
- Инфаркт аймағындағы тіркемелерде S-T сегментінің жоғарылауы;
- Инфаркт аймағындағы тіркемелерде T тісшесінің терістелуі.

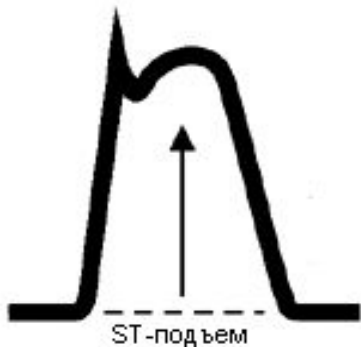
СПЕЦИФИКАЛЫҚ ДИАГНОСТИКАСЫ БОЙЫНША V1-V3 ТІРКЕМЕДЕ ТІРКЕЛЕДІ

СУБЭНДОКАРДИАЛЬНАЯ
ИШЕМИЯ



Депрессия ST-сегмента

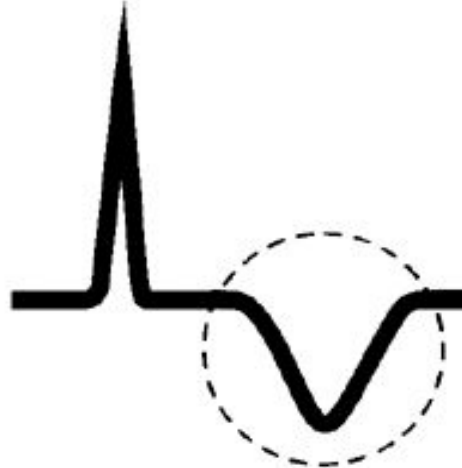
ТРАНСМУРАЛЬНАЯ
ИШЕМИЯ



ST-подъем

подъем ST-сегмента

ОСТРАЯ
СУБЭНДОКАРДИАЛЬНАЯ
ИШЕМИЯ



"Коронарная" T-волна

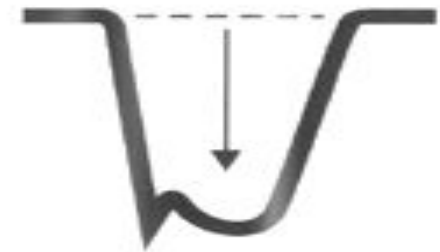
ТРАНСМУРАЛЬНЫЙ
ИНФАРКТ



Патологический Q-зубец



Зеркальная картина "Коронарной" T-волны

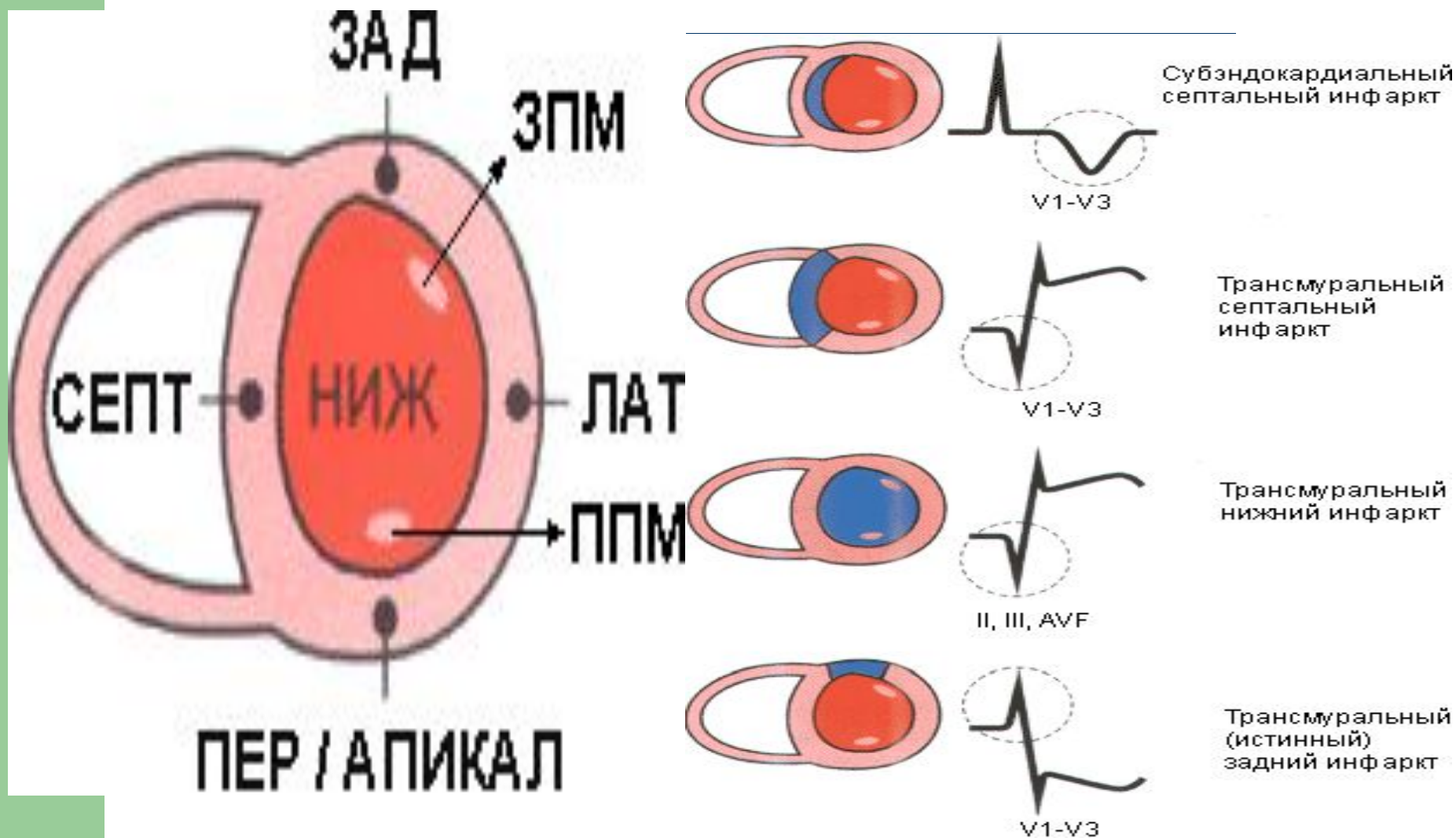


Зеркальная картина подъема ST-сегмента



Зеркальная картина Q-зубца

Оң жақ және сол жақ қарыншаның көлденең кесіндісі



Дифференциальды диагнозы

Депрессия ST-сегмента



Ишемия (субэндокардиальная ишемия)



Корытообразный сегмент ST (при дигиталисной интоксикации)

Подъем ST-сегмента



Острый инфаркт миокарда (трансмуральная ишемия)



Перикардит

"Коронарная" T-волна



Субэндокардиальный инфаркт



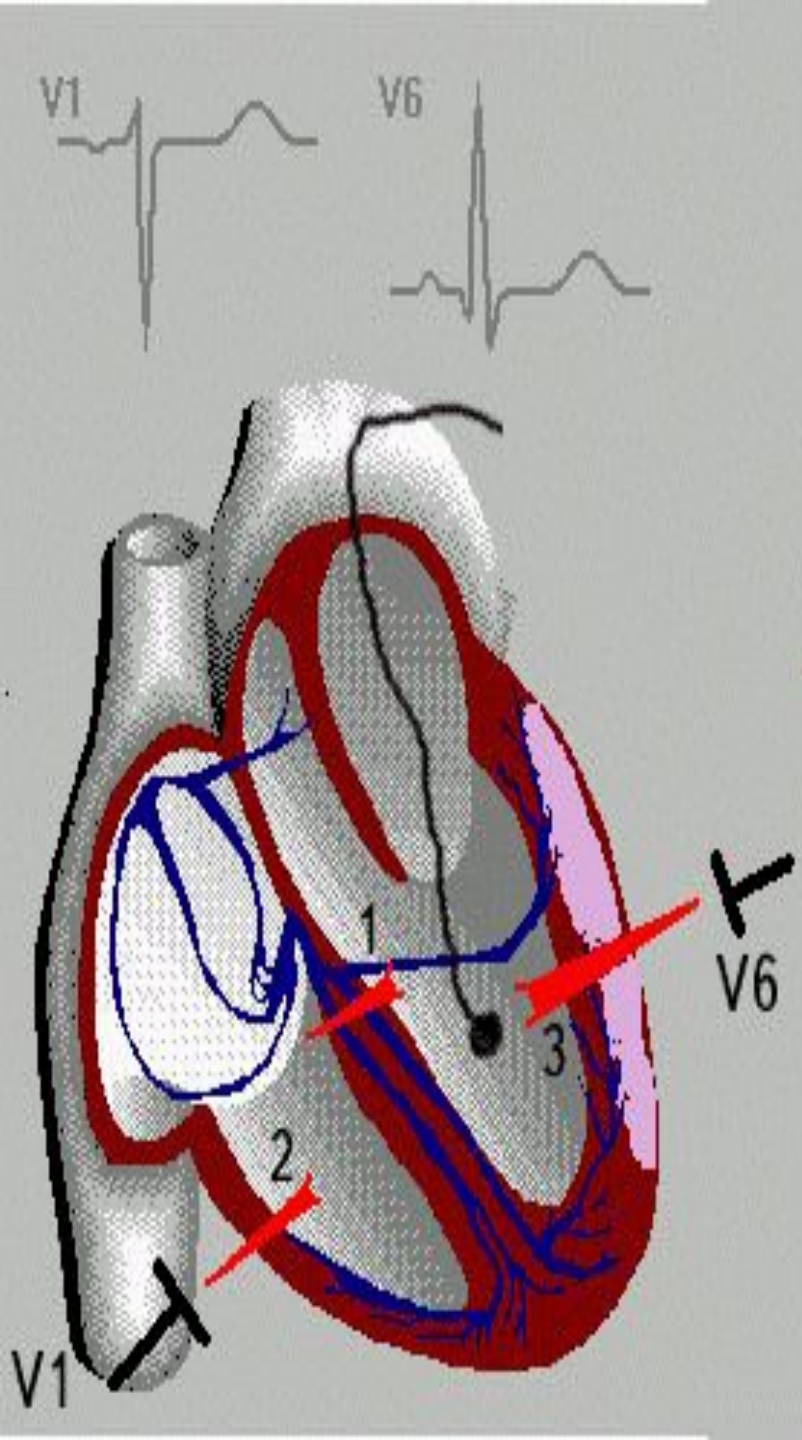
Гиперкалиемия

Қорытынды

ЭКГ пр инфаркте миокарда

Инфакт кезінде ЭКГ-ның өзгерістерін байқаудың маңызы зор, дер кезінде анықтап дер кезінде жүргізілген ем миокард инфарктын болдырмауы немесе оның барысын жеңілдетуі ықтимал.

ЭКГ - ведущий метод диагностики безболевой формы инфаркта миокарда



Қолданылған әдебиет:

- В.И. Маколкин, С.И. Овчаренко “Внутренние болезни”
- А.А. Михайлов “Справочник практического врача”
- Интернет материалдары