

Промежность
perineum

Мышцы и фасции промежности у мужчин

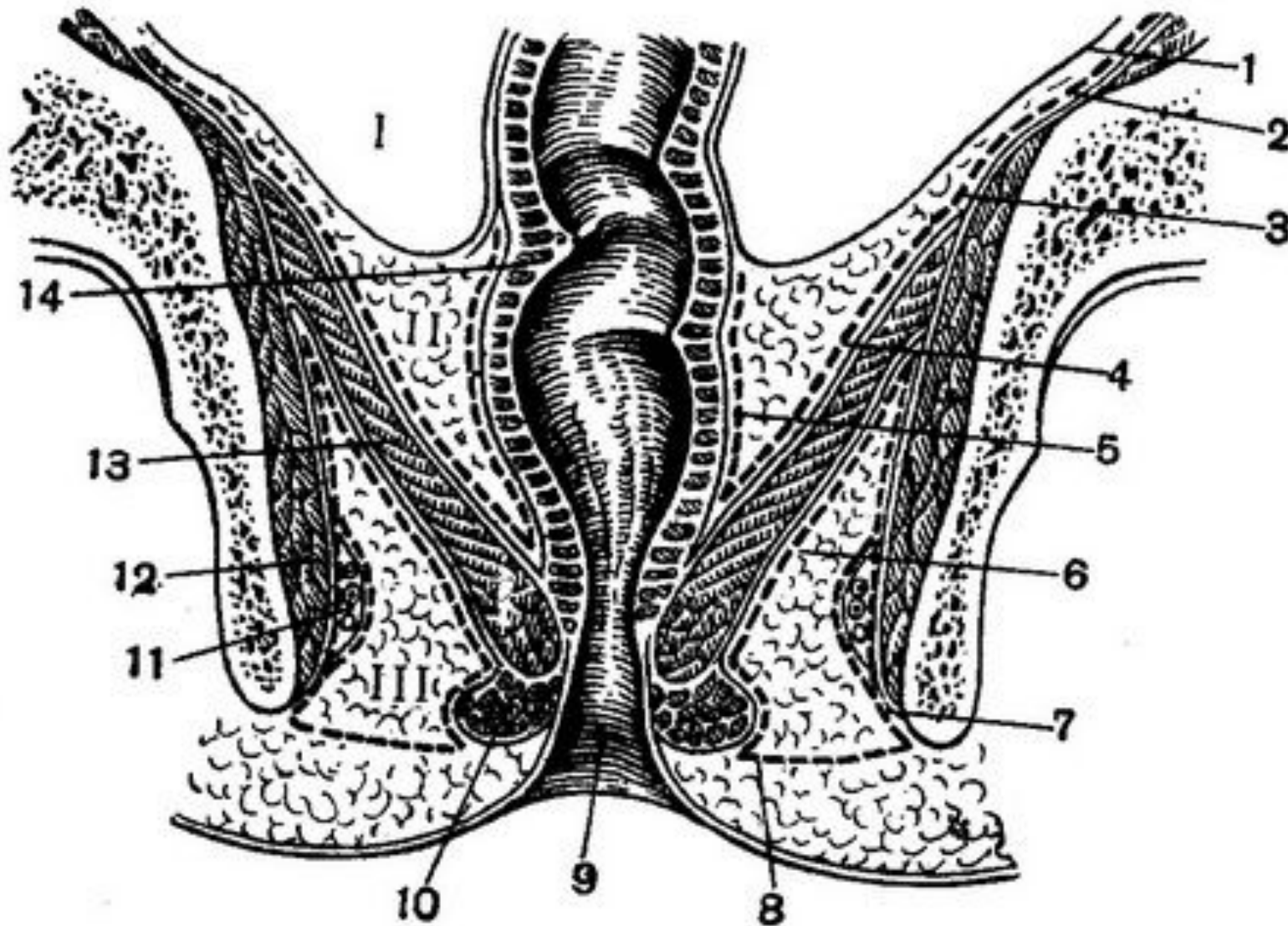
1 — наружный сфинктер заднего прохода; 2 — ягодичная фасция; 3 — нижняя фасция диафрагмы таза; 4 — седалищно-прямокишечная ямка; 5 — седалищный бугор; 6 — широкая фасция; 7 — поверхностная фасция промежности; 8 — мошонка; 9 — луковично-губчатая мышца; 10 — седалищно-пещеристая мышца; 11 — мочеполовая диафрагма; 12 — поверхностная поперечная мышца промежности; 13 — мышца, поднимающая задний проход; 14 — большая ягодичная мышца; 15 — заднепроходное отверстие; 16 — заднепроходно-копчиковая связка; 17 — копчик.

Мышцы и фасции промежности у

ЖЕНЩИН

1 — заднепроходно-копчиковая связка; 2 — ягодичная фасция; 3 — нижняя фасция диафрагмы таза; 4 — луковично-губчатая мышца; 5 — широкая фасция; 6 — вход во влагалище; 7 — поверхностная фасция промежности; 8 — наружное отверстие мочеиспускательного канала; 9 — клитор; 10 — седалищно-пещеристая мышца; 11 — нижняя фасция мочеполовой диафрагмы таза; 12 — глубокая поперечная мышца промежности; 13 — верхняя фасция мочеполовой диафрагмы таза; 14 — поверхностная поперечная мышца промежности; 15 — задний проход; 16 — наружный сфинктер заднего прохода; 17 — крестцово-бугорная связка; 18 — большая ягодичная мышца; 19

Этажи таза



Седалищно-прямокишечные ямки

