



www.tma.uz

МИНИСТЕРСТВО ЗДРАВООХРАНЕНИЯ
РЕСПУБЛИКИ УЗБЕКИСТАН
ТАШКЕНТСКАЯ МЕДИЦИНСКАЯ АКАДЕМИЯ
КАФЕДРА ХИРУРГИЧЕСКОЙ СТОМАТОЛОГИИ

Подготовил профессор Жилонов А.А.

**ЗАДАЧИ ВОССТАНОВИТЕЛЬНЫХ ОПЕРАЦИЙ ЧЕЛЮСТНО-ЛИЦЕВОЙ ОБЛАСТИ
И ИХ ЗНАЧЕНИЕ. ПЛАНИРОВАНИЕ ВОССТАНОВИТЕЛЬНЫХ ОПЕРАЦИЙ.
ПЛАСТИКА МЕСТНЫМИ ТКАНЯМИ И НА ПИТАЮЩЕЙ НОЖКЕ.
ПЛАСТИКА СТЕБЕЛЬЧАТЫМ ЛОСКУТОМ ФИЛАТОВА.
СВОБОДНАЯ ПЕРЕСАДКА ТКАНЕЙ. ВОЗМОЖНОСТИ
МИКРОХИРУРГИЧЕСКОЙ ТЕХНИКИ И ИХ ПРИМЕНЕНИЕ
В ЧЕЛЮСТНО-ЛИЦЕВОЙ ОБЛАСТИ.**

ЦЕЛЬ ЛЕКЦИИ:

**ПОЗНАКОМИТЬ СТУДЕНТОВ
С ОСОБЕННОСТЯМИ И МЕТОДАМИ
ВОССТАНОВИТЕЛЬНЫХ ОПЕРАЦИЙ
В ЧЕЛЮСТНО – ЛИЦЕВОЙ ОБЛАСТИ**

ПЛАН ЛЕКЦИИ

1. История развития восстановительных операций челюстно-лицевой области.
2. Показания к восстановительным операциям.
3. Методы восстановительных операций и показания к различным методам.
4. Пластика местными тканями.
5. Перемещение треугольных лоскутов по Лимбергу.
6. Особенности пластики по Шимановскому.
7. Виды пластики на питающихся ножках (индийский, итальянский и другие методы).
8. Филатовский стебель – показания и противопоказания к использованию.
Положительные и отрицательные стороны метода.
9. Свободная пересадка тканей (кожи, кости, хряща, жира и других). Показания, особенности различных методов в зависимости от величины дефектов.
10. Микрохирургия – использование в челюстно-лицевой хирургии. Особенности методов и операции.

ЦЕЛИ И ЗАДАЧИ ВОССТАНОВИТЕЛЬНОЙ ХИРУРГИИ И ПЛАНИРОВАНИЕ ВОССТАНОВИТЕЛЬНЫХ ОПЕРАЦИЙ

А) Цель восстановительной операции состоит в ликвидации дефектов и деформаций приобретенного и врожденного характера.

Б) Задачи заключаются:

1- Соблюдение принципа этапности в результате которого в первую очередь необходимо восстановить утраченную функцию органа.

2- Восстановление формы органа, соответствующего окружающим тканям.

Пластическая хирургия

Различают:

- Восстановительная хирургия лица.
- Реконструктивная хирургия лица.
- Эстетическая хирургия лица.

История пластической хирургии

1. Восстановительная хирургия до нашей эры (Египет, Индия).
2. Восстановительная хирургия после XV века (Бранка, Антони, Тальякоцци-итальянский способ).
3. Восстановительная хирургия XIX-XX века:
 - Диффенбах, Лемонье, Буш, Греф, Берар.
 - Ю.К. Шимановский (1865) «Операции на поверхности человеческого тела».
 - Н.И. Пирогов – «О пластической операции вообще, о ринопластике в особенности».
 - В.П. Филатов (1916-1917), Гиллес (1918)
4. Восстановительная хирургия после второй мировой войны:
 - А.Е. Рауэр, В.М. Хитров, Н.М. Михельсон, А.А. Лимберг, В.М. Безруков
 - Ж. Якобсон (1960), А.И. Неробеев –микрохирургия

КЛАССИФИКАЦИЯ ВРОЖДЕННЫХ ДЕФЕКТОВ И ДЕФОРМАЦИЙ (И.Бернадский 1973 г)

ВРОЖДЕННЫЕ

- а) расщелины губ;
- б) колобомы лица (несращения);
- в) расщелины неба;
- г) макростомия, микростомия;
- д) микроотия, анотия;
- е) несращения частей носа

КЛАССИФИКАЦИЯ ВРОЖДЕННЫХ ДЕФЕКТОВ И ДЕФОРМАЦИЙ (И.Бернадский 1973 г)

ПРИБРЕТЕННЫЕ

- а) после механической травмы;
- б) после термической травмы;
- в) после химической травмы;
- г) после перенесенных инфекционных заболеваний;
- д) после операций по поводу новообразований;
- е) в результате лучевых повреждений
- ж) татуировка кожи

ПО ВЕЛИЧИНЕ ДЕФЕКТЫ ДЕЛЯТСЯ НА:

- частичные (до $1/2$)
- субтотальные (до $2/3$)
- тотальные (целиком)

ПРИНЦИПЫ ПЛАСТИЧЕСКОЙ ХИРУРГИИ

- операция должна обеспечить восстановление или сохранения функции жевания, дыхания, зрения и др.
- операция не должна вести к задержке развития лицевого скелета и возникновению вторичных рубцовых деформаций

ПРИНЦИПЫ ПЛАСТИЧЕСКОЙ ХИРУРГИИ

ОБЩИЕ ПРИНЦИПЫ:

- биологическая совместимость пересаживаемых живых тканей или индифферентность аллопластических материалов
- адекватность пересаживаемой ткани
- достаточная косметичность пересаживаемых тканей
- симметричность восстанавливаемого парного органа или его участка
- стойкость достигнутого анатомического, функционального и косметического результатов.

ПОКАЗАНИЯ К ПЛАСТИЧЕСКИМ ОПЕРАЦИЯМ

1. Дефект и деформации тканей челюстно-лицевой области различного генеза.
2. Эстетическая нарушения.

ПРОТИВОПОКАЗАНИЯ К ПЛАСТИЧЕСКИМ ОПЕРАЦИЯМ:

МЕСТНЫЕ

1. Незначительность дефекта
2. Пиодермические изменения кожи
3. Стоматиты

ПРОТИВОПОКАЗАНИЯ К ПЛАСТИЧЕСКИМ ОПЕРАЦИЯМ:

ОБЩИЕ:

1. Острые и хронические инфекции
2. Острые ЖК расстройства
3. Психические нарушения
4. Сердечно сосудистая недостаточность
5. Субфебрилитет невыясненной этиологии и др.

МЕТОДЫ ОБСЛЕДОВАНИЯ

1. Клинические обследования: сбор анамнеза, этиология.

Анализ дефекта:

- антропометрия, фотографирование, компьютерное моделирование дефекта и деформации
- топография данного дефекта и деформации
- размер (длина, ширина и глубина)
- определение количества вовлеченных в дефект тканей, органов или частей
- характер функциональных расстройств (нарушения акта глотания, речи, движения нижней челюсти и другие)

2. Параклинические обследования

- биохимическо-лабораторное, рентгенологическое исследование
- изучение психического статуса

Психический статус

Наблюдения показывают, больные совершенно по-разному реагируют на имеющиеся у них деформации.

Иозеф (Joseph) делит таких больных на четыре группы:

1. Больные с пониженным эстетическим чувством.
2. Больные с нормальным эстетическим чувством.
3. Больные с ненормально развитым эстетическим чувством.
4. Больные с извращенным эстетическим чувством.

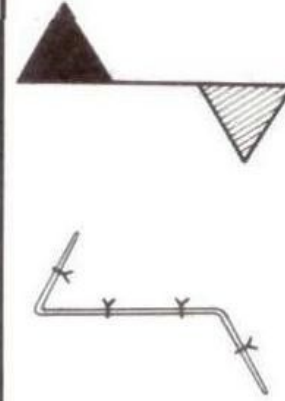
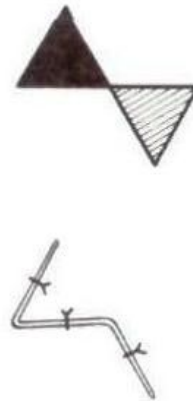
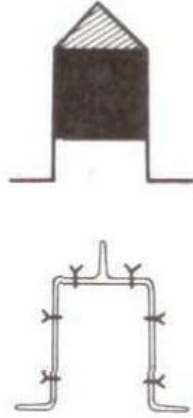
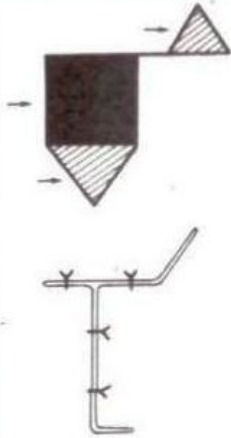
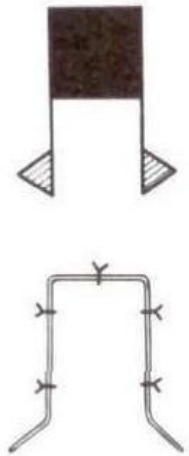
ПЛАН ОПЕРАЦИИ ДОЛЖЕН ОТВЕЧАТЬ СЛЕДУЮЩИМ ТРЕБОВАНИЯМ

1. Минимальное количество этапов операций
2. Минимальная травматичность
3. Минимальный срок между отдельными этапами
4. Придание голове и рукам больного наиболее удобного положения
5. Обеспечение больному возможности принимать пищу самому
6. Применение наименее токсичных средств премедикации и обезболивания.
7. Получение предельного в функциональном и косметическом отношении результата лечения.

МЕТОДЫ ВОССТАНОВИТЕЛЬНЫХ ОПЕРАЦИЙ

1. Пластика за счет мобилизации окружающих тканей при значительной мобильности окружающих тканей и наличии подкожной клетчатки.
2. Перемещение треугольных лоскутов по А.А. Лимбергу.
3. Мобилизация окружающих мягких тканей с помощью дополнительных разрезов и создания геометрических форм - метод Ю.К. Шимановского.
4. Пластика с помощью лоскутов на питающей ножке.
- индийский, итальянский метод и др.
5. Пластика стеблем В.П. Филатова.
6. Свободная пересадка тканей.
- кожи, кости, хряща, слизистой оболочки и др.
7. Пластика многослойных лоскутов
- с помощью микрохирургической техники.

ПЛАСТИКА МЕСТНЫМИ ТКАНЯМИ




Ю. К. Шимановский (1865)

Bugow (1838)

Пластика за счет мобилизации окружающих тканей при значительной мобильности окружающих тканей и наличии подкожной клетчатки.

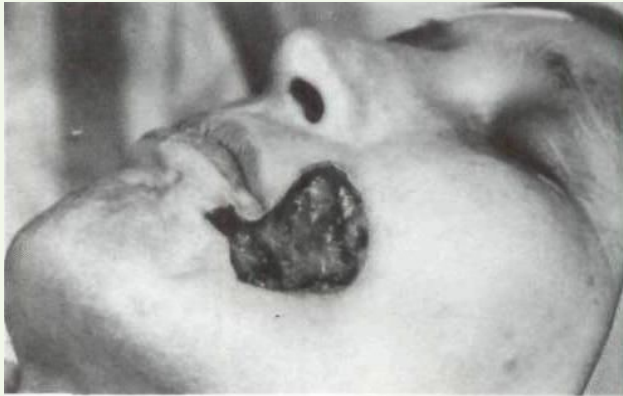ПЛАСТИКА МЕСТНЫМИ ТКАНЯМИ



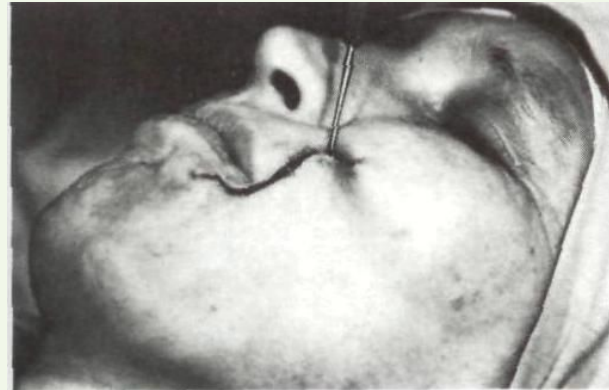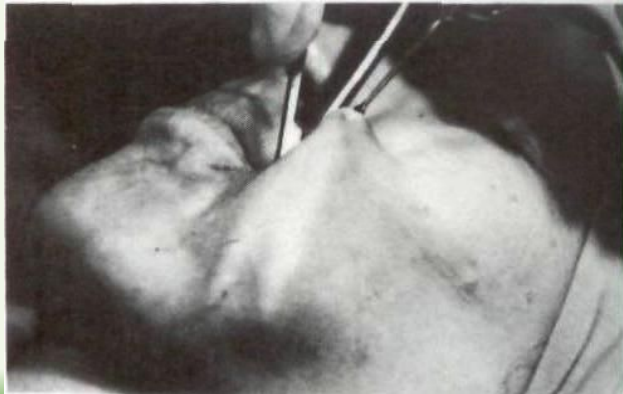
Ю. К. Шимановский (1870)

Пластика за счет мобилизации окружающих тканей при значительной мобильности окружающих тканей и наличии подкожной клетчатки.

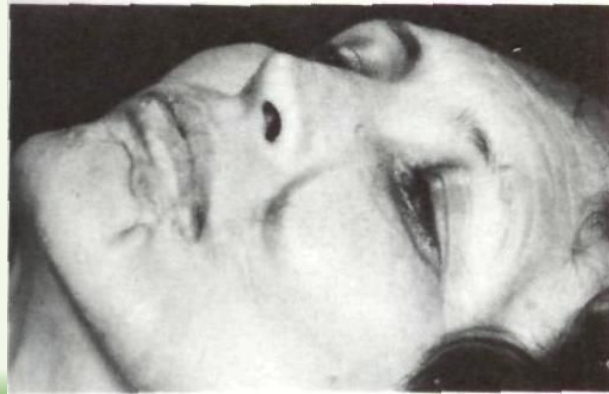ПЛАСТИКА МЕСТНЫМИ ТКАНЯМИ



Первый основной принцип: кожа окружающих тканей, используемая для устранения дефекта, должна мобилизоваться до тех пор пока мы не получим возможности сопоставить края раны без натяжения.



Второй основной принцип: сопоставляя края раны, следует определить правильное направление линий швов, которые повсеместно должны соответствовать направлению силовых линий.

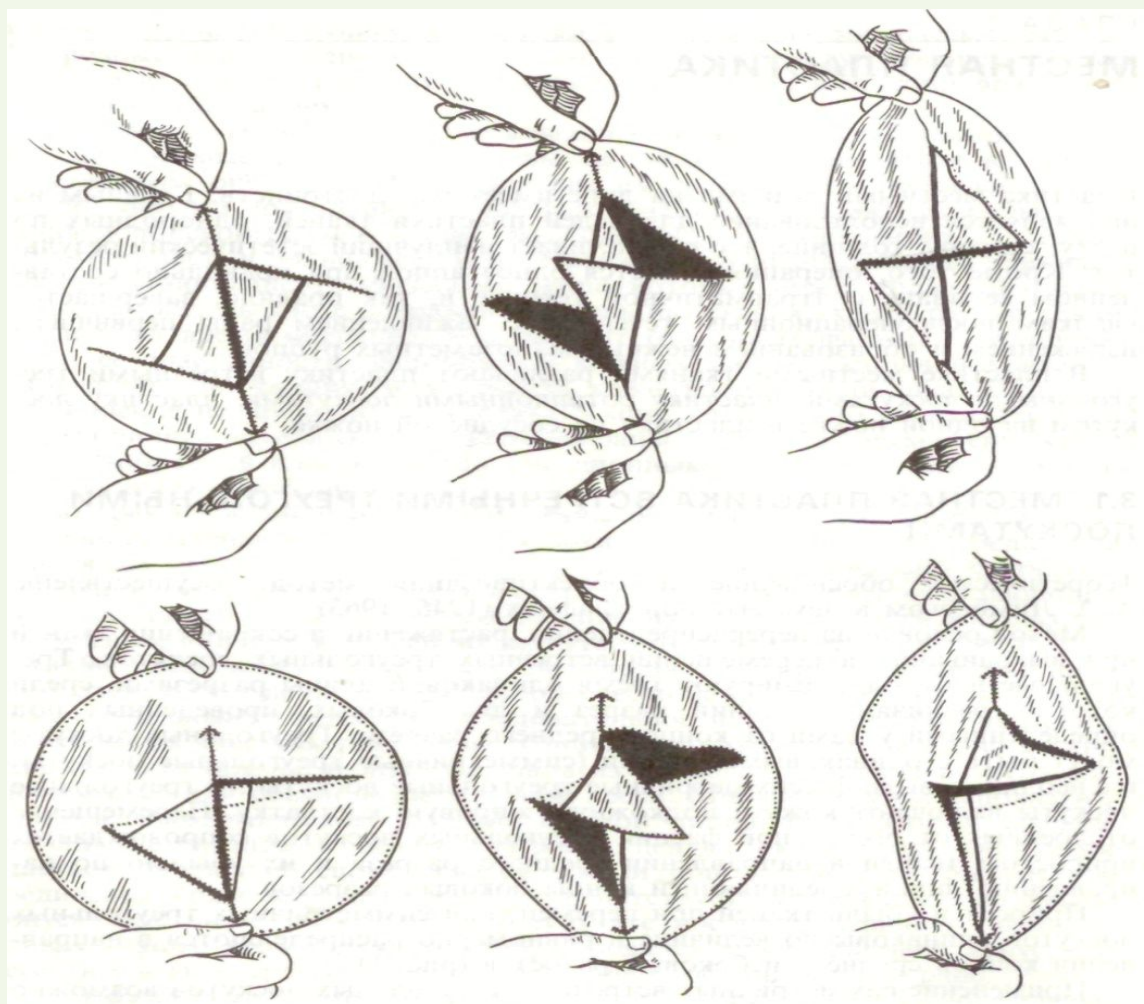


МЕСТНАЯ ПЛАСТИКА: ВСТРЕЧНЫЕ ТРЕУГОЛЬНИКИ ЛИМБЕРГА

Местная пластика встречными треугольными лоскутами на лице и шее применяется по следующим показаниям:

1. для встречного обмена тканей;
2. с целью удлинения в направлении среднего разреза;
3. для замещения явных и скрытых дефектов лица и шеи.

МЕСТНАЯ ПЛАСТИКА: ВСТРЕЧНЫЕ ТРЕУГОЛЬНИКИ ЛИМБЕРГА



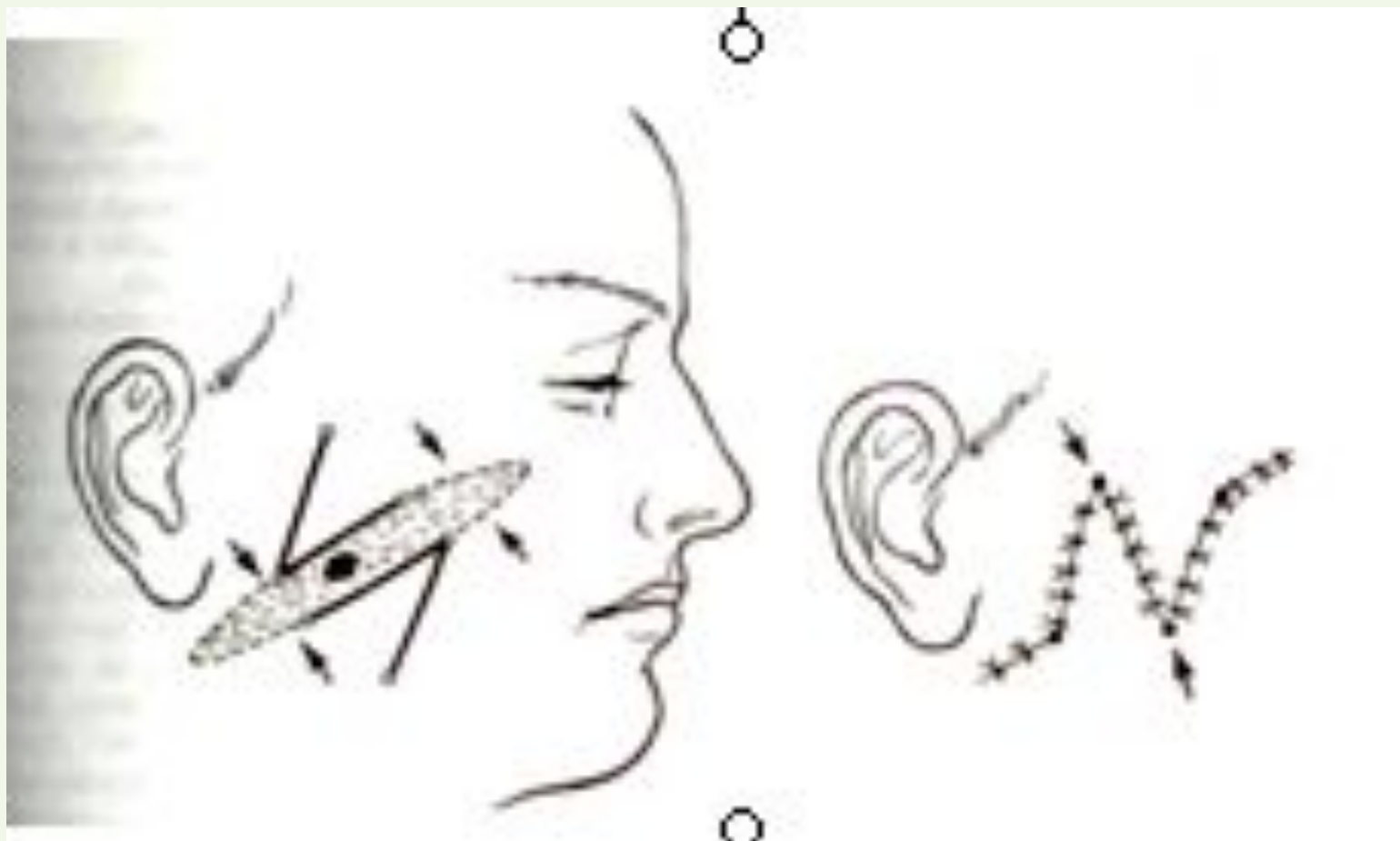
МЕСТНАЯ ПЛАСТИКА: ВСТРЕЧНЫЕ ТРЕУГОЛЬНИКИ ЛИМБЕРГА

А.А. Лимберг указывает, что при несимметричных фигурах удлинение бывает значительно больше на стороне большего угла. Он произвел математические расчеты и составил таблицу - примерные соотношения прироста длины при разных углах.

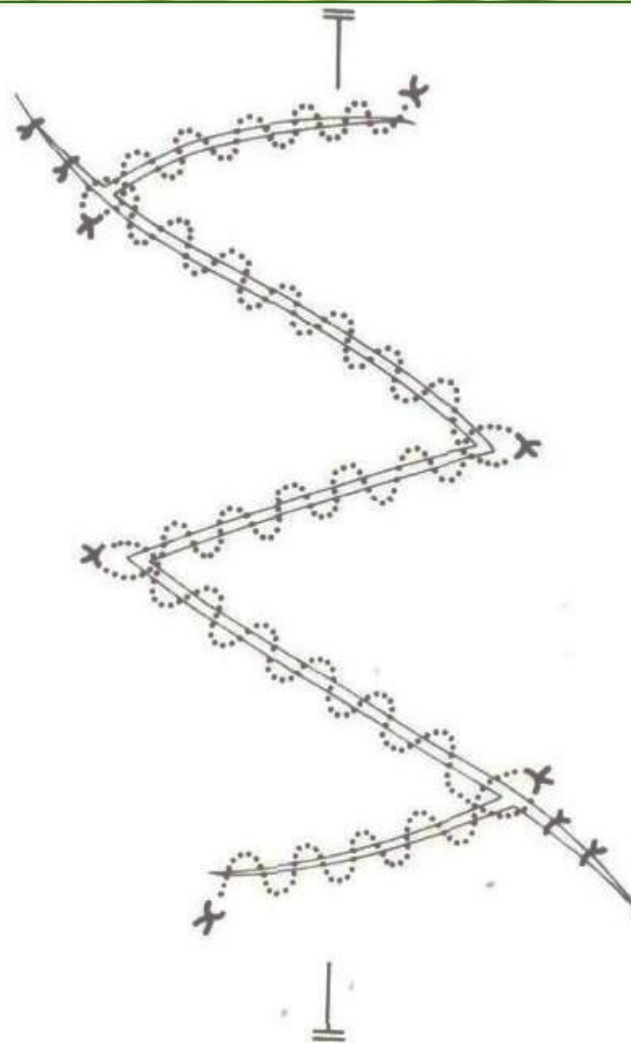
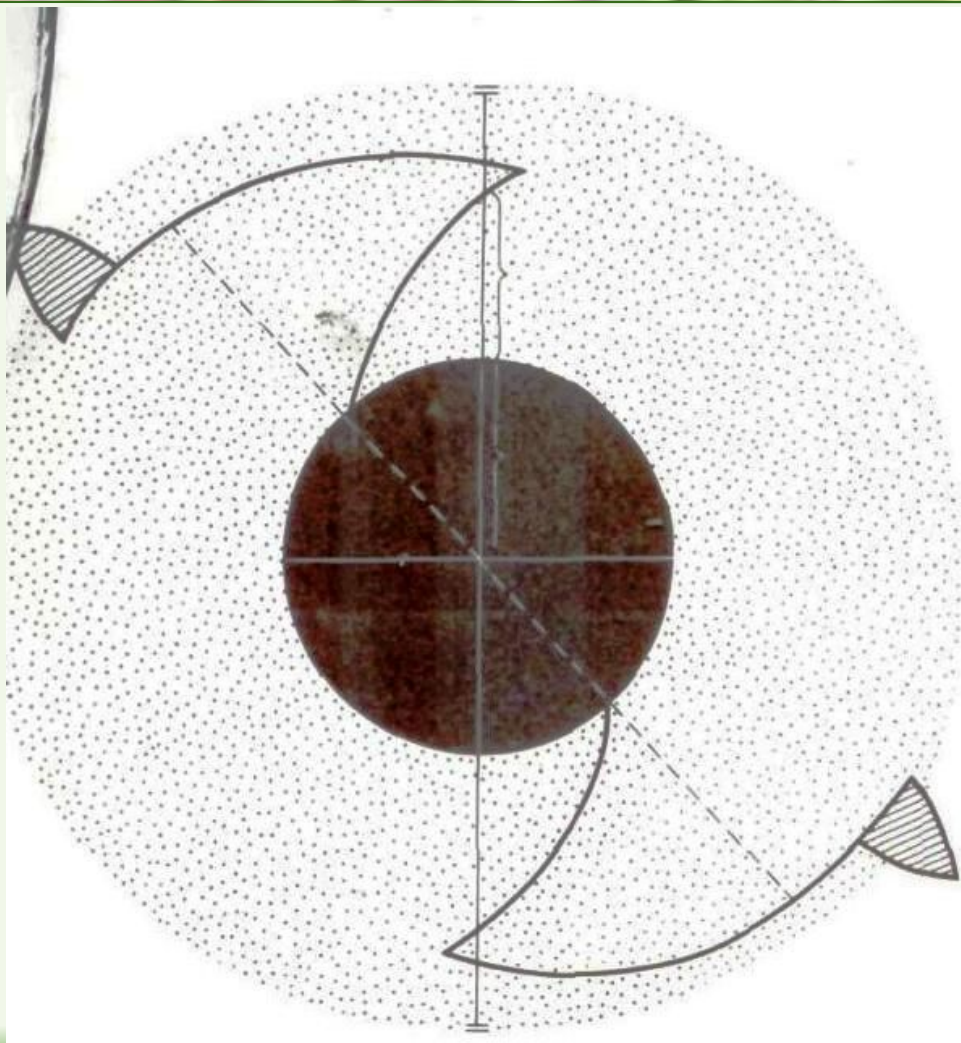
ОБЩИЙ ПРИРОСТ СО СТОРОНЫ БОЛЬШЕГО УГЛА

30 и 60°	42	25+17
30 и 75°	47	32+15
30 и 90°	50	41+9
30 и 105°	52	52+0

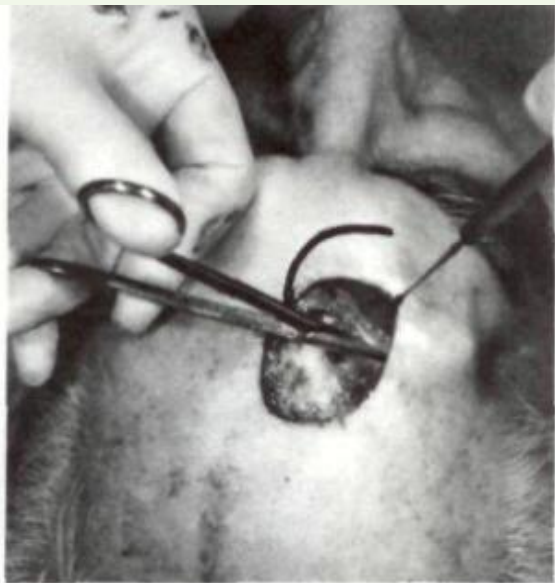МЕСТНАЯ ПЛАСТИКА: ВСТРЕЧНЫЕ ТРЕУГОЛЬНИКИ ЛИМБЕРГА



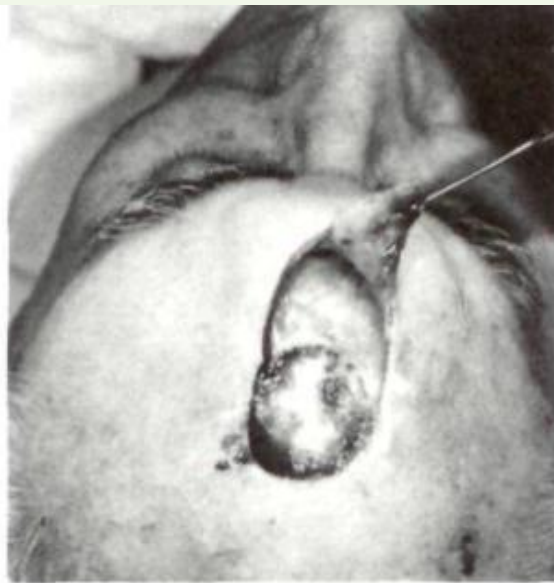МЕСТНАЯ ПЛАСТИКА: ВСТРЕЧНЫЕ ТРЕУГОЛЬНЫЕ ЛОСКУТЫ



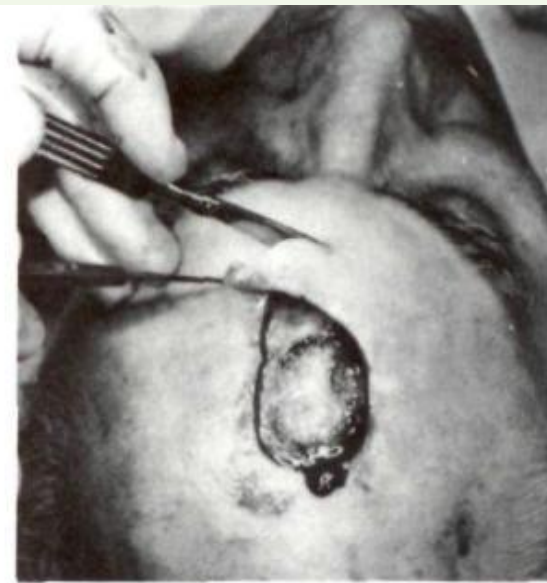МЕСТНАЯ ПЛАСТИКА: ВСТРЕЧНЫЕ ТРЕУГОЛЬНЫЕ ЛОСКУТЫ



Окружающая дефект кожа отслаивается. На рисунке видно направление первого разреза.

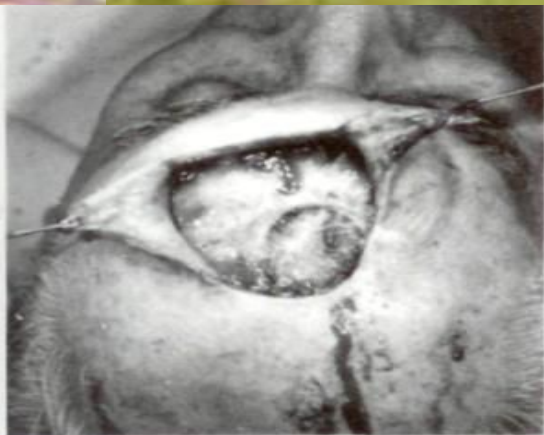

Отслоенный первый треугольный лоскут.

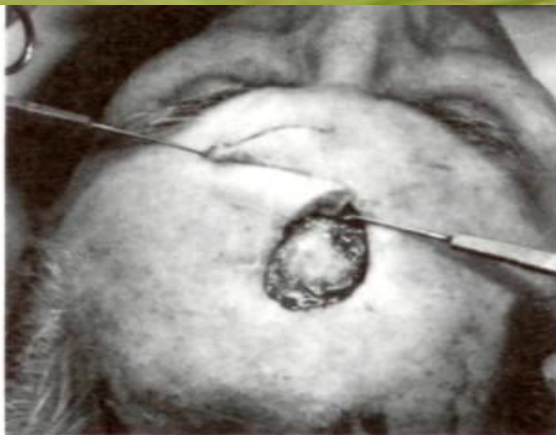

Лоскут повернут в противоположном дефекту направлении, по наружному краю дефекта выкраивается второй лоскут.

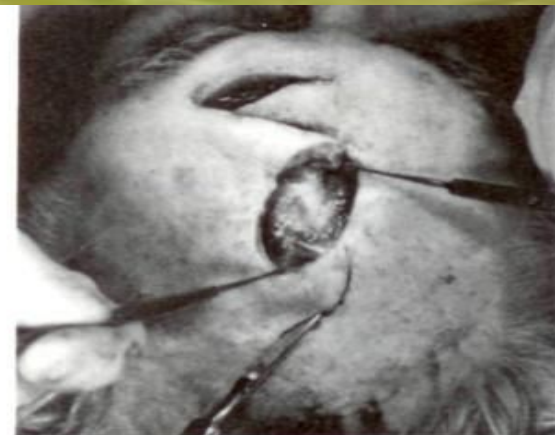МЕСТНАЯ ПЛАСТИКА: ВСТРЕЧНЫЕ ТРЕУГОЛЬНЫЕ ЛОСКУТЫ



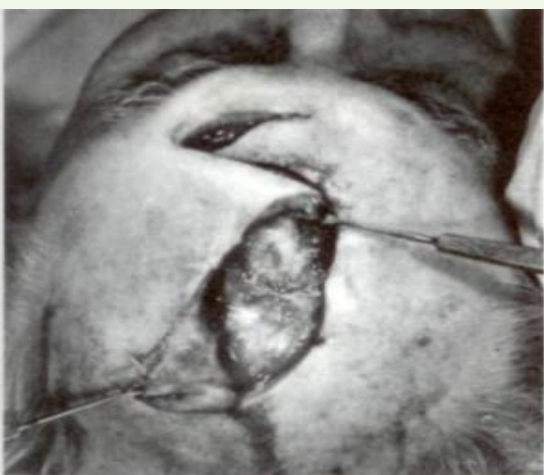
С одной стороны дефекта сформированы оба лоскута.



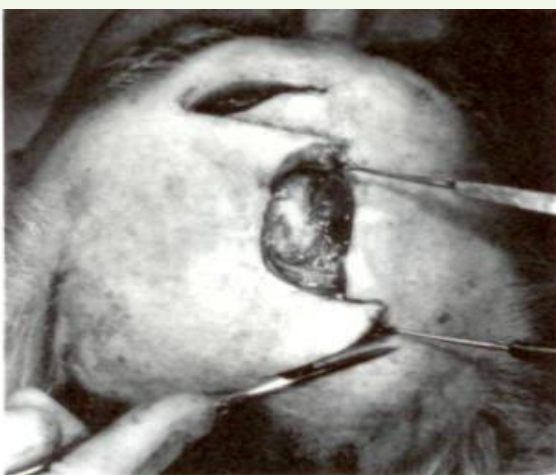
Обмен лоскутов и их встречное смещение уменьшили круглый дефект наполовину.



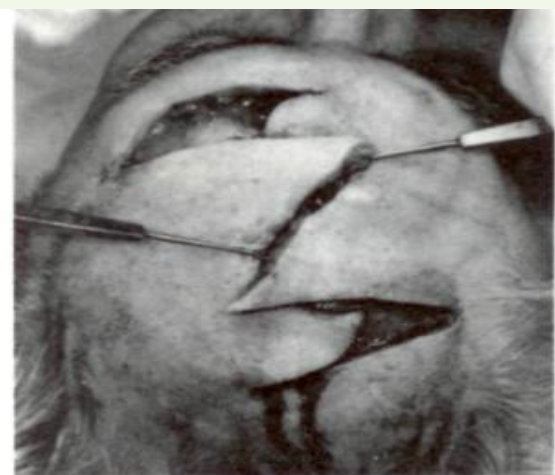Те же манипуляции проводятся и по другую сторону дефекта. Выкраивание первого лоскута.



Отслоенный лоскут.



Выкраивание второго лоскута на основании определения направления первого.



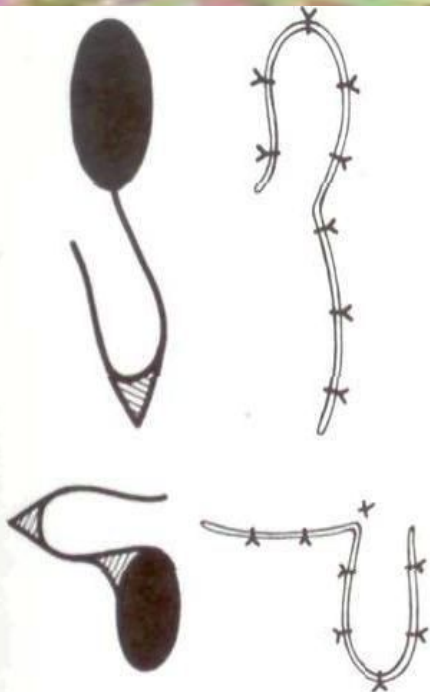
После обмена лоскутов с обеих сторон круглый дефект исчез.

МЕСТНАЯ ПЛАСТИКА. ЛОСКУТЫ НА НОЖКЕ

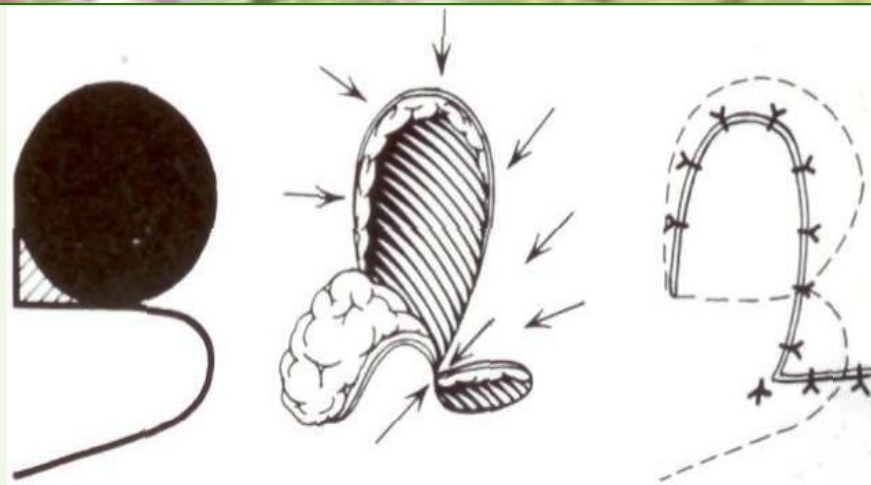
РАЗЛИЧАЮТ СЛЕДУЮЩИЕ ВИДЫ ЛОСКУТОВ НА НОЖКЕ:

- ЛОСКУТ НА ОДНОЙ НОЖКЕ
- НА ДВУХ НОЖКАХ (МОСТОВИДНЫЕ)
- ОПРОКИДЫВАЮЩИЕСЯ
- УДВОЕННЫЕ
- АРТЕРИАЛИЗИРОВАННЫЕ ЛОСКУТЫ


ПЛАСТИКА МЕСТНЫМИ ТКАНЯМИ: ЛОСКУТЫ НА НОЖКЕ



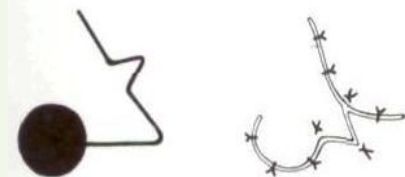
Варианты лоскутов
Joseph (1931)



Schrudde (1963) разработал метод, который представляет собой комбинацию транспозиции со скольжением и с помощью которого можно, закрыв дефект на месте донорской раны, уменьшить воспринимающее ложе. Этот метод был назван «Verschiebeschwenklappenplastik».

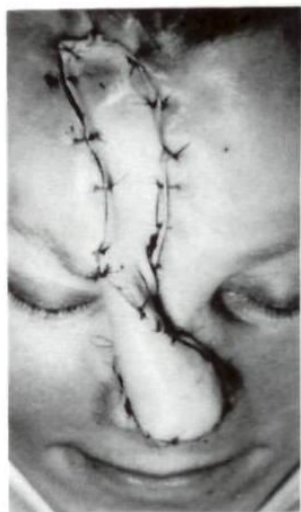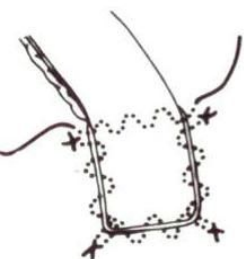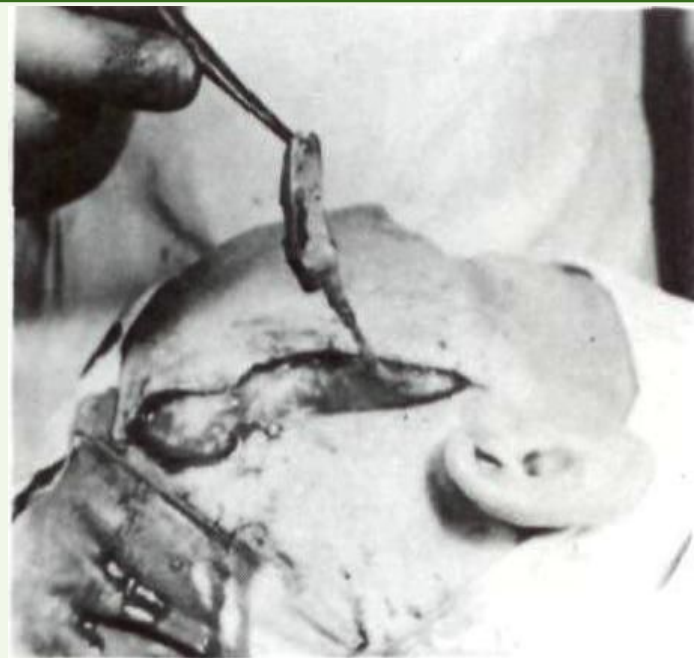
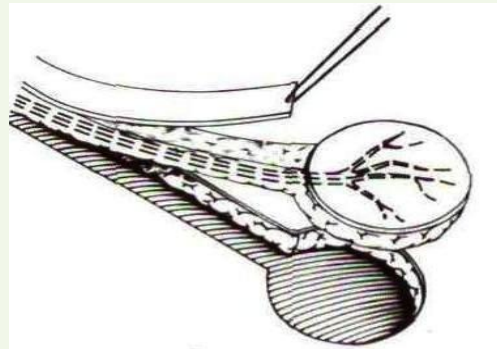
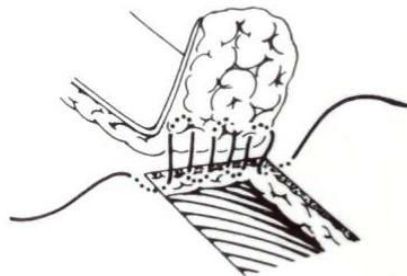


Burian (1967)



Цель лоскута, который Lueders (1972) назвал «precision contour flap», сделать линию шва ломаной.

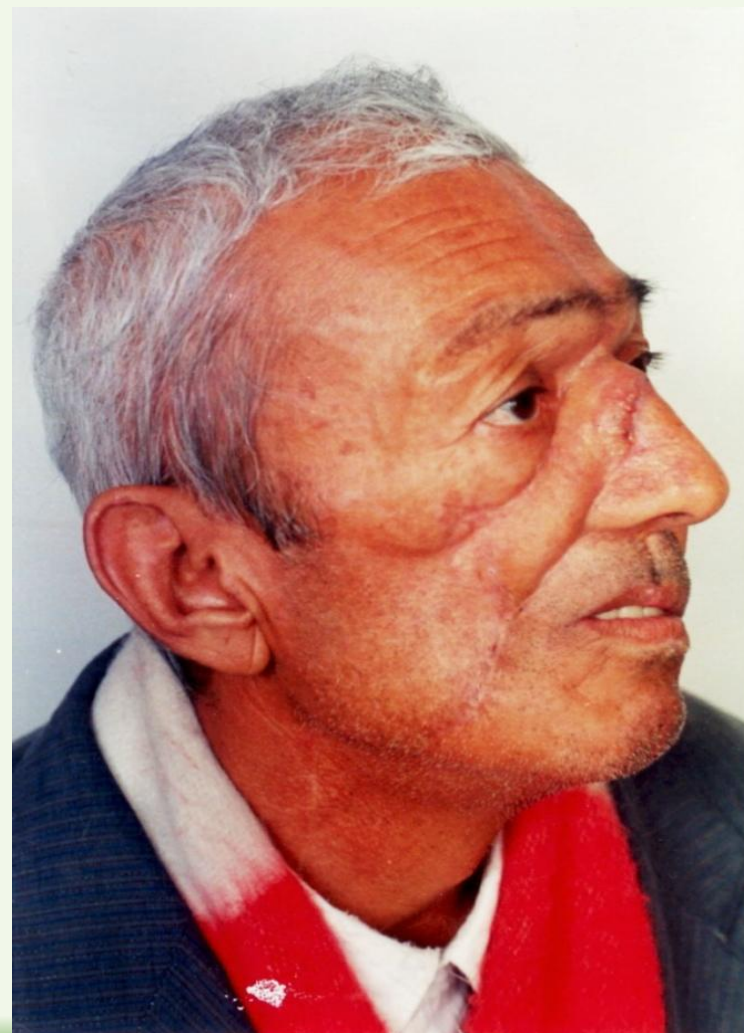
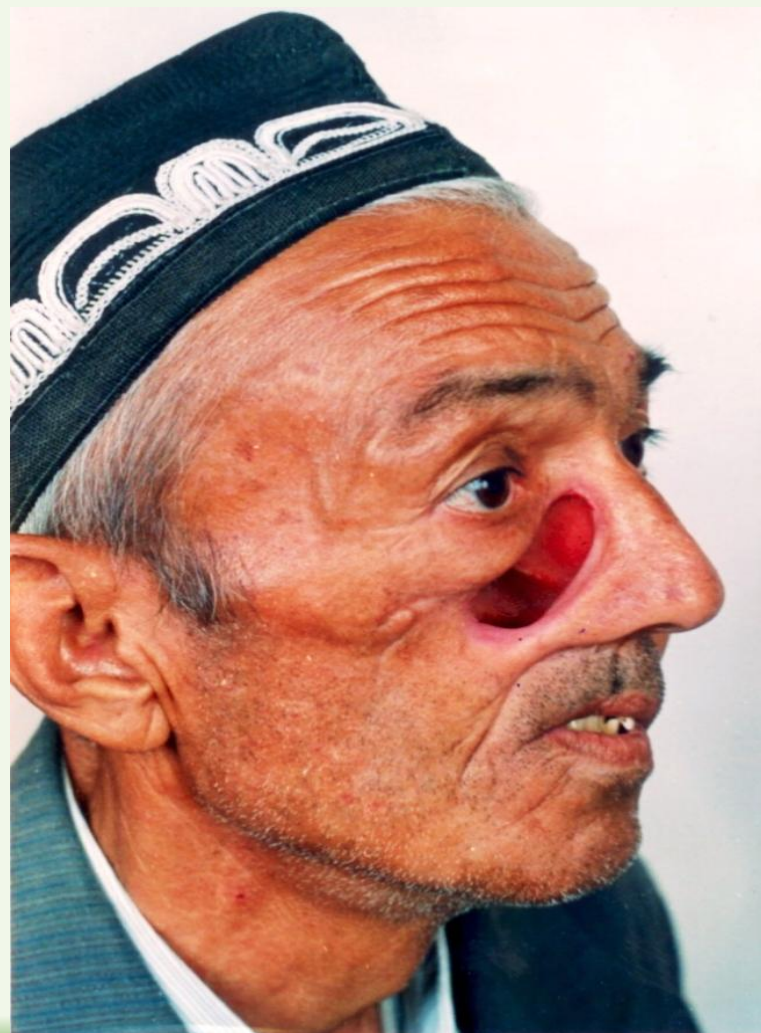ПЛАСТИКА МЕСТНЫМИ ТКАНЯМИ: ЛОСКУТЫ НА НОЖКЕ



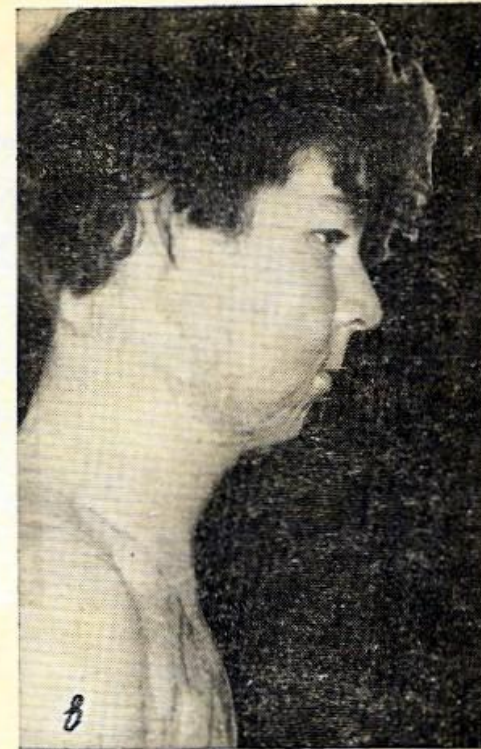
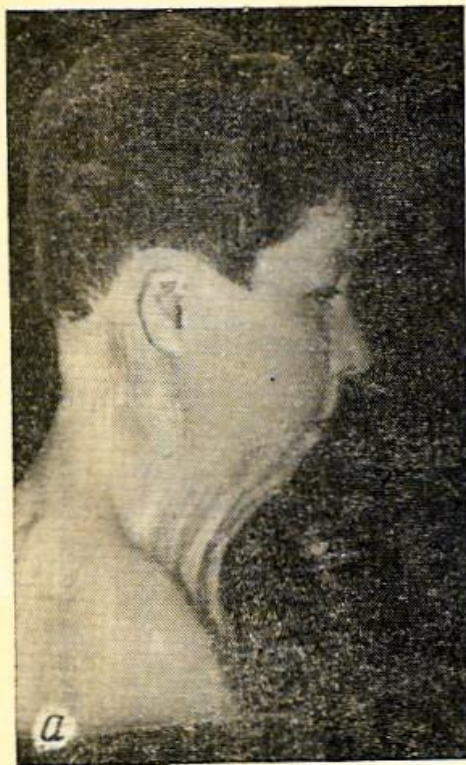Вшивание лоскута начинается с той стороны воспринимающего ложа, которая находится ближе к лоскуту. По возможности шьют непрерывным швом, что позволяет лучше сохранить кровоснабжение лоскута.

Пересадка островкового лоскута может быть проведена и так, что кожа между донорским местом и воспринимающим ложем будет отслоена, и лоскут будет проведен через образованный под ней «туннель».

*ПЛАСТИКА МЕСТНЫМИ ТКАНЯМИ:
ЛОСКУТЫ НА НОЖКЕ*

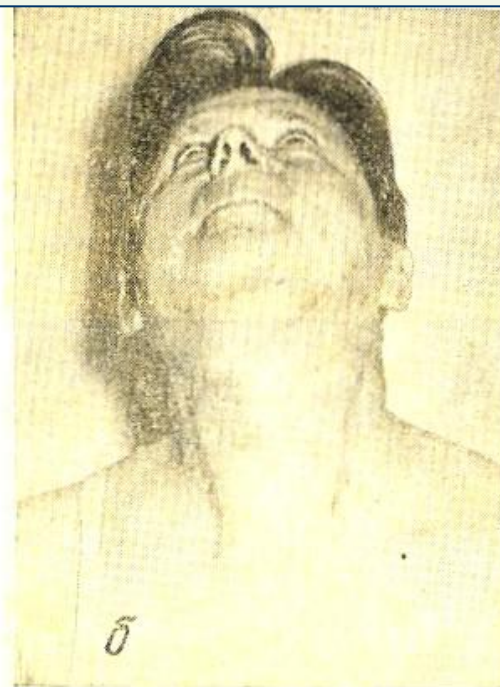
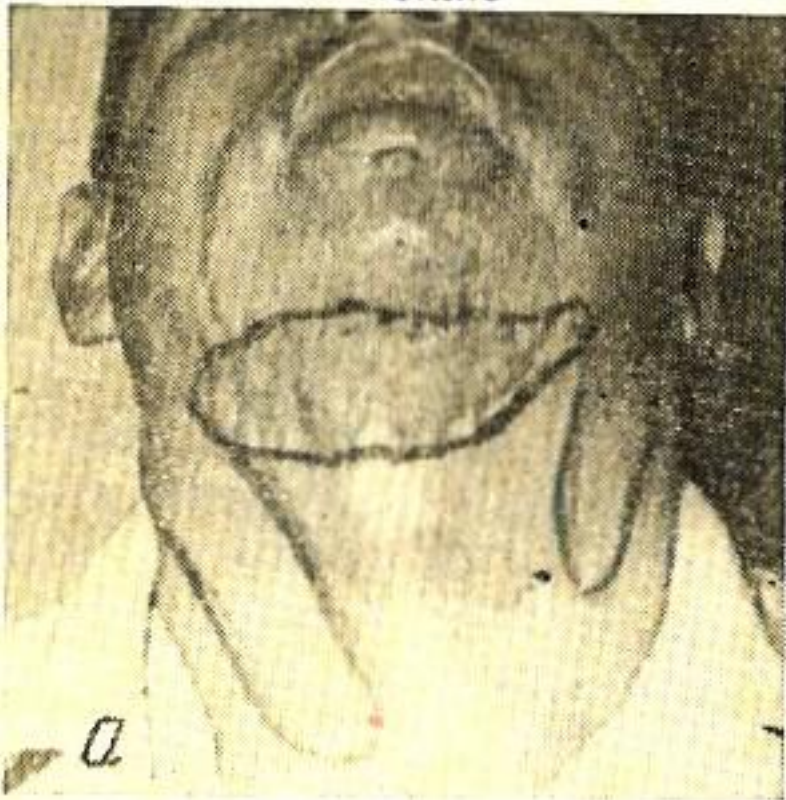


ПЛАСТИКА МЕСТНЫМИ ТКАНЯМИ: ЛОСКУТЫ НА НОЖКЕ



Пластика шеи «эполетным» лоскутом:
а — рубцовая контрактура шеи; б — планирование под-
готовки лоскута; в — через 2 года после пластики

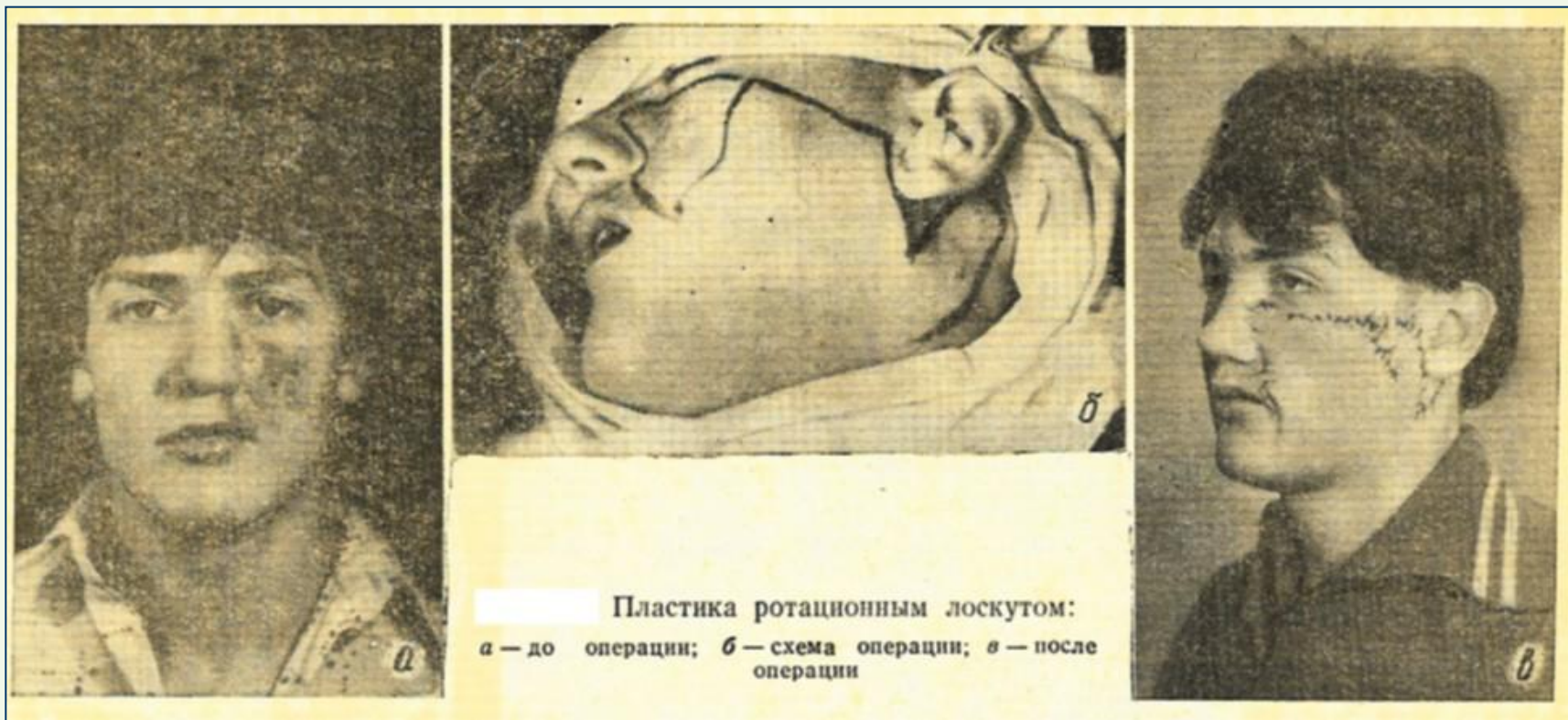ПЛАСТИКА МЕСТНЫМИ ТКАНЯМИ: ЛОСКУТЫ НА НОЖКЕ



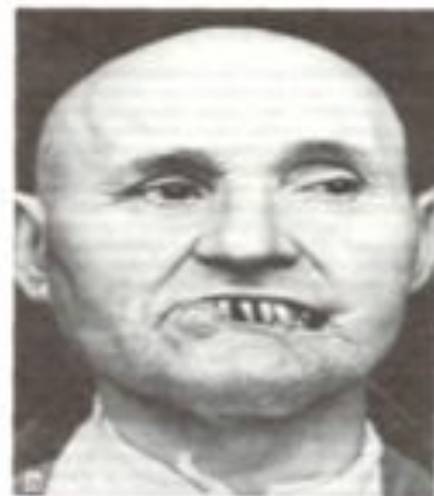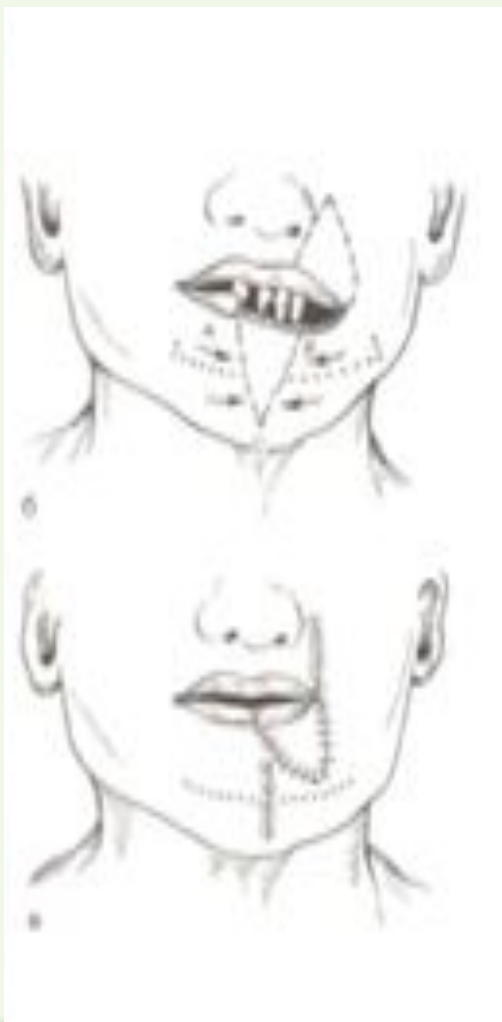
Пластика подчелюстной области лоскутами на ножках с боковых отделов шеи;

а — до операции; б — после операции

ПЛАСТИКА МЕСТНЫМИ ТКАНЯМИ: ЛОСКУТЫ НА НОЖКЕ



ПЛАСТИКА МЕСТНЫМИ ТКАНЯМИ: ЛОСКУТЫ НА НОЖКЕ



ПЕРЕСАДКА ТКАНЕЙ С СОХРАНЕНИЕМ СОСУДИСТЫХ СВЯЗЕЙ

Блок тканей, включающий кожу и подлежащие глубокие ткани, получающий кровь от одного крупного сосуда, авторы предлагают назвать ангиосомом. Ранее пользовались термином «ангиотом». (G. Taylor и J. Palmer (1987))

В человеческом организме описано около 40 ангиосомов

ПЕРЕСАДКА ТКАНЕЙ С СОХРАНЕНИЕМ СОСУДИСТЫХ СВЯЗЕЙ

Наибольшее распространение получили следующие виды лоскутов.

I. Кожно-фасциальные с сохранением питающей ножки:

- 1) дельтопекторальный.
- 2) плечегрудной,
- 3) височный,
- 4) лобный.
- 5) затылочный.

II. Кожно-мышечные с сохранением питающей ножки с включением:

- 1) большой грудной мышцы.
- 2) трапециевидной мышцы,
- 3) грудино-ключично-сосцевидной мышцы,
- 4) широчайшей мышцы спины,
- 5) передних мышц шеи,
- 6) височной мышцы.
- 7) подкожной мышцы шеи.

ПЕРЕСАДКА ТКАНЕЙ С СОХРАНЕНИЕМ СОСУДИСТЫХ СВЯЗЕЙ

III. Кожно-фасциальные лоскуты, перемещаемые свободно в виде аутотрансплантатов с реваскуляризацией:

- 1) дельтовидный.
- 2) окологлопачный.
- 3) лучевой,
- 4) паховый,
- 5) тыла стопы,
- 6) височная фасция,
- 7) боковые поверхности бедра.

IV. Кожно-мышечные аутотрансплантаты:

- 1) широчайшая мышца спины.
- 2) тонкая мышца,
- 3) большая ягодичная мышца.
- 4) прямая и косая мышцы живота,
- 5) малая грудная мышца.

ПЕРЕСАДКА ТКАНЕЙ С СОХРАНЕНИЕМ СОСУДИСТЫХ СВЯЗЕЙ

Лоскуты включают:

- 1) ребро с включением фрагментов большой и малой грудной мышц;
- 2) лопаточную кость, с включением фрагмента трапециевидной мышцы;
- 3) малоберцовую кость с кожно-фасциальной площадкой;
- 4) ключицу с включением грудино-ключично-сосцевидной мышцы;
- 5) ребро на межреберных артериях;
- 6) лучевую кость с кожно-фасциальным лоскутом с предплечья;
- 7) подвздошный гребень;
- 8) лопаточную кость без мышцы.

ПЕРЕСАДКА ТКАНЕЙ С СОХРАНЕНИЕМ СОСУДИСТЫХ СВЯЗЕЙ

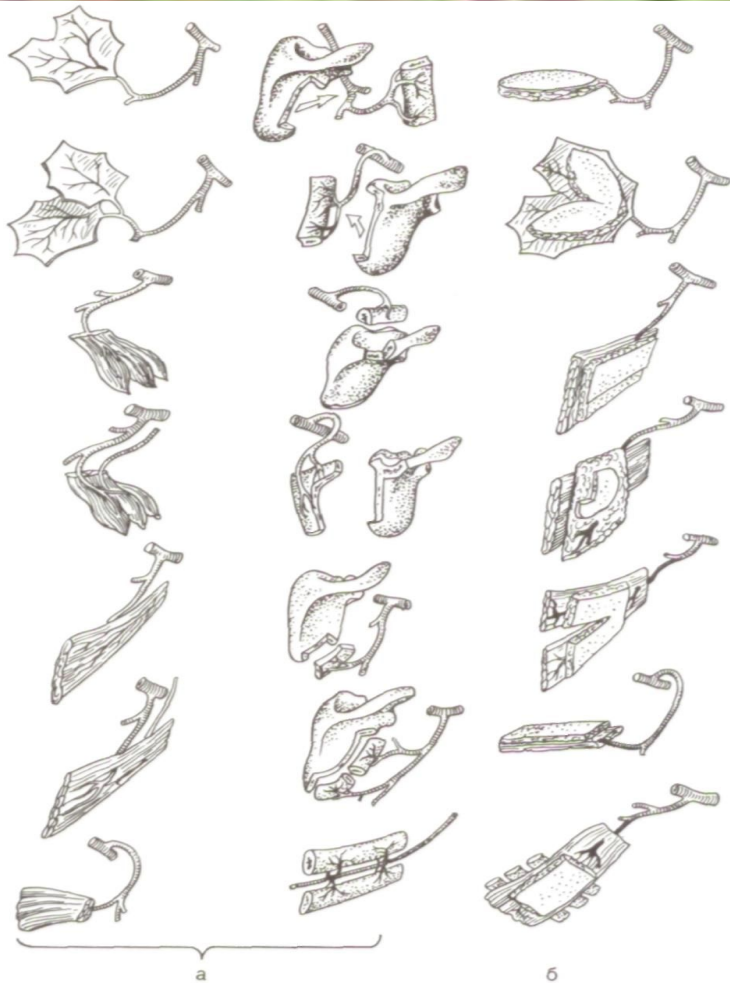


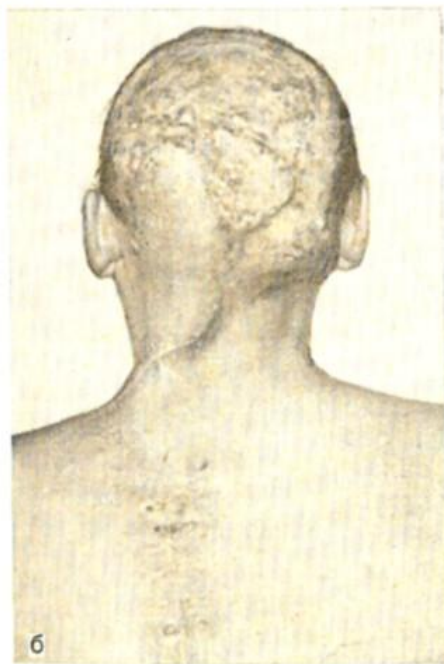Рис. 6. Основные виды артериализированных трансплантатов из окологлазничной области.
а - монослойные лоскуты; б - сложносоставные лоскуты.


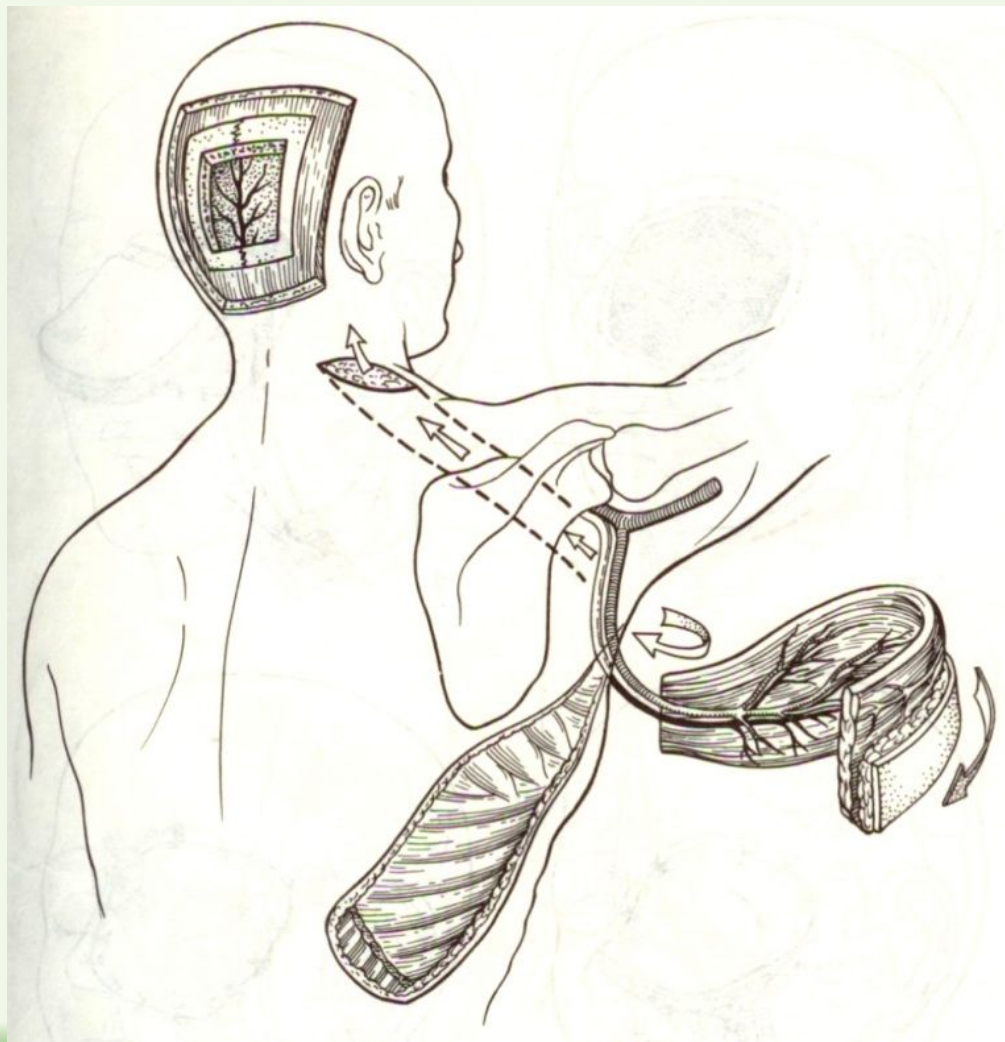
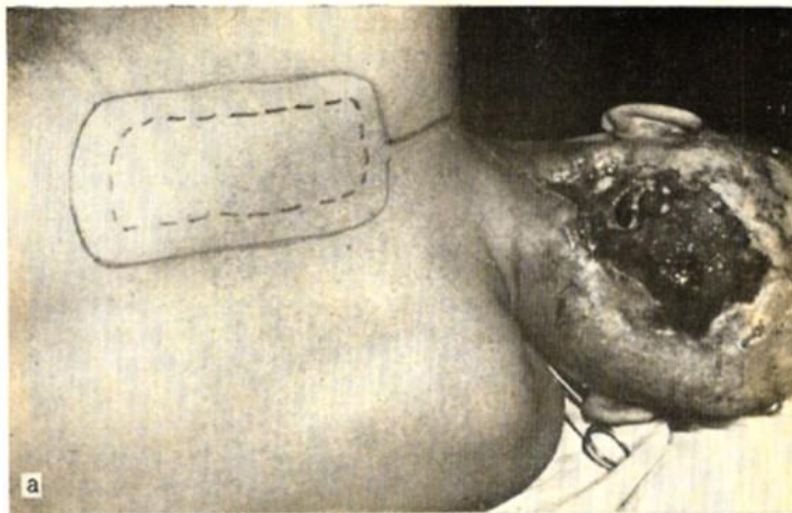


Рис. 6. Продолжение.
в - многослойные трансплантаты.

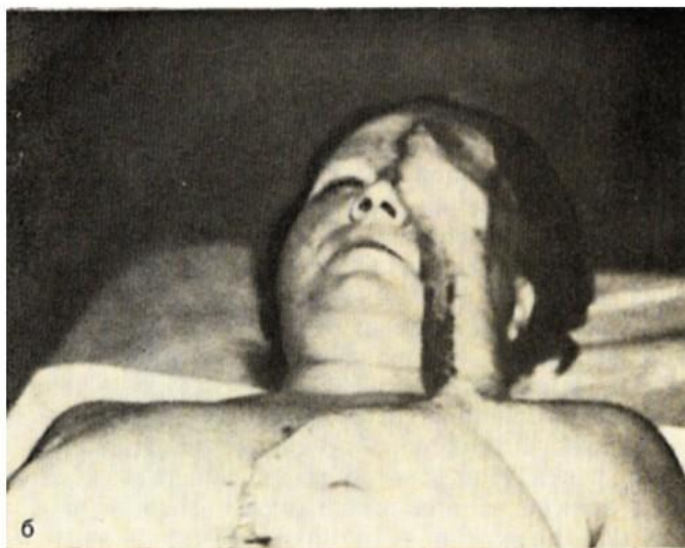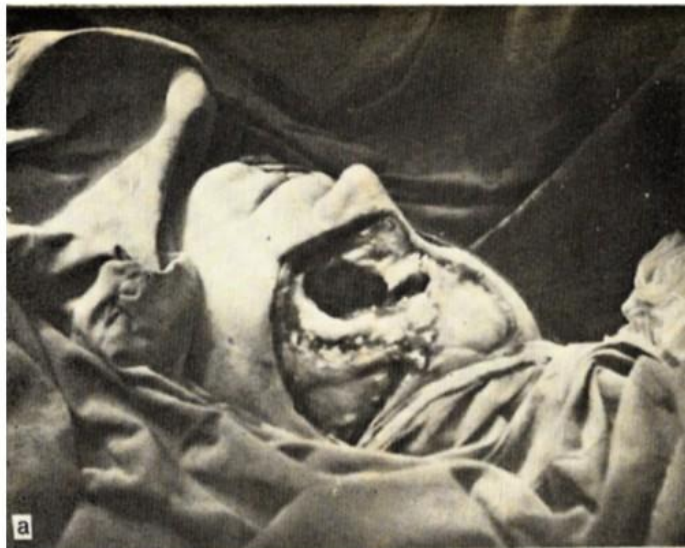ПЕРЕСАДКА ТКАНЕЙ С СОХРАНЕНИЕМ СОСУДИСТЫХ СВЯЗЕЙ



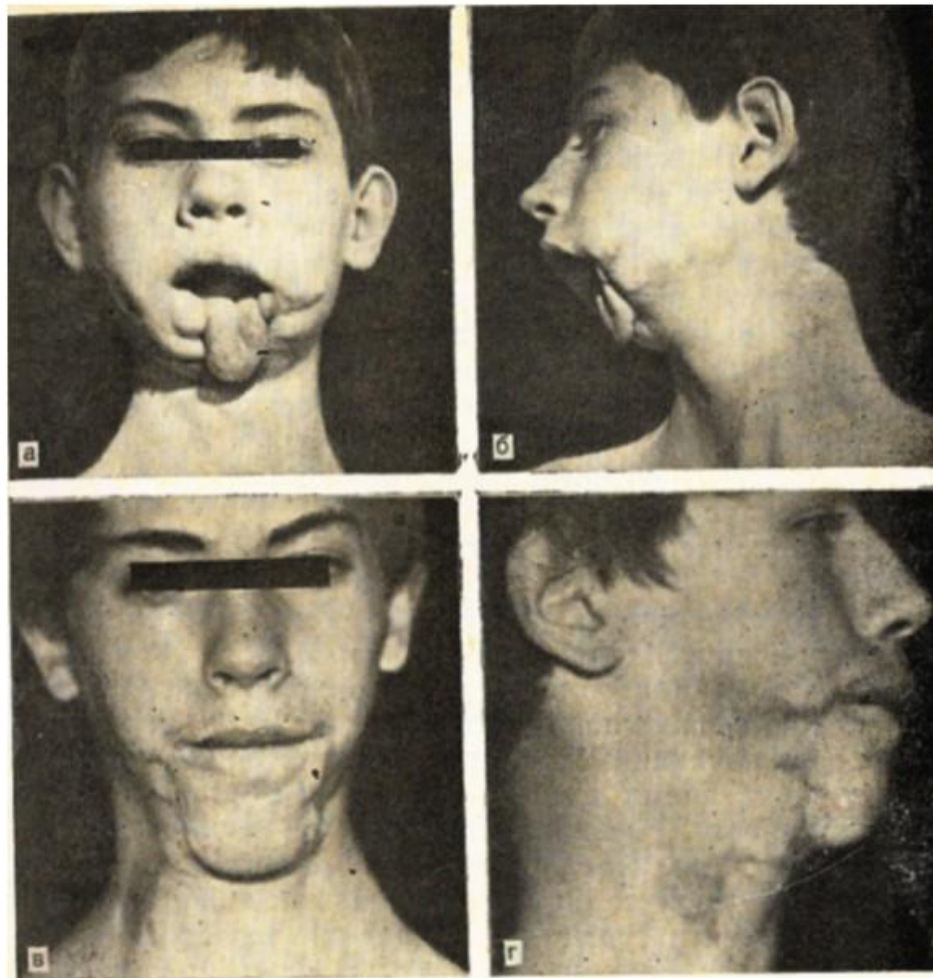


Устранение де-
фекта тканей в затылоч-
ной области.

а — формирование лоскута,
(сплошная линия — границы
мышечной части лоскута,
пунктирная — кожей); б —
больной через 16 сут после
операции.

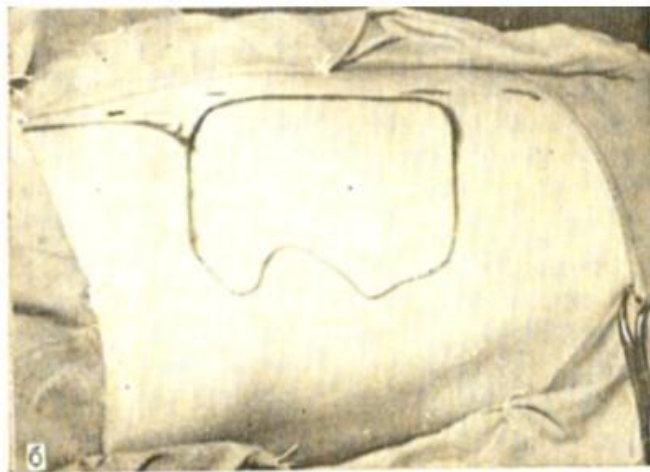
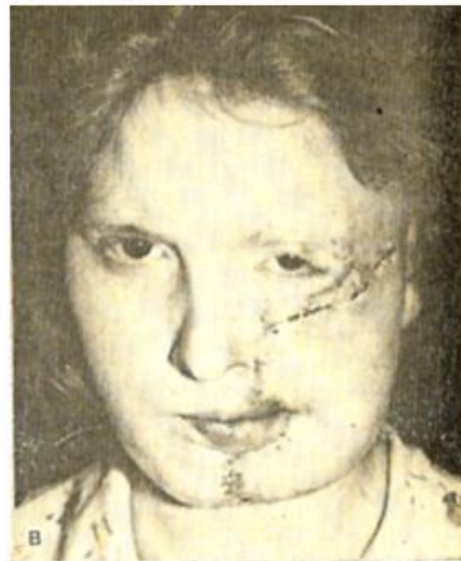
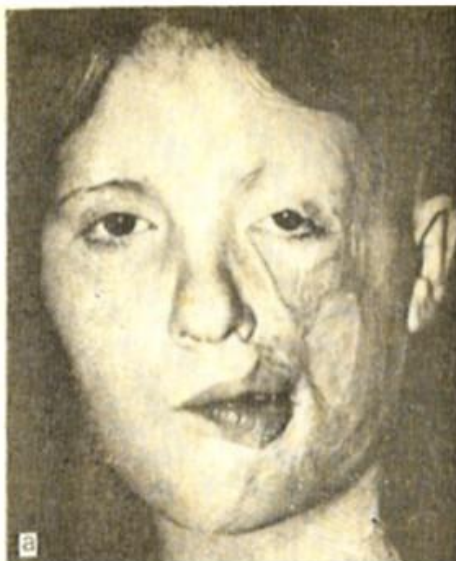
Устранение дефекта тканей глазницы, лба и височной области кожно-мышечным лоскутом с включением большой грудной мышцы.

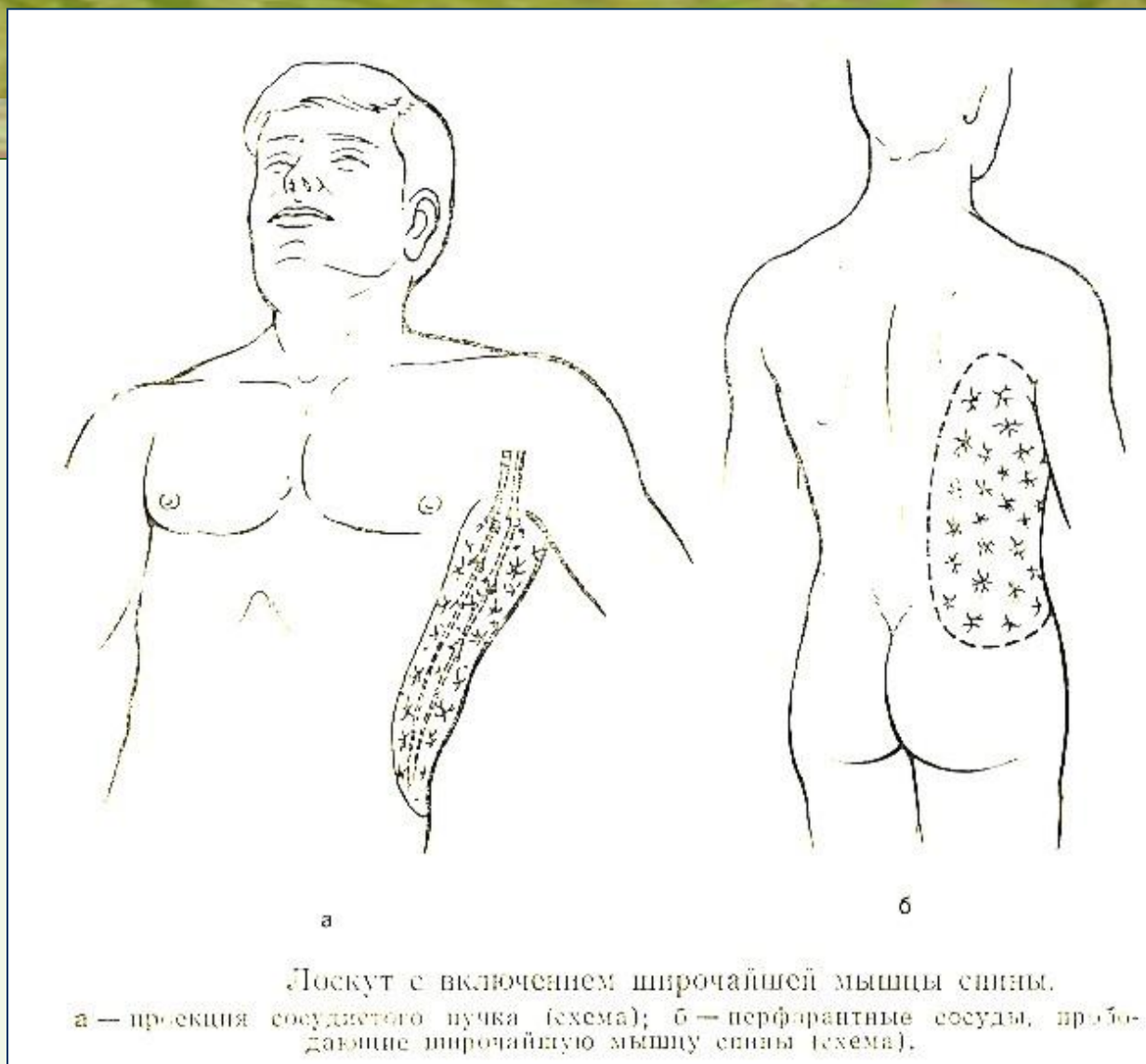


Устранение тотального дефекта тканей в подбородочной области.

а, б — дефект тканей нижней зоны лица; в, г — формирование подбородка большим грудным и дельтопекторальным лоскутами.



Устранение рубцовой деформации лица после ожога.
а — больная до операции; б — формирование лоскута на спине; в — больная
через 2 нед после операции

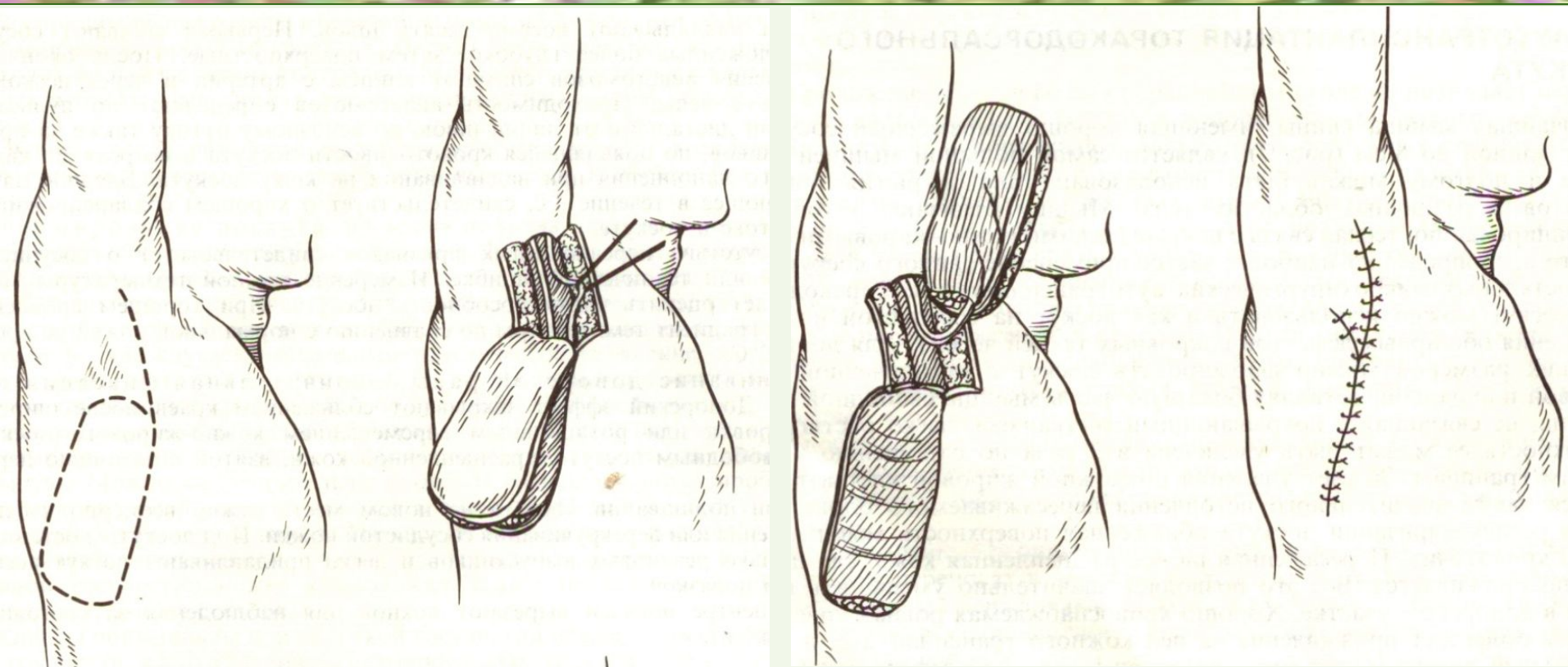


ОБЩИЕ ПОЛОЖЕНИЯ ПРОВЕДЕНИЯ ПЕРЕСАДКИ СЛОЖНОГО ЛОСКУТА С ИСПОЛЬЗОВАНИЕМ МИКРОХИРУРГИЧЕСКОЙ ТЕХНИКИ

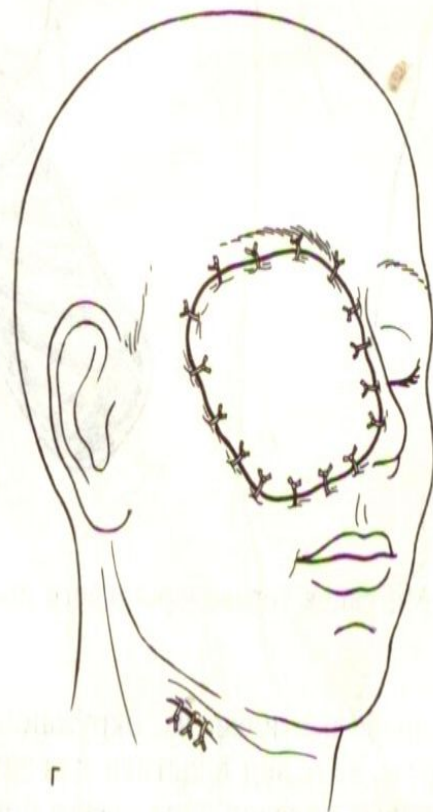
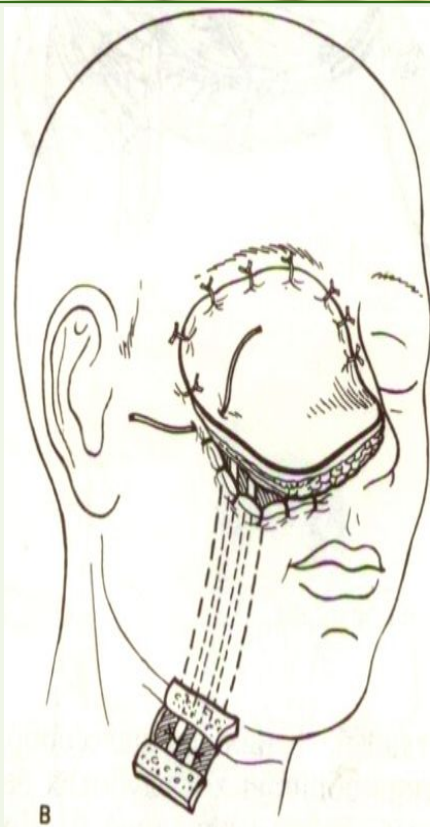
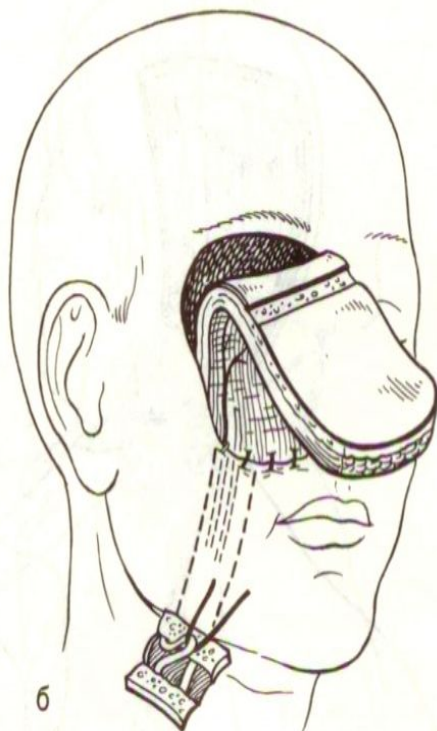
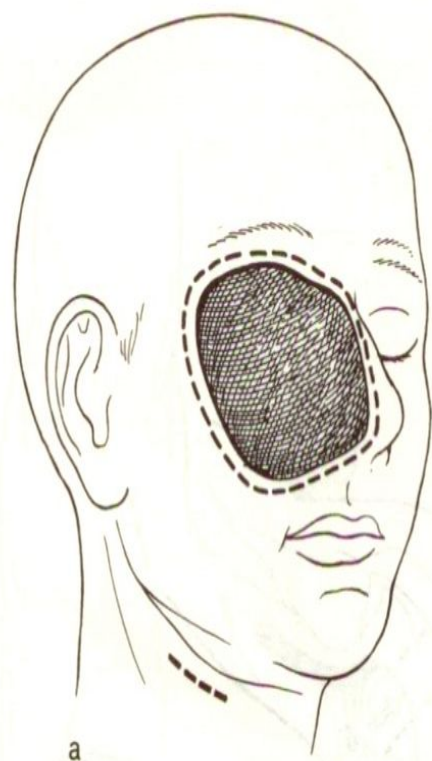
Основные этапы операции:

1. Подготовка реципиентного ложа.
2. Формирование лоскута.
3. Наложение микрососудистых швов.
4. Ушивание донорской раны, окончательная фиксация лоскута.

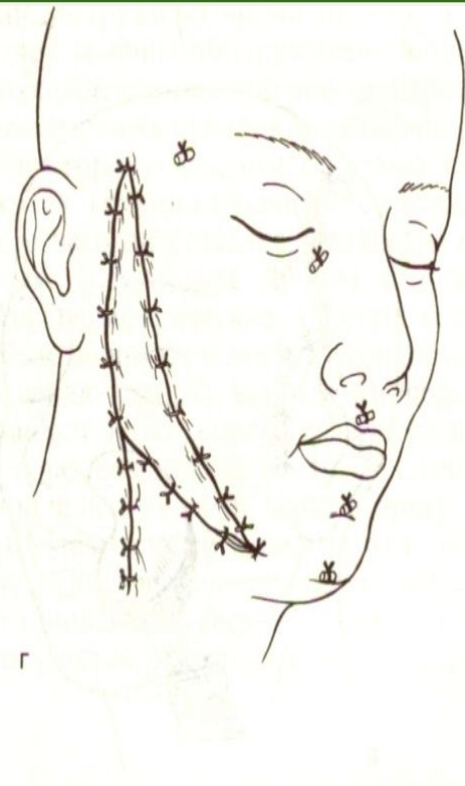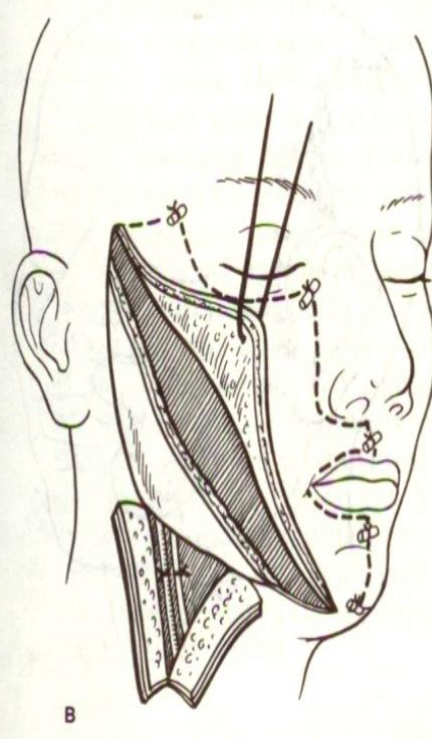
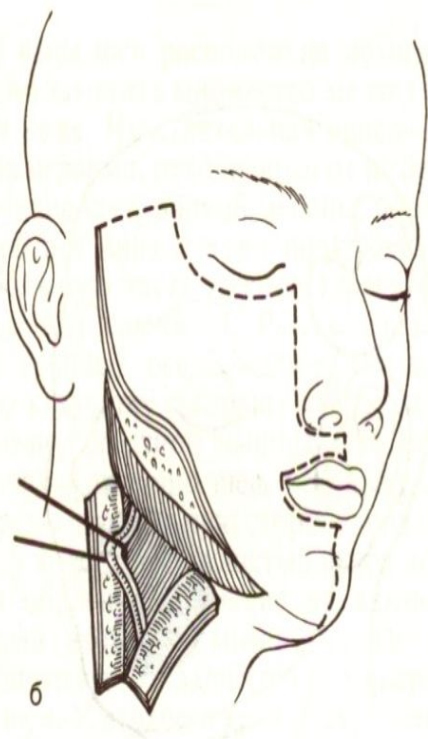
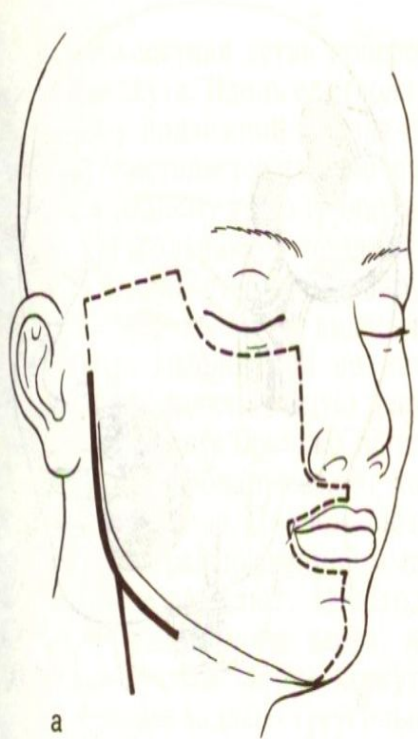
Аутотрансплантация деэпидермизированного торакодорсального лоскута



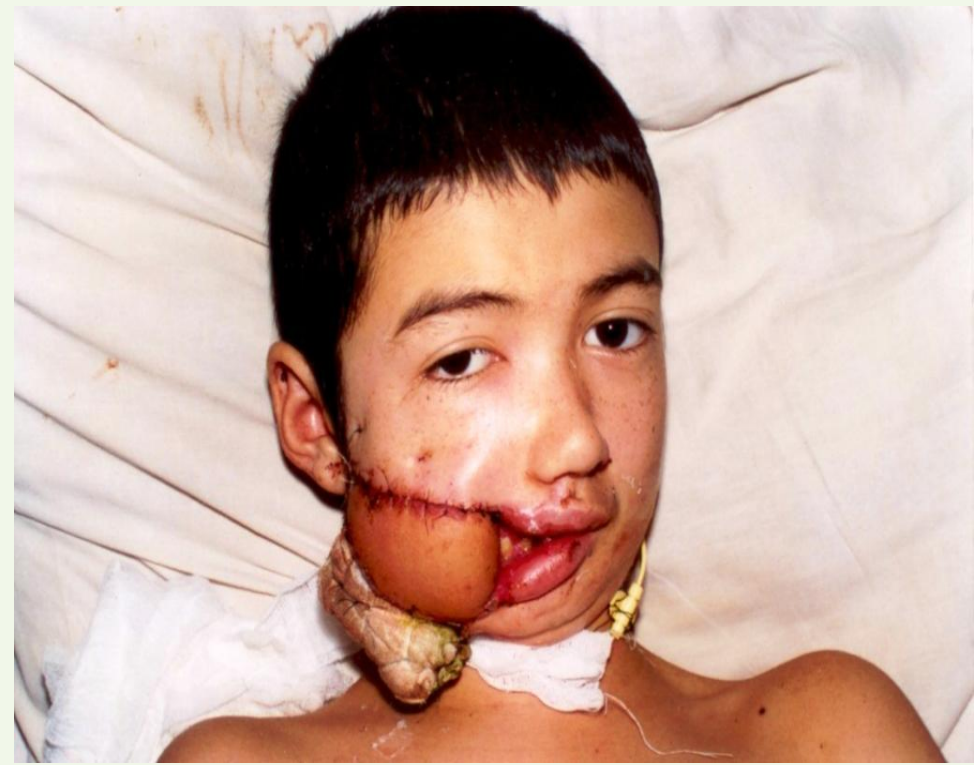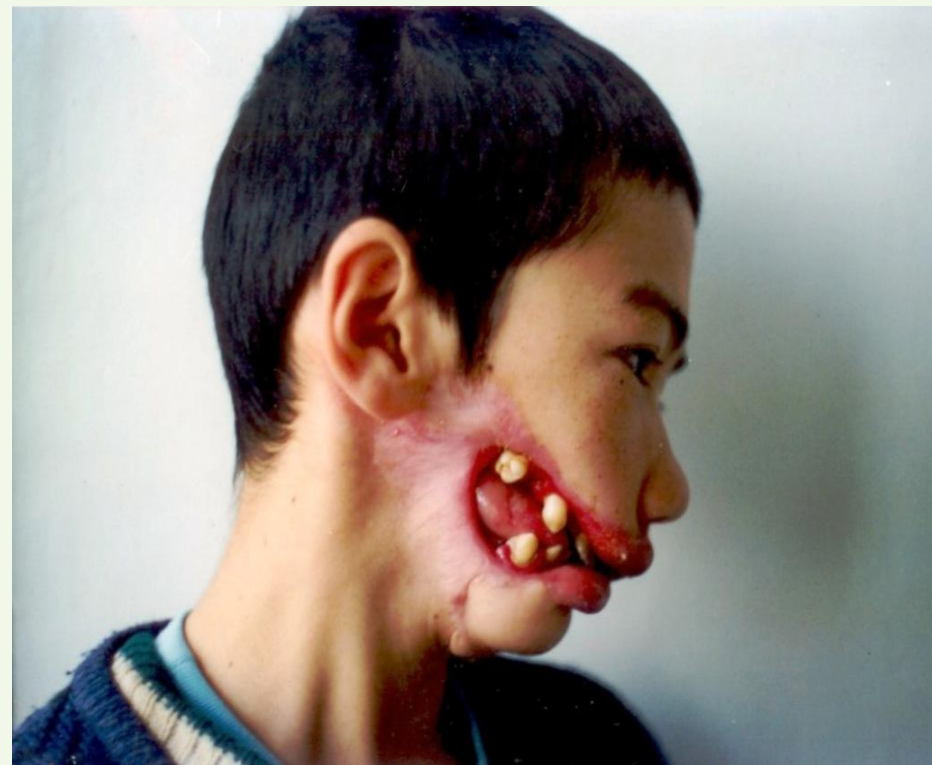Ауто трансплантация деэпидермизированного торакодорсального лоскута



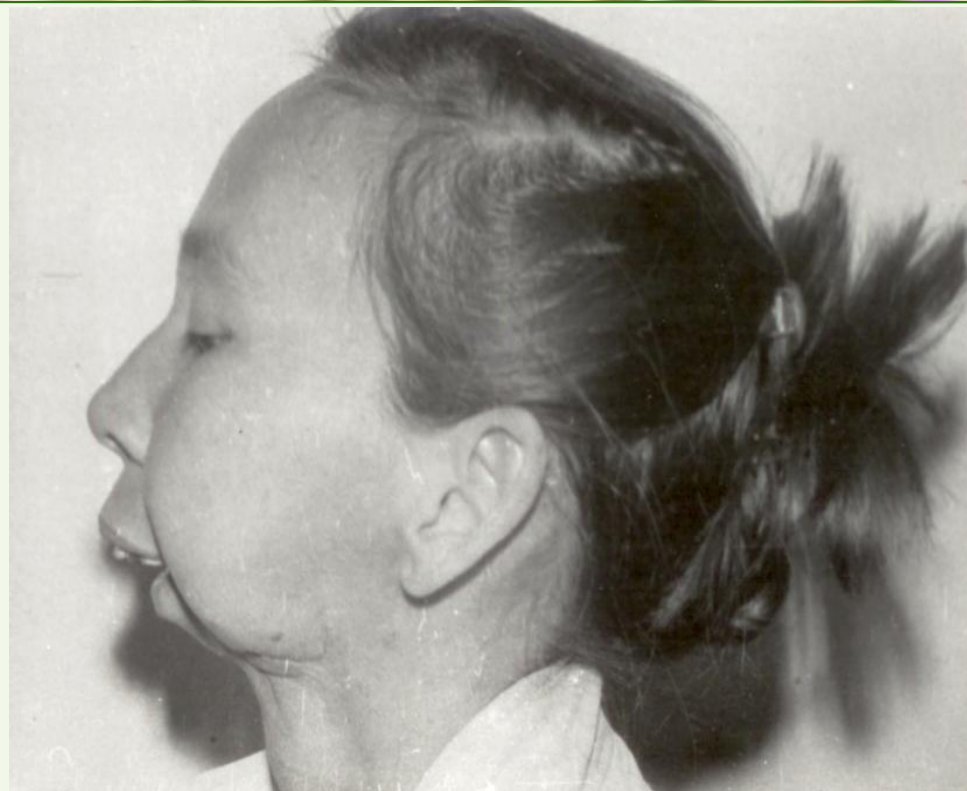
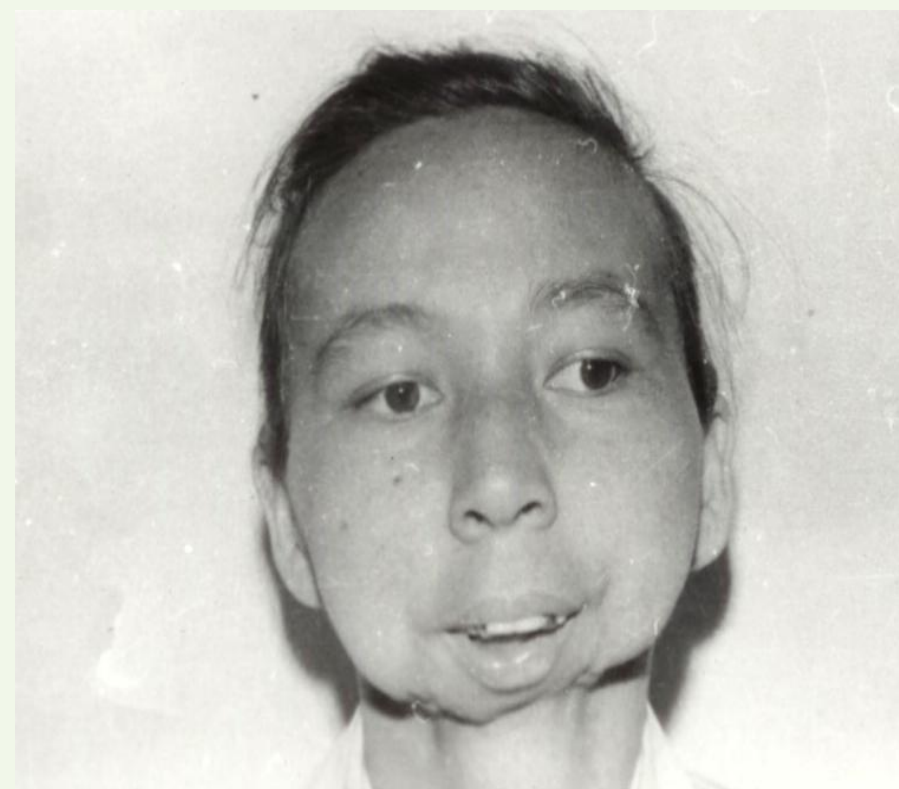Ауто трансплантация деэпидермизированного торакодорсального лоскута



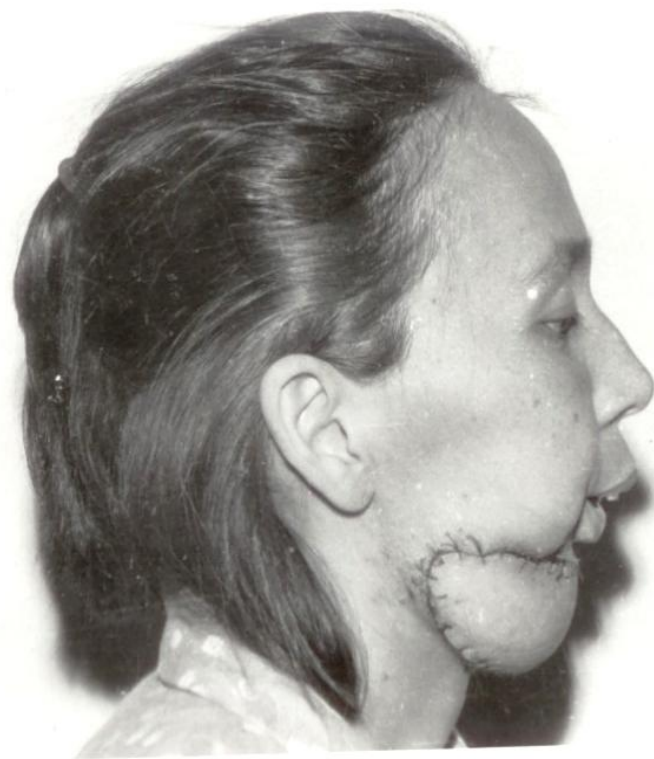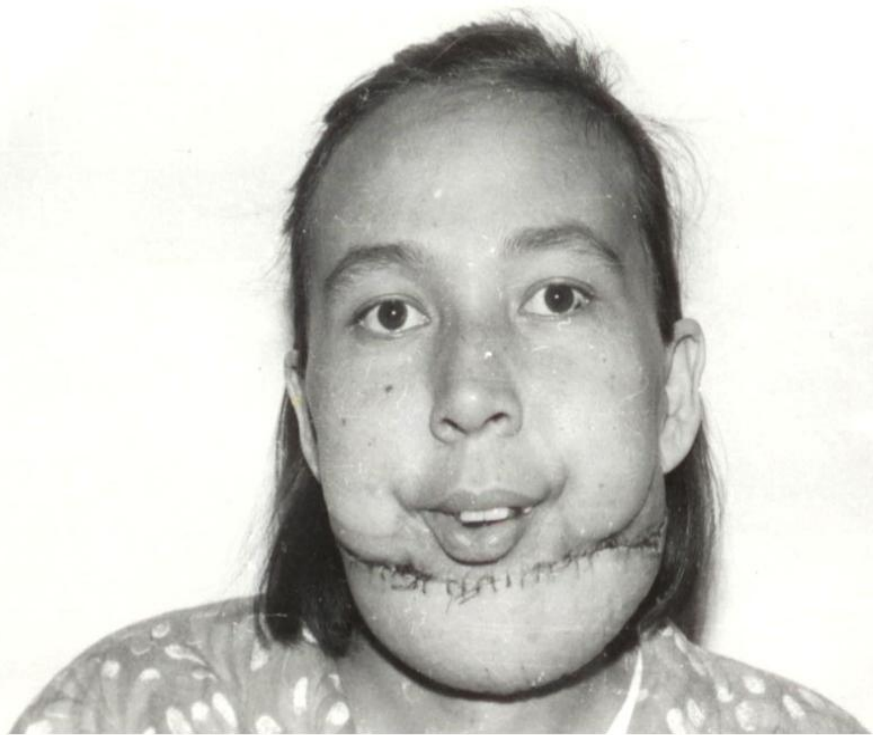Аутотрансплантация деэпидермизированного торакодорсального лоскута



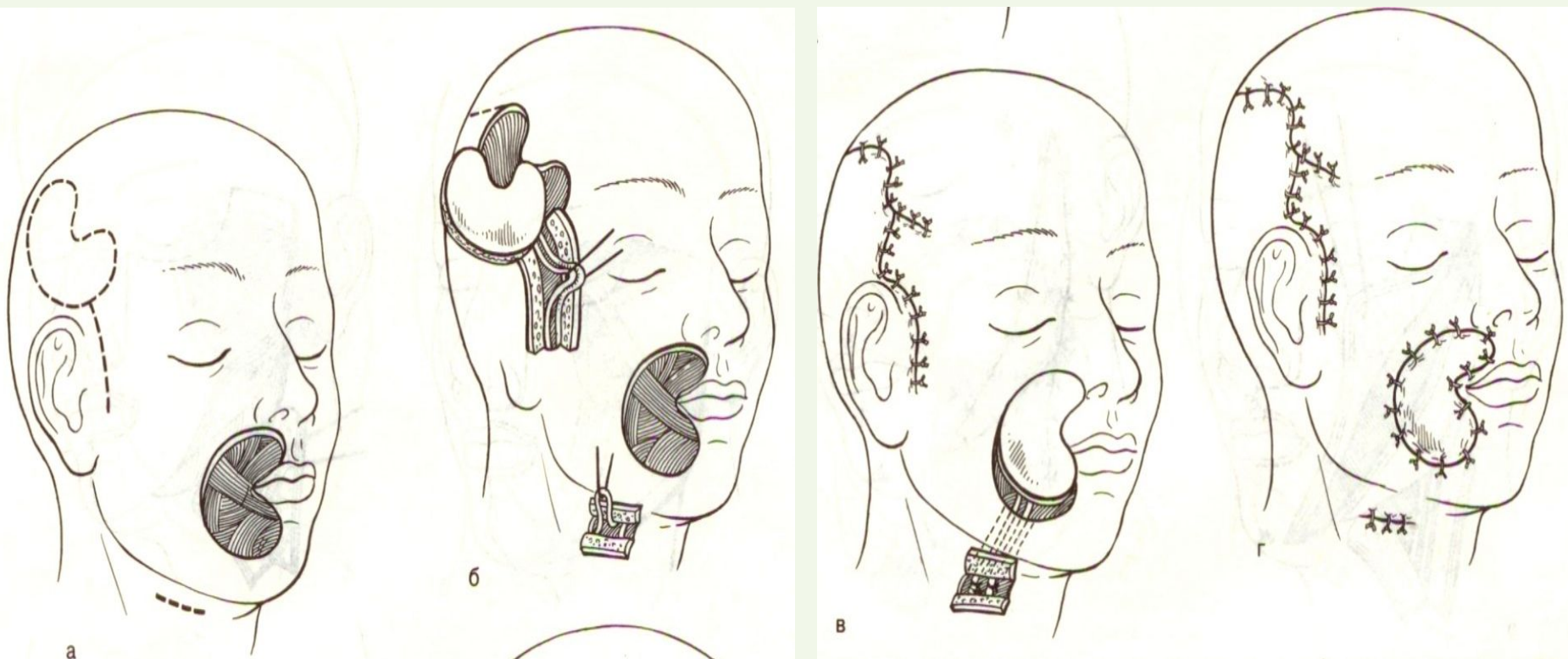
Аутотрансплантация деэпидермизированного торакодорсального лоскута



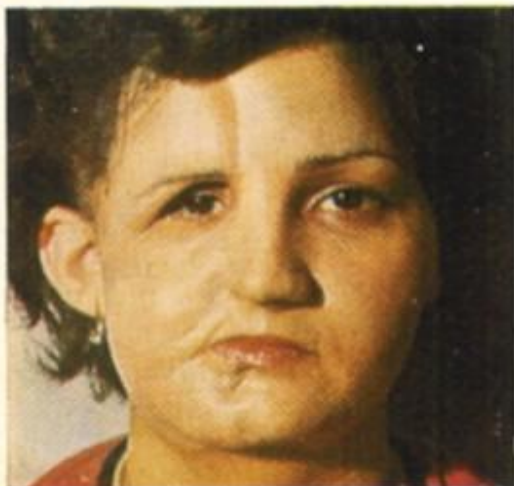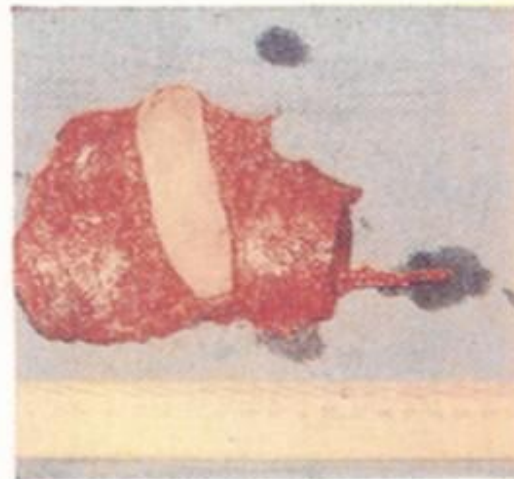
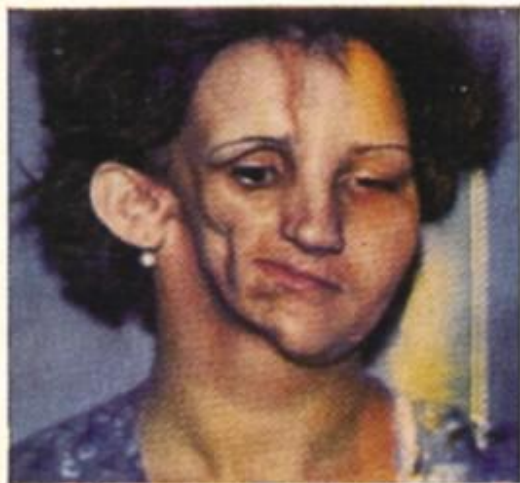Аутотрансплантация депигментированного торакодорсального лоскута



Ауто трансплантация волосяного покрова (схема)

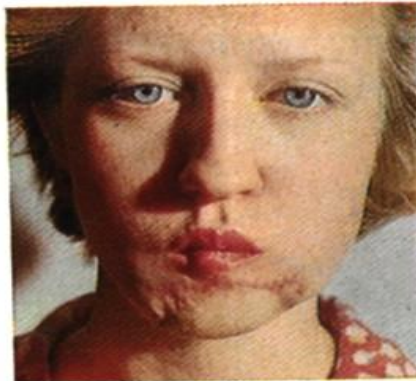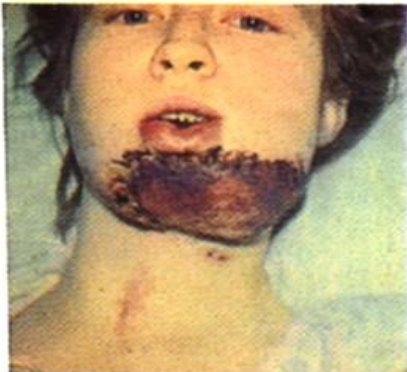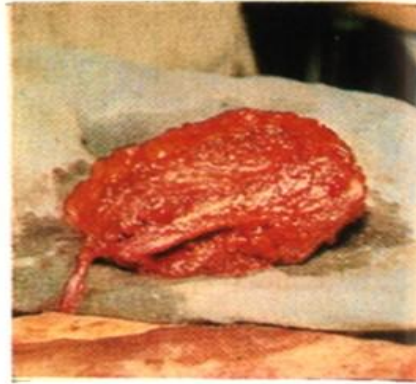


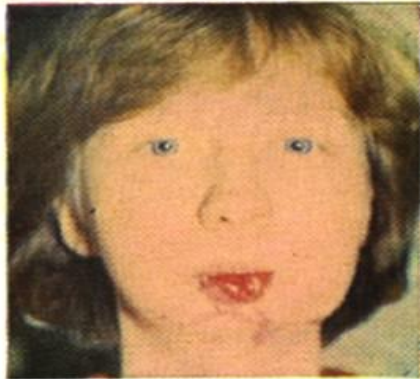ПРОВЕДЕНИЯ ПЕРЕСАДКИ СЛОЖНОГО ЛОСКУТА С ИСПОЛЬЗОВАНИЕМ МИКРОХИРУРГИЧЕСКОЙ ТЕХНИКИ



Устранение недоразви-
тия половины лица и сочетан-
ной деформации челюстей.
а — больная до операции; б — широ-
чайшая мышца спины с кожей
площадкой; в — больная через 2 го-
да после операции.

ПРОВЕДЕНИЯ ПЕРЕСАДКИ СЛОЖНОГО ЛОСКУТА С ИСПОЛЬЗОВАНИЕМ МИКРОХИРУРГИЧЕСКОЙ ТЕХНИКИ



Замещение рубцовых изменений тканей подбородка и нижней губы после огнестрельного ранения.

а — больная до операции; б — кожно-костный лоскут с сосудистым пучком; в — состояние кожного лоскута на 4-е сутки после операции; г — больная через год после корригирующей операции.

ПЛАСТИКА СТЕБЕЛЬЧАТЫМ ЛОСКУТОМ ФИЛАТОВА.

А.И.Евдокимов делит все операции связанные с стеблем Филатова на 3 этапа

1. Образование стебля.
2. Пересадка стебля к месту дефекта.
3. Распластывание стебля.

Ю.И.Бернардский - разделяет все на три группы операций.

1. Подготовительные.
2. Замещающие
3. Корректирующие.

ПЛАСТИКА СТЕБЕЛЬЧАТЫМ ЛОСКУТОМ ФИЛАТОВА.

СУЩЕСТВУЮТ 3 ВИДА СТЕБЛЕЙ

1.ОБЫЧНЫЙ – кожно-жировая лента выкраивается так, чтобы отношение длины к ширине было 3:1

2.УСКОРЕННЫЙ – кожно-жировая лента выкраивается так, чтобы отношение длины к ширине было 2:1

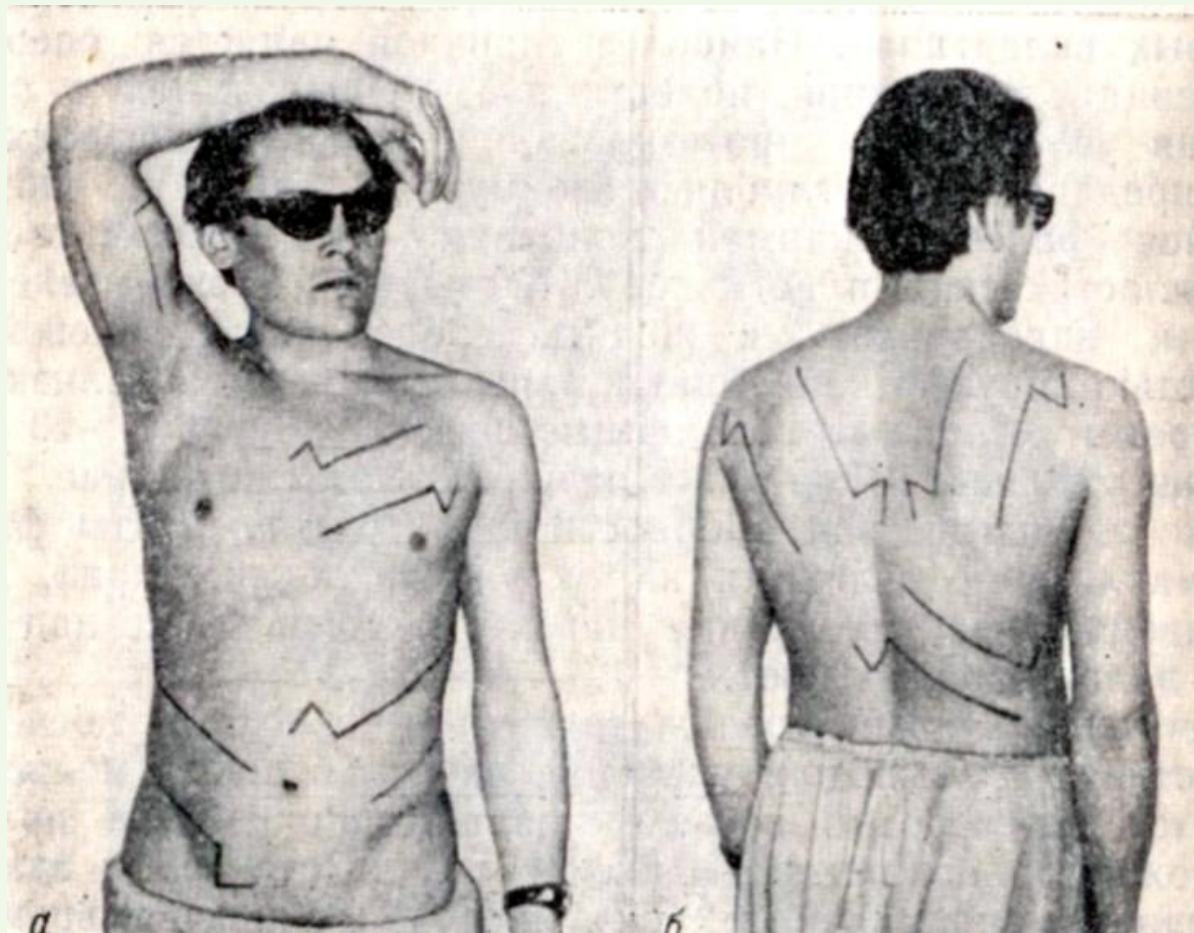
3.ОСТРЫЙ - кожно-жировая лента выкраивается так, чтобы отношение длины к ширине было 2:1

ПЛАСТИКА СТЕБЕЛЬЧАТЫМ ЛОСКУТОМ ФИЛАТОВА.

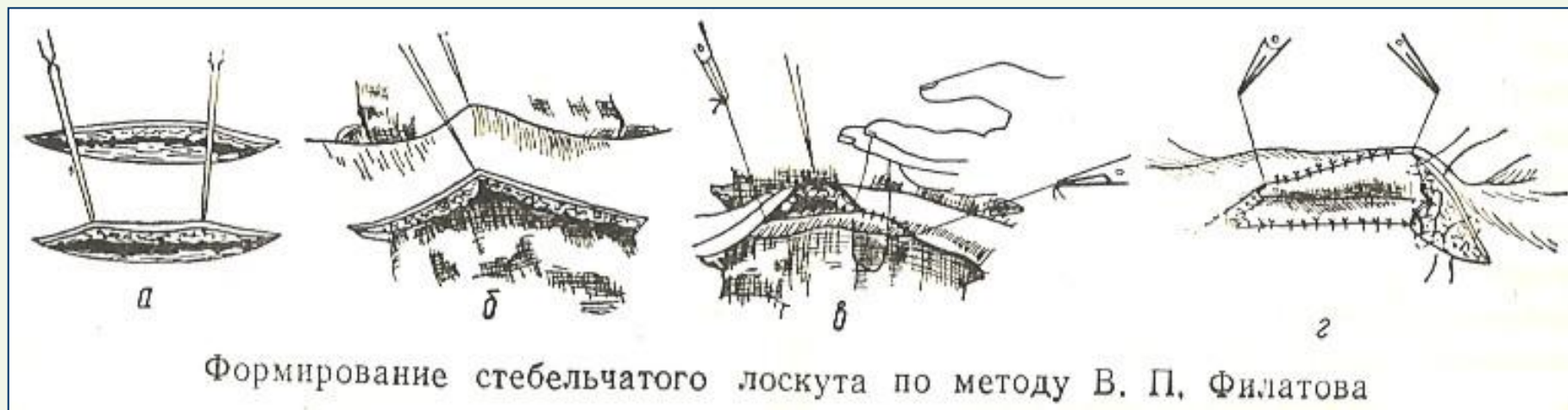Размеры ленты для стебля, см		Длина разрезов, см	
длина	ширина	каждого бокового ската	средней части трапециевидного разреза
12	4	2,8	6,4
15	5	3,6	7,8
18	6	4,3	9,4
21	7	5,1	10,8
24	8	5,8	12,4
27	9	6,5	14,0
30	10	7,1	15,8
33	11	7,8	17,4
36	12	8,7	18,6
39	13	9,3	20,0

ПЛАСТИКА СТЕБЕЛЬЧАТЫМ ЛОСКУТОМ ФИЛАТОВА.

Место формирования
стебельчатого лоскута
Филатова

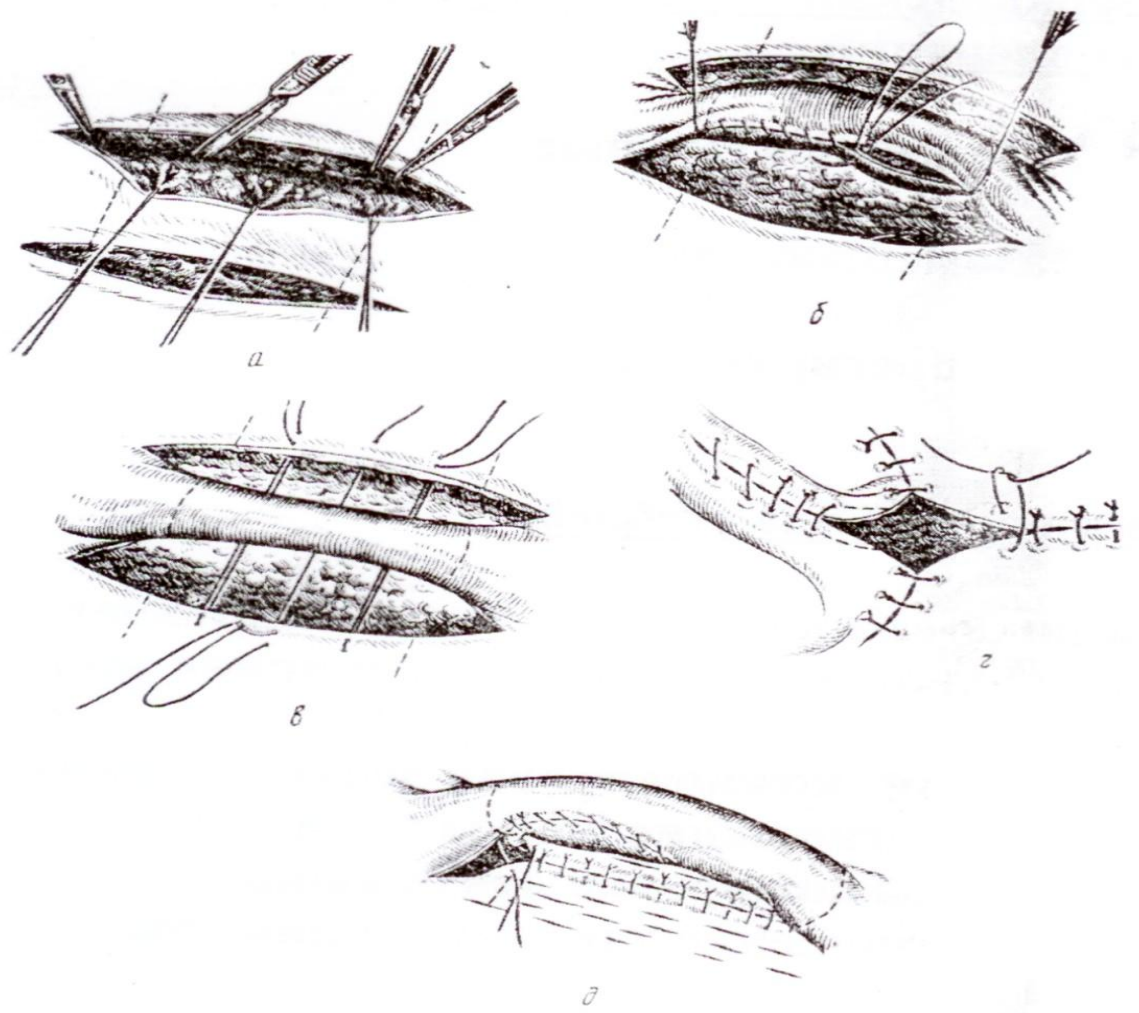


ПЛАСТИКА СТЕБЕЛЬЧАТЫМ ЛОСКУТОМ ФИЛАТОВА.

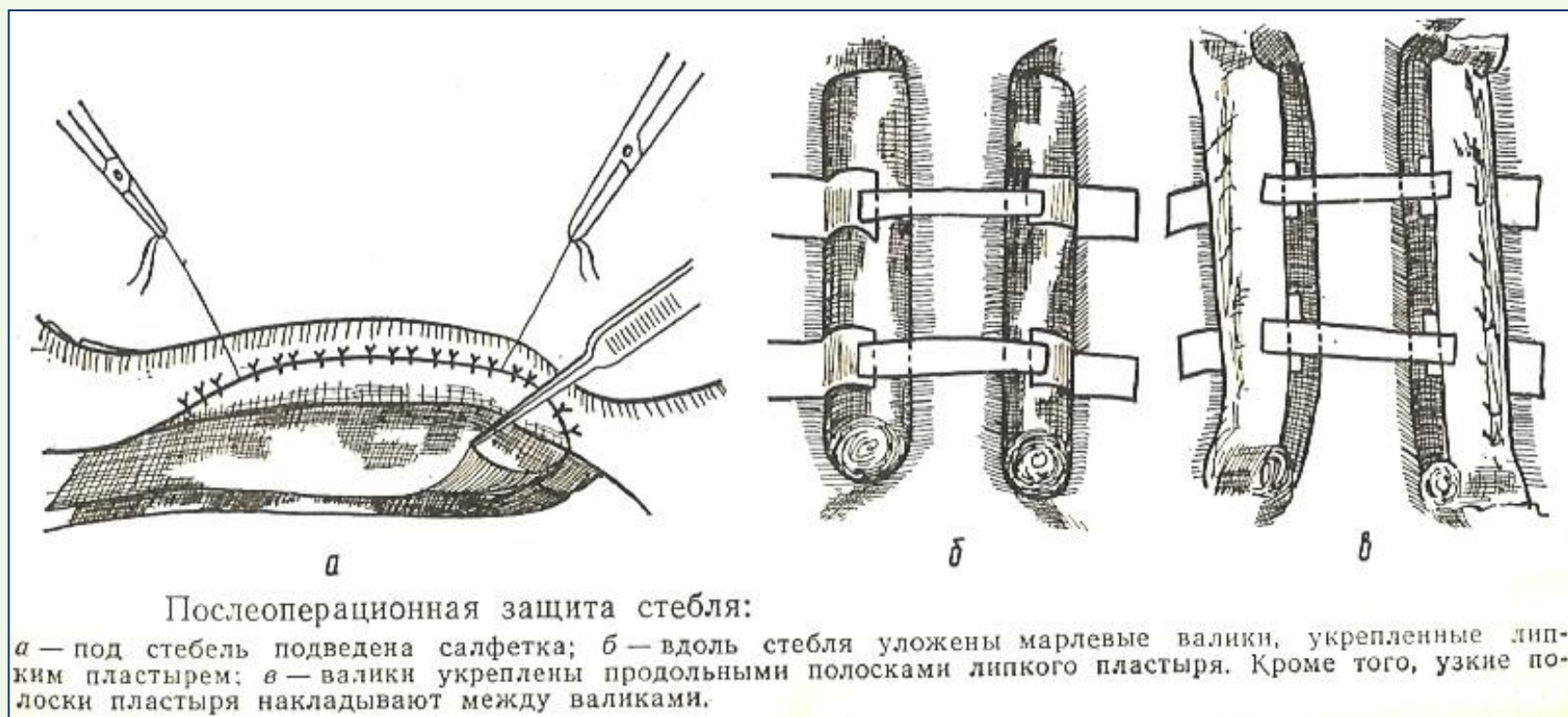


ПЛАСТИКА СТЕБЕЛЬЧАТЫМ ЛОСКУТОМ ФИЛАТОВА.

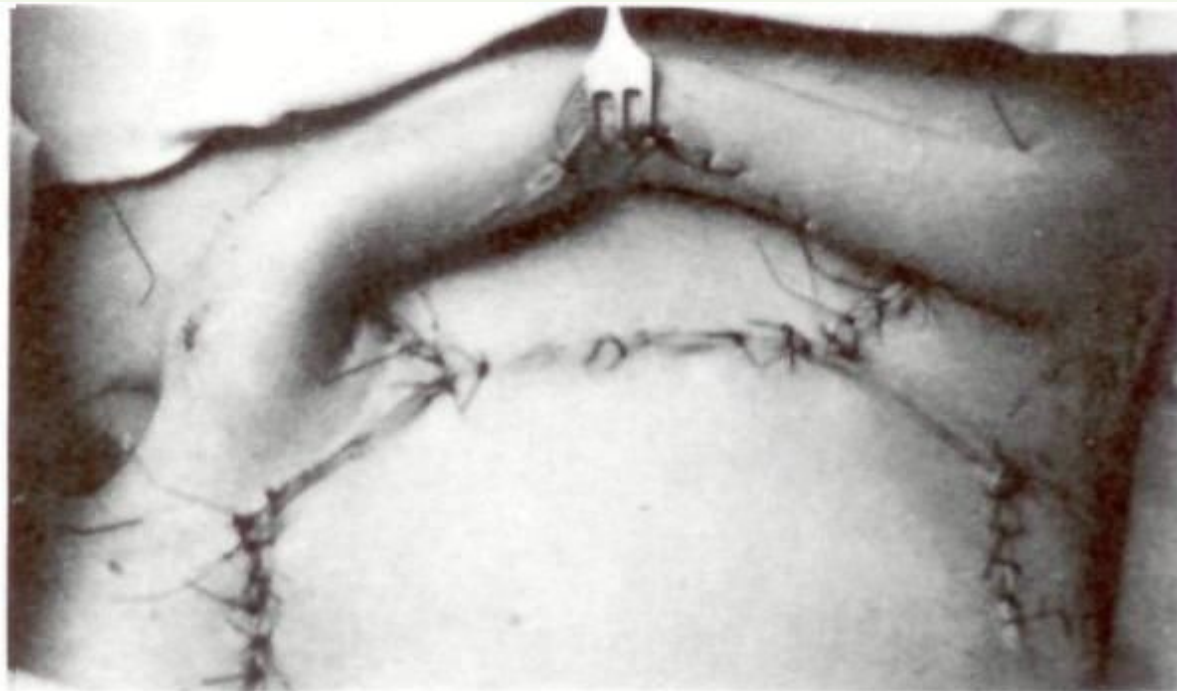
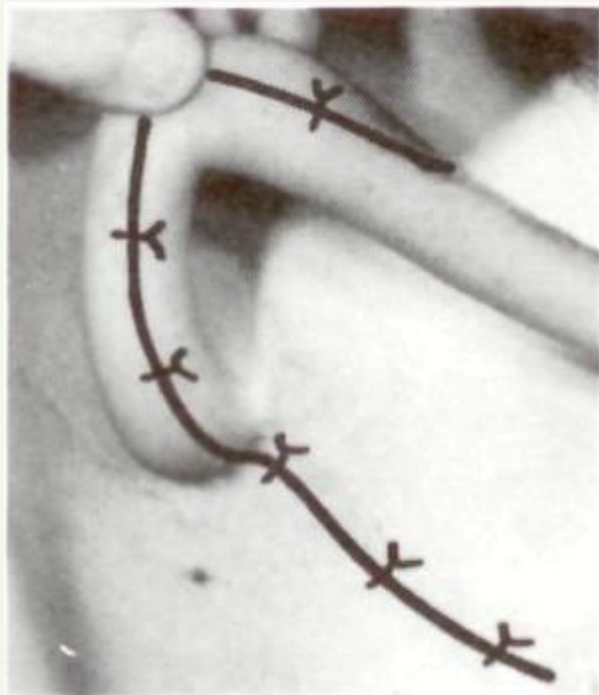
Формирования
стебельчатого
лоскута по методу
Ф.П.Филатова



ПЛАСТИКА СТЕБЕЛЬЧАТЫМ ЛОСКУТОМ ФИЛАТОВА.

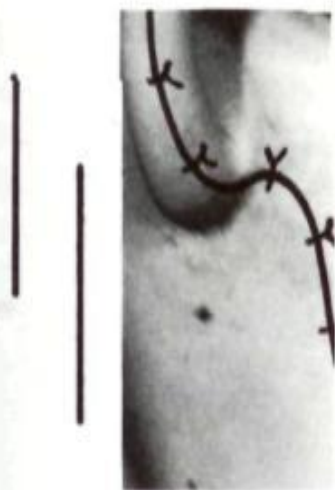


ПЛАСТИКА СТЕБЕЛЬЧАТЫМ ЛОСКУТОМ ФИЛАТОВА.

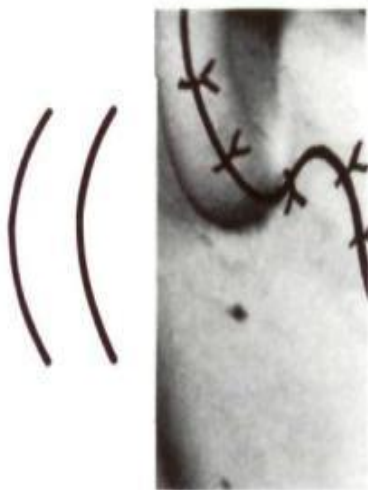


В. П. Филатов (1917)

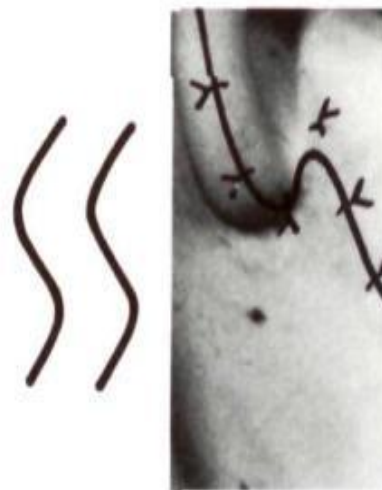ПЛАСТИКА СТЕБЕЛЬЧАТЫМ ЛОСКУТОМ ФИЛАТОВА.



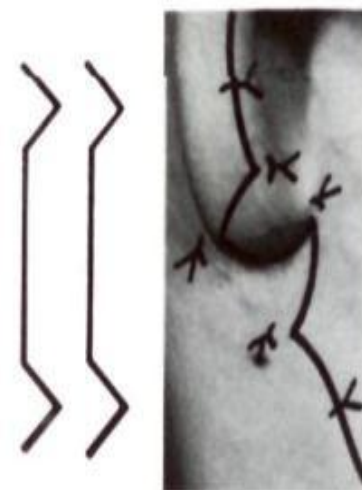
J. S. Davis
и Kitlowski (1936)



Gabarró (1945);
Breitfuß (1952)

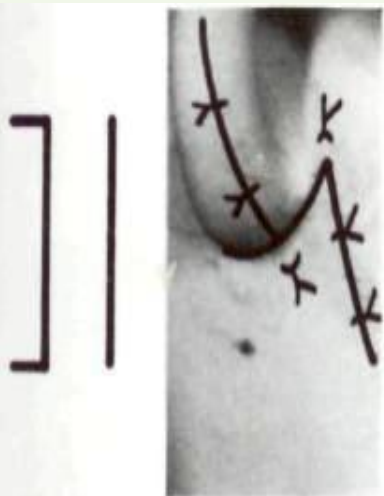

Penn (1948)



А. А. Лимберг (1950)

ПЛАСТИКА СТЕБЕЛЬЧАТЫМ ЛОСКУТОМ ФИЛАТОВА.



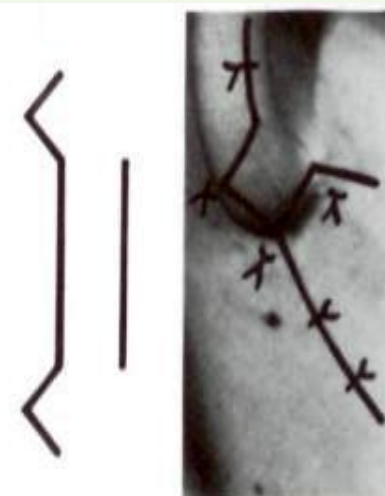
Stark (1982)



М. П. Шефтель (1947);
А. А. Кьяндский (1951)

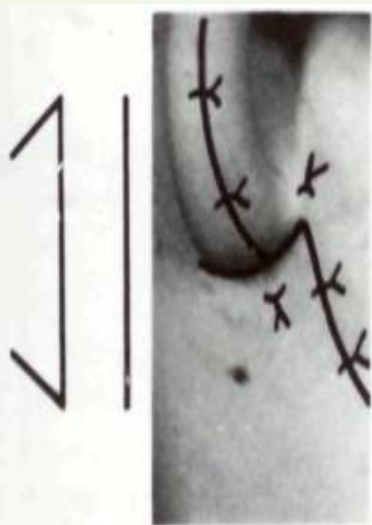

Л. М. Обухова (1948)

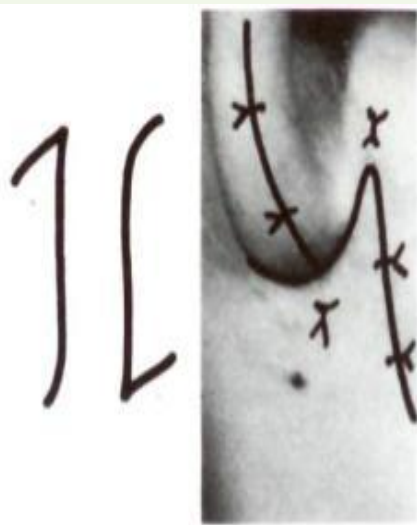

М. П. Шефтель (1951)

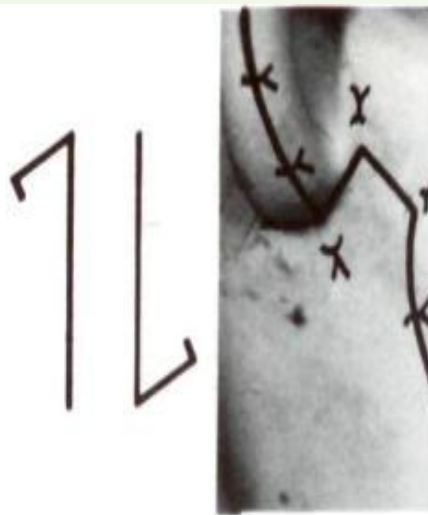ПЛАСТИКА СТЕБЕЛЬЧАТЫМ ЛОСКУТОМ ФИЛАТОВА.



Bunnell (1944);
А. Г. Лапчинский (1945)



Pick (1949)



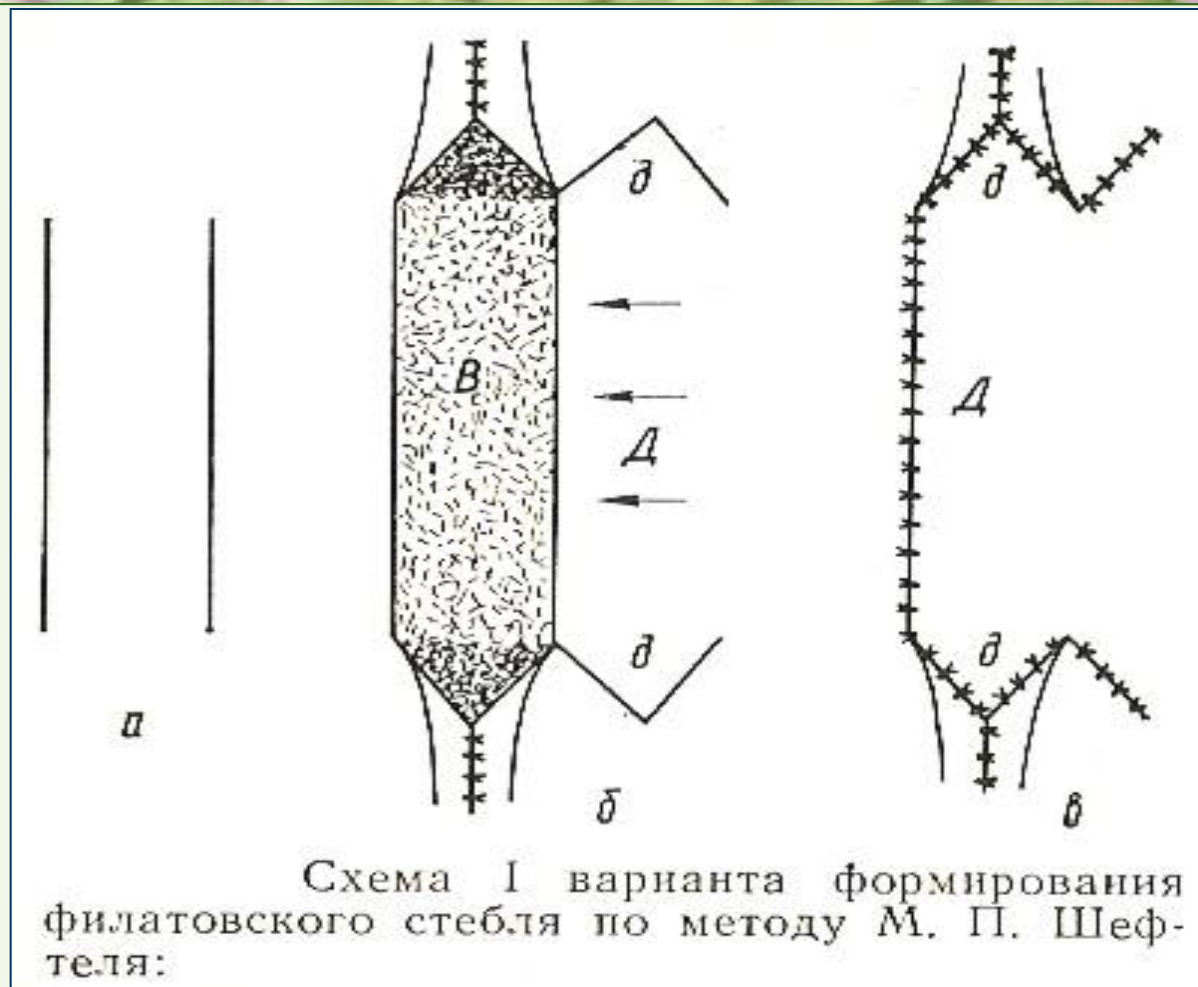
Н. А. Шинбирев (1959)



А. А. Лимберг (1930)

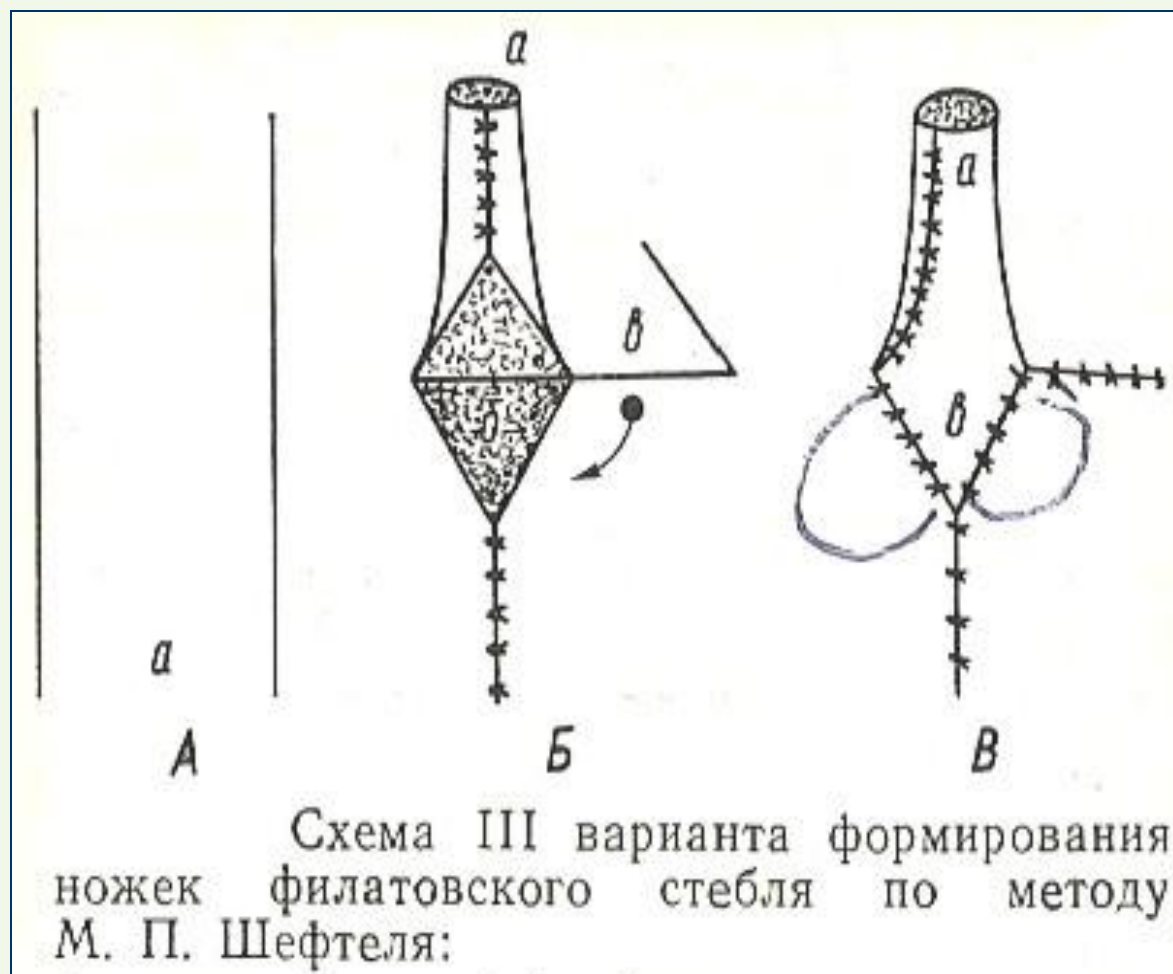
ПЛАСТИКА СТЕБЕЛЬЧАТЫМ ЛОСКУТОМ ФИЛАТОВА.

Виды
формирования
стебельчатого
лоскута
Филатова

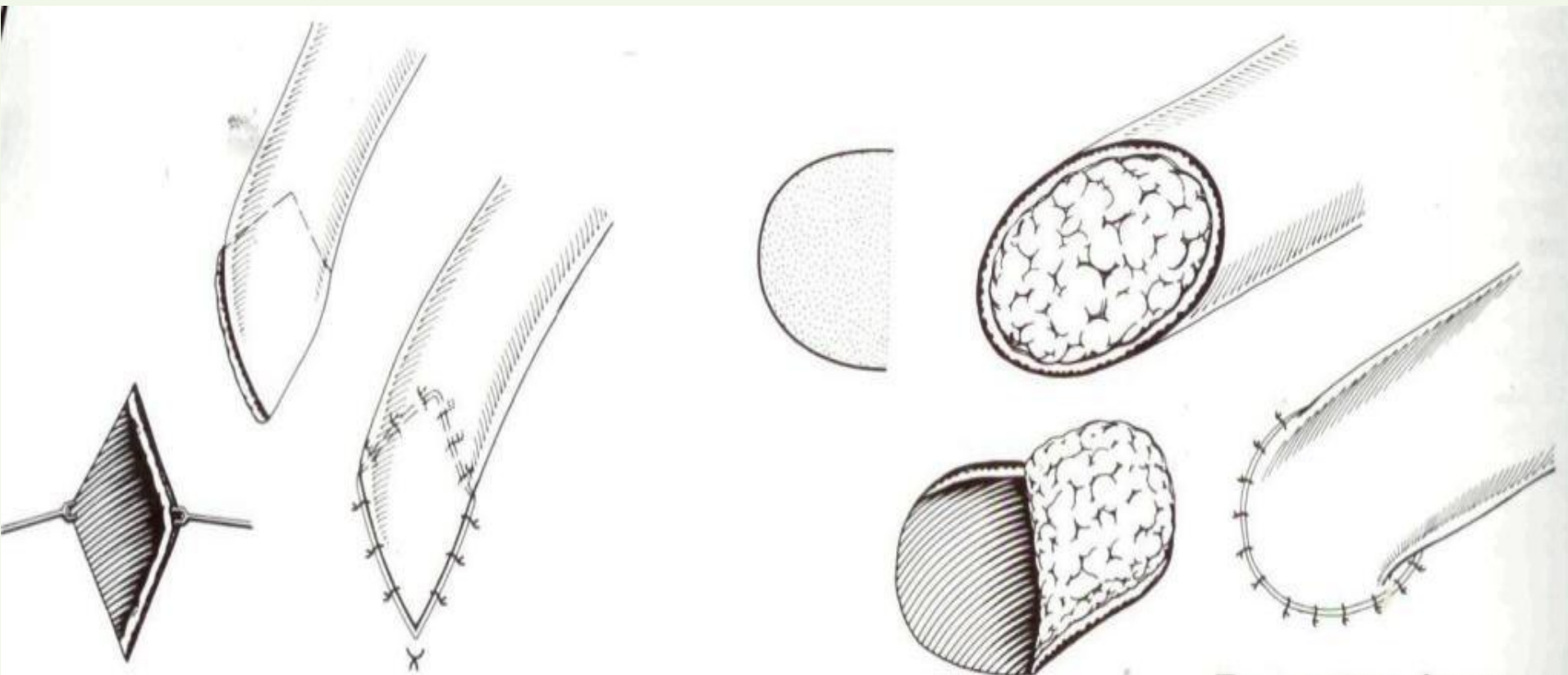


ПЛАСТИКА СТЕБЕЛЬЧАТЫМ ЛОСКУТОМ ФИЛАТОВА.

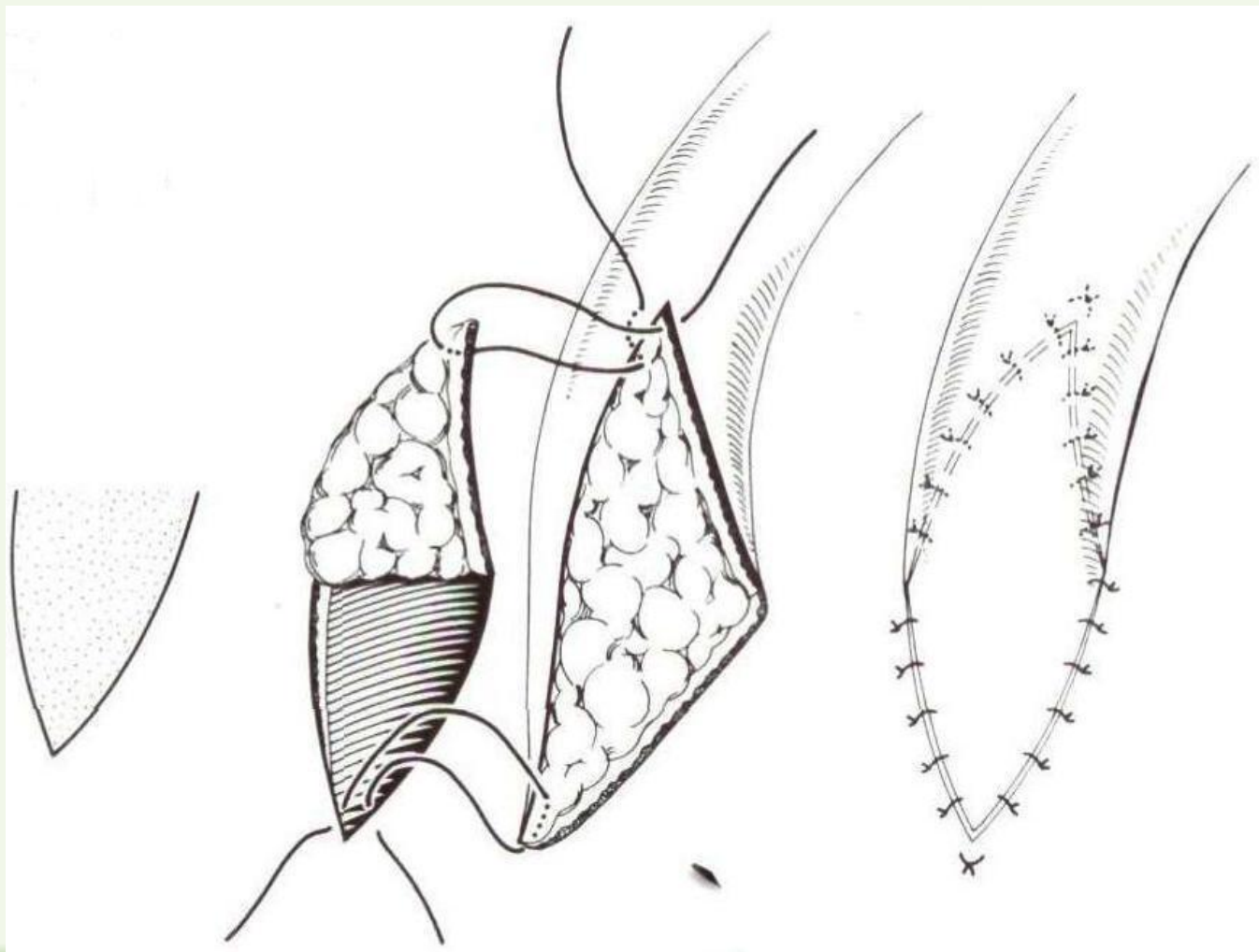
Виды
формирования
стебельчатого
лоскута
Филатова



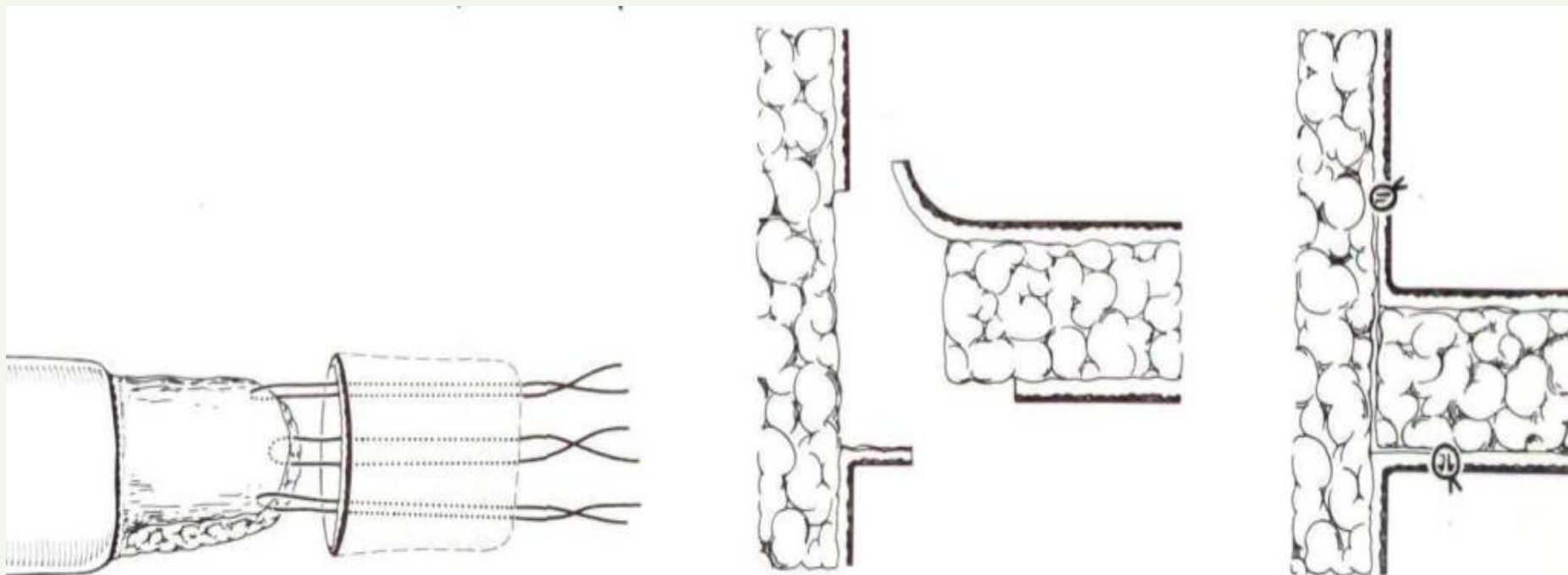
ПЛАСТИКА СТЕБЕЛЬЧАТЫМ ЛОСКУТОМ ФИЛАТОВА.



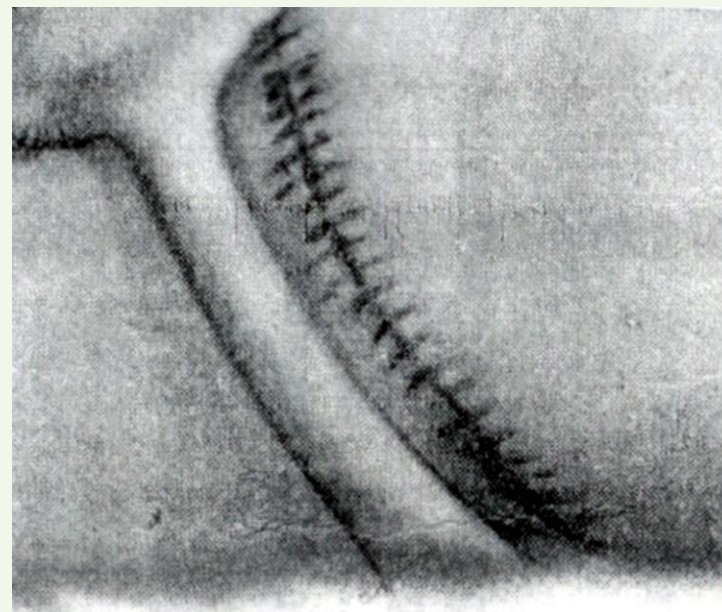
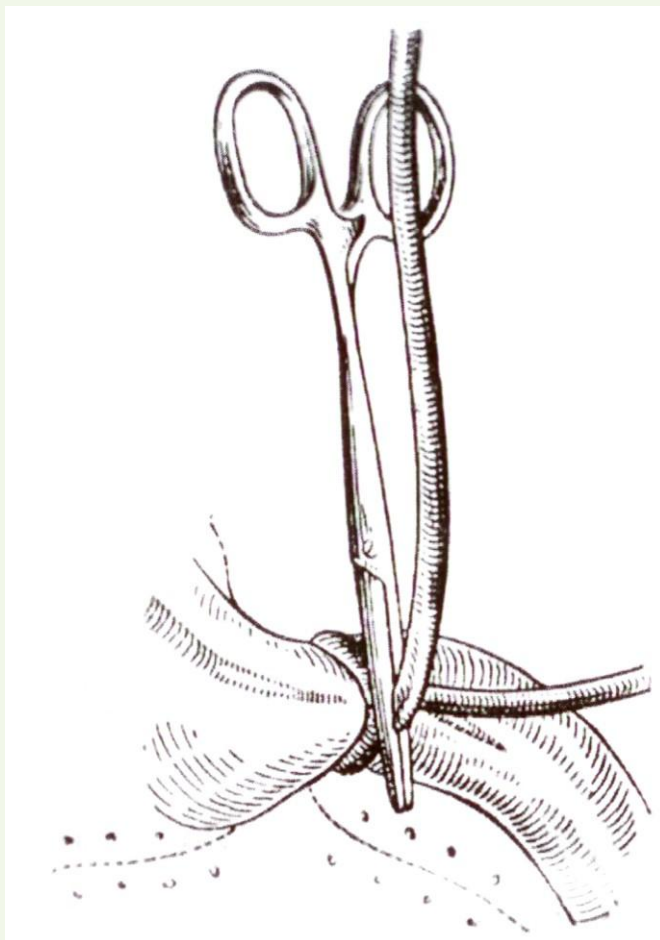
ПЛАСТИКА СТЕБЕЛЬЧАТЫМ ЛОСКУТОМ ФИЛАТОВА.



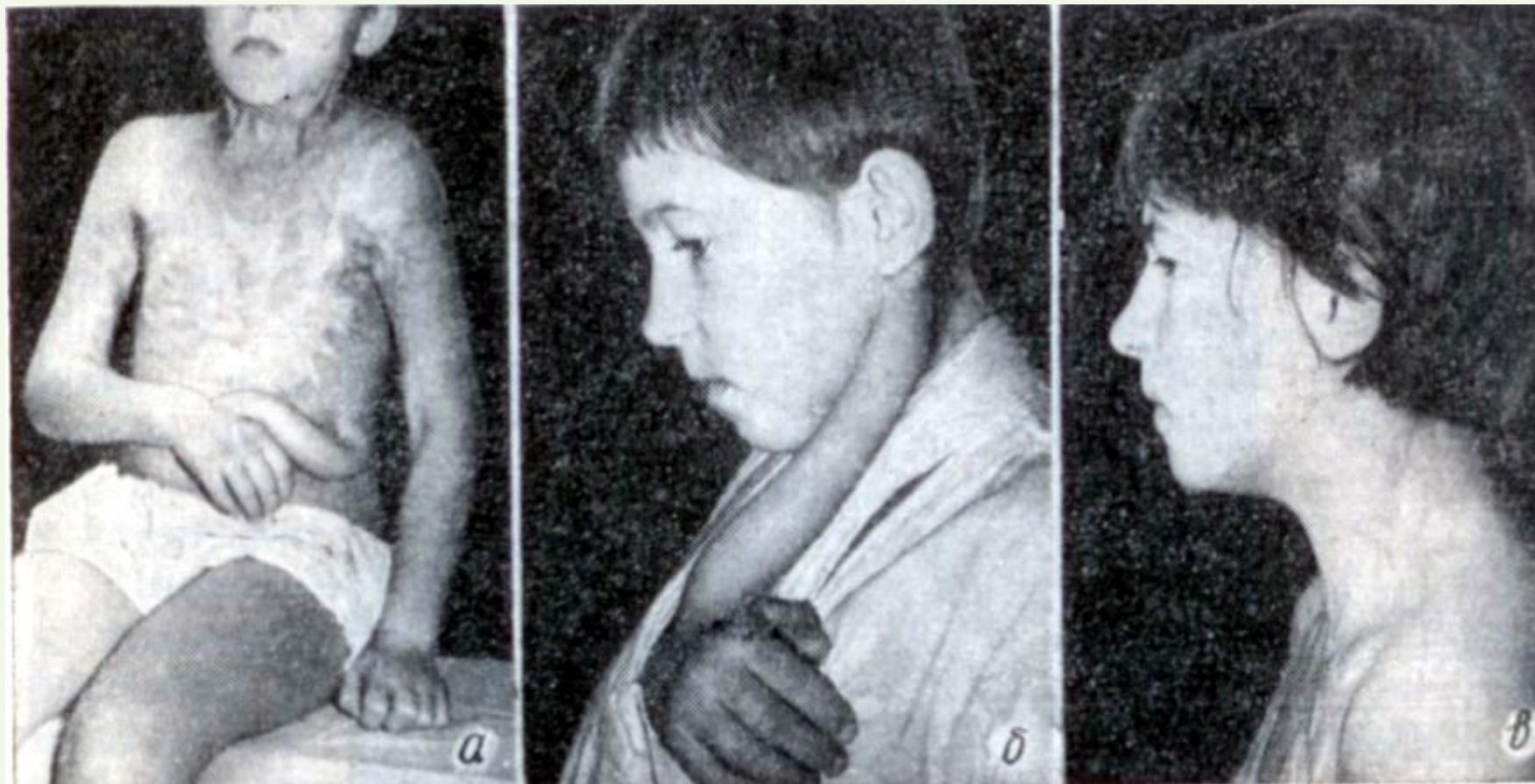
ПЛАСТИКА СТЕБЕЛЬЧАТЫМ ЛОСКУТОМ ФИЛАТОВА.



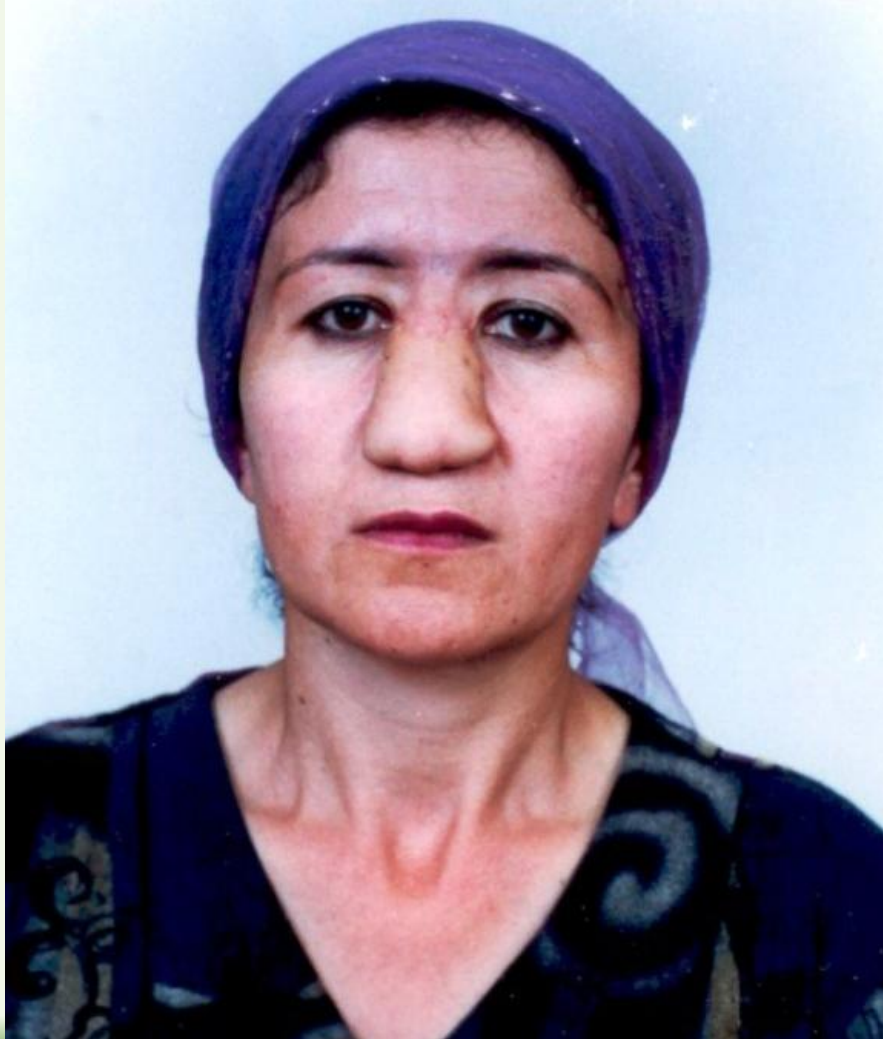ПЛАСТИКА СТЕБЕЛЬЧАТЫМ ЛОСКУТОМ ФИЛАТОВА.



ПЛАСТИКА СТЕБЕЛЬЧАТЫМ ЛОСКУТОМ ФИЛАТОВА.



ПЛАСТИКА СТЕБЕЛЬЧАТЫМ ЛОСКУТОМ
ФИЛАТОВА.



ПЛАСТИКА СТЕБЕЛЬЧАТЫМ ЛОСКУТОМ ФИЛАТОВА.

ОСЛОЖНЕНИЯ

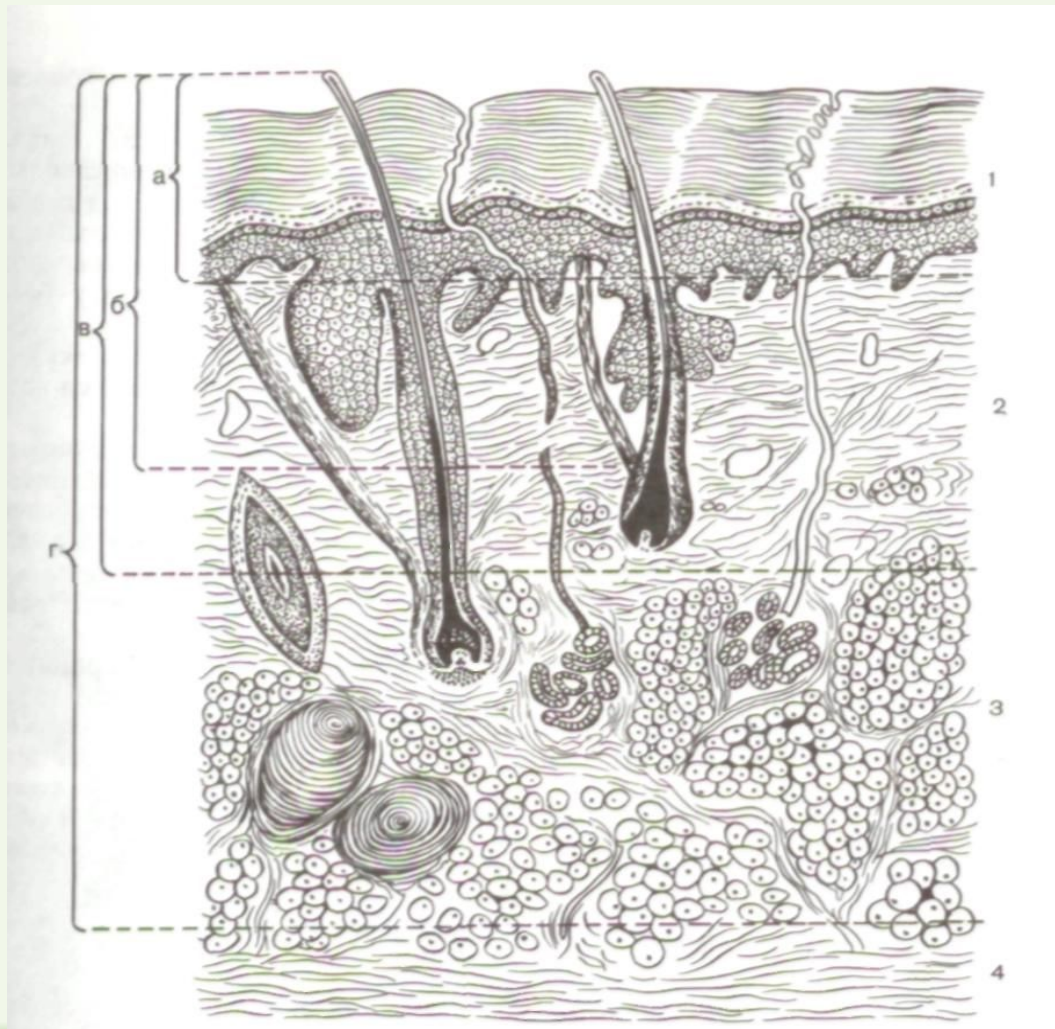
1. расхождения швов на материнском почве и стебля.
2. нагноение раны.
3. гипоксия стебельчатого лоскута.
4. частичный краевой некроз на стебле.
5. полный некроз стебля.
6. отрыв ножки стебля.

СВОБОДНАЯ ПЕРЕСАДКА КОЖИ

Показанием для свободной пересадки кожи является:

- поверхностные дефекты или рубцовые деформации тканей лица в результате механических, термических, химических повреждений или воспалительных заболеваний
- дефекты после иссечения кожных опухолей (гемангиома, пигментный невус и другие)
- рубцовые деформации слизистой оболочки органов полости рта

СВОБОДНАЯ ПЕРЕСАДКА КОЖИ

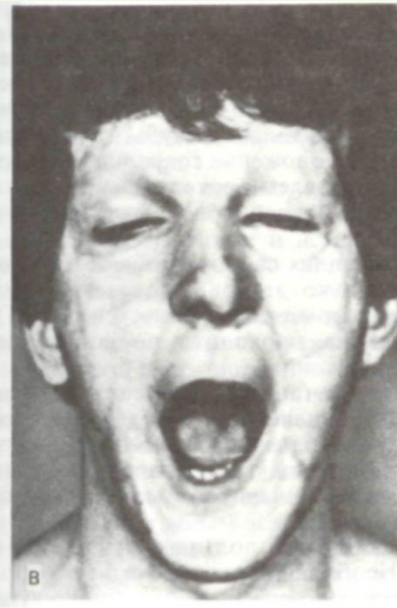
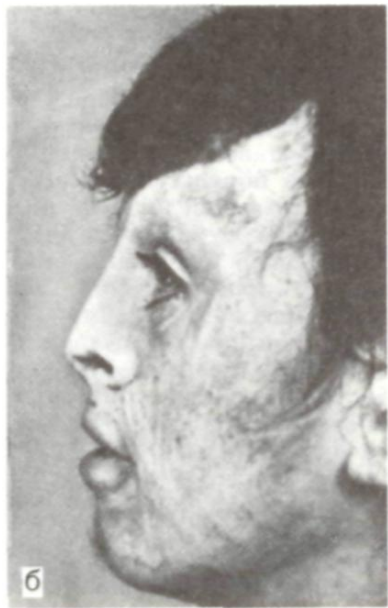
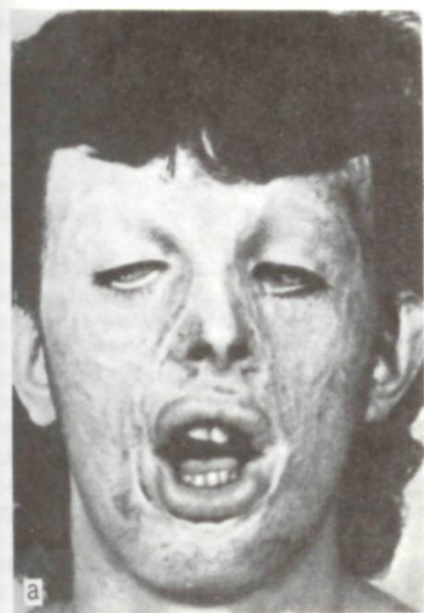СВОБОДНАЯ ПЕРЕСАДКА КОЖИ

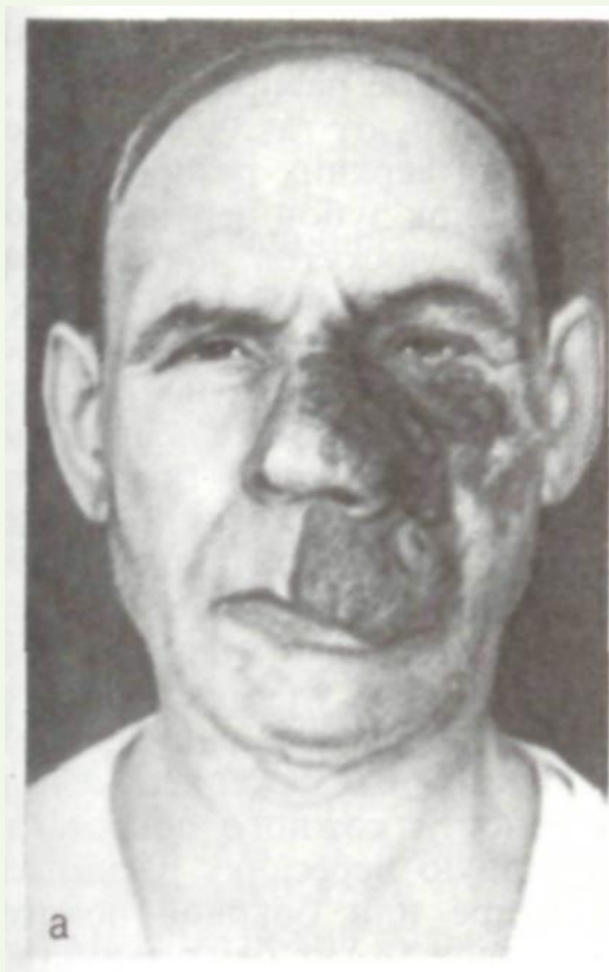
Виды свободных кожных лоскутов

1. По Ревердену (1869)
2. По Тиршу – 0,2-0,4 мм (1886)
3. По Пиджету – 0,5-0,7 мм
4. По Краузе – 0,8-1,0 мм

СВОБОДНАЯ ПЕРЕСАДКА КОЖИ



Обширная капиллярно-кавернозная гемангиома лица.

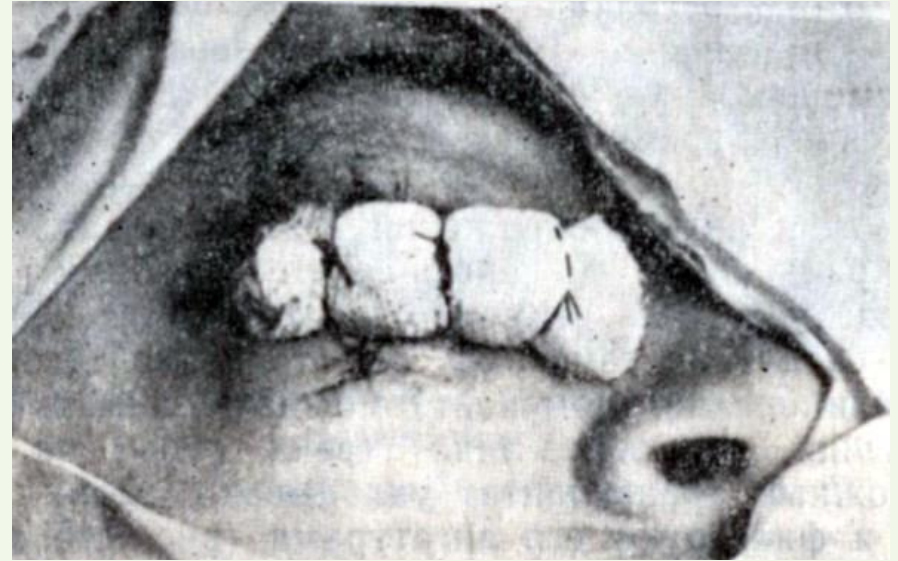
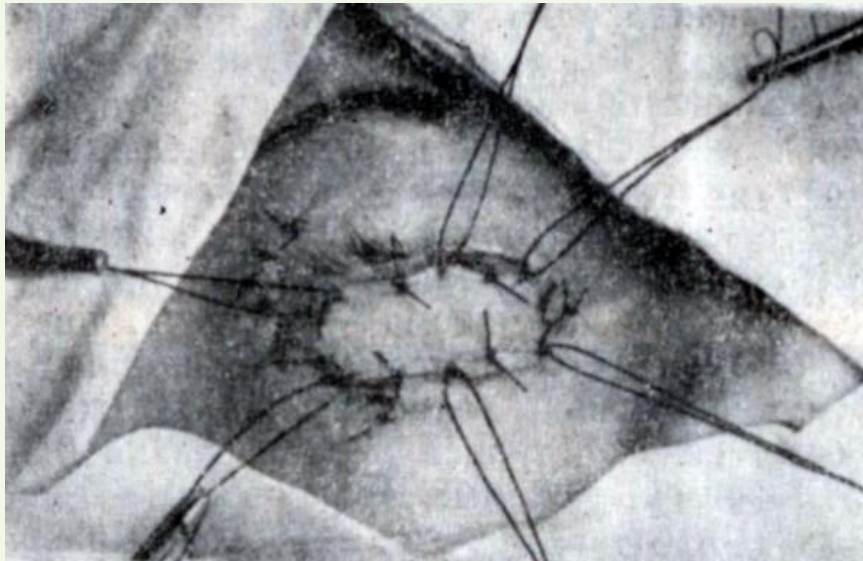


СВОБОДНАЯ ПЕРЕСАДКА КОЖИ

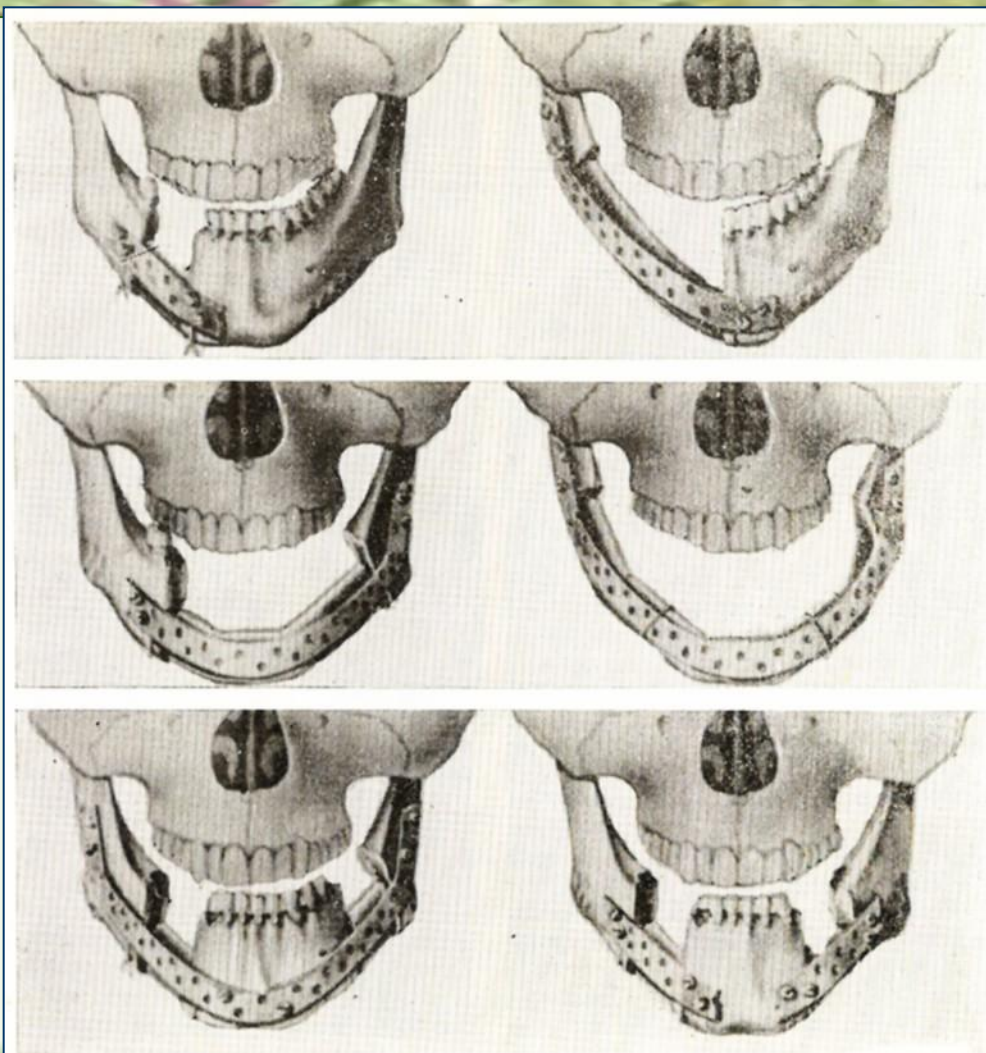
Условия для оптимального приживления свободного кожного лоскута

1. Глубина раны должно быть ровной;
2. Толщина лоскута должна быть одинаковой на всем его протяжении
3. Необходим тщательный гемостаз на материнской почве;
4. Размер лоскута должен соответствовать размеру раны;
5. Лоскут должен прилегать по всему протяжению и плотно прилегать к ложу;
6. Иммобилизация лоскута.

СВОБОДНАЯ ПЕРЕСАДКА КОЖИ



СВОБОДНАЯ ПЕРЕСАДКА КОСТНОЙ ТКАНИ



Возможные варианты костной пластики с применением фиксирующей танталовой пластинки по Б. Л. Павлову.





СПАСИБО ЗА ВНИМАНИЕ

Ваши отзывы ждем по адресу jarroxstom@mail.ru