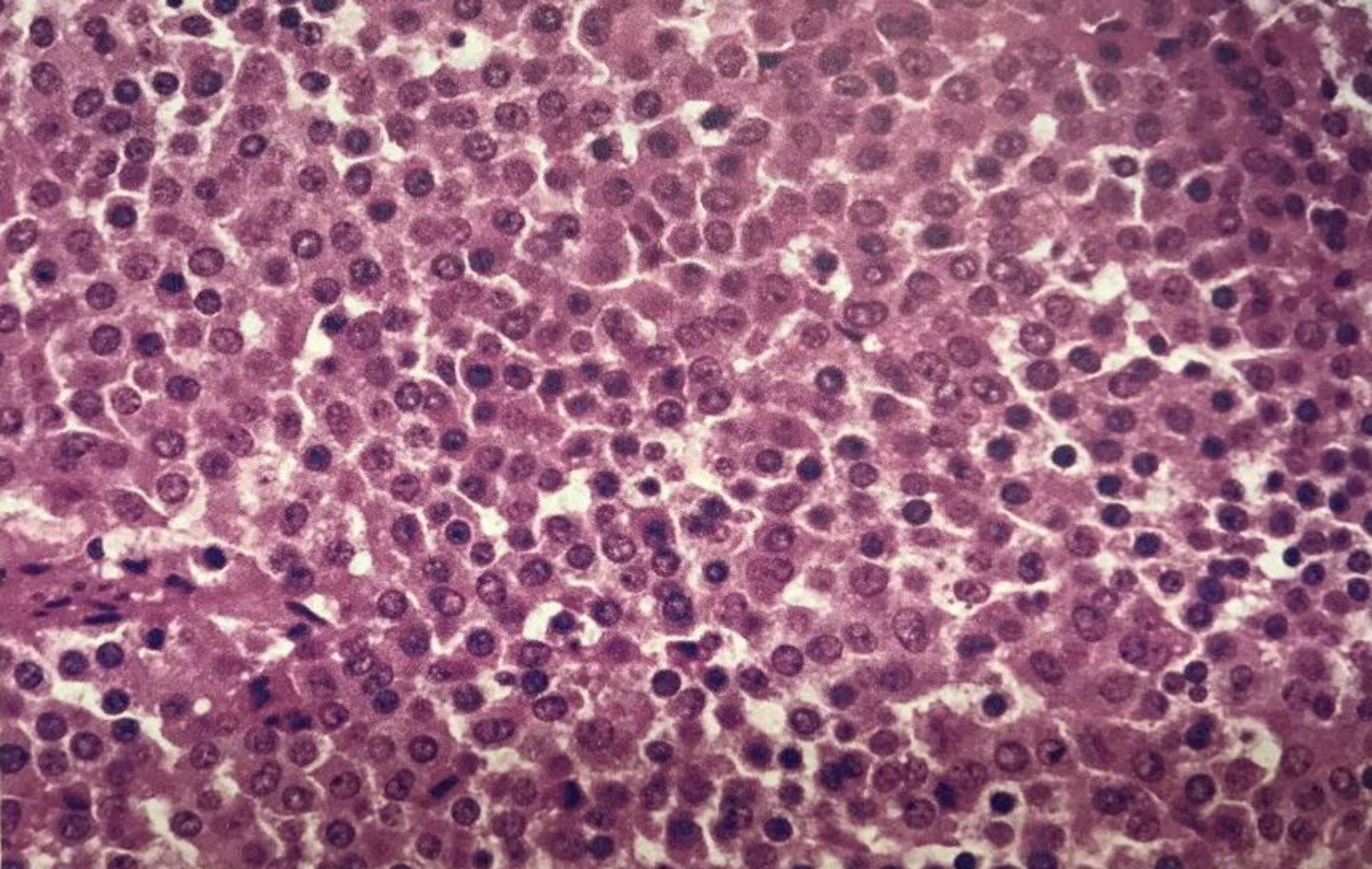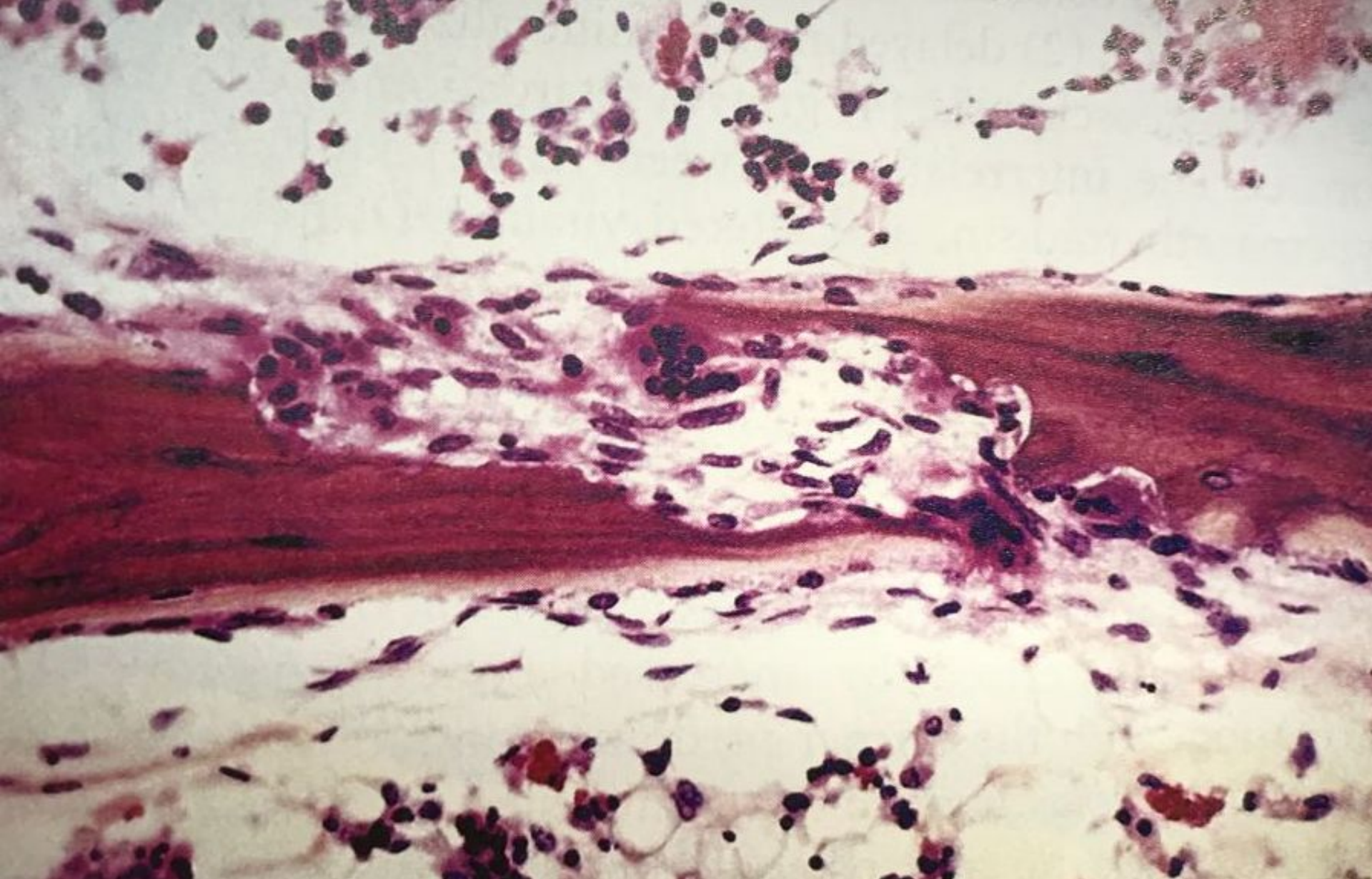
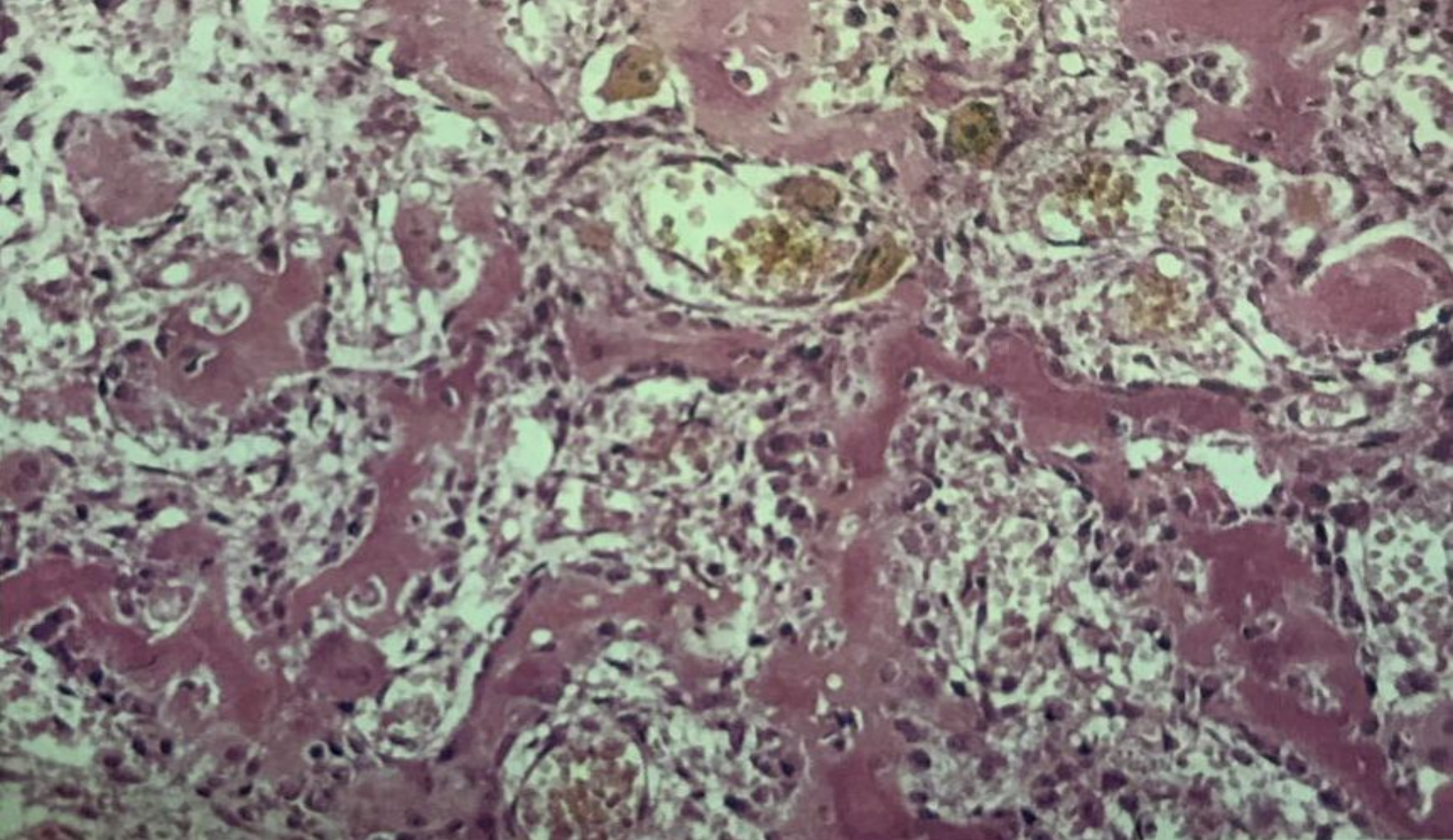


Гипофизарлы аденома

Клеткалардың мономорфизмі, гипофиздің алдыңғы бөлігінің қалыпты клеткалары жедел контрастіленеді, ретикулалық торсыз

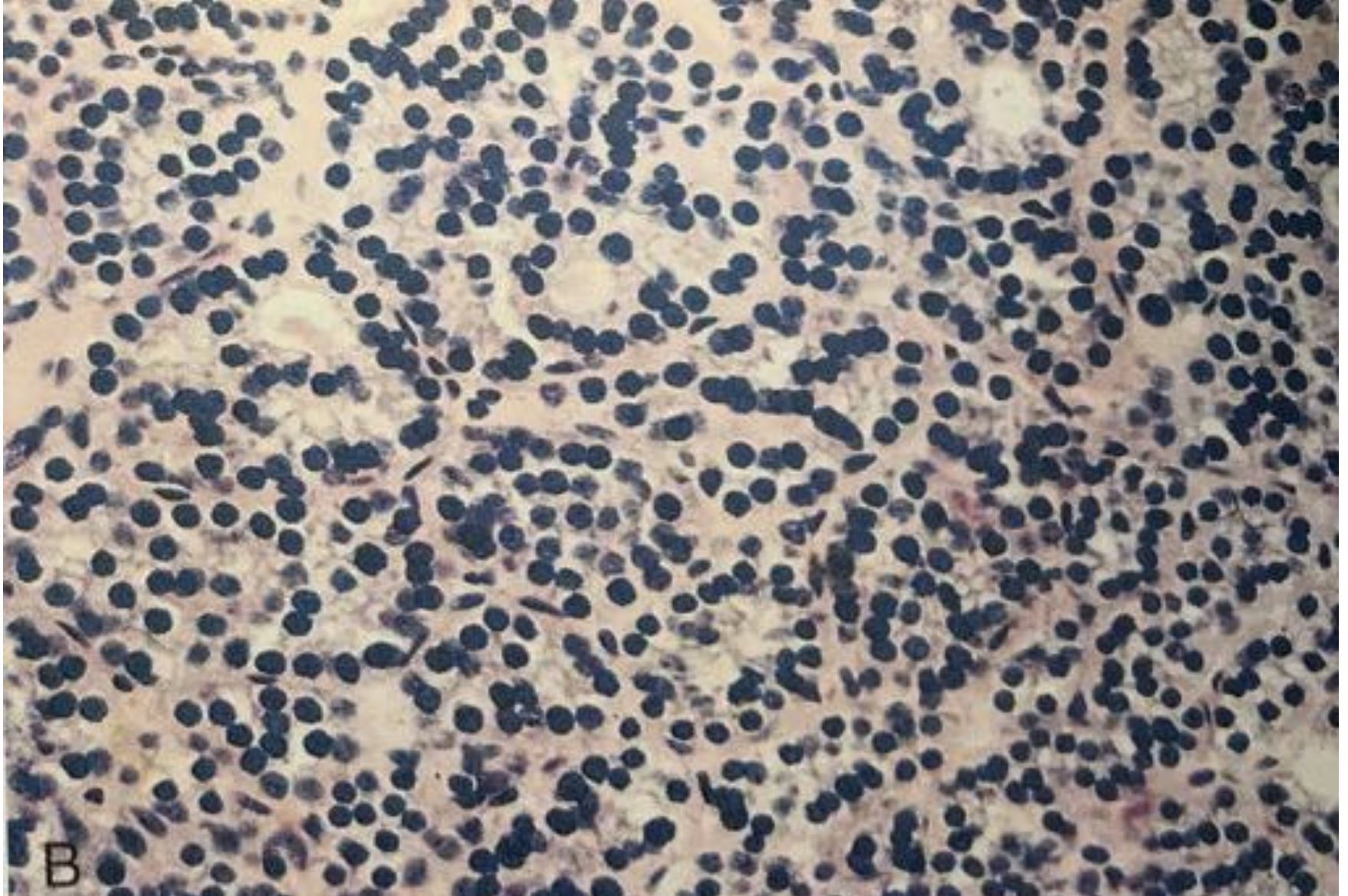


Трабекулалардың ортасына енген остеокластармен гиперпаратиреозидизм (қабаттасқан остит)



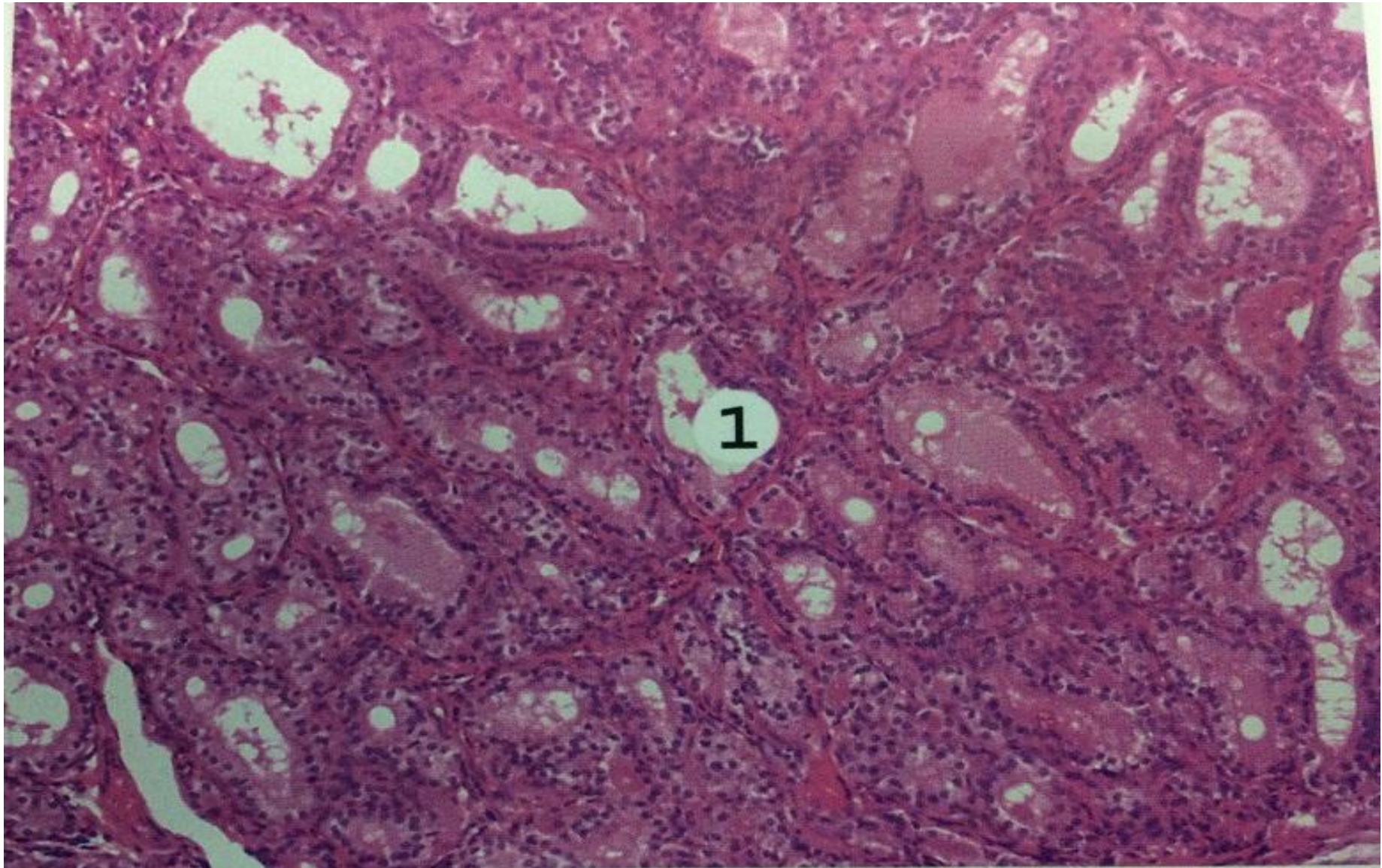
Остеоид – остеома

Остеобласттармен қоршалған, орынсыз байланысқан трабекулалар.
Трабекулааралық кеңістік васкуляризацияланған дәнекер тінмен толған



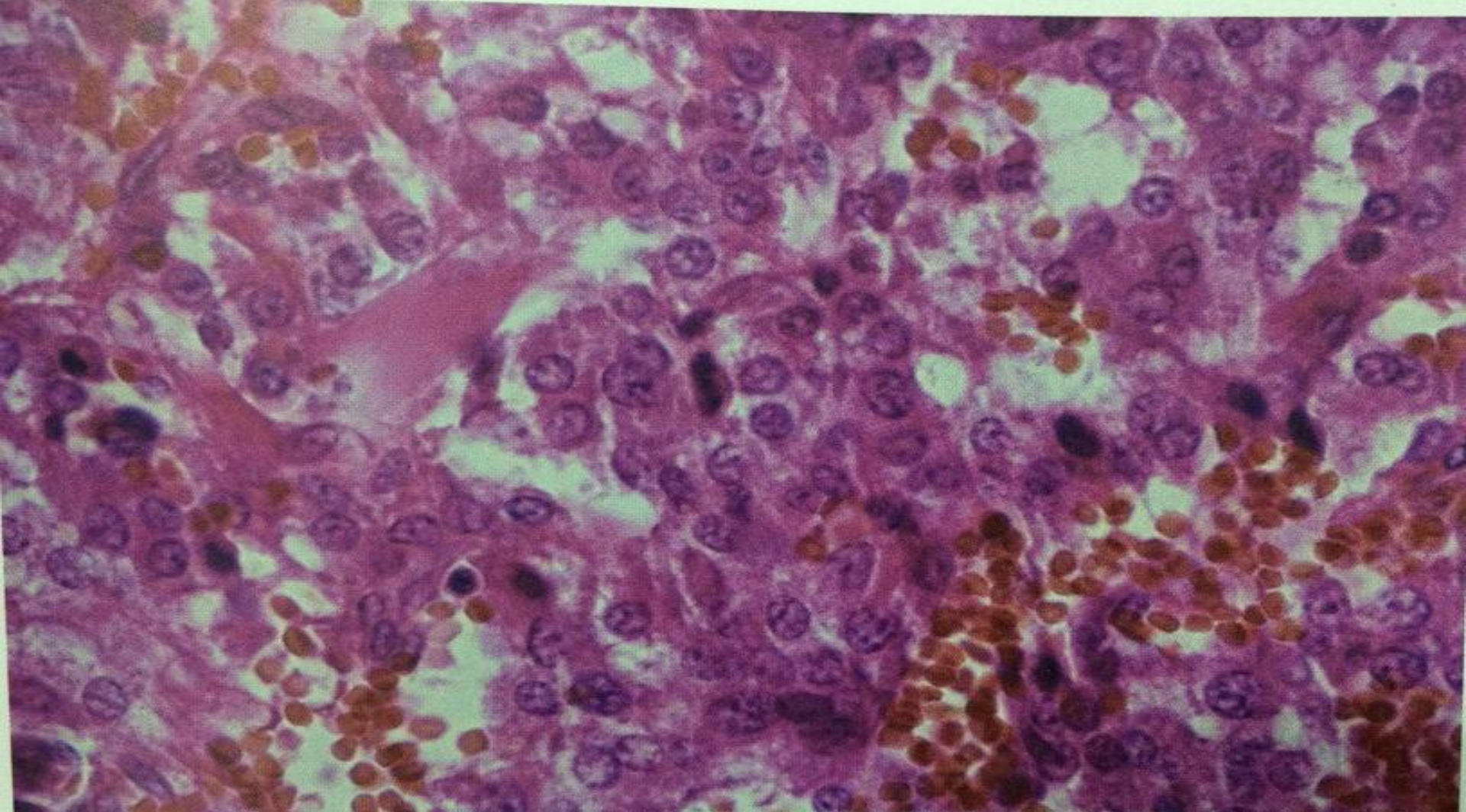
Қалқанша маңы безінің аденомасы

Ядролардың өлшемінің аздаған вариациясы, бірақ анаплазиясыз және фолликулдардың түзілуіне жеңіл тенденция бар



Диффузды токсикалық зор

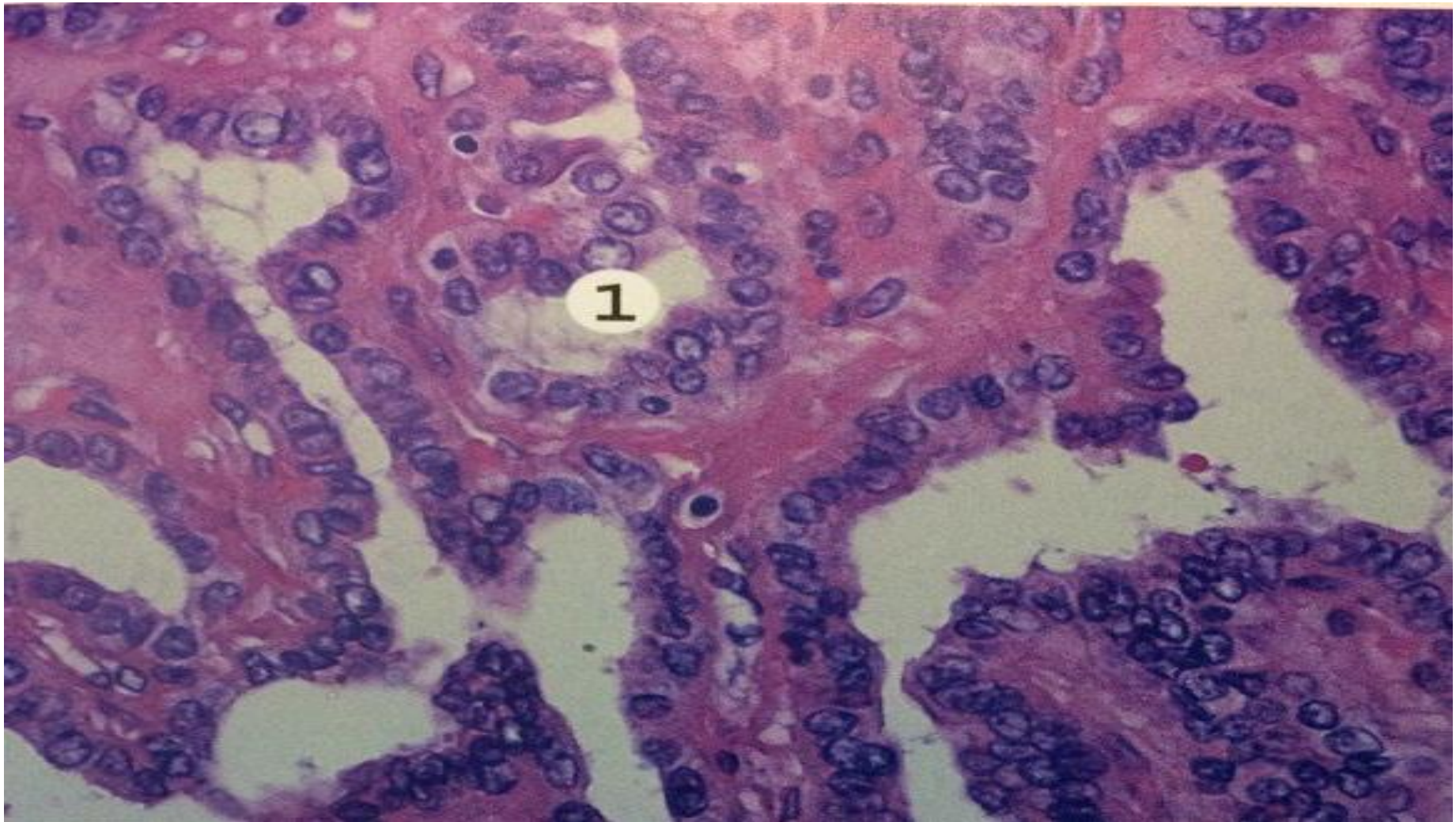
Қалыпты пішінсіз фолликулдар жоғары гиперплазирленген эпителиймен көмкерілген (1). Коллоид қанық қызғылт, вакуолизацияланған, стромада макрофагальды инфильтрат көрінеді



Феохромоцитома

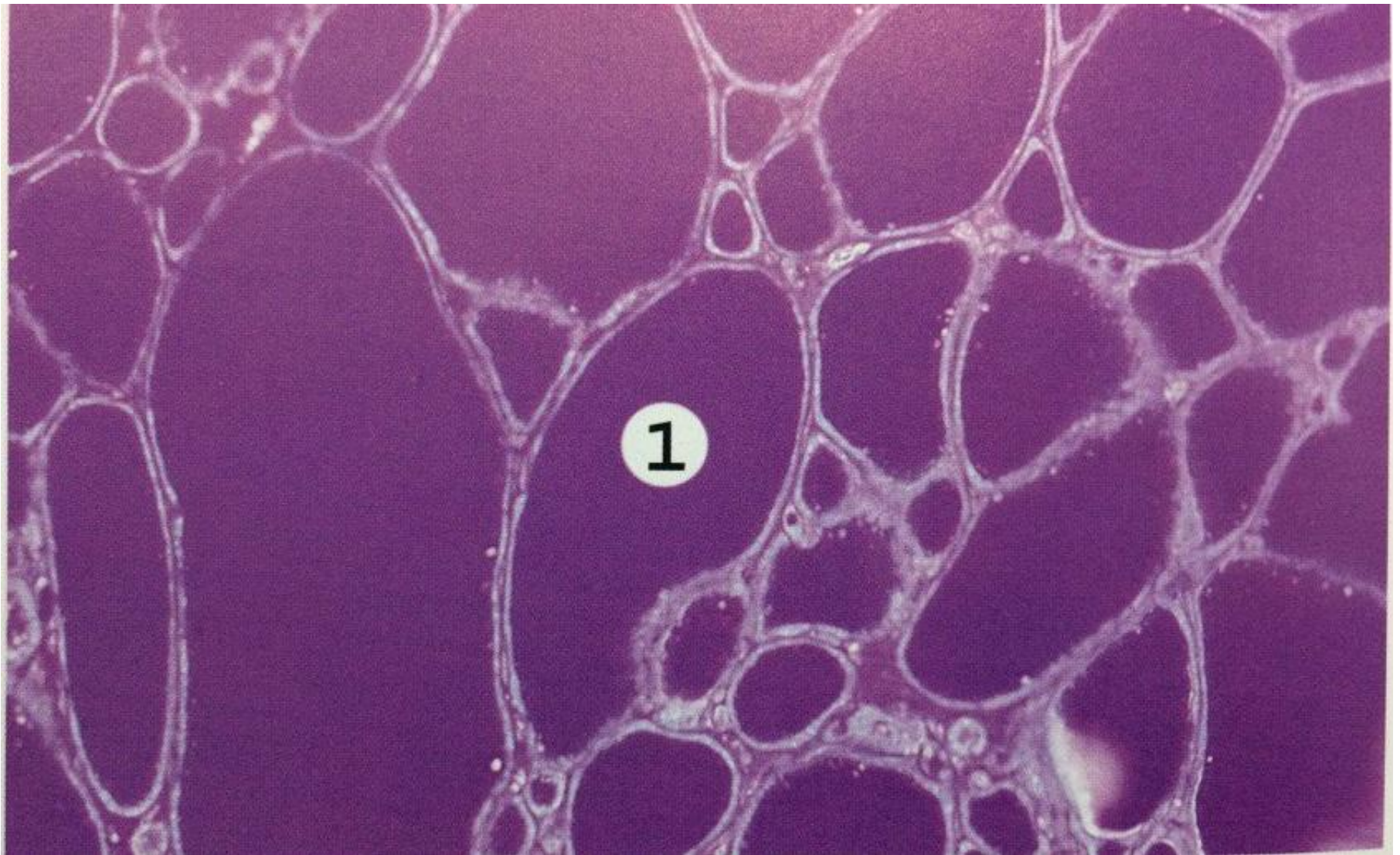
Ісіктің базофильді цитоплазмасы мол жетілген медуллярлы жасушалардан құралған.

Ұсақ және ұршық тәрізді клеткалар. Клеткалар жұқа қабырғалы тамырлармен бөлінген кең трабекулаларды және ісік капсуласынан тараған фибротамырлы стромамен қоршалған ұсақ альвеолярлы құрылымдарды түзеді. Гигантты формалы клеткалар кездеседі.



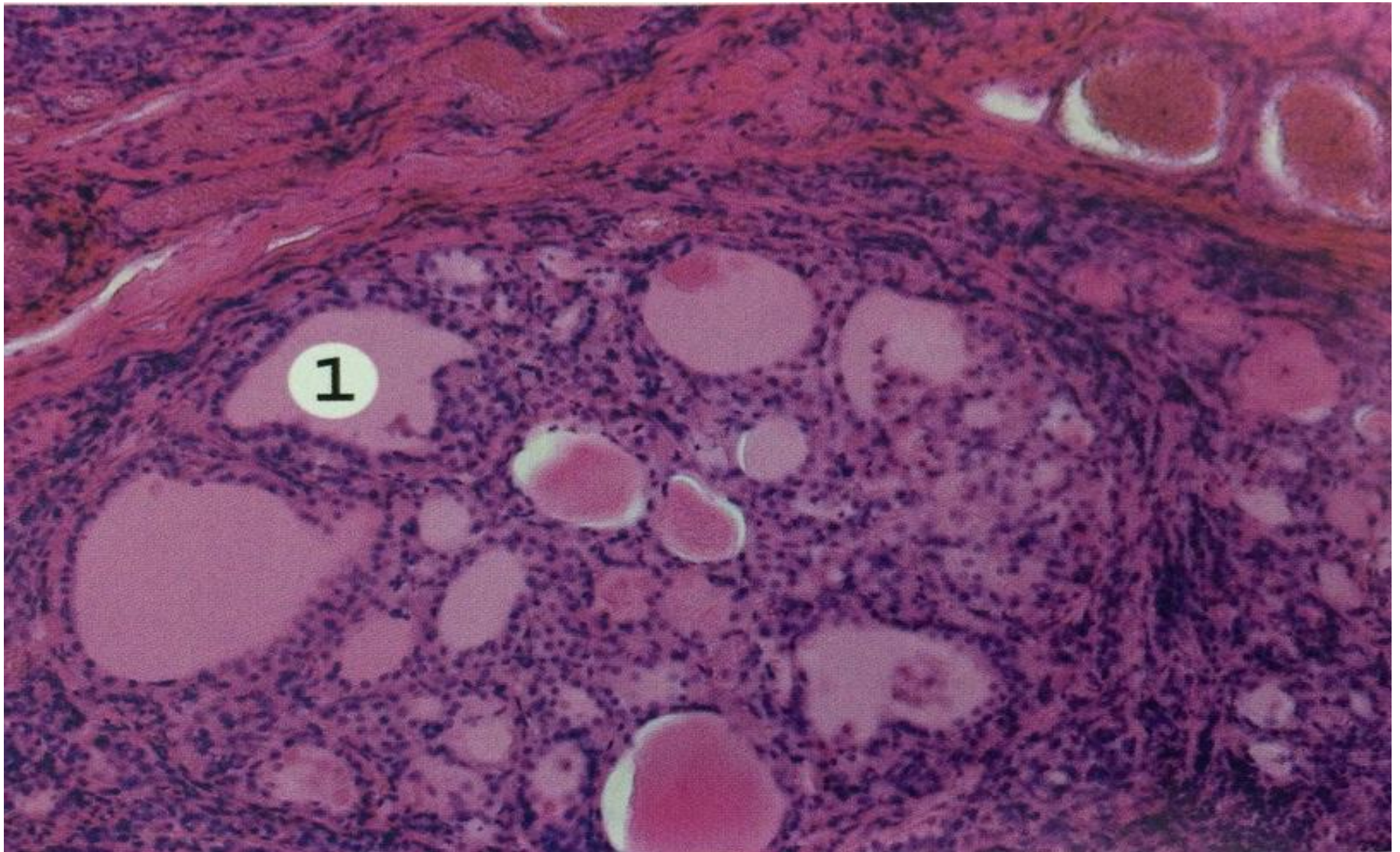
Қалқанша безінің папиллярлы ісігі

Бұтақталған емізікше тәрізді құрылымдар, фиброваскулярлы аяқшасы бар және ашық ядролы куб тәрізді немесе цилиндрлі атипиялы эпителиалды жасушалармен көмкерілген (1), ядролар "шыны тәрізді" ядрошықсыз, псевдоқосылыстармен



Түйінді коллоидты зоб (ШИК-реакция)

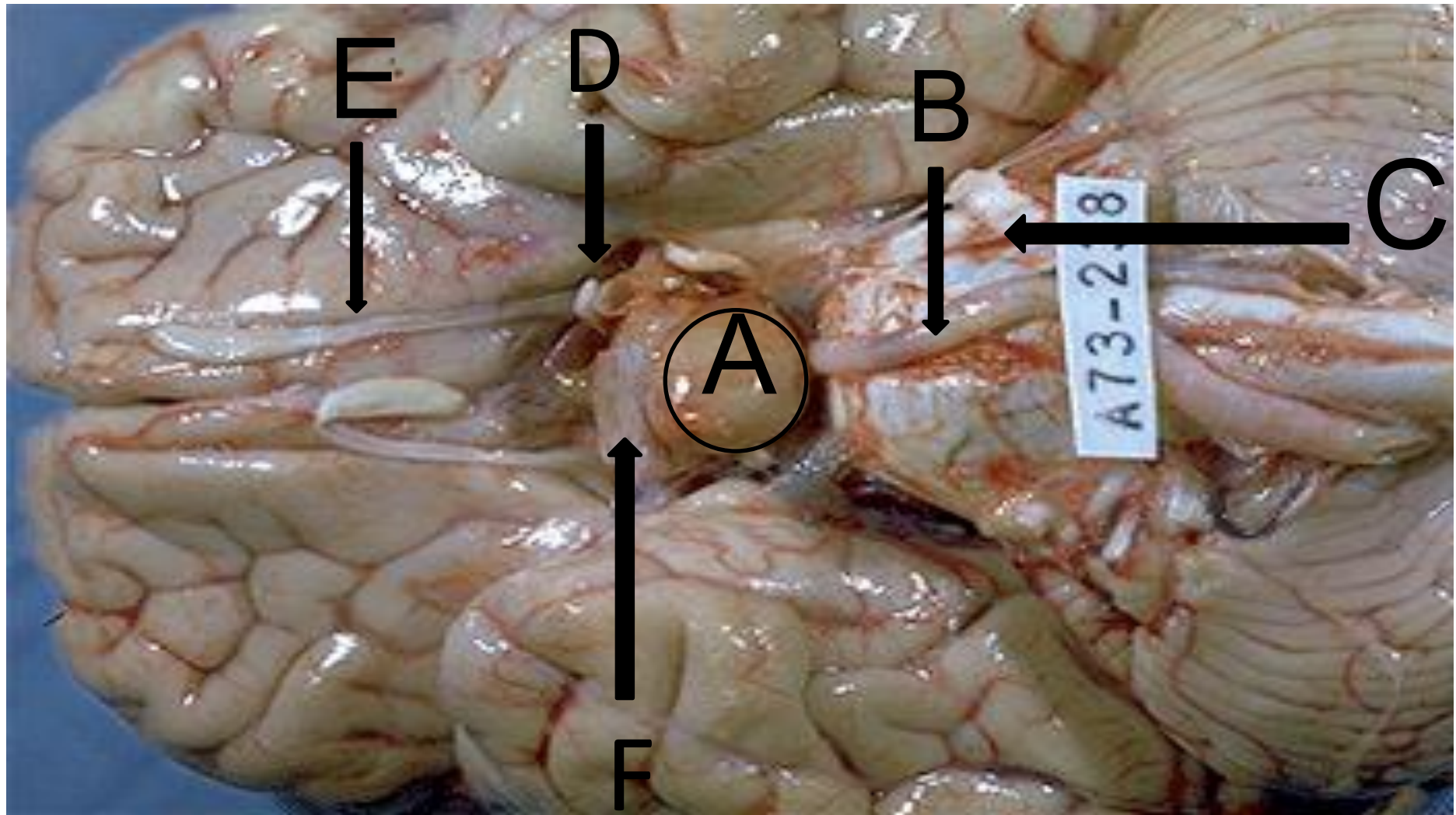
Әртүрлі өлшемді фолликулдар, олардың құрамы таңқурай түске боялған (1)



Түйінді коллоидты зоб

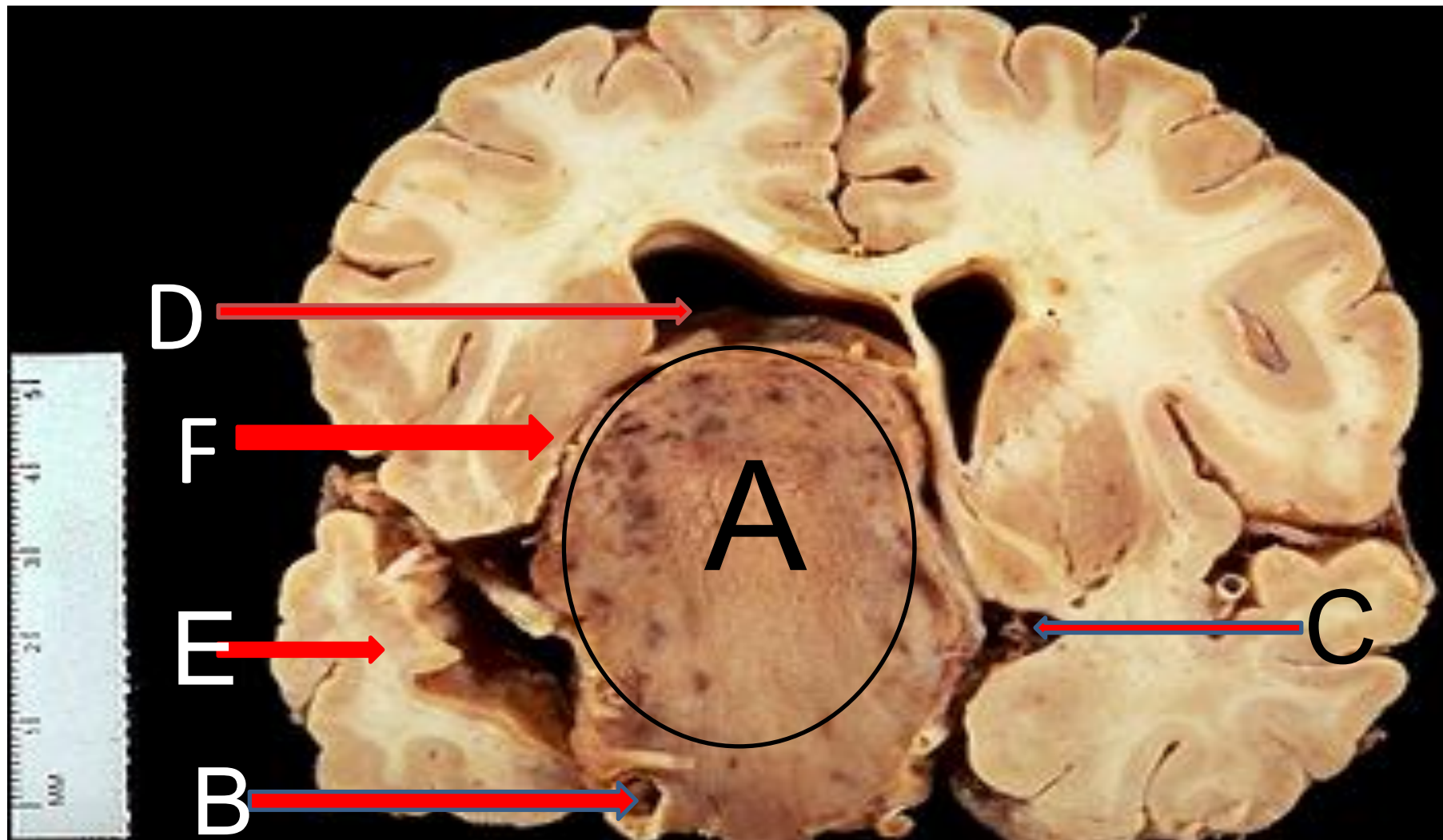
Әртүрлі өлшемді фолликулдар, домалақ және сопақ формалы, жалпақ эпителиймен көмкерілген, құрамында оксифильді коллоид (1)

Гипофиз, супрацеллярлы массалар



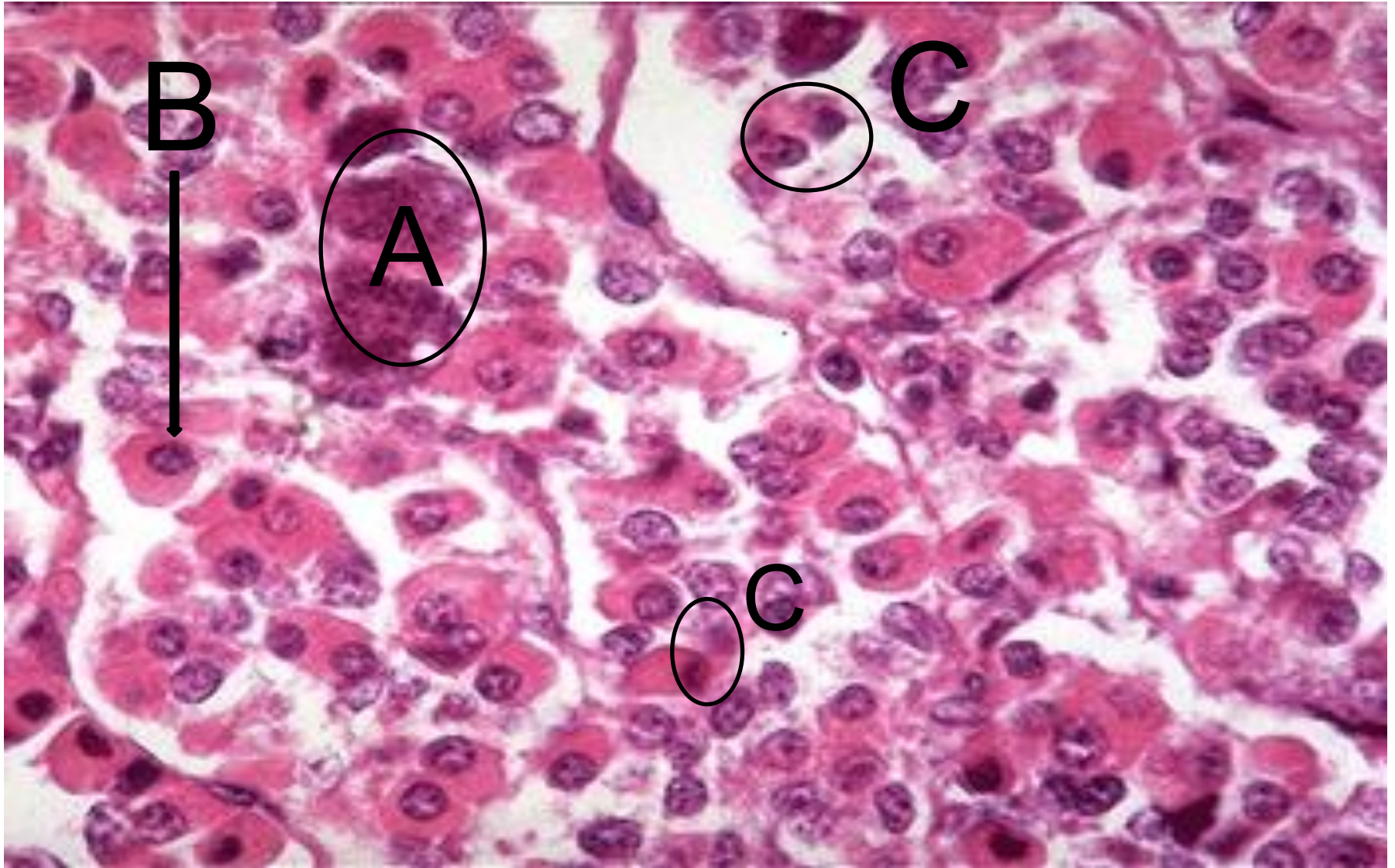
A-гипофиз аденомасы; B-базиллярлы артерия; C-көпір;
D-сол жақ көру нерві, E-иіс сезу нерві; F-түрік ертоқымы

Гипофиз аденомасы кезінде қысылған ми тіні



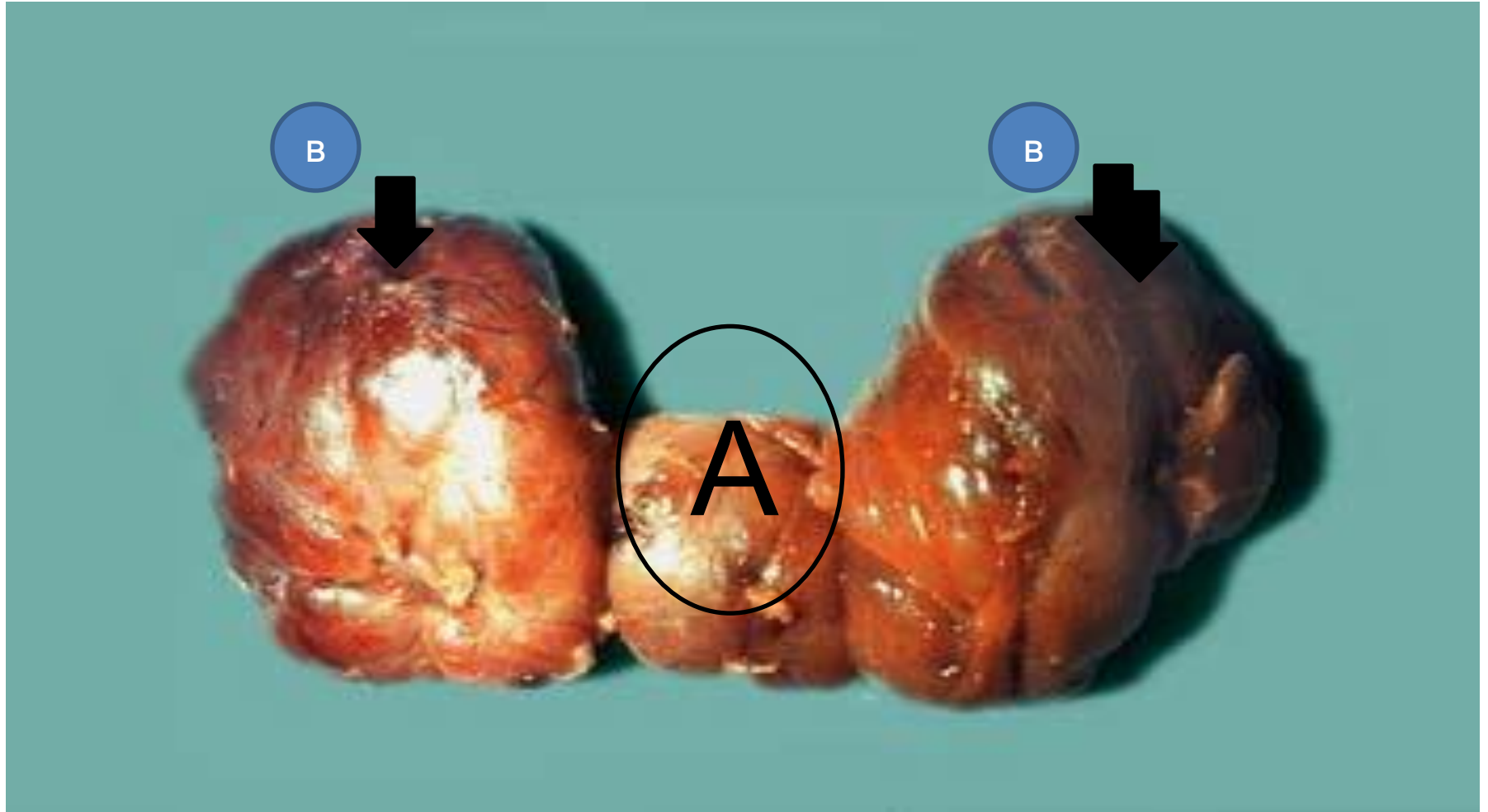
A-гипофиз аденомасы; B-ішкі ұйқы артериясы; C-алдыңғы ми артериясы; D-бүйір қарынша; E-самай бөлігі; F-базальды ганглий

Гипофиз



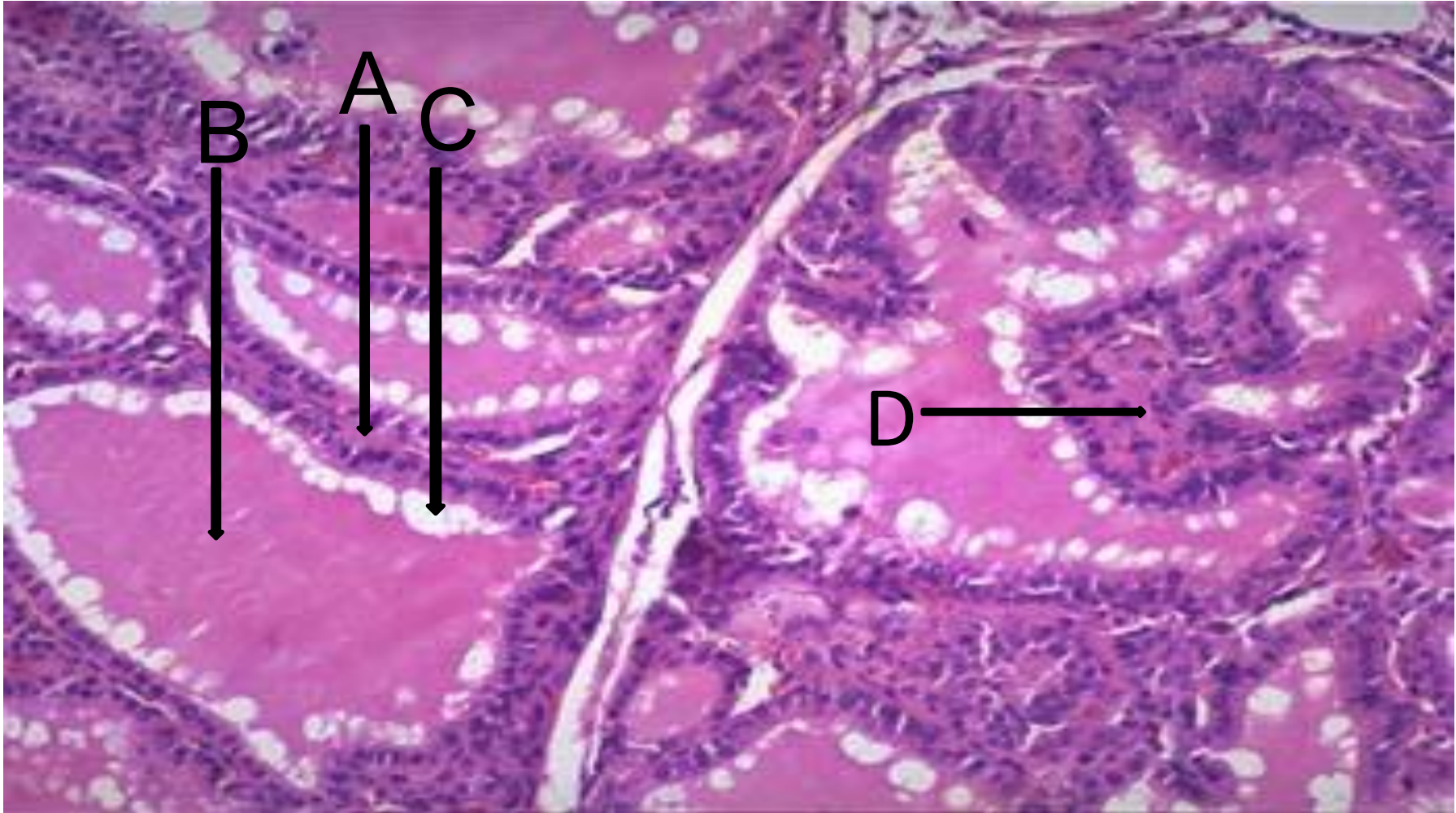
А-базофилдер; В-ацидофилдер; С-хромофобтар

Қалқанша безінің диффузды гиперплазиясы



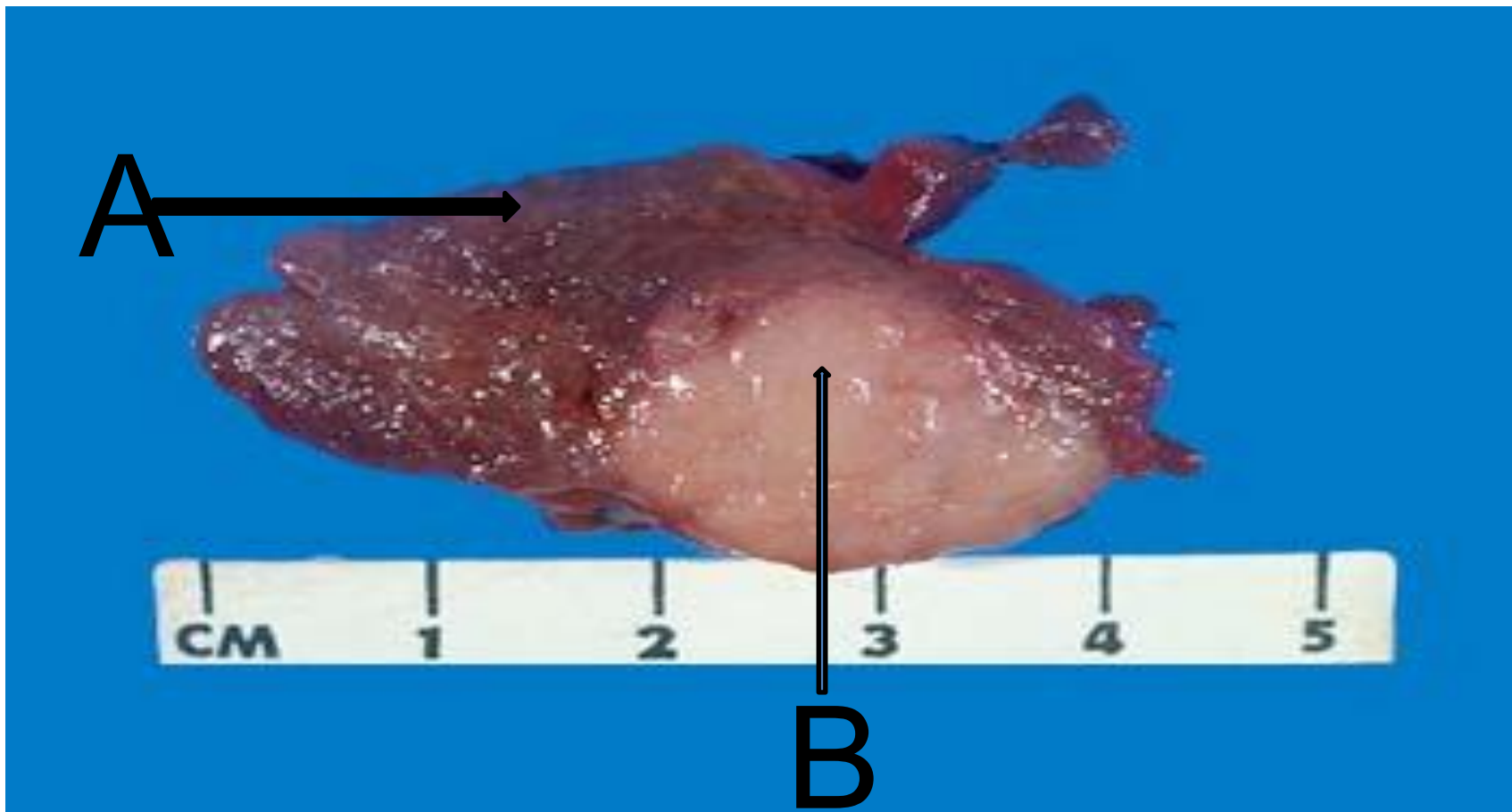
А-қылта; В-қалқанша безінің үлестері

Қалқанша безі, Грэйвс ауруы



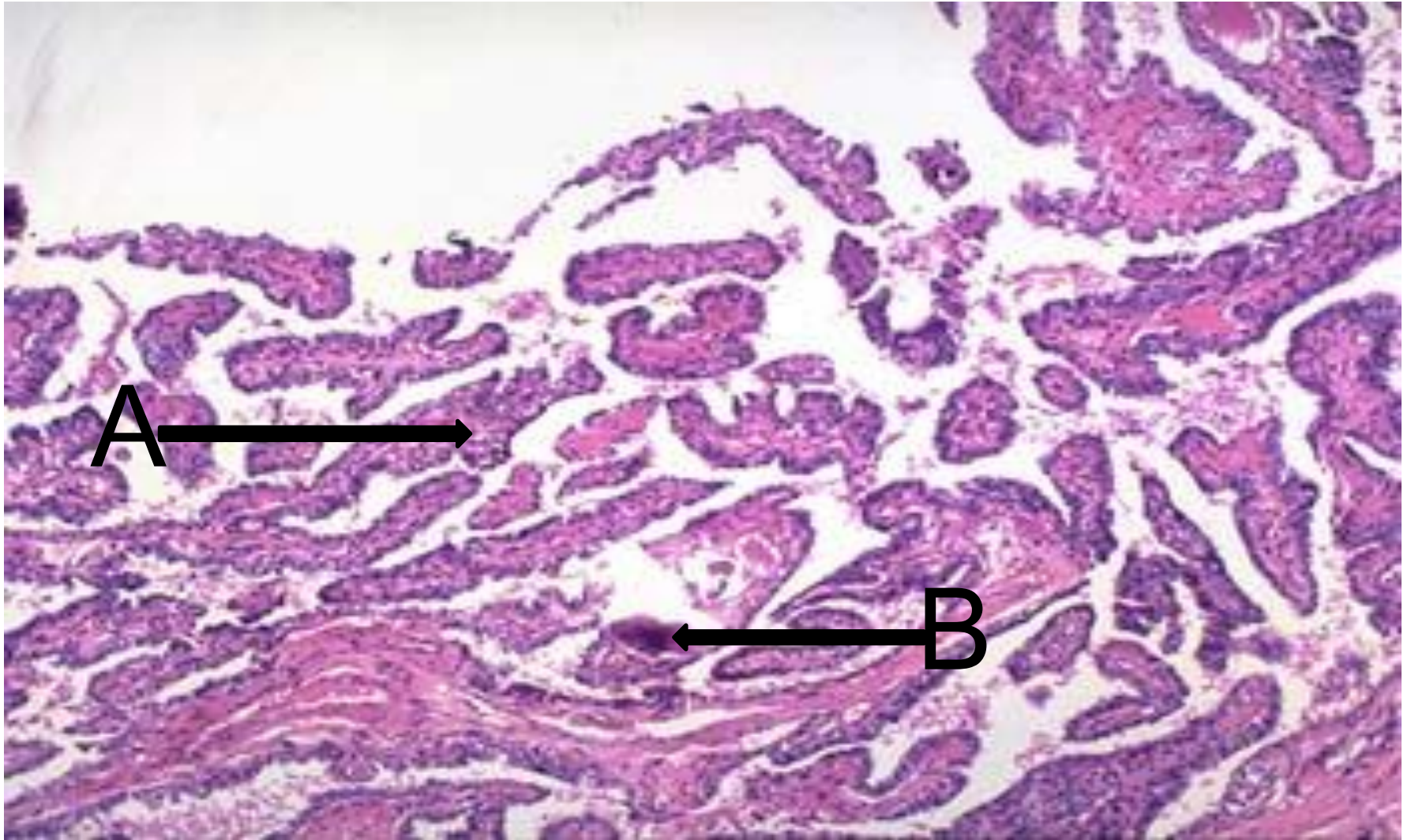
A-фолликулдар; B-коллоидты массалар; C-.....;
D-гипофизарлы шумақшалар

Қалқанша безі, емізікшелі карцинома



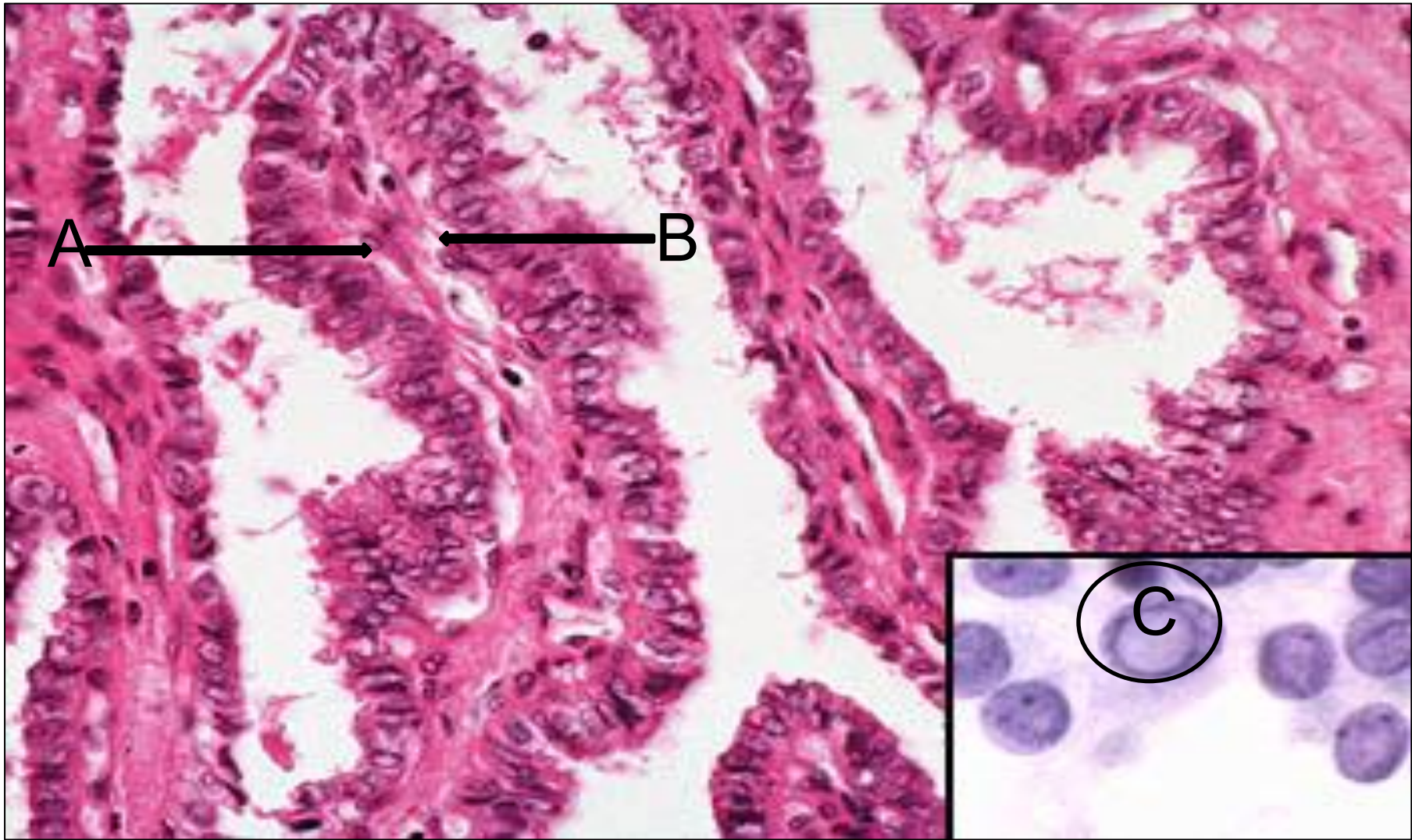
А-қалқанша паренхимасы; В-папиллярлы карцинома

Қалқанша безі, емізікшелі карцинома



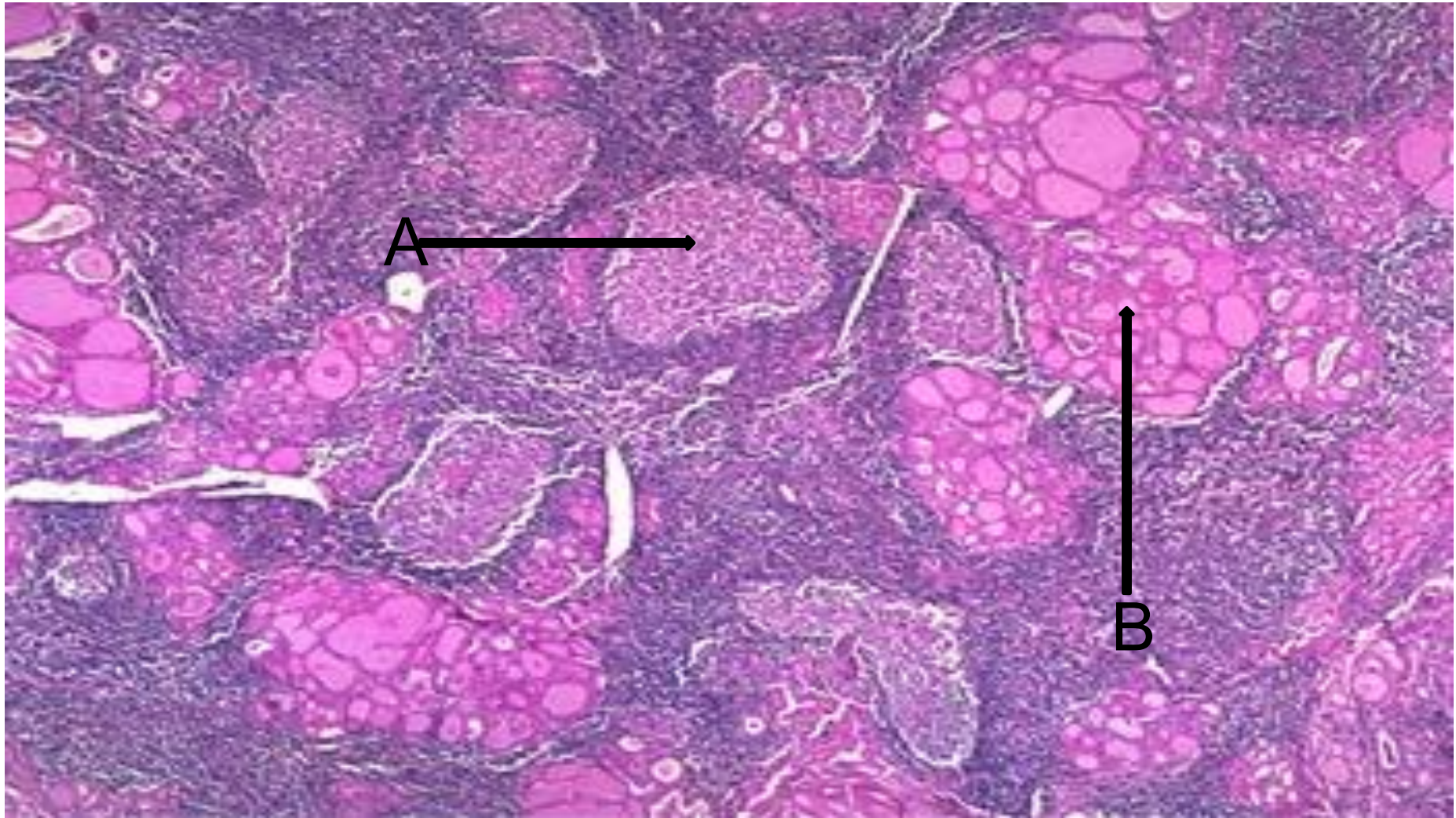
A-емізікше; B-псаммомды денешік.

Қалқанша безі, емізікшелі карцинома



А-емізікше; В-ядро; С-ядроішілік
псевдокосылыстар

Қалқанша безі, Хашимито ауруы

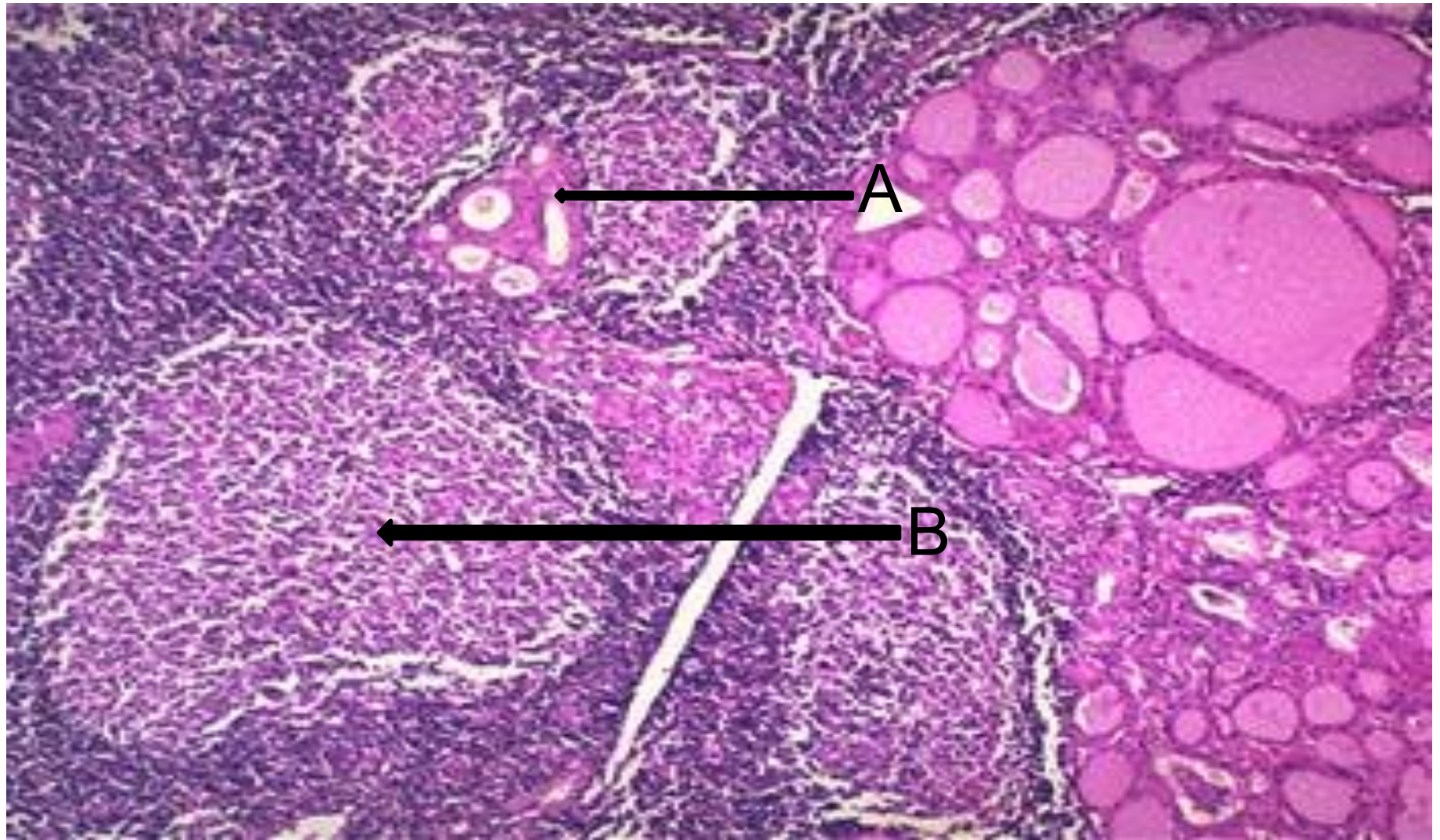


А-лимфоидты
фолликуласы

фолликула;

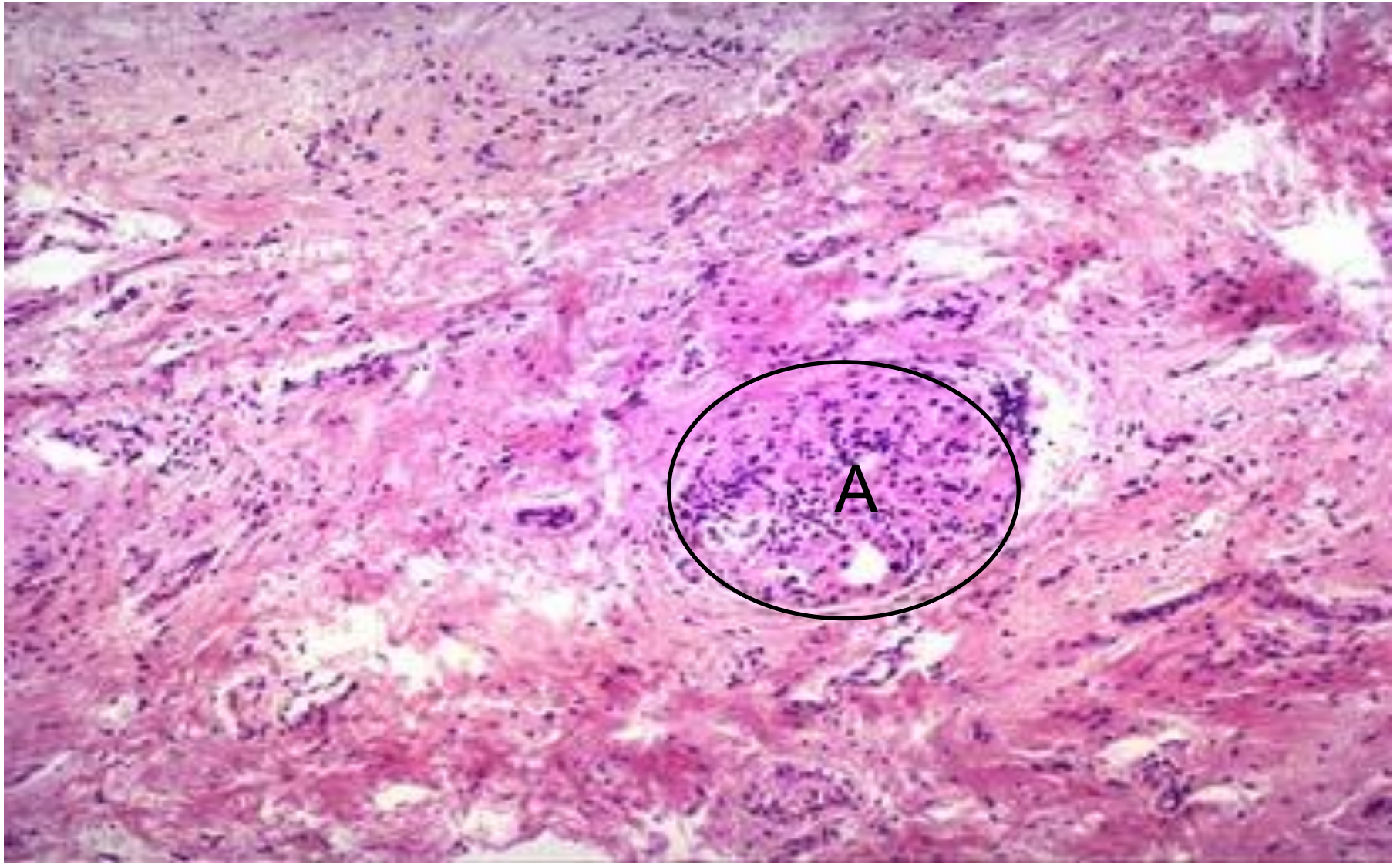
В-қалқанша

Қалқанша безі, Хашимито ауруы



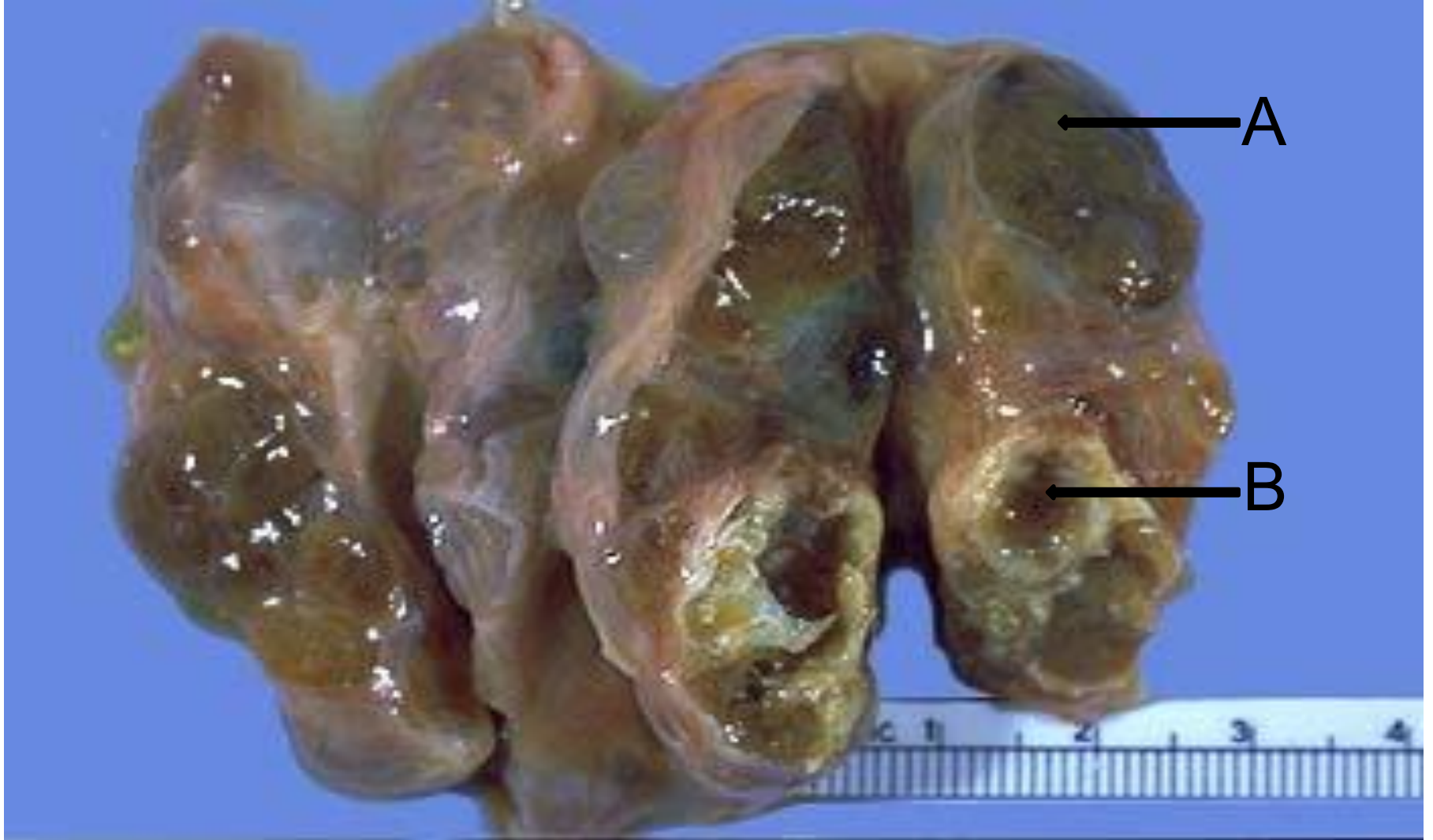А-Гюртл жаушасы; В-эмбрионалды орталық.

Қалқанша без атрофисы және фиброзы



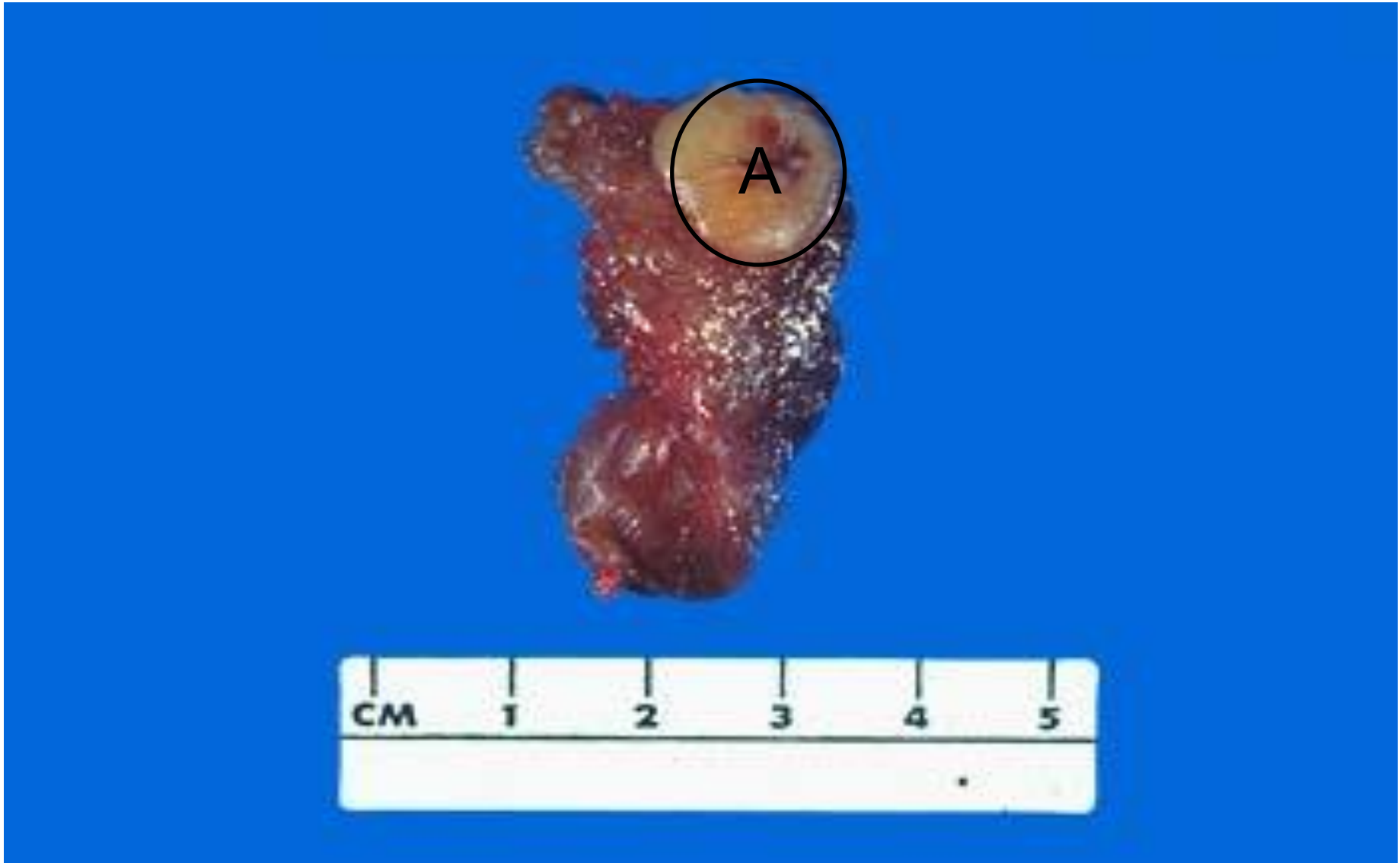
А-қалдық фолликула

Түйінді жемсау



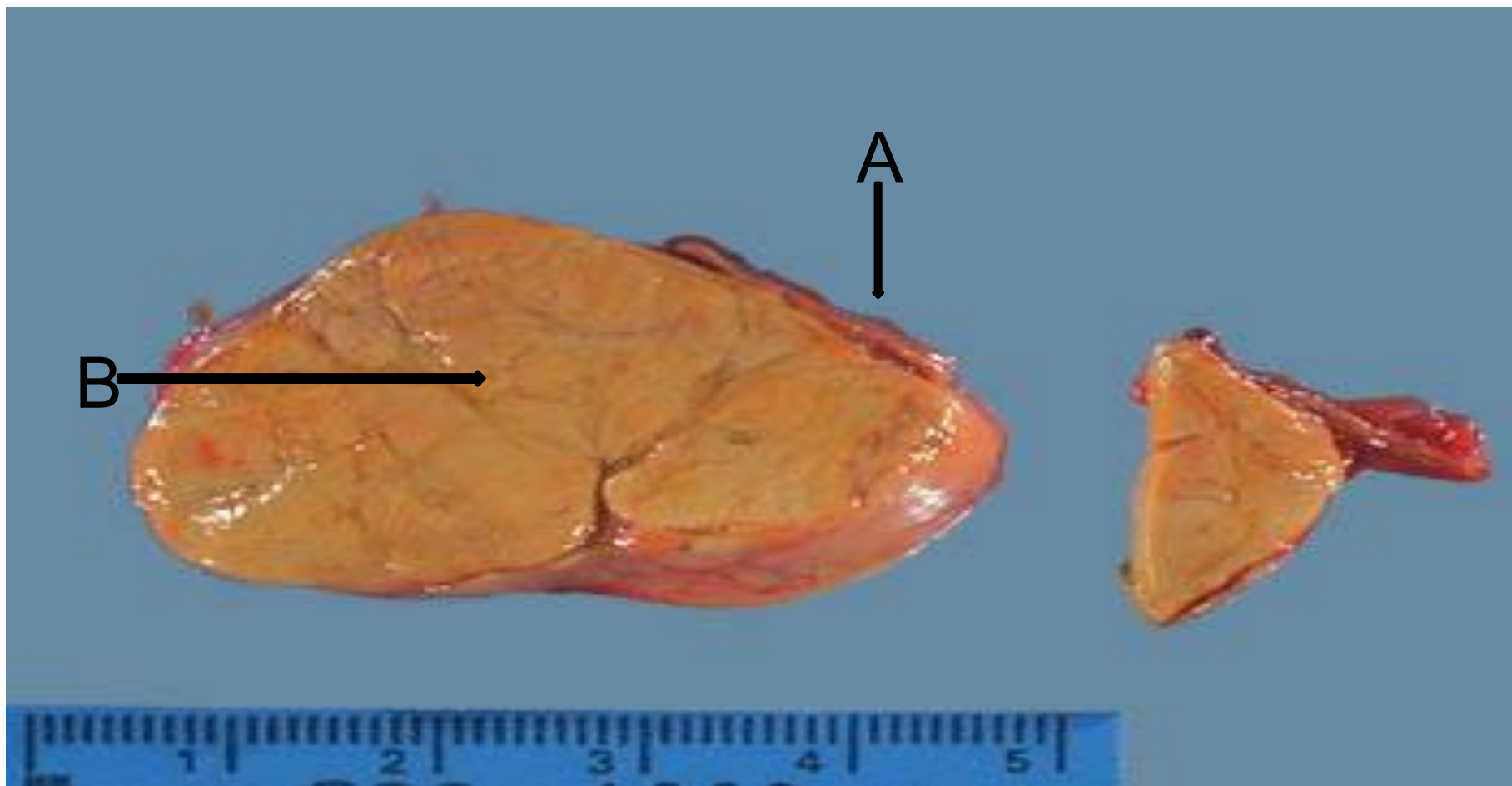А-түйін; В-кистозды дегенерация

Фолликулярлы аденома



A-аденома

Бүйрекүсті безі, Кушинг синдромы кезіндегі қыртыс аденомасы



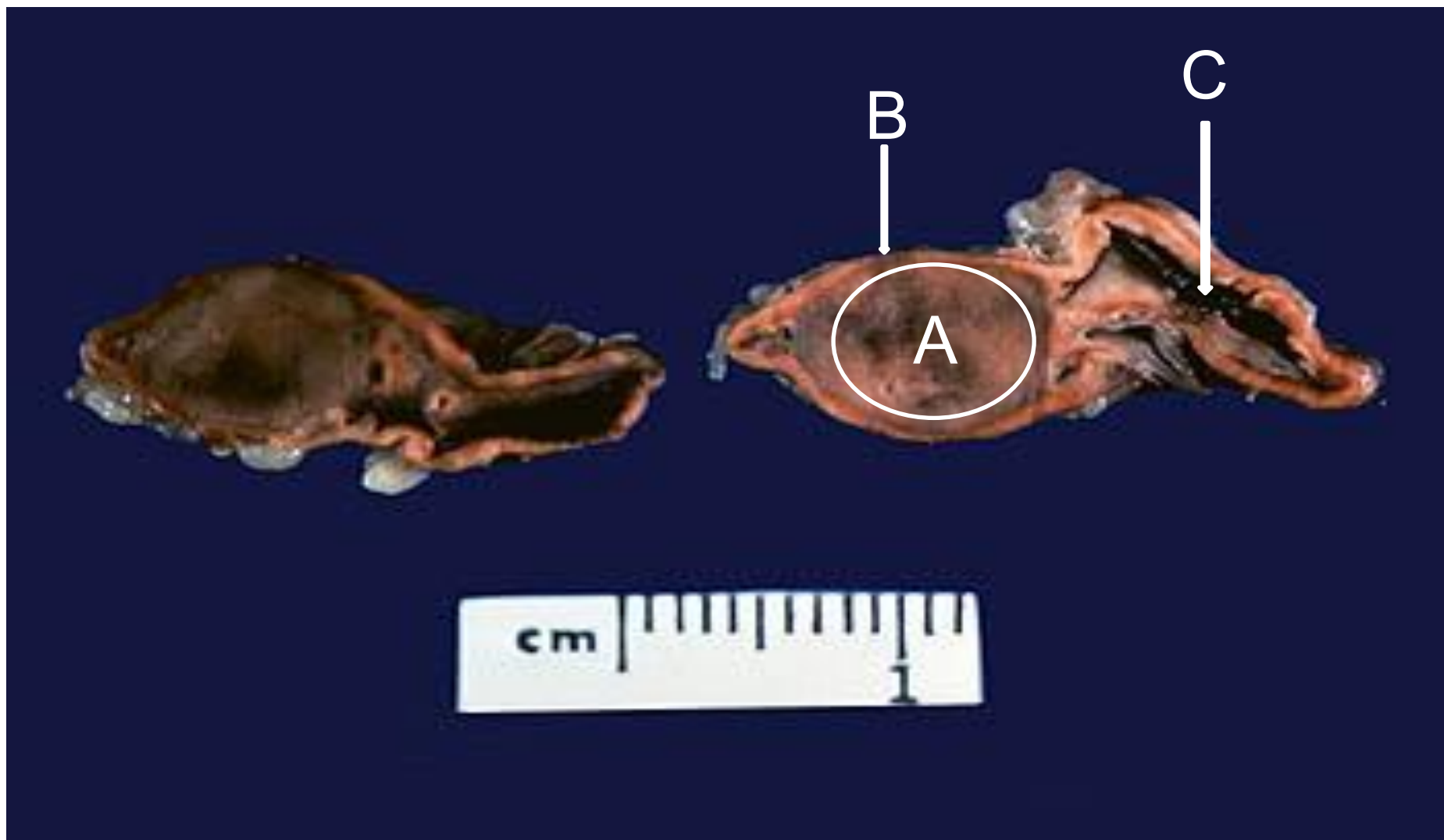
А-Қыртыстың қалдық атрофиясы; В-бүйрекүсті
без қыртысының аденомасы

Бүйрекүсті безі, қыртыс карциномасы



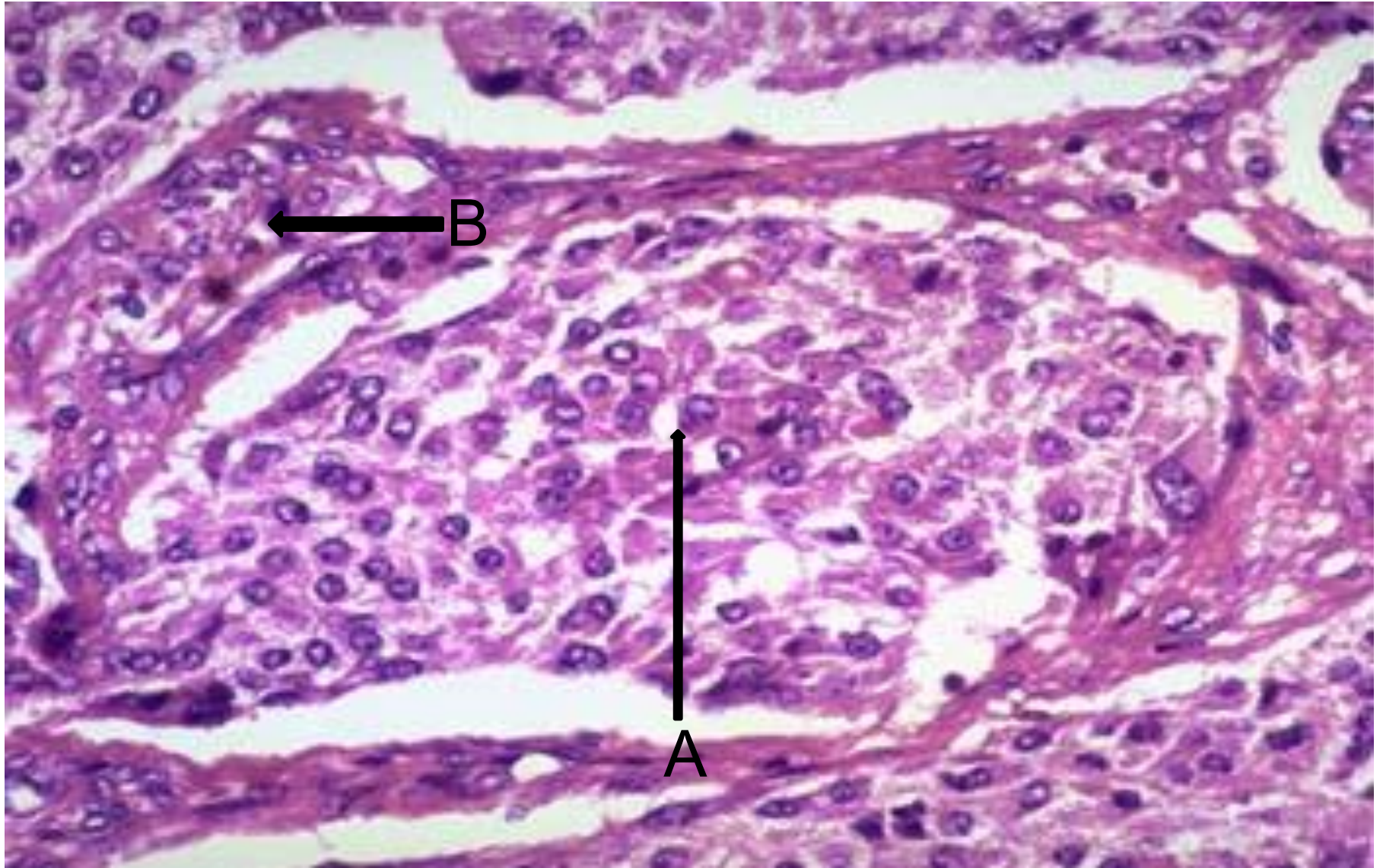
A-бүйрекүсті безі қыртысының карциномасы;
B-қартыстың қалдық атрофиясы

Бүйрекүсті безі, феохромоцитома



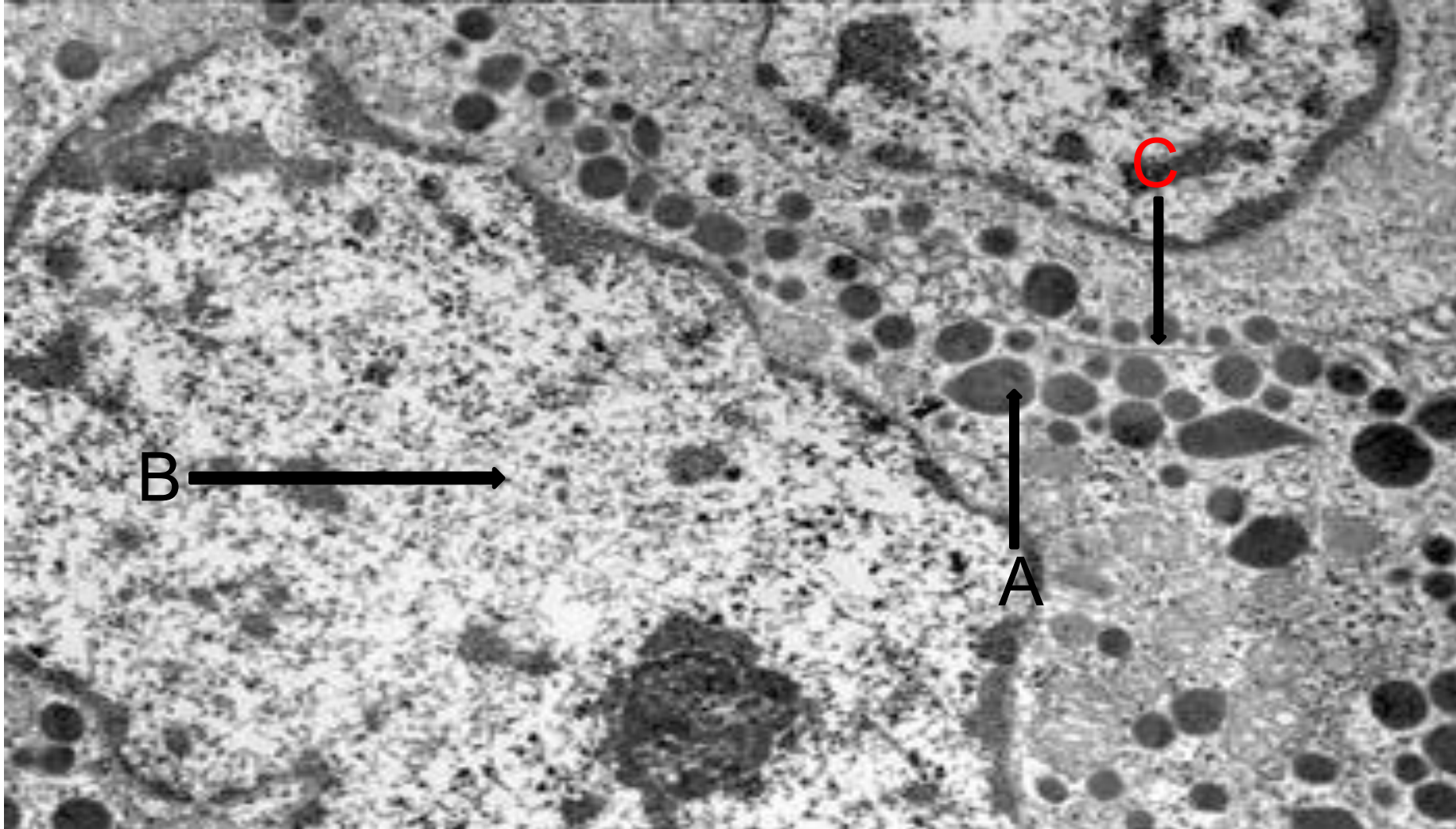
A-феохромоцитома; B-қалдық қыртысты жиек ; C-бөтен бүйрекүсті безі

Бүйрекүсті безі, феохромоцитома



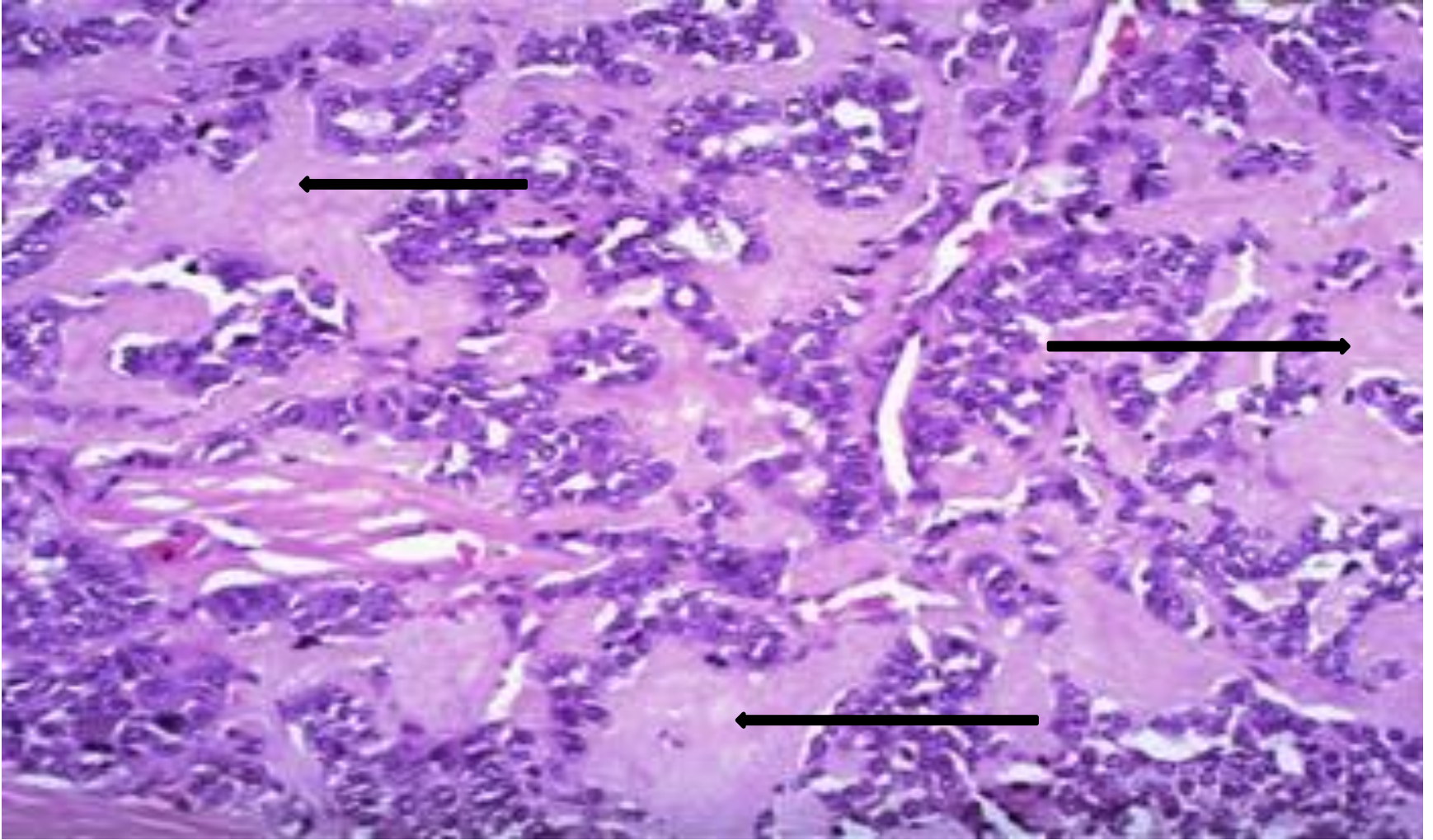
A-органойдты ұя; B-қантамырлы аралық

Бүйрекүсті безі, феохромоцитома



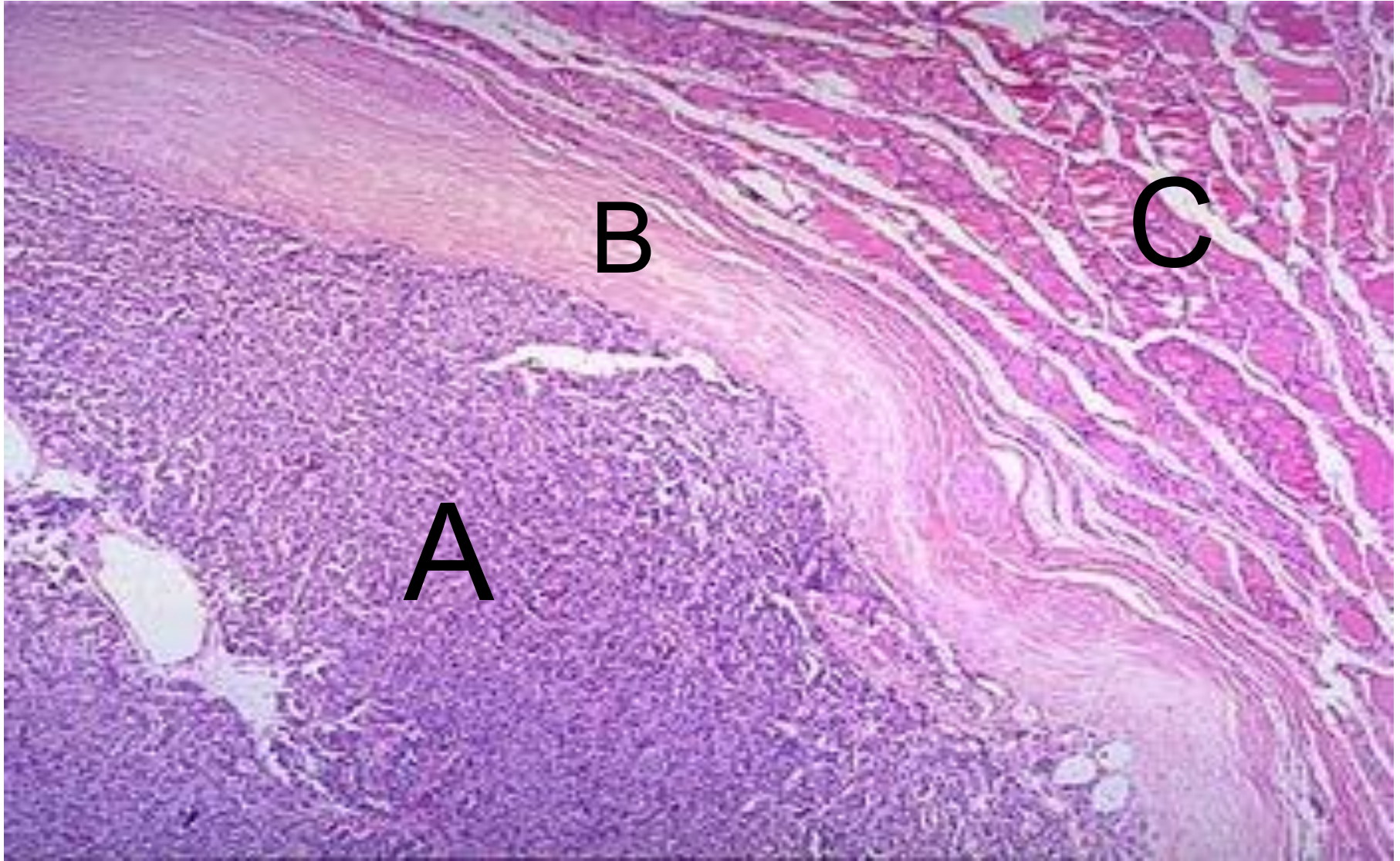
А-нейросекреторлы гранула; В-ядро; С-цитоплазматикалық мембрана.

Қалқанша безінің ортаңғы карциномасы



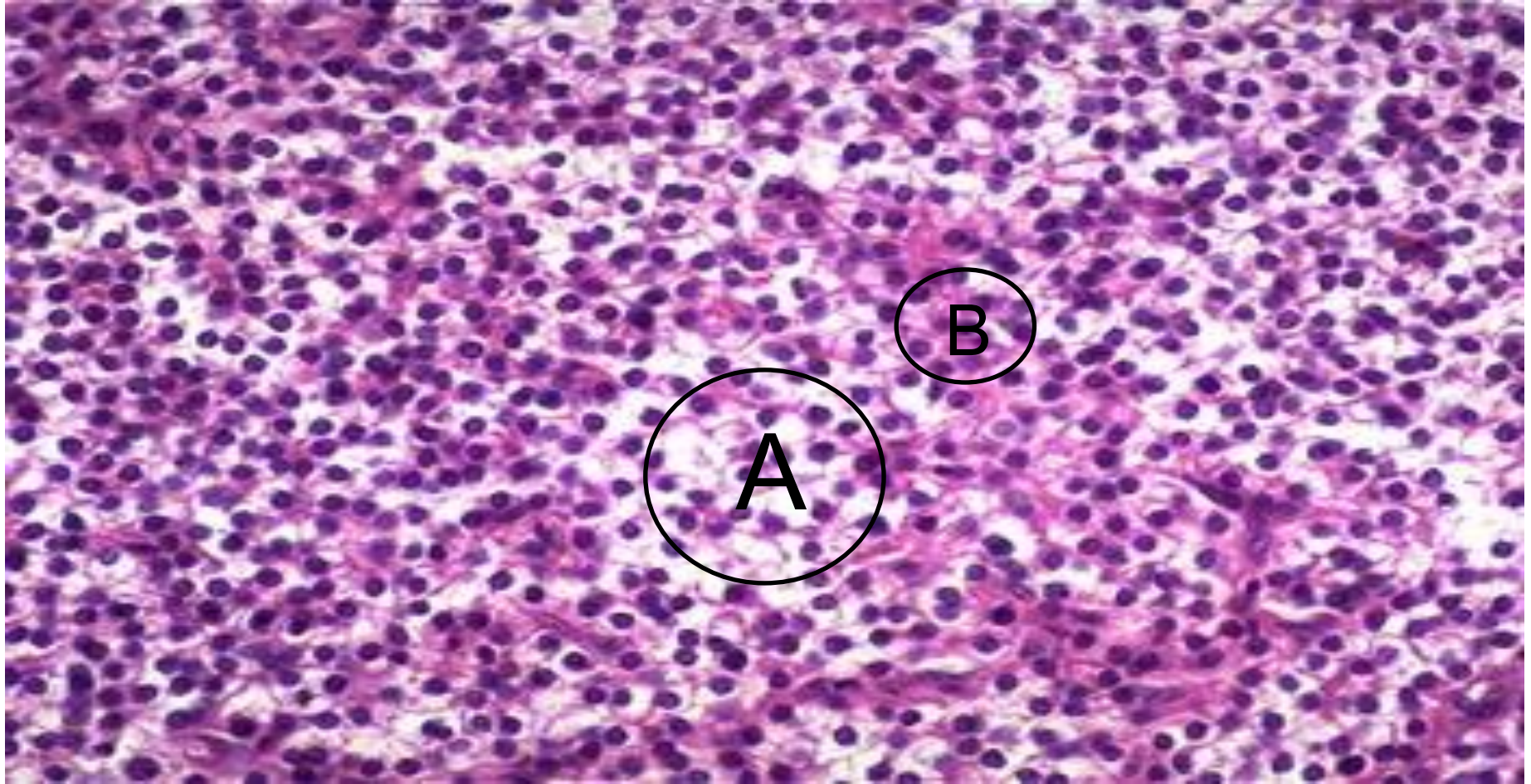
A-амилоид.

Қалқаншамаңы безі. Аденома



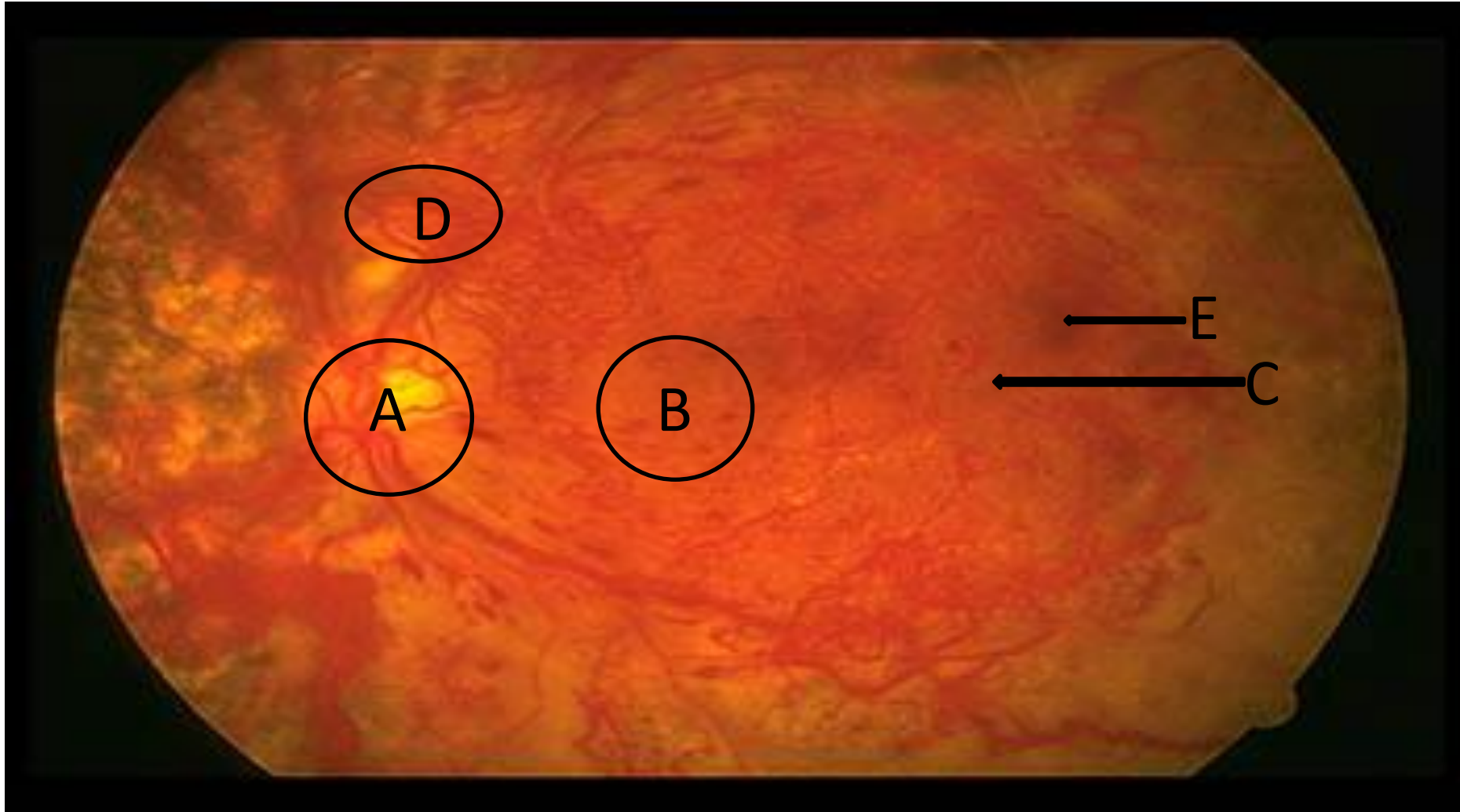
A-аденома; B-капсула; C-без тіні

Қалқаншамаңы безі. Екіншілік гиперплазия



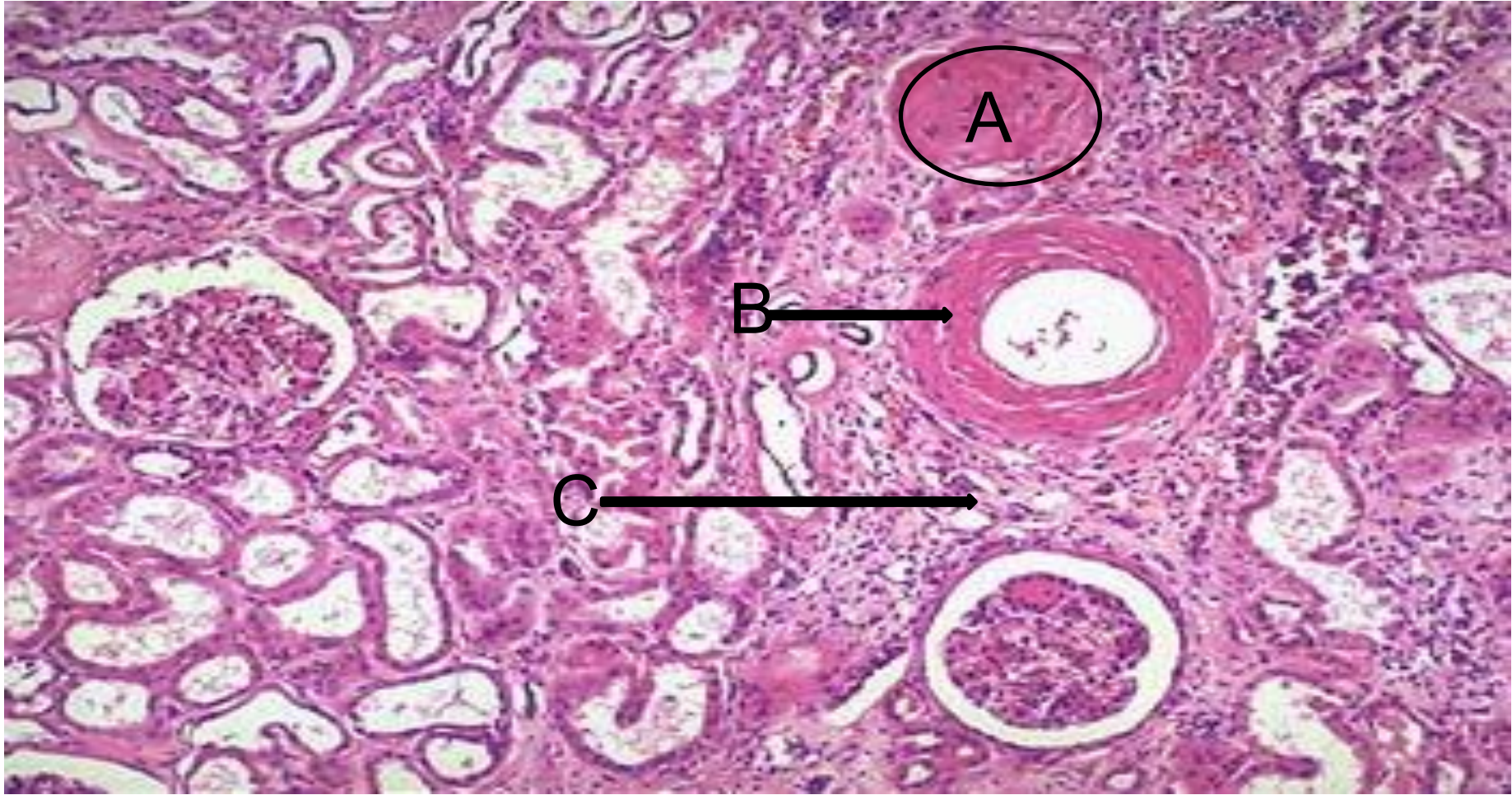
А-аралық таза жасушалар; В-аралық жасушалар

Диабет кезіндегі ретинопатия



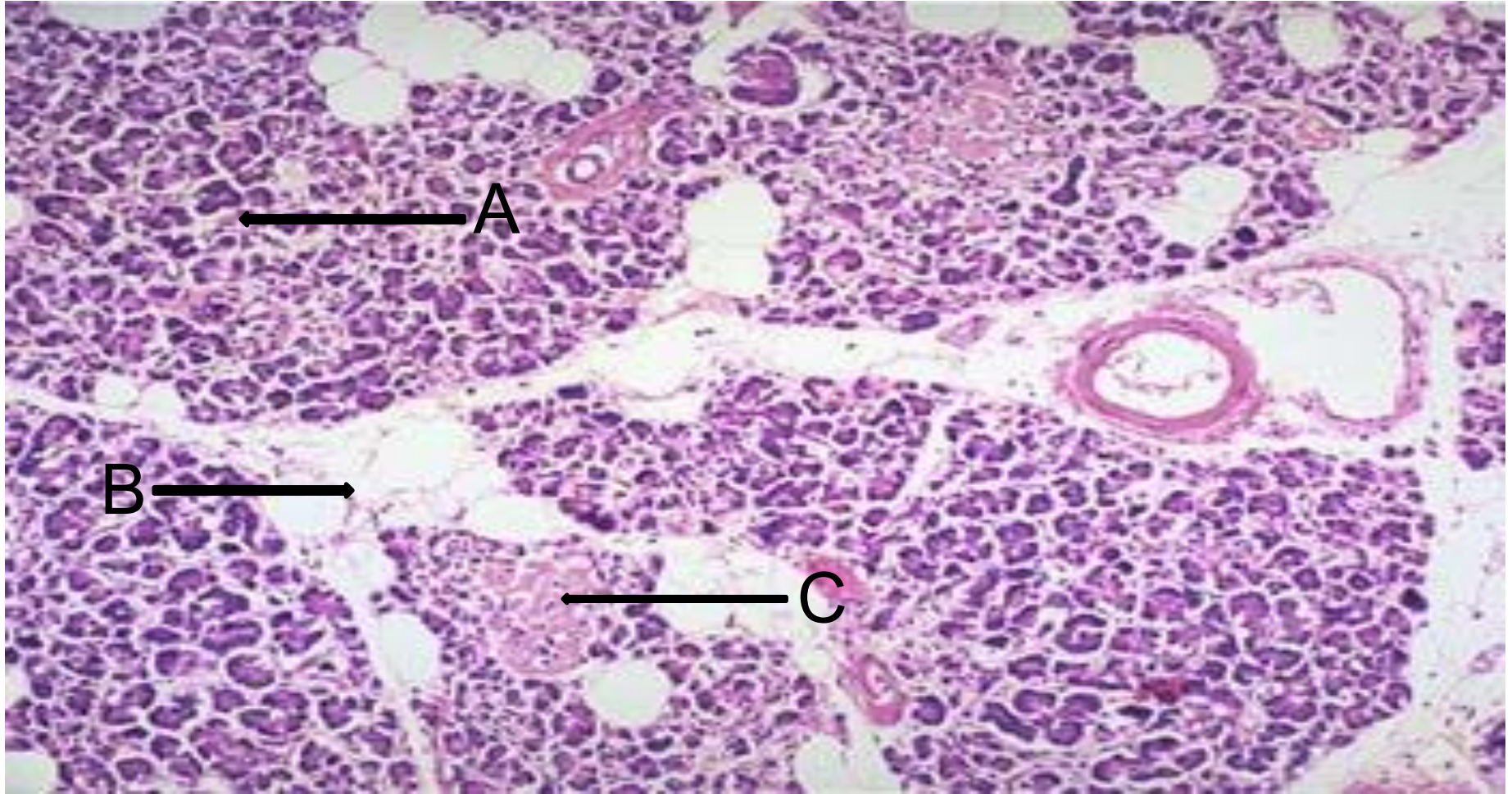
А-оптикалық жүйке; В-макула; С-ісіну аймағы;
D-неоваскуляризация; E-геморрагиялық
ошақтар

Диабеттік гломерулосклероз



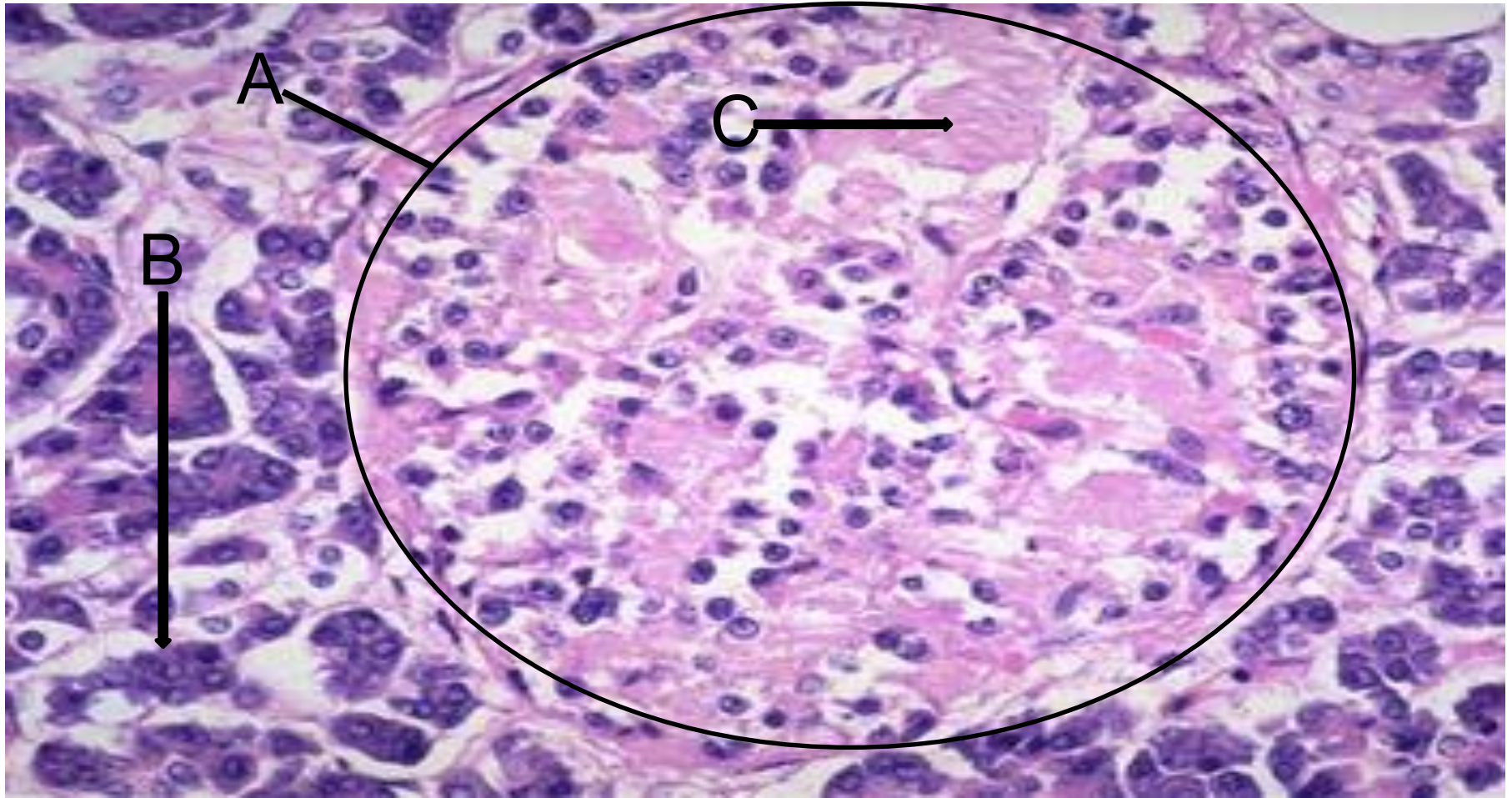
А-гиалинделген шумақтар; В-қантамыр қабырғасының қалыңдауы; С-интерстициалды фиброз

Ұйқы безі, инсулин тәуелсіз диабет



А-панкреатикалық ацинустар; В-стромалық май; С-аралша.

Ұйқы безі, инсулин тәуелсіз диабет



А-аралша; В-панкреатикалық ацинустар; С-амилоид.