

Государственное бюджетное образовательное учреждение высшего  
профессионального образования  
«Новосибирский Государственный Медицинский Университет»  
Министерства здравоохранения Российской Федерации  
(ГБОУ ВПО НГМУ Минздрава России)

# Альбом по биологии для практических занятий (1 семестр)

ФИО

Факультет «\_\_\_\_\_» группа №\_\_

Преподаватель:

## Правила работы с микроскопом:

1. Проверить положение объектива слабого увеличения.
2. Осветить поле зрения с помощью вогнутого зеркала.
3. Положить препарат на предметный столик покровным стеклом кверху и закрепить клеммой.
4. Получить изображение на слабом увеличении: под контролем глаза сбоку опустить тубус так, чтобы расстояние от объектива до препарата было около 3-5 мм. Глядя в окуляр, плавно поднимать тубус до появления изображения.
5. При переводе на сильное увеличение поднять тубус кремальерой на полуоборот, перевести револьвер до щелчка и, глядя в окуляр, плавно опустить тубус до появления изображения. Осторожно вращая микровинт вверх, получить резкое изображение.
6. При работе на сильном увеличении тубус поднять на полуоборот, револьвер повернуть до щелчка.
7. Снимать препараты можно только на малом увеличении.
8. По окончании работы револьвер следует перевести в нейтральное положение.

**Чтобы узнать увеличение микроскопа, нужно увеличение объектива умножить на увеличение окуляра.**

## Занятие №

### Тема: «Устройство микроскопа. Техника микроскопирования»

- Препараты:
- Перекрест волос
  - Эпидермис чешуи лука.

### Устройство светового микроскопа:

#### Оптическая система

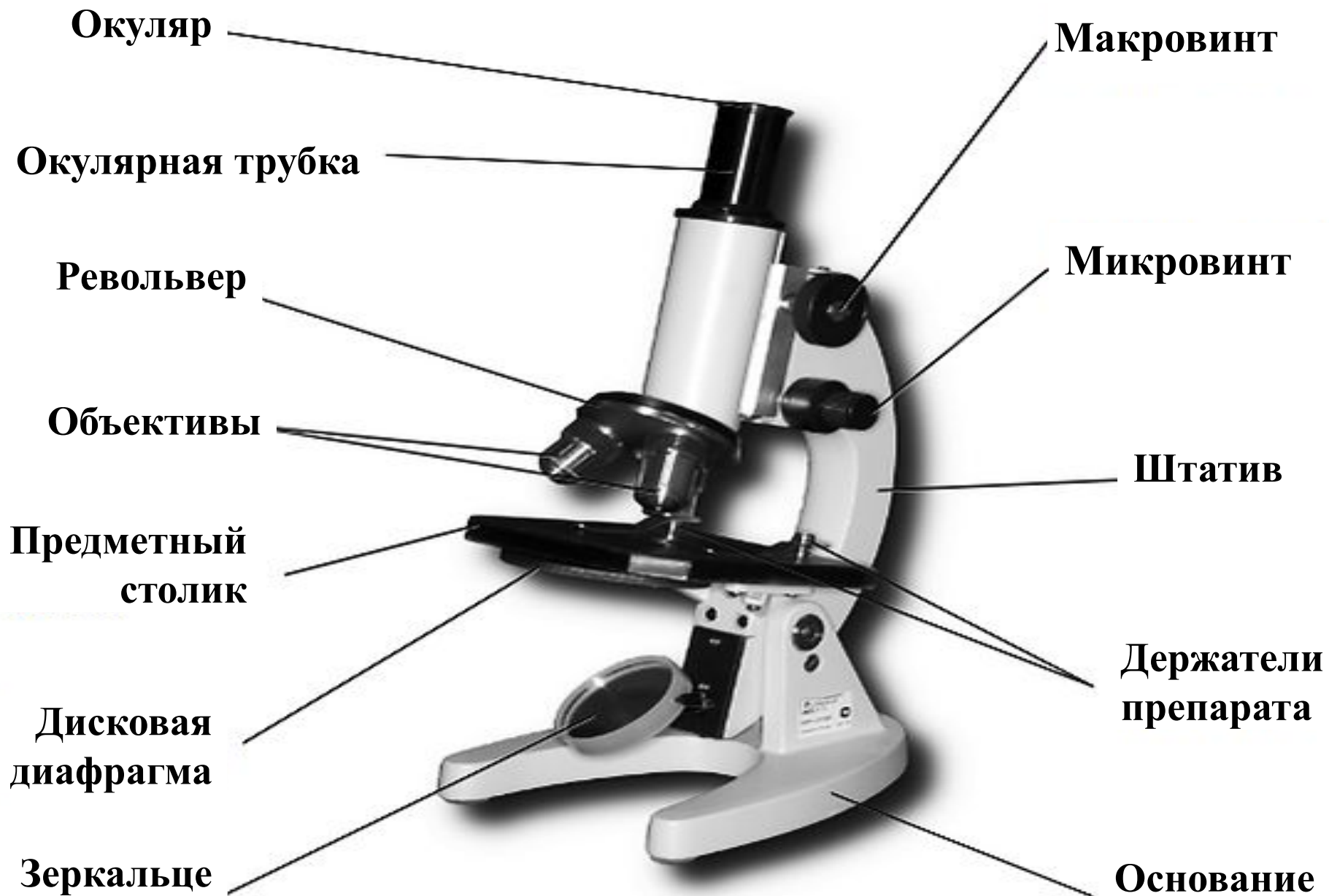
- Объектив
- Окуляр

#### Осветительная система

- Диафрагма
- Зеркало
- Источник света
- Конденсор


#### Механическая система

- Микро – и макровинт
- Предметный столик
- Тубус
- Тубусодержатель
- Штатив

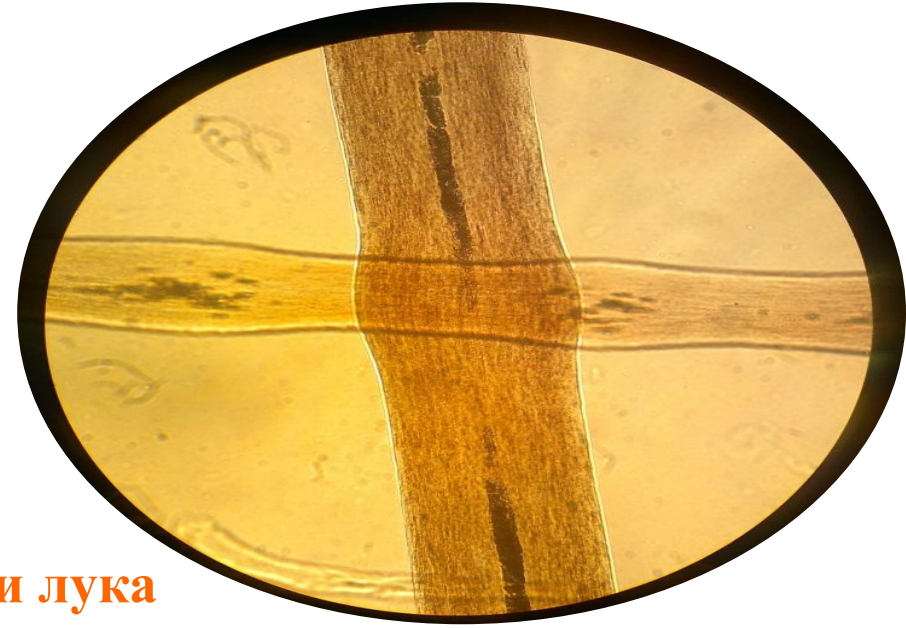


## Перекрест волос

а) под малым увеличением

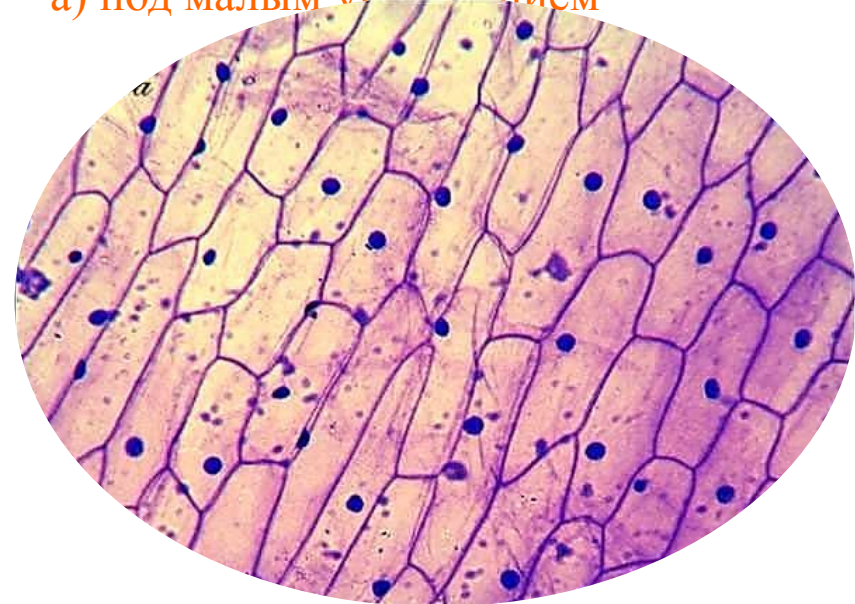

б) под большим увеличением

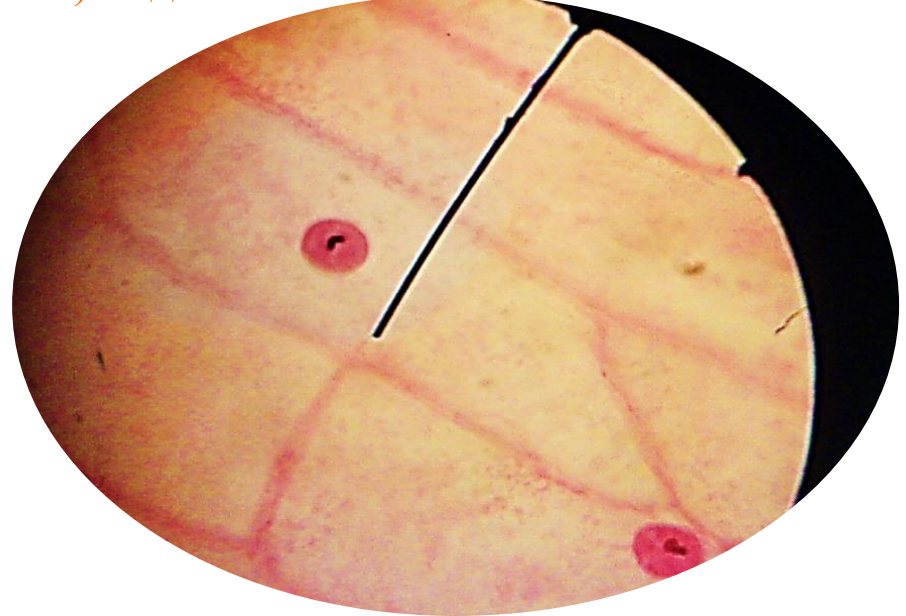


## Эпидермис чешуи лука

а) под малым увеличением




б) под большим увеличением




## Перекрест волос

а) под малым увеличением

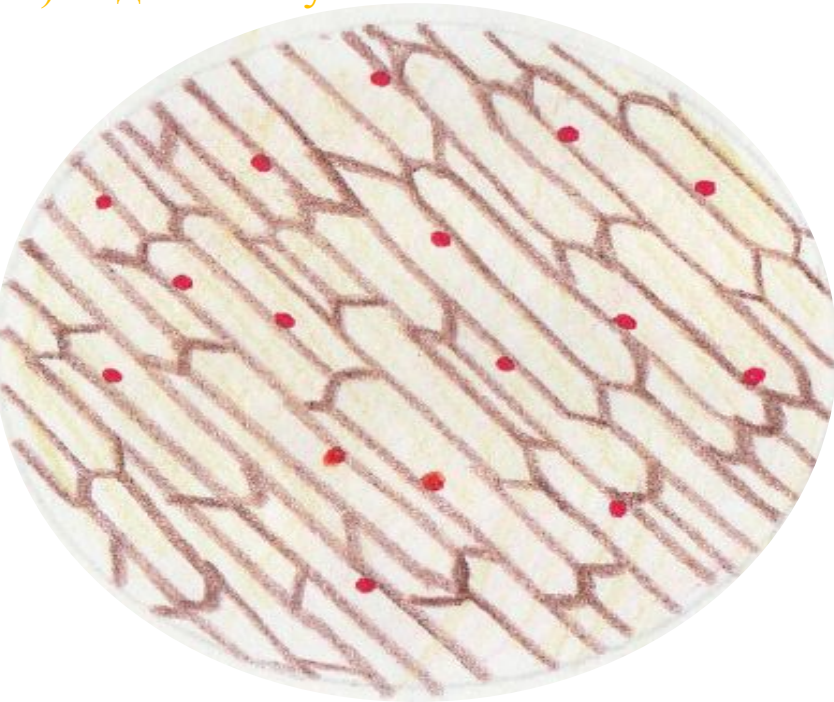

б) под большим увеличением



## Эпидермис чешуи лука

а) под малым увеличением



б) под большим увеличением

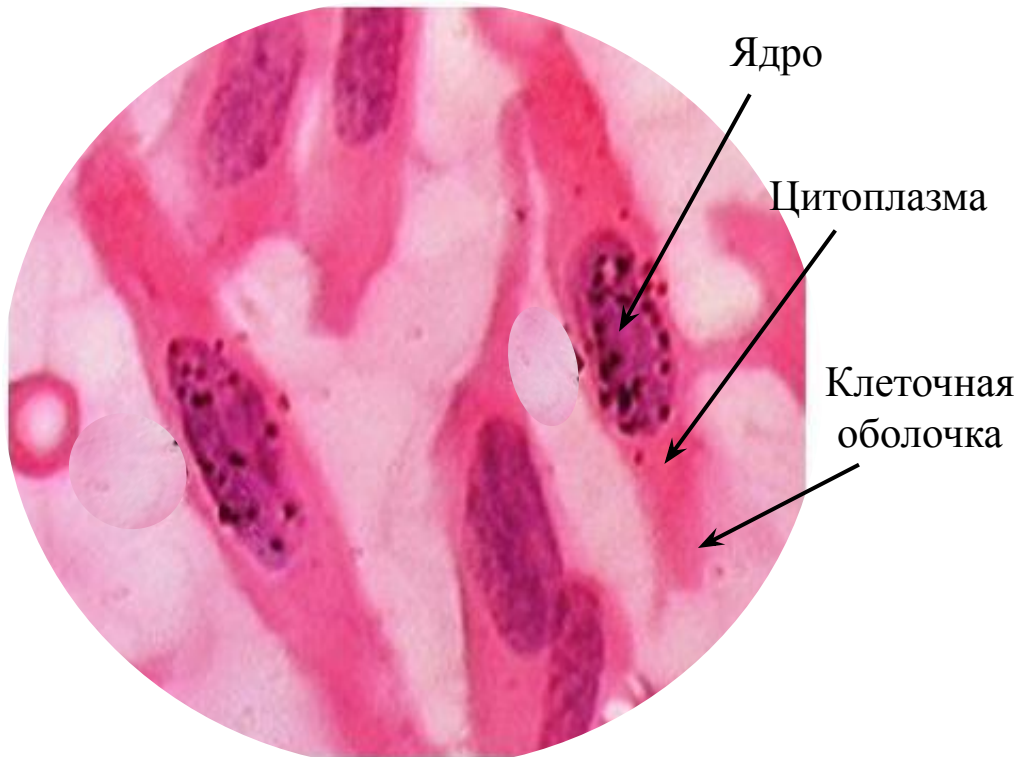


## Занятие №

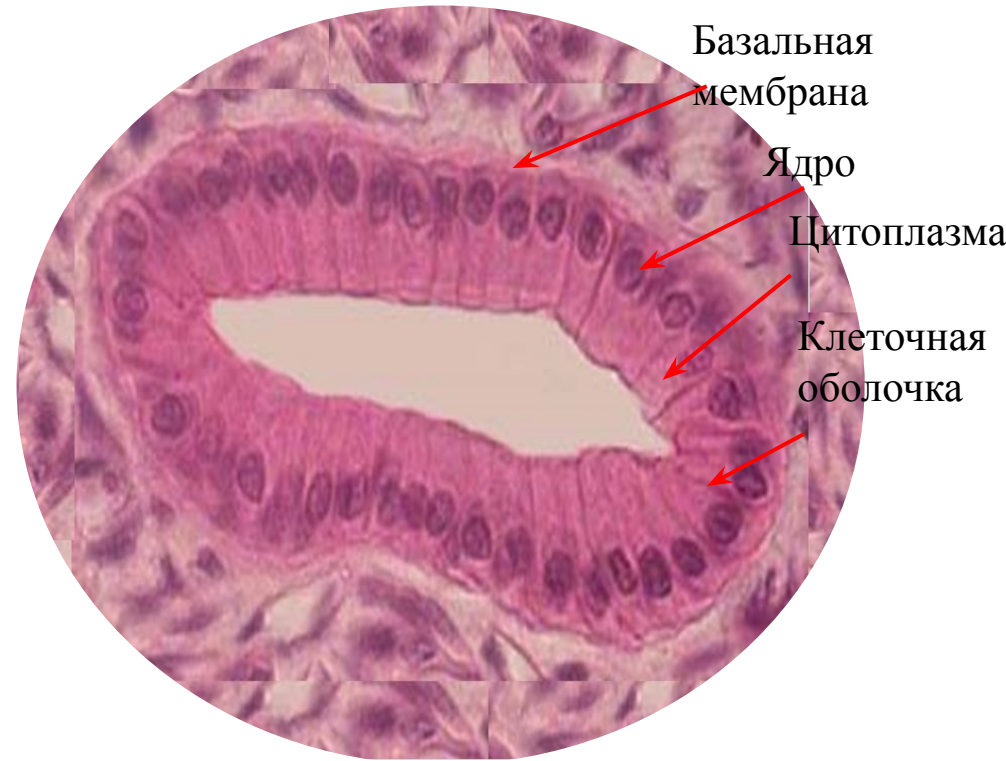
Тема: «Общие черты строения типичной клетки. Особенности строения клеток в связи с их функцией»

- Препараты:
- Цилиндрический эпителий
  - Нервные ганглиозные клетки
  - Фибробласты
  - Клетки гладкой мускулатуры внутренних органов
  - Клетки крови человека

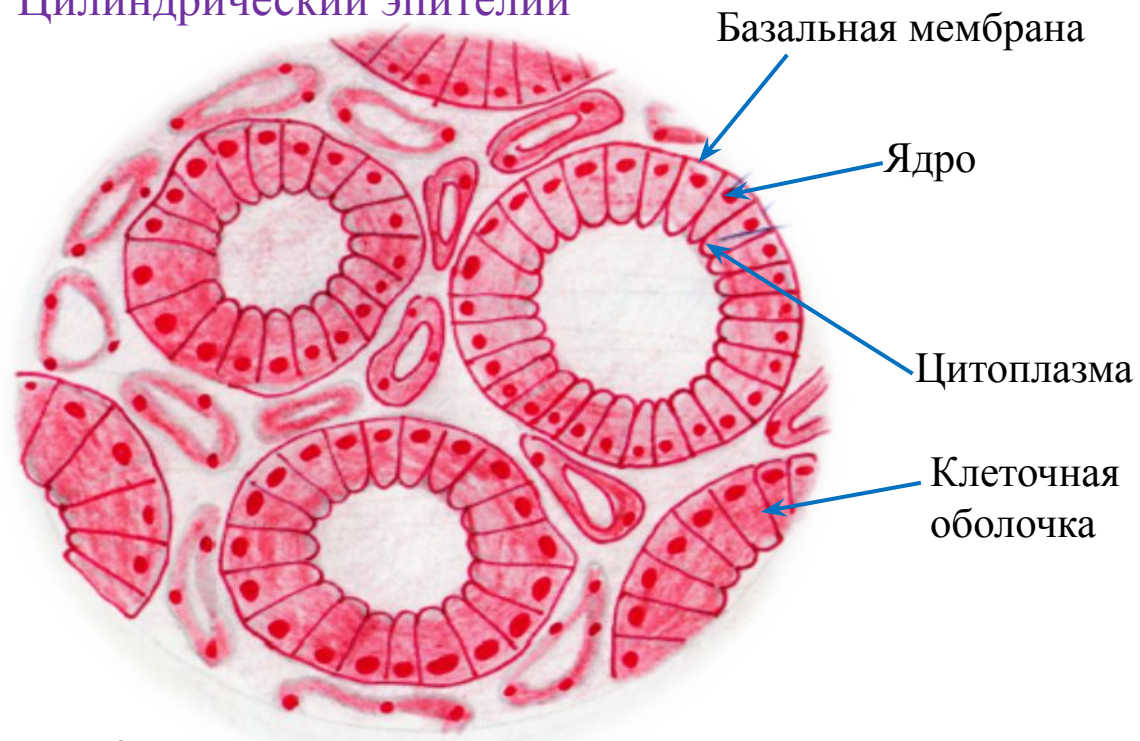
Фибробласты



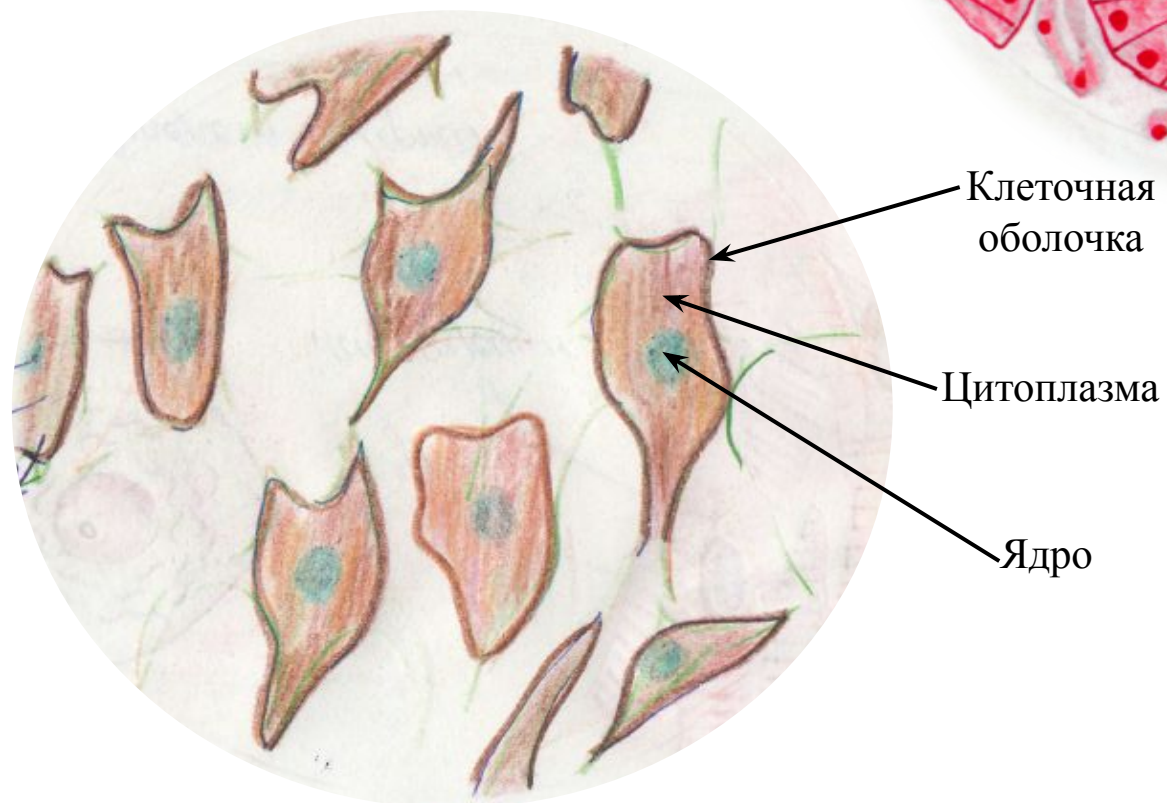
Цилиндрический эпителий



## Цилиндрический эпителий

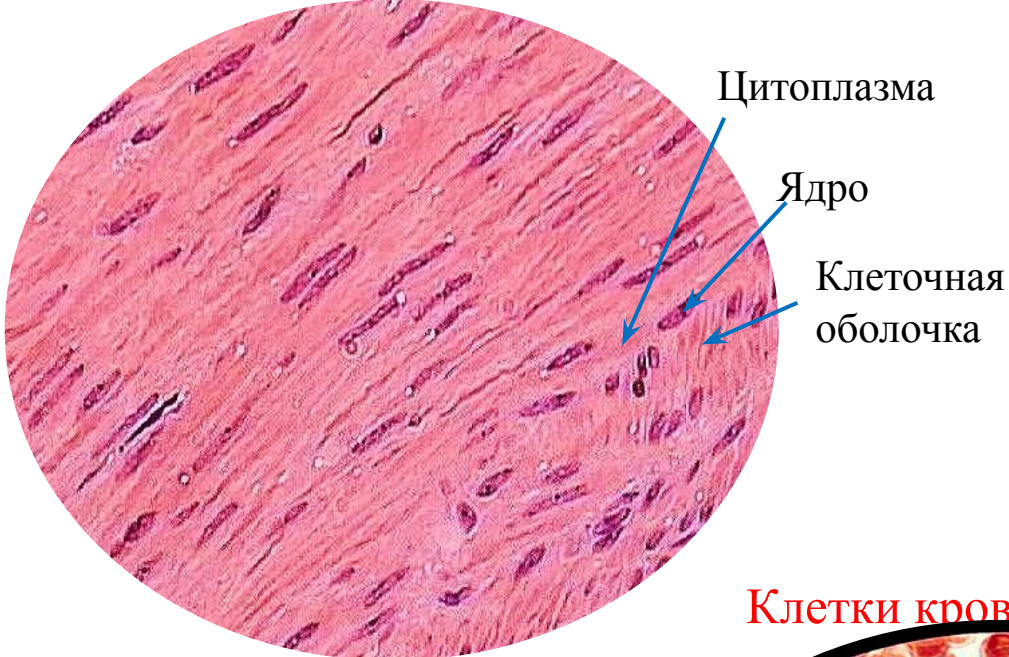


## Фибробласты

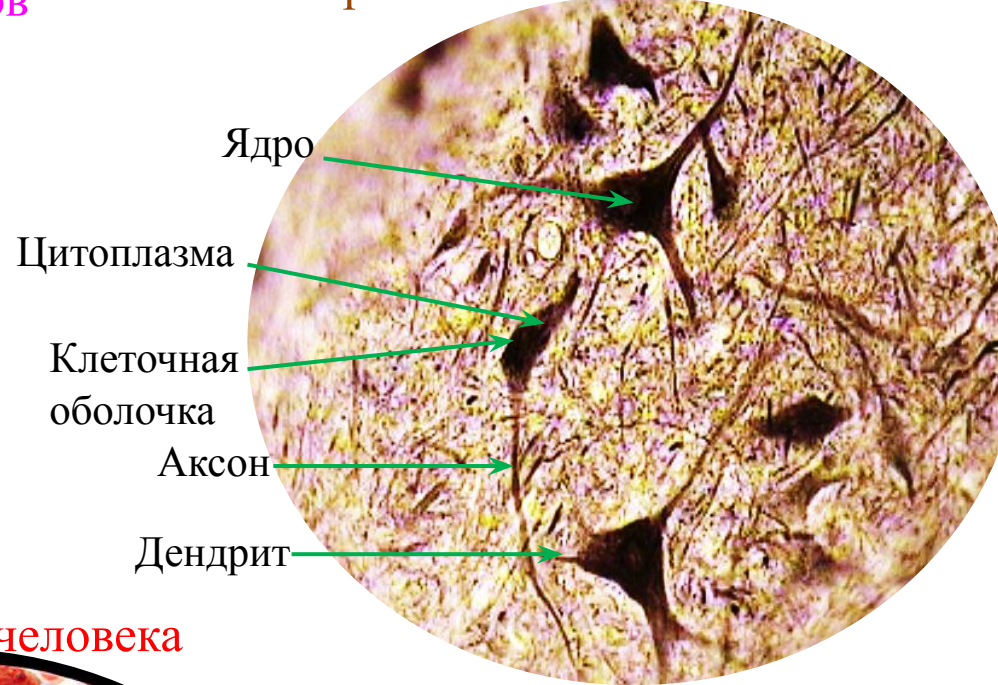



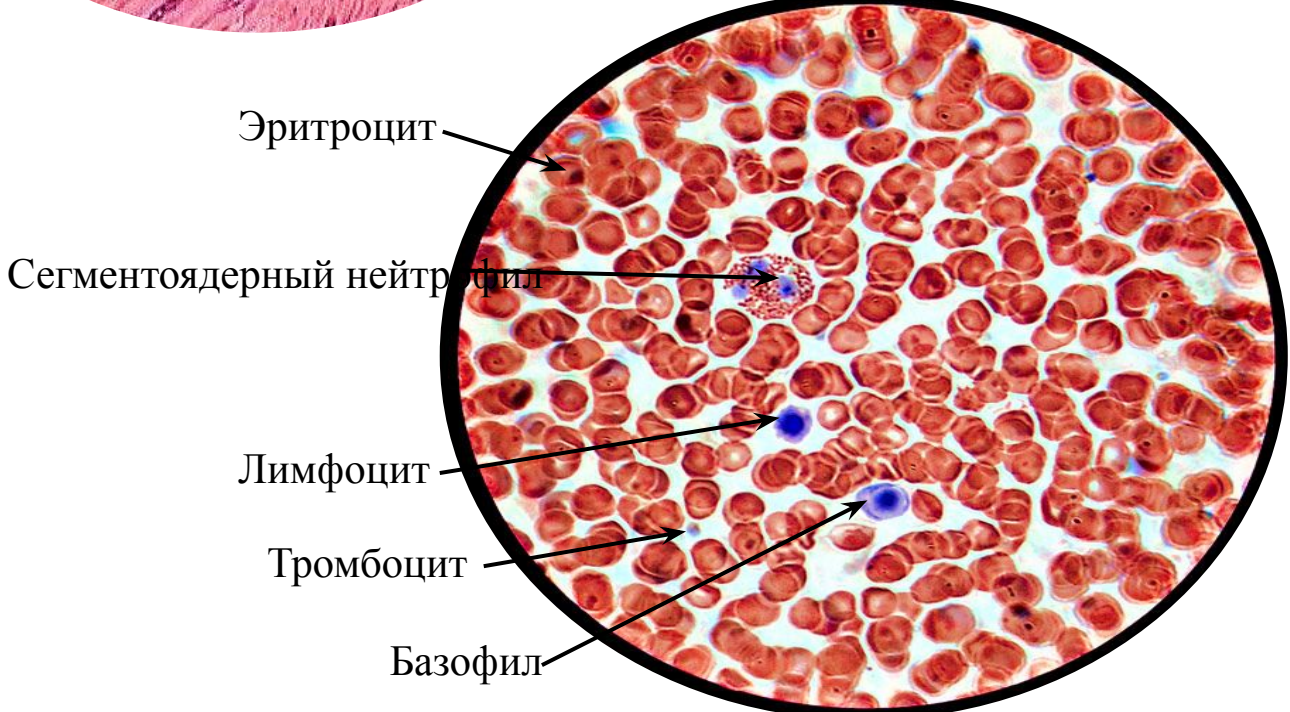
# Клетки гладкой мускулатуры внутренних органов



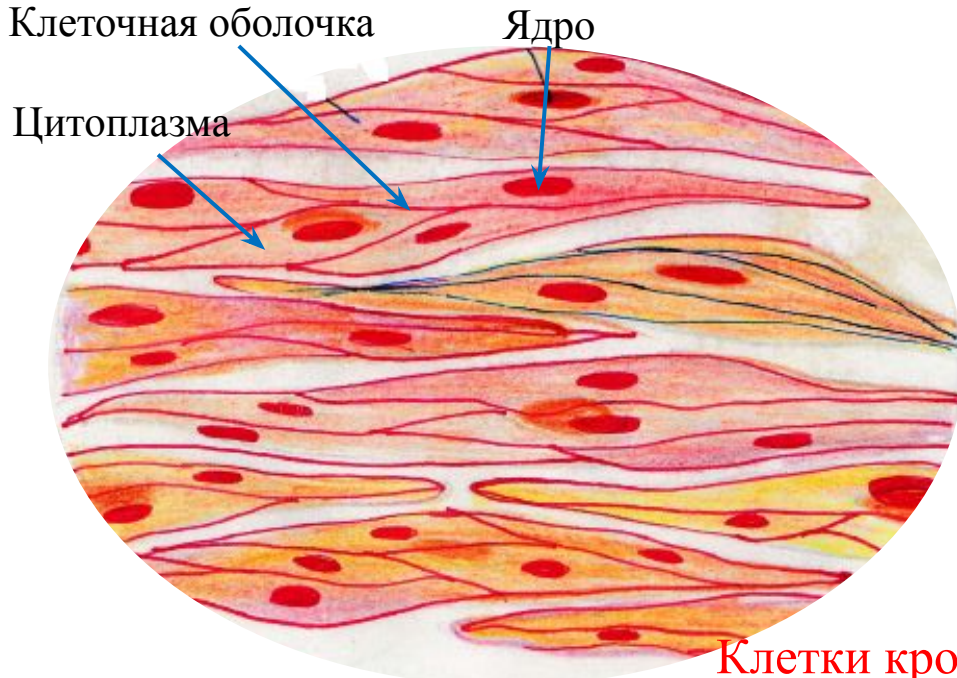
# Нервные ганглиозные клетки



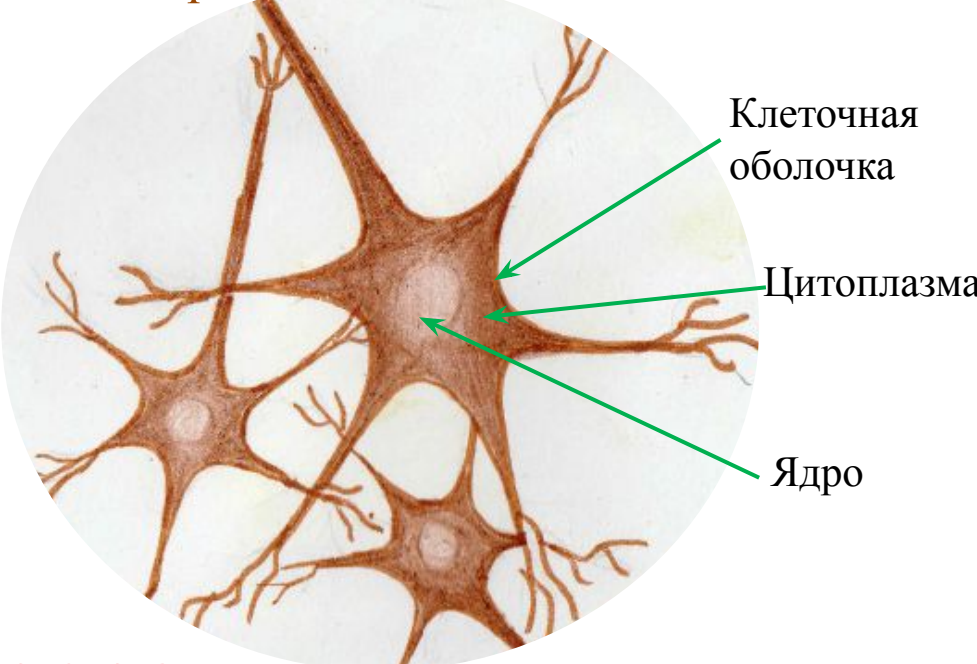
# Клетки крови человека



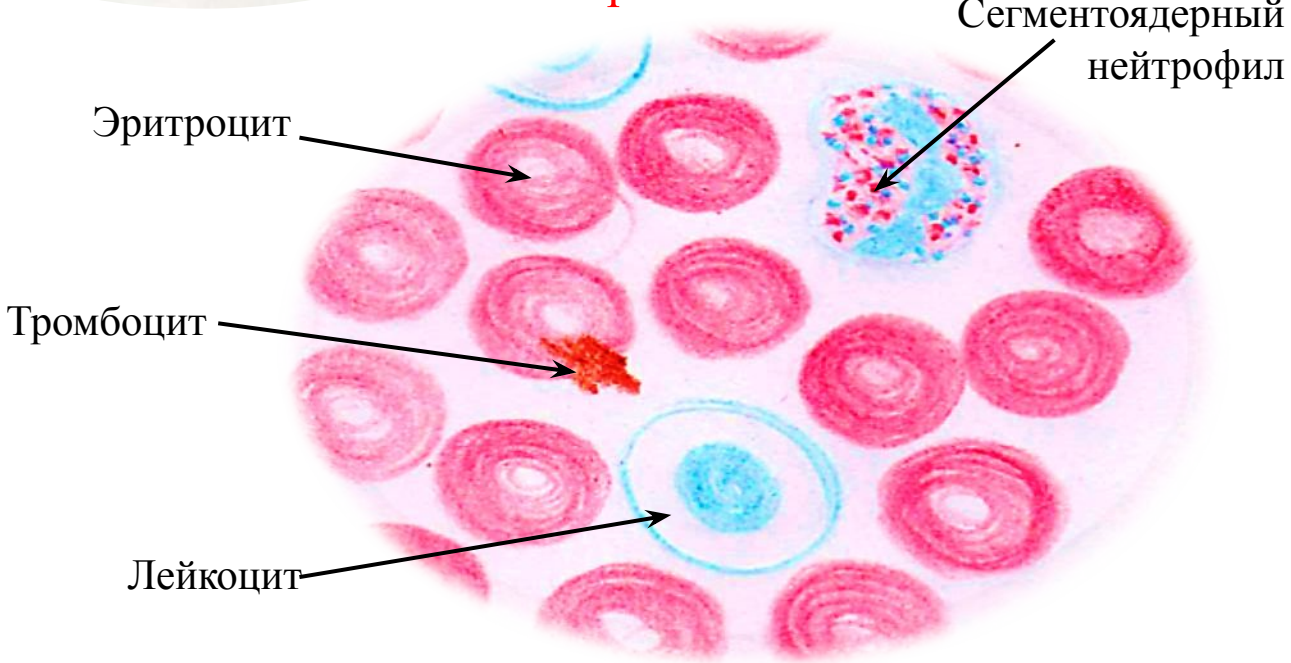
# Клетки гладкой мускулатуры внутренних органов



# Нервные ганглиозные клетки



# Клетки крови человека



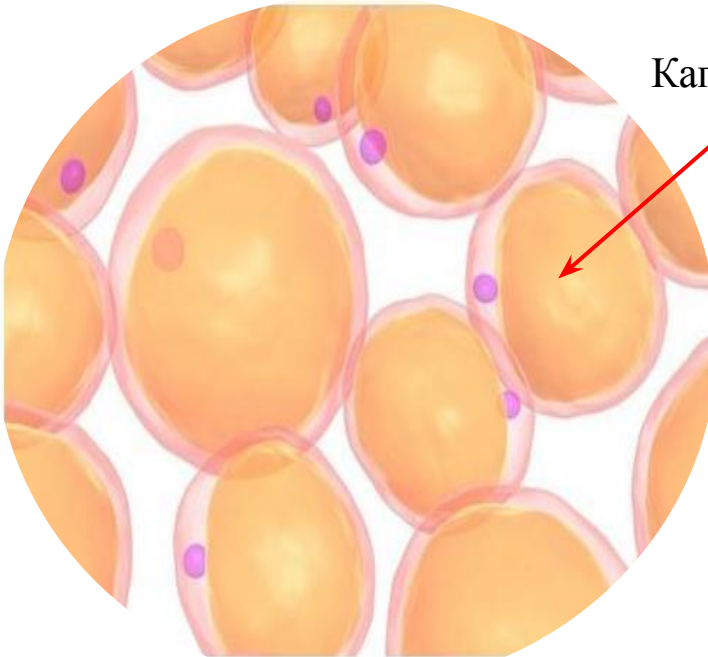
## Занятие №

# Тема: «Строение цитоплазмы. Органеллы цитоплазмы. Клеточные включения»

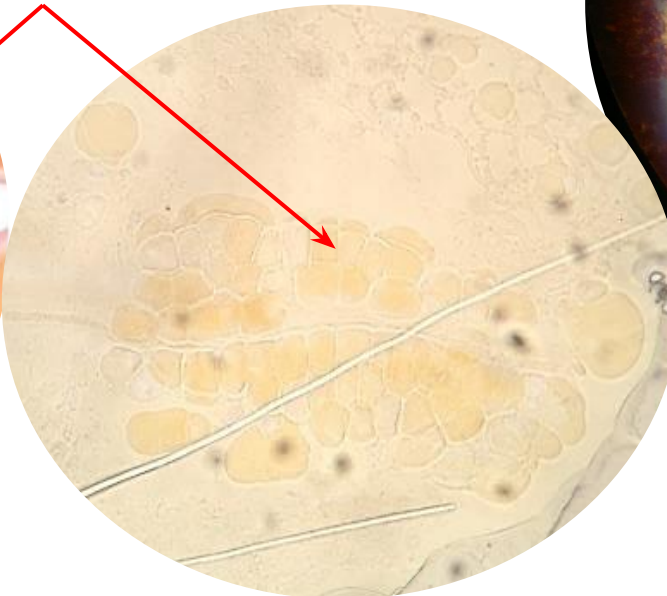### Препараты:

- Жир в клетках
- Включения гликогена
- Включения липофусцина
- Пигментные включения
- Пластинчатый комплекс Гольджи

Жир в клетках

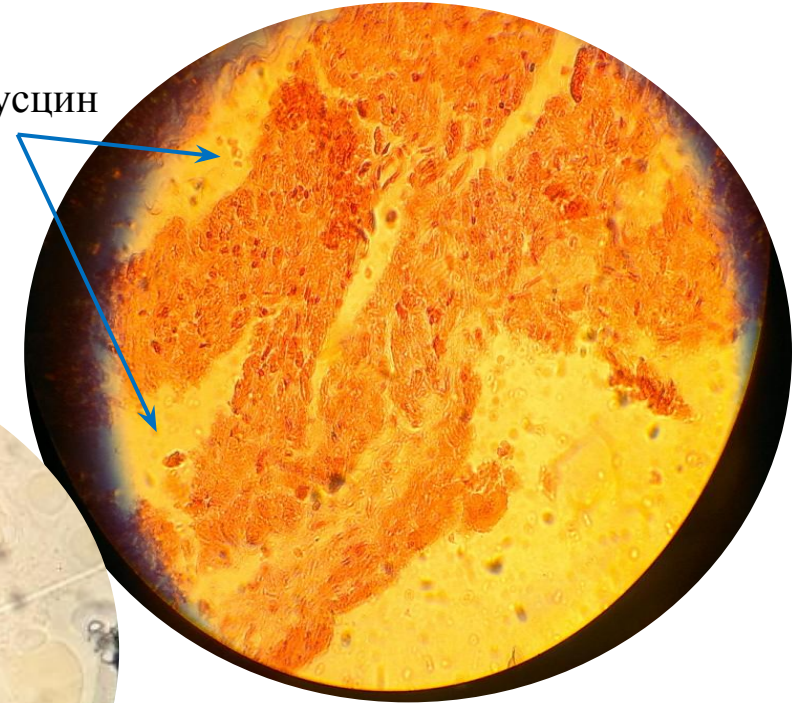


Капля жира




Включение липофусцина

Липофусцин

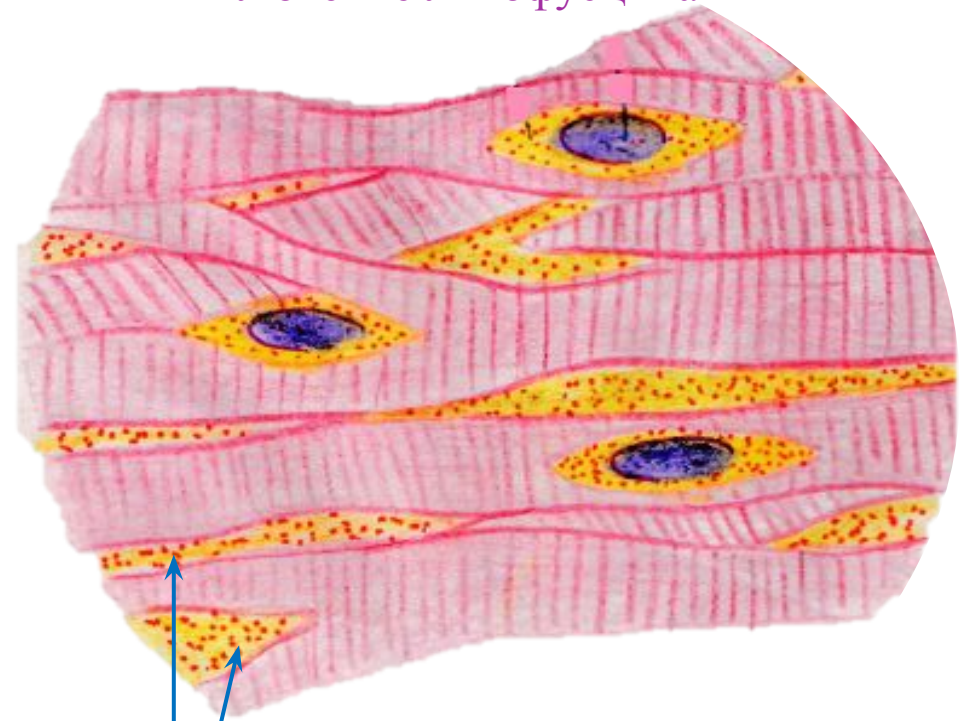


## Жир в клетках



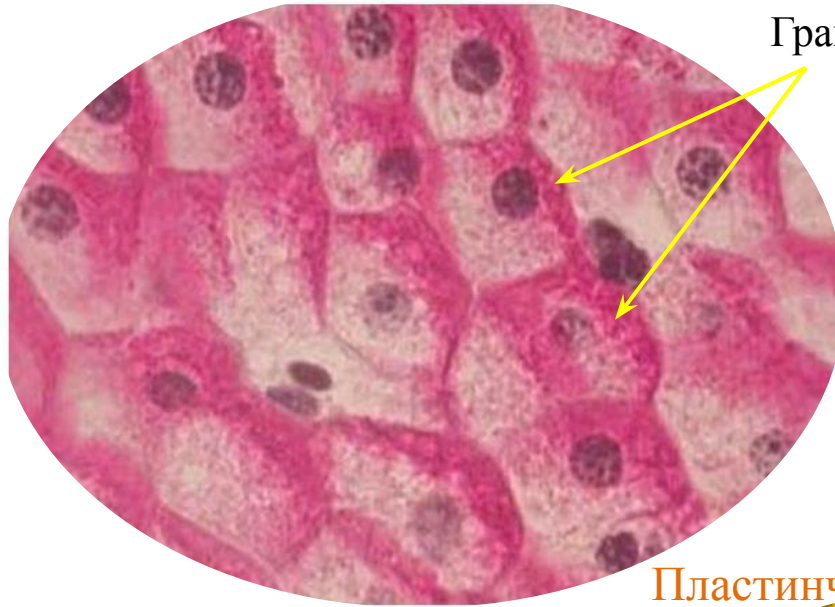Капля жира

## Включение липофусцина



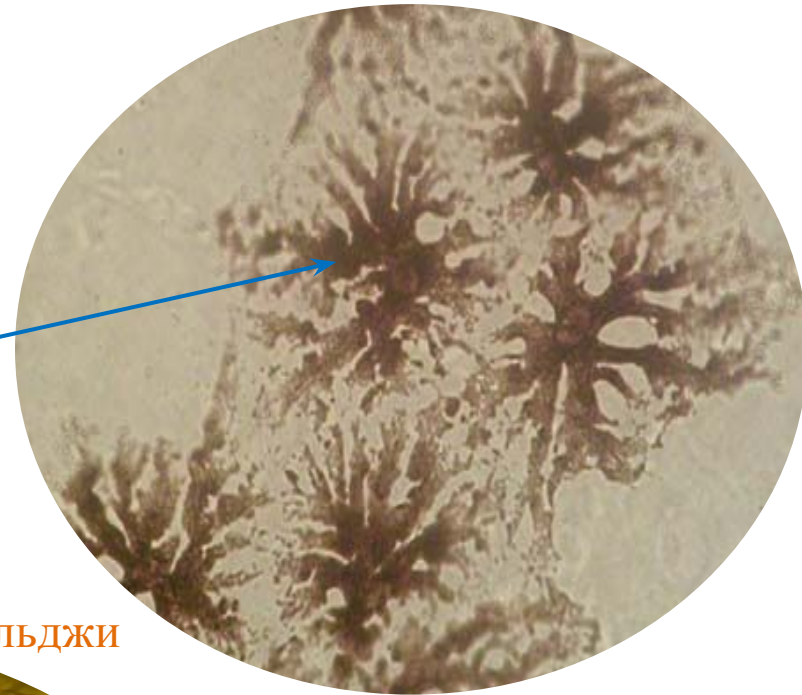
Липофусцин

Включение гликогена



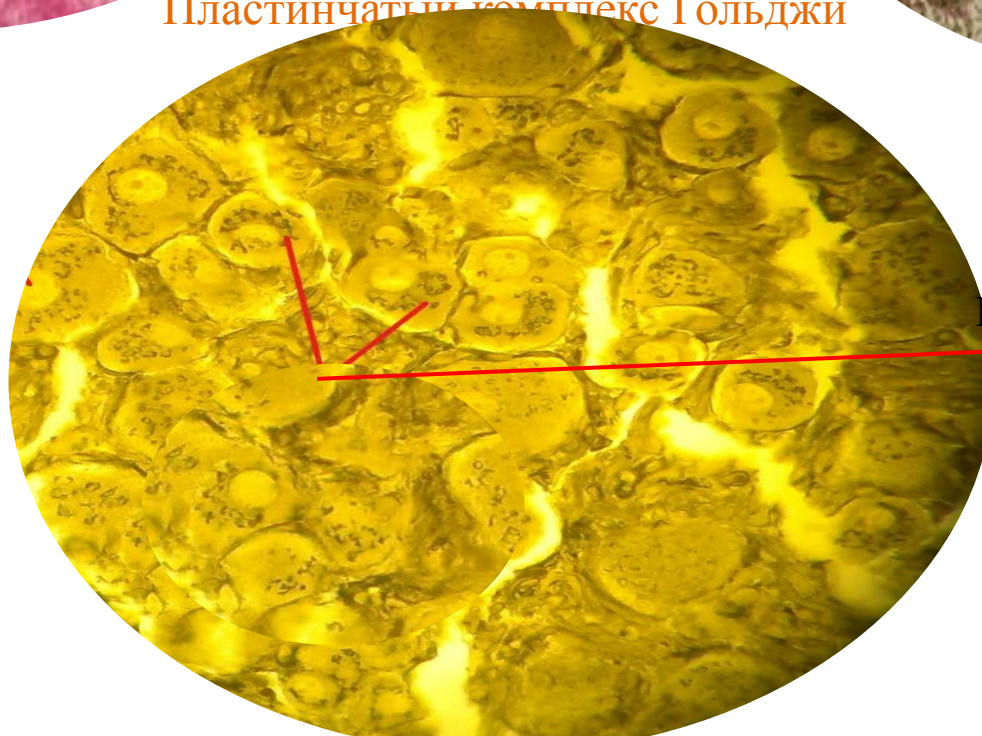
Гранулы гликогена

Пигментные включения



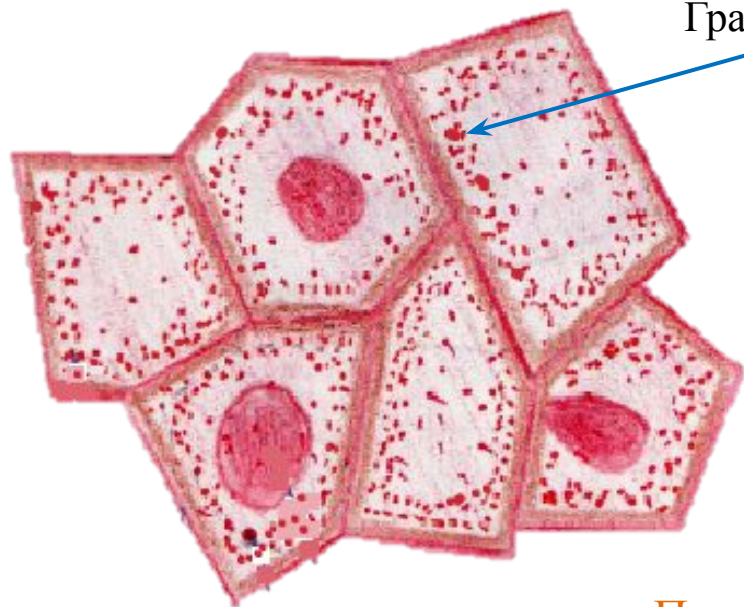
Меланин

Пластинчатый комплекс Гольджи



Комплекс Гольджи

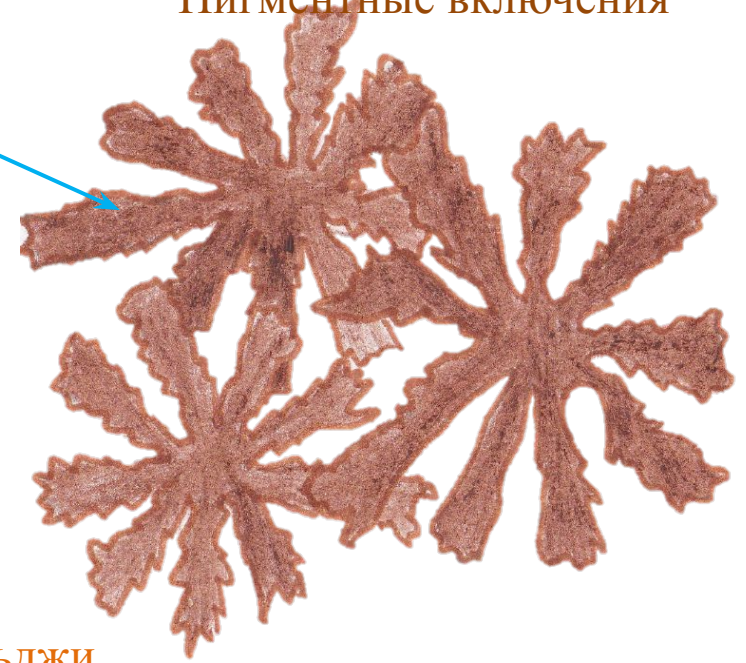## Включение гликогена



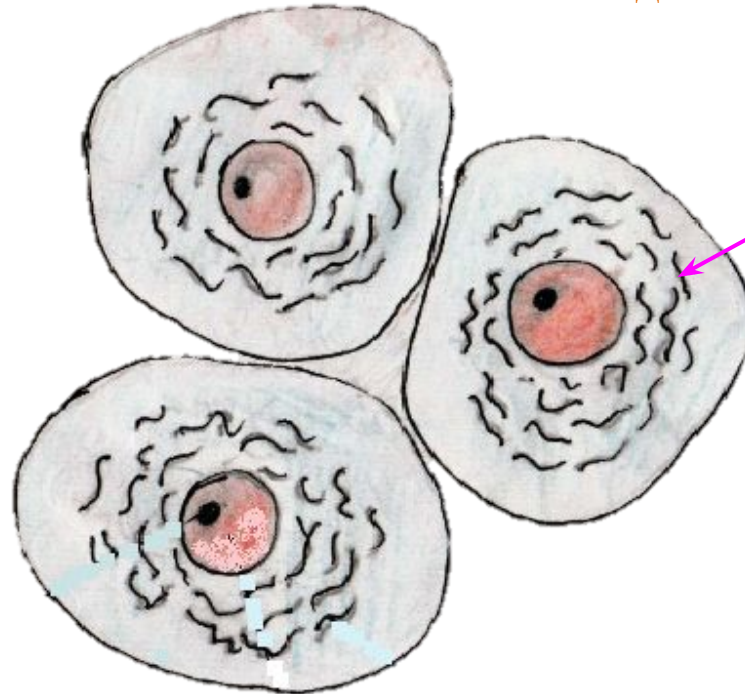Гранулы гликогена

## Пигментные включения

Меланин



## Пластинчатый комплекс Гольджи



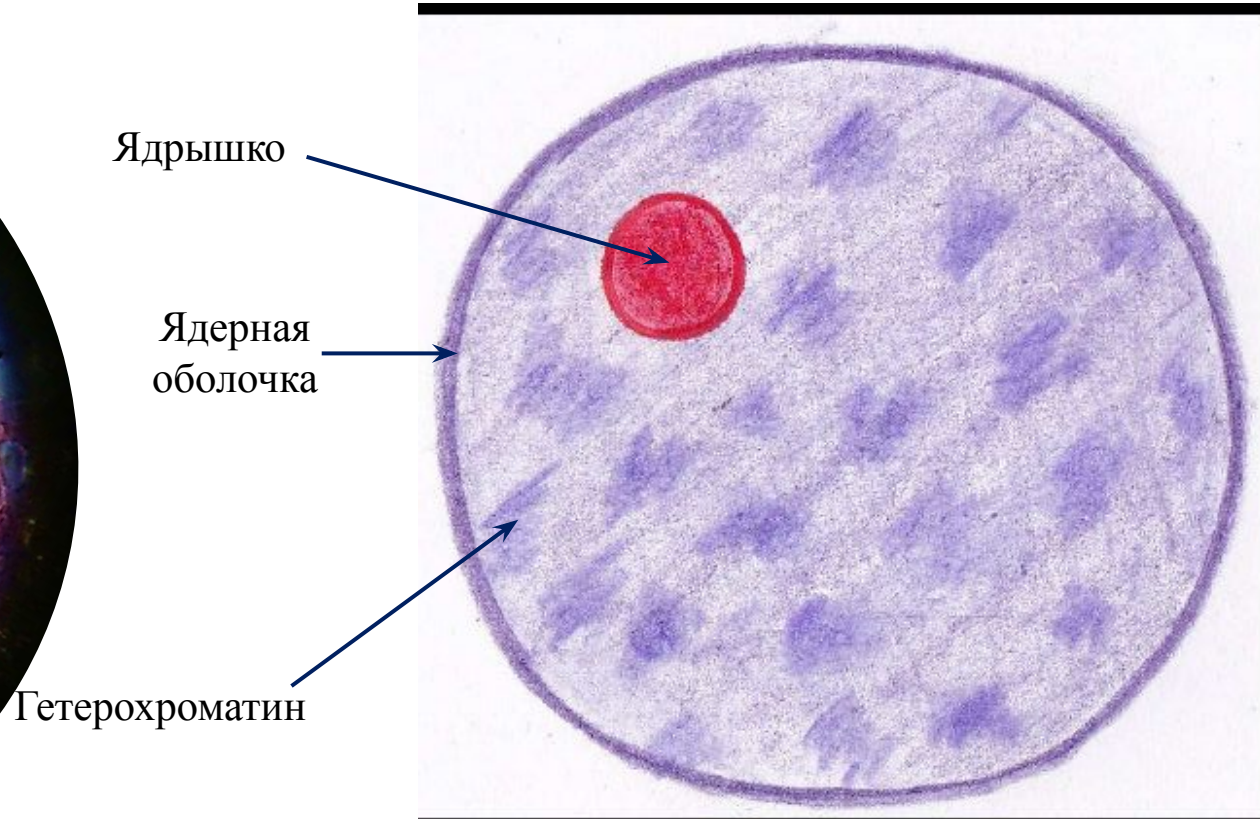
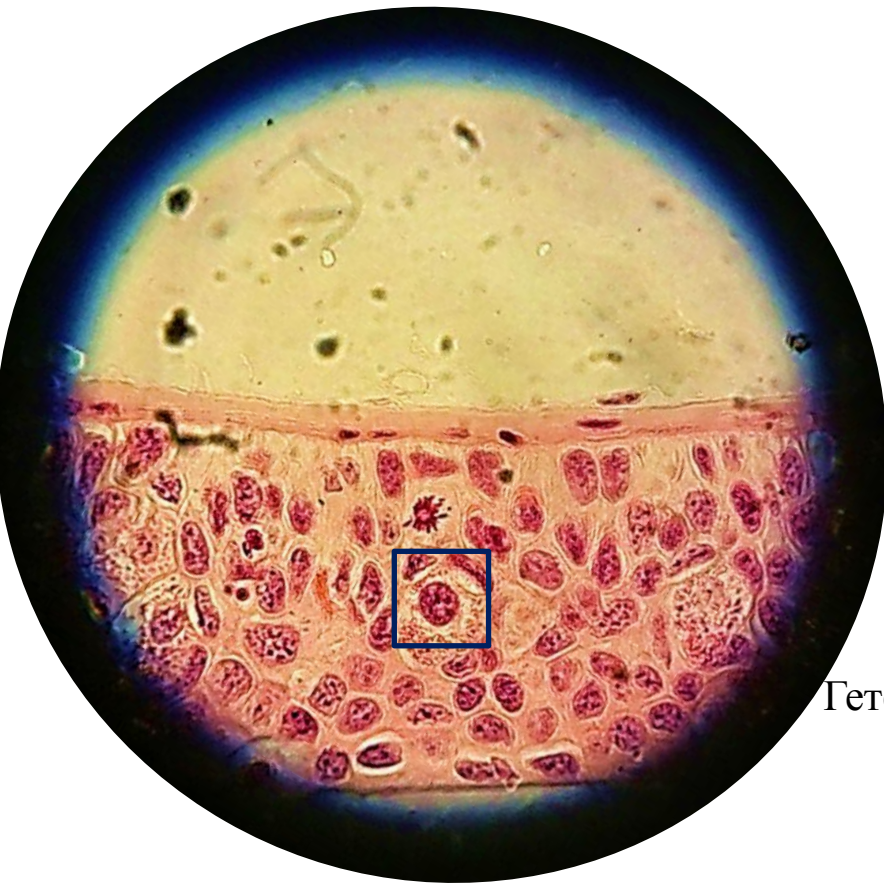
Комплекс Гольджи

## Занятие №

### Тема: «Строение клеточного ядра»

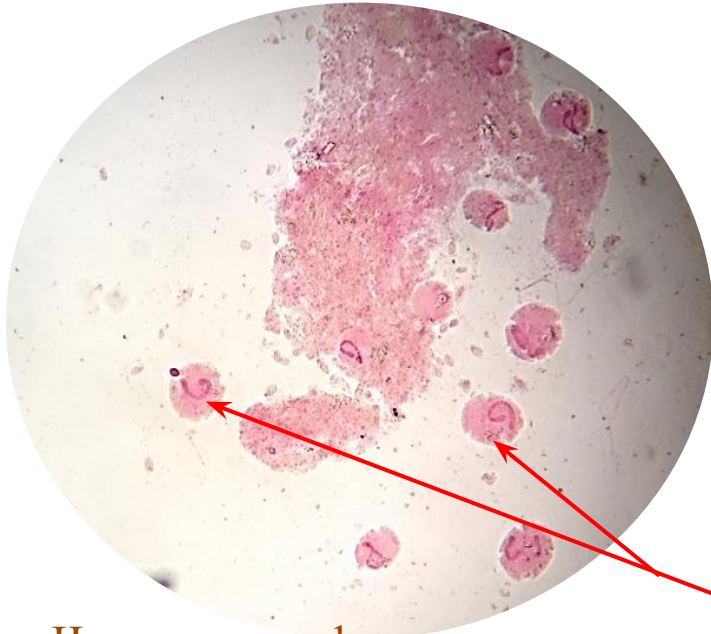- Препараты:
- Строение интерфазного ядра
  - Лентовидная форма ядра
  - Сегментированная форма ядра
  - Четковидная форма ядра
  - Бобовидная форма ядра
  - Ядрышко ядра (растительной и животной клетки)
  - Ацетабулярия

## Строение интерфазного ядра

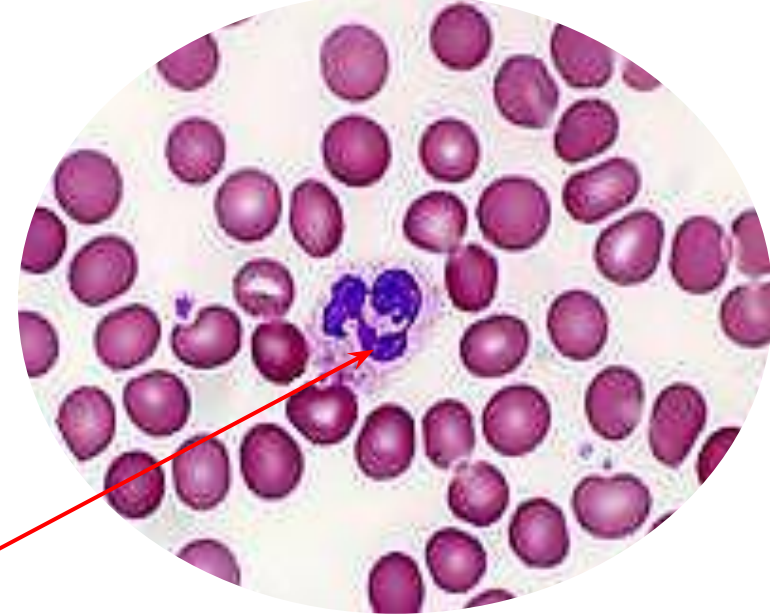




Лентовидная форма ядра



Сегментированная форма ядра

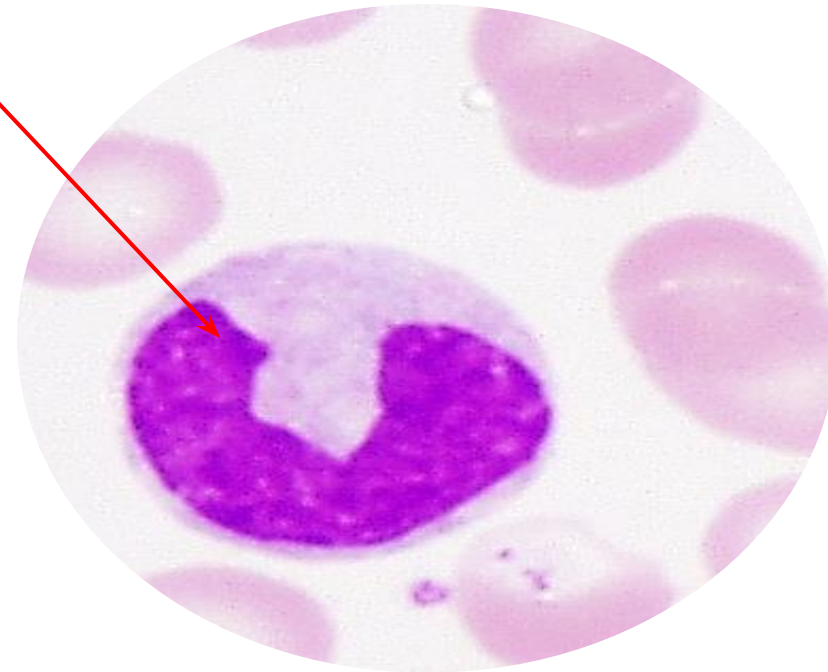


Четковидная форма ядра

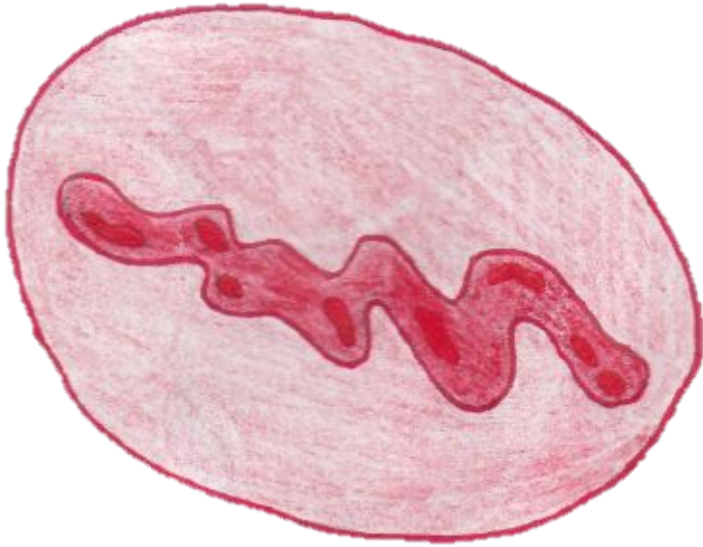


Ядро

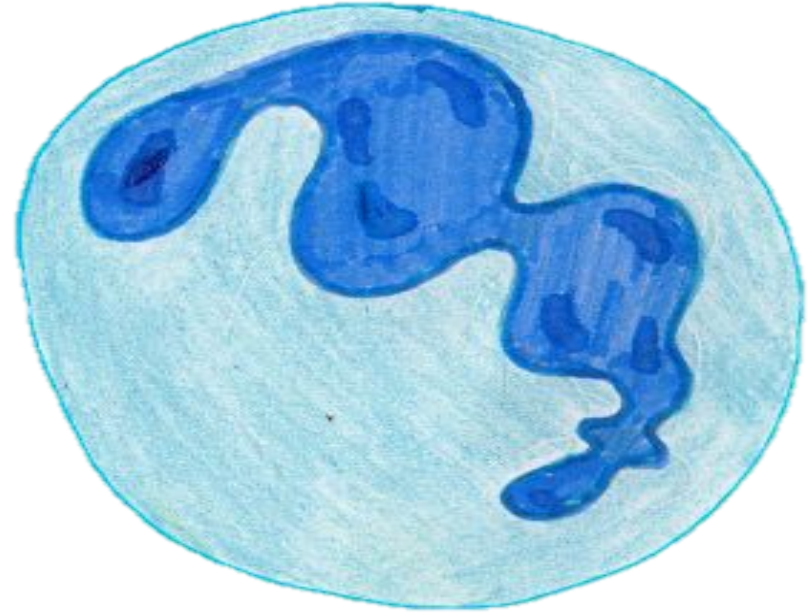
Бобовидная форма ядра




Лентовидная форма ядра



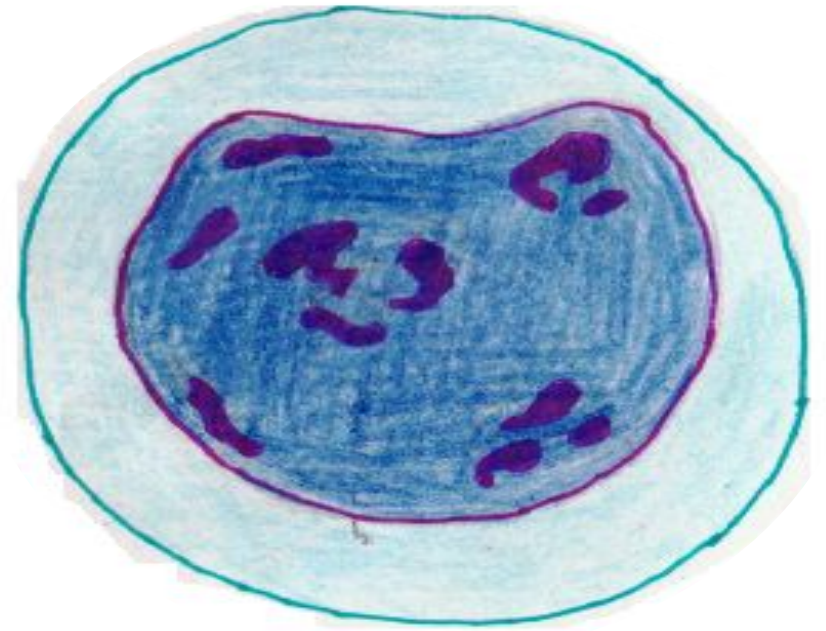
Сегментированная форма ядра



Четковидная форма ядра



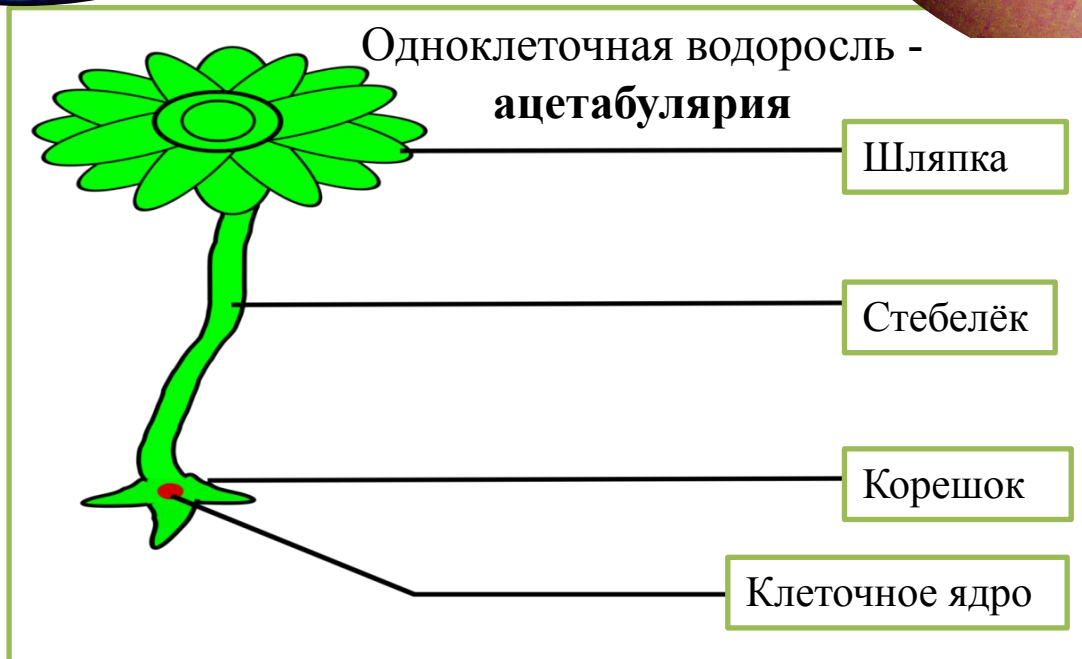
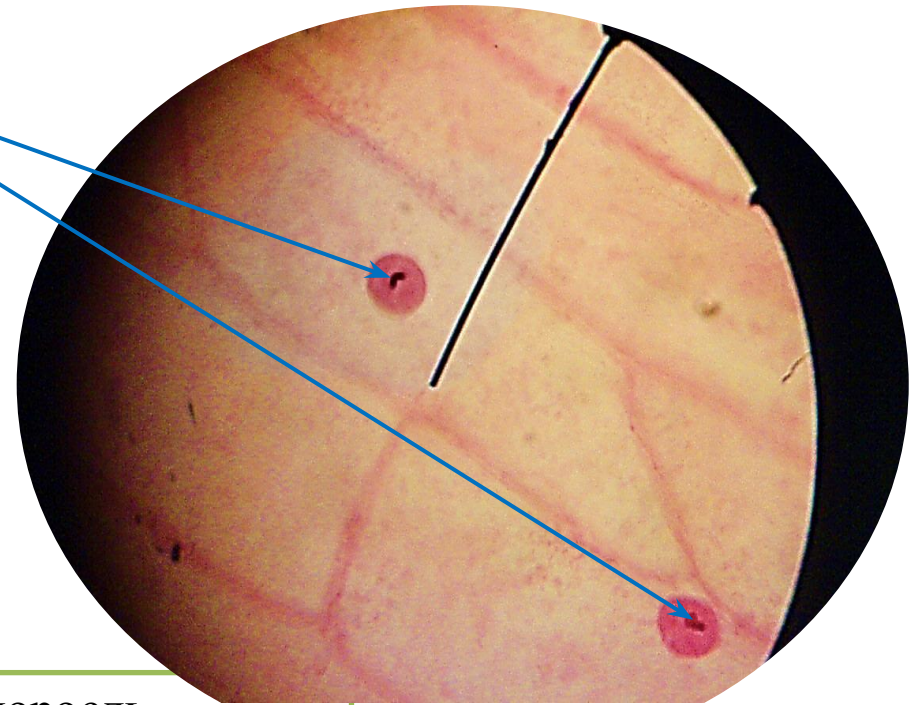
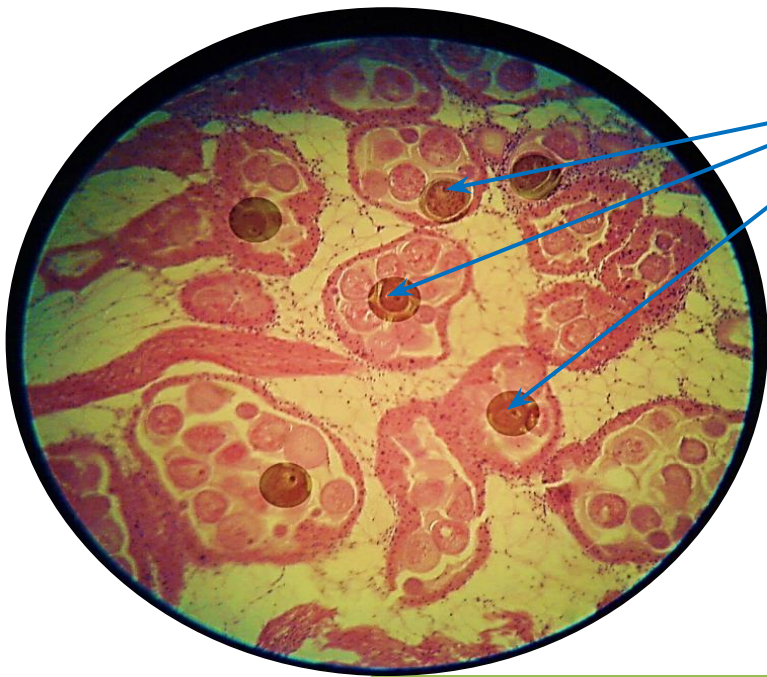
Бобовилная форма ядра



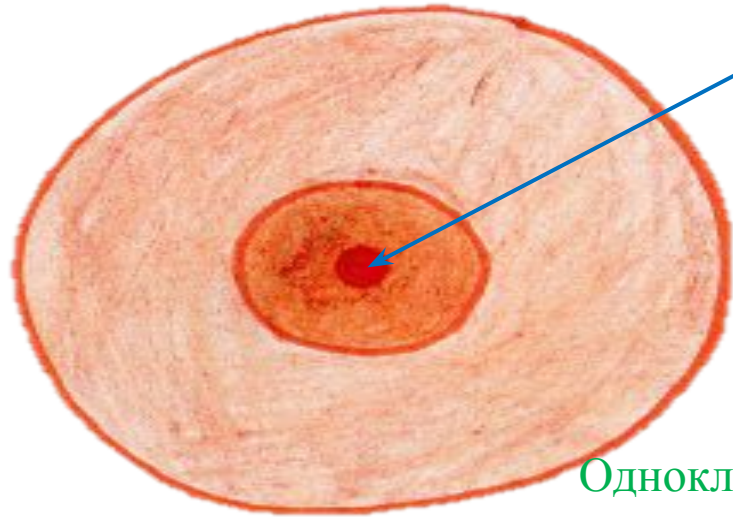
Ядрышко ядра (животной клетки)

Ядрышко ядра (растительной клетки)

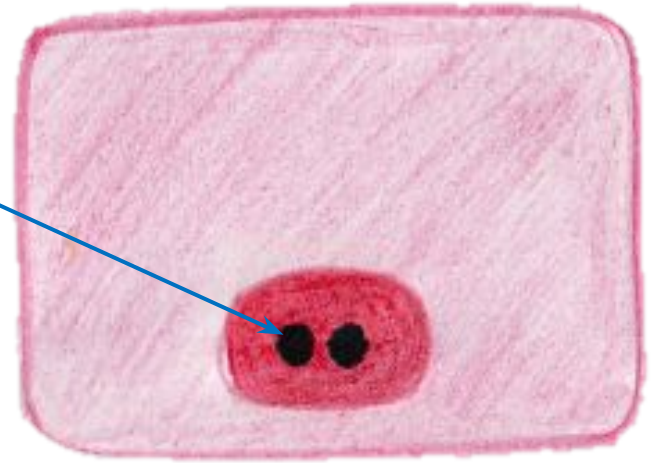
Ядрышко ядра



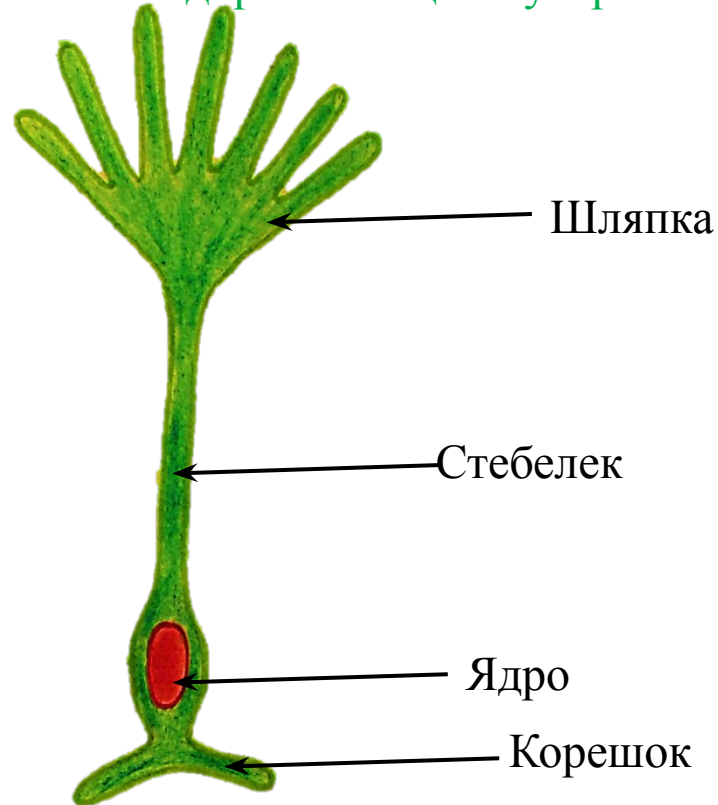
Ядрышко ядра (животной клетки)



Ядрышко ядра (растительной клетки)



Одноклеточная водоросль - ацетабулярия

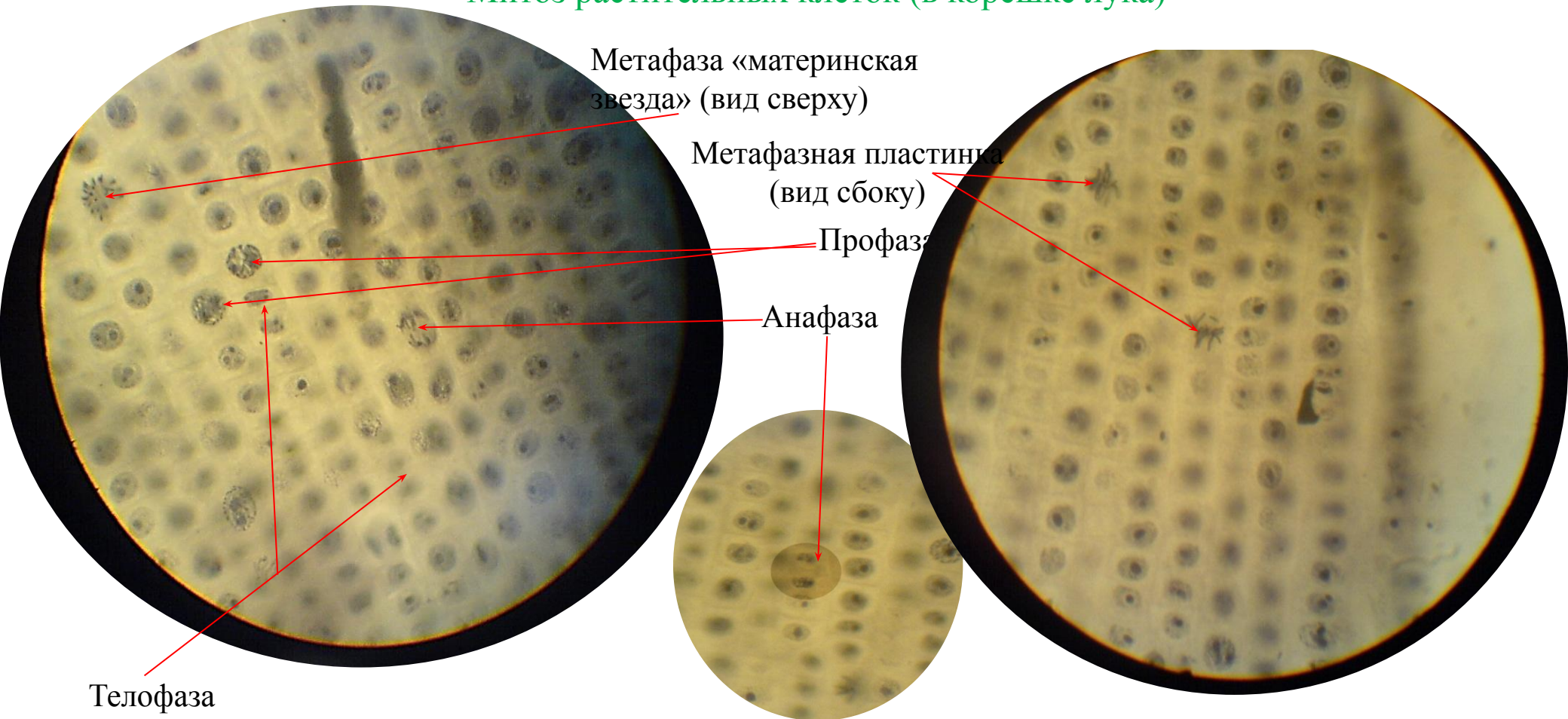


# Занятие №

## Тема: «Закономерности существования клетки во времени»


- Препараты:
- Митоз растительных клеток (в корешке лука)
  - Радиоавтографы
  - Митоз животных клеток культуры ткани

### Митоз растительных клеток (в корешке лука)




# Митоз растительных клеток (в корешке лука)

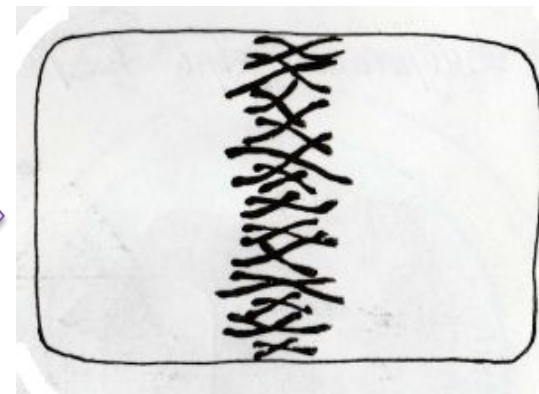
Интерфаза



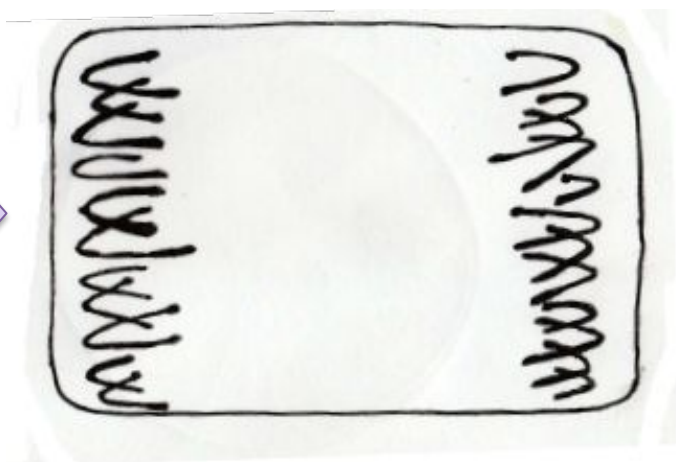
Профаза



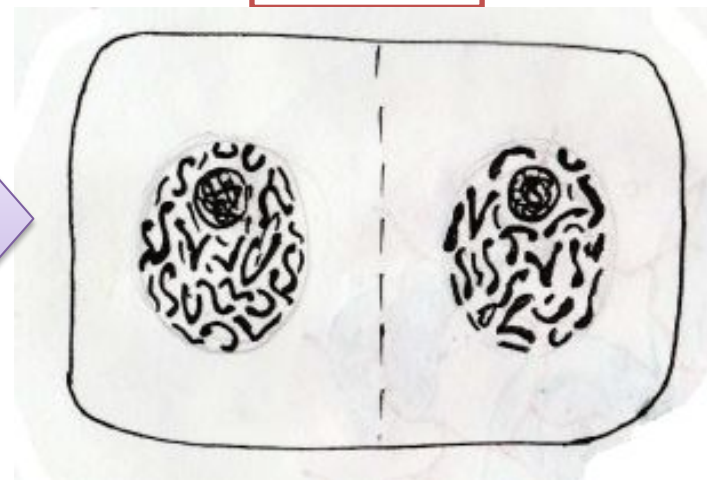
Метафаза



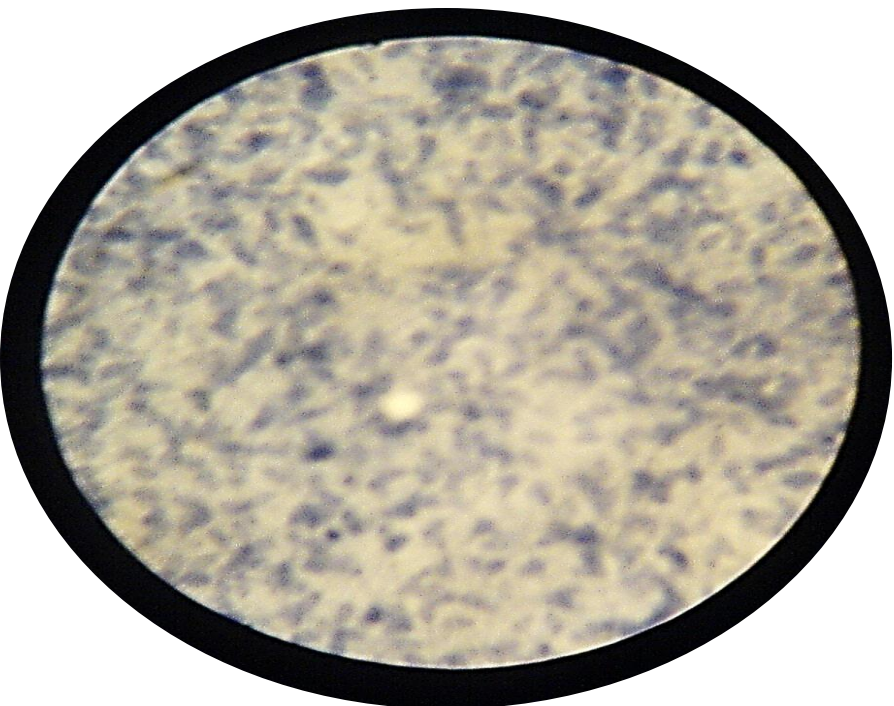
Анафаза



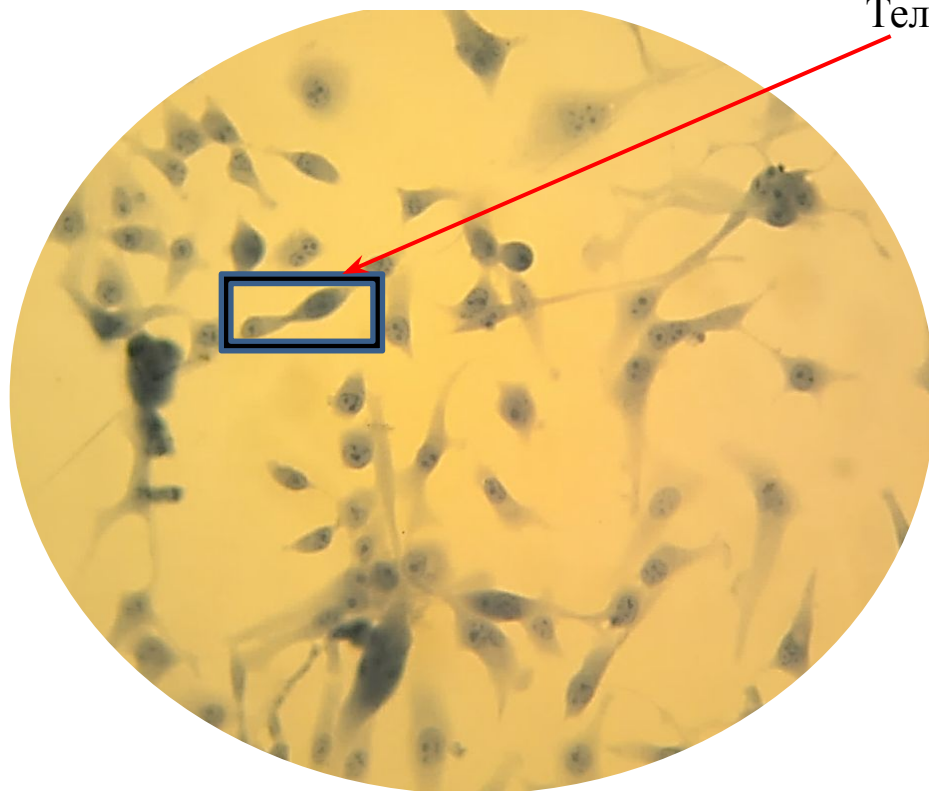
Телофаза



Радиоавтографы культуры ткани

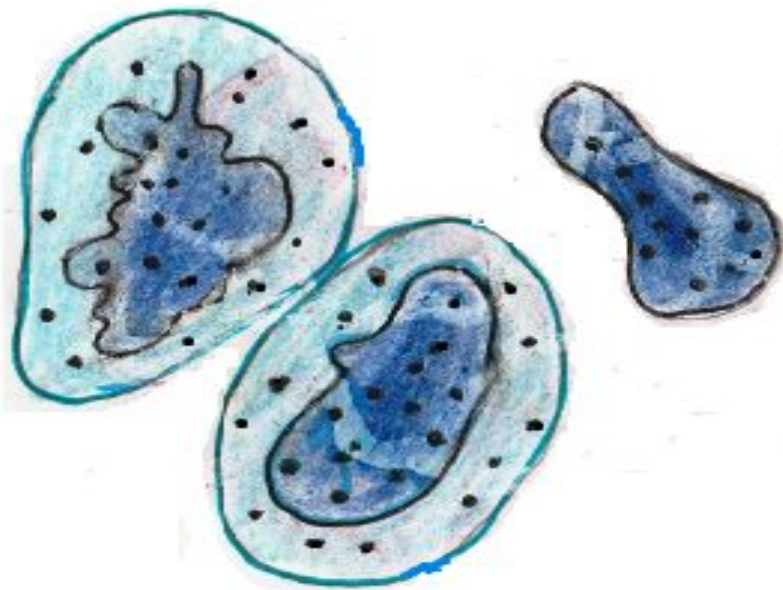


МИТОЗ ЖИВОТНЫХ КЛЕТОК



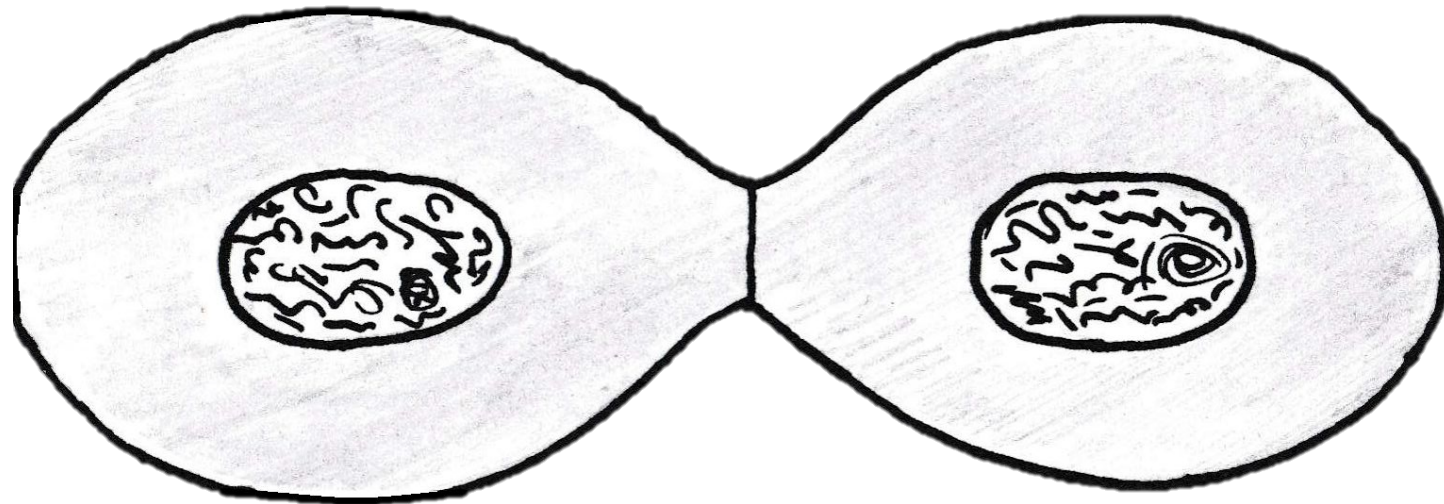
Телофаза

# Радиоавтографы культуры ткани



Митоз животных клеток (культура раковых клеток человека)

Телофаза





## Занятие №

### Тема: «Размножение организмов и эволюция его форм»

- Препараты:
- Спорообразование *Penicillium*
  - Почкование гидры
  - Яйцеклетка (млекопитающих)
  - Почкование дрожжевых грибов
  - Мужская половая клетка малоспециализированная (спермий аскариды)
  - Конъюгация у инфузорий
  - Мужская половая клетка высокоспециализированная (спермий морской свинки)
  - Мужская половая клетка атипичная (спермий речного рака)


Почкование гидры

Почкование дрожжевых грибов

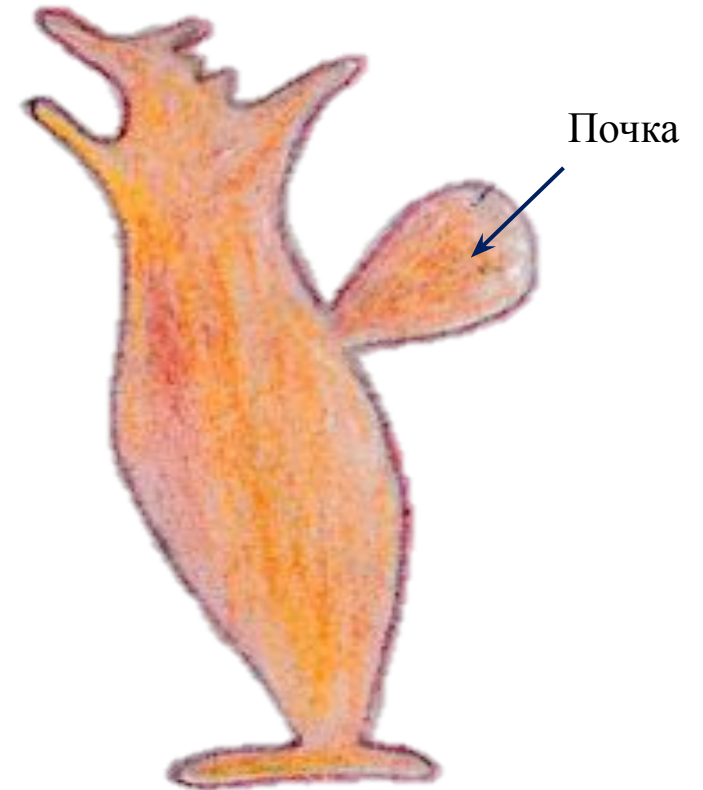
(препарат приготовить  
самостоятельно)



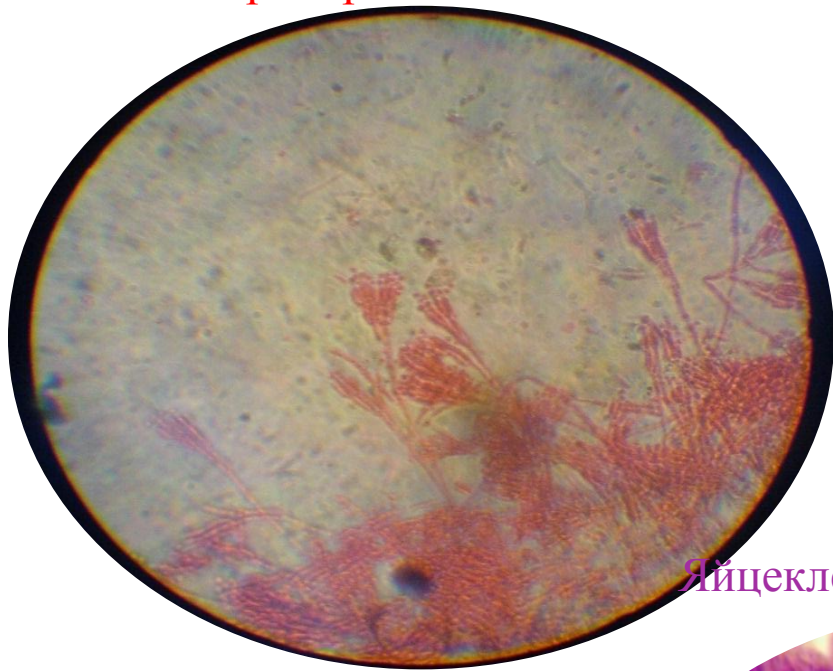
## Почкование дрожжевых грибов



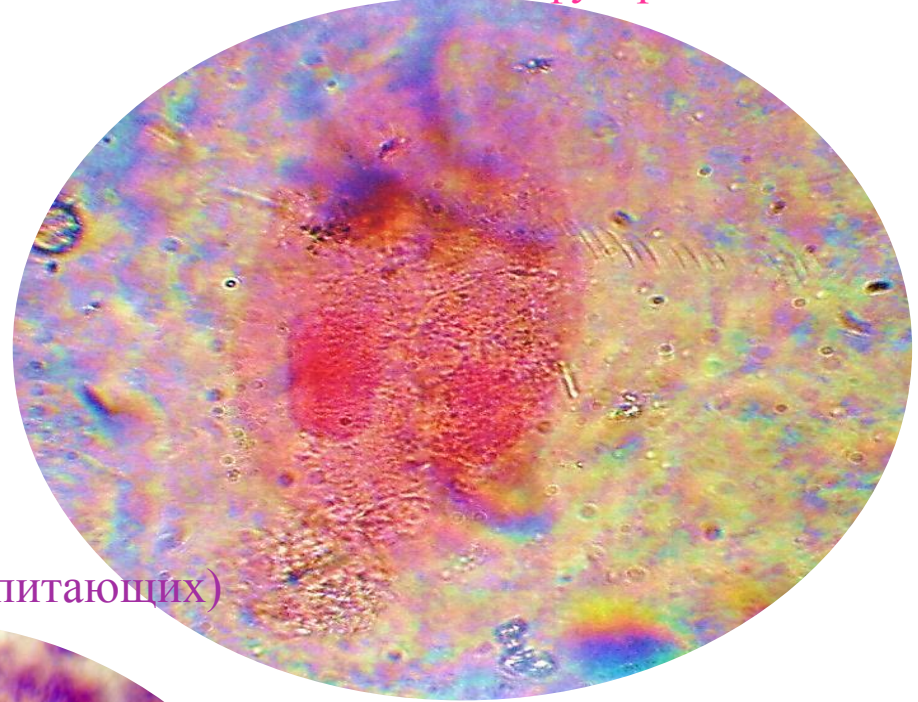
## Почкование гидры



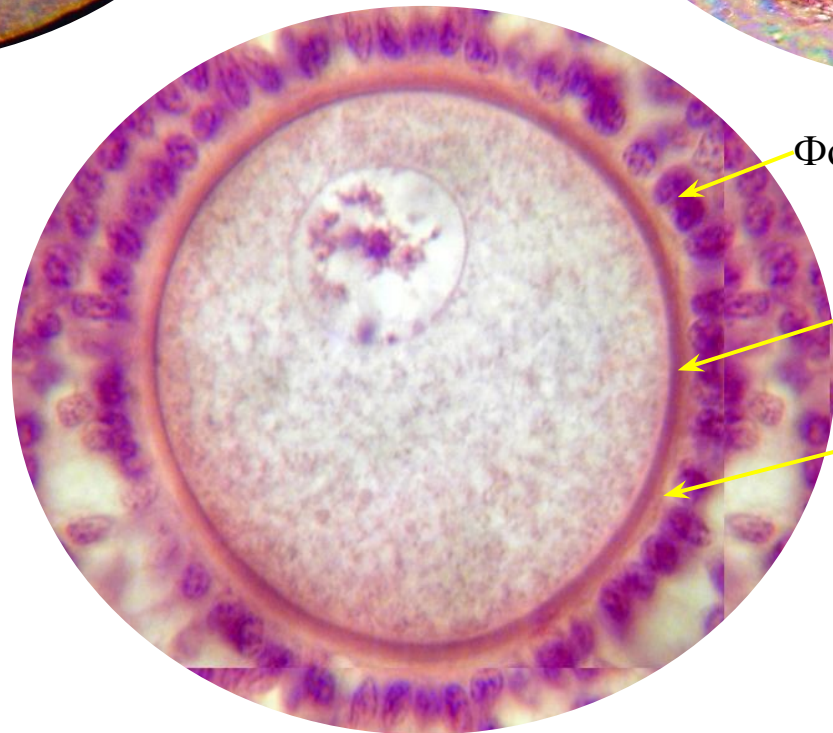Спорообразование Penicillium



Конъюгация у инфузорий



Яйцеклетка (млекопитающих)

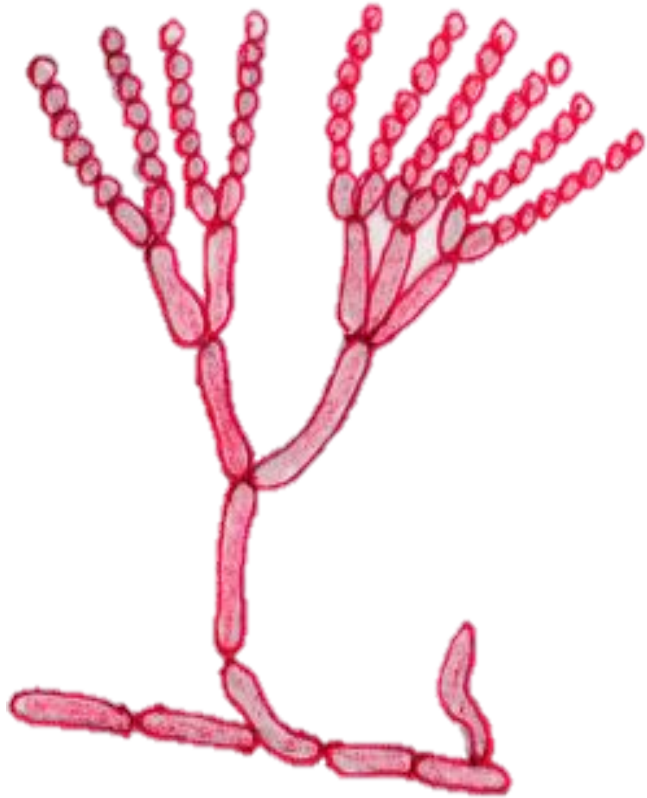


Фолликулярная оболочка

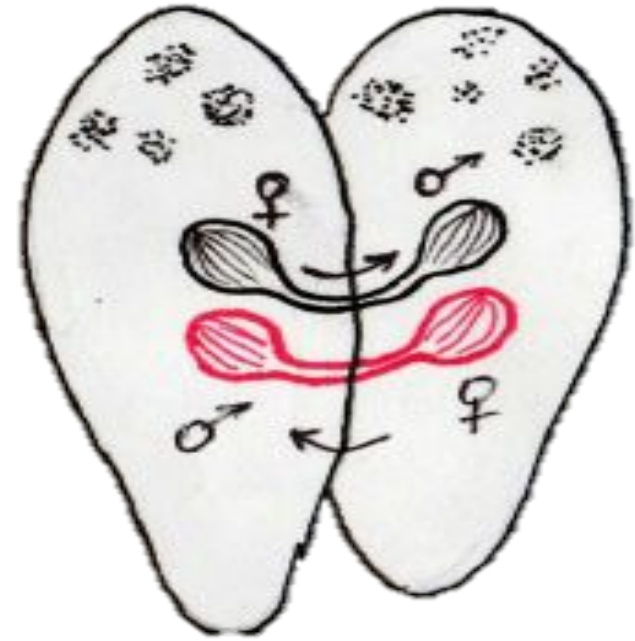Первичная оболочка (желточная)

Блестящая оболочка

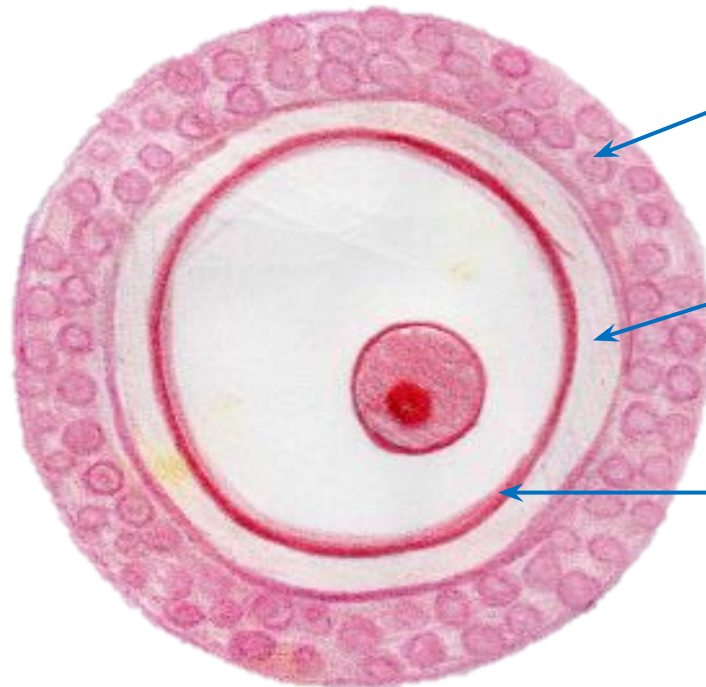
## Спорообразование Penicillium



## Конъюгация у инфузорий



## Яйцеклетка (млекопитающих)

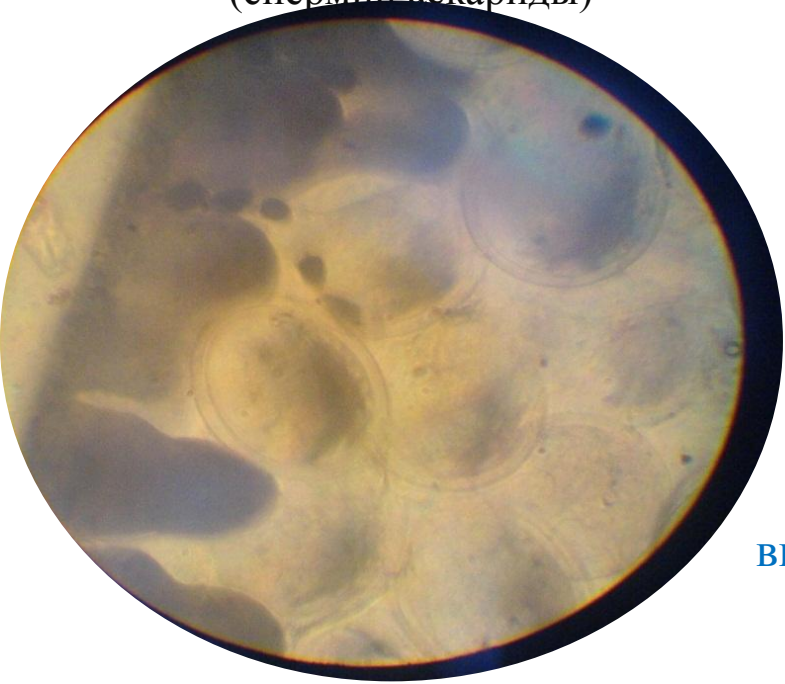


Фолликулярная оболочка

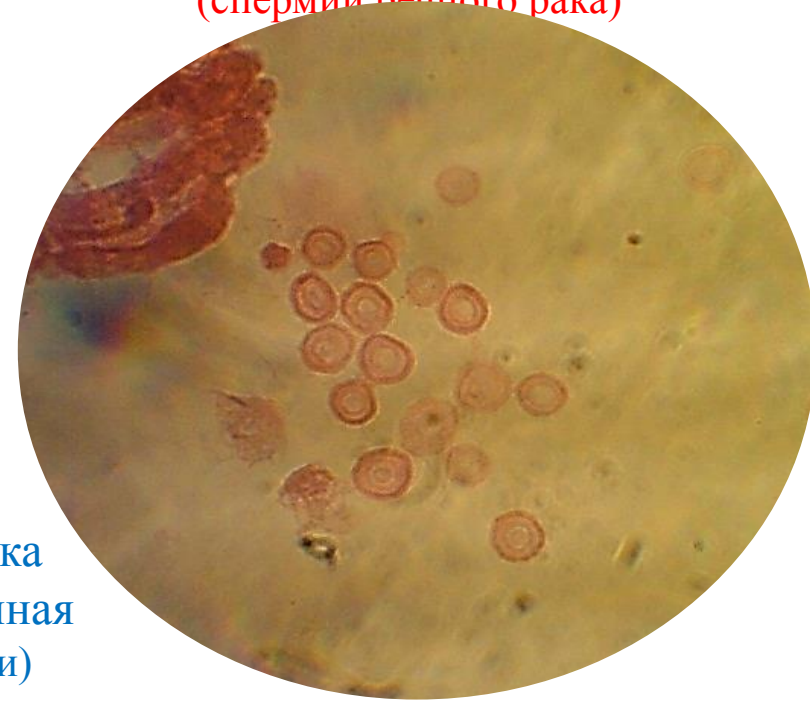Блестящая оболочка

Первичная оболочка (желточная)

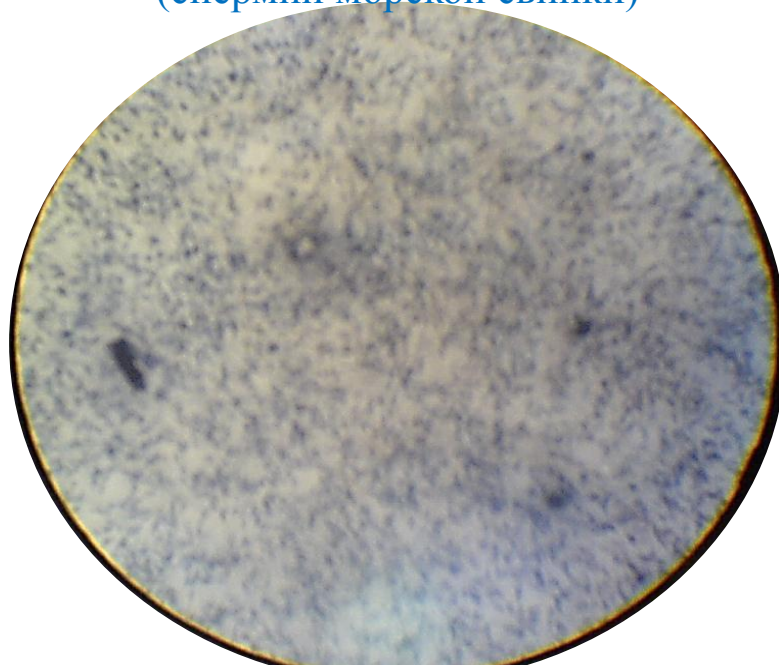
Мужская половая клетка  
малоспециализированная  
(спермий аскариды)



Мужская половая клетка атипичная  
(спермий речного рака)



Мужская половая клетка  
высокоспециализированная  
(спермий морской свинки)



Мужская половая клетка  
малоспециализированная  
(спермий аскариды)



Мужская половая клетка атипичная  
(спермий речного рака)



Мужская половая клетка высокоспециализированная  
(спермий морской свинки)

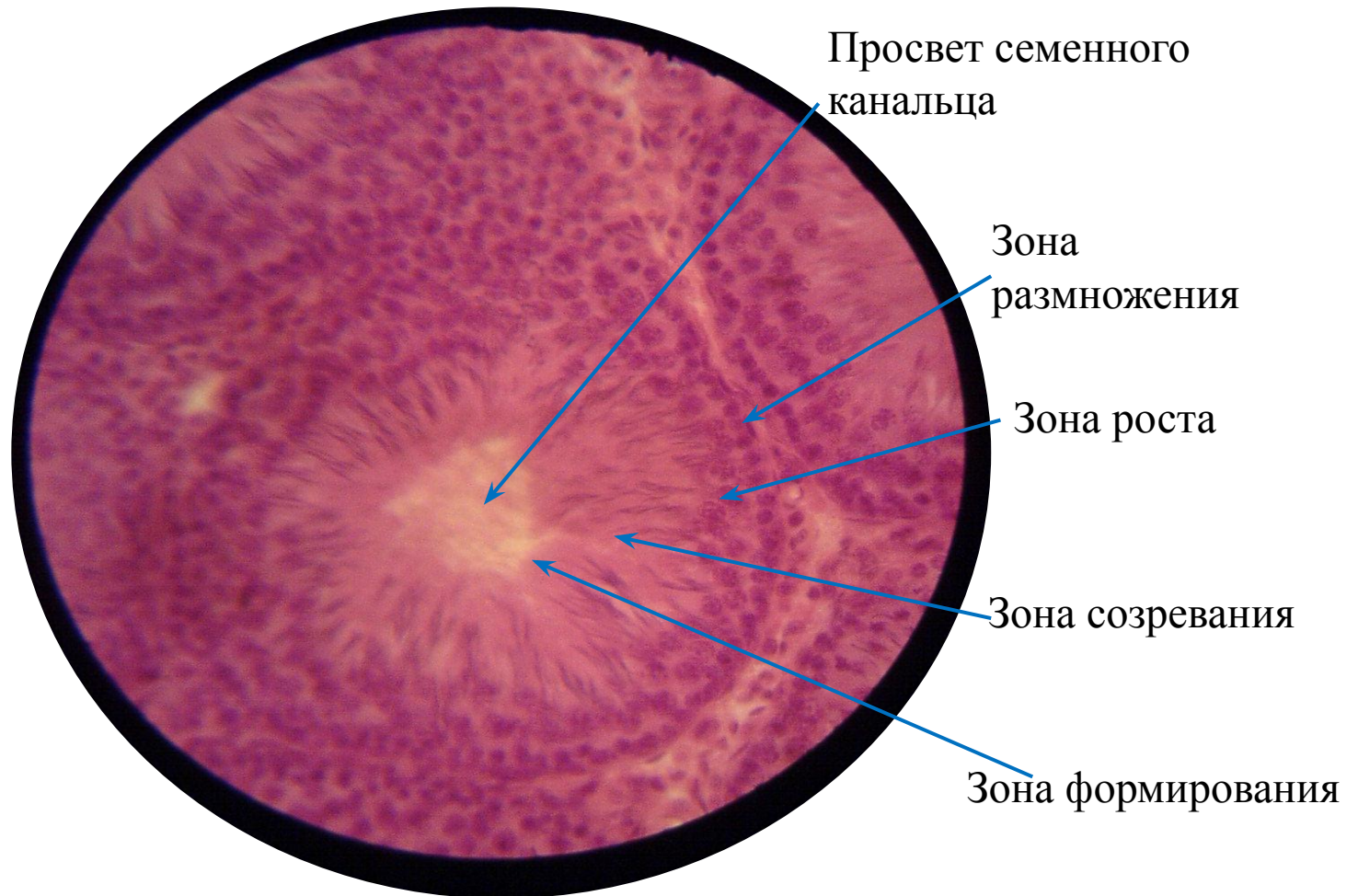


Занятие №

Тема: «Мейоз. Гаметогенез. Оплодотворение»

Препараты: • Мейоз в семеннике крысы

## Мейоз в семеннике крысы



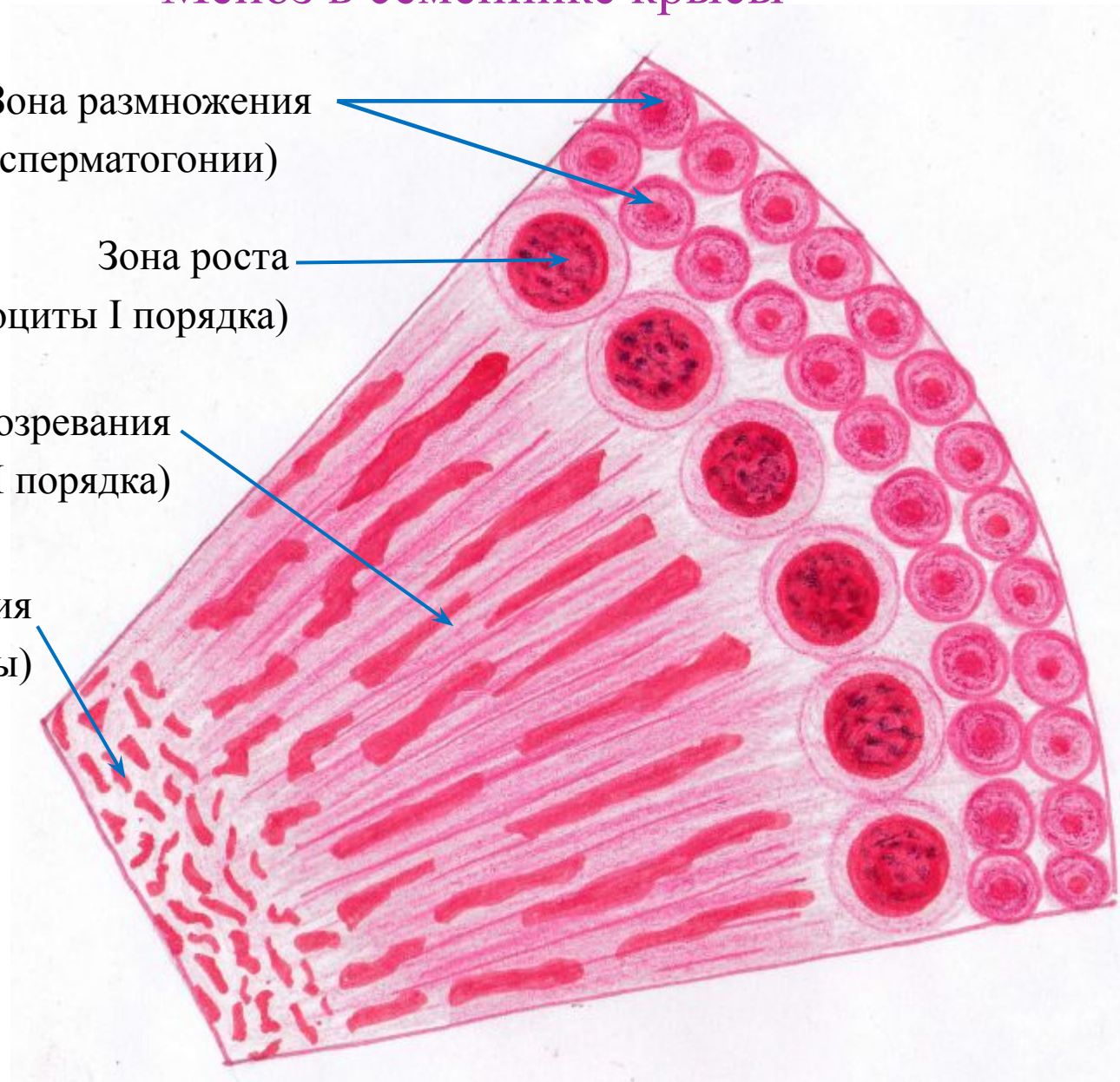
# Мейоз в семеннике крысы

Зона размножения  
(сперматогонии)

Зона роста  
(сперматоциты I порядка)

Зона созревания  
(сперматоциты II порядка)

Зона формирования  
(сперматиды)





Профаза I: Лептотена



Наиболее ранняя стадия, где хромосома, изменив свою интерфазную конформацию, переходит в конденсированную форму, образуя длинное, тонкое волокно с белковой осевой нитью. Хотя каждая хромосома уже реплицировалась и состоит из двух сестринских хроматид, они очень тесно сближены, и поэтому каждая хромосома кажется одиночной.

Зиготена

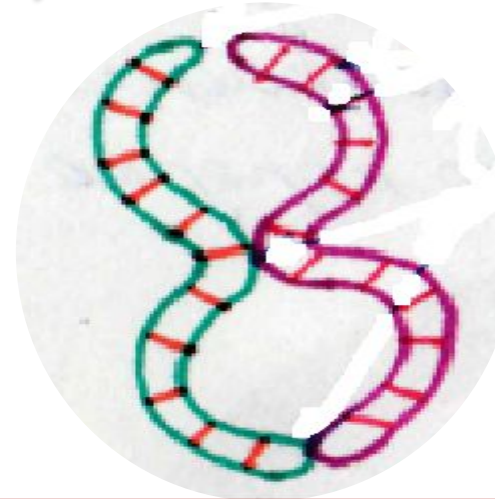
**Стадия сливающихся нитей.** Гомологичные хромосомы начинают конъюгировать - соединяются с помощью специальной структуры - синаптонемального комплекса, который формируется по всей их длине и обеспечивает очень точный контакт гомологов.

Пахитена



**Стадия толстых нитей.** Хромосомы в результате дальнейшей конденсации заметно укорачиваются, хотя остаются нитевидными. Конъюгация гомологов завершается образованием бивалентов (называемых тетрадами). Происходит кроссинговер между аллельными генами гомологичных хромосом, что приводит к перетасовке (рекомбинации) генетического материала на уровне генов и комплексов генов.

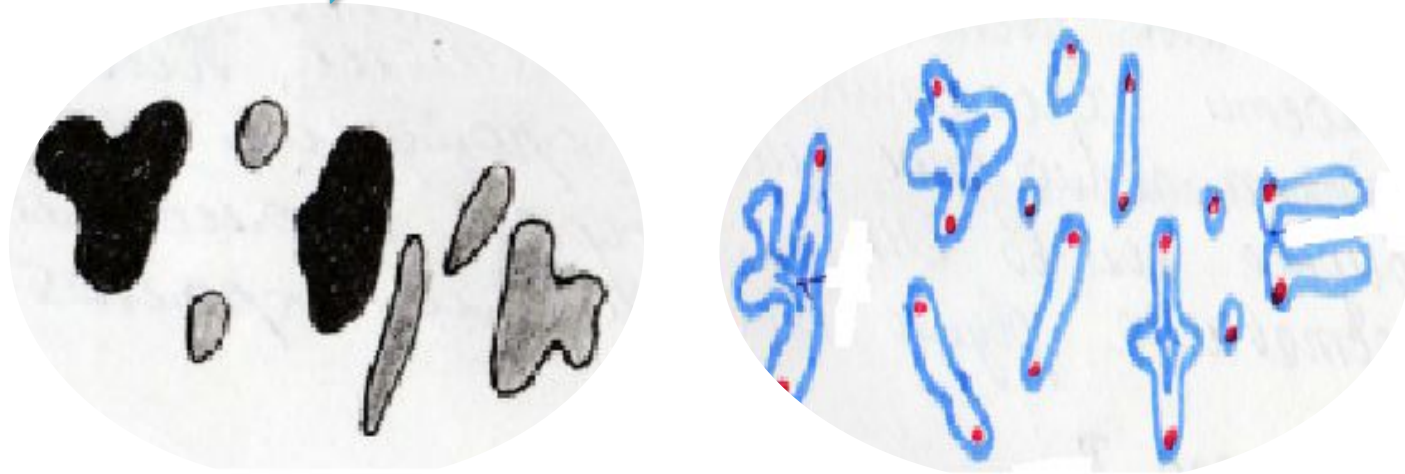
Диплотена



**Стадия двойных нитей.** Синаптонемальный комплекс распадается, что позволяет двум гомологичным хромосомам бивалента несколько отодвинуться друг от друга. Однако они все еще связаны одной или несколькими хиазмами, т.е. местами, где произошел кроссинговер. В результате биваленты приобретают вид креста, петли или восьмерки в зависимости от количества хиазм.




## Диакинез



Хромосомы максимально укорачиваются .  
Биваленты приобретают округлые очертания, т.к  
хиазмы остаются главным образом на концах  
бивалента. Исчезает ядрышко.

**Профаза I закончилась.**

## Метафаза I




## Анафаза I



Исчезает ядерная оболочка. Хромосомы лежат кольцом по экватору клетки. Биваленты располагаются в экваториальной плоскости ахроматинового веретена. Центромеры гомологичных хромосом в биваленте отталкиваются, насколько позволяет ближайшая хиазма.

Гомологичные хромосомы расходятся к противоположным полюсам клетки. При этом образуются свободные сочетания хромосом отцовского и материнского происхождения, т.е происходит рекомбинация генетического материала на уровне хромосом.

## Интеркинез



Кратковременная интерфаза перед вторым мейотическим делением. Репликация ДНК в ядрах сперматоцитов 2 порядка не происходит.

## Метафаза II



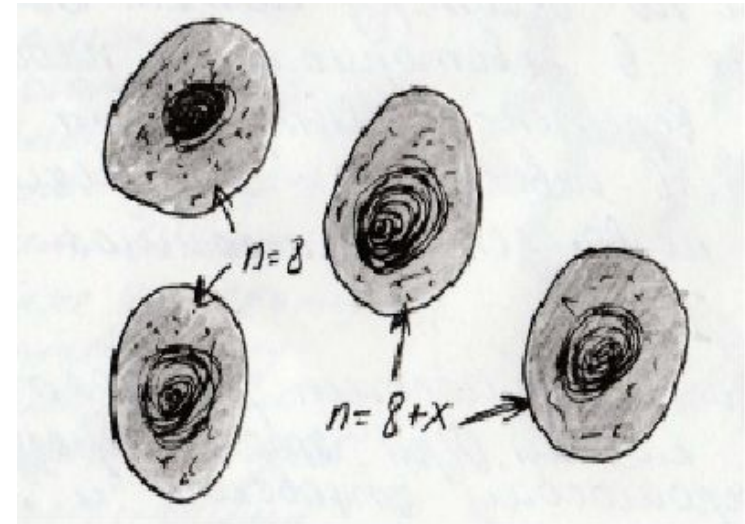
Хромосомы располагаются в экваториальной плоскости ахроматинового веретена. Клетка содержит гаплоидное число хромосом ДНК, так как каждая хромосома представлена двумя сестринскими хроматидами.

## Анафаза II



Сестринские хромосомы(хроматиды) расходятся к полюсам. Каждая из них может иметь иную комбинацию аллелей по сравнению с той, что она имела до первой профазы(до кроссинговера).

## Гаплоидные сперматиды



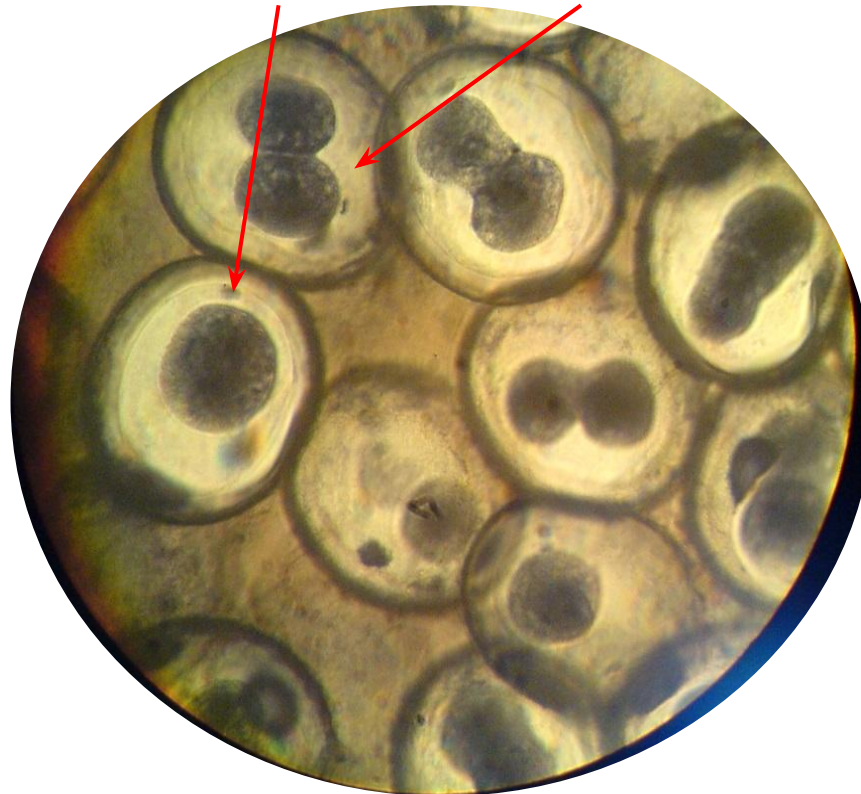
Половина сперматид кузнечиков содержит 8 хромосом, другая-9(8+X-хромосома). Эти два типа можно различить, так как X-хромосома выявляется как тельце полового хроматина(глыбка) в ядрах сперматиды с (8+x)-набором хромосом.

## Занятие №


Тема: «Индивидуальное развитие»

- Препараты:
- Зародышевые формы (зигота, 2-4 бластомера, морула, бластула, гастрюла, нейрула)
  - Развитие глаза (индукция хрусталика)
  - Эндокринная и нервная системы (железы внутренней секреции, кора головного мозга)



### Зигота и 2 бластомера




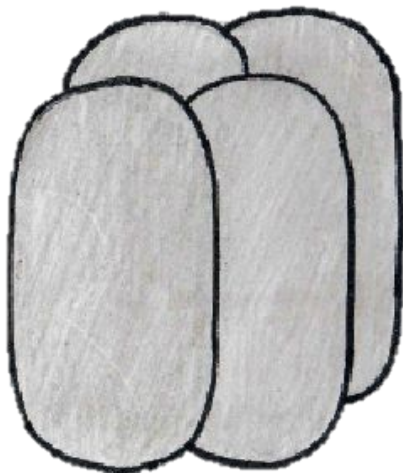
Зигота




2 бластомера



4 бластомера

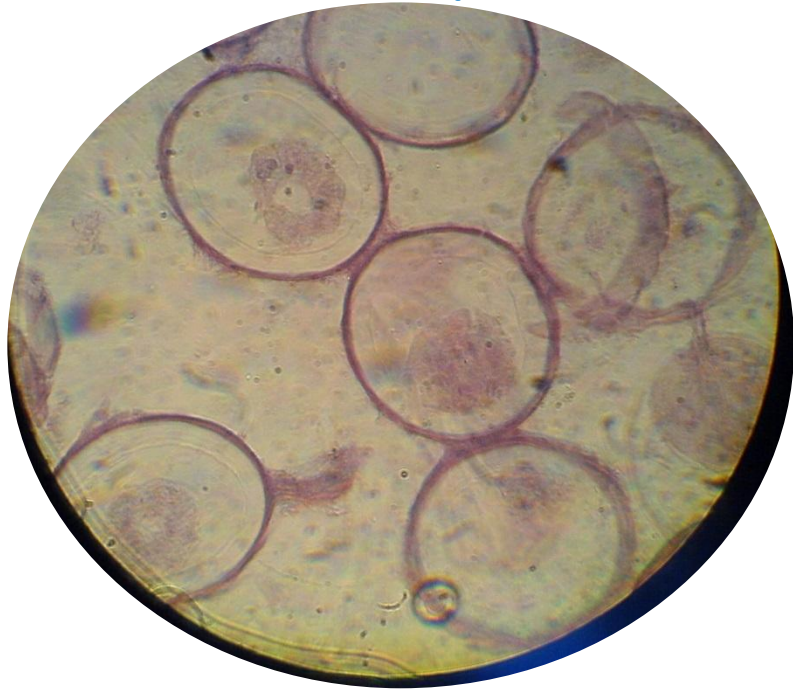

Морула



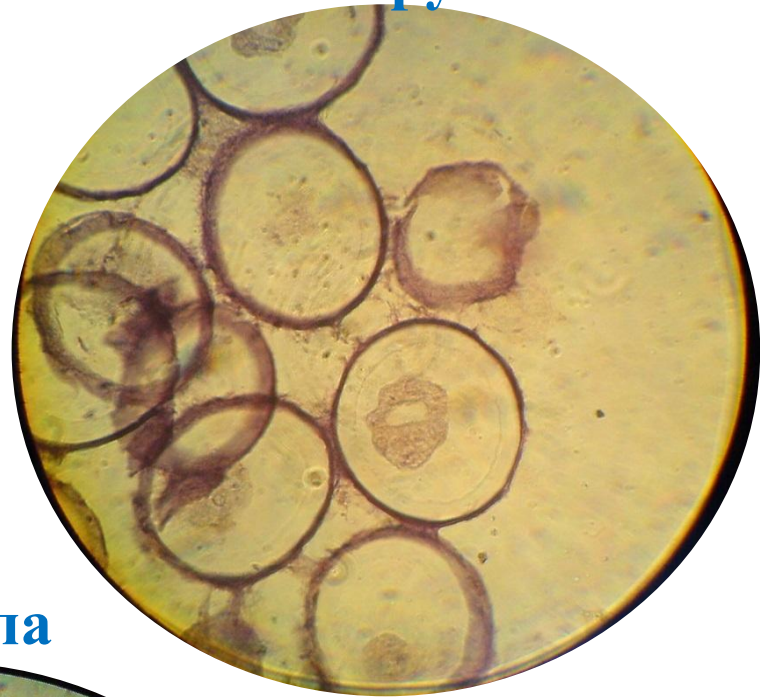





**Бластула**




**Гастроула**





**Нейрула**



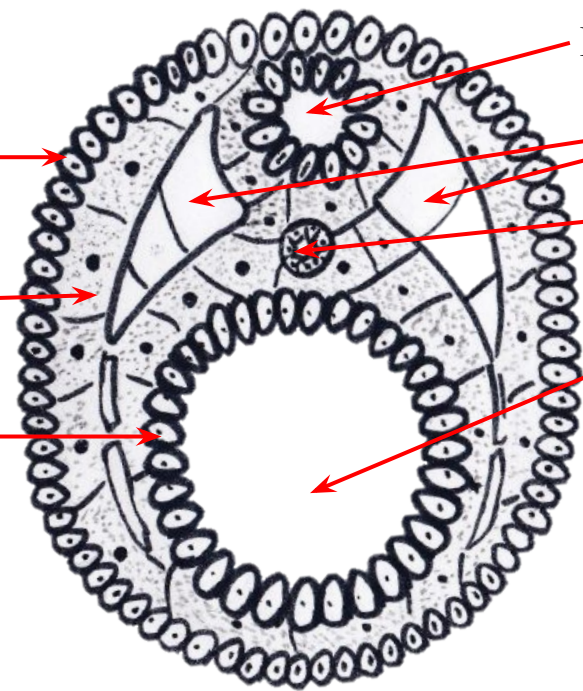
Бластула



Гаструла



Нейрула



Эктодерма

Мезодерма


Энтодерма

Нервная трубка

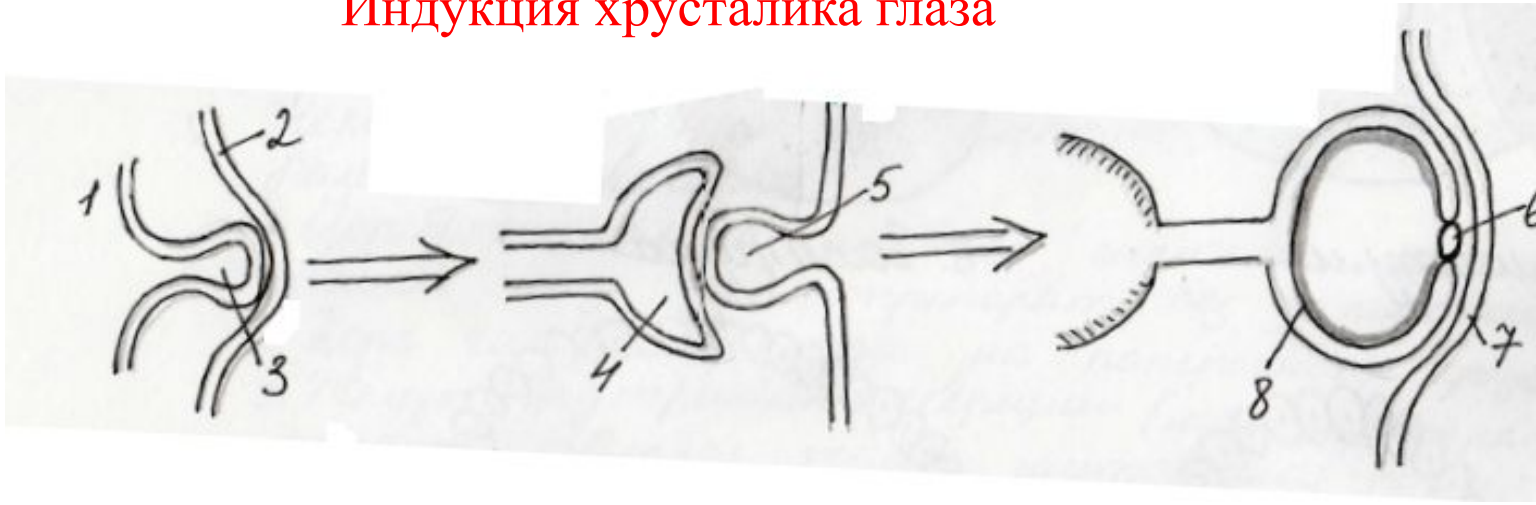Сомиты

Хорда

Гастроцель

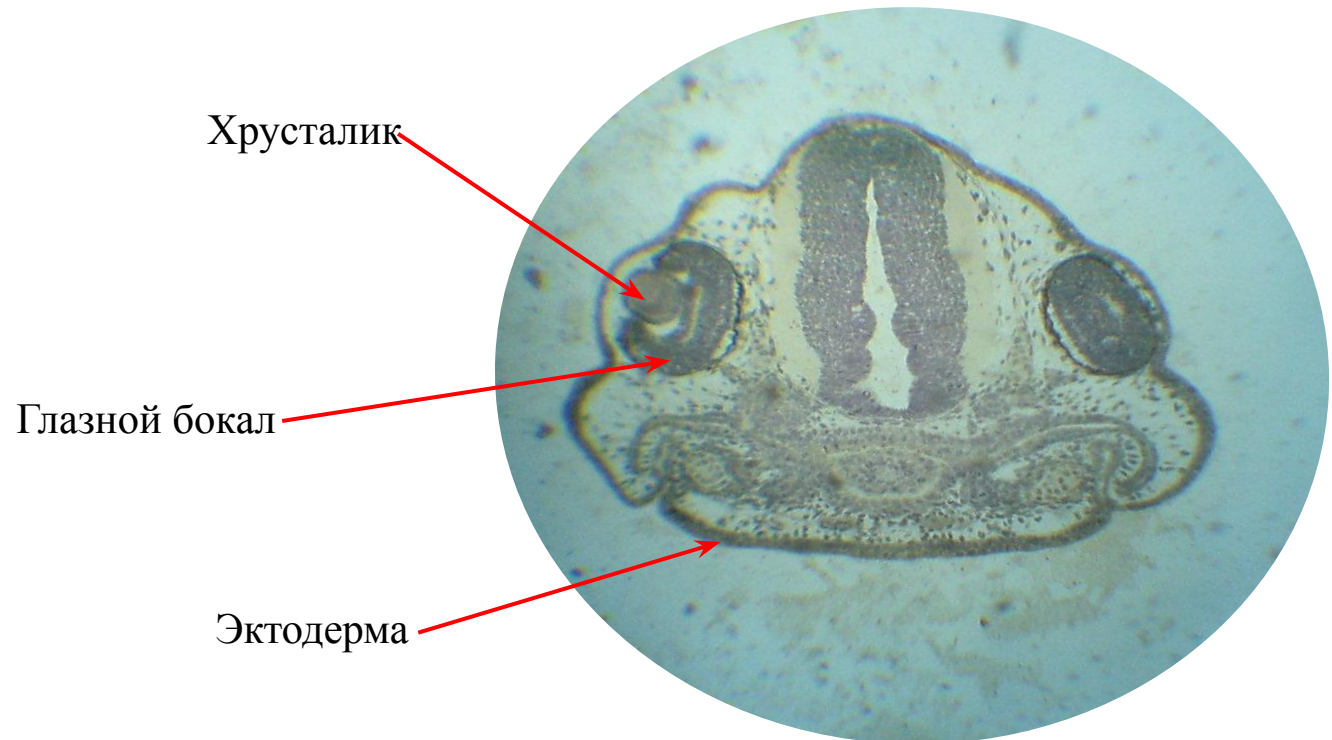


## Индукция хрусталика глаза

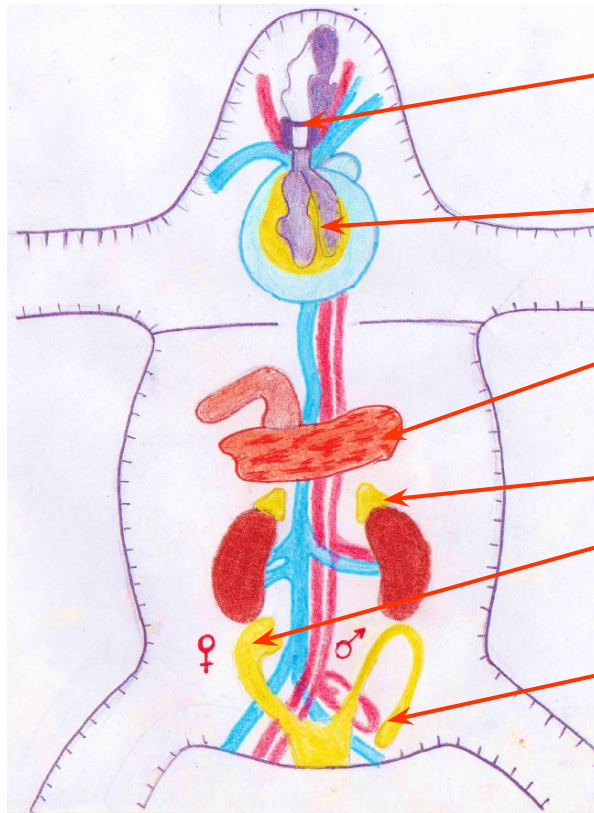


- 1 – передний мозг
- 2 – эктодерма
- 3 – глазной пузырь
- 4 – глазной бокал
- 5 – зачаток хрусталика
- 6 – хрусталик
- 7 – роговица
- 8 – сетчатка

## Индукция хрусталика глаза



## Железы внутренней секреции



Паращитовидные железы

Щитовидная железа

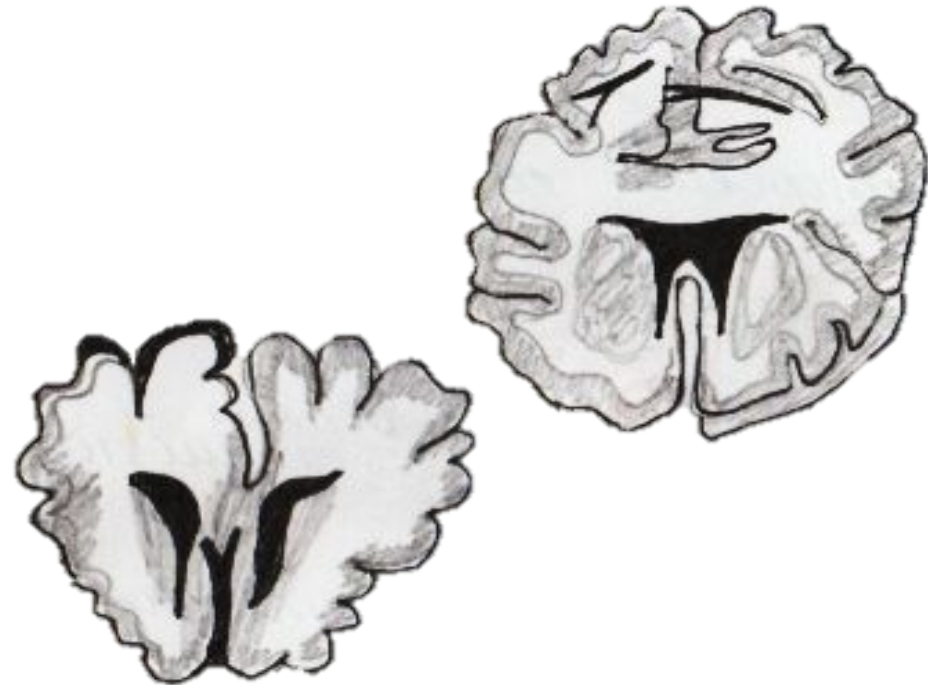
Поджелудочная железа

Надпочечники

Половые железы-яичники

Половые железы-яички

Кора головного мозга на поперечном срезе



## Занятие №

### Тема: «Тип Простейшие (Protozoa)»

- Препараты:
- Малярийный плазмодий
  - Токсоплазма
  - Лямблия
  - Дизентерийная амеба

## Общая характеристика типа Простейшие (Protozoa)

- Одноклеточное строение организмов
- Плазма составлена наружным и внутренним слоями (экто- и эндоплазма)
- Органоиды: ядро, вакуоли, органоиды движения (жгутики реснички, псевдоподии)
- Размножение – бесполое (разные формы митоза), но также характерен и половой процесс (копуляция и конъюгация)
- Жизненный цикл – стадия трофозои и цисты
- Болезни, вызываемые простейшими называются *протозойными*
- По органеллам движения тип делится на классы:
  1. Саркодовые (Sarcodina) – псевдоподии
  2. Жгутиковые (Flagellata) – жгутики
  3. Инфузории (Infusoria) – реснички
  4. Споровики (Sporosoa)-органеллы движения отсутствуют

## Задача №1

При обследовании работников пищеблока у двух из них в окрашенных препаратах кала были обнаружены цисты; у повара – крупные (20-30 мкм), восьмиядерные. У официантки – более мелкие (10-12 мкм), четырехядерные. Считают себя здоровыми.

*Вопросы:*

- Русское и латинское название паразита?
- Напишите название болезни, возбудителем которого является один из обнаруженных паразитов?
- Могут ли повар и официант быть источником заражения для окружающих? Объясните.

*Ответ:*

- У повара обнаружили цисты кишечной амёбы – *Entamoeba coli*, у официантки - дизентерийной амёбы – *Entamoeba histolytica*.
- Болезнь **амебиаз**, возбудителем которой является дизентерийная амёба.
- Повар не может быть источником заражения, т.к. кишечная амёба – нормальный симбионт толстой кишки человека; официантка же, переносчик дизентерийной амёбы, является источником заражения, т.к. она может распространять цисты данного паразита, которые выходят из организма с фекалиями.

## Задача №2

В инфекционную больницу поступает больная с подозрением на малярию. Жалуется на приступообразные подъемы температуры с ознобом. Приступы лихорадки повторяются через день. У больной анемия и увеличение печени и селезенки. В мазке капли крови обнаружено по 2-3 кольцеобразных трофозоида  $\frac{1}{4}$  -  $\frac{1}{3}$  размера эритроцита, амебоидные трофозоиты имеют длинные ложноножки.

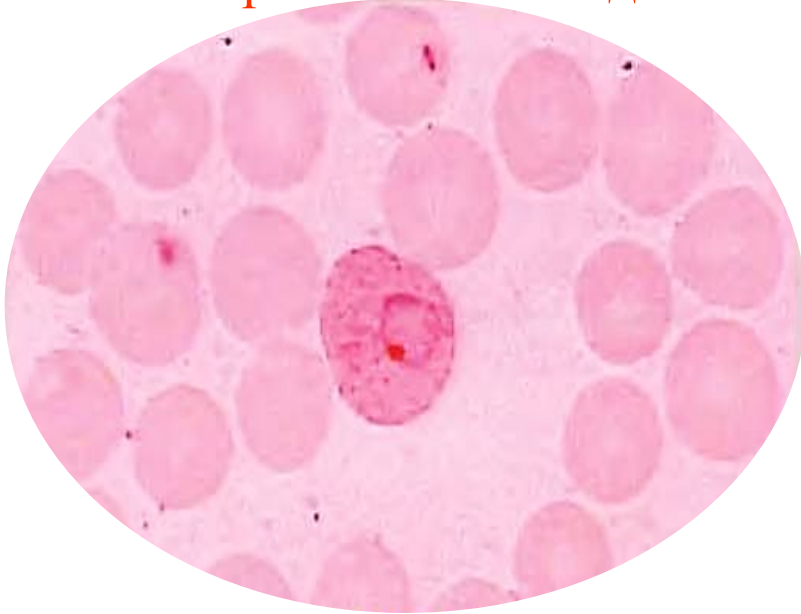
*Вопросы:*

- Русское и латинское название паразита?
- Как называется заболевание, вызванное этими паразитами?
- С каким этапом жизненного цикла этих паразитов связаны приступы лихорадки у больных?

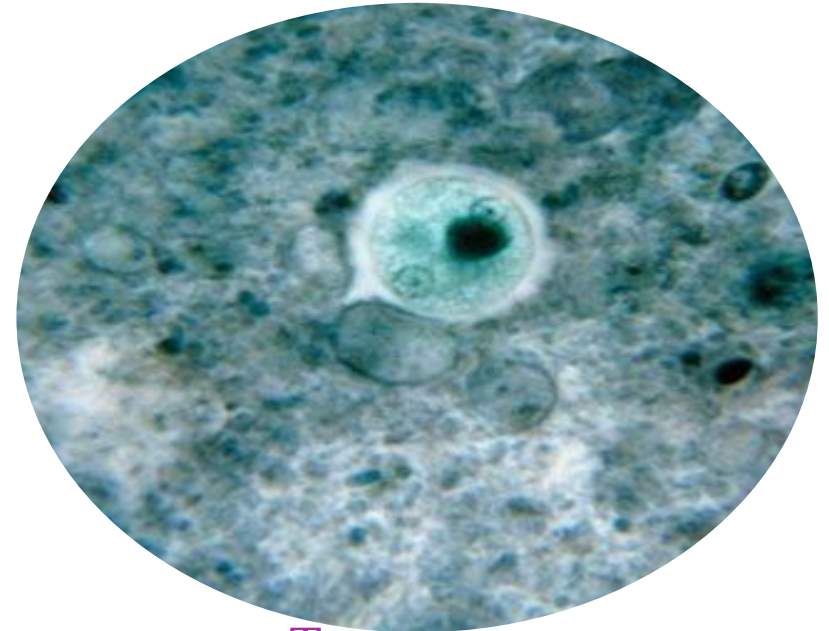
*Ответ:*

- Малярийный плазмодий – *Plasmodium malariae*.
- Малярия.
- Клиника малярии проявляется в тот момент, когда эритроцит разрывается и мерозоиты выходят в плазму крови.

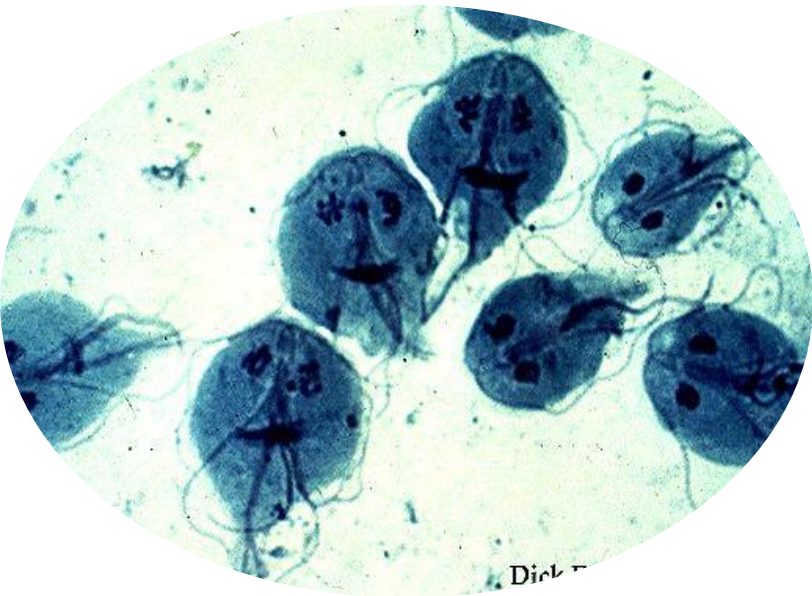
Малярийный плазмодий



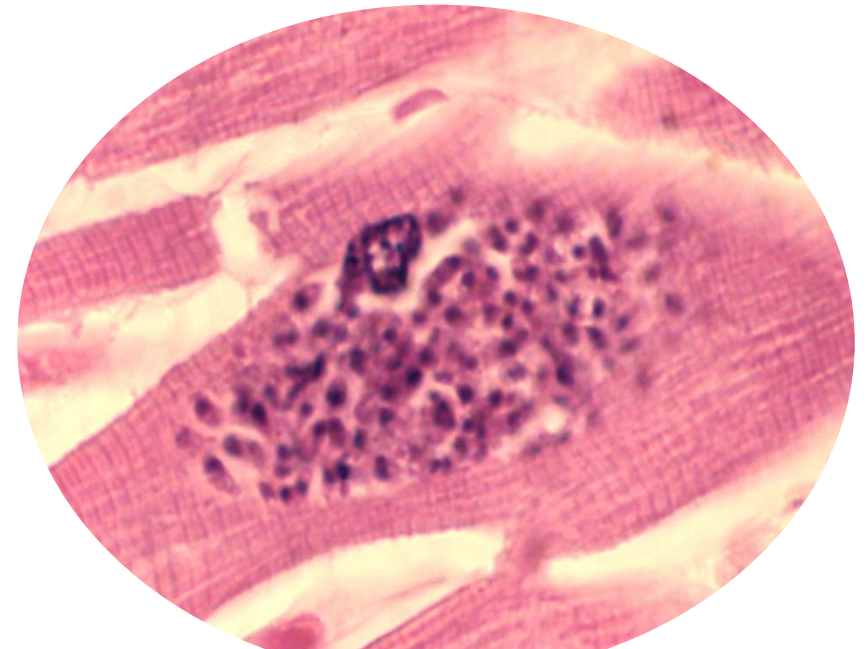
Дизентерийная амеба



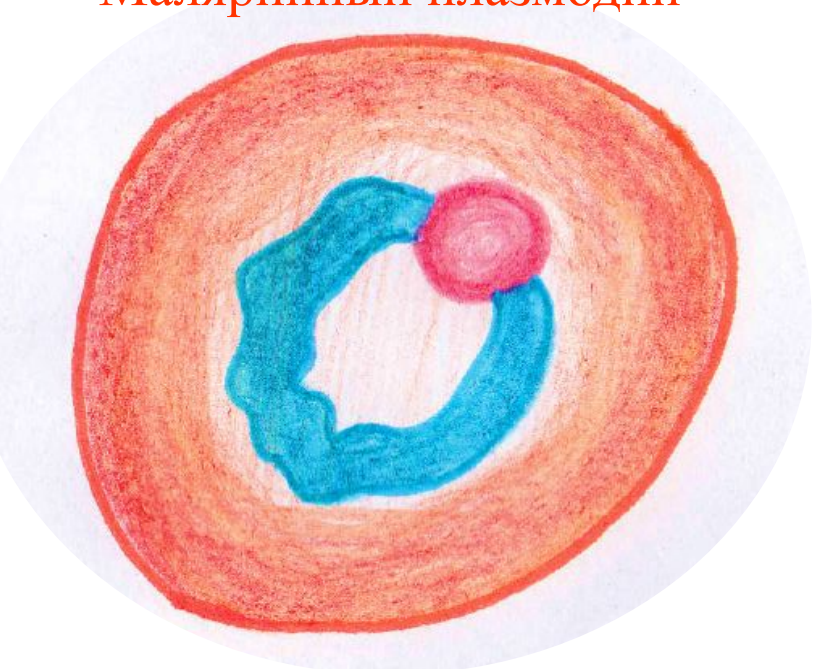
Лямблия



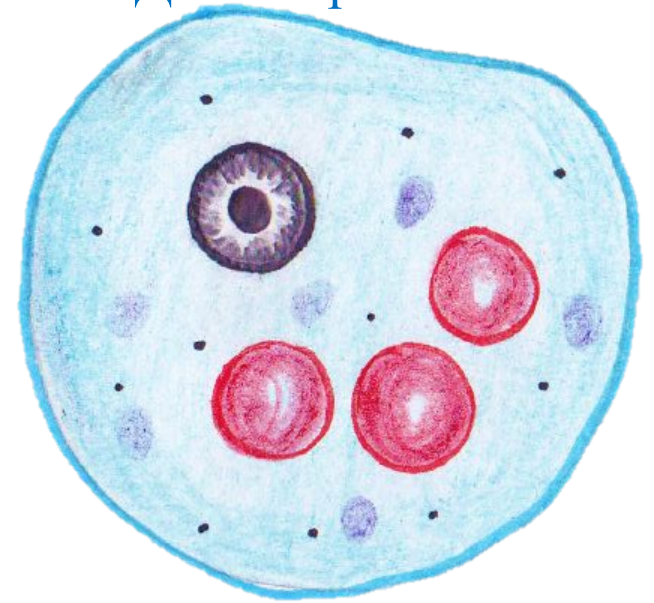
Токсоплазма



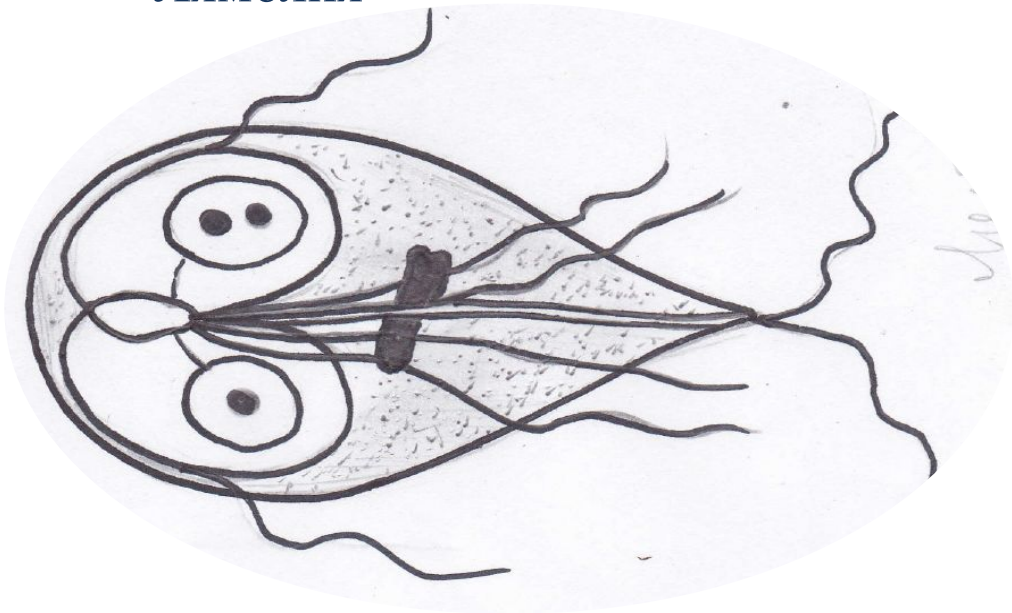
Малярийный плазмодий



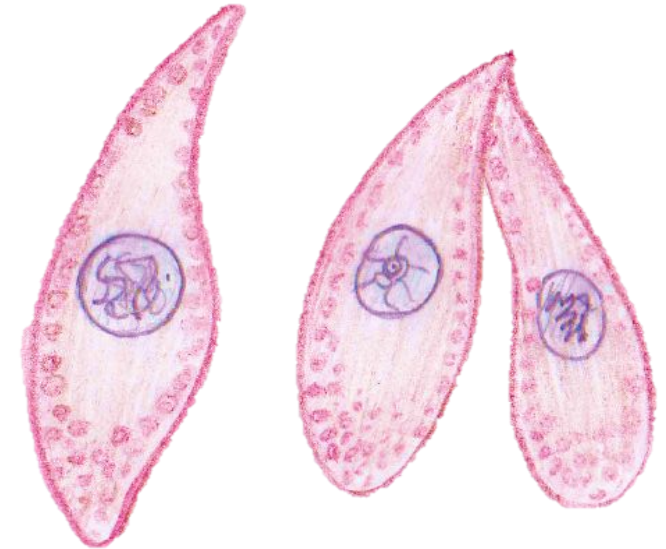
Дизентерийная амеба



Лямблия



Токсоплазма





## Занятие №

Тема: «Тип Plathelminthes-плоские черви. Класс Trematoda - сосальщики»

- Препараты:
- Поперечный срез плоского червя
  - Сибирский сосальщик
  - Поперечный разрез гидры

## Общая характеристика типа Плоские черви (Plathelminthes)

- Тело сплющено в спинно-брюшном направлении, его форма лентовидная или листовидная. Есть кожно-мускульный мешок, внутри которого располагаются внутренние органы, пространство между ними заполнено паренхимой. Полость тела отсутствует
- Пищеварительная система (если имеется) – рот, глотка, пищевод и кишечника, который слепо заканчивается
- Выделительная система – непереваренные остатки пищи выделяются через рот
- Нервная система – нервные узлы на переднем конце тела, от которых кзади отходят продольные нервные тяжи.
- Кровеносная и дыхательная система отсутствуют
- Половая система – гермафродитна и имеет сложное строение

## Задача №1

В лабораторию на анализ доставлены фекалии нескольких больных с кишечным расстройством. У одного в фекалиях обнаружены крупные (130-140 мкм) яйца гельминтов, удлинено-овальные, желтоватого цвета с крупным боковым шипом. При опросе выяснилось, что больной 2 недели назад вернулся из Африки.

*Вопросы:*

- Назовите русское и латинское название гельминта.
- Как называется заболевание?
- Какой способ заражения?
- Возможно ли заражение окружающих при контакте с ним?

*Ответы:*

1. Шистосома - Schistosoma
2. Кишечный шистосомоз
3. Активным путем – внедрение личинок из водоема через кожу в кровеносные сосуды
4. Нет, невозможно.

## Задача №2

При обследовании больных с поражением печени, у одного из них в фекалиях были обнаружены крупные (140x80 мкм) яйца гельминтов, овальные, желтого цвета с однородным зернистым содержимым, на одном полюсе имеется крышечка.

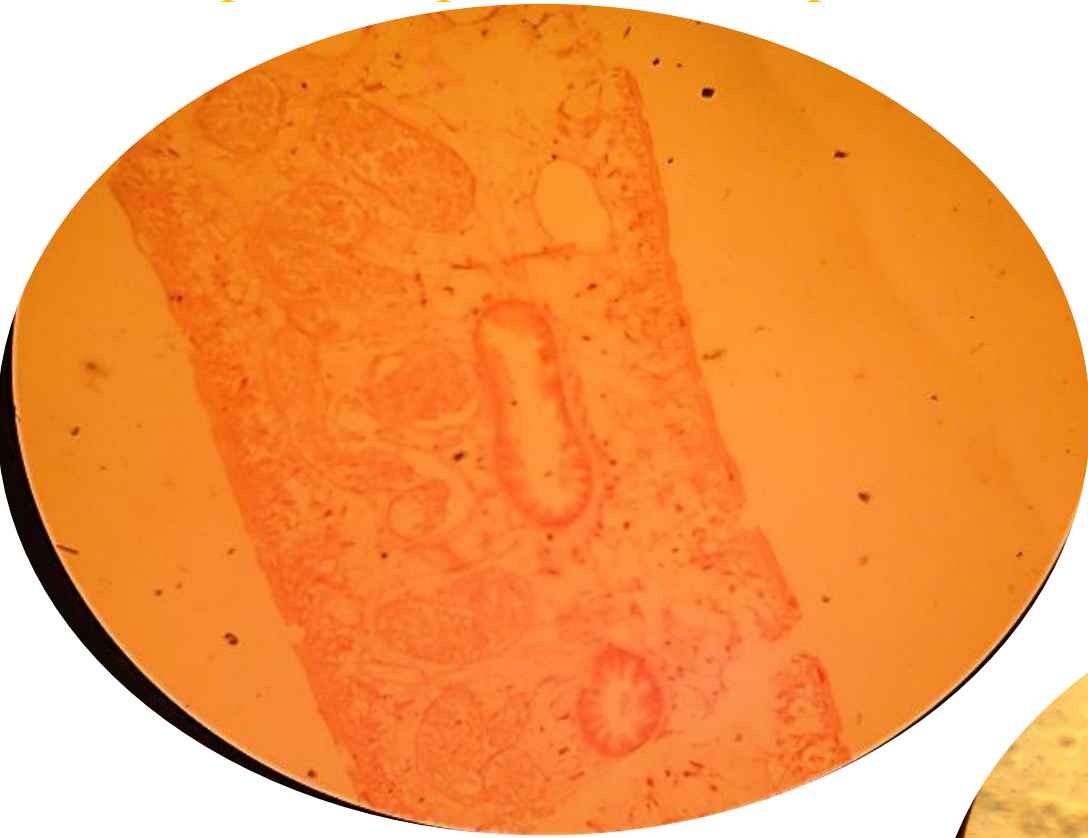
*Вопросы:*

- Яйца какого гельминта были обнаружены? Напишите русское и латинское название гельминта.
- Как называется болезнь, вызванная этим гельминтом?
- Объясните, как мог заразиться данный больной?
- Как можно выяснить, не являются ли данные яйца гельминта транзитными?

*Ответы:*

1. Печеночный сосальщик - Fasciola hepatica
2. Фасциолез
3. Заражение человека происходит при заглатывании адолескариев при питье воды, при купании либо при употреблении в пищу салатных трав (водяной кресс, дикорастущий кок-сагыз, щавель).
4. Транзитные яйца — яйца гельминтов, случайно попавшие в организм с пищей, не способные вызвать заражения и обнаруживающиеся при лабораторных исследованиях.

Поперечный срез плоского червя



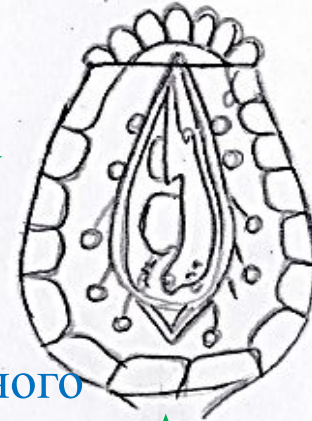
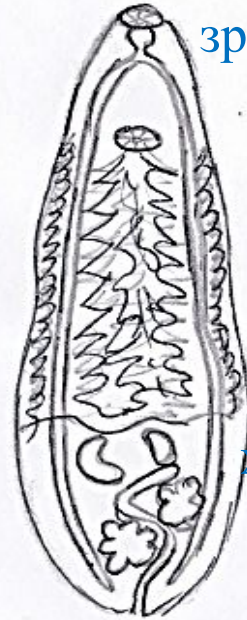
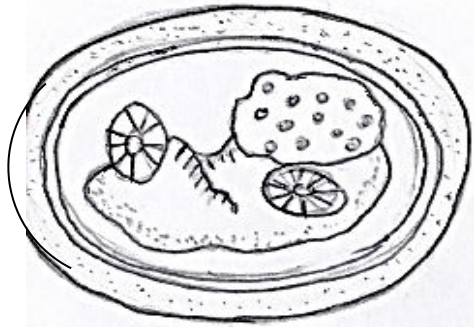
Поперечный разрез гидры



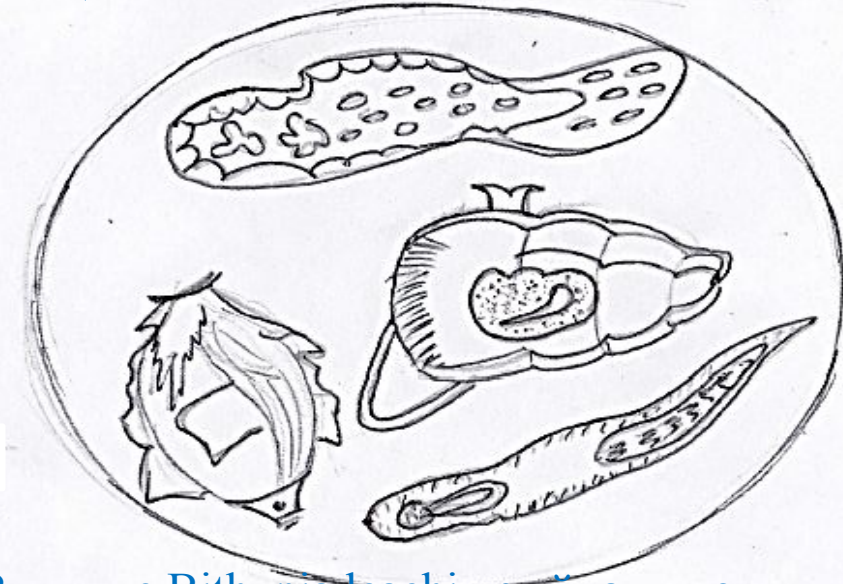# Цикл развития *Opisthorchis felineus*

У человека и плотоядных животных *O. felineus* паразитирует в стадии половой зрелости

Метацеркария



С калом окончательного хозяина выделяются яйца *O. felineus*

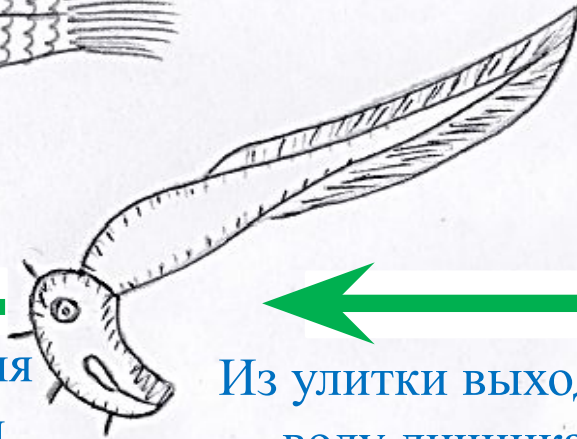
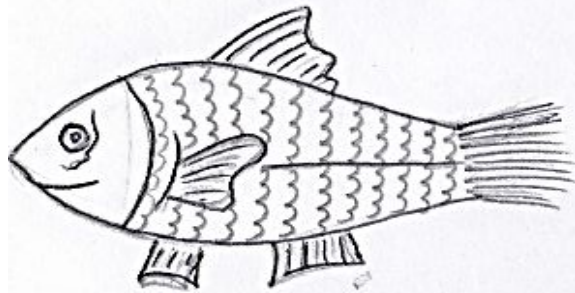


В улитке *Vithynia leachi* из яйца выходит личинка мираидий, развивающаяся в спороцисту

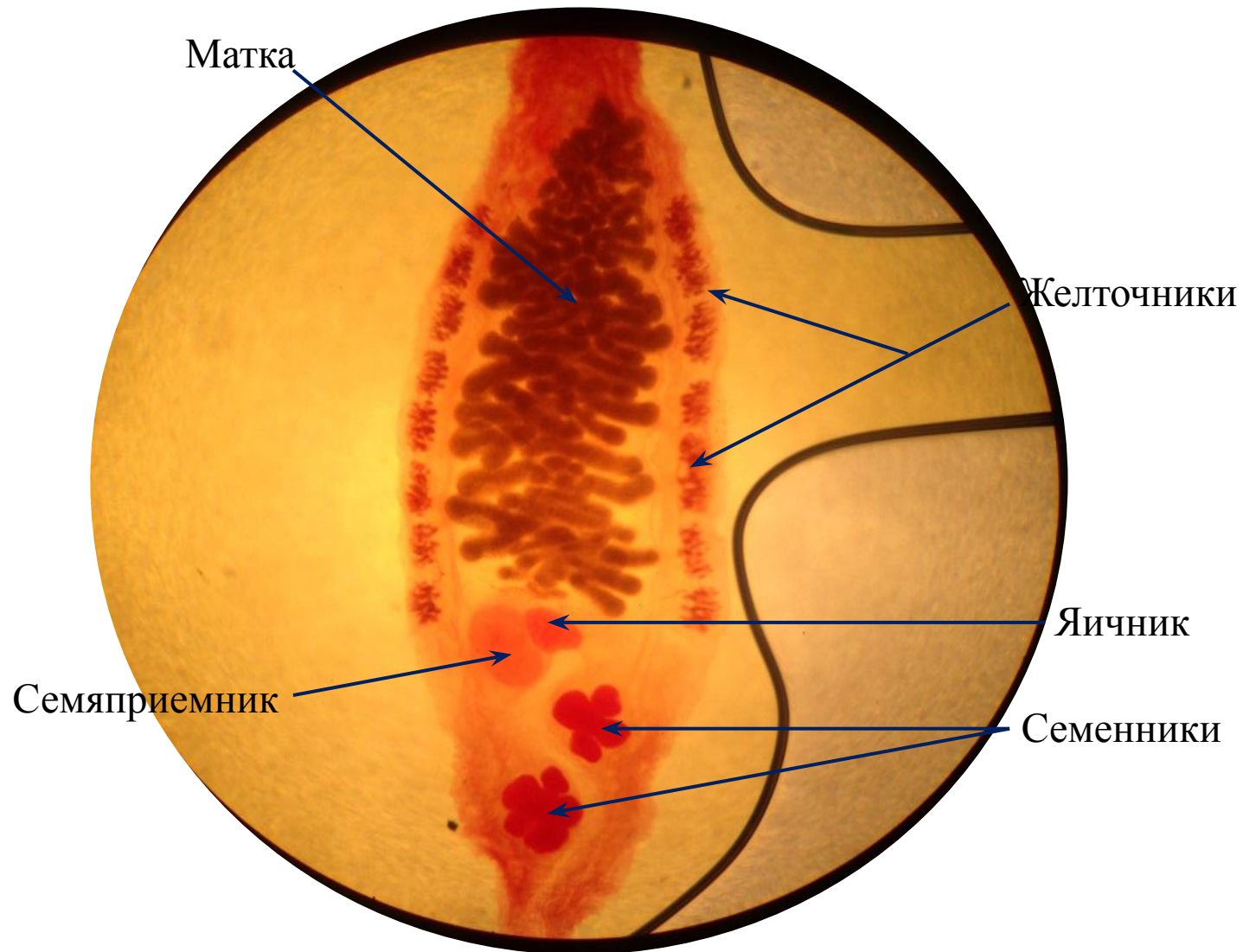
В рыбе церкария теряет хвост и превращается в метацеркарию

Из улитки выходит в воду личинка — церкария

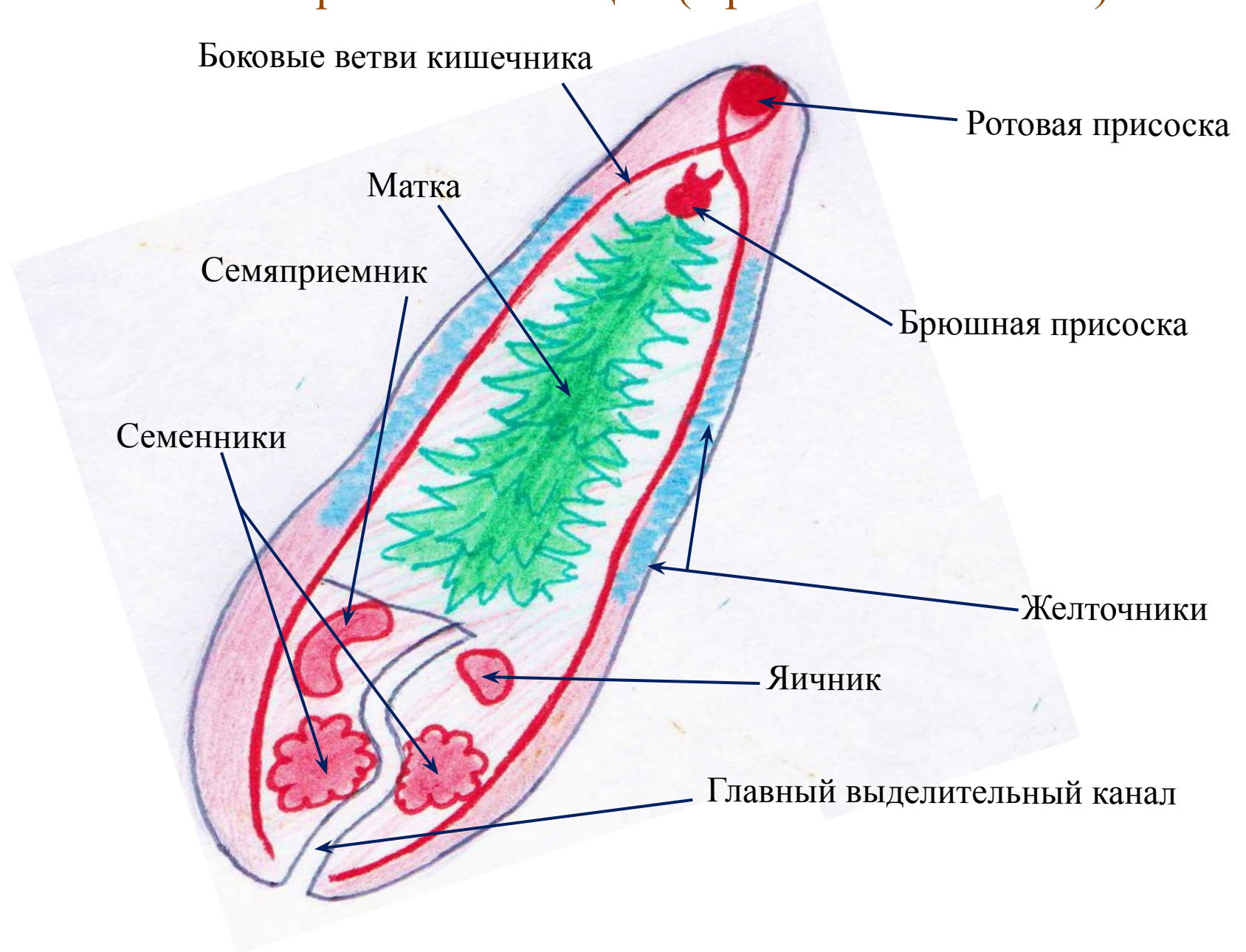Через рыбу заражаются человек и плотоядные животные



# Сибирский сосальщик (*Opisthorchis felinus*)



# Сибирский сосальщик (*Opisthorchis felineus*)



## Занятие №

Тема: «Тип Plathelminthes-плоские черви. Класс Cestoidea-ленточные черви»

- Препараты:
- Инкапсулированная личинка трихинеллы
  - Личинка трихинеллы в момент проникновения в мышцу
  - Поперечный срез дождевого червя
  - *Ascaris lumbricoides*. Поперечный срез

## Общая характеристика класса Ленточные черви Cestoidea

- Тело лентовидное, разделено на многочисленные членики – *проглоттиды*
- Имеется головка – *сколекс*, на которой находятся органы прикрепления (присоски, крючья, ботрии – присасывательные щели)
- Половая система гермафродитная в каждом членике
- Пищеварительная система – специальной нет
- В цикле развития ленточные черви имеют две стадии: половозрелую и личиночную (финна)
- Представителя класса являются возбудителями *цестодозов*
- Все остальное как у других представителей типа Plathelminthes

## Задача №1

Мужчина 35 лет, по профессии охотник, живет в Сибири, нередко питается строганиной. Жалуется на боли в животе, тошноту и выделения по ночам члеников какого-то гельминта. В фекалиях 9 члеников, размер 10 на 15, сбоку половая клоака, матка с 25-30 ответвлений.

*Вопросы:*

- Напишите латинское название паразита. Каким гельминтозом болен мужчина?
- Каким образом могло произойти заражение?
- Где у человека паразитирует данный гельминт?

*Ответы:*

1. Taeniarhynchus saginatus. Тениаринхоз
2. Через сырое или полусырое говяжье мясо, содержащее финны.
3. В кишечнике.

## Задача №2

Молодой врач прибыл по распределению в сельскую больницу. От зоотехника узнал, что в районе происходит массовый падеж скота от эхинококка. Летом скот находится на пастбище.

*Вопросы:*

- Могут ли жители села заразиться эхинококкозом? Объясните.
- Какая стадия эхинококка для человека является инвазионной?
- Какие меры профилактики нужно соблюдать жителям этого района?

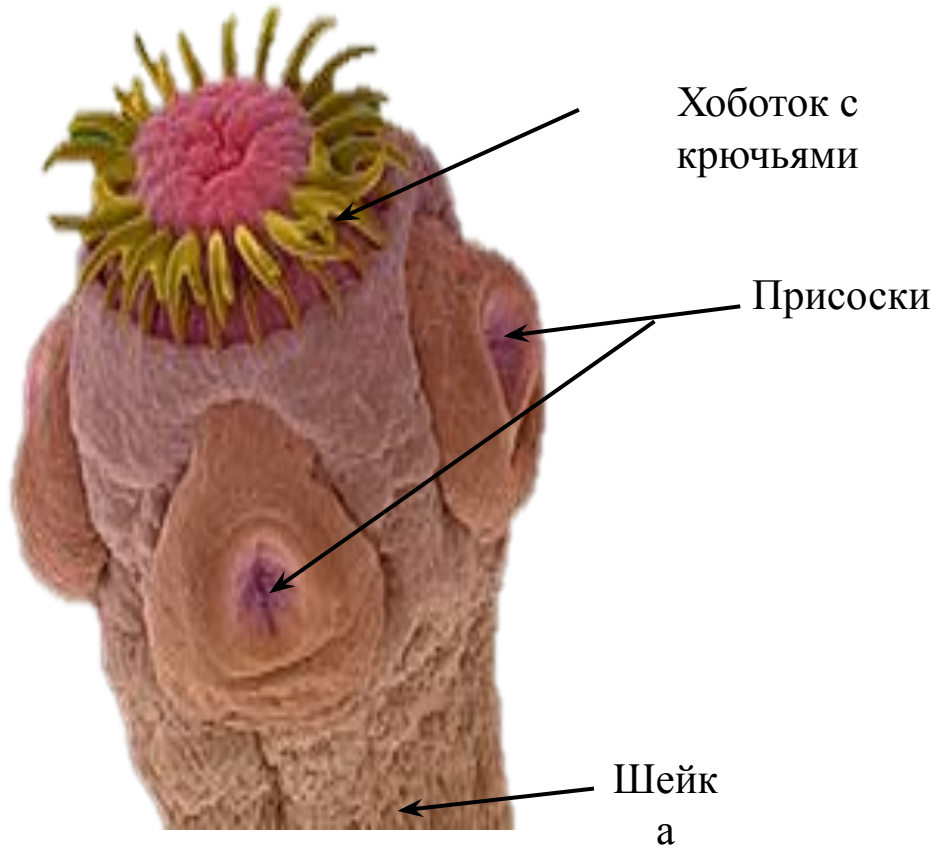*Ответы:*

1. Нет, не могут, так как человек является промежуточным хозяином (тупиковый хозяин).
2. Яйцо
3. Обследование и дегельминтизация собак, недопущение скармливания им органов больных животных.



# Taenia solium

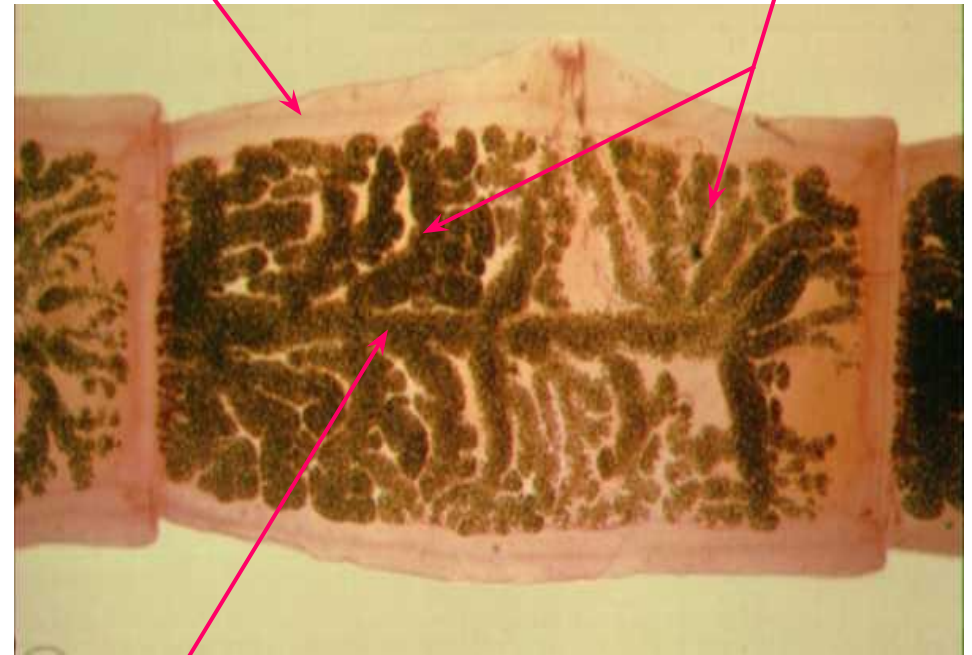## Головка



Канал выделительной системы

Боковые ветви матки

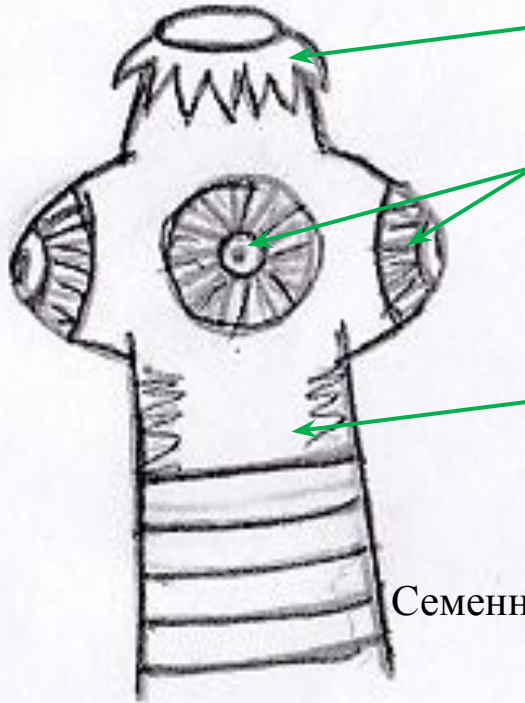
## Зрелый членик



Центральный ствол матки

# Taenia solium

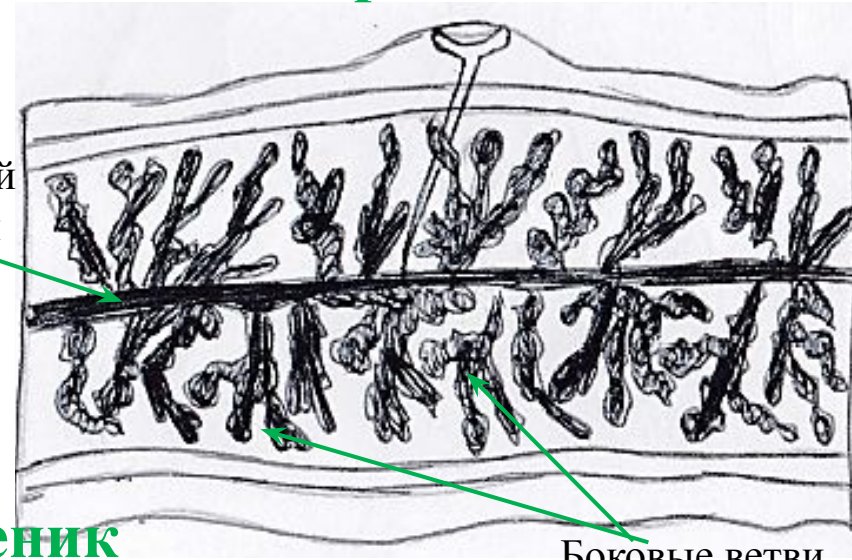
## Головка



Хоботок с  
крючьями  
Присоски

Шейка  
а

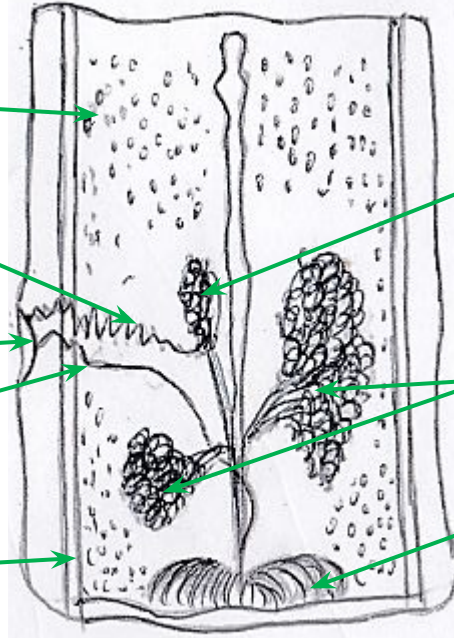
## Зрелый членик



Центральный  
ствол матки

Боковые ветви  
матки (7-12)

## Незрелый членик



Семенник

Семяпровод

Половая клоака

Влагалище

Канал  
выделительной  
системы

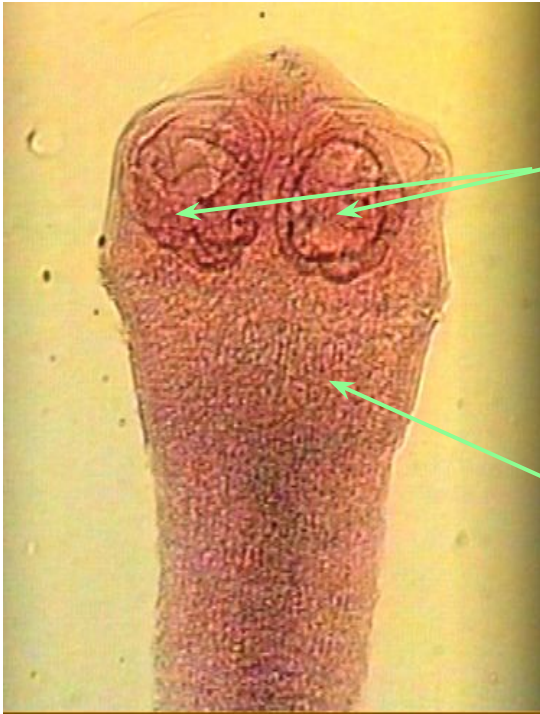
Третья дополнительная  
доля яичника

Яичник

Желточник

# Taeniarrhynchus saginatus

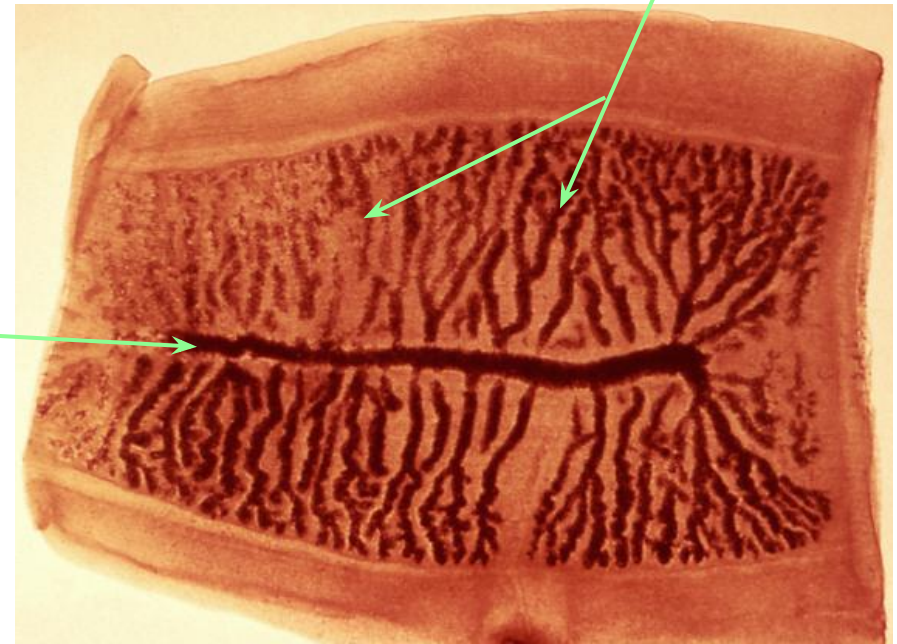## Головка



Присоски

Шейка

## Зрелый членик

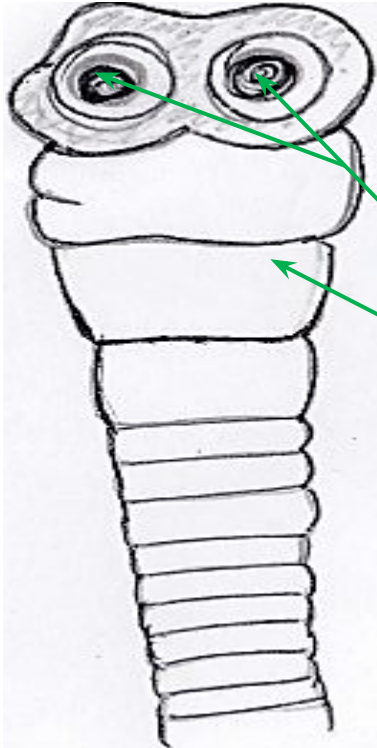


Боковые ветви  
матки

Центральный  
ствол матки

# Taeniarrhynchus saginatus

## Головка



Присоски

Шейка

## Незрелый членик

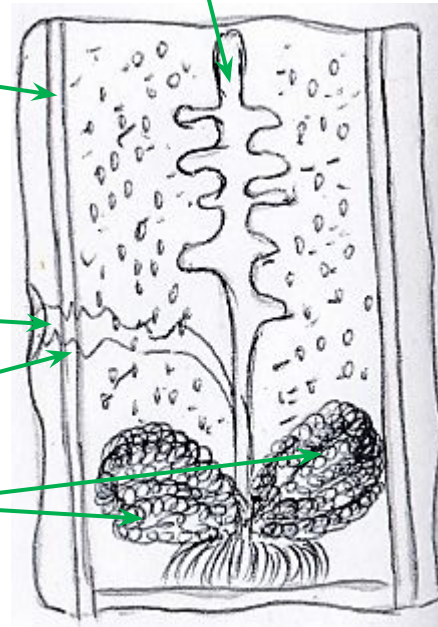
Канал  
выделительной  
системы

Клоака

Влагалище

Яичники

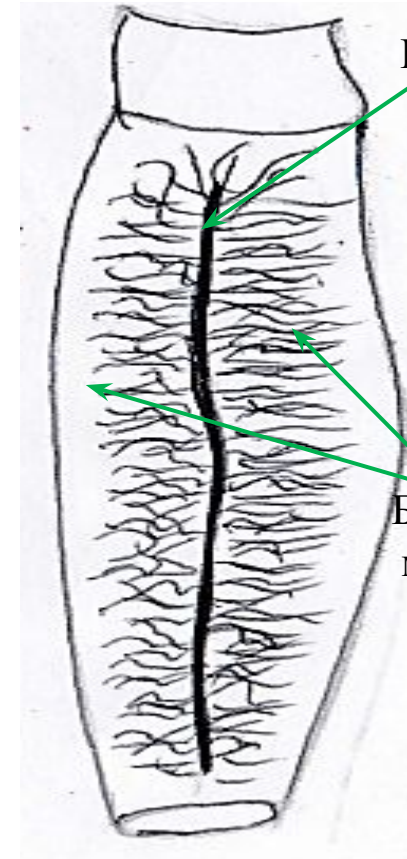
Центральный  
ствол матки



## Зрелый членик

Центральный  
ствол матки

Боковые ветви  
матки (17-34)



## Занятие №

Тема: «Тип Nematelminthes - Круглые черви. Тип Annelides - Кольчатые черви»

### Общая характеристика типа Круглые черви Nematelminthes

- Тело веретенообразной формы, несегментированное, в поперечном разрезе округлое.
- Под кутикулой – бесструктурная гиподерма, образующая совместно с мышцами кожно-мускульный мешок.
- Первичная полость тела – celom.
- Выделительная система – два боковых канала (состоящие из 1-2 клеток).
- Пищеварительная система – рот, глотка, пищевод, средняя и задняя кишка, анус.
- Раздельнополые.
- Нервная система – ганглиозно-стволового типа.
- Кровеносная и дыхательная системы – отсутствуют.

## Задача №1

В семье с интервалом в 1-2 дня заболели мать, отец и дочь. Симптомы болезни у всех были сходны: острое начало, повышенная температура(38-39 °С), отек лица и век у дочери, кроме того, аллергическая сыпь на коже живота и спины. Вызванный участковый врач всем поставил диагноз ОРВИ. Назначенное лечение оказалось неэффективным. Ввиду нарастания тяжести болезни(температура повысилась до 40 С, появилась боль в мышцах:у отца - межреберная, матери - глаз, дочери - языка) все были госпитализированы. При анализе крови обнаружена эозинофилия. При тщательном опросе установлено, что за 10 дней до начала болезни все они были в гостях и ели домашнего изготовления копченую свинину. Эпидемиологи установили, что еще 2 из тех, кто ел ту же свинину, заболели, симптомы болезни сходны.

### Вопросы:

- Какой наиболее вероятный диагноз можно поставить больным?
- Нужно ли исследовать свинину, которую ели все заболевшие? Объясните ожидаемые результаты.
- Какие исследования желательно провести у больных, чтобы поставить окончательный диагноз?

### Ответы:

- Наиболее вероятный диагноз- трихинеллез, вызванный *Trichinella spiralis*.
- Нужно исследовать свинину, которую ели все заболевшие, чтобы узнать точный источник заражения. Ожидаемые результаты: в мясе свинины будут обнаружены инкапсулированные жизнеспособные личинки.
- Чтобы поставить окончательный диагноз, необходимо провести биопсию мышц(дельтовидной и межреберной мышц), для обнаружения инкапсулированных личинок.

## Задача №2

При массовом копрологическом обследовании школьников у 2 в фекалиях обнаружены яйца глистов. У одного школьника они имели овальную форму, желто-коричневый свет, толстую бугристую оболочку, без крышечки. У другого - форма яиц гельминтов лимонообразная, желто-коричневого цвета, с бесцветными, прозрачными пробками на полюсах.

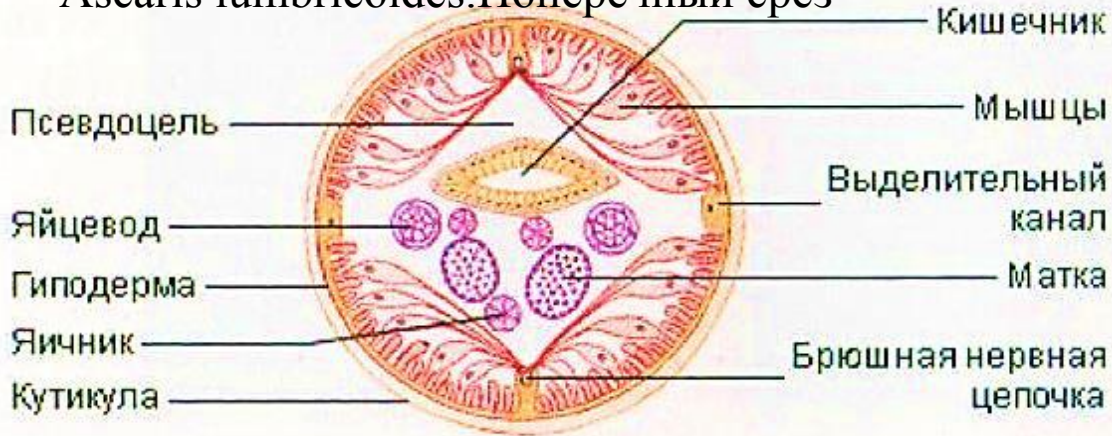
### Вопросы:

- Яйца каких гельминтов обнаружены у школьников? Напишите латинское название этих гельминтов.
- Перечислите основные морфологические признаки данных гельминтов.

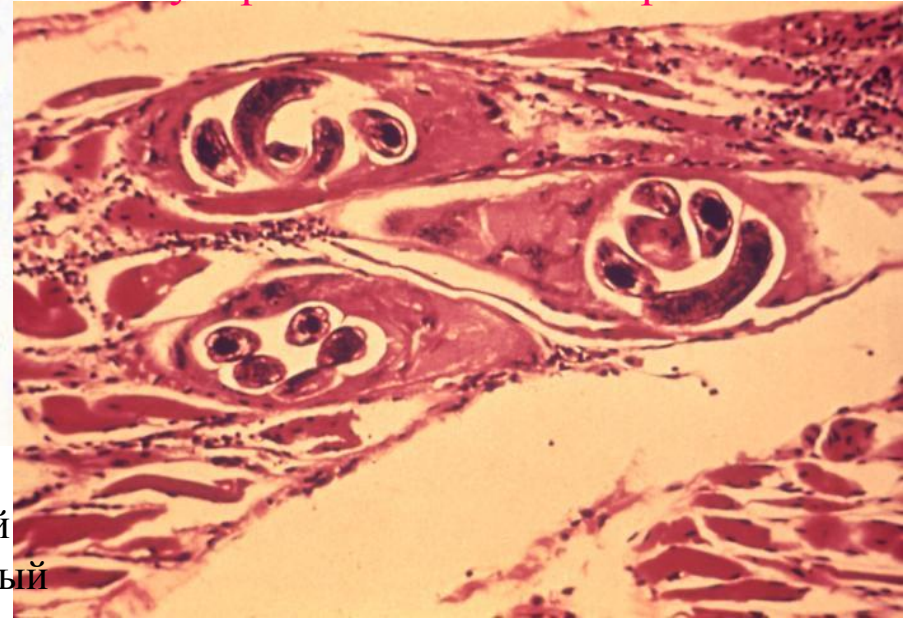
### Ответы:

- У первого школьника обнаружена аскарида, *Ascaris lumbricoides*.
- У второго школьника обнаружен власоглав, *Trichocephalus trichiurus*.
- *Ascaris lumbricoides*. Длина самок 20-40 см, самцов 15-25 см. Тело на концах заострено, покрыто плотной кутикулой. На головном конце 3 крупных губы. Хвостовой конец самца обычно изогнут в виде крючка в брюшную сторону. Личинки неправильной формы, шершавые, жёлто-коричневые.
- *Trichocephalus trichiurus*. Тонкий гельминт длиной 2-5 см. Передний конец тело нитевидно вытянут, имеет длинный пищевод. Задний конец тела утолщен, в нем размещается кишечник и матка у самки. Личинки-форма лимона или бочонка с бесцветными пробками на полюсах. Оболочка гладкая, толстая, многослойная.

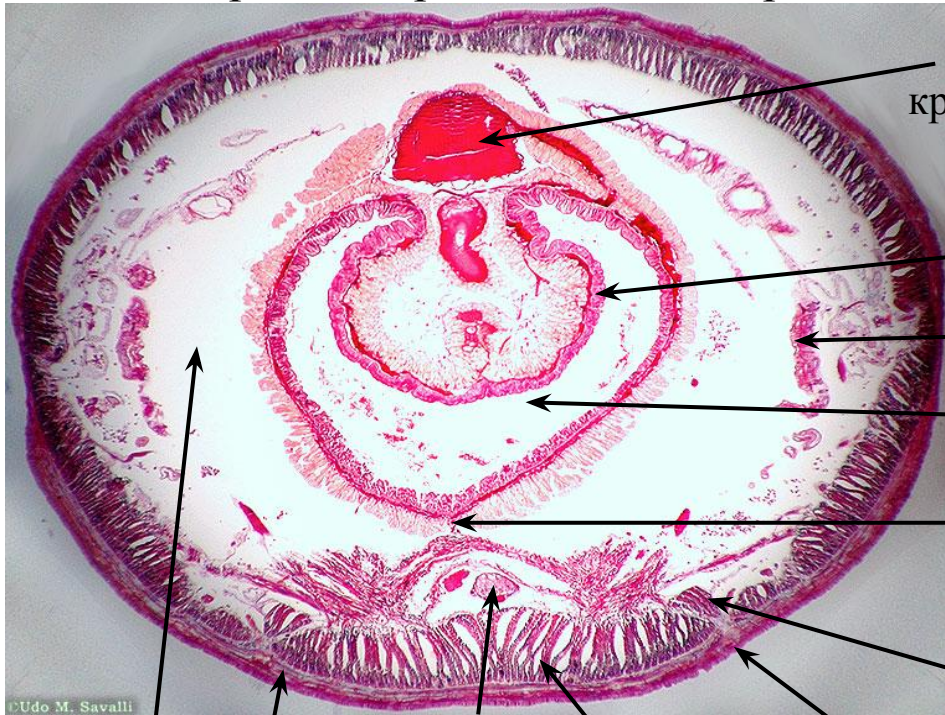
# Ascaris lumbricoides. Поперечный срез



# Инкапсулированная личинка трихинеллы



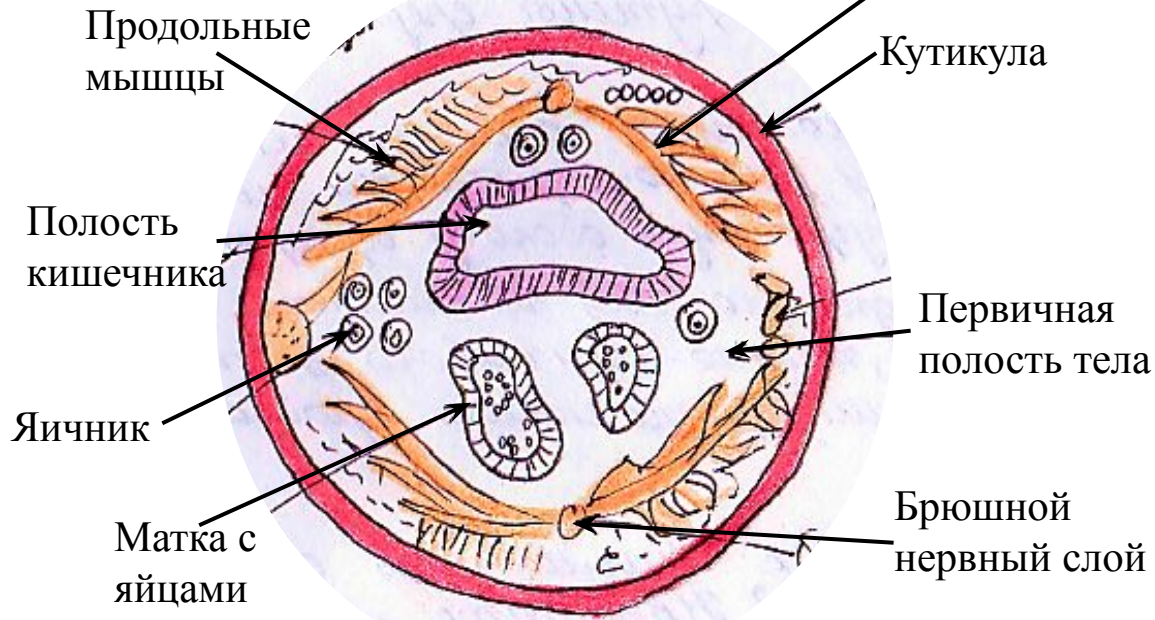
# Поперечный срез дождевого червя



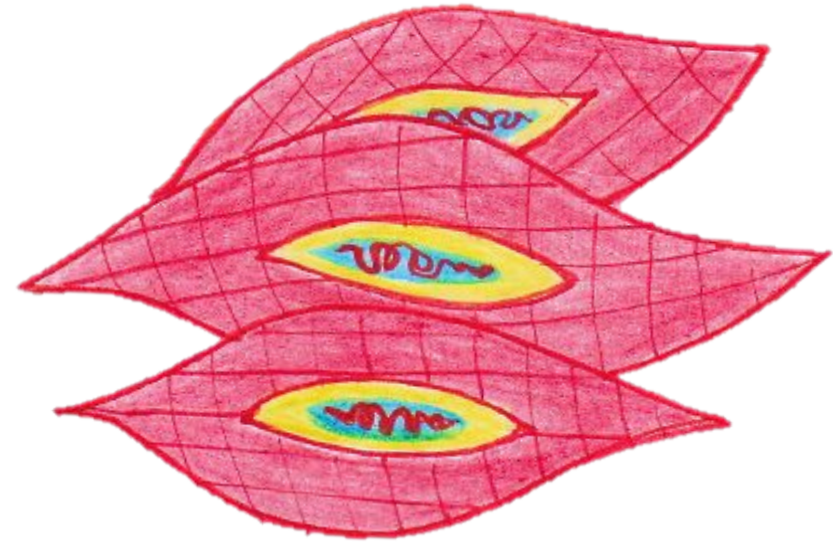
- Спинальный кровеносный сосуд
- Хлорогенные клетки
- Метанефридий
- Просвет кишечника
- Нервная цепочка и невральные сосуды
- Щетинки
- Кутикула
- Продольные мышцы
- Брюшной сосуд

- Целом
- Кольцевые мышцы


# Ascaris lumbricoides. Поперечный срез



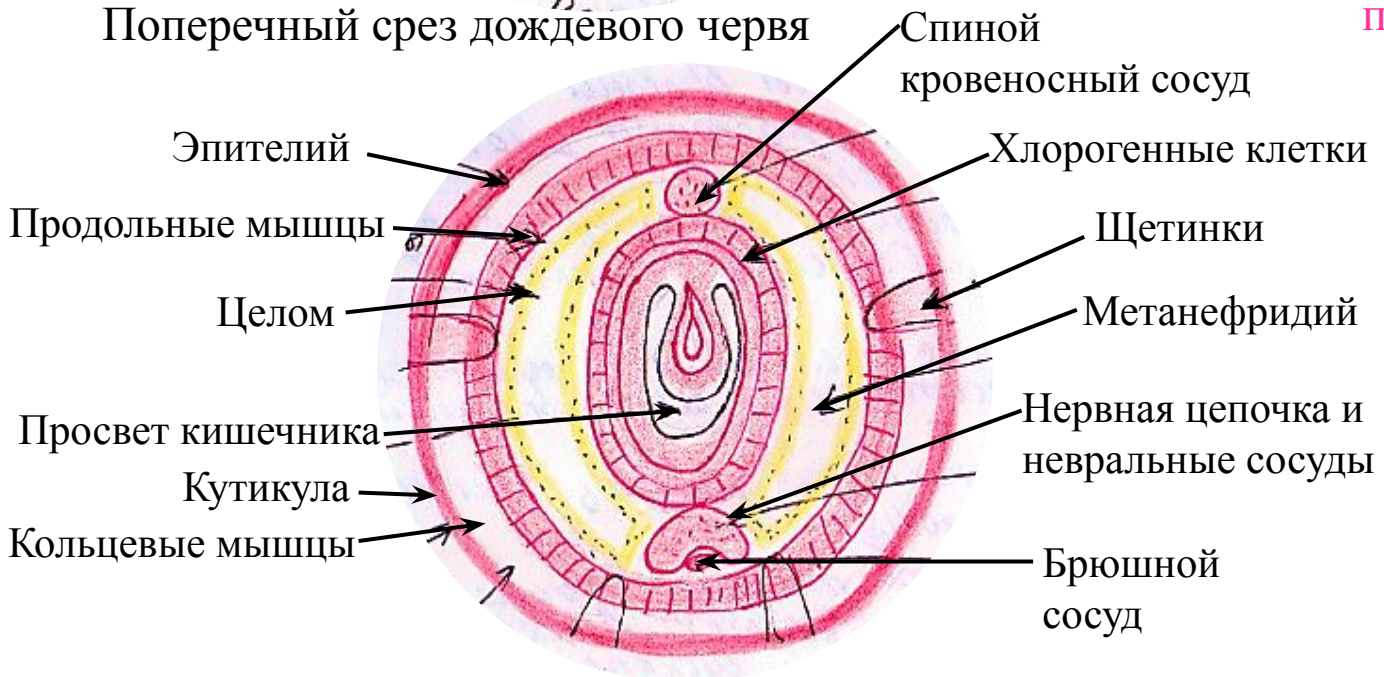
# Инкапсулированная личинка трихинеллы



# Личинка трихинеллы в момент проникновения в мышцу



# Поперечный срез дождевого червя





## Занятие №

Тема: «Тип Arthropoda - членистоногие. Класс Arachnoidea. Отряд Клещи Acari.»

Препараты:

- *Dermacenter silvarum (pictus)*
- *Ixodes persulcatus*

- **Общая характеристика отряда клещей - Acarina:**

Головогрудь и брюшко большинства клещей слиты. У взрослых клещей 4 пары ног. Ротовые части, расположенные на переднем конце, состоят из пары верхних челюстей (хелицеры) и хоботка с шипиками.

- **Общая характеристика рода *Ixodes*:**

Анальная бороздка огибает анус спереди почти всегда и замкнута полукольцом. Глаз нет, у самцов вся брюшная сторона покрыта щитками, оторочка брюшка гладкая. Иксодовые клещи - переносчики клещевого весенне-летнего энцефалита, туляремии, риккетсиоза Северной Азии (клещевой сыпной тиф), геморрагической лихорадки и др.

Представитель: ***Ixodes persucatus***

- **Общая характеристика рода *Dermacenter*:**

Дорзальный щиток с беловатым эмалевым рисунком, основание хоботка прямоугольное, пальпы короткие и широкие, самцы без брюшных щитков, анальная бороздка огибает анус позади. Оторочка брюшная зубчатая.

Представитель: ***Dermacenter pictus***

## Задача №1

В середине мая из таежного поселка в больницу поступила в тяжелом состоянии женщина с диагнозом «энцефалит». Больная - домашняя хозяйка, в течение 3-х лет из поселка не выезжала. За 10-14 дней до заболевания она собирала в тайге прошлогодние кедровые орехи и, вернувшись домой, обнаружила у себя на теле впившихся клещей.

*Вопросы:*

-Каких клещей могла обнаружить у себя больная?

Напишите их латинское название.

-Объясните возможную причину развития у больной энцефалита.

-Перечислите биологические виды, составляющие природный очаг этого заболевания.

*Ответы:*

- Больная могла обнаружить Таежного клеща *Ixodes persulcatus*.
- Причиной развития заболевания у женщины является то, что *Ixodes persulcatus* –переносчик вируса клещевого энцефалита.
- *Ixodes persulcatus*. *Ixodes ricinus*.

## Задача №2

Больная жалуется на сильный зуд в области живота и пальцев рук. При осмотре на коже в этих местах обнаружены темные полосы.

*Вопросы:*

-Какое заболевание можно обнаружить у женщины?

-Чем можно объяснить наличие тонких темных полос?

-Укажите основные морфологические признаки возбудителя заболевания?

-Может ли больная послужить источником заражения окружающих и каким путем?

-Нуждается ли больная в лечении или возможно самоизлечение?

*Ответы:*

- Чесотка, возбудителем которой является чесоточный клещ, *Sarcoptes scabiei*
- Подкожные ходы чесоточных зудней.
- Зудень белого или желтовато-белого цвета, самец до 0,23 мм длины и 0,19 мм ширины, самка до 0,45 мм длины и 0,35 мм ширины; яйцо 0,14 мм. У самца присоски на 1-2 и 4, у самки на 1 и 2 паре ног, на остальных щетинки.
- Да, так как при расчесывании зудень переносится на другие участки тела и других людей.
- Больная нуждается в лечении, так как под кожей зудни откладываются яйца, которые развиваются во взрослые особи.

## *Dermacenter silvarum* (pictus)



Мужская взрослая особь



Женская взрослая особь

## *Ixodes persulcatus*



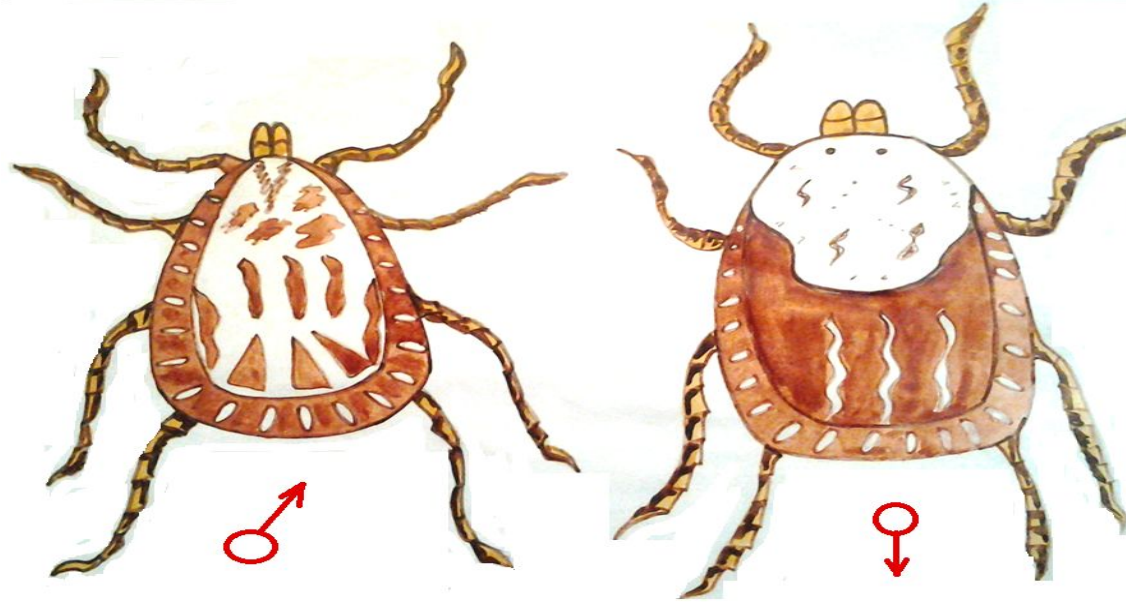
личинка

нимфа

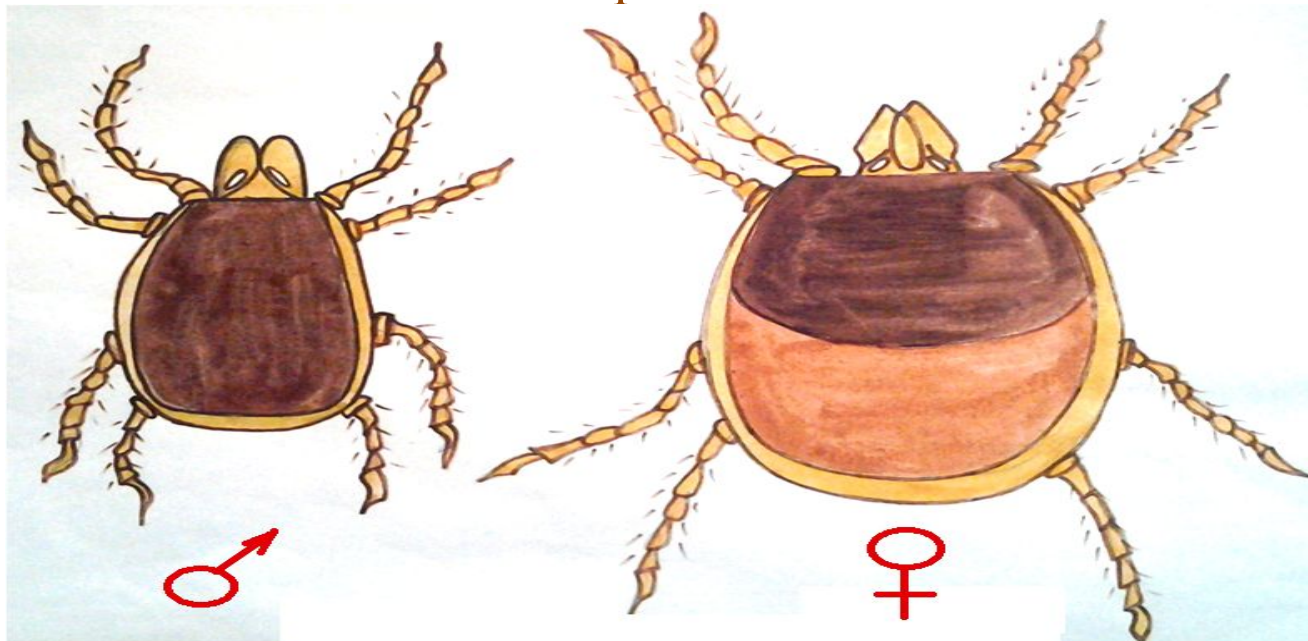
мужская взрослая  
особь

женская взрослая  
особь

*Dermacentor silvarum* (pictus)



*Ixodes persulcatus*



## Занятие №

Тема: «Тип Arthropoda - членистоногие. Класс Насекомые Insecta. Отряд Diptera - двукрылые.»

Препараты:

- Комары рода Anopheles
- Комары рода Culex

- **Общая характеристика отряда Diptera - двукрылые:**

Тело расчленено на грудь, голову и брюшко. Одна пара крыльев сочленена со среднегрудью. Рудименты задних крыльев – в виде жужжалец, крылья могут вовсе отсутствовать. Три пары ног. Усы многочлениковые, длинные(комары, москиты, мокрицы) и малочлениковые, короткие(мухи). Ротовые части колюще-сосущего и лижуще-сосущего вида.

- **Общая характеристика рода Anopheles:**

У самок нижнечелюстные щупики равны по длине хоботку. Щиток средней груди округлый (цельнокрайний). Ноги относительно длинные. Сидят комары, подняв конец брюшка, наклоненное кверху. Некоторые комары этого рода имеют на крыльях темно-бурые пятна. Переносчики возбудителя малярии.

- **Общая характеристика рода Aedes:**

У самок нижнечелюстные щупики в 3-4 раза короче хоботка. Щиток среднегрудки по краю трехдольчатый. Ноги относительно короткие с белыми кольцами и без них. Сидят комары параллельно поверхности, приблизив к ней конец брюшка. Механические переносчики возбудителей японского энцефалита, туляремии и др.

## Задача №1

В апреле в Новосибирске зарегистрированы 2 случая трехдневной малярии. Заболевшим не переливали кровь, не делали инъекций, операций.

*Вопрос:*

-Как могло произойти заражение трехдневной малярией?

-На чем основана лабораторная диагностика малярии?

*Ответ:*

- Заражение трехдневной малярии могло произойти через укус комаров. Которые являются переносчиками малярии, а именно *Anopheles messeae*.
- Лабораторная диагностика малярии основана на обнаружении паразитов в окрашенных препаратах крови.

## Задача №2

В одном из сел Новосибирской области зарегистрировали вспышку кишечной инфекции - дизентерии.

*Вопросы:*

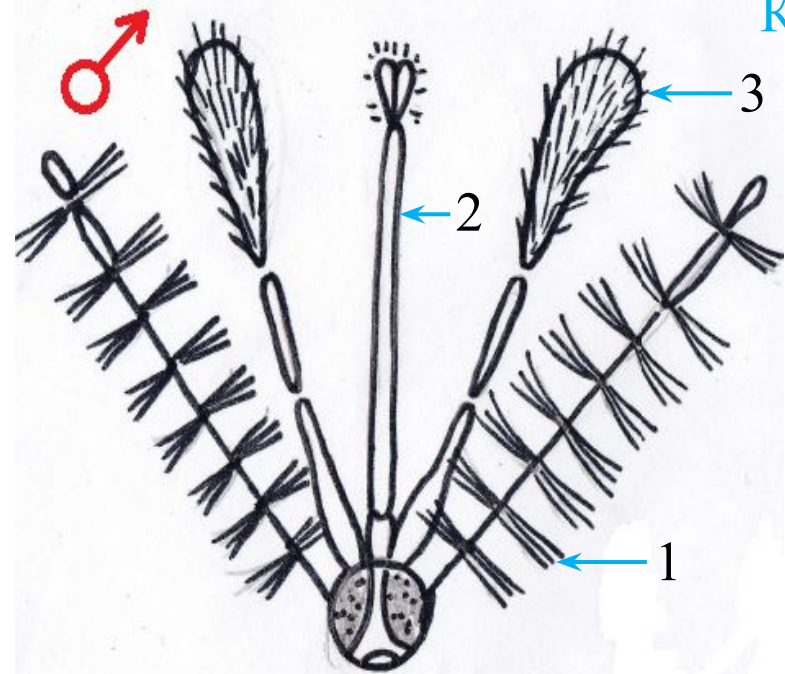
-Какие насекомые могут способствовать распространению возбудителей заболевания?

-Обоснуйте меры борьбы с этими насекомыми( с учетом цикла развития)

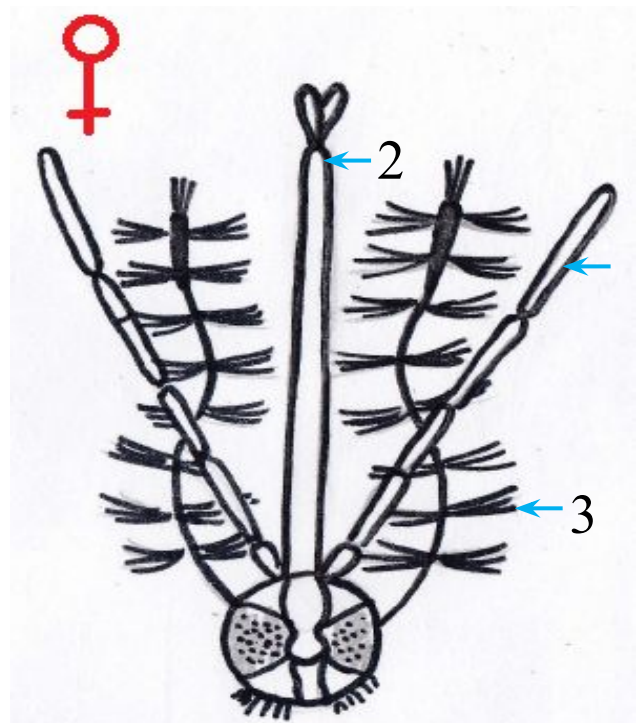
*Ответ:*

- Способствовать распространению возбудителей дизентерии могут мухи, муравьи, тараканы.
- Меры борьбы с данными насекомыми могут быть профилактическими и истребительными. Профилактическая мера заключается в соблюдении условий неблагоприятных для их развития, соблюдении общих санитарно-гигиенических правил. Истребительная мера заключается в использовании специальных химических средств непосредственно для уничтожения насекомых.

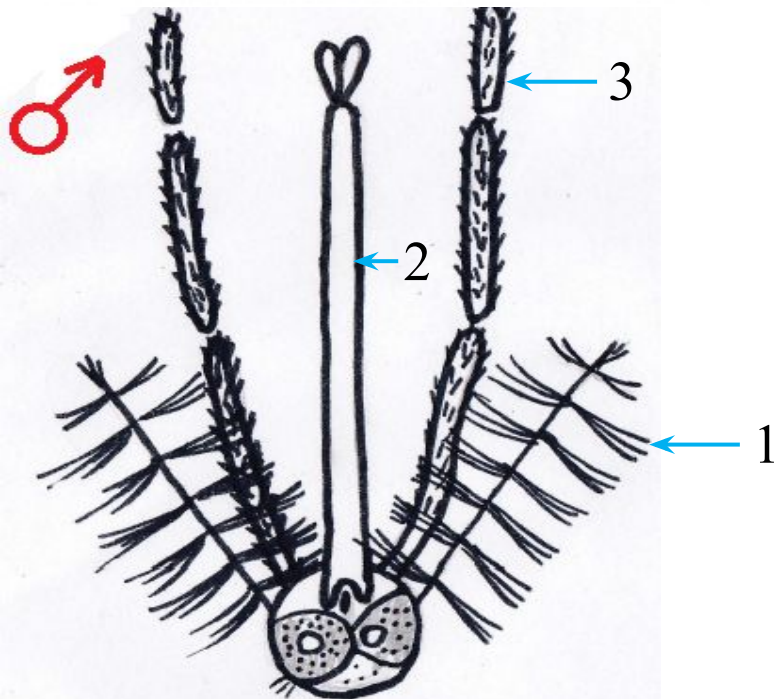
## Комары рода Anopheles



- 1 – сяжки,
- 2 – хоботок,
- 3 - щупики



## Комары рода Culex



- 1 – сяжки,
- 2 – хоботок,
- 3 - щупики

