

ФГАОУ ВПО «Северо-восточный федеральный университет имени М.К.Аммосова»
Медицинский институт
Кафедра пропедевтической и факультетской терапии с эндокринологией и ЛФК

Геномная медицина и стоматология

Выполнили:
студент 4 курса, группы СТО 401/3
Егоров Р.И.
студентка 4, группы СТО 401/3
Данилова Ю.Ю.
Проверила:
к.м.н., доцент
Петрова М.Н.

Якутск 2015

Содержание

● Аномалии размеров и формы зубов:

- 1) Макродентия
- 2) Микродентия
- 3) Зубы слившиеся
- 4) Удвоение
- 5) Тауроденизм (бычий зуб)

● Аномалии количества зубов

- 1) Агенезия зубов:

-Расщелина губы/нёба - эктодермальная дисплазия.

- 2) Избыточное количество зубов:

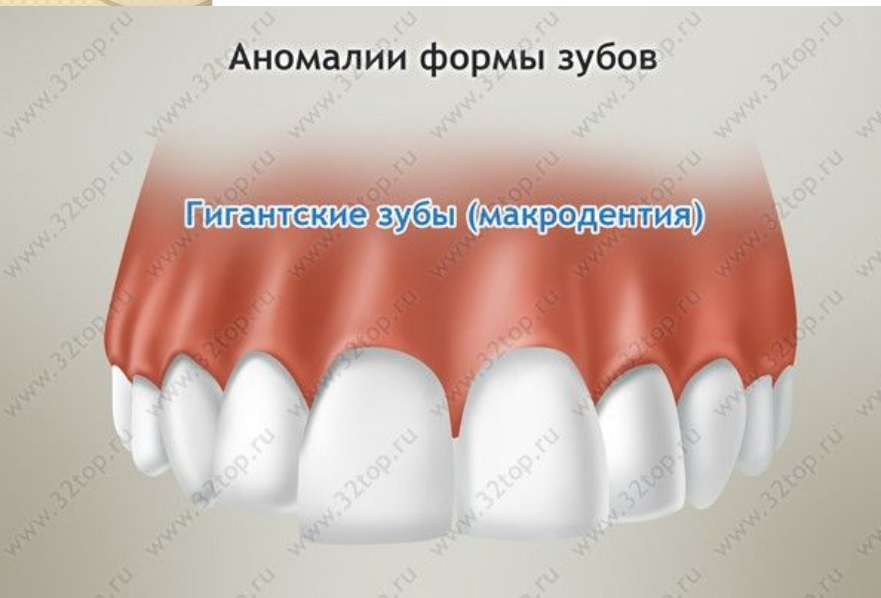-Аутосомно-доминантные заболевания и синдромы с сверхкомплектными зубами

-Х-сцепленные заболевания и синдромы со сверхкомплектными зубами

1) Использованная литература

Аномалии размеров и формы зубов:

Макродентия

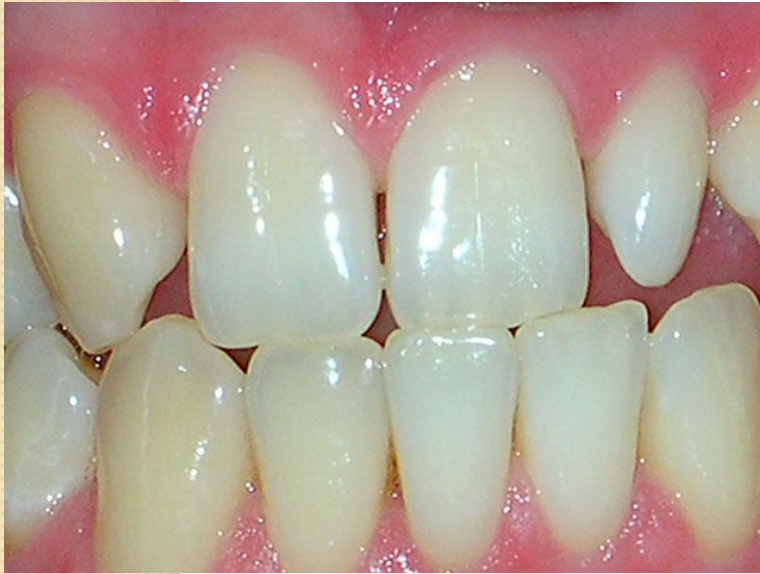

- Макродентия**- это чрезмерно большие размеры одного или нескольких зубов. Макродентию подразделяют на три типа:
- *Генерализованная* (размеры большинства зубов значительно больших размеров по сравнению с нормой);
 - *Относительно генерализованная* (некоторые зубы лишь незначительно превышают нормальные размеры);
 - *Изолированная* (только единственный зуб увеличен по своим размерам).

Микроденция

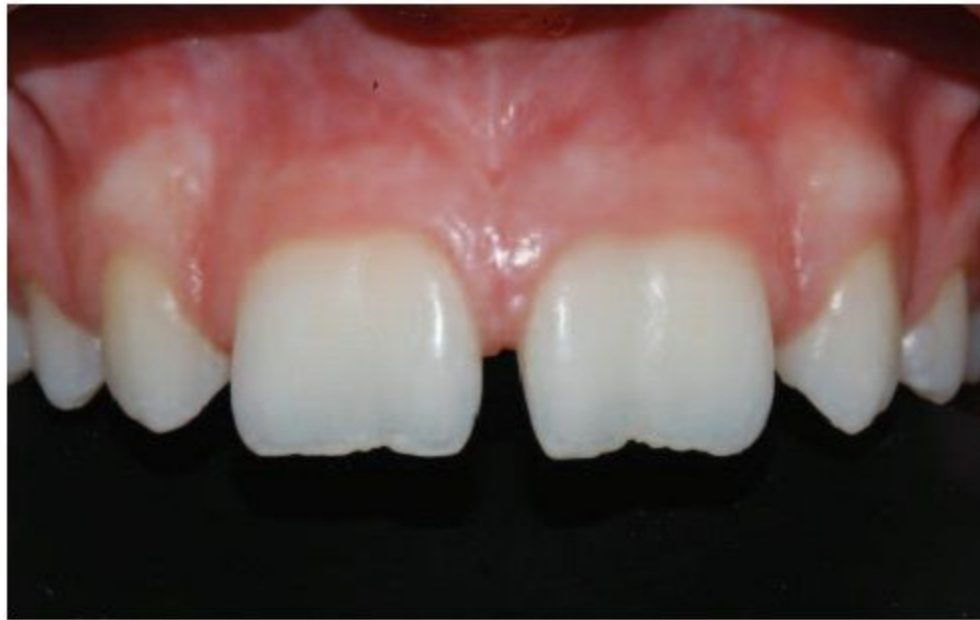Микроденция- это малые размеры коронки зуба по сравнению со средним размером коронок той же группы зубов.

- *Генерализованная микроденция* - все зубы нормально сформированы, но их размер значительно меньше, чем в норме. Генерализованная микроденция встречается как отдельная аномалия развития, так и в составе некоторых наследственных заболеваний и синдромов, например при гипофизарной карликовости .
- *Относительно генерализованная микроденция* - имеются зубы нормального и уменьшенного размера, причем на нижней челюсти зубов уменьшенного размера больше, чем нормальных.
- *Изолированная микроденция* - при изолированной микроденции поражен обычно только один зуб; чаще пораженным зубом являются латеральные резцы и третьи моляры верхней челюсти.



Зубы сливщиеся

Зубы сливщиеся- увеличенный горизонтальный размер коронки зуба, сочетающийся в некоторых случаях с наличием добавочного корня(корней).

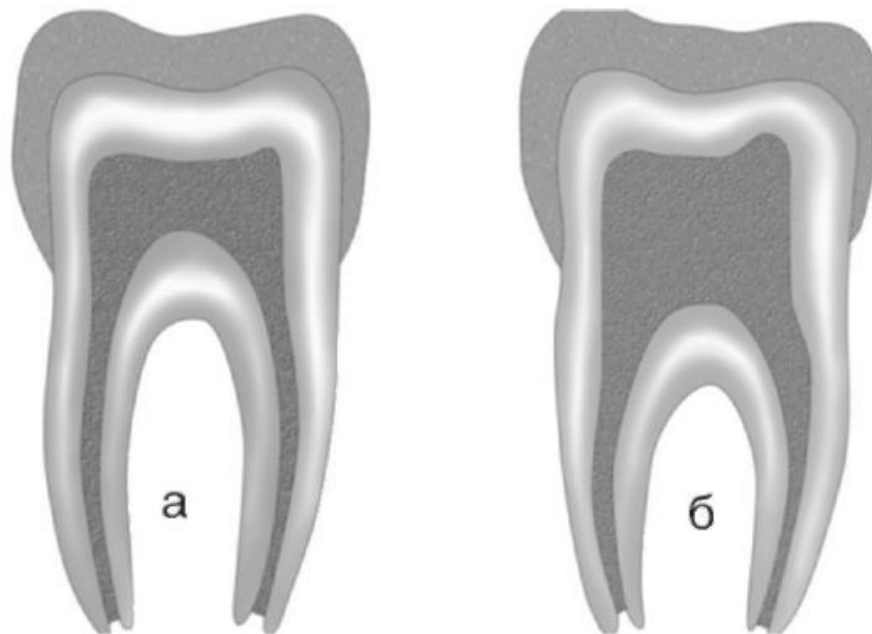


Удвоение

Удвоение- аномалия, обозначаемая как удвоение зуба, наблюдается в том случае, если из одного зубного зачатка формируется как бы два зуба.

Тауроденизм (бычий зуб)

Тауроденизм- это аномалия развития, характеризующаяся большой пульповой камерой. По частоте тауродонтизма наблюдаются межэтнические различия.

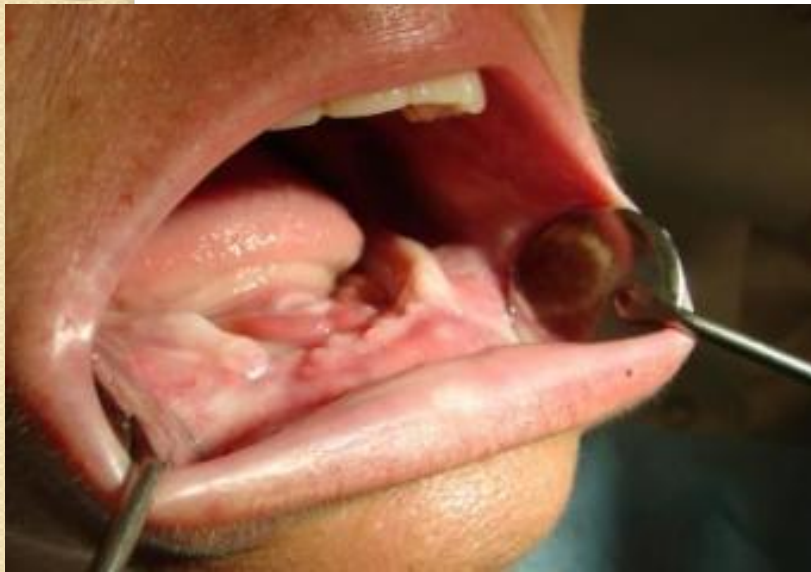

а – обычный зуб

б – бычий зуб

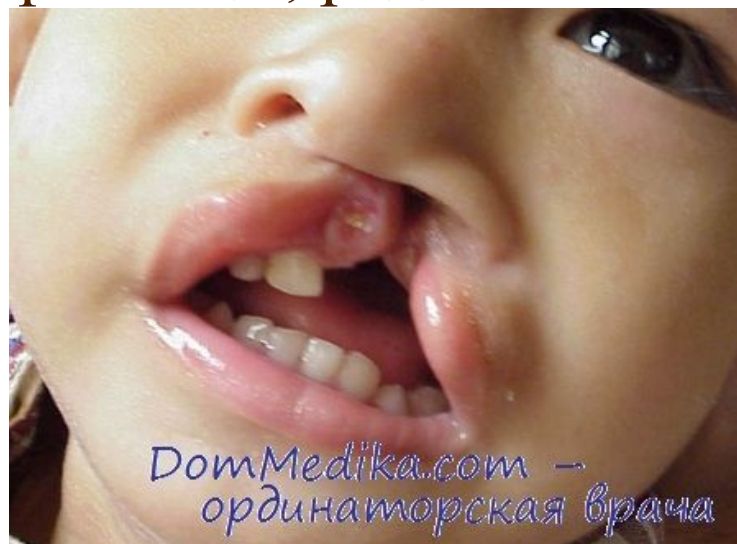Аномалии количества зубов:

Агенезия зубов

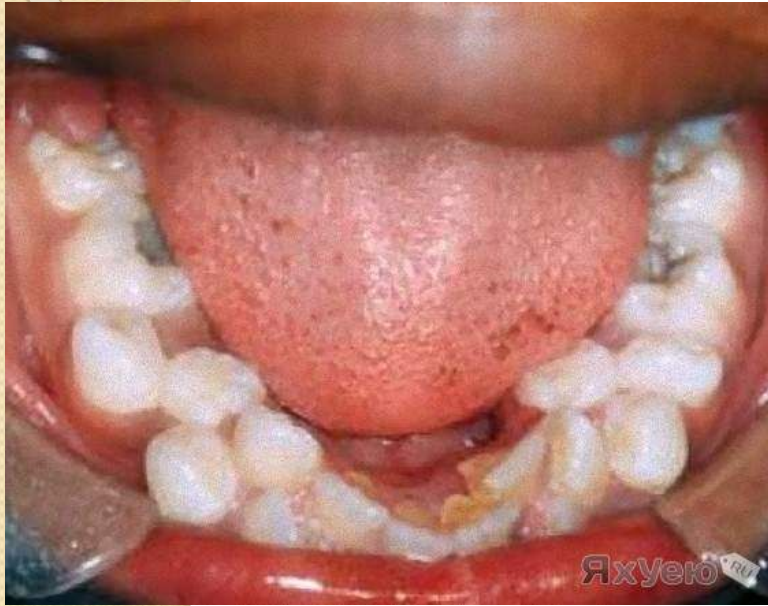

- Агенезия зубов (олигодентия, гиподентия, адентия) - это врожденное отсутствие одного или более молочных или постоянных зубов.

- **Расщелина губы/нёба - эктодермальная дисплазия. Синдром CLPED1, Розелли-Джулинетти синдром.** Аутосомно-рецессивное заболевание. Является аллельным вариантом эктодермальной дисплазии острова Маргариты тип. Для этого синдрома характерными стоматологическими признаками являются: **гиподентия, анодентия, микродентия в сочетании с расщелиной губы/нёба.** Кроме того, отмечается кожная синдактилия на пальцах кистей и стоп, гиперкератоз ладоней и подошв, ониходистрофия, редкие брови, ресницы, редкие волосы на голове.

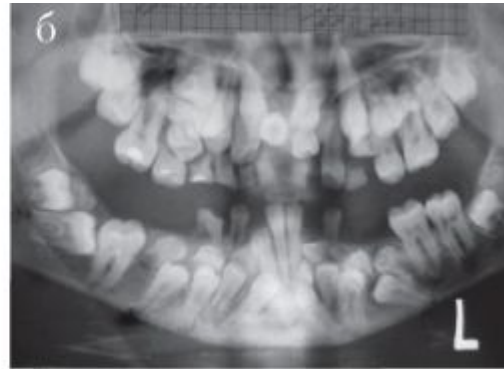
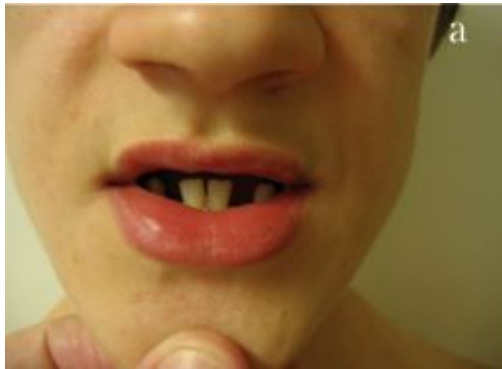
Избыточное количество зубов



- Гипердентия - дополнительные зубы. Гипердентия может быть единичной (изолированной) и множественной. Сверхкомплектные зубы часто имеют неправильную форму. Они могут находиться в зубном ряду, либо располагаться вне его.

- **Клейдокраниальная дисплазия.** Аутосомно-доминантное заболевание. Ген локализован в районе 6p21. Ген заболевания расположен на 6-й хромосоме и кодирует белок CBFA1. Этот белок участвует в процессах формирования скелета, однако его роль в формировании ткани зубов еще недостаточно изучена. Фенотип заболевания формируется у гетерозигот по мутации в гене CBFA1. Гомозиготность по данной мутации летальна. Основными признаками заболевания являются: комплекс множественных аномалий развития, сопровождающихся глухотой, черепно-лицевыми аномалиями, скелетными нарушениями в виде гипо/аплазии ключиц, сколиоза, гипоплазии/аплазии лобного синуса и др. Зубные аномалии: задержка прорезывания молочных и постоянных зубов, сверхкомплектные зубы, гипоплазия эмали



-X-сцепленные заболевания и синдромы со сверхкомплектными зубами

- **Катаракто-дентальный синдром (катаракта, X-сцепленная с зубами Гетчинсона, мезиоденс-катаракта-синдром) - X-сцепленное доминантное заболевание. В качестве ведущих стоматологических признаков синдрома фигурируют вывернутые резцы с узкой, коронкой, сверхкомплектные резцы верхней челюсти, заостренные премоляры и моляры, диастема. Из других аномалий: широкие короткие пальцы рук, умственная отсталость средней степени, аутизм. Обязательно встречаются симптомы поражения глаз: двусторонняя врожденная катаракта, снижение остроты зрения, нистагм, микрофтальмия. У 50% больных отмечается глаукома.**

Использованная литература

- <http://www.studmedlib.ru/cgi-bin/mb4>

Медицинская и клиническая генетика для стоматологов: учебник для вузов / Под ред. О.О. Янушевича., - М. : ГЭОТАР-Медиа, 2009. - 400 с.