

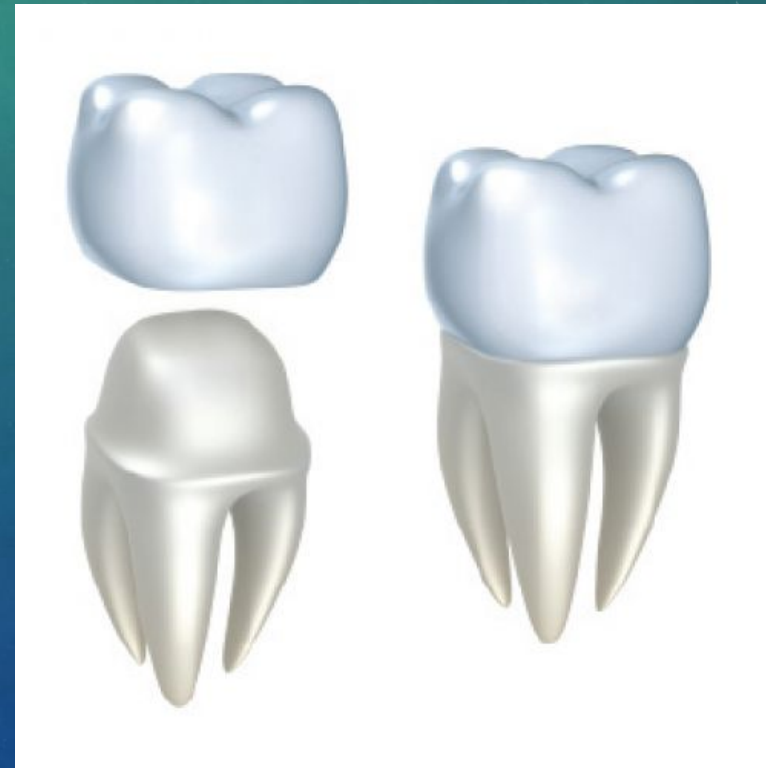ИЗГОТОВЛЕНИЕ КОРОНОК,  
ПОЛУКОРОНОК В  
ОРТОПЕДИЧЕСКОЙ  
СТОМАТОЛОГИИ

ГРАЧЕВА М.Б. 202 СТОМ

# ИСКУССТВЕННАЯ КОРОНКА

- **Искусственная коронка** – это разновидность несъемных протезов из сплавов металлов, фарфора, полимерных, композиционных материалов или их комбинаций, предназначенная для покрытия клинической коронки естественного зуба при протезировании.



# Искусственные коронки

По конструктивным особенностям:

**Полные коронки** –  
покрывающие все  
пять поверхностей  
зуба

Собственно  
полные коронки

Телескопические  
коронки

Культевые  
коронки со  
штифтом

**Частичные коронки** –  
покрывают только  
часть поверхностей  
зуба

Экваторные  
коронки

Полукоронки

Трехчетвертные  
коронки



# Искусственные коронки

## По назначению:

Восстановительные

Опорные

Фиксирующие

Профилактические

Шинирующие

Провизорные

Ортодонтические

## По технологии:

Литые

Штампованные

Керамические

Полимерные

## По материалу:

Металлические

Из благородных металлов

Из неблагородных металлов

Неметаллические

Фарфоровые

Полимерные

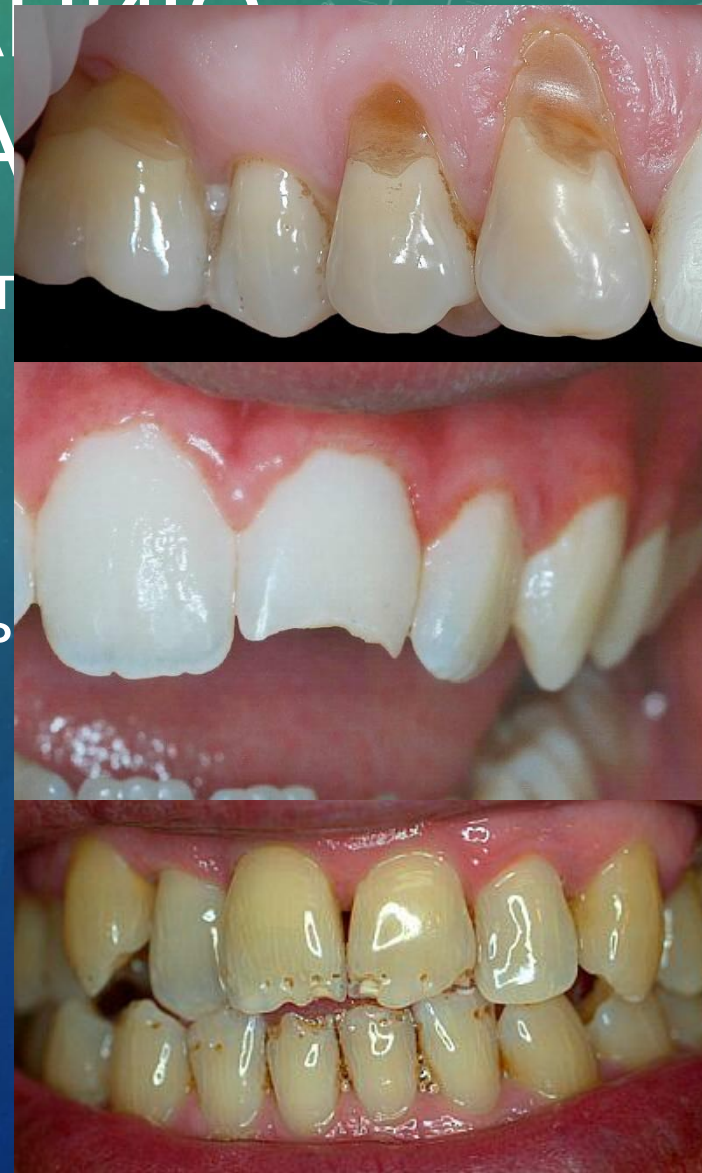Комбинированные

Металло-пластмассовые

Металло-керамические

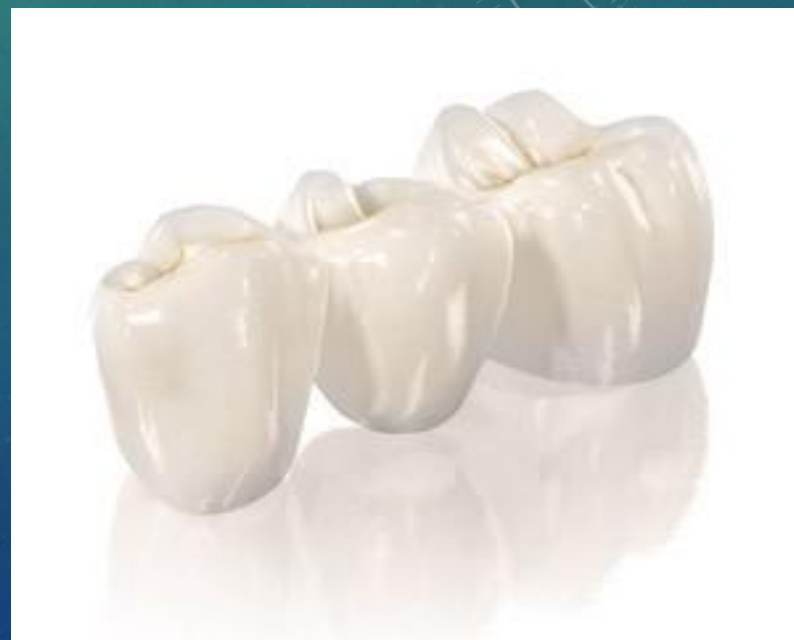# ПОКАЗАНИЯ К ПРОТЕЗИРОВАНИЮ ИСКУССТВЕННЫМИ КОРОНКАМИ

- Обширные дефекты коронок зубов травматического или кариозного происхождения, при невозможности пломбирования и протезирования вкладками и облицовками;
- Повышенная стираемость и клиновидные дефекты;
- Аномалии формы зуба;
- Гипоплазия и аплазия эмали;
- Изменение цвета зубов после депульпирования;
- Улучшение фиксации съемных протезов.



# ТРЕБОВАНИЯ К ИСКУССТВЕННЫМ КОРОНКАМ

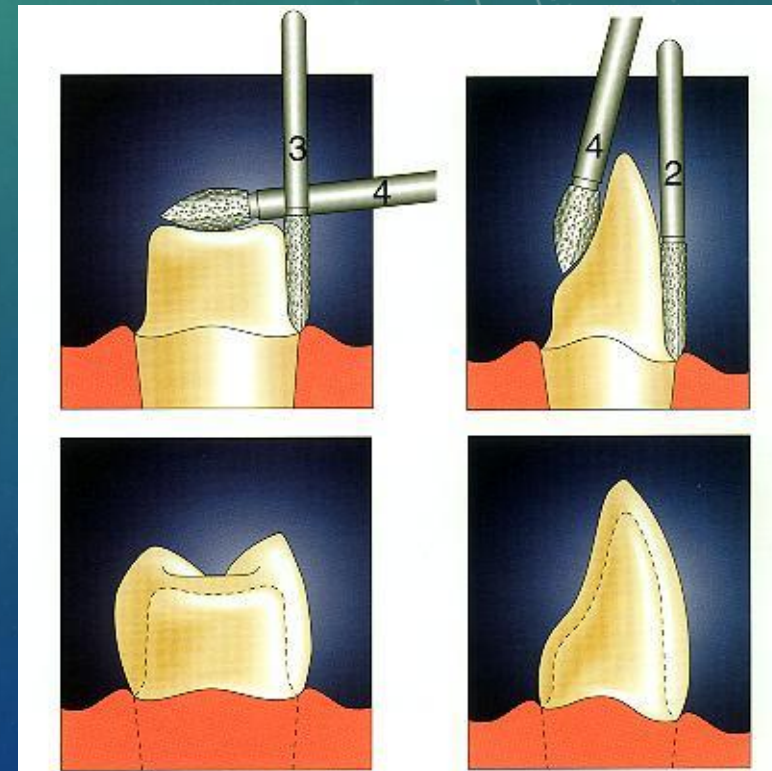
- Искусственная коронка по форме должна соответствовать анатомической форме зуба, на который она изготавливается.
- Коронка должна плотно прилегать к культе зуба, особенно в области шейки.
- Искусственная коронка должна иметь плотный точечно-плоскостной контакт с зубами – антогонистами.
- Искусственная коронка должна восстанавливать межзубные контактные пункты.





# ПРЕПАРИРОВАНИЕ ЗУБОВ ПОД ИСКУССТВЕННУЮ КОРОНКУ

- Препарирование зуба проводится по следующей схеме:
- Сепарация и препарирование контактных поверхностей.
- Одонтопрепарирование окклюзионной поверхности зуба (режущего края).
- Одонтопрепарирование вестибулярной и оральной поверхности.
- Сглаживание краев, углов, переходов одной поверхности в другую.



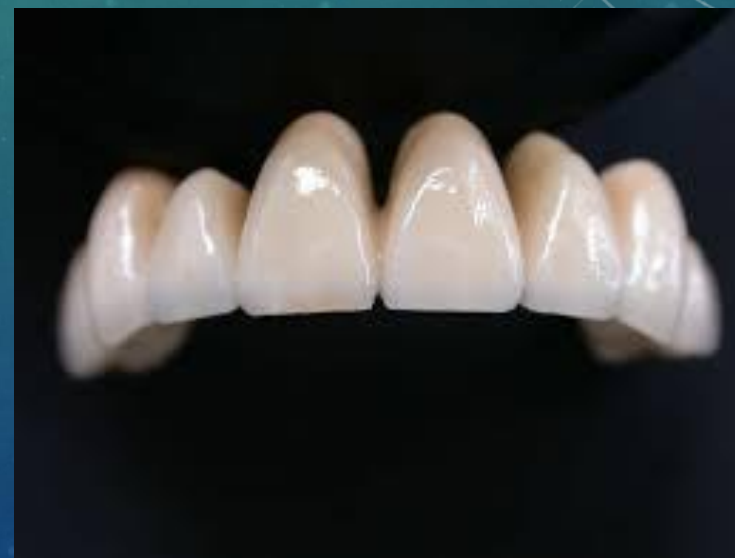# ПРОТЕЗИРОВАНИЕ ФАРФОРОВЫМИ И ПЛАСТМАССОВЫМИ КОРОНКАМИ

Показано:

- При изменении цвета;
- Нарушения форма передних зубах.

Противопоказания:

- Глубокий прикус;
- Глубокое резцовое перекрытие;
- Невысокие клинические коронки.





# ПРЕИМУЩЕСТВО И НЕДОСТАТКИ ФАРФОРОВЫХ КОРОНОК

## Преимущество:

- Максимальное сходство с естественными зубами;
- Эстетические свойства фарфоровых зубов остаются неизменными на протяжении всего срока службы;
- Полная биологическая инертность.

## Недостатки:

- Повышенная хрупкость;
- Относительно высокая абразивность;
- Отсутствие полного прилегания в местах фиксации коронки;
- Не всегда плотное прилегание десны к протезу.

# ПРЕИМУЩЕСТВО И НЕДОСТАТКИ ФАРФОРОВЫХ КОРОНОК

Преимущество:

- Визуальное сходство с цветом естественных зубов;
- Отсутствие блеска

Недостатки:

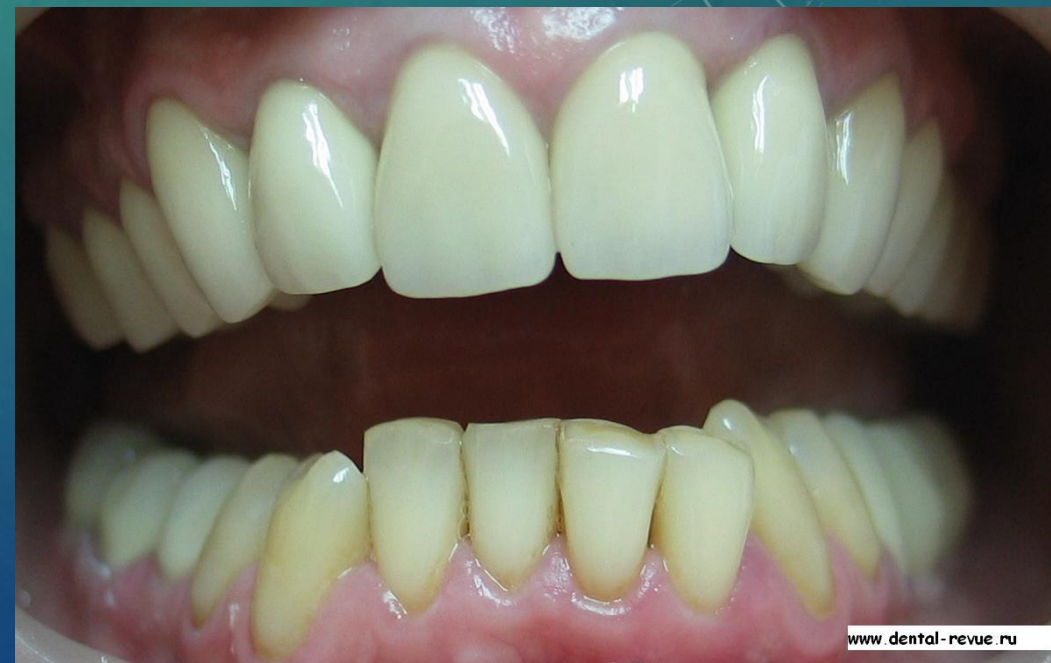- Уступает по прочности металлическим, композитным, металлокерамическим коронкам;
- Быстрая стираемость;
- Со временем, изменение цвета;
- Содержит вещества, способные вызывать аллергические реакции

# ПРОТЕЗИРОВАНИЕ МЕТАЛЛОКЕРАМИЧЕСКИМИ И МЕТАЛЛОПЛАСТМАССОВЫМИ КОРОНКАМИ

Металлокерамические коронки состоят из литого каркаса и керамического облицовочного слоя. В качестве облицовочного слоя используются керамические или пластмассовые массы.

Показание такие же, как и к фарфоровым.

Протезирование заключается в получение разборной модели по двойному оттиску, моделировании и отливке металлического каркаса, нанесение и обжиге фарфоровой массы, проверке окклюзионных взаимоотношений, глазуровании, укреплении коронки цементом.





# ПРЕИМУЩЕСТВА И НЕДОСТАТКИ МЕТАЛЛОКЕРАМИЧЕСКИХ КОРОНОК

## Преимущество:

- Долговечность;
- Прочность;
- Не меняет цвет по прошествии времени;

## Недостатки:

- Жжение в области десен или языка;
- Привкус металла во рту;
- Отек и припухлость в месте соприкосновения с коронкой.

# ПРОТЕЗИРОВАНИЕ ПОЛНЫМИ МЕТАЛЛИЧЕСКИМИ КОРОНКАМИ

## Показания:

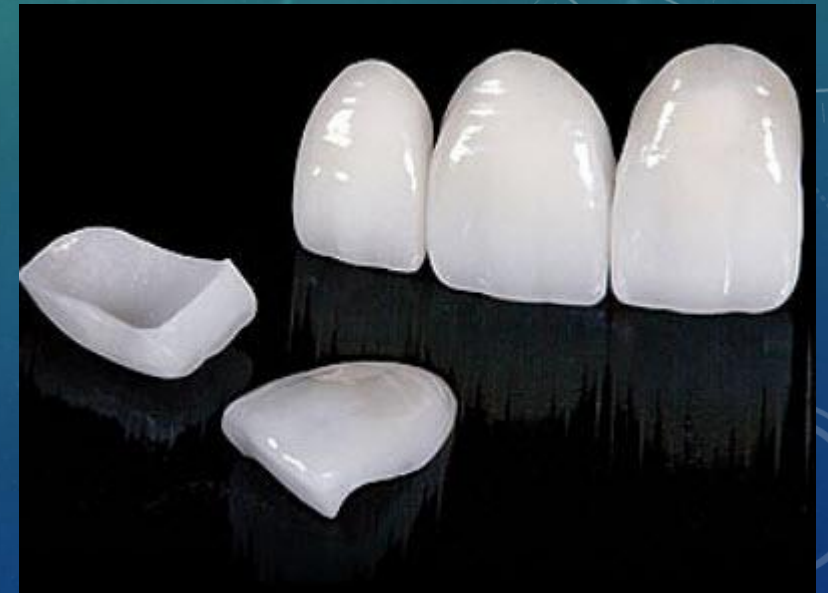- При необходимости восстановления анатомической формы боковых зубов;
- При протезировании мостовидными протезами в качестве опорных элементов в боковых отделах зубных рядов;
- Для профилактики повышенной степени стираемости зубов;
- Для фиксации съемных протезов, челюстно-лицевых и ортодонтических аппаратов.



# ПРОТЕЗИРОВАНИЕ ЗУБОВ ПОЛУКОРОНКАМИ

Для фиксации протезов, шинирование подвижных зубов, профилактики повышенной стираемости могут применяться полукоронки, представляющие собой несъемную конструкцию, покрывающую оральную и контактные поверхности.

Полукоронки применяются на всех передних зубах и премолярах. В последнем случае их называют трехчетвертными. Противопоказанием к их применению является глубокий прикус, низкая коронка зуба и разрушение его контакта поверхностей.





# ЗУБЫ ДЛЯ ИМПЕРАТОРА АЛЕКСАНДР I БЫЛ ОДНИМ ИЗ ПЕРВЫХ РОССИЙСКИХ МОНАРХОВ, УСТАНОВИВШИХ СЕБЕ ЗУБНОЙ ПРОТЕЗ

Высостательный дипломат и триумфатор Отечественной войны 1812 года Александр I еще в молодом возрасте снискал себе всеобщую славу. Его ум и проницательность отмечали не только его соотечественники, но и самые влиятельные люди в Европе.

Александр I был не просто грамотным политиком, но и настоящим педантом и человеком хорошего вкуса. Даже в домашнем кругу он не позволял себе появляться в помятом костюме или растрепанном виде. Несмотря на то, что император уделял большое внимание гигиене, из-за неразвитой стоматологии и генетической предрасположенности его зубы были далеко не в лучшем состоянии. Естественно, такой человек не мог позволить себе появляться в обществе и чувствовать себя уверенно, имея плохие зубы.

Чтобы восстановить улыбку императора, из Франции был вызван знаменитый дантист Джузеппанжело Фонци. Он разработал революционную для тех времен методику крепления искусственных зубов из фарфора посредством платиновых стержней. Это позволяло поставить протез максимально плотно и удобно для пациента. Кроме того, он выглядел очень натурально, что решало еще и вопрос эстетики. Несмотря на то, что такой протез стоил целое состояние, Александр I сполна заплатил знаменитому стоматологу, а он, в свою очередь, подарил монарху новую улыбку.



СПАСИБО ЗА ВНИМАНИЕ!

