



# **Первоначальный опыт использования многосрезовой компьютерной томографии**

**Хоружик С.А., Ваганов Ю.В.  
НИИ онкологии и медицинской радиологии  
им. Н.Н. Александрова**

**Минск, 2 мая 2002**



# **МСКТ**

**= МногоСрезовая  
Компьютерная Томография**

**= Multislice CT**



# Поколения компьютерных томографов

1-е: 1 детектор, линейное и угловое перемещение блока излучатель-детектор

2-е: несколько детекторов (10-100) , линейное и угловое перемещение

3-е: вращательное движение блока излучатель-детекторы

4-е: детекторы неподвижны, 1200 и более детекторов

# Спиральная компьютерная томография



Одновременное  
вращение блока  
излучатель-детекторы  
и движение стола  
пациента



# Многосрезовая компьютерная томография

Впервые представлена на RSNA98 в Чикаго

Сканирование 4 (8, 16, 32) спиралями

4-х спиральный томограф с временем вращения  
0,5 секунды в 8 раз быстрее 1-спирального

Больше деталей за меньшее время



## Почему быстрее – лучше?

Улучшение временной разрешающей способности – быстрое сканирование:

- снижение артефактов от движений пациента и органов (например, кишечника)
- снижается время задержки дыхания
- сканирование грудной клетки на одном вдохе, что исключает возможность пропуска очагов в легких



## Почему быстрее – лучше?

Улучшение пространственной разрешающей способности:

- объемное сканирование – реконструкция тонких срезов из массива данных
- изотропическая визуализация, т. е. одинаковая разрешающая способность во всех направлениях (0,5 мм) – качественные реконструкции
- меньше артефактов усреднения
- повышение диагностической точности



## Почему быстрее – лучше?

Улучшение контрастирования при внутривенном усилении:

- быстрое сканирование – большая скорость введения контрастного вещества (до 5 мл/сек) – больше концентрация – лучшая визуализация сосудов и гиперваскулярных образований
- выделение артериальной и венозной фаз
- при МСКТ расход контрастного вещества меньше, чем при СКТ





## Почему быстрее – лучше?

Уменьшение шума изображений:

- быстрое сканирование – можно увеличить мА – меньше шум
- особенно важно при использовании тонких срезов и у тучных пациентов



## Почему быстрее – лучше?

Эффективное использование рентгеновской трубки:

- при быстром сканировании трубка нагревается меньше – меньше времени охлаждается
- за время жизни трубки производится больше сканов



## Недостатки

Возрастание затрат времени на постобработку, просмотр и интерпретацию изображений

MPR, MIP, SSD, объемные изображения – трудоемкие методики

Увеличение числа изображений – от 100 до 1000 на пациента

Деградация изображений при движениях пациента

Архивация – 1 компакт-диск на 1 день работы



## Наши возможности

Минимальная толщина среза – 0,5 мм

Сканирование грудной клетки и брюшной полости на одном вдохе за 9 секунд

MPR, MIP, SSD

КТ-ангиография:

- Bolus Tracking
- Test Bolus

Интервенционная КТ



## Наши возможности

Вычисление объемов, например оставшейся после резекции части печени

Исследование сердца:

- визуализация коронарных артерий
- Calcium Scoring

Низкодозная КТ

Osteo CT – минеральная плотность кости

Pulmo CT – диагностика и наблюдение при эмфиземе, саркоидозе и других диффузных заболеваниях легких



## КТ-ангиография печени

Омнипак-350, 80-120 мл, 3-5 мл/сек  
автоматическим инжектором

Двухфазное исследование: артериальная,  
портальная фазы

Трехфазное исследование: нативная,  
артериальная, портальная фазы

Артериальная фаза: 10-25 секунд

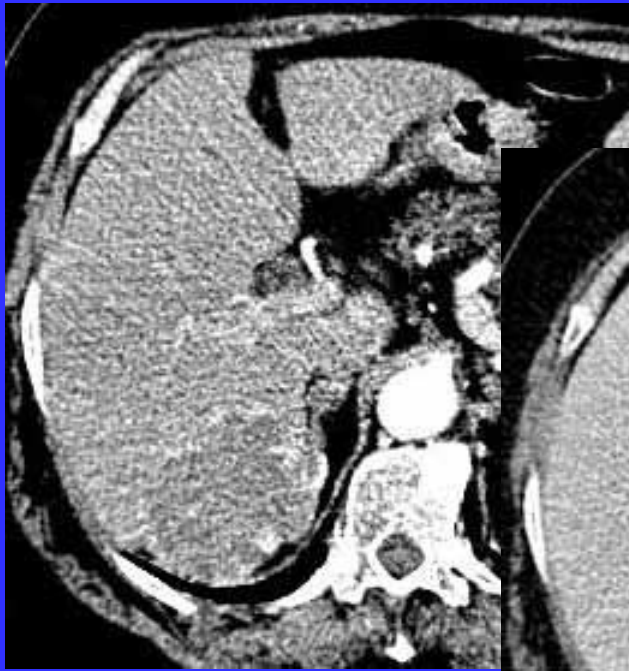Портальная фаза: 50-80 секунд

Отсроченная фаза: гемангиома

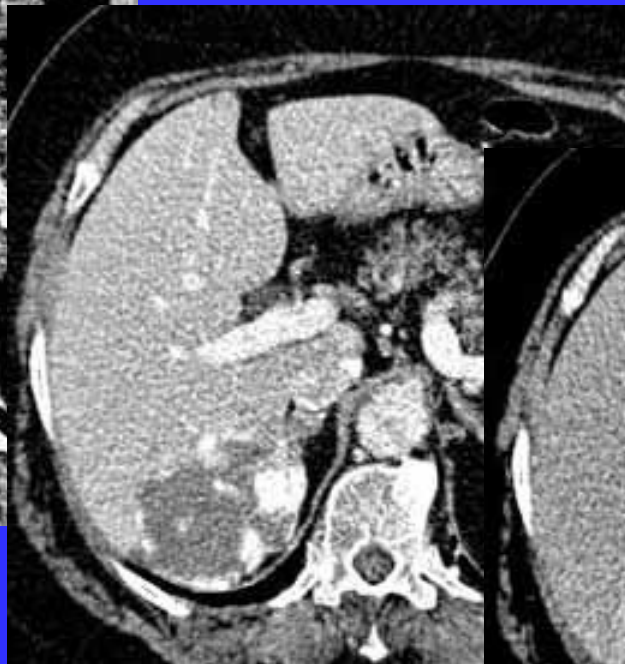
# КТ-ангиография печени

	Артериальная фаза	Портальная фаза
Гемангиома	Глобулярное усиление	Заполнение, отсутствие вымывания
ПКР	Гомогенное/не-гомогенное усиление	Гиподенсивность (быстрое вымывание контраста)
Метастазы	Без усиления/периферическое усиление/гомогенное усиление	Гиподенсивность (быстрое вымывание контраста)

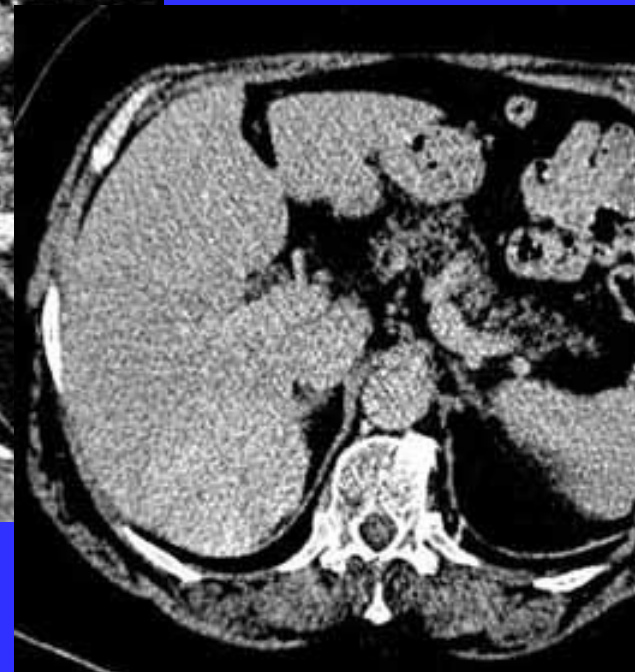
# Гемангиома



Артериальная фаза



Портальная фаза

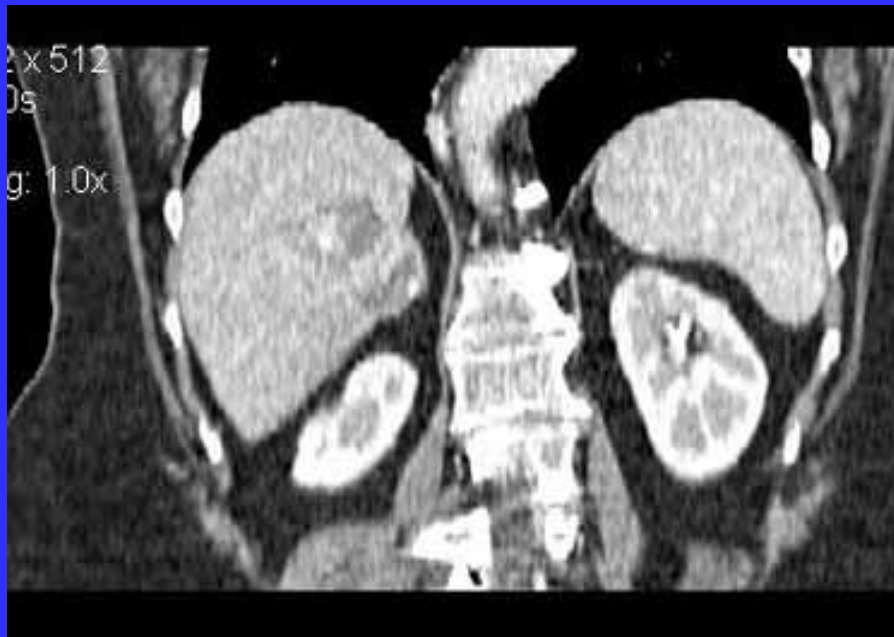

Поздняя фаза

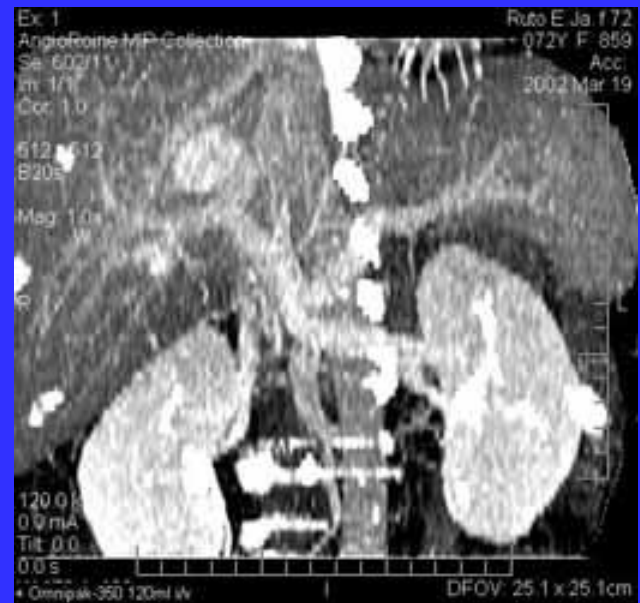



# Гемангиома

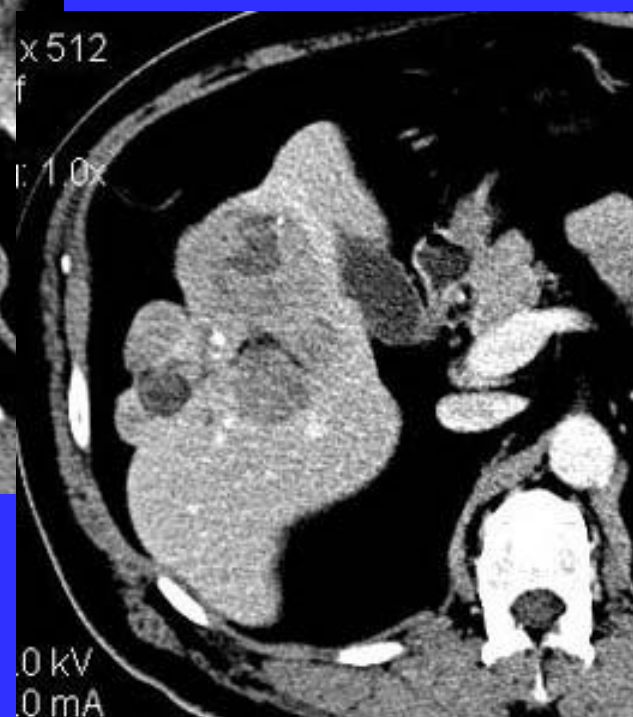
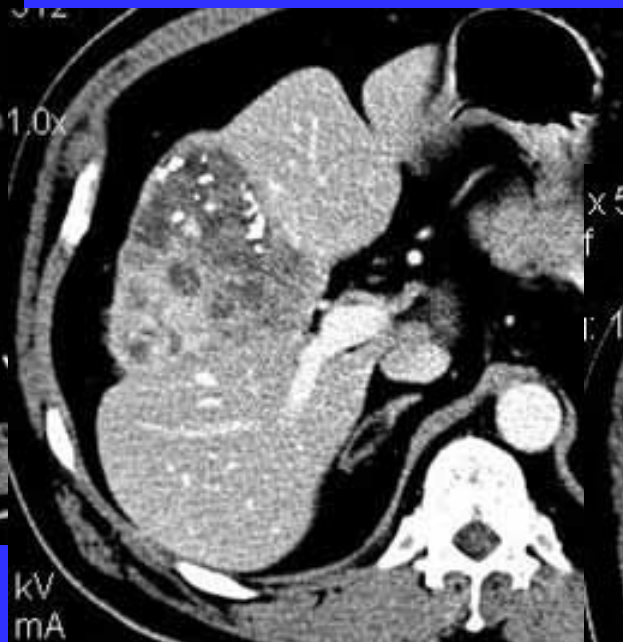
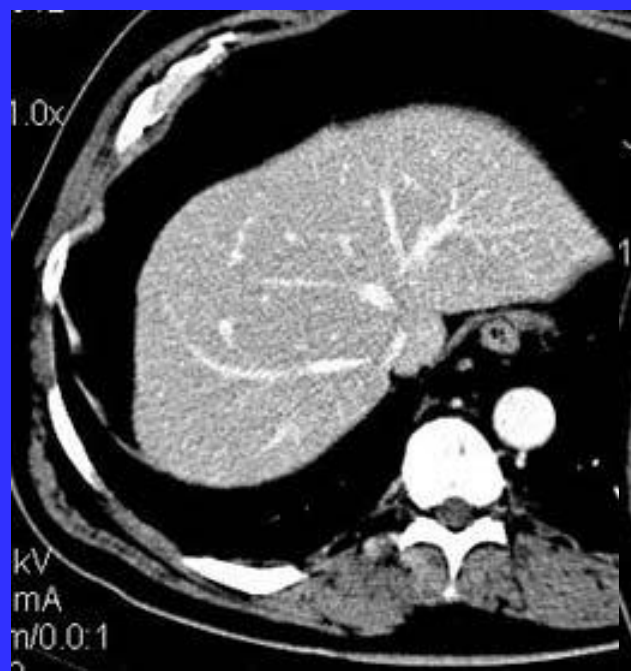
Фронтальная MIP



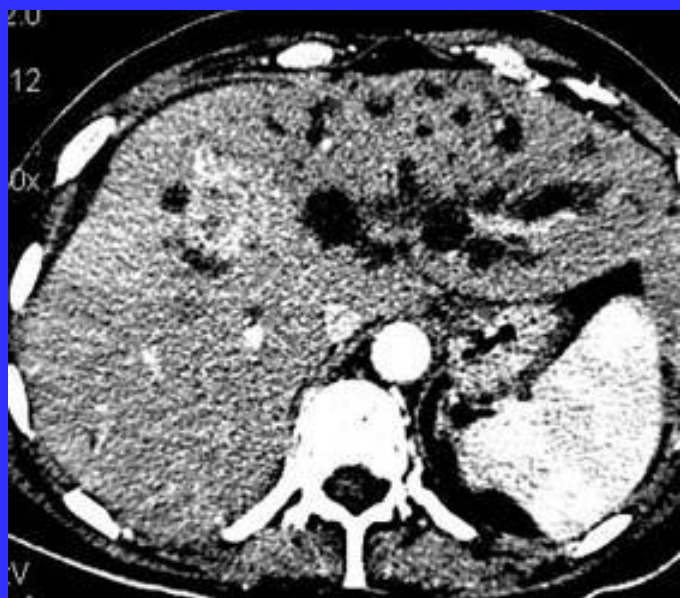MIP

# Печеночноклеточный рак

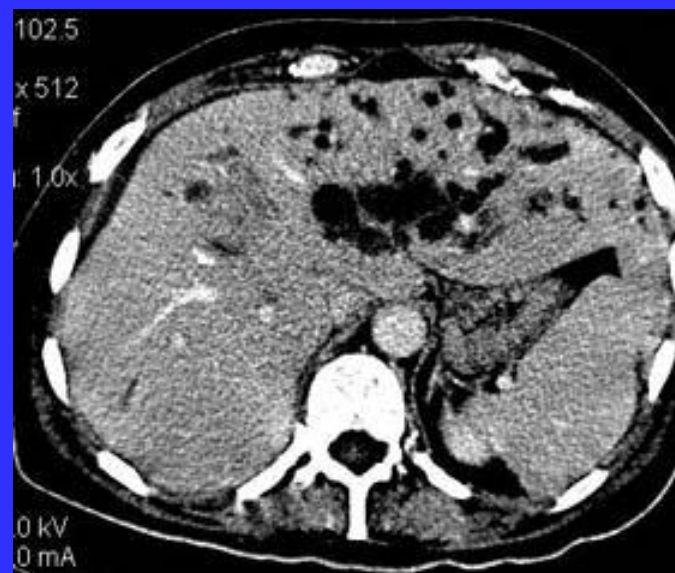

Портальная фаза

# Холлангиоцеллюлярный рак печени

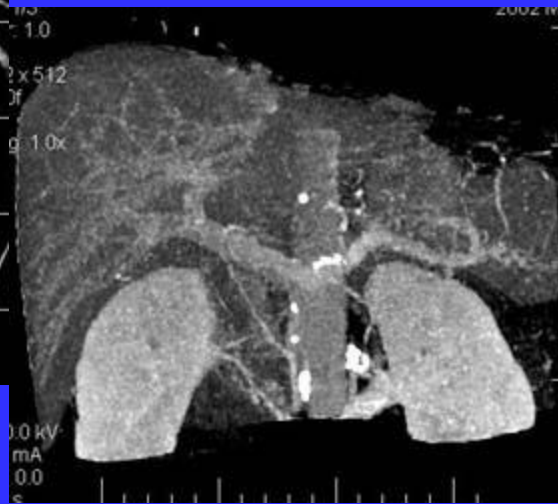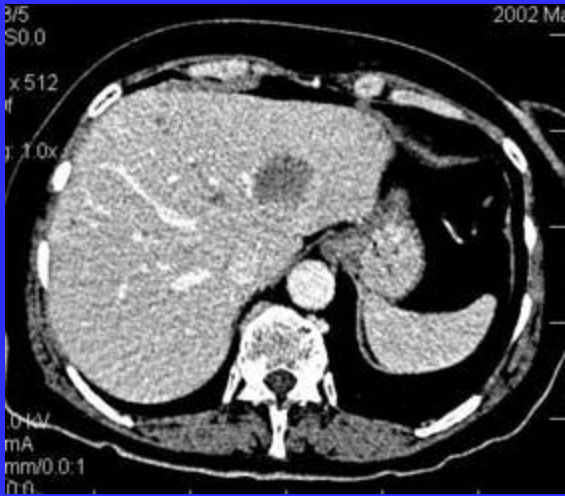


Артериальная фаза



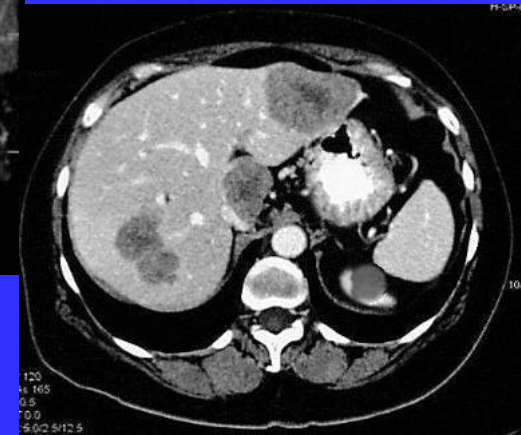Портальная фаза

# Метастазы колоректального рака



Портальная фаза

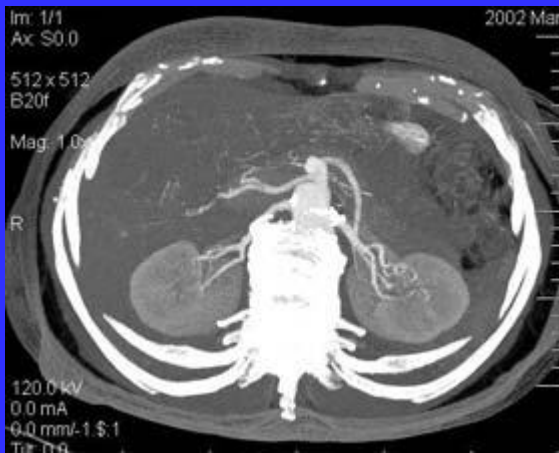MIP



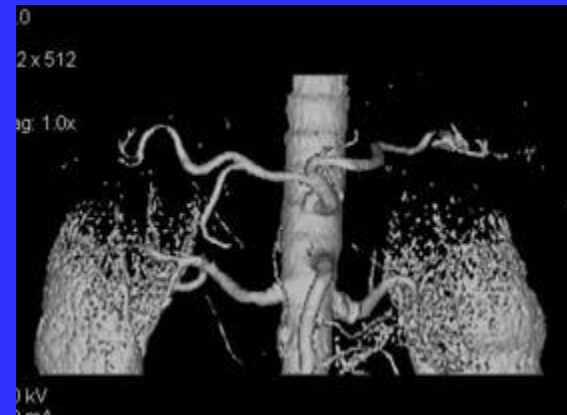Портальная фаза



# Артерии брюшной полости

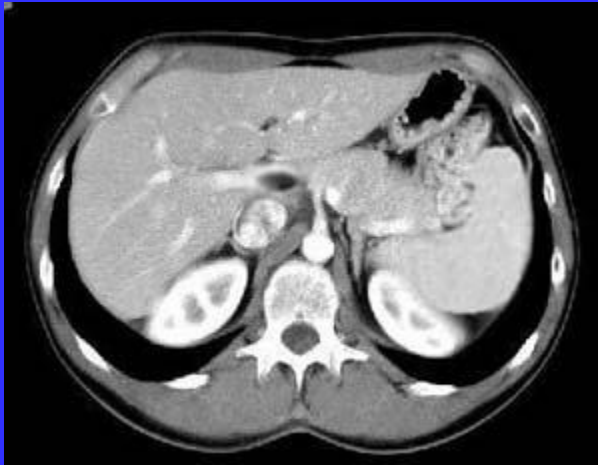

MIP

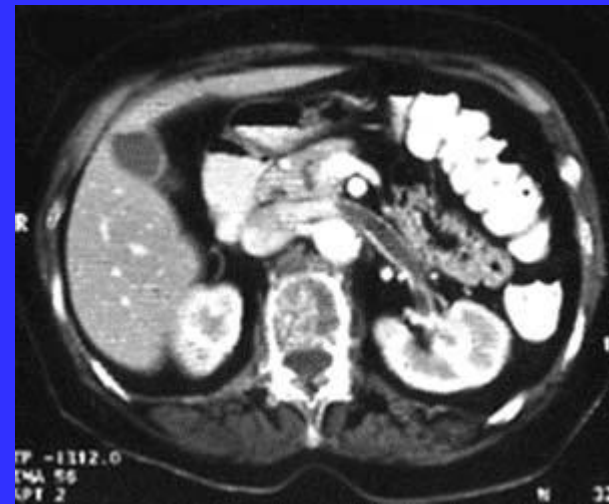

SSD

# Тромбоз вен

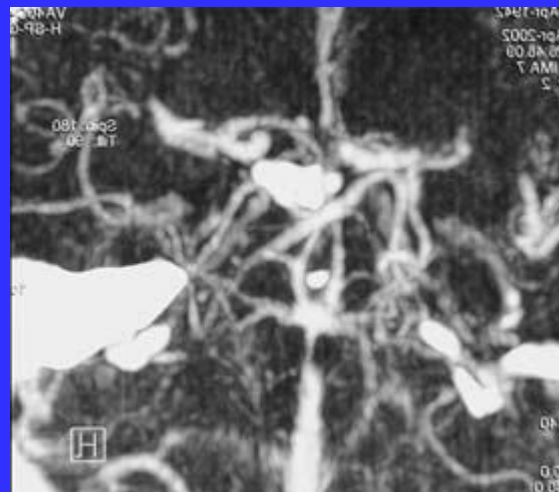
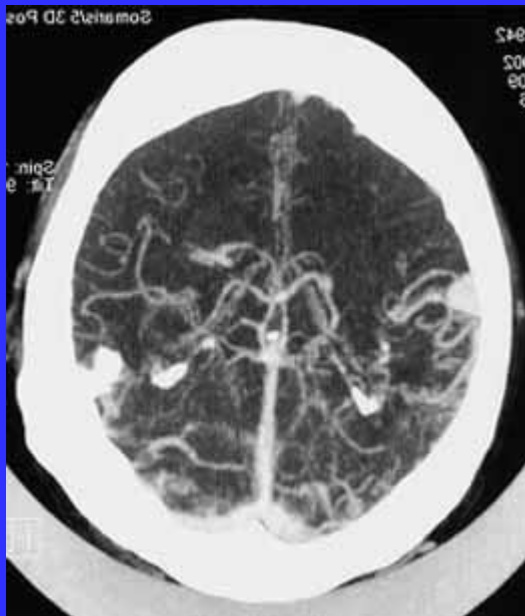
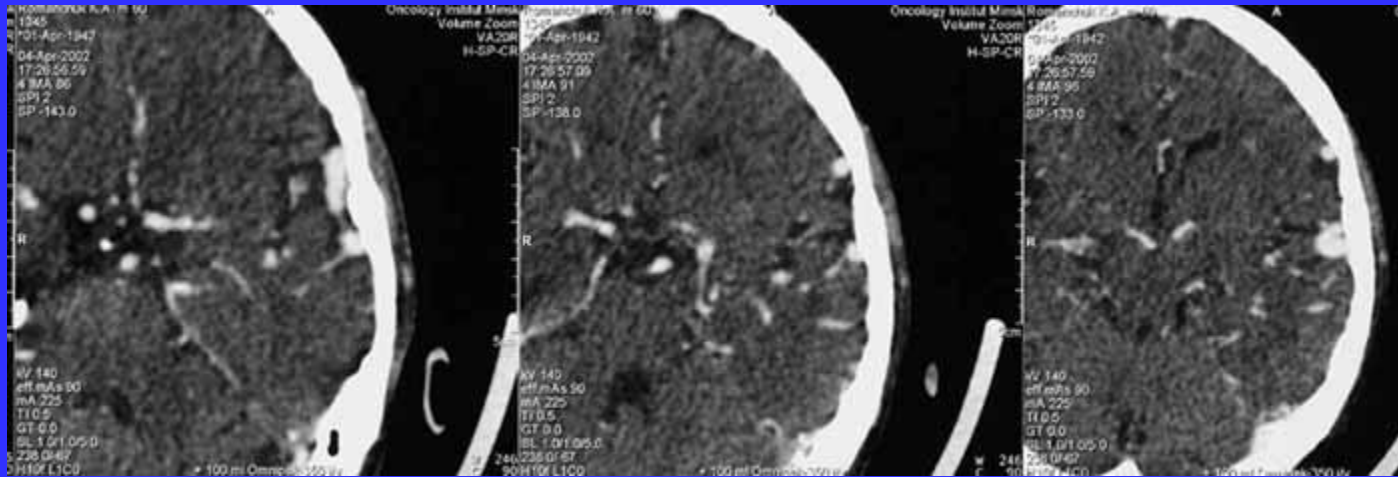


Тромб в воротной вене



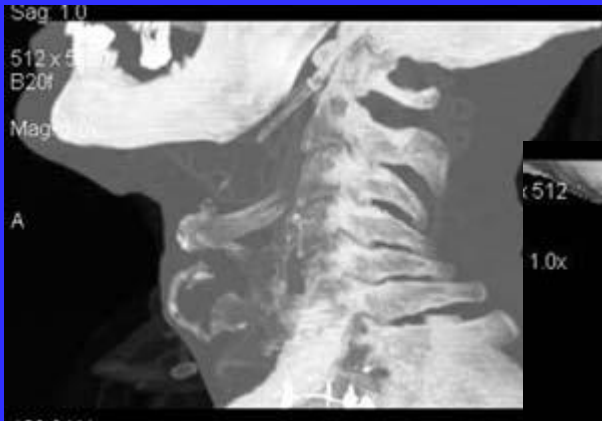
Тромб в левой почечной вене

# Артерио-венозная мальформация

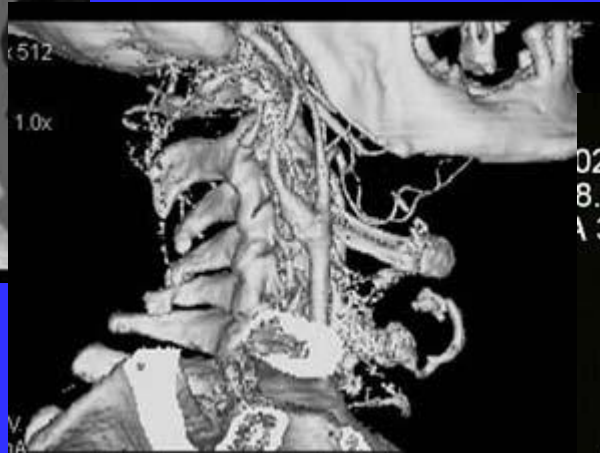

MIP

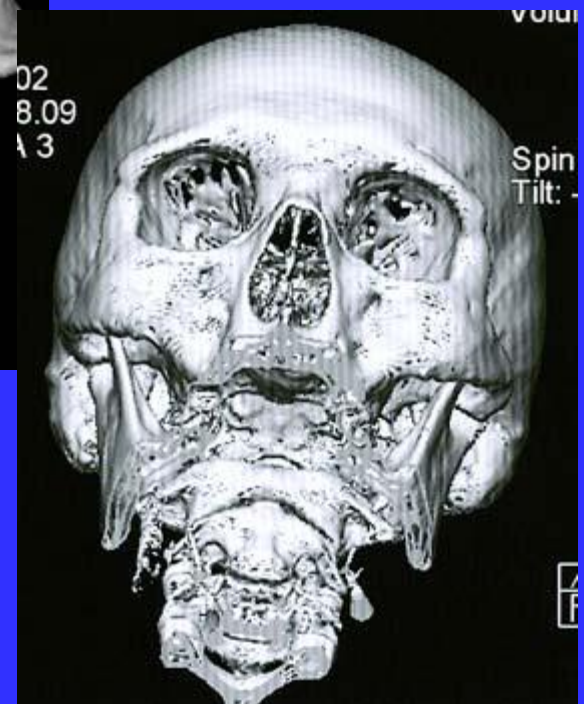# Костная система



MIP



SSD



SSD



## Скрининг:

- рак легкого – низкодозная КТ
- рак ободочной кишки – виртуальная колоноскопия

## 3D визуализация:

- планирование и навигация в хирургии
- 3D планирование лучевой терапии

## Контроль результатов лечения:

- после алкоголизации, РЧ-абляции

Стереотаксическая биопсия

Ранняя диагностика ишемических инсультов:  
Perfusion CT

Image fusion:

- КТ+ПЭТ



**Спасибо за внимание**