

*С.Ж.Асфендияров атындағы Қазақ Ұлттық Медицина Университеті*



*Кафедра: Интернатура және резидентура*

**ИӨЖ**

**Презентация**

**Тақырыбы: Ортодонтиядағы рентгенологиялық диагностикалау әдістері, ортопантомография, 3Д, панорамды, ауызішілік.**

**Тексерген: Досбердиева Г.Т.**

**Орындаған: Балқан А.С.**

**Факультет: Стоматология**

**Курс: VI**

**Тобы:12-001-01**

**Алматы 2018жыл**

# Жоспар:

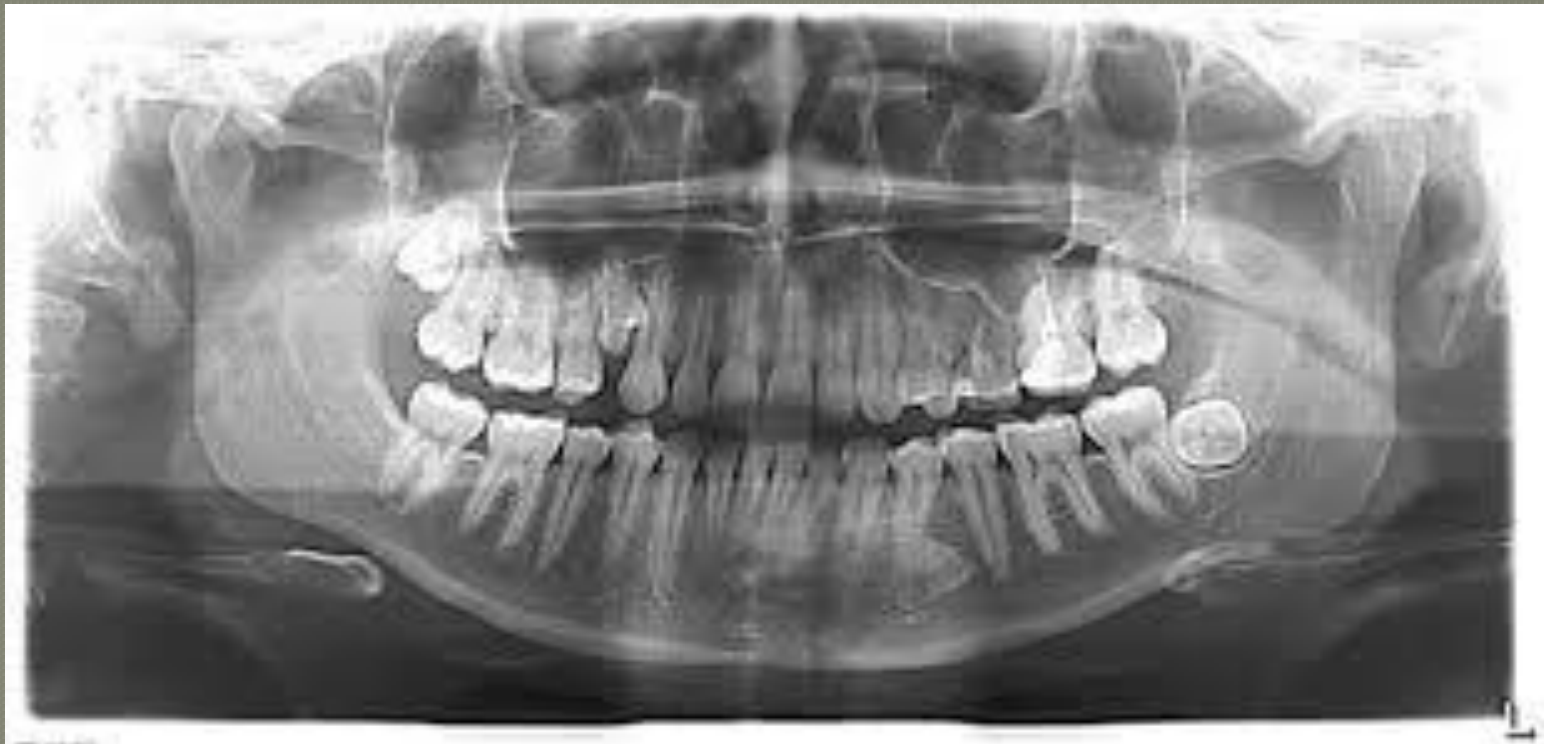I. Кіріспе

II. Негізгі бөлім

- a) Рентгенологиялық зерттеу
- ь) Ауызішілік контактті рентгенография
- с) Ортопантомография
- d) 3D-томография

# Рентгенологиялық зерттеу жүргізуден алдын:

- Мойыннан бүкіл металдан жасалған заттарды алу керек: сырға, көзілдірік, металдан жасалған протез, әшекейлер. Бұл заттар рентген сәулесінің дұрыс өтуіне кедергі жасайды.
- Лаборант науқасты радиациядан қорғауды қамтамасыз ету керек. Ол үшін қорғасыннан жасалған фартук және мойынға жаға кигізеді.



# Ауызішілік контактті рентгенография

- Контактті рентгенограмма тістер туралы анық көрініс береді, зерттелетін аймаққа жақын орналасуымен түсіндіріледі. Бұрышқа және түтікке байланысты объекті ұзын немесе қысқа етіп көрсетуге болады.



# Контактті рентгенография техникасы

- Ауызішілік контактті рентгенография кезінде түтікшенің иілу бұрышы кестесі( С.Л. Копельману и Л.Г. Берман бойынша)

Тістер	Тіс көрінісіне арналған түтікшенің ( трубки) иілу бұрышы	
	Жоғарғы жақ	Төменгі жақ
Күректіс	+55° до +65°	-20°
Сүйіртіс	+45°	-15°
Кіші азу тістер	+35°	-10°
Үлкен азу тістер	+25° до +30°	-5° до 0°

- Бұл рентгенография әдісінде науқастың басы мұрын негізімен және сыртқы есту жолымен бір жазықтықта жату керек. Сосын рентгенлаборант ауыз қуысына пленканы салады және оны қатты таңдайға қарай саусақпен қысады немесе пленкаұстағышпен, зерттелетін тіс пленканың центрінде орналасу үшін жасалады.



Жоғарғы жақтың орталық күрек тісі ауызішілік рентгенографиясы

- Төменгі жақтың ауызішілік контактті рентгенографиясы кезінде науқас басын артқа жылжытып орналасу керек. Орталық күрек тісте рентген сәулесі иекасты төмпесінің ортасынан бағытталады.

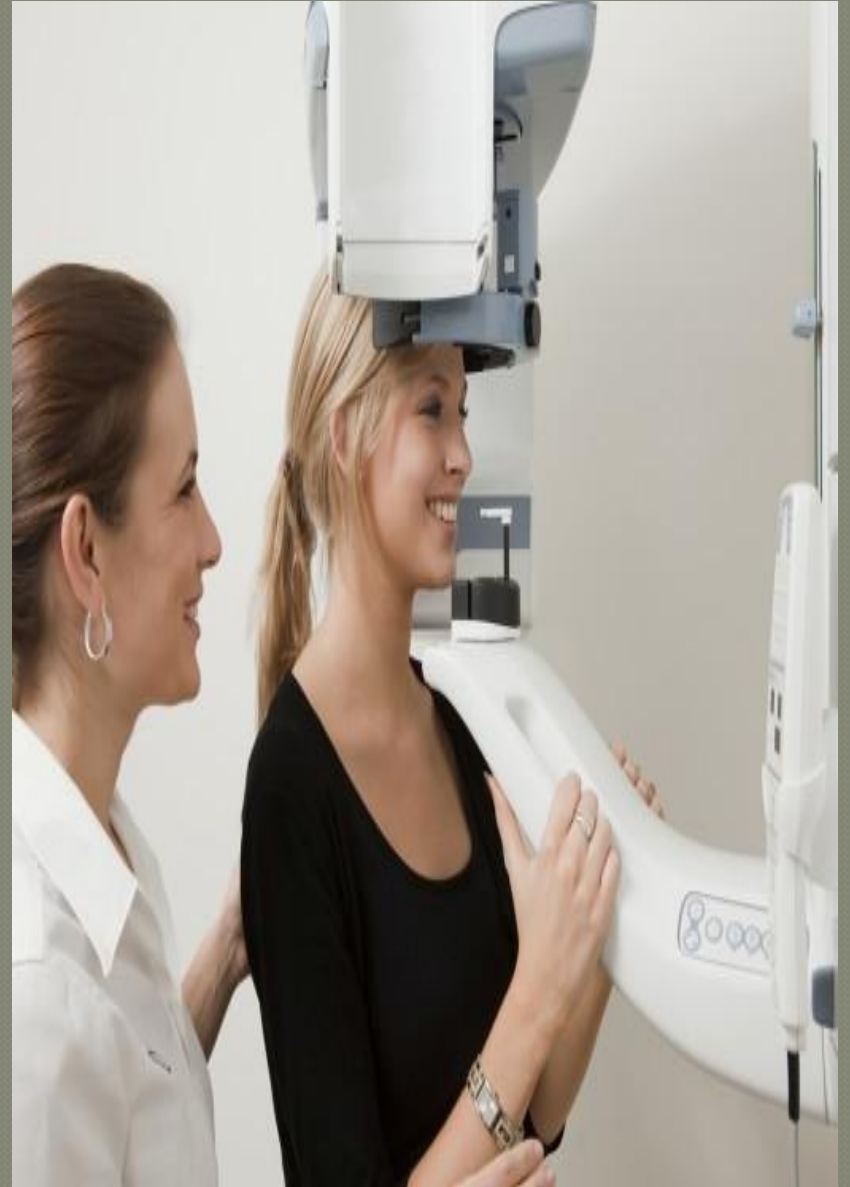
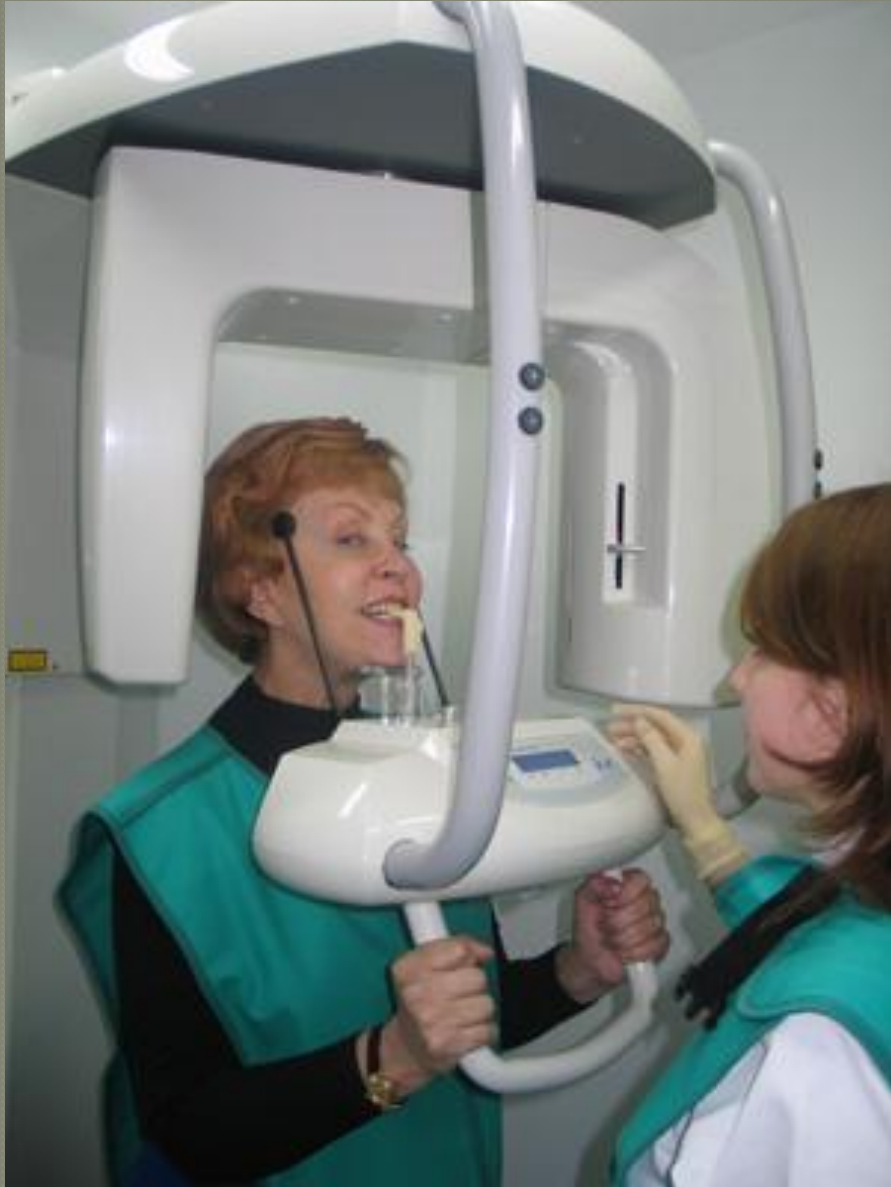
# Ортопантомография

---

*Ортопантомография* - заманауи рентгенологиялық зерттеу , жоғарғы және төменгі жақтарды үлкен аймақта жазық көріністе алуға болатын әдіс. Ортопантомограмма бойынша тіс түбірі минерализация дәрежесін, тіс сауыты, сүт тістер түбірінің сорылу дәрежесі және тұрақты тіс ұрығына қатынасын, ретенирленген және жарып шығып келе жатқан тістердің көрші тістермен арақатынасын , алдыңғы және бүйір бөлікте тіс-альвеолярлық биіктік, беттің оң және сол жағы асимметриясын , гаймор қуысы, тіласты сүйектің орналасуын, мұрын қуысын, тістердің мезиодистальді вертикальді бағытын, парадонт тіндері жағдайын, СТЖБ басын, төменгі жақ бұтағы және бұрышын анықтап көруге зерттеуге болады.

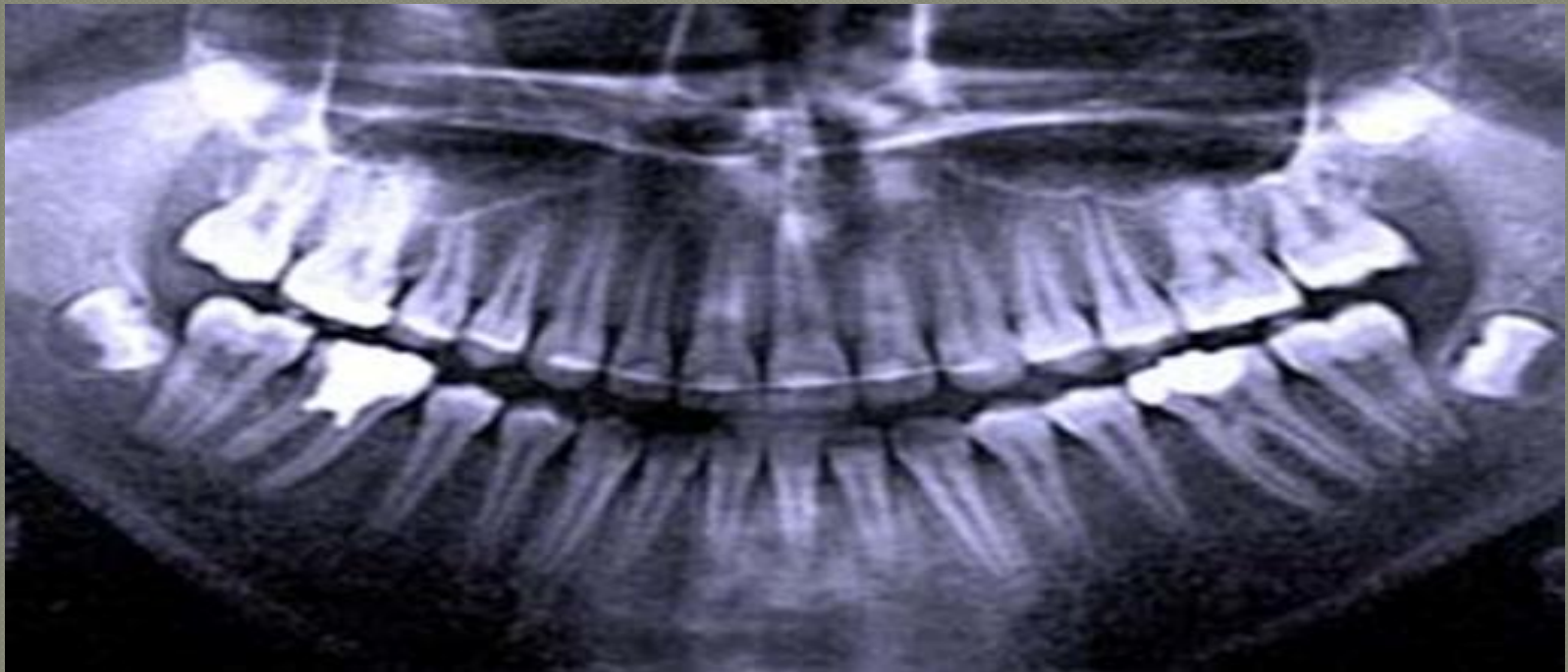


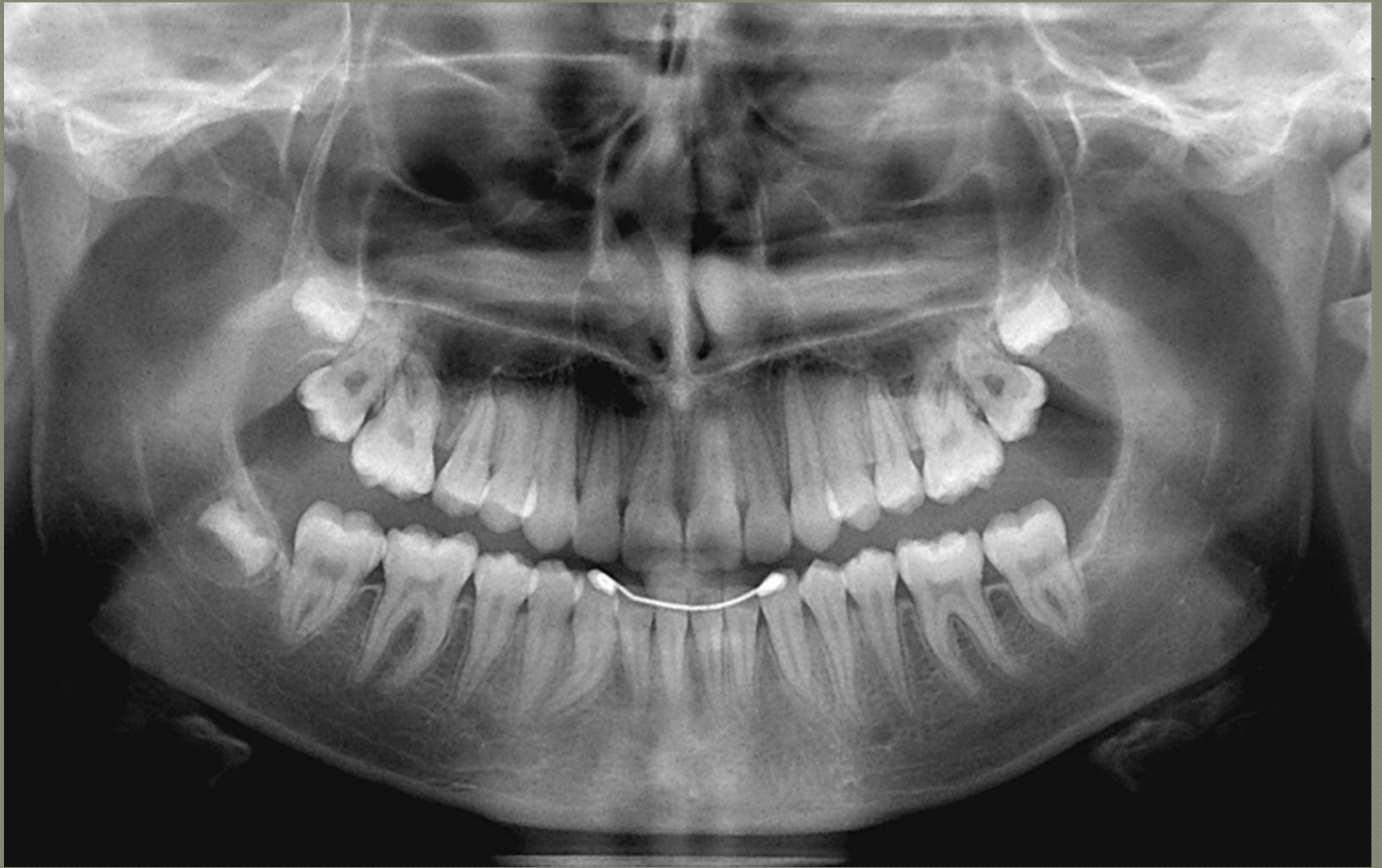
## Ортопантомография тістердің де жағдайын бағалауға мүмкіндік береді:

---

- Тіс жегі , әсіресе контактті беттегі;
- түбір өзектерін пломбалау кезіндегі сапасын ;
- түбірдің сорылу сатысын;
- Тіс түбірі айналасындағы сүйек тіндеріндегі өзгерістер;
- Гаймор қуысына қатысты тіс түбірлерінің орналасуы.





# Панорамды рентгенография

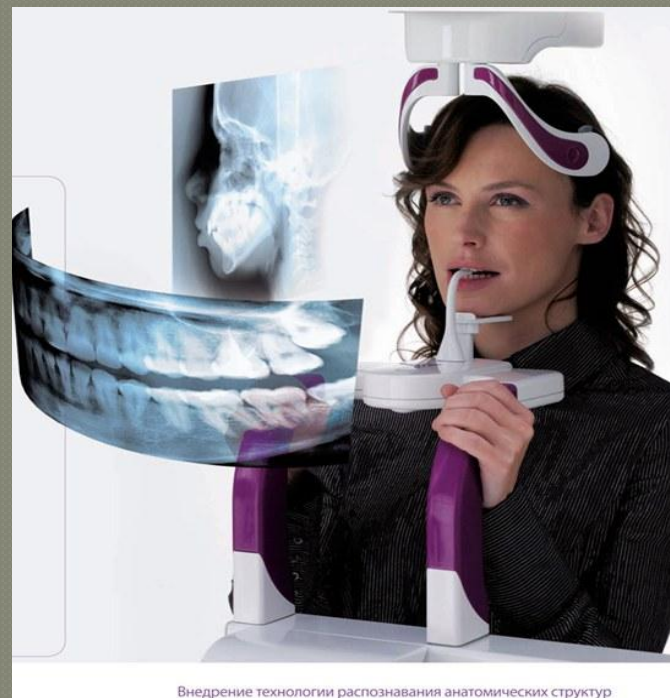
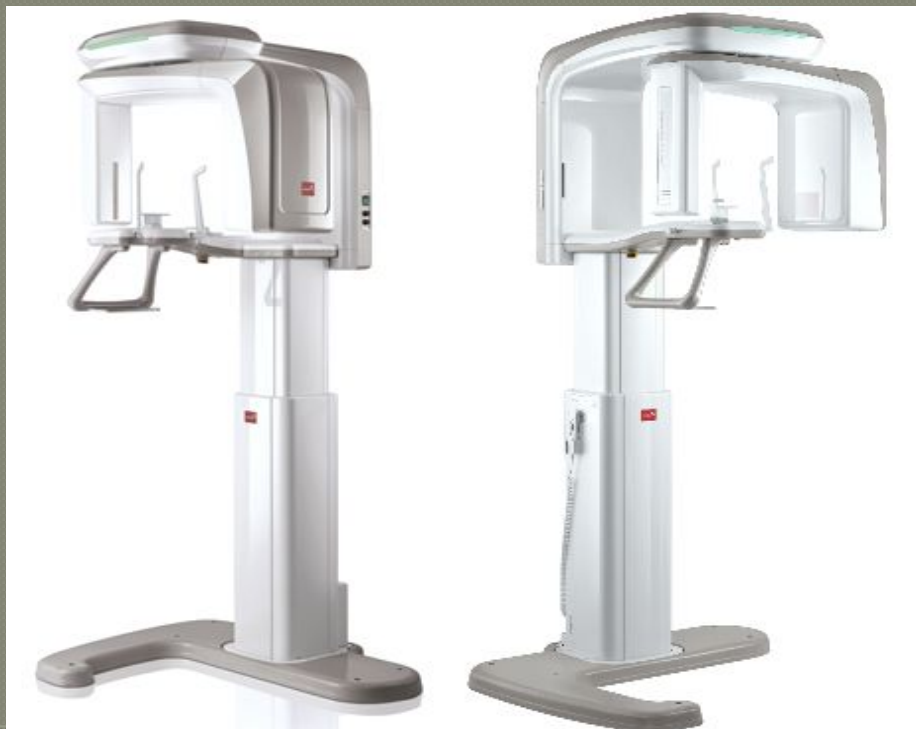---

Панорамды рентгенограммада жоғарғы жақта тіс, альвеолярлық, базальді доға, мұрын қуысы, жоғарғы жақ қуысы, бет сүйектері көріністерін көруге болады.

Ал төменгі жақта - тіс, альвеолярлық, базальді доға, төменгі жақ жиегі, бұрышы және бұтақтарын көреді. Ауызішілік рентгенограммдан айырмашылығы: бұл кезде объект – пленка арақашықтығы үлкейтіледі. Үлкейтілген көріністе (1,8—2есе ) бағалы диагностикалық мәліметтер алуға болады . (Персин 532-533 беттер)

# Панорамды рентген суретіне көрсеткіштер:

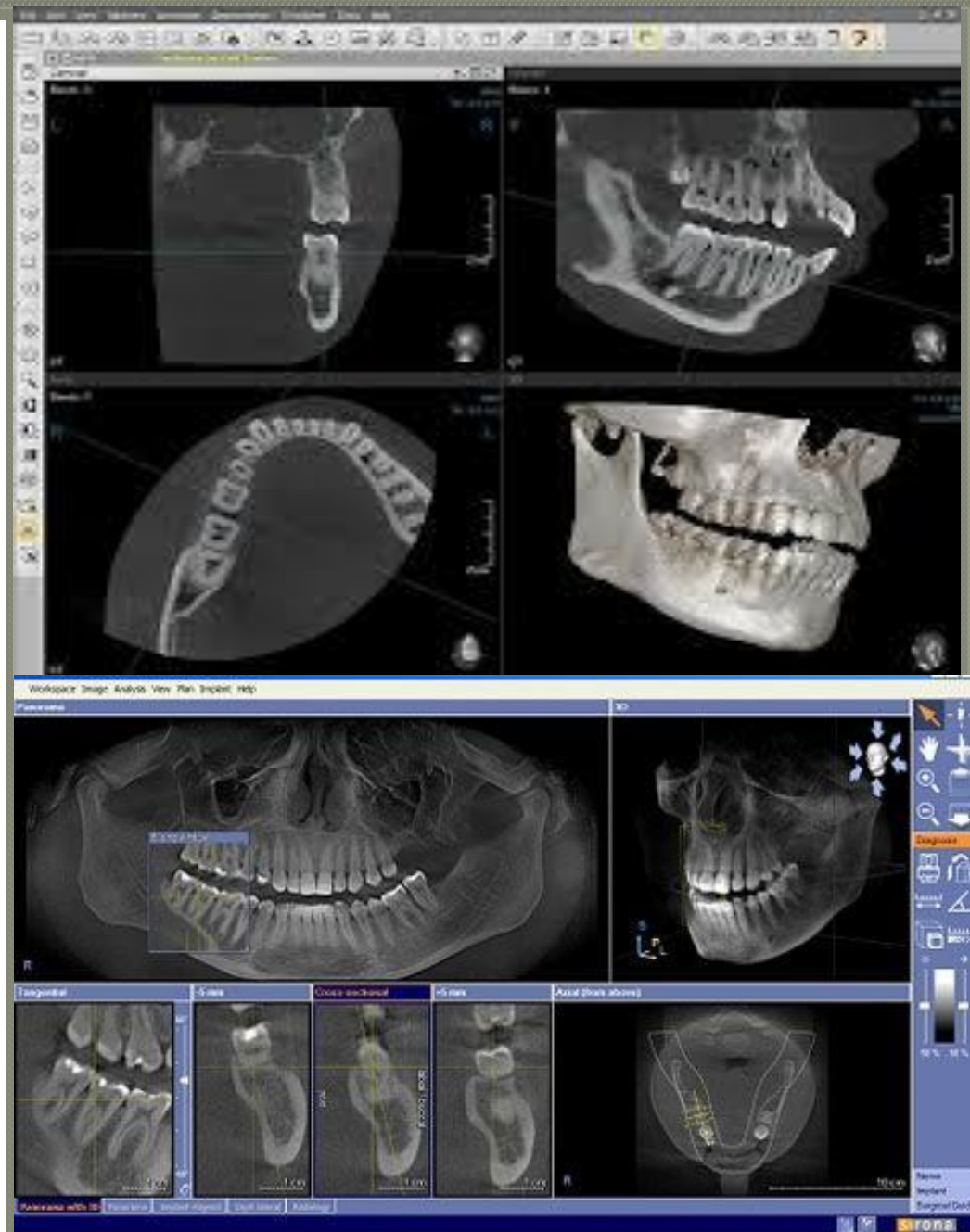
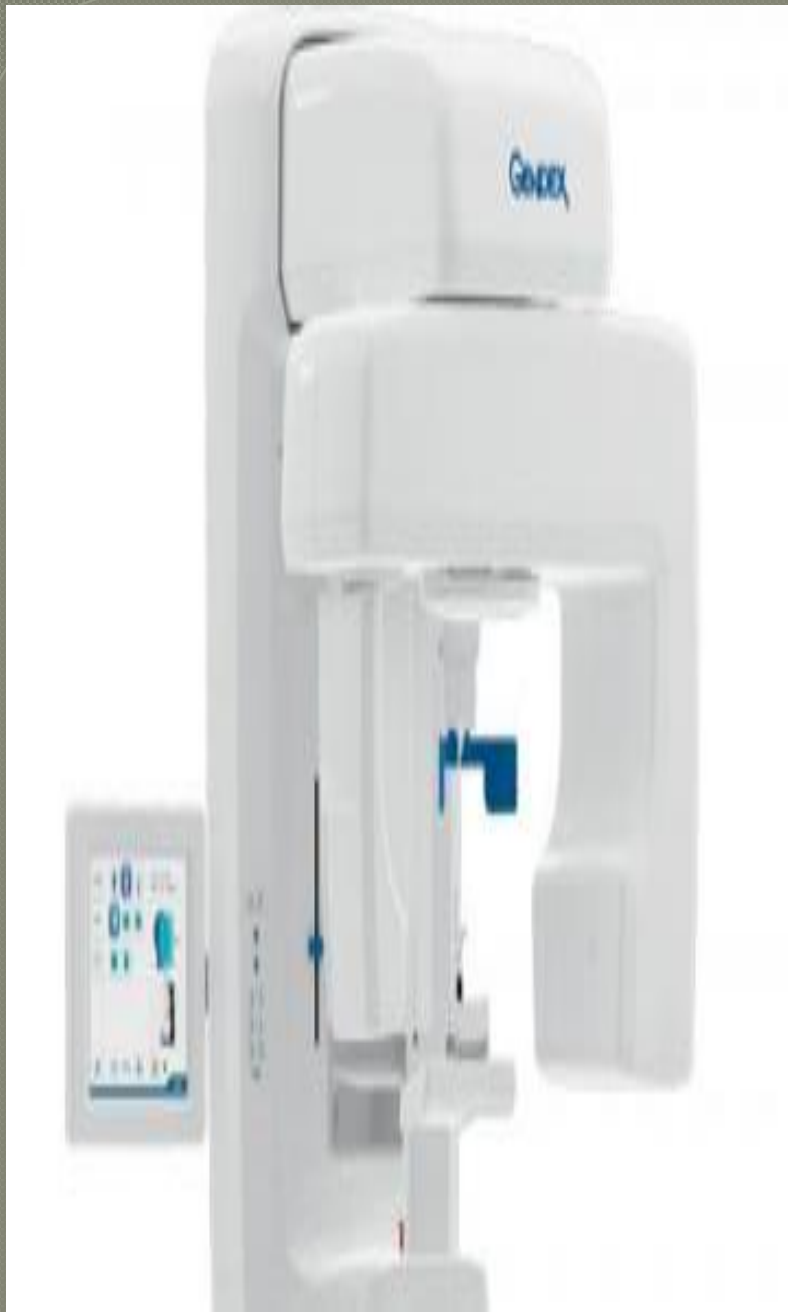- имплантация алдында;
- тістерді түзету яғни ортодонтиялық емдеу үшін;
- жұмсақ тіндердің қабынуы кезінде;
- Тұрақты тістердің өсу динамикасын бағалау;
- Хирургиялық кірісулер алдында.



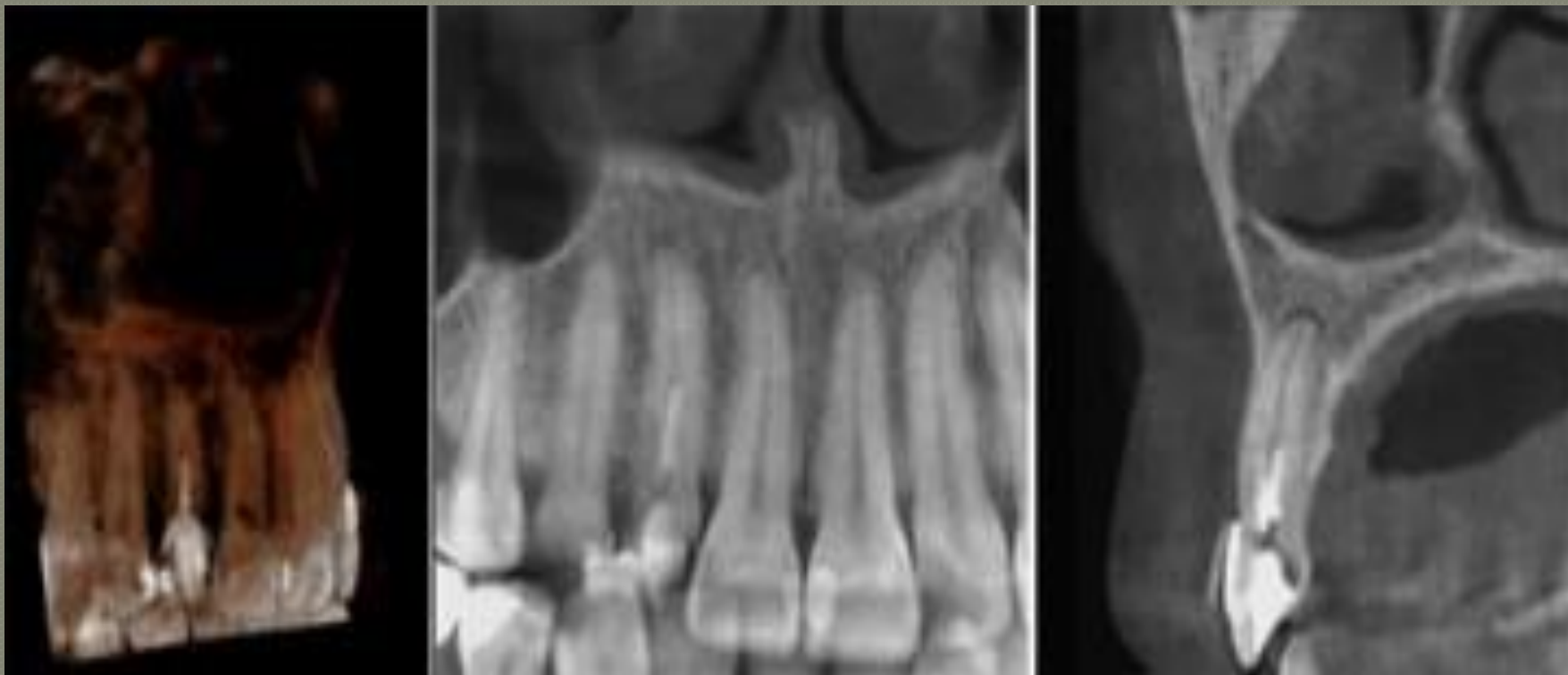Внедрение технологии распознавания анатомических структур

# 3D-томография

- 3D-томография — бұл тіс-жақ жүйесінің 3 жақты көрінісін көрсететін рентгенодиагностикалық зерттеу әдісі. Диагностикалық аппарат — дентальді компьютерлік 3D-томограф.
- Көрсеткіші: СТЖБ құрылымы, жақтарда ретениренген және дистопияланған тістер, имплантацияға дайындық, тіс айналасындағы қабыну үрдісі, түбірде сынық болғанда, ісікті алғашқы сатысында зерттеу, пародонт аурулары, синус-лифтинг операциясын жасау барысында қолданылады.



- Аппараттың жұмыс істеу принципі 14 секундта жақ –бет аймағын сканирлейді. Бөлімдерінің қалыңдығы 0,15-0,3 мм, алынатын сурет 15x15x15 см дискке көшіре алады. Осы уақытта датчик 200 суретке әр түрлі проекцияда түсіріп үлгереді, 15 минуттан соң өңделіп дайын болады.





# Пайдаланған әдебиеттер

---

- <http://medobook.com/5034-kontaktная-vnutrirotovaya-rentgenografiya-zubov.html>
- <http://stom29.ru/index.php/muslugi/138-ortopantomografiya>
- <http://x-raydoctor.ru/rentgen/zuby/panoramnyj-snimok.html>
- Персин «Ортодонтия» 532-534 беттер
- Н.Г. Аболмасов «Ортодонтия» 2008 , 78-82 беттер

---

**Назарларыңызға рахмет!!!**