


МОЧЕВОЙ ПУЗЫРЬ.

Меланина Алёна 194Л.



МЕСТОНАХОЖДЕНИЕ.

- Мочевой пузырь – это непарный орган, являющийся важной частью мочевыделительной системы. Находится он в малом тазу (низ живота) сразу за лобковой костью.

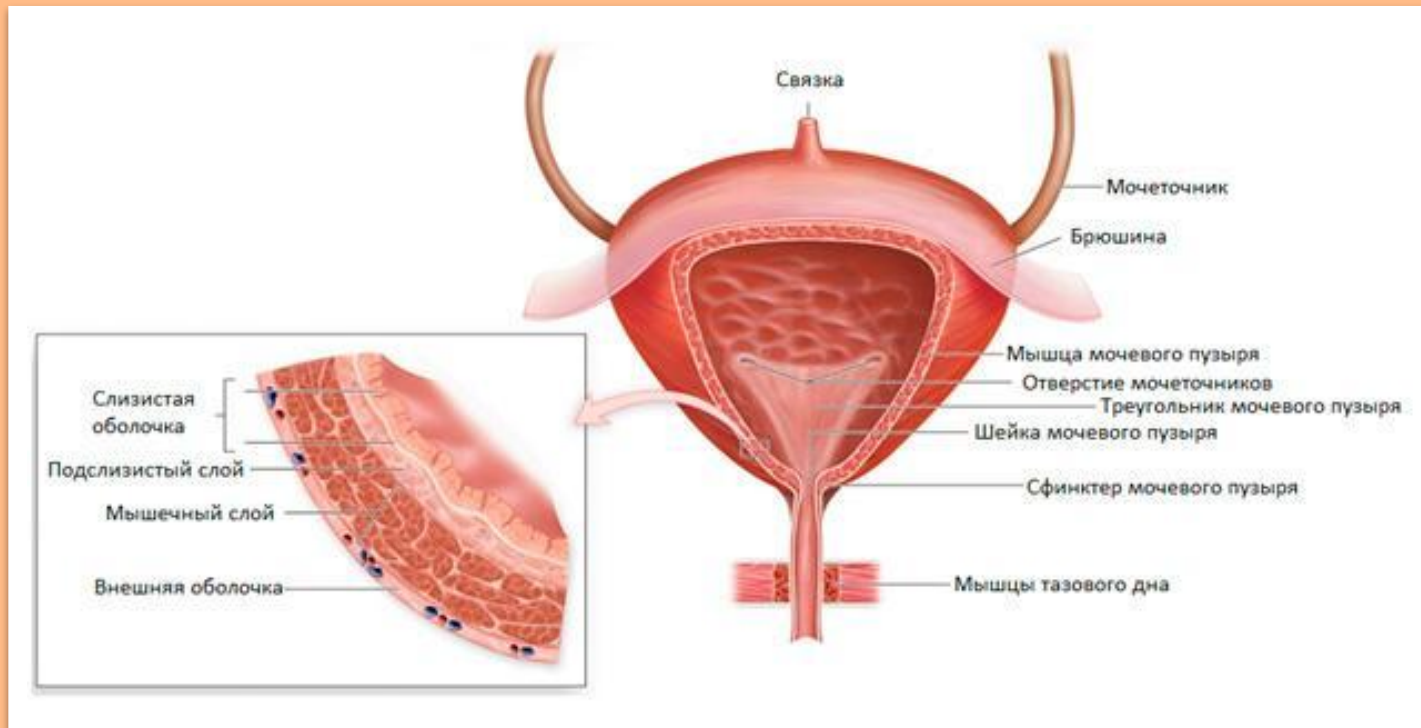
Функция.

- Мочевой пузырь является сборником мочи, выходящей из почек. Отсюда моча поступает далее в мочеиспускательный канал. Сверху к пузырю подходят два мочеточника, соединяя его с почками. Внизу из него отходит один мочеиспускательный канал.





музыка



СТРОЕНИЕ.

Объем мочевого пузыря варьирует у взрослых людей в пределах 0,25 – 0,5 (иногда даже до 0,7) литра. В пустом состоянии стенки его сокращаются, при заполнении растягиваются. Форма его в заполненном состоянии напоминает овал, но она очень изменяется в зависимости от количества мочи. Мочевой пузырь делится на три части: дно, стенки, шейка. Изнутри пузырь покрыт слизистой оболочкой.



- Важными компонентами пузыря являются сфинктеры. Их два: первый произвольный сформирован гладкой мускулатурой и расположен в самом начале уретры (мочеиспускательного канала). Второй сформирован поперечнополосатой мускулатурой и расположен посередине мочеиспускательного канала. Он является непроизвольным. Во время выделения мочи мышцы обоих сфинктеров расслабляются, мышцы же стенок пузыря напрягаются.
- Мочевой пузырь состоит из четырех стенок: передней, задней и двух боковых. Стенки состоят из трех слоев: двух мышечных и одного слизистого. Слизистый слой покрыт маленькими слизистыми железами и лимфатическими фолликулами. Структура слизистой мочевого пузыря похожа на структуру мочеточников.



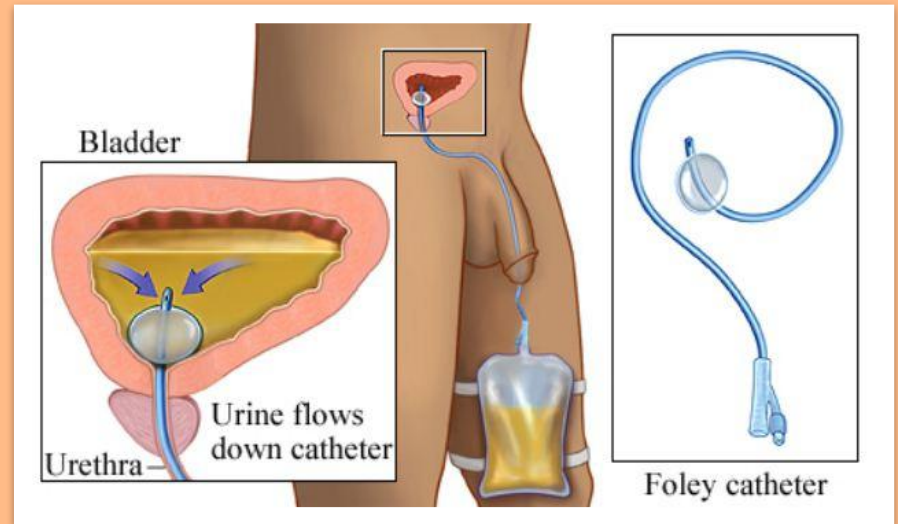
Гистология.

- Слизистая оболочка мочевого пузыря состоит из переходного эпителия и *собственной пластинки* последняя образована рыхлой соединительной тканью, которую пронизывают мелкие кровеносные сосуды. Когда слизистая оболочка пузыря не растянута (или растянута умеренно), она имеет множество складок, которые, однако, отсутствуют в области мочепузырного треугольника.
- Уротелий, в зависимости от локализации, содержит от трёх до шести слоёв клеток. Поверхностный слой уротелия образован крупными *зонтичными клетками* с эозинофильной цитоплазмой, клетки других слоёв значительно меньше по размерам.
- Мышечная оболочка мочевого пузыря образована тремя слоями, состоящими из пересекающихся пучков гладкомышечных клеток: продольным наружным, круговым средним и сетевидным внутренним. Волокна всех этих слоёв проходят к *шейке мочевого пузыря* (так называют заднюю часть мочеиспускательного канала), где переплетаются с поперечно-полосатыми мышцами промежности.



ПРЕДНАЗНАЧЕНИЕ КАТЕТЕРА ФОЛЕЯ.

Катетер Фолея чаще всего используется при заболеваниях мочеполовой системы (аденома простаты, онкологические заболевания мочевого пузыря, непроходимость мочеиспускательного канала). Он позволяет намного улучшить качество жизни пациента при затрудненном мочеиспускании, а также при многих других проблемах связанных с воспалительными или опухолевидными процессами в мочеполовой системе. Нередко катетер Фолея используют во время оперативных вмешательств для своевременного оттока мочи, в этом случае он будет стоять до тех пор, пока у пациента не восстановятся все функции и он не сможет самостоятельно ходить в туалет.



СПАСИБО ЗА ВНИМАНИЕ.

