

Кафедра пропедевтики внутренних болезней и терапии

**Обследование больных с
патологией
сердечно-сосудистой системы**
Расспрос, осмотр, пальпация сердечной
области

лекция №6 для студентов 2 курса по специальности «Лечебное
дело»

Доцент Балашова Н.А.

План лекции

1. Расспрос (жалобы, *anamnesis morbi*, *anamnesis vitae*)
2. Осмотр (общий осмотр, осмотр перекардиальной области)
3. Пальпация (верхушечный толчок, сердечный толчок, дрожание грудной клетки)

Жалобы

- Боли в грудной клетке
- Одышка, удушье
- Кашель
- Кровохарканье
- Отеки
- Боли в правом подреберье
- Увеличение живота
- Сердцебиение, перебои в работе сердца
- Головная боль, головокружение

Боли в грудной клетке

- Локализация?
- Характер?
- Иррадиация?
- С чем связаны?
- Продолжительность?
- Чем купируются?

Болевой синдром при ИБС

Характеристика боли	Стенокардия	Инфаркт миокарда
Локализация	За грудиной	Чаще за грудиной
Характер	Давящие, сжимающие, жгучие	Давящие, сжимающие, жгучие
Иррадиация	В левую руку, под лопатку, в шею	В левую руку, под лопатку, в шею
С чем связаны	С ФН, эмоциями	После ФН, стрессов
Продолжительность	До 20 мин.	Более 30 мин.
Чем купируются	Нитроглицерином	Наркотическими анальгетиками

Болевой синдром при другой патологии сердца

- Боли в области сердца, без четкой связи с ФН, колющего, ноющего хар-ра, различной продолжительности (НЦД, кардионевроз, миокардит)
- Очень интенсивные с иррадиацией в позвоночник, по ходу аорты (расслаивающая аневризма аорты)
- За грудиной, простреливающего хар-ра, усиливающаяся при перемене положения тела, в течение нескольких дней (перикардит)
- За рукояткой грудины, постоянного хар-ра, не зависящие от движения, волнения (аортит)

Боли в области сердца м.б. при:

- Поражении плевры,
- заболеваниях м/р мышц,
- заболеваниях м/р нервов,
- холецистите,
- язвенной болезни,
- раке желудка,
- диафрагмальной грыже

Синдром левожелудочковой сердечной недостаточности

- Инспираторная одышка
- Кашель (сухой или с выделением большого кол-ва мокроты розового цвета)
- Кровохарканье (мигральные пороки, ТЭЛА)
- Удушье (сердечная астма)

Одышка

- **Причины:**
- резкое замедление тока крови через альвеолы;
- отек межальвеолярной стенки и повышение ригидности альвеол, что приводит к уменьшению их растяжимости;
- нарушение диффузии газов через утолщенную альвеолярно-капиллярную мембрану.
- Все это ведет к уменьшению газообмена в легких и раздражению дыхательного центра.

Кашель

- **Возникает** вследствие длительного застоя крови в легких, набухания слизистой бронхов и раздражения соответствующих кашлевых рецепторов.
- Для кардиальной одышки и кашля чрезвычайно характерно **усиление** (или их появление) **в горизонтальном положении** больного, при котором усиливается приток крови к правому сердцу, что способствует еще большему переполнению малого круга кровообращения кровью.

Удушье

- Связано с внезапно наступающей острой левожелудочковой СН, ведущей к интерстициальному или альвеолярному отеку легких.
- Для **интерстициального отека легких** (сердечная астма) характерны приступообразно наступающее удушье, положение ортопноэ, увеличение или появление в задненижних отделах легких влажных незвонких мелкопузырчатых хрипов.
- Для **альвеолярного отека легких**, сопровождающегося пропотеванием плазмы в просвет альвеол, а затем попаданием ее в бронхи и трахею, характерны внезапно наступающее удушье, kloкочущее дыхание, пенистая розовая мокрота, крупнопузырчатые влажные хрипы над всей поверхностью легких.

Причины синдрома левожелудочковой СН

- Аортальные пороки сердца
- Митральная недостаточность
- Артериальная гипертензия
- Коронарная недостаточность

Синдром правожелудочковой сердечной недостаточности

- Отеки (на ногах, в вечернее время)
- Боли в правом подреберье
- Увеличение живота (асцит)

Синдром правожелудочковой сердечной недостаточности

ПРИЧИНЫ:

- Митральные пороки сердца
- Недостаточность трехстворчатого клапана
- Некоторые врожденные пороки сердца
- Эмфизема легких, пневмосклероз

Синдром нарушения ритма

- Сердцебиение
- Перебои в работе сердца
- Чувство замирания, остановки сердца
- Кратковременные потери сознания

ПРИЧИНЫ:

- Миокардиты
- ИБС
- Пороки сердца

Синдром повышения АД

- Головная боль (преимущественно в затылочной области)
- Головокружение
- Мелькание «мушек» перед глазами
- Носовые кровотечения
- Тошнота, рвота

ПРИЧИНЫ:

- Гипертоническая болезнь
- Симптоматические артериальные гипертонии

Интоксикационный синдром

- Повышение температуры тела (от субфебрильной до высокой)
- Потливость
- Озноб

ПРИЧИНЫ:

- Миокардит
- Эндокардит
- Ревматизм

Суставной синдром

- Боли, отечность, гиперемия суставов
- Поражение крупных суставов
- «Летучесть» болевого синдрома

ANAMNESIS MORBI

- Время появления симптомов
- Связь с ФН, охлаждением, инфекцией
- Динамика развития симптомов
- Результаты проводимых исследований

ANAMNESIS VITAE

- Перенесенные инфекции (ангина, скарлатина, рожа, сифилис)
- Особенности питания
- Образ жизни (гиподинамия)
- Профессиональные вредности (стрессовые факторы)
- Вредные привычки
- Отягощенная наследственность
- Применение оральных контрацептивов

Осмотр

- Общий осмотр
- Осмотр области сердца
- Осмотр сосудов

Общий осмотр

- **Вынужденное положение:**
 - с приподнятым головным концом
 - ортопноэ (приступ сердечной астмы)
 - положение покоя, с-м «чтения афиш»
(стенокардия)
 - сидя, согнувшись вперед (выпотной перикардит)

Общий осмотр

- **Окраска кожных покровов**
 - цианоз (центральный, акроцианоз)
 - бледность (аортальные пороки)
 - желтушность кожи и склер
(кардиальный фиброз печени)
 - «кофе с молоком» (инфекционный септический эндокардит)

Общий осмотр («маски»)

- Лицо Корвизара
(выраженная СН)
- *Facies mitralis*
(митральные пороки)
- Лицо гипертоника

Нарушение холестеринаного обмена

- **Ксантоматоз** –
отложение
холестерина в коже
- **Ксантомы**
- **Ксантелазмы**

Общий осмотр. Отеки.

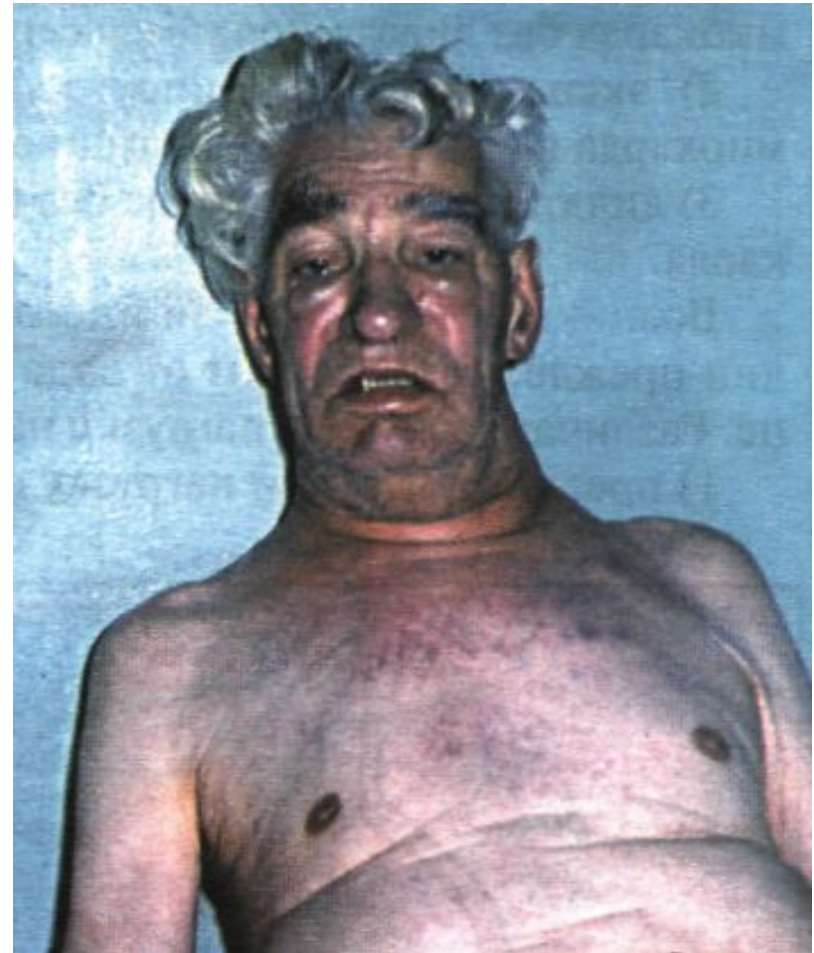- Появляются на ногах
- В вечернее время
- Цианотичные
- Плотные

Отеки

- Асцит
- Гидроторакс
- Анасарка

Отеки

- **Воротник Стокса** – при механическом препятствии кровотоку в верхней полой вене (опухоль средостения, аневризма аорты). Отек может распространяться на голову и грудь



Осмотр области сердца

- Сердечный горб
- Верхушечный толчок
- Эпигастральная пульсация (при гипертрофии правого желудочка)
- Пульсация во 2-м м/р справа (аневризма восходящей части и дуги аорты)
- Пульсация во 2-м м/р слева при расширении легочного ствола (митральный стеноз)
- Пульсация в 3-4 м/р слева от грудины (аневризма сердца)

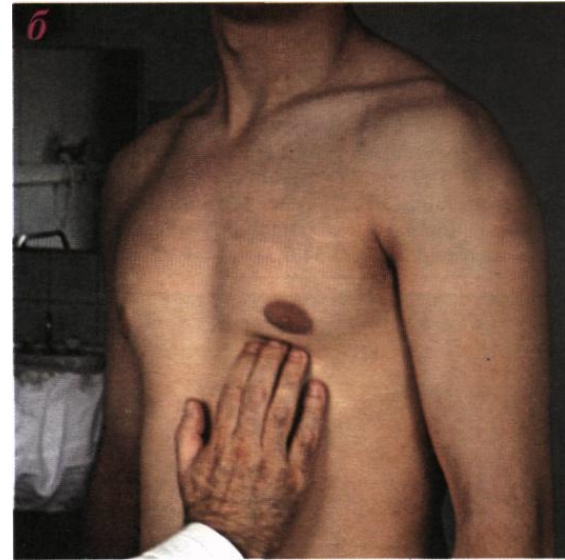
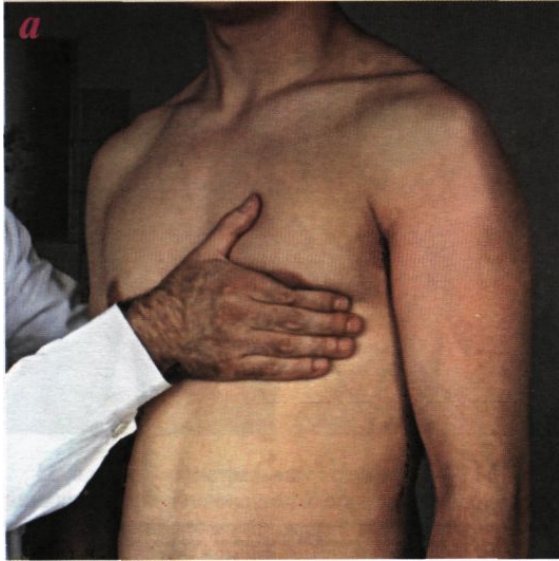Осмотр сосудов

- Резко выступающие и **извитые артерии**, особенно височные (ГБ, атеросклероз)
- **«Пляска каротид», с-м Мюссе** (недостаточность аортального клапана)
- **Набухание вен шеи** (признак застоя в большом круге кровообращения и повышения ЦВД)
- **Положительный венный пульс** (недостаточность трехстворчатого клапана)
- **Капиллярный пульс Квинке** (недостаточность аортального клапана)

Пальпация

- Верхушечный толчок
- Сердечный толчок
- Феномен «кошачьего мурлыканья»

Верхушечный толчок



- Локализуется в 5-м м/р на 1-1,5 см кнутри от левой срединно-ключичной линии
- Образован левым желудочком

Смещение верхушечного толчка

- **Смещение влево**

- в положении на левом боку (на 3-4 см)
- при увеличении ЛЖ (до передней подмышечной линии)
- при расширении ПЖ
- при наличии выпота или воздуха в правой плевральной полости
- при наличии плевроперикардальных спаек слева

Смещение верхушечного толчка

- **Смещение вправо:**

- в положении на правом боку (на 1-1,5 см)

- при наличии плевроперикардальных спаек справа

- **Исчезает :**

- при левостороннем экссудативном плеврите

- при скоплении жидкости в полости перикарда

- **Отрицательный** (слипчивый перикардит)

Характеристика верхушечного толчка

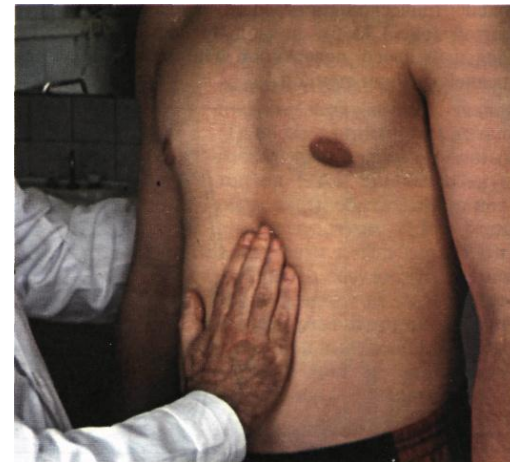
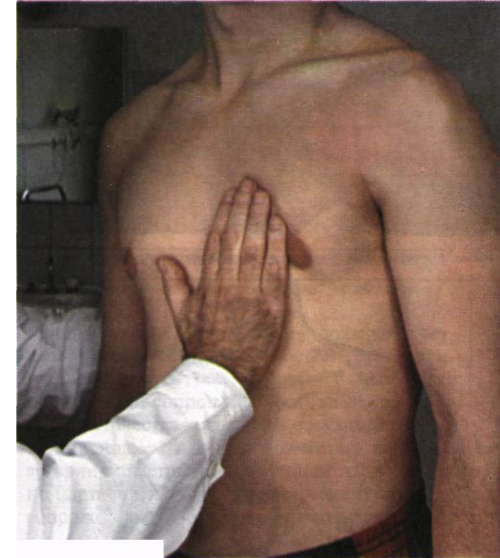
- **Ширина** (площадь грудной клетки, которая поднимается под ударом верхушки сердца)
 - **нормальный** (2 см)
 - **разлитой** (при дилатации ЛЖ, тонкой грудной стенке, смещении сердца кпереди опухолью средостения)
 - **ограниченный** (ожирение, эмфизема легких, низкое стояние диафрагмы)

Характеристика верхушечного толчка

- **Высота** – амплитуда колебаний грудной стенки в области верхушки сердца
 - высокий (ФН, ГЛЖ, лихорадка, волнение, тиреотоксикоз)
 - низкий
- **Сила** – давление, которое оказывает верхушка сердца на пальцы
 - усиленный (ГЛЖ)
- **Резистентность** – дает представление о плотности сердечной мышцы.

Сердечный толчок

- Пальпируется только при увеличении правого желудочка
- Определяется по левому краю грудины у мечевидного отростка



«Кошачье мурлыканье» (fremissement cataire)

- **Диастолическое** (не совпадает с верхушечным толчком и пульсацией на сонных артериях) – определяется на верхушке сердца при митральном стенозе

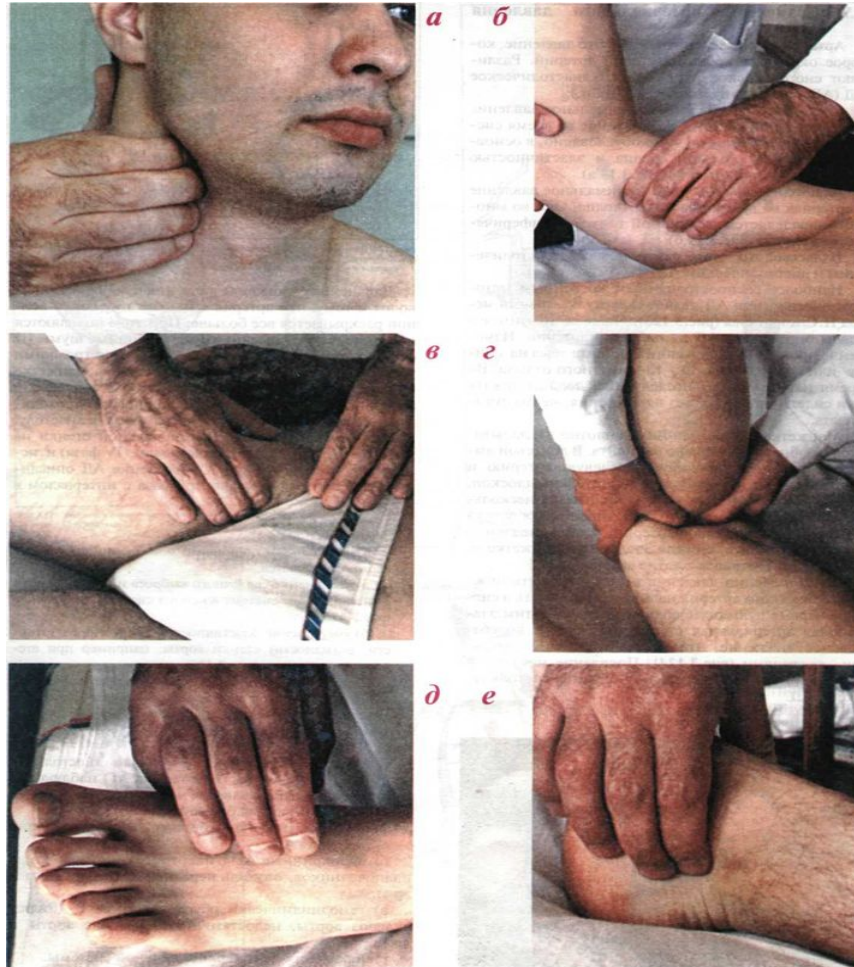
«Кошачье мурлыканье»

- **Систолическое** (совпадает с верхушечным толчком и пульсацией на сонных артериях) – определяется во 2-м м/р справа от грудины при аортальном стенозе

Пульс (свойства)

- Частота
- Напряжение
- Наполнение
- Величина
- Форма
- Ритм

Места определения пульса



Методика определения артериального пульса на сонных (а), плечевых (б), бедренных (в), подколенных артериях (г) и артериях стопы (д, е)

Напряжение пульса

- Зависит от АД внутри артерии
- Определяется давлением пальцем на сосуд до полного прекращения пульсовой волны
- Твердый (pulsus durus)
- Мягкий (pulsus mollis)

Наполнение пульса

- Соответствует колебаниям просвета артерий
- Зависит от количества крови в артерии, от общего объема крови
- Полный (р. plenus)
- Пустой (р. vacuus)

Величина пульса

- Зависит от разницы степени напряжения артерий в момент систолы и диастолы, т.е. от пульсового давления
- Большой (р. magnus)
- Малый (р. parvus)

Форма пульса

- Определяется характером подъема и падения давления внутри артерии во время прохождения пульсовой волны
- Быстрый (р. celer) – при недостаточности аортального клапана, тиреотоксикозе
- Медленный (р. tardus) – при сужении устья аорты, гипертонии

Pulsus differens

- Pulsus differens наблюдается при односторонних облитерирующих заболеваниях крупных артерий и при наружной компрессии крупных артериальных сосудов (аневризма аорты, опухоль средостения, расширение левого предсердия при митральном стенозе и т. п.).

Дефицит пульса

- Дефицит пульса (*pulsus deficiens*), т. е. разность между числом сердечных сокращений и частотой пульса, появляется при некоторых нарушениях ритма сердца (мерцательная аритмия, частая экстрасистолия и др.) и свидетельствует о снижении функциональных возможностей сердца.

Литература

- Мухин Н.А., Моисеев В.С.
Пропедевтика внутренних болезней.:
Учебник.-М.:ГЭОТАР-МЕД, 2011.
- Майкл Затурофф. **Симптомы внутренних болезней.** Пер. с англ. – М., Mosby – Wolfe – Практика, 1997.
- **Энциклопедия клинического обследования больного:** пер. с англ. // М.: ГЭОТАР МЕДИЦИНА, 1997.

Спасибо за внимание!