

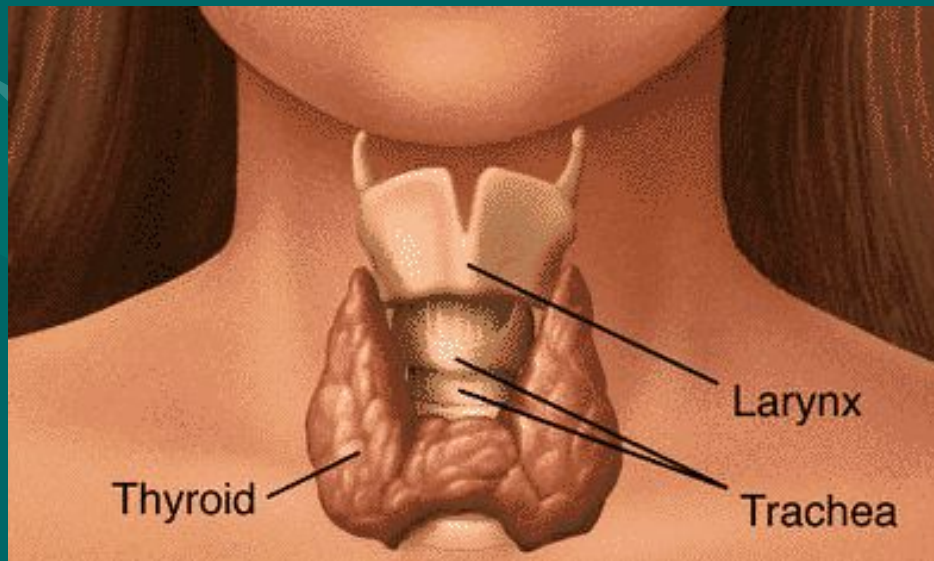
Заболевания щитовидной железы.

Классификация. Современные методы обследования больных.

Диагностика. Варианты клинического течения.

Предоперационная подготовка и методы хирургического

лечения.



Выполнил: студент лечебного
факультета, группы № 415
Петоян Анатолий

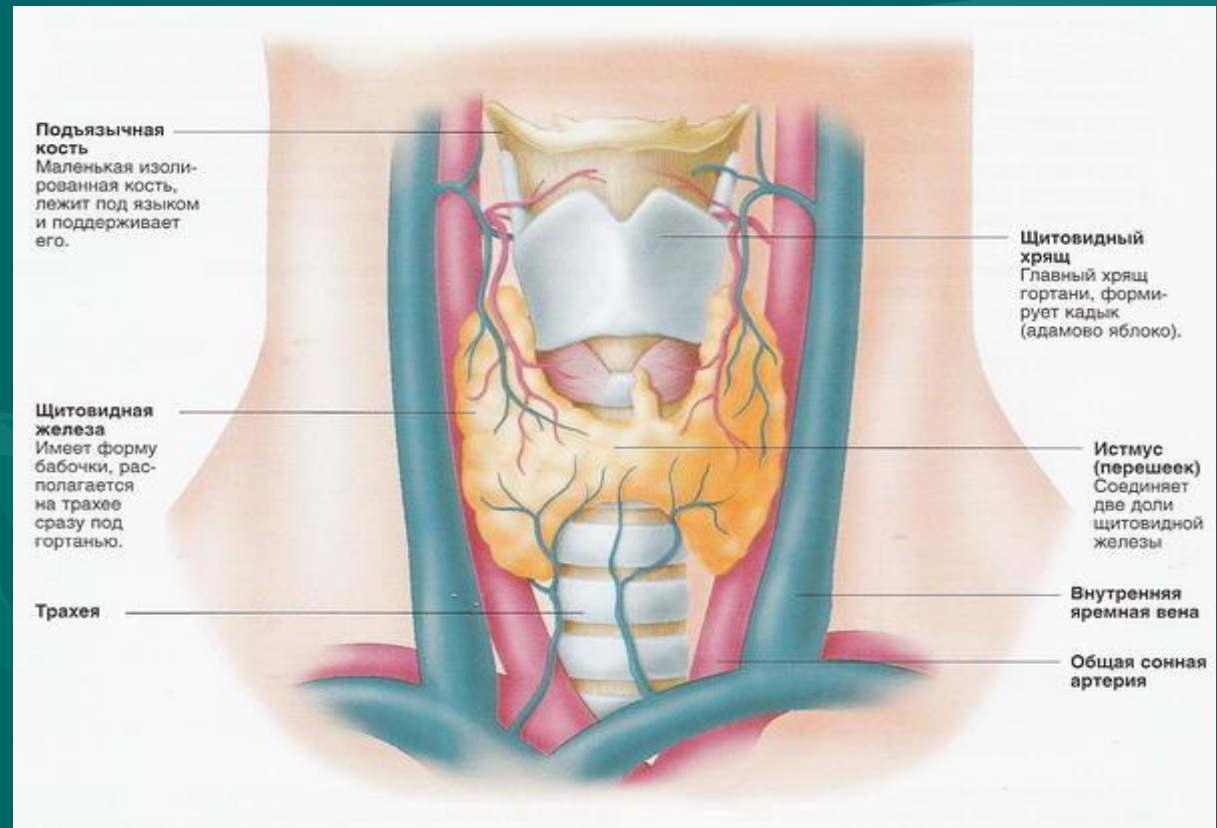
Руководитель: к.м.н.
Кузнецов Сергей Миронович

План

- 1. Анатомо-топографические данные ЩЖ.
- 2. Определение понятия зоб и оценка степени эндемии.
- 3. Классификация заболеваний ЩЖ.
- 4. Лабораторные и инструментальные методы диагностики заболеваний ЩЖ.
- 5. Нетоксический зоб:
 - А) клиника;
 - Б) диагностика;
 - В) дополнительные методы обследования;
 - Г) дифдиагностика;
 - Д) лечебная тактика и выбор метода лечения.

Щитовидная железа (*glandula thyroidea*)

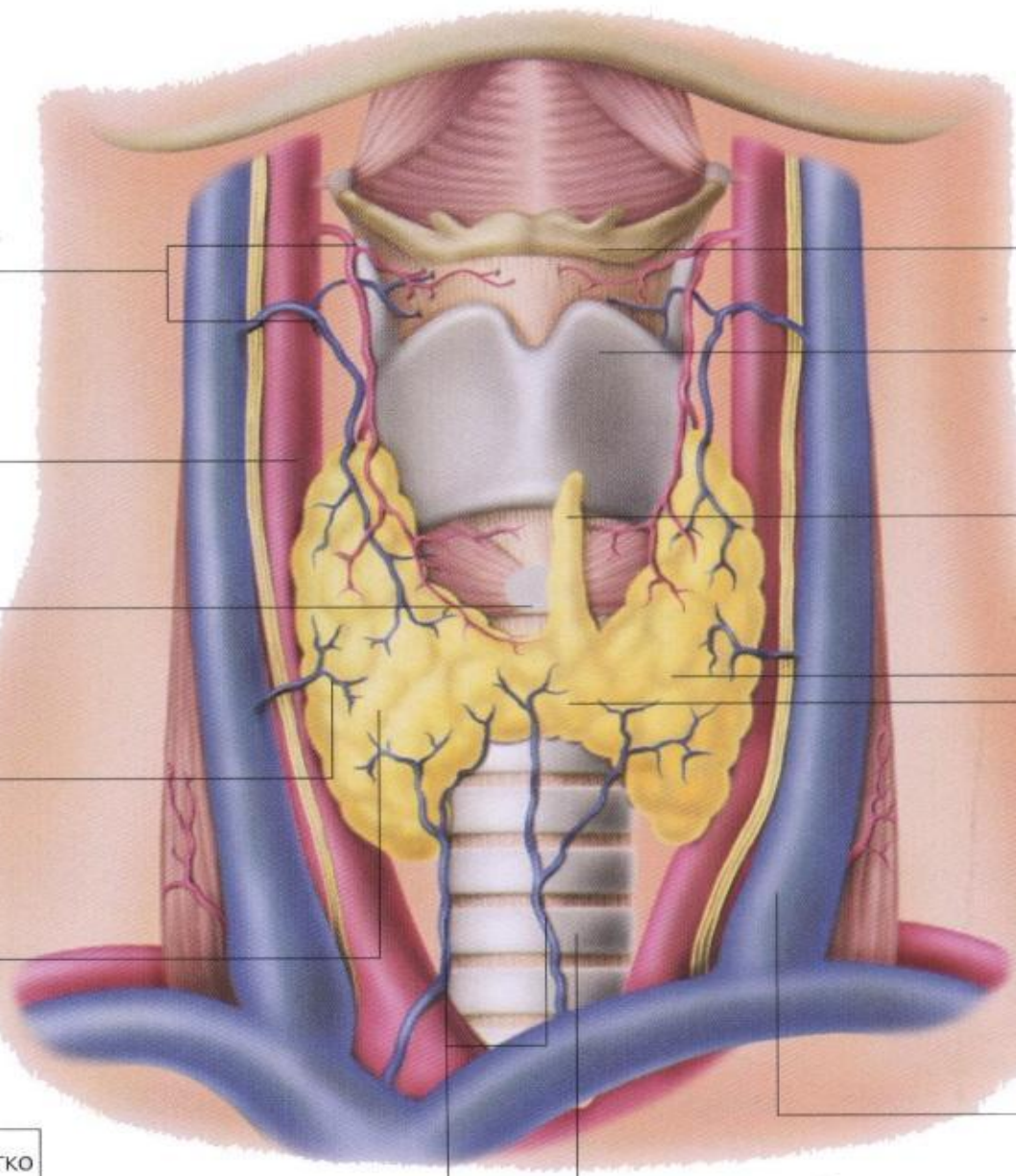
состоит из двоих боковых долей и перешейка. У 30 % людей встречается пирамидальный отросток в виде дополнительной доли, которая связана с перешейком или начинается от левой доли и идет в направлении к подъязычной кости.



Кровоснабжение железы осуществляют:

- две верхние (ветви наружной сонной артерии)
- две нижние щитовидные артерии (ветви шейно-щитовидного ствола, который отходит от подключичной артерии)
- в 12 % случаев — *a. imta*, что отходит от дуги аорты.

ВИД СПЕРЕДИ



Верхние щитовидные артерия и вена

Ветвь внешней сонной артерии и приток внутренней яремной вены

Общая сонная артерия

Снабжает кровью голову и шею

Перстневидный хрящ

Хрящ в форме кольца, окружающий гортань

Средняя щитовидная вена

Несет кровь во внутреннюю яремную вену

Правая доля железы

Соединена с левой долей перешейком

Подъязычная кость

Опора для языка



Щитовидный хрящ

Образование впереди гортани (адамово яблоко)

Пирамидальная доля

Часто маленького размера или вовсе отсутствует; выступает над перешейком

Левая доля железы

Выделяет гормоны, управляющие процессами обмена веществ

Перешеек

Узкая часть щитовидной железы, соединяющая правую и левую доли

Внутренняя яремная вена

Трахея

Дыхательное горло

Нижние щитовидные вены

Уносят кровь от долей и перешейка

КЛЮЧ Эта область легко прощупывается под кожей.



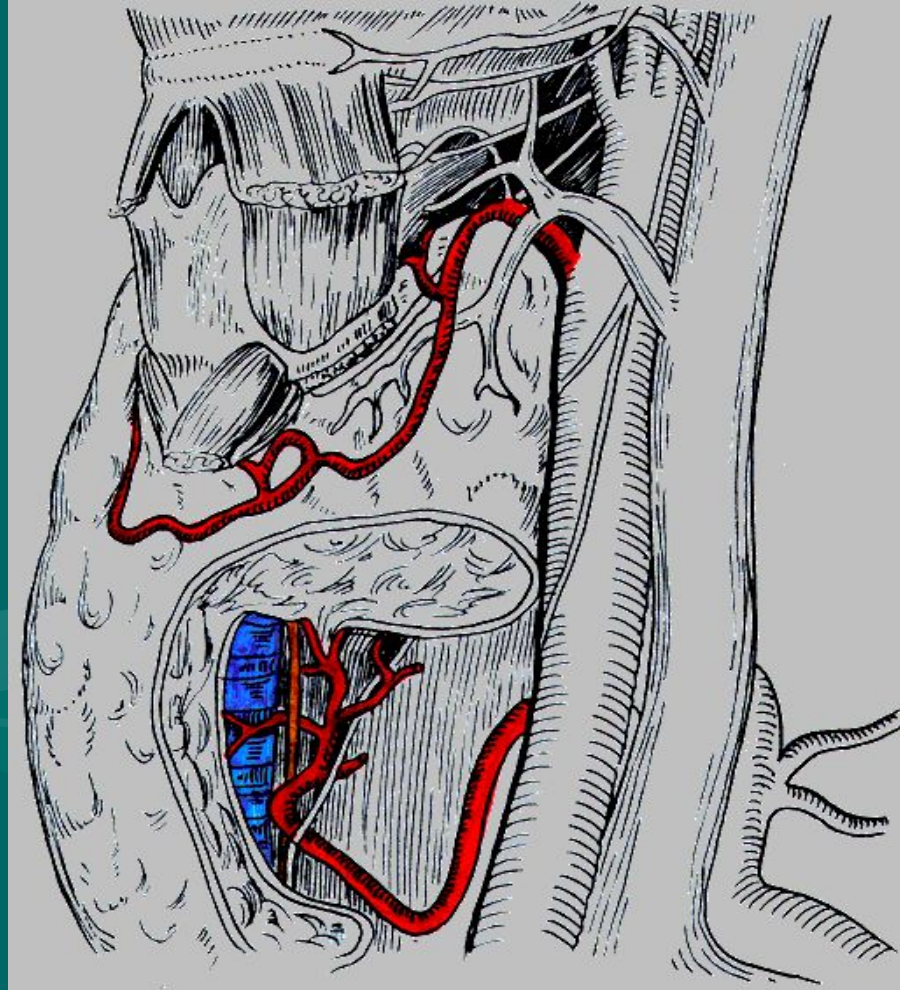
Вены щитовидной железы образуют на ее поверхности и вне железы ряд сплетений:

Верхние и средние щитовидные вены - впадают в наружную яремную, *нижние* — в плечеголовную вену.

Непарная щитовидная вена - хорошо развита, постоянная, преимущественно впадает в левую плечеголовную вену, иногда — в правый венозный синус.

Существует множество анастомозов между венами, но особенное значение для хирурга при операциях на щитовидной железе имеют *средние щитовидные вены (вены Кохера)*, которые отходят от боковых поверхностей долей. Они очень короткие, имеют прямой ход и впадают непосредственно во внутреннюю яремную вену. *При смещении нижнего полюса железы, вены Кохера легко разрываются, что может привести к сильному кровотечению.* Поэтому манипуляции подтягивания боковых краев щитовидной железы пальцем весьма опасно.

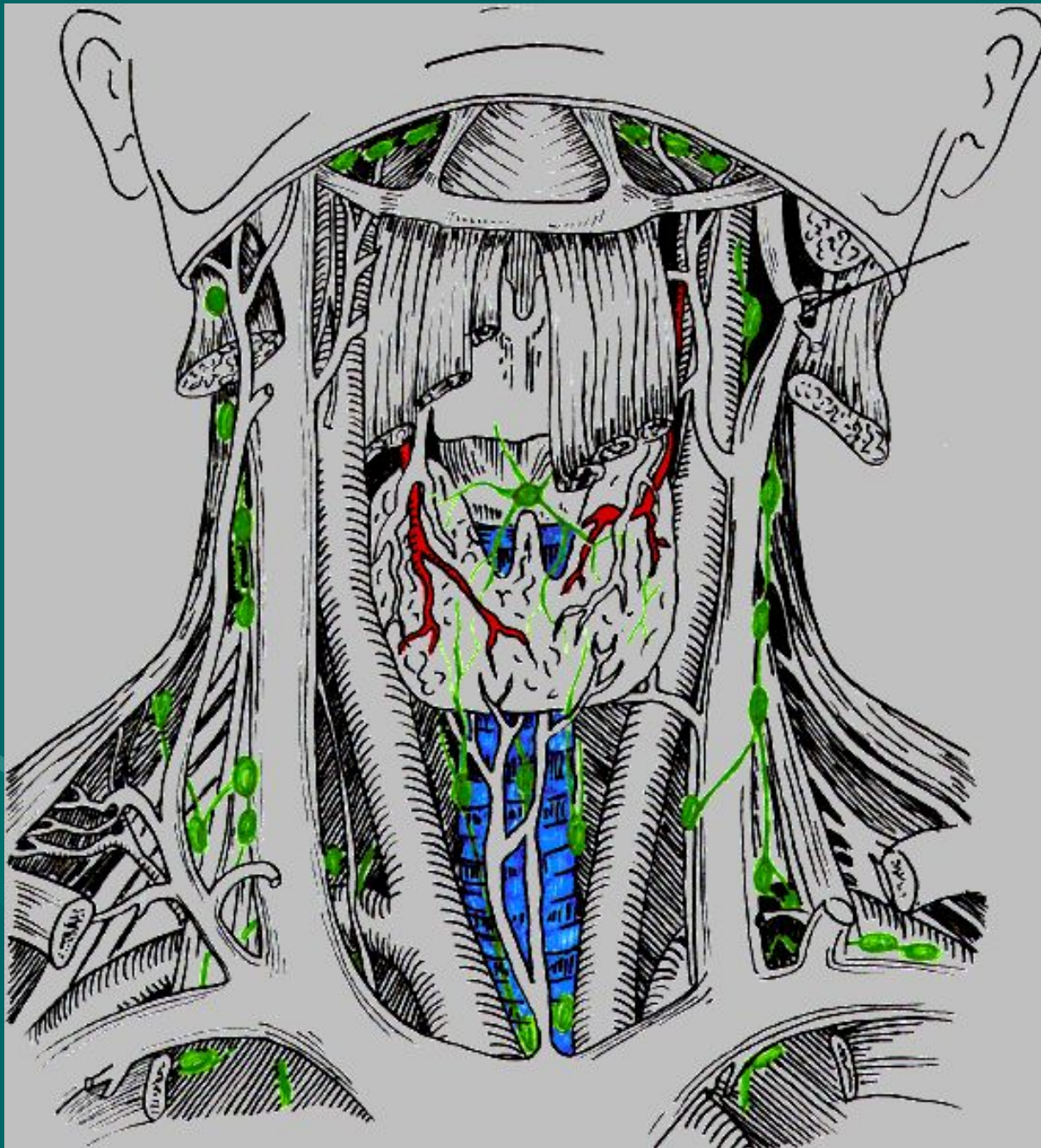
Хирургическая анатомия щитовидной железы. Боковая поверхность.



Регионарными лимфатическими узлами щитовидной железы есть:

- Латеральные глубокие лимфатические узлы (верхние, средние, нижние), которые расположены вдоль внутренней яремной вены от угла нижней челюсти, сосковидного отростка нижнего полюса околоушной слюнной железы до уровня впадения указанной вены в подключичную.

Они собирают лимфу от боковых долей, а предгортанные лимфатические узлы — от перешейка и близких к нему частей боковых долей. Лимфатическими коллекторами являются также заглоточные лимфатические узлы, которые анастомозируют с паратрахеальными и параэзофагальными лимфатическими узлами, а также с лимфоузлами передне-верхнего средостения.



Хирургическая
анатомия
щитовидной железы.
Пути лимфооттока.

Нервы щитовидной железы являются:

Ветви симпатического и обеих гортанных нервов

- **Поворотный гортанный нерв** (преимущественно входит в гортань одним стволом. Изредка он делится на уровне нижнего полюса щитовидной железы на две или больше веток)
- **Поворотный нерв** (является очень нежным, чаще повреждается на задне-боковой поверхности щитовидной железы на границе нижней и средней её трети, а также при перевязке нижних щитовидных артерий при экстрафасциальном удалении железы)

Анатомия n.recurrens.



!!! Основным структурным элементом щитовидной железы является фолликул, заполненный коллоидом !!!

В паренхиме щитовидной железы имеется три вида клеток, которые отличаются друг от друга ультраструктурно, гистохимически и функционально.

- **Фолликулярные клетки или А- клетки** (производят гормоны тироксин и трийодтиронин)
- **Клетки Ашкинази-Гюртля или Б- клетки** (отличаются от фолликулярного эпителия значительно большими размерами, эозинофильной цитоплазмой и округлым, центрально размещенным, ядром. Функция Б- клеток заключается в синтезе и накоплении биогенных аминов, а именно серотонина)
- **Б- и С- клетки** (относятся к клеткам APUD-системы, которая производит полипептидные гормоны)

Эндемический и спорадический зоб

Зоб (*воло, струма*) - означает какое либо увеличение щитовидной железы независимо от ее функционального состояния, морфологических изменений и причин.

Эндемический зоб — патология щитовидной железы, которая встречается в биогеохимических регионах с недостаточным содержанием йода в окружающей среде (краевая патология).

Спорадический зоб — патология щитовидной железы в жителей регионов, неэндемических по зобу.

Тяжелая эндемия оценивается рядом показателей:

- 1) соотношение мужчин и женщин, больных зобом (*показатель Ленца-Бауера — если он ближе до 1, то эндемия тяжелее*);
- 2) преобладание узловых форм зоба над его другими формами;
- 3) наличие кретинизма;
- 4) зоб у животных;
- 5) количество людей с гиперплазией щитовидной железы.

Классификация

По форме увеличения щитовидной железы различают зоб:

- 1) диффузный,
- 2) узловой,
- 3) смешанный.

Для определения степени увеличения щитовидной железы используют следующую шкалу:

- 0 — щитовидная железа не пальпируется;
- I — пальпируется перешеек железы, он заметен при глотании;
- II — пальпируется вся железа, ее заметно при глотании;
- III — увеличение железы приводит к заметному равномерному утолщению шеи (“толстая шея”);
- IV — железа значительно увеличена, резко деформирует шею;
- V — увеличение достигает больших размеров (зоб больших размеров).

Классификация ВОЗ.

0 – отсутствие зоба.

I A – зоб определяется лишь при пальпации и не видимый при полностью отклоненной назад голове.

I B – зоб пальпируется, однако видимый лишь при полностью отклоненной назад голове (включает также узел при не увеличенной щитовидной железе).

II – зоб видимый при нормальном положении шеи, пальпация для диагноза не обязательна.

III – очень большой зоб, который можно увидеть на расстоянии.

По функциональному состоянию щитовидной железы различают зоб:

- 1) эутироидный (нормальная функция);
- 2) гипертироидный (повышенная функция);
- 3) гипотироидный (сниженная функция).

Диффузное увеличение щитовидной железы I-II степени без нарушения функции и узловой трансформации расценивают как компенсаторное и называют гиперплазией щитовидной железы.

По локализации зоб различают:

- 1) типичную локализацию (передняя поверхность шеи);
- 2) шейно-загрудинный зоб;
- 3) зоб при эктопии щитовидной железы (зоб корня языка, внутригрудной зоб);
- 4) зоб дополнительных желез (аберантный зоб);
- 5) передгрудинный зоб.

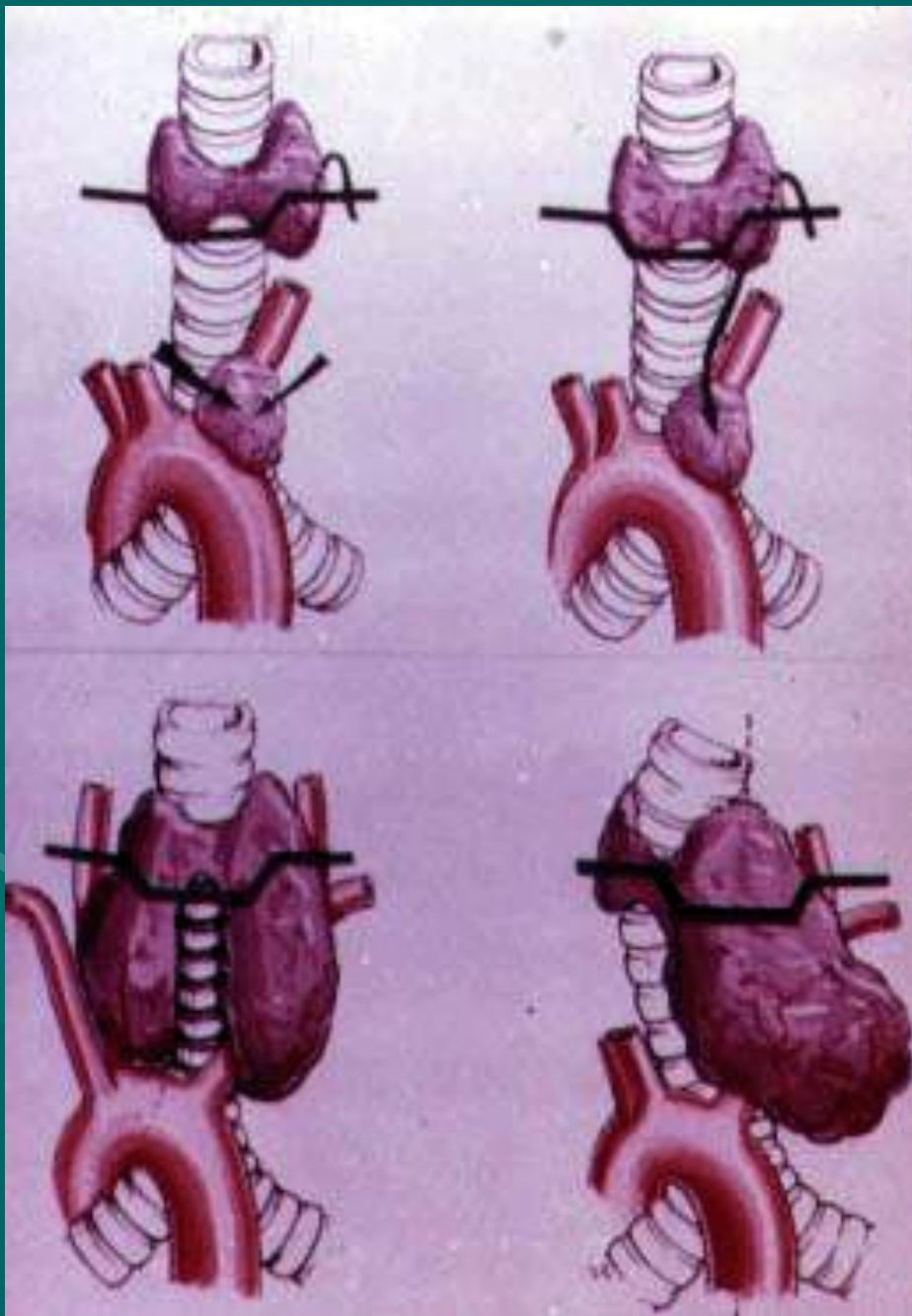
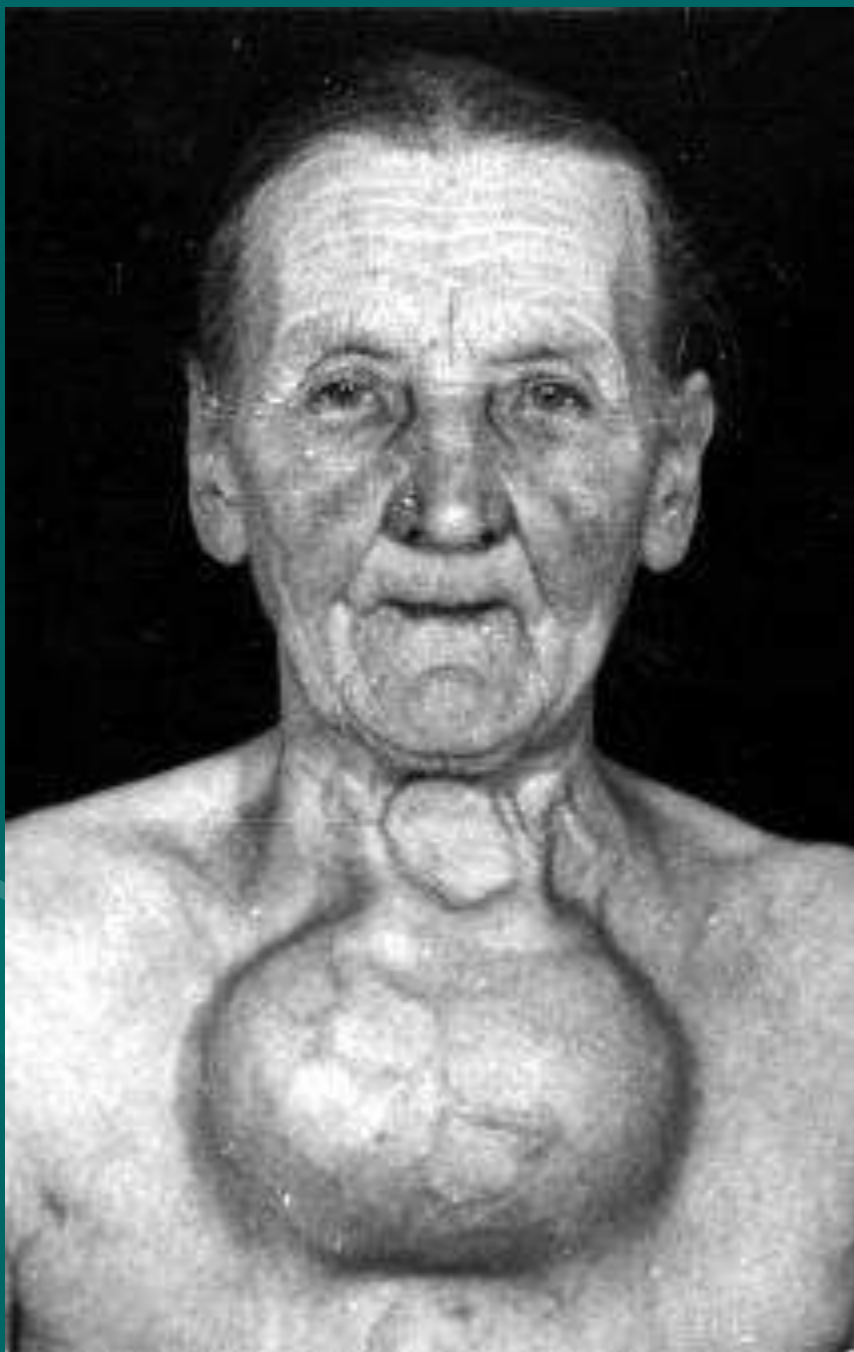


Схема локализации
аберантного
внутригрудного и
шейно-загрудинного
зоба.



Антестернальный
зоб.

Клиническая симптоматика

Больные жалуются на:

- наличие “опухоли” и деформацию контуров шеи
- тревожат ощущение сжимания в области шеи
- затрудненное дыхание, глотание,
- внезапные приступы кашля (вследствие компрессии зоба на гортанные нервы).

!!! При наличии большого зоба (особенно шейно-загрудинного, “ныряющего”)

- затрудненное дыхание (особенно ночью), вплоть до асфиксии, что является результатом сжимания и перегибания трахеи, иногда с резким ее смещением. --- Загрудинные зобы часто сопровождаются охриплостью голоса, расширением вен лица, шеи.

У больных зобом со сниженной функцией щитовидной железы наблюдается:

- *общей слабостью, вялостью, сонливостью, снижением памяти, зябкостью, сухостью кожи и отеками, особенно вокруг глаз. Иногда у таких больных наблюдаются запоры.*

Больные с гипертироидным зобом жалуются на:

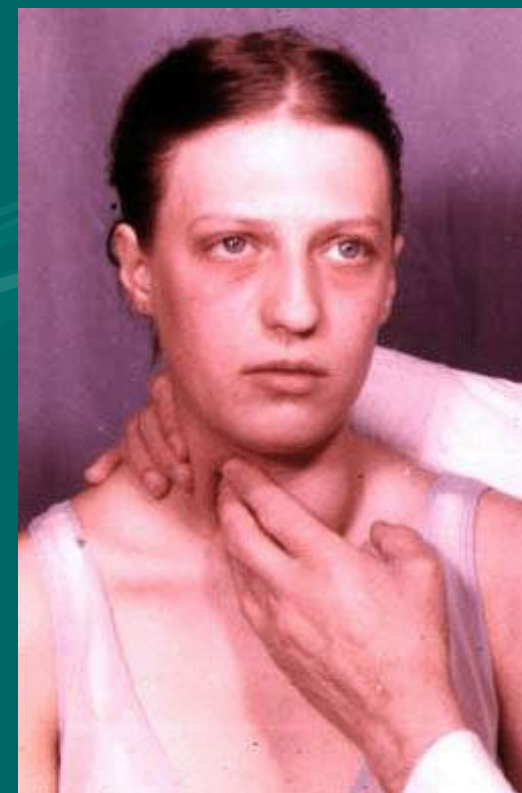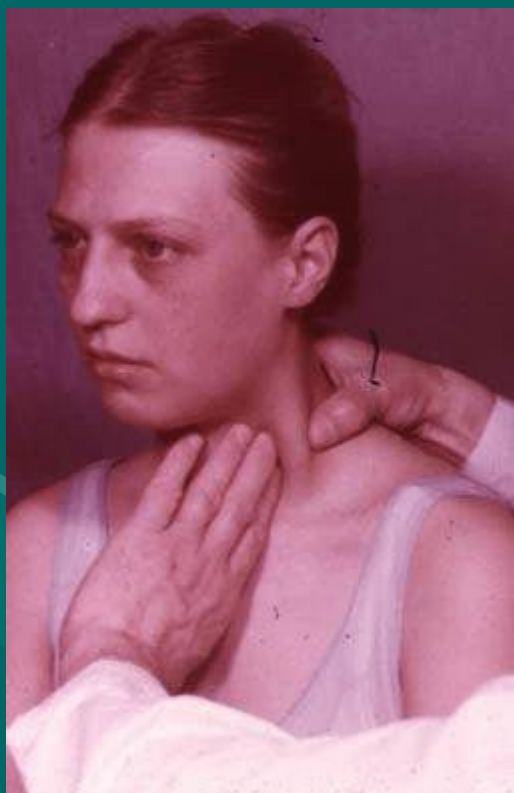- *раздражительность, сердцебиение, повышенную потливость, тремор рук, плохой сон, ощущение жара.*

- Увеличение щитовидной железы у больных *эндемическим зобом* по большей части имеет *узловой* или *смешанный* характер, и только у небольшого количества.
- *Узловой зоб* пальпируют в виде неболезненной опухоли с четкими контурами, которая имеет гладкую поверхность, не спаянная с окружающими тканями и смещается при глотании. Такой зоб имеет эластическую, напряженно-эластическую или плотную консистенцию. При длительном анамнезе в железе образуются очаги фиброза и обизвествления, она становится твердой, холмистой.
- При *диффузном зобе* железа напоминает форму бабочки, сохраняет свои контуры, поверхность ее гладкая, консистенция по большей части эластическая, иногда мягкая или плотная.
- *Смешанный зоб* объединяет проявления узлового и диффузного.

Лабораторные и инструментальные методы диагностики.

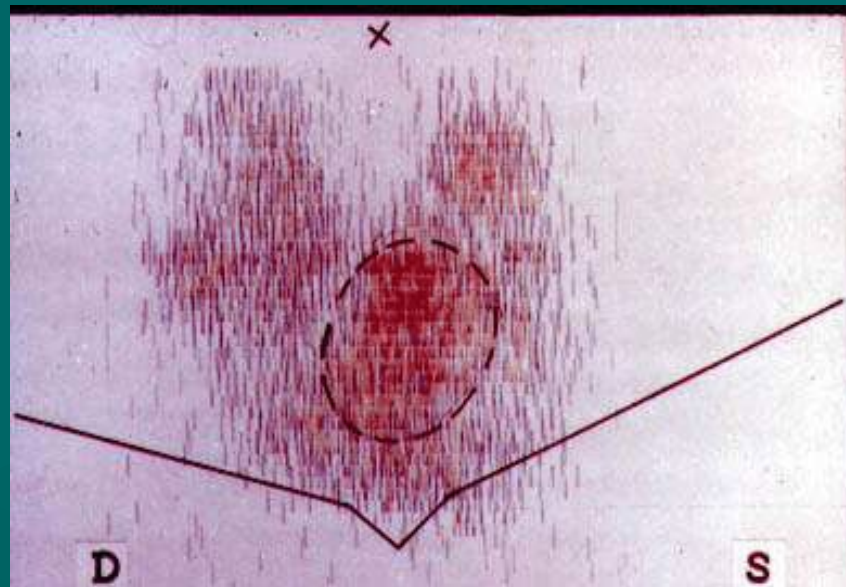
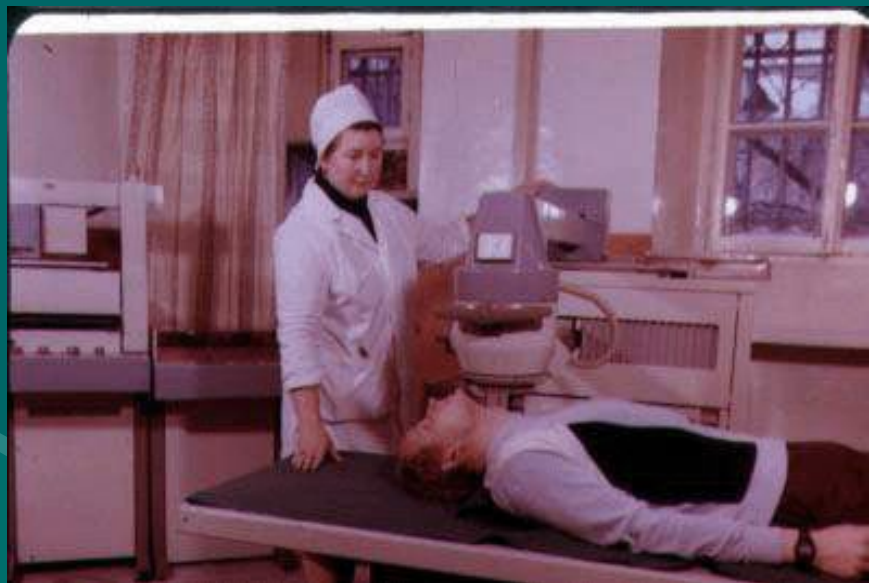1. Физикальное обследование, осмотр области шеи, пальпация щитовидной железы.
2. Сонография, компьютерная томография.
3. Определение функции щитовидной железы (концентрация гормонов, компонентов йода сыворотки крови, исследование йодопоглощающей функции щитовидной железы).
4. Сканирование щитовидной железы .
5. По показаниям: рентгенография шеи (кальцинаты, осификаты) с контрастированием пищевода (компрессия пищевода, трахеи, их смещение, деформация).
6. Рентгенография грудной клетки, особенно средостения, в двух проекциях, пневмомедиастинография (внутригрудной зоб).
7. Пункционная биопсия под контролем сонографии.
video – пункционная биопсия щ.ж.
8. Термография.

Методика пальпации щитовидной железы



Сканирование ЩЖ

Узловой зоб



!!! Проводят дифференциальную диагностику эндемического и спорадического зоба с хроническим аутоимунным тиреоидитом Хашимото, фибропластическим зобом Риделя, боковыми и срединными кистами шеи, липомами и другими опухолями, опухолями и кистами средостения, злокачественными новообразованиями щитовидной железы, метастазами опухолей в шейные лимфатические узлы.

О наличии зоба Хашимото свидетельствуют иммунологические показатели, плотность диффузно измененной щитовидной железы, мозаичность железы на соно- и сканограмме, уменьшение размеров зоба при преднизолоновой пробе.

При зобе Риделя железа бугристая, железной плотности, часто спаяна с окружающими тканями (кроме кожи).

Кисты, опухоли шеи, метастазы в лимфатические узлы не смещаются при глотании, не накапливают радиоактивный йод, четко определяются сонографически.

!!! При подозрении на рак щитовидной железы необходимо провести морфологическую верификацию путем пункционной биопсии с последующим цитологическим исследованием.

Лечебная тактика и выбор метода лечения.

Эндемический зоб подлежит лечению при всех его формах и на всех стадиях развития. Выбор метода лечения зависит от вида зоба (**диффузный, узловой, смешанный**), степени увеличения щитовидной железы (**I-V**) и характера осложнений зоба (**воспаление, кровоизлияние, асфиксия, малигнизация**).

Консервативное лечение

Проводят препаратами неорганического йода, тироидином и чистыми гормональными препаратами (тироксином, трийодтиронином). Наиболее эффективным является *тироксин*..

Медикаментозное лечение применяют при диффузном увеличении щитовидной железы без признаков компрессии зоба на органы шеи.

- Многоузловые, (полинодозные) зобы (особенно у женщин после 50 лет) изредка осложняются малигнизацией и поэтому, если отсутствуют признаки компрессии органов шеи и гипертироидизм, также могут лечиться консервативно.

!!! Важным аргументом их медикаментозного лечения являются частые рецидивы после операции, потому что обнаружить и удалить все узлы при этой форме зоба тяжело!!!

Хирургическое лечение.

Метод и объем хирургического лечения при эндемическом и спорадическом зобе определяют распространением и характером поражения.

!!! При этом пользуются принципом: *вся зобнотрансформированная паренхима должна быть удалена, а здоровая — максимально сохранена.*

Узловые и смешанные формы зоба, независимо от функции железы и ее размеров, подлежат хирургическому лечению.

Гипотироз не является противопоказанием к операции, поскольку удаление зоба приводит к нормализации функции неизменённой паранодулярной ткани.

Операция прежде всего показана при наличии признаков компрессии органов шеи, зобе больших размеров, вторичном гипертироидизме и подозрении на раковое перерождение.

Зоб дополнительных щитовидных желез (аберантный зоб) подлежит обязательному хирургическому лечению. Операция заключается в удалении аберантной железы с ревизией основной щитовидной железы.

Внутригрудной зоб, который развивается при загрудной эктопии щитовидной железы, также **нуждается в обязательном хирургическом удалении.** Лучшим доступом является продольная стернотомия. Шейно-загрудинный зоб можно без особенных технических усилий удалить из шейного доступа.

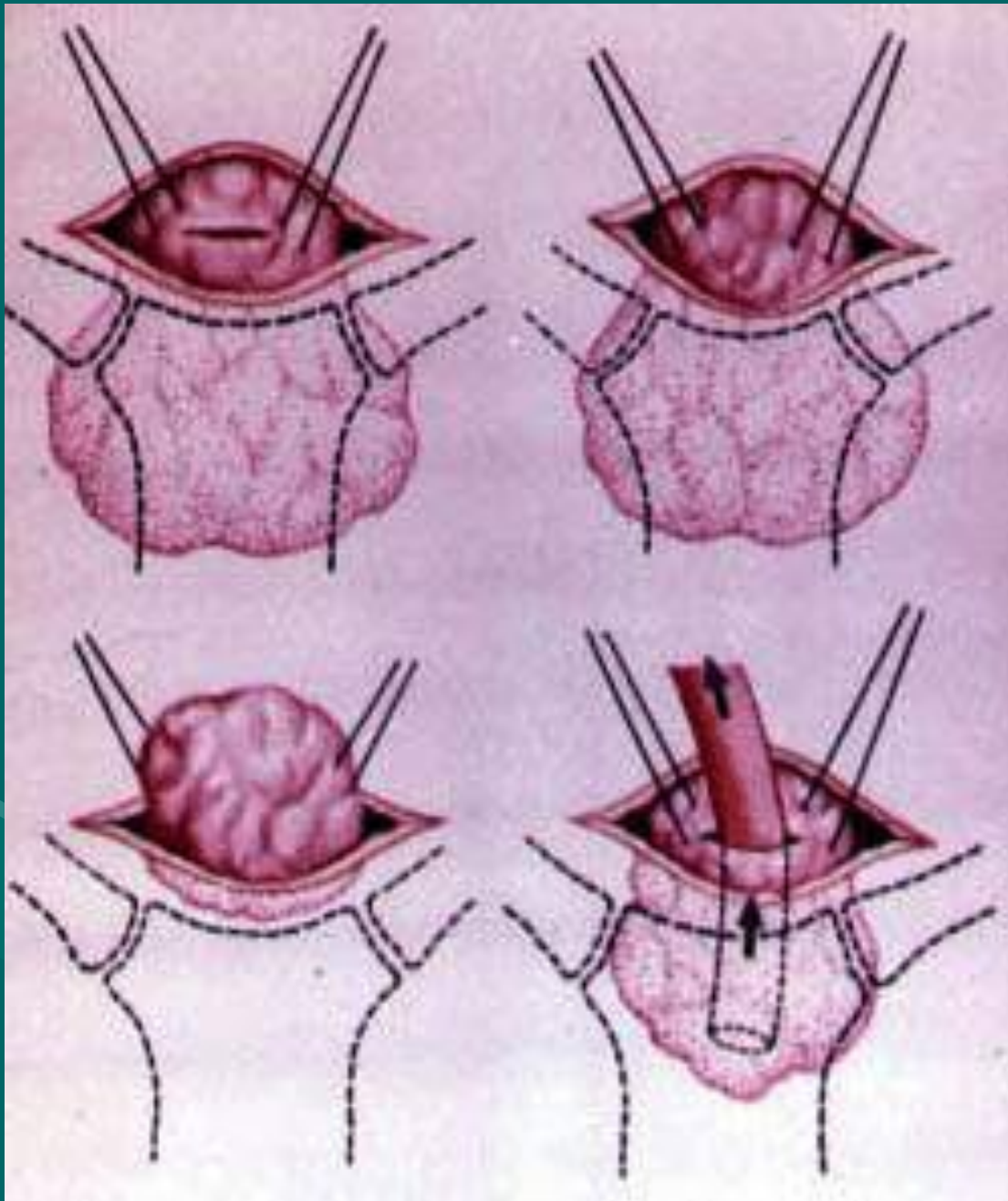
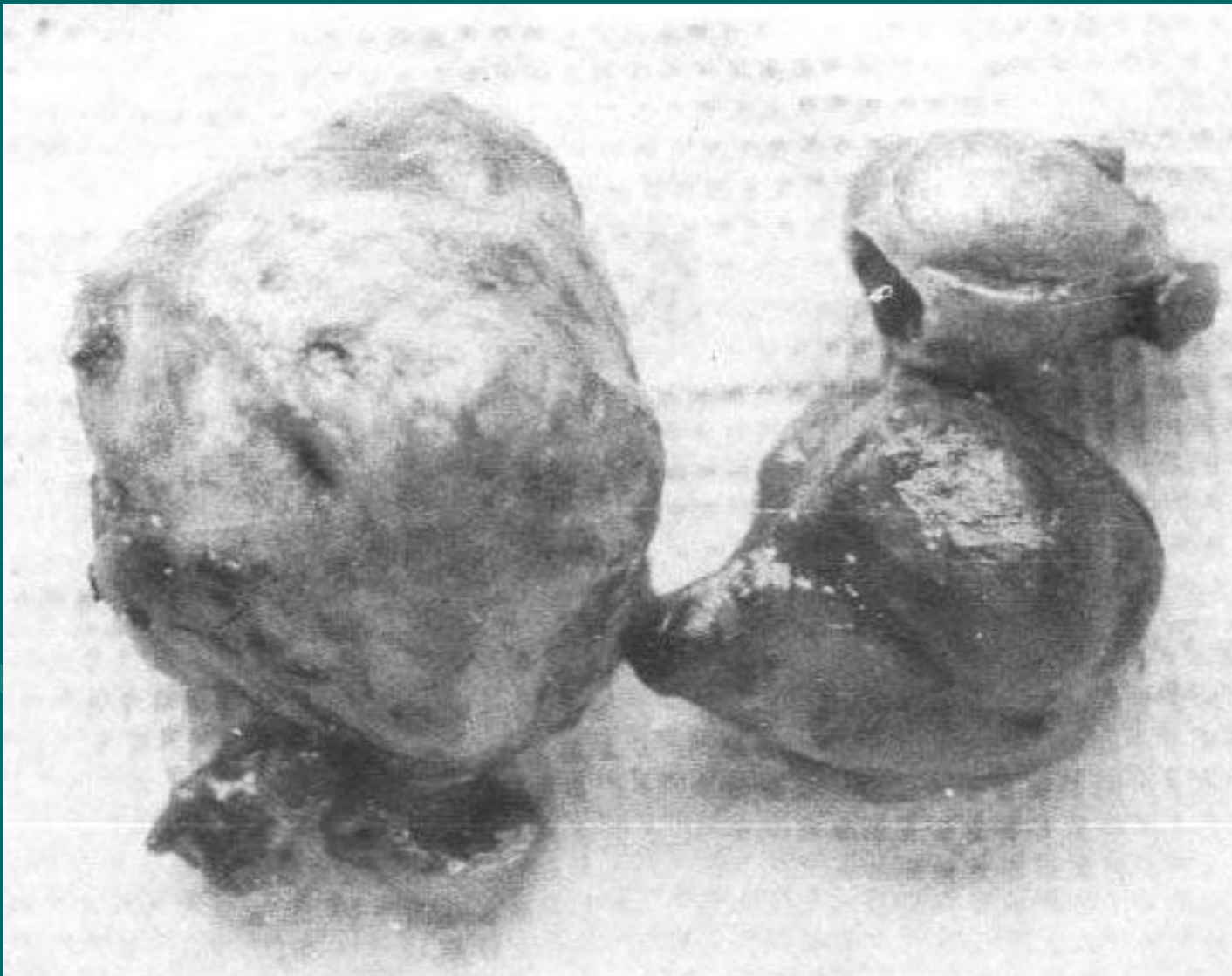

Схема операции по поводу шейно-загрудинного зоба с шейного доступа.

Макропрепарат. Полинодозный зоб



Оптимальным методом обезболивания является *эндотрахеальный наркоз*. При этом методе не бывает случаев механической асфиксии на операционном столе в результате сжимания или перегиба трахеи в момент мобилизации и выведения зуба в рану.

Метод позволяет провести тщательную ревизию всей железы и пространств шеи, прежде всего **загрудинного, ретротрахеального, ретроэзофагеального**, где могут находиться отщеплённые узлы щитовидной железы.

Местную анестезию, а также другие методы общего обезболивания **нужно считать резервными**.

Для удаления зоба используют:

Поперечный (воротникообразный) разрез по Кохеру в нижней области шеи над грудинно-ключичными сочленениями.

Операцию на щитовидной железе нужно начинать с тщательной ревизии и интраоперационной диагностики, что позволяет определить адекватный объём оперативного вмешательства. Обязательным является освобождение части или всей трахеи путем рассечения перешейка. Это позволяет лучше ориентироваться в топографоанатомической ситуации, обусловленной зобом, а при возникновении асфиксии выполнить трахеостомию. В дальнейшем перешеек и пирамидальная доля подлежат удалению как наиболее опасные относительно возникновения рецидива зоба.

Объем резекции щитовидной железы при эндемическом и спорадическом зобе определяют строго индивидуально.

- Резекцию щитовидной железы выполняют **субфасциально**, что предупреждает удаление прищитовидных желез и травму гортанных нервов.
- Узел нужно удалять вместе с паранодулярной, здоровой тканью, поскольку она функционально неполноценна. Это оправдывается также и онкологическими рассуждениями.
- При многоузловом двустороннем зобе, когда поражена практически вся щитовидная железа, приходится вылушивать отдельные узлы из здоровой паренхимы, оставляя ее максимальное количество, поскольку паренхима преимущественно размещается тонким слоем на их поверхности. Этот слой паренхимы нужно рассечь и стянуть ножницами из узла, оставив ее связь с сосудами.

План

- 1. Синдром тиротоксикоза (определение понятия).
- 2. Лабораторные и инструментальные методы диагностики тиротоксикоза.
- 3. Токсический зоб:
 - А) клиника;
 - Б) диагностика;
 - В) дополнительные методы обследования;
 - Г) дифдиагностика;
 - Д) лечебная тактика и выбор метода лечения.
- 4. Тироидиты (клиника, диагностика, дополнительные методы обследования, дифдиагностика, лечебная тактика и выбор метода лечения.).

Диффузный токсический зоб

Диффузный токсический зоб (*базедовая болезнь, болезнь Грейвса, болезнь Парри, болезнь Флаяни, тиротоксикоз, гипертироз*) — тяжелое аутоиммунное и нейроэндокринное заболевание, обусловленное повышенной секрецией тиреоидных гормонов, диффузно увеличенной щитовидной железой с поражением всех органов и систем человека.

Диффузный токсический зоб (ДТЗ) по большей части встречается у женщин. В 5 % лиц с диффузным токсичным зобом развиваются офтальмопатия и претибиальная микседема.

Этиология и патогенез.

- Научные исследования и клинические наблюдения свидетельствуют о том, что диффузный токсический зоб является аутоимунным заболеванием.
- Пусковыми фактор:
 - острые и хронические
 - психические травмы,
 - перегрев на солнце,
 - инфекции, интоксикации,
 - черепно-мозговая травма,
 - дисфункция других эндокринных желез.

Действие этих факторов направлено на генетически склонный к тиротоксикозу организм человека.

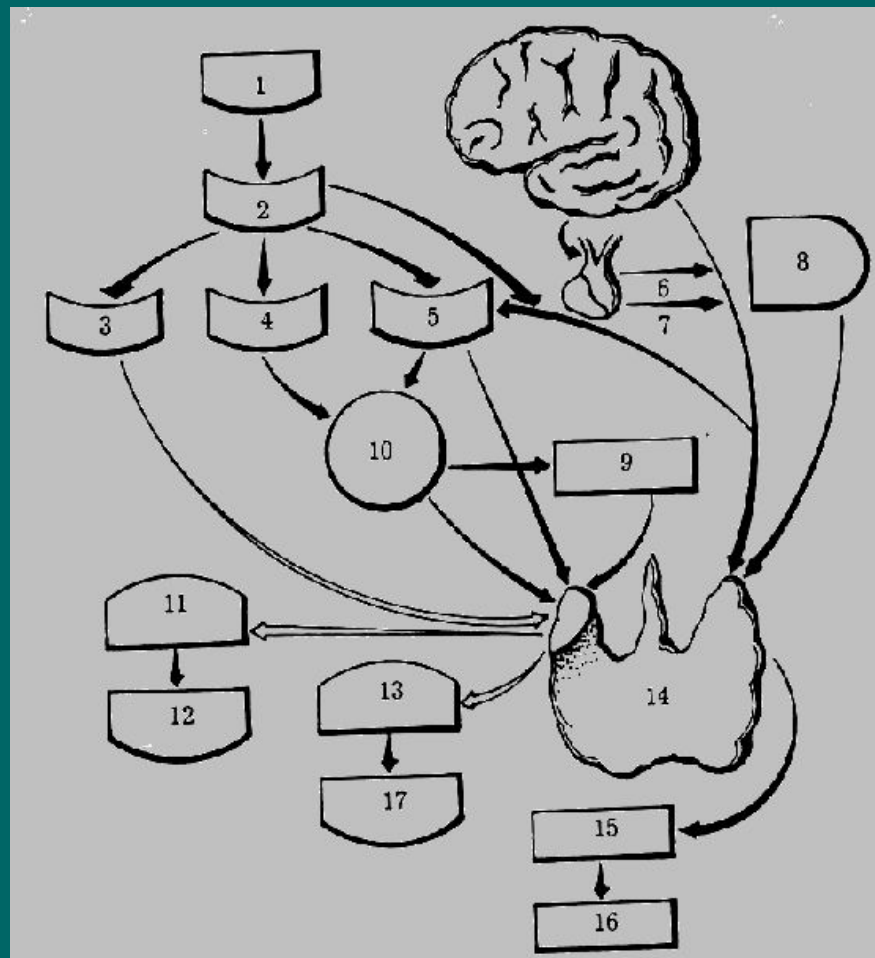


Схема патогенеза диффузного токсичного зоба. 1- генетическая склонность; 2- дефект в системе иммунологического выживания; 3- форбидные клоны Т -лімфоцитов; 4- повышение Т - хелперов; 5- снижение Т - супрессоров; 6- гипоталамус; 7- гипофиз; 8- иницирующие факторы: инфекция, психическая травма, беременность, катехоламины и т. П.; 9- тиростимулирующие антитела; 10- нарушение функции В-лимфоцитов; 11- клеточно-опосредственный иммунитет и антитела к ретробульбарним тканям, мышц орбиты, тироглобуліна; 12- офтальмопатия; 13- клеточно-опосредственный иммунитет и антитела к тканям голени или же иммунные комплексы в тканях этого участка; 14- гиперплазия + избыток Т3 и Т4; 15- избыток Т3 и Т4; 16- клинические симптомы диффузного токсического зоба; 17- претибиальная миксэдема.

Классификация

Согласно с классификацией Ш. Милку, есть четыре стадии течения диффузного токсичного зоба.

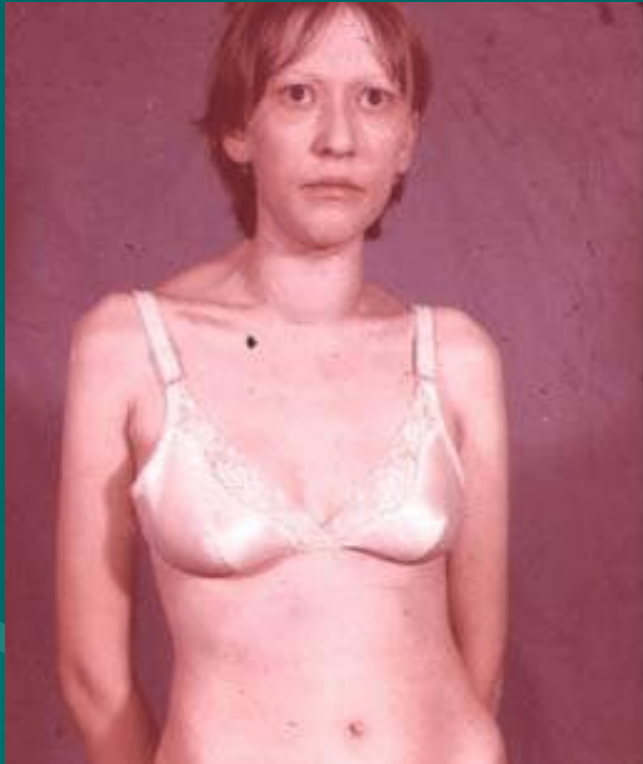I стадия — невротическая, начало развития тиротоксикоза, увеличение щитовидной железы мало заметное.

II стадия — нейрогормональная, ярко выраженные признаки тиротоксикоза, щитовидная железа заметно увеличена в размерах.

III стадия — висцеропатическая, характеризуется тиротоксическим поражением внутренних органов.

IV стадия — кахектическая, начинаются необратимые дистрофические изменения органов и систем.

Диффузный токсический зоб



Клиническая симптоматика

К ранним признакам ДТЗ относят:

- общую слабость,
- быструю утомляемость,
- снижения работоспособности и мышечной силы,
- повышенную раздражительность,
- плаксивость, бессонницу,
- потливость и гиперемию кожных покровов.

Основными симптомами при классических формах ДТЗ является:

- увеличение щитовидной железы (зоб),
- тахикардия, экзофтальм,

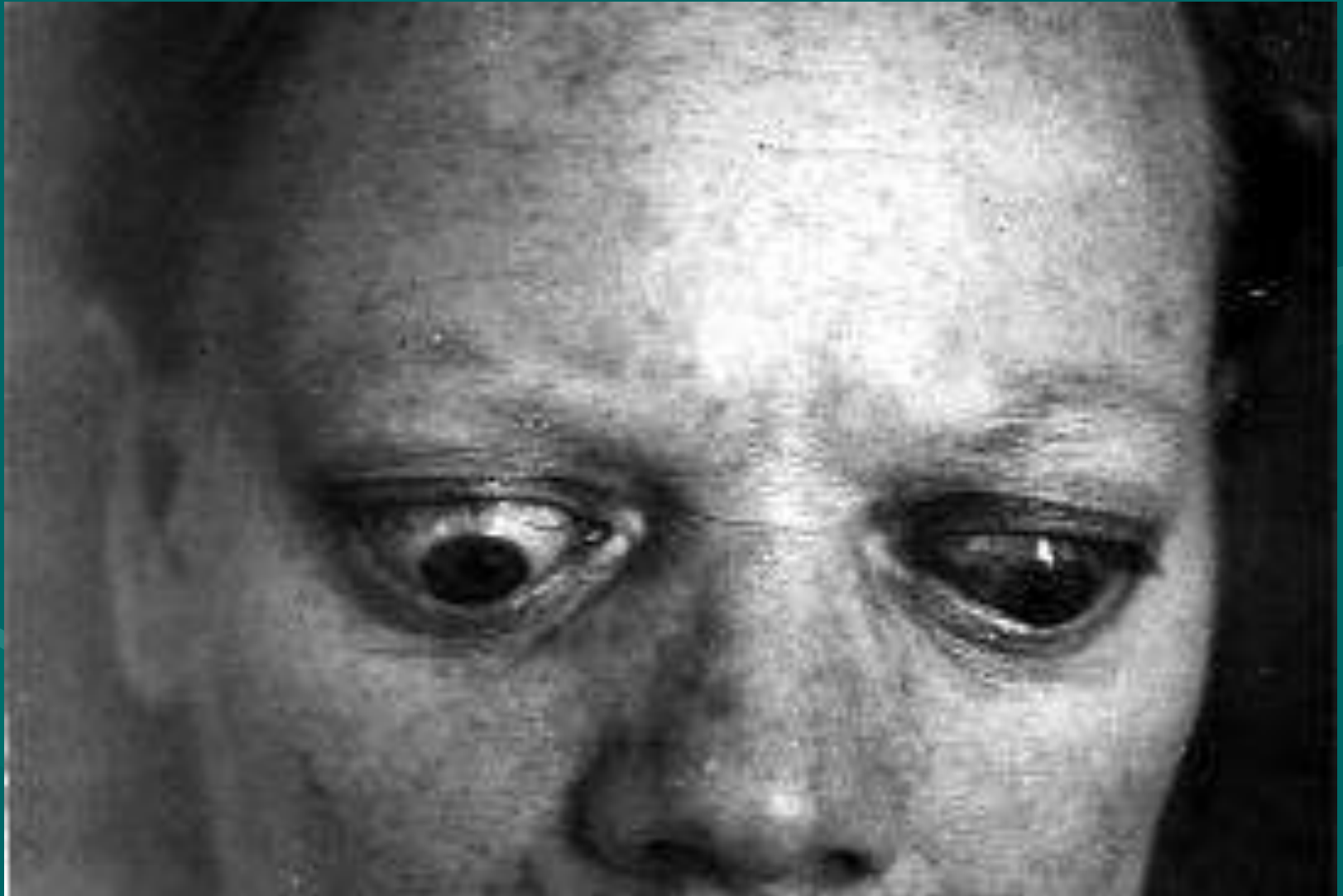- Щитовидная железа у больных на ДТЗ

- диффузно увеличена, умеренной плотности.
- в результате повышенного кровоснабжения она может пульсировать.

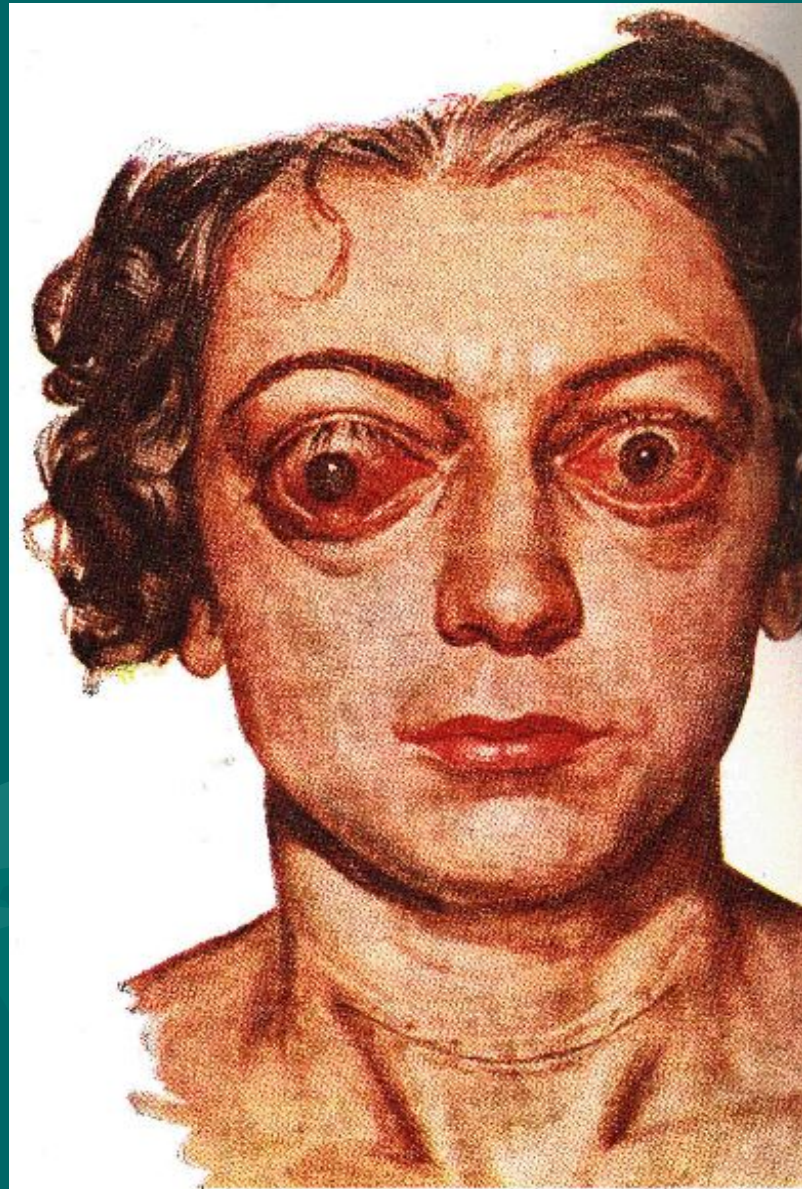
После длительного лечения препаратами йода железа становится плотной и неболезненной. Такое же длительное консервативное лечение вызывает в ней развитие дегенеративных склеротических процессов, иногда с узловой трансформацией ткани, причем степень увеличения железы часто не отвечает тяжести ДТЗ.

- При аускультации можно выслушать систолический шум.

Злокачественная офтальмопатия



Злокачественный экзофтальм



По клиническому течению различают две формы ДТЗ:

- а) ДТЗ с медленным развитием;*
- б) острая форма диффузного токсичного зоба, которая характеризуется острым началом и быстрым, иногда на протяжении нескольких часов, развитием.*

Острый тиротоксикоз встречается редко и в большинстве случаев заканчивается смертью от тиротоксической комы. Клиническая картина развивается за несколько часов или дней. При этом щитовидная железа не увеличена, наблюдаются:

- высокая температура,
 - рвота, понос,
 - резкая потеря массы тела.
- К особым формам ДТЗ относят тиротоксикоз в детском возрасте, у беременных, женщин, что находятся в климактерическом периоде, и людей преклонного возраста.

!!!! Среди осложнений во время течения заболевания наиболее опасным для жизни больного является тиротоксический кризис.

Он наблюдается в 0,02-0,05 % больных и развивается преимущественно в результате действия провоцирующих факторов.

Среди них основными нужно считать:

- травму (хирургическое вмешательство на железе или других органах),
- грубую пальпацию щитовидной железы,
- психическую травму,
- эмоциональный стресс,
- инфекцию,
- беременность, роды и радиойодотерапию.

Лабораторные и инструментальные методы диагностики.

1. Определение основного обмена, содержания липидов в сыворотке крови, времени рефлекса из ахиллового сухожилия, запись ЭКГ.
2. Исследование концентрации гормонов щитовидной железы (общий, свободный тироксин — Т₄, общий, свободный трийодтиронин — Т₃), йодированных компонентов сыворотки крови (белоксвязанный йод, бутанолэстрагированный йод), тиротропного (ТТГ) гормона гипофизу.
3. Определение тиреодостимулирующих антител - иммуноглобулинов, анти tiroидных антител.
4. Сонография щитовидной железы.


Лечебная тактика и выбор метода лечения

Лечение диффузного токсического зоба, особенно обнаруженного впервые, а также тяжелой и средней тяжести форм тиротоксикоза необходимо проводить в стационарных условиях. Существует три метода лечения ДТЗ:

- а) медикаментозное лечение;*
- б) лечение радиоактивным йодом;*
- в) хирургическое лечение.*

Медикаментозное лечение больных на ДТЗ в первую очередь должно быть направленным на нормализацию повышенной функции щитовидной железы.

- Мерказолил — синтетический анти tiroидный препарат. В тяжелых случаях лечения начинают с 60 мг (12 таблеток) — 45 мг (9 таблеток) препарата на день, при формах средней тяжести — с 30 мг (6 таблеток), при легких — с 15 мг (3 таблетки) на день.



Лечение радиоактивным йодом в основном показано больным на ДТЗ:

- старше 40 лет, с рецидивами тиротоксикоза,
- после операций в частности, при сочетании ДТЗ с тяжелыми сопутствующими заболеваниями и в случаях категорического отказа от хирургического лечения.
- в период лактации,
- при наличии тиротоксической аденомы,
- базедофицированного многоузлового зоба,
- выраженной лейкопении,
- болезни почек или же при тяжелом тиротоксикозе, с острым началом.

Хирургический метод лечения

- Считают радикальным и самым эффективным.
- Операция почти всегда позволяет ликвидировать синдром гипертироидизма вместе с его морфологическим субстратом.
- Учитывая это, эффективность метода в специализированных клиниках составляет 95-97 %.

Показаниями к хирургическому лечению:

- тиротоксикоз средней тяжести при отсутствии стабильной компенсации в результате медикаментозного лечения на протяжении 2-3 месяцев,
- тяжелые формы ДТЗ, зоб IV-V степени, независимо от тяжести тиротоксикоза и узловой трансформации токсичного зоба.

Хирургический метод не целесообразно рекомендовать больным на ДТЗ с крайне тяжелыми вторичными заболеваниями и расстройством функций жизнеобеспечивающих систем.

!!!! Обязательным условием успешного хирургического лечения больных на ДТЗ: -
- тщательная предоперационная подготовка,
цель которой — ликвидация или резкое снижение явлений гипертироидизма, то есть достижение эутиреоидного или близкого к нему состояния.

Предоперационная подготовка должна быть:

- комплексной,
- патогенетически обоснованной
- индивидуальной.

Обезболивание.

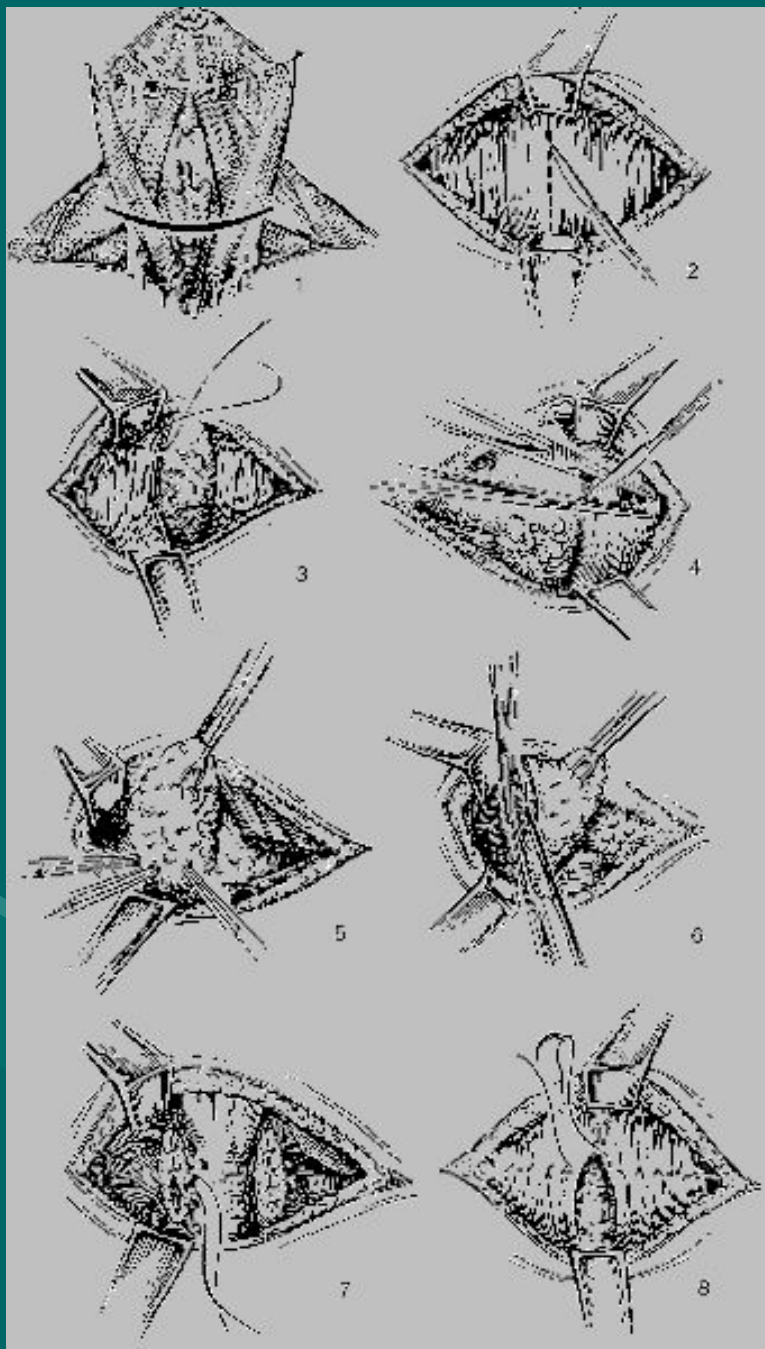
Методом выбора обезболивания при операциях по поводу ДТЗ является эндотрахеальный наркоз.

Операция.

Наиболее эффективной и рациональной методикой хирургического лечения ДТЗ является:

Субтотальная субфасциальная резекция щитовидной железы (О.В. Николаев, 1951). Принципиальными отличиями этой методики является отказ от перевязки щитовидных сосудов перед входом в железу и субфасциальная резекция железы. Этим достигается бескровие и атравматичность операции, предупреждаются повреждения (удаление) прищитовидных желез и нервов гортани. Данная методика способствует также формированию культи железы в месте размещения прищитовидных желез и прохождения поворотных нервов. Объем резекции и, соответственно, величина культи железы должны основываться на учете тяжести тиротоксикоза, возраста больных, длительности заболевания и медикаментозного лечения, морфоструктуры органа и иммунного статуса пациента.

Этапы субтотальной
субфасциальной резекции
щитовидной железы.



Послеоперационный период.

Клиническое течение раннего послеоперационного периода у больных на ДТЗ главным образом зависит от:

- эффективности проведенной передоперационной подготовки,
- от методики и техники самого хирургического вмешательства.

В части больных, особенно с тяжелой формой ДТЗ, в первые дни после операции можно наблюдать обострение симптомов тиротоксикоза — послеоперационная тиротоксическая реакция.

Осложнения послеоперационного периода

- 1. Тиротоксический кризис.
- 2. Повреждение гортанных нервов.
- 3. Асфиксия.
- 4. Воздушная эмболия.
- 5. Паратироидная тетания.
- 6. Кровотечение.
- 7. Повреждения гортани.

Выделяют три степени послеоперационной тиротоксической реакции:

Легкой степени (тахикардия до 120 за минуту), повышение температуры тела до 38°C, больные преимущественно спокойны, их самочувствие удовлетворительное, сон с перерывами, дыхание достаточно глубокое, несколько учащенное.

Средней тяжести тиротоксической реакции (легкое психомоторное возбуждение, общая слабость, головная боль, ощущение жара, пульс 120-140 за минуту (ритмичный, напряженный), иногда — аритмия типа экстрасистолии. Температура в них повышается до 38,5-39°C, значительная потливость, частое дыхание, неглубокий, с перерывами сон)

Тяжелой степени тиротоксической реакции (выраженное психомоторное возбуждение, тремор рук, речевое и психическое возбуждение, значительная потливость, ощущение жара, гиперемия лица и цианоз слизистых оболочек губ. Пульс обычно более 140 за минуту, аритмичный, слабого наполнения и напряжения, заметная пульсация сосудов шеи, дыхание часто, поверхностное. Температура тела 39-40°C. Бессоницу в таких больных почти невозможно ликвидировать назначением снотворных и наркотиков)

Гнойный тиреоидит

Гнойный тиреоидит — это гнойно-септическое поражение неизменной тиреоидной паренхимы. Встречаются также случаи гнойного воспаления зобно измененной щитовидной железы — острый гнойный струмит. Эти заболевания не часты.

Этиология и патогенез

Возникает в результате попадания в зобно измененную щитовидную железу бактериальной инфекции **гематогенным** или **лимфогенным** путем. Возбудителями гнойного тиреоидита чаще всего является пиогенный стрептококк или золотистый стафилококк.

Классификация

Морфологически по характеру воспаления различают

- банальный
- специфический тиреоидит,

По течению

- острый,
- подострый
- хронический.

Острый тиреоидит

преимущественно развивается в одной доле.

Гистологически при нем обнаруживают формирование очагов некроза, кровоизлияния, лейкоцитарную инфильтрацию стромы с примесью лимфоцитов и макрофагов.

Подострый тиреоидит

Гистологически проявляется развитием гранулематозного воспаления. Строма в таких больных инфильтрирована лимфоцитами, лейкоцитами и гигантскими клетками, которые напоминают клетки посторонних тел.

Хронический тиреоидит

Может проявляться в форме зоба Хашимото и Риделя, а также специфических тиреоидитов при туберкулезе, сифилисе и актиномикозе.

Характерным для зоба Хашимото является преобладающая лимфоцитарная инфильтрация с образованием фолликулов (лимфоцитарная струма). Для зоба Риделя (“железный зоб”, фиброзно-инвазивный тиреоидит) свойственно разрастание фиброзной ткани.

Клиническая симптоматика.

Заболевание в большинстве случаев начинается остро. При этом возникает:

- спонтанная резкая боль в участке шеи, что усиливается при движениях, разговоре и глотании.
- высокую температуру тела,
- лихорадку,
- слабость,
- потливость
- тахикардию.

При осмотре: можно заметить локальное покраснение и отек кожи.

Пальпаторно: ткани напряжены, железа увеличена, плотная, с флюктуацией в участке поражения.

В крови нейтрофильный лейкоцитоз и увеличение СОЕ.

Клиническое течение заболевания обретает характерные признаки:

- гнойно-септической патологии шеи.

Процесс выходит за пределы щитовидной железы. При несвоевременной диагностике и некачественном лечении наблюдаются прорыв гнойника наружу, развитие флегмоны шеи, медиастинит и сепсис. Но в целом последствия благоприятные, на месте гнойника развивается фиброзная ткань, а функция железы приходит к норме.

Лабораторные и инструментальные методы диагностики.

1. Общий анализ крови.
2. Сонография щитовидной железы.
3. Диагностическая пункция щитовидной железы.
4. Бактериологическое исследование экссудата.

Дифференциальный диагноз.

Дифференциальную диагностику нужно проводить с:

- **простым тиреоидитом и струмитом.**

Бурное течение и трансформация простого воспаления в гнойно-септическое, которое определяется клинически, лабораторно и путем диагностической пункции (гнойный экссудат) отличают острый тиреоидит от других воспалительных процессов в щитовидной железе.

Лечебная тактика и выбор метода лечения

Для подтверждения диагноза необходимо:

- выполнить диагностическую пункцию. При наличии флюктуации и гнойного экссудата нужно проводить хирургическое лечение (хирургическую обработку гнойного очага).

Таким больным назначают:

- антибиотики,
- анальгетики,
- противовоспалительные
- седативные препараты.

Аутоимунный тиреоидит

Аутоимунный (лимфоматозный) тиреоидит — заболевание, описанное Хашимото в 1912 году. В большинстве случаев оно встречается у женщин в возрасте 40-50 лет.

Этиология и патогенез.

Основным этиологическим фактором в возникновении аутоиммунного тиреоидиту является:

- высвобождение и попадание антигенов щитовидной железы в кровь в результате воспалительных процессов и травм, вместе с оперативными вмешательствами на щитовидной железе.

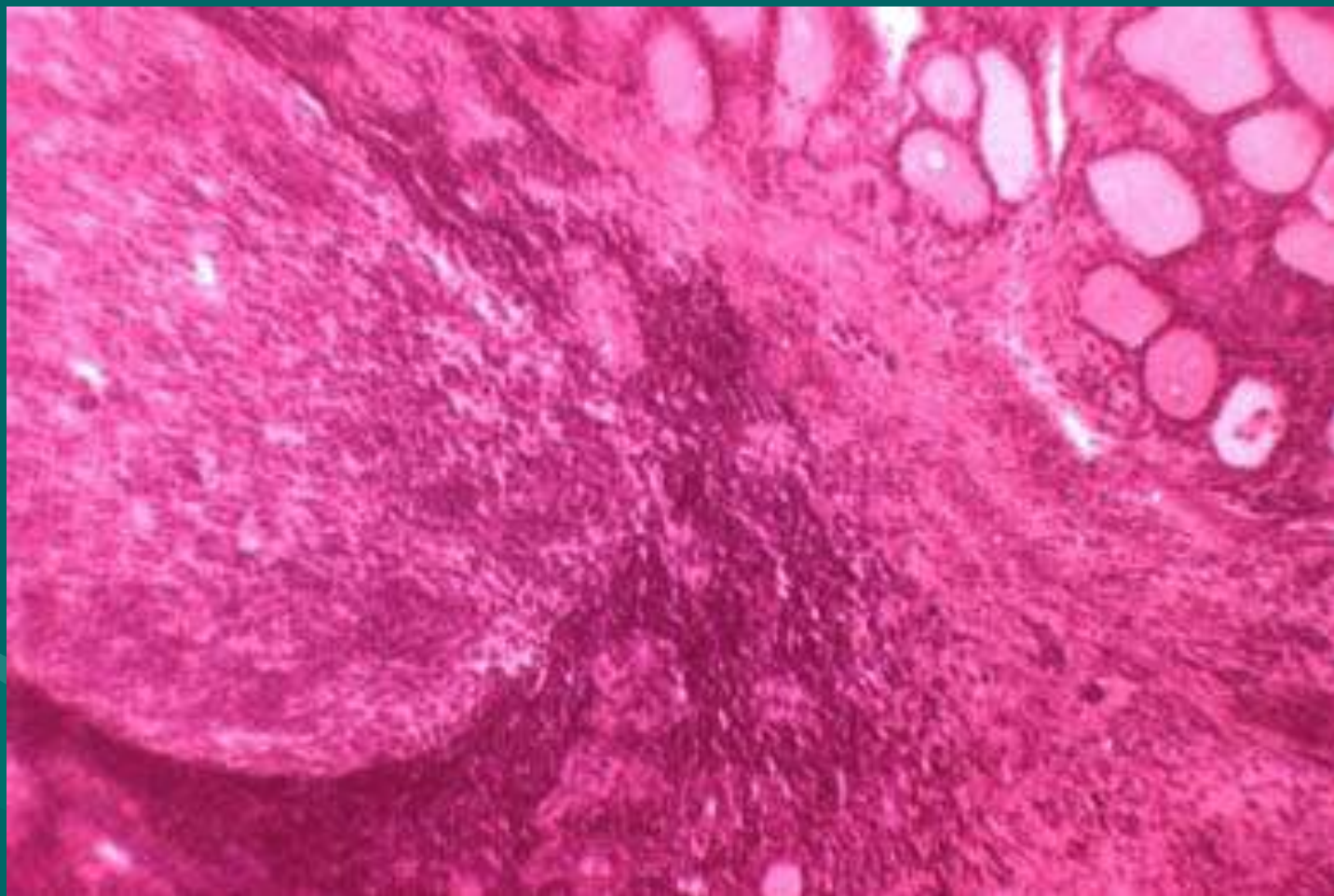
Установлено, что при этом заболевании обнаруживают антитела к тироглобулину, коллоидному компоненту щитовидной железы и микросомальной фракции.

Гистологическим признаком аутоиммунного тиреоидита является:

- диффузная или очаговая инфильтрация щитовидной железы лимфоцитами и плазматическими клетками, которая приводит к разрушению фолликулов и их базальных мембран.

В дальнейшем наступает замещение тиреоидной ткани соединительной, в результате чего развивается очаговый фиброз, что напоминает собой узлы.

Тироидит Хашимото. Гистограмма.



Классификация.

- *Диффузная,*
- *Очаговая,*
- *Гипертрофическая,*
- *Атрофическая.*

Клиническая симптоматика

Для тиреоидита Хашимото характерным является:

- медленный рост зоба,
- ткань железы приобретает плотность,
- постепенно развивается гипотироз.
- компрессия зобом органов и тканей шеи.
- Больные жалуются на увеличение щитовидной железы, ощущение сдавливания в области шеи, затруднение глотания и дыхания, боль в области железы и общую слабость.

Увеличение щитовидной железы симметричное, она, как правило, плотной консистенции, а при пальпации отмечают ее “узловатость”. Во время нажатия на одну из долей щитовидной железы наблюдается поднятие доли из противоположного конца и наоборот — симптом “качели”

Аутоимунному тироидиту присуще развитие гипотироза.

Но встречаются и атипичные клинические формы заболевания:

- аутоимунный тироидит с тиротоксикозом (Хашитоксикоз) с постепенным переходом в гипотироз, -
- поражение одной доли с клиническим течением по типу узлового еутироидного или гипотироидного зоба.

Осложнениями аутоимунного тироидита является гипотироз, компрессия органов шеи, в некоторых случаях — малигнизация.

Лабораторные и инструментальные методы диагностики.

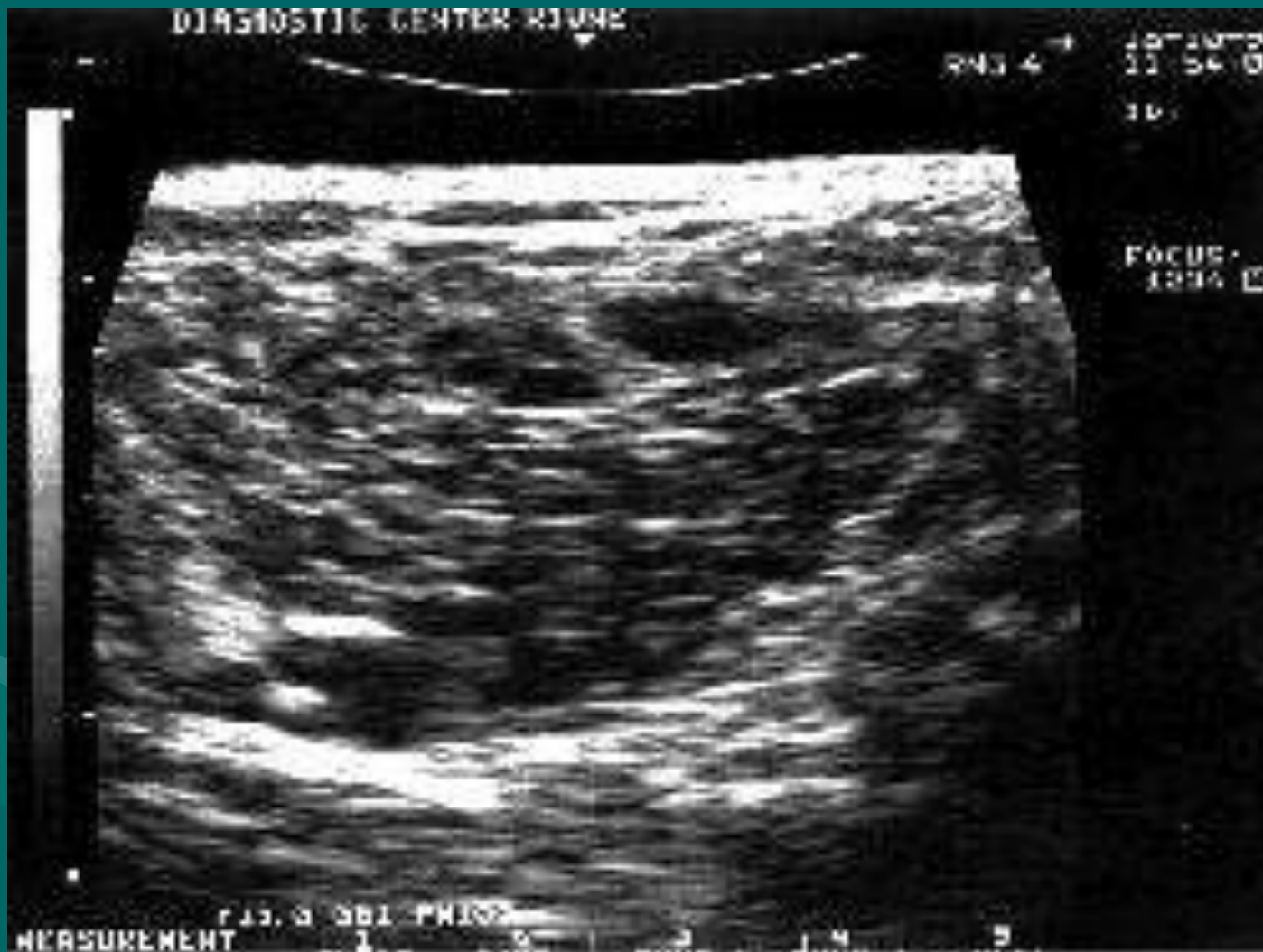1. Клиническое обследование больного (пальпация щитовидной железы).
2. Определение концентрации гормонов щитовидной железы и тиротропина.
3. Сонографическое обследование щитовидной железы.
4. Определение антител к разным компонентам ткани щитовидной железы.
5. Биопсия щитовидной железы.

Дифференциальный диагноз.

Проводится с:

- эндемическим,
- спорадическим зобом,
- фибробластическим зобом Риделя
- раком щитовидной железы.

Тироидит Хашимото. Сонограмма



Лечебная тактика и выбор метода лечения.

Специфической терапии аутоиммунного тиреоидита на сегодня не существует.

При явлениях гипотироза назначают:
заместительную терапию тиреоидными гормонами (тироидин, тироксин).

Глюкокортикоиды и антигистаминные препараты используют при наличии подострой формы аутоиммунного тиреоидита.

Лечебная тактика и выбор метода лечения.

Хирургическое лечение применяют при:

- сдавливании органов шеи и при подозрении на наличие злокачественной опухоли в щитовидной железе.
- Объем операции до сих пор остается дискуссионным. органосберегающие операции (истмусэктомия в сочетании с клиновидной резекцией боковых долей, резекция щитовидной железы) целесообразны лишь на начальной стадии заболевания при сохраненной активности тиреоидной паренхимы.
- Учитывая реальность малигнизации, частые рецидивы зоба после экономных резекций, роль остатка щитовидной железы как очага аутоиммуноагрессии, выполняют тироидэктомию.

После такой операции больные пожизненно должны получать заместительную терапию тиреоидными гормонами. Замечено, что после тироидэктомии, сравнительно с резекцией щитовидной железы, пациенты (кроме связанных с гипотирозом) значительно лучше реагируют на заместительную терапию тиреоидными гормонами.