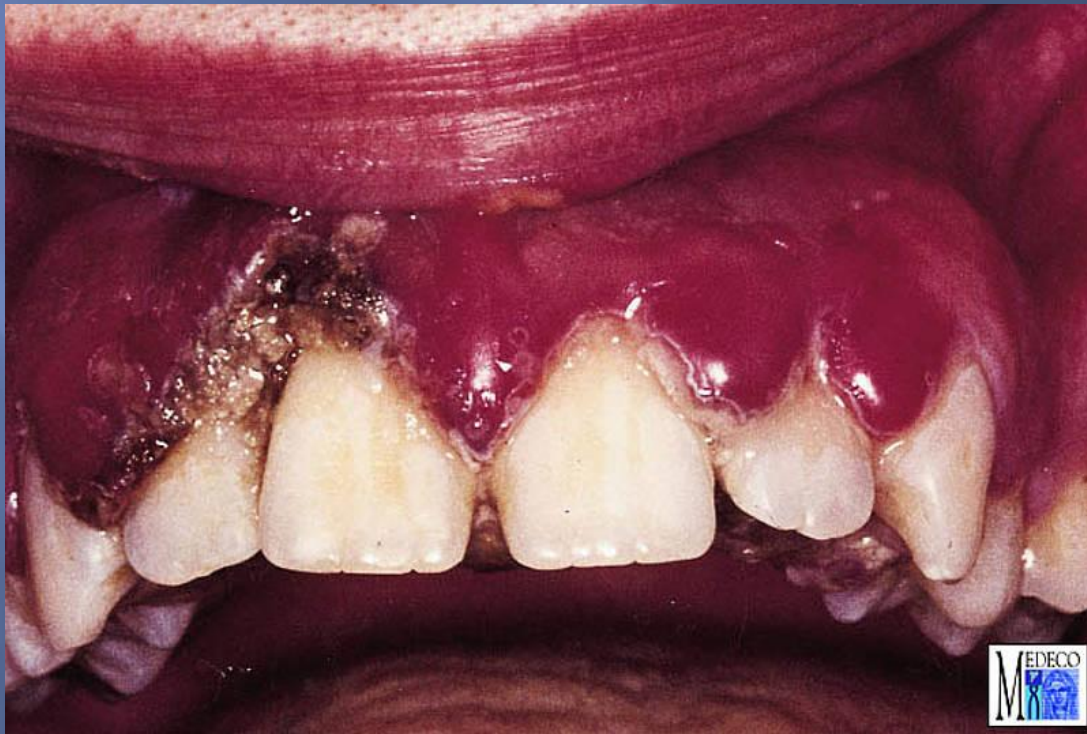
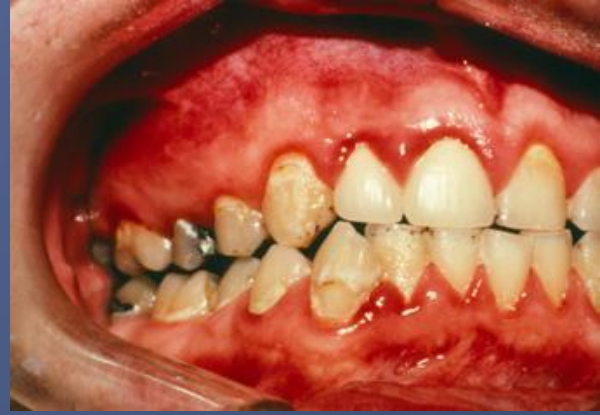
Гангренозний гінгівіт





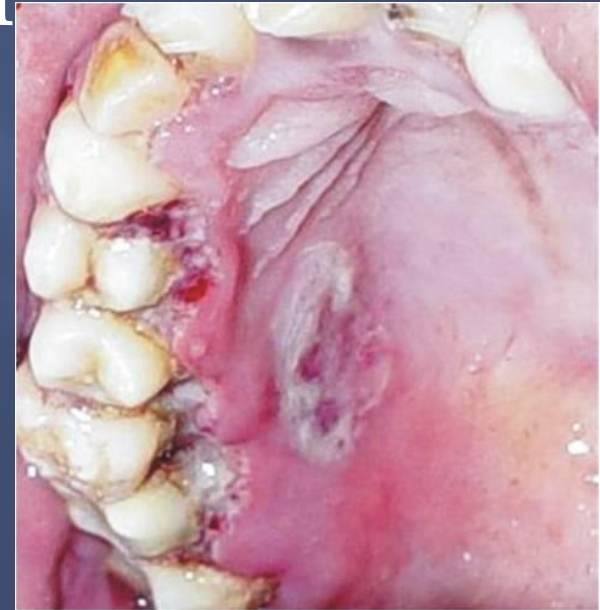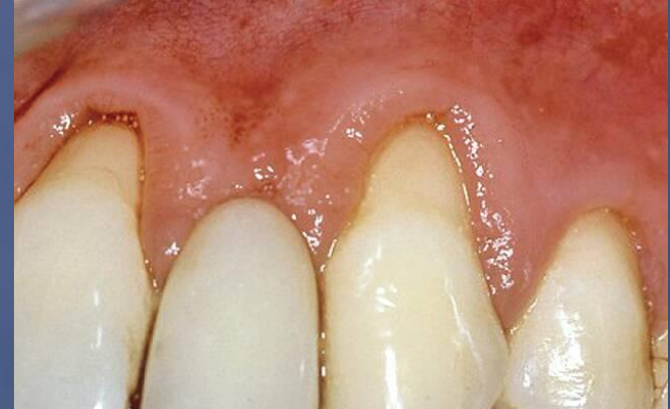Гінгівіт — запальне
захворювання
тканини ясен, що
протікає в гострій
або хронічній
формі

Класифікація

- Гострий;
- хронічний ;
- гострий виразковий гінгівіт.

Гострий гінгівіт

- Гострий гінгівіт зустрічається найбільш часто і виражений у хворобливому збільшенні розмірів ясен, при цьому **МОЖЛИВО** поява флюктуації.



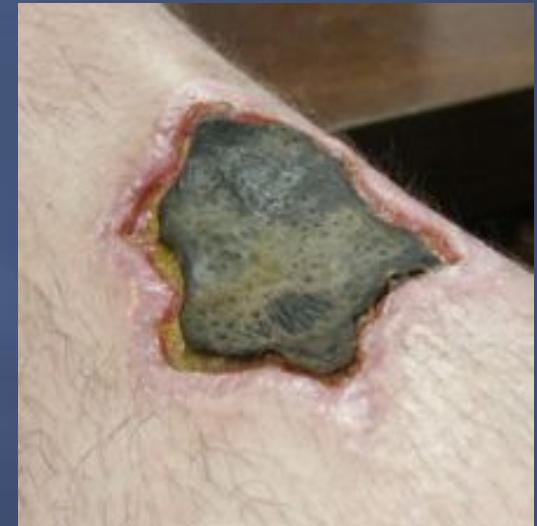Хронічний гінгівіт

Хронічний гінгівіт відрізняється частою кровоточивістю ясен під час чищення зубів, почервонінням ясен і супроводжується неприємним запахом з рота. У свою чергу хронічний гінгівіт поділяється на кілька типів:

- ▣ десквамативний гінгівіт;
- ▣ гіпертрофічний гінгівіт;
- ▣ маргінальний гінгівіт;
- ▣ атрофічний гінгівіт;
- ▣ виразковий гінгівіт.

Гострий виразковий гінгівіт

- Гострий виразковий гінгівіт характеризується попаданням в порожнину рота анаеробної інфекції, яка викликає кровоточивість ясен



Ознаки гінгівіту

- ▣ При катаральному гінгівіті практично відсутні хворобливі відчуття, кровоточивість ясен виникає в процесі чищення зубів і вживання твердої їжі.
- ▣ При виразково-некротичному гінгівіті спостерігається цілий ряд симптомів: свербіж і хворобливі відчуття в районі ясен, рясне слиновиділення, температура, запалення лімфовузлів і освіта некротизованих ділянок десни.
- ▣ Гіпертрофічний гінгівіт характеризується сильними больовими відчуттями, кровоточивістю ясен і збільшенням обсягу десни, під якою утворюється зубний камінь.
- ▣ Десквамативний (географічний) гінгівіт відрізняється від інших форм яскраво вираженими червоними плямами на поверхні ясен, появою пухирів і виразок.
- ▣ При останній стадії захворювання, атрофічному гінгівіті, тканина ясен виснажується настільки, що стає видно шийки зубів, а іноді і їх коріння.

СИМПТОМИ

- ▣ Симптоми гінгівіту в гострій формі захворювання проявляються у вигляді кровотечення з ясен і гострим болем. Іноді в місці ураження спостерігається печіння. Хронічна форма гінгівіту виражена припухлістю десни, її тканини стають м'якими і гладкими, при цьому зуби покриті зубним каменем або нальотом.
- ▣ При гіпертрофічному гінгівіті уражена десна значно збільшується в розмірах, що збільшуються краю ясен, утворюються своєрідні пазухи між яснами і зубом, в яких, як правило, накопичуються мікроби, можуть спостерігатися гнійні виділення, десна має синюшний відтінок.
- ▣ До симптомів виразкового гінгівіту можна віднести крім хворобливих відчуттів в яснах і їх кровоточивість, поява головного болю, підвищення температури, зниження апетиту, можуть збільшитися лімфатичні вузли. При цьому виді захворювання на десні з'являється характерний білуватий фібринозний наліт. При ускладненні, захворювання може перейти в гострий виразковий гінгівіт, що супроводжується

Діагностика

- ▣ При катаральному гінгівіті виявляються почервонілі і набряклі ясна, які можуть кровоточити при маніпуляціях з ними.
- ▣ При виразковій формі гінгівіту спостерігаються наявність виразкові дефекти, покриті сірим нальотом, а так само гнійне запалення.
- ▣ У разі ж гіпертрофічної форми гінгівіту лікар виявить збільшення тканини ясен в обсязі, появу локальних розростань.
- ▣ При спробі розхитування зубів може порушуватися цілісність зубодестного з'єднання. На зубах можливо виявити м'який немінералізований наліт чи зубний камінь.

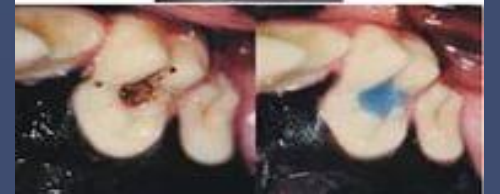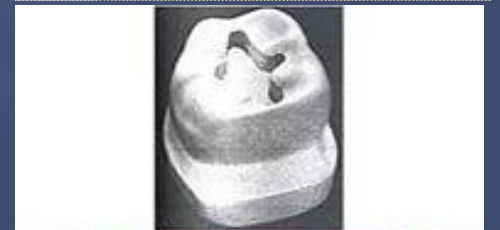

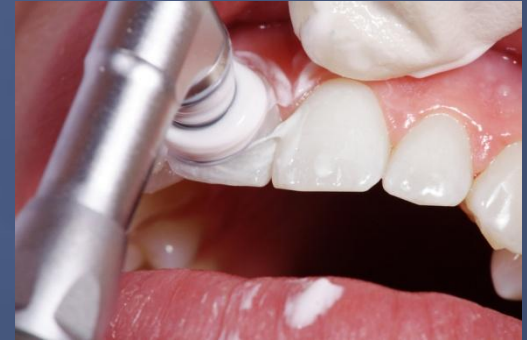Лікування

професійна чистка ротової порожнини

видаляється зубний наліт, зубний камінь і усуваються травмуючі фактори.

видаляється зубний наліт, зубний камінь і усуваються травмуючі фактори.

у разі необхідності, проводиться видалення зруйнованих зубів та пломбування каріозних порожнин



Лікування

(продовження)

- При виразково-некротичному гінгівіті запалену поверхню обробляють метронідазолом або сульфаніламідними препаратами, для очищення від некротичних тканин застосовують протеолітичні ферменти. Для внутрішнього прийому призначають 10-процентний розчин хлориду кальцію і вітамін С.

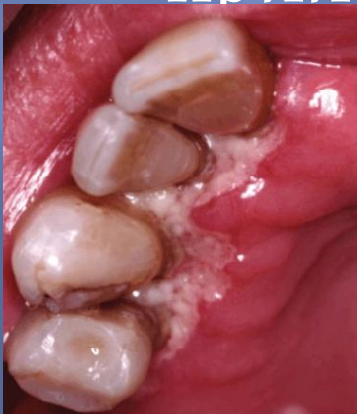
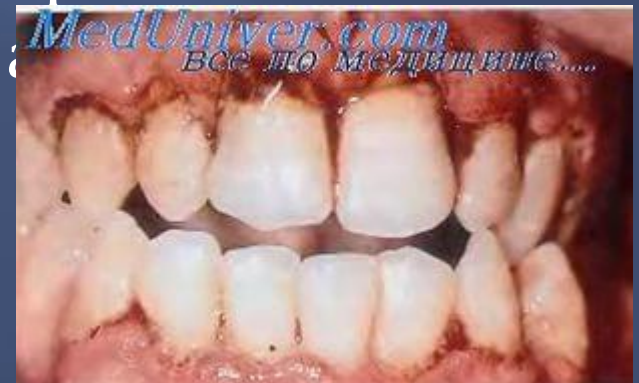
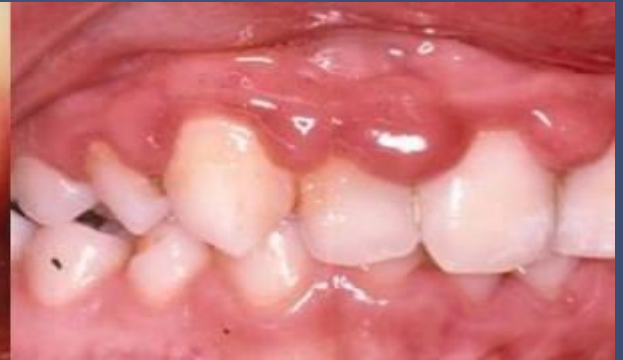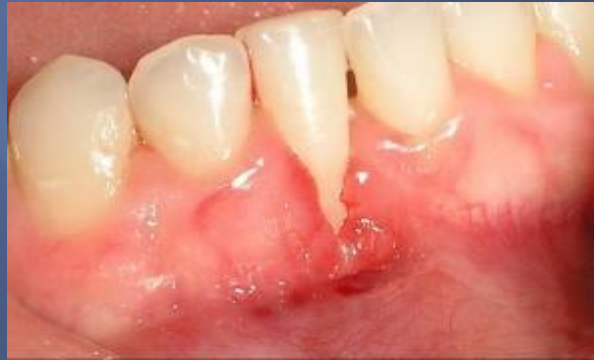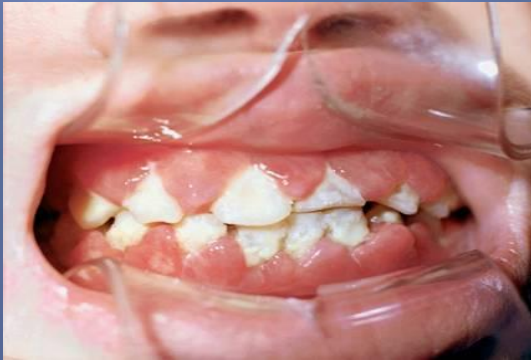Figure 4 - Necrotizing gingivitis in HIV disease



Лікування

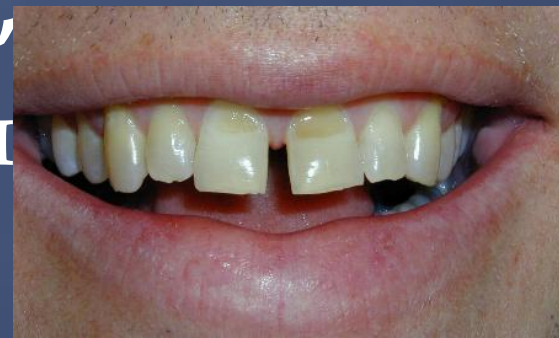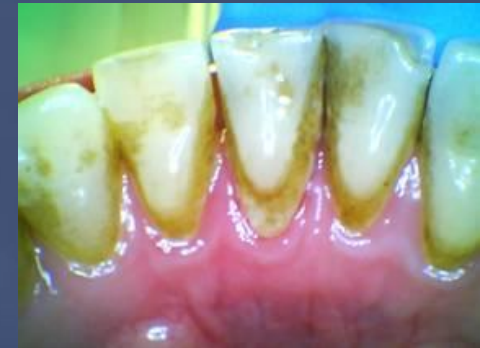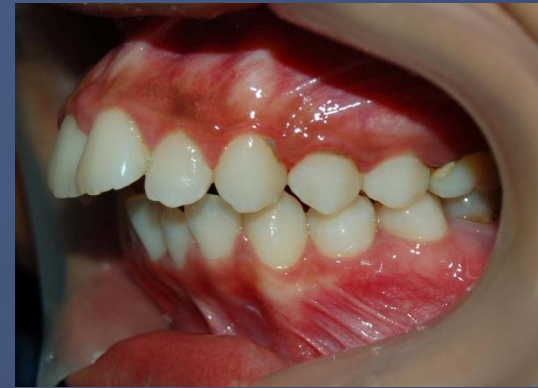(продовження)

- ▣ При лікуванні гіпертрофічного гінгівіту крім протизапальної терапії проводять висічення гіпертрофованих ділянок десни.
- ▣ Ця форма гінгівіту вимагає комплексного підходу, погодженого зі стоматологом і ендокринологом. Не зайвою буде перевірка імунного статусу хворого. Схема лікування полягає в наступному:



Лікування гіпертрофічного гінгівіту

- ▣ 1. Усунення механічних факторів, що викликають захворювання:
- ▣ патології прикусу;
- ▣ зубні відкладення;
- ▣ неякісно накладені пломби.



Лікування гіпертрофічного гінгівіту (Продовження)

- 2. Застосування нестероїдних протизапальних ліків:
- галаскорбін;
- сальвін;
- розчин мефенаміну натрієвої солі;
- рослинні засоби з в'яжучим ефектом;
- відвар листя кропиви;
- відвар деревію



Лікування гіпертрофічного гінгівіту (Продовження)

- ▣ Прийом антибактеріальних препаратів природного походження:
- ▣ натрію уснінат;
- ▣ новоіманін;
- ▣ танін;
- ▣ арніка;
- ▣ бефунгін;
- ▣ гепарин та гепаринова мазь;
- ▣ мараславін та ін



ЛІКУВАННЯ КАТАРАЛЬНОГО ГІНГІВІТУ

- ❑ 1. Фенольні сполуки з Р-вітамінною активністю.
- ❑ 2. Трав'яні відвари:
 - ❑ листя мальви;
 - ❑ кори дуба;
 - ❑ кореня алтея;
 - ❑ шавлії;
 - ❑ квіток ромашки і ін
- ❑ 3. Ромазулан.



Ефективні фізичні методи лікування:



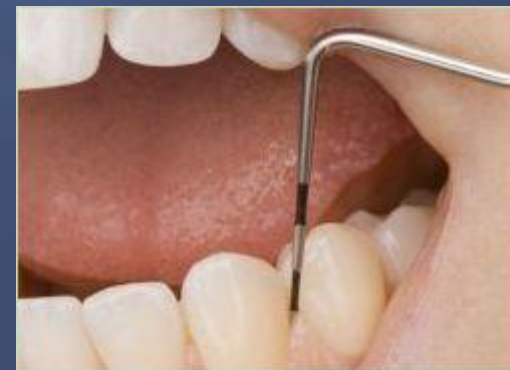гідромасаж і гідрогазовакуумний масаж ясен покращують гігієнічний стан порожнини рота, видаляють м'який зубний наліт і стимулюють мікроциркуляцію тканин пародонта; курс лікування 5-10 сеансів; місцевий вплив УФ-промінями короткого спектру (КУФ 280 - 180 нм) на десневу поверхню має виражений бактерицидний ефект; курс лікування - 5 процедур; випромінювання гелійнеонового лазера червоного та інфрачервоного діапазонів (щільність потоку 100 - 200 мВт/см²) має протизапальну дію, нормалізує локальний кровотік; курс лікування до 10 процедур; електрофорез Са²⁺, вітамінів В₁, С; фонофорез з диоксидином, дибунол, гепарином має

ЛІКУВАННЯ ВИРАЗКОВОГО АБО ВИРАЗКОВО-НЕКРОТИЧНОГО ГІНГІВІТУ

- ▣ Антигістамінні препарати.
- ▣ Метілметіонінсульфонія хлорид.
- ▣ Пангексавіт.
- ▣ Террілітін.
- ▣ Трипсин.
- ▣ Перманганат калію.
- Іруксол.
- Хімотрипсин.
- Фурацилін.
- Нітрофурану та його похідні.
- Ретинол.
- Тріхомоналід.
- Токоферол ацетат.
- Метронідазол.

АТРОФІЧНИЙ ГІНГІВІТ – ЛІКУВАННЯ

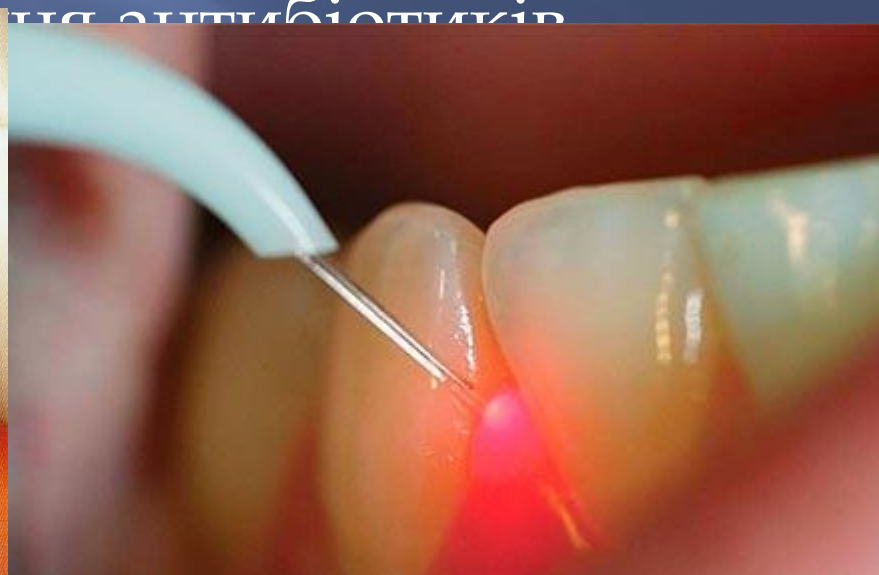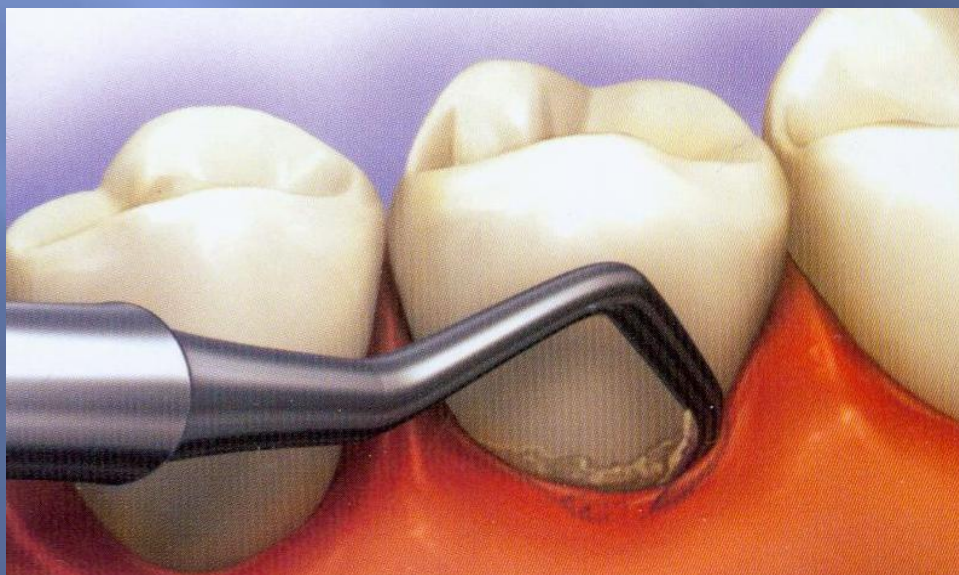
- ▣ Вібраційний масаж.
- ▣ Гідромасаж.
- ▣ Гідроаероіонізація.
- ▣ Дарсонвалізація.
- ▣ Електрофорез.
- ▣ Вітаміни групи В.
- ▣ Вітамін С.
- ▣ Обробка ясен розчином перекису водню.



Лікування (продовження)

- При гострих формах захворювання призначають фізіотерапевтичне лікування гінгівіту: мікрохвильова терапія та електрофорез вітамінів В1, С, Р хлориду кальцію та ін. У важких випадках

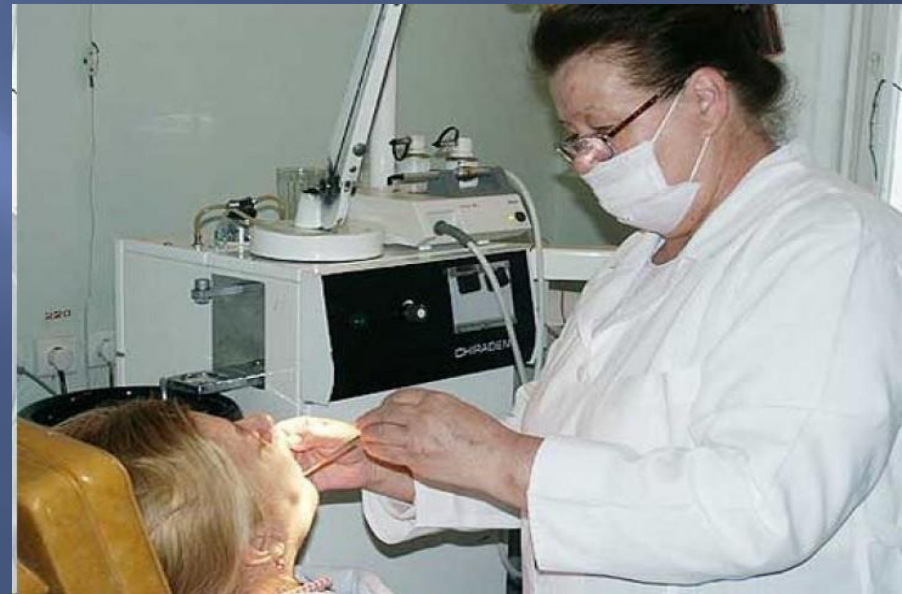назначають антибіотики



Лікування

(продовження)

- Часто в стоматології застовують магнітотерапію. Зокрема, для лікування катарального гінгівіту, пародонтиту, післяопераційних травм, запальних процесів в області щелепно-лицьової сторони, виразок порожнини рота, травматичних ушкоджень слизової в роті і т.д.





ВИСНОВОК!

- Запалення ясен - це неприємна хвороба і навіть найменші її прояви доставляють клопоту
- Обов'язково робіть профілактику, пийте вітаміни більшою мірою вітамін С. Пийте імуномодулюючі засоби. Після кожного прийому їжі подошіть рот

