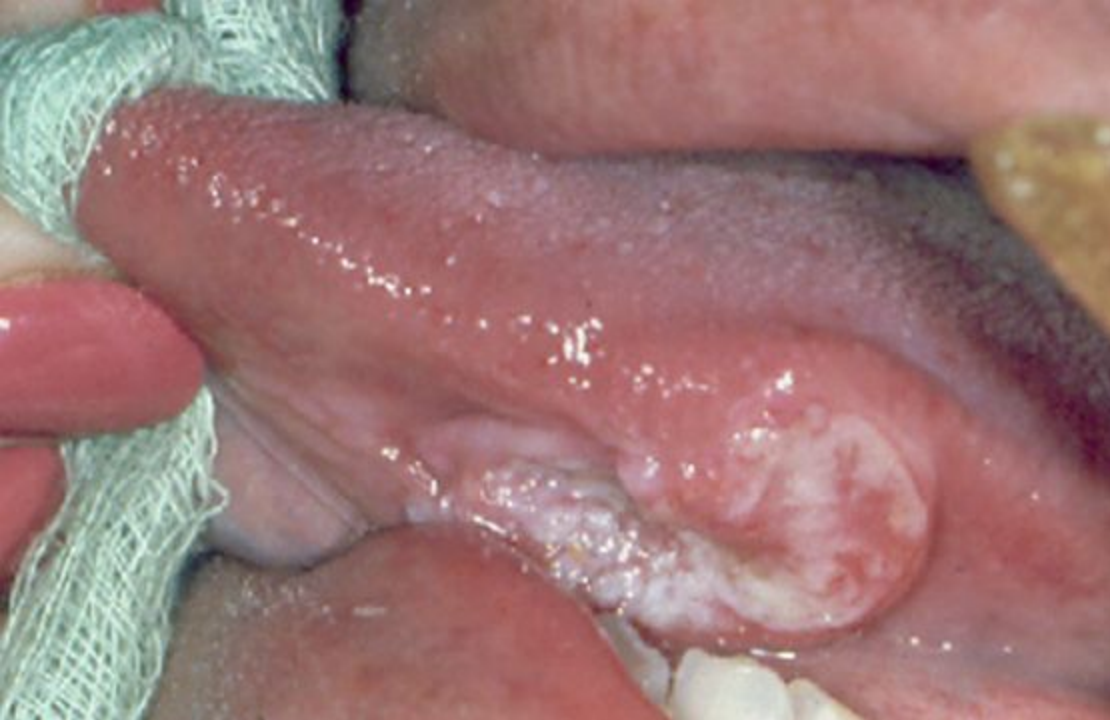



Рак языка

Выполнила Лемехова А.А.

Заболееваемость

- В 6 раз чаще встречается у мужчин.
- Рак корня языка 20-40%
- Рак на боковой поверхности органа (62-70 % случаев).
- Нижняя поверхность, спинка языка (6 %).
- Кончик языка (3 %).
- 2% среди всех онкопатологий

Этиология

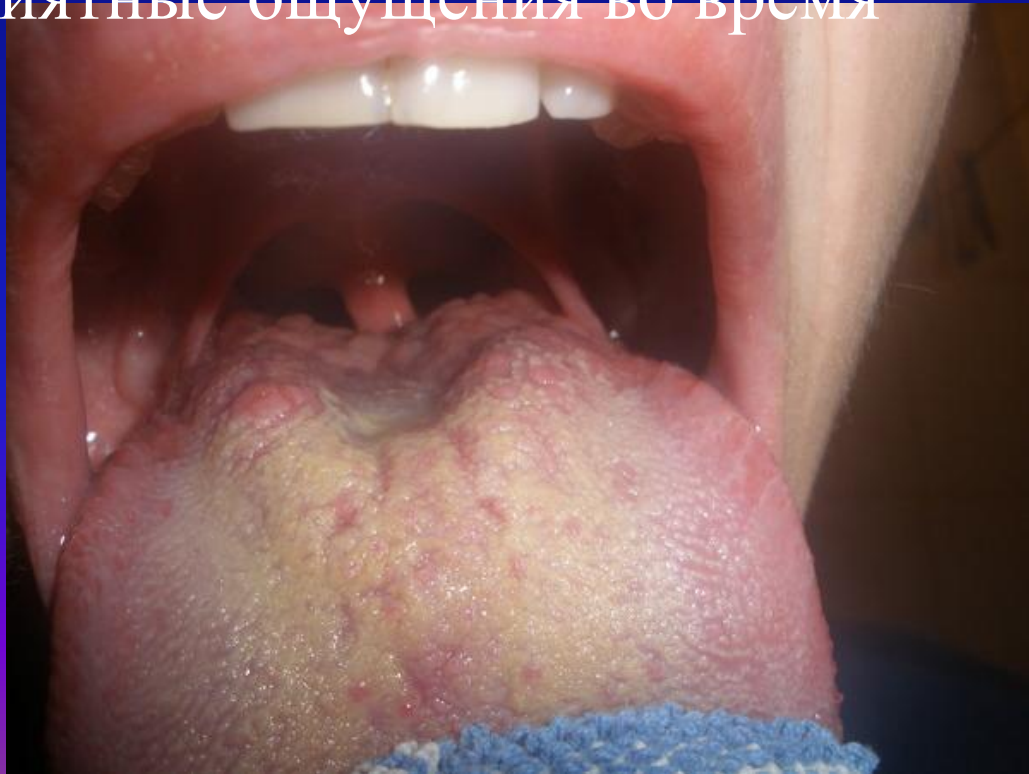- Систематическое курение (канцерогены, выделяемые с дымом сигареты), алкоголь (нарушение гемодинамики и накопление продуктов распада этилового спирта).
- Постоянное травмирование, прикусывание языка, повреждение протезами, острыми краями зубов.

Этиология

- Хроническая вирусная инфекция (ВИЧ, ВПГ).
- Наследственная предрасположенность.
- Нередко раку языка предшествуют различные заболевания, вызывающие истончение слизистой оболочки языка, такие как лейкокератозы, язвочки, трещины языка, гемангиомы.

Разновидности рака по локализации, 3 разновидности:

- **Рак корня языка.** Диагностировать его не так просто, ведь корень языка не поддается пальпации и плохо просматривается. Больному кажется, что у него болит горло, как при простуде, присутствуют неприятные ощущения во время глотания.

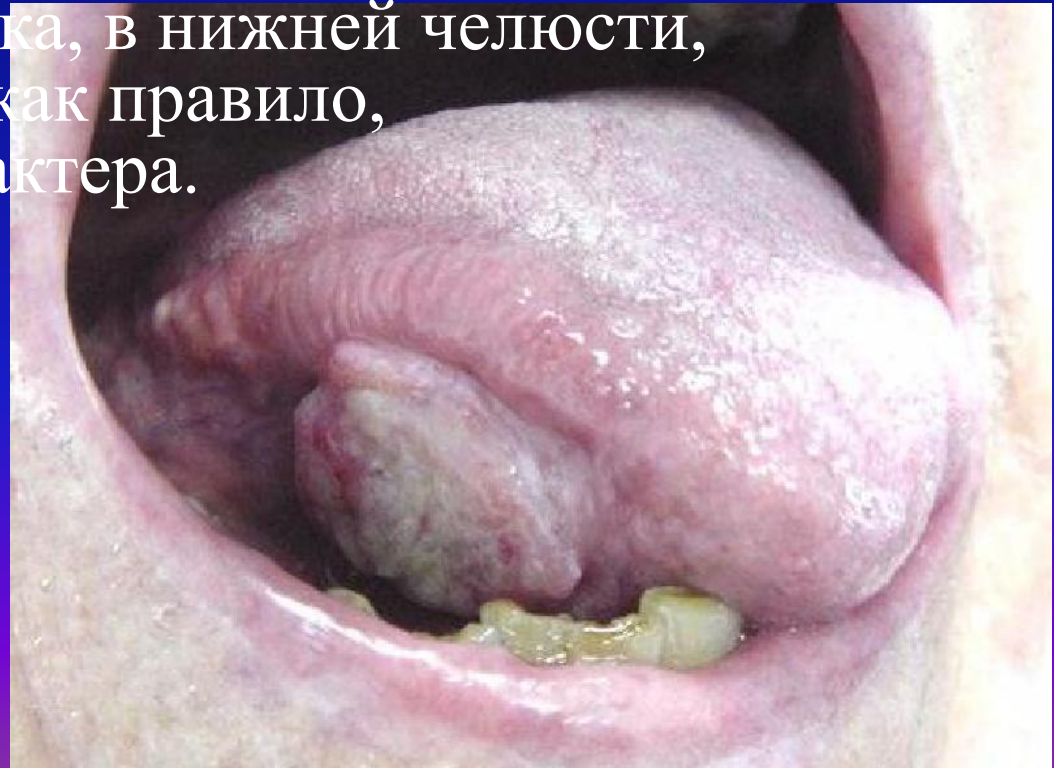

Разновидности рака по локализации, корень языка:

- Помимо боли появляются и другие признаки: запах изо рта, увеличение и болезненность лимфатических узлов, кровоточащие язвочки. **Рак корня языка** протекает быстро и достаточно агрессивно. Опухоль может поражать не только сам язык, но и слуховой нерв.

Разновидности рака по локализации:

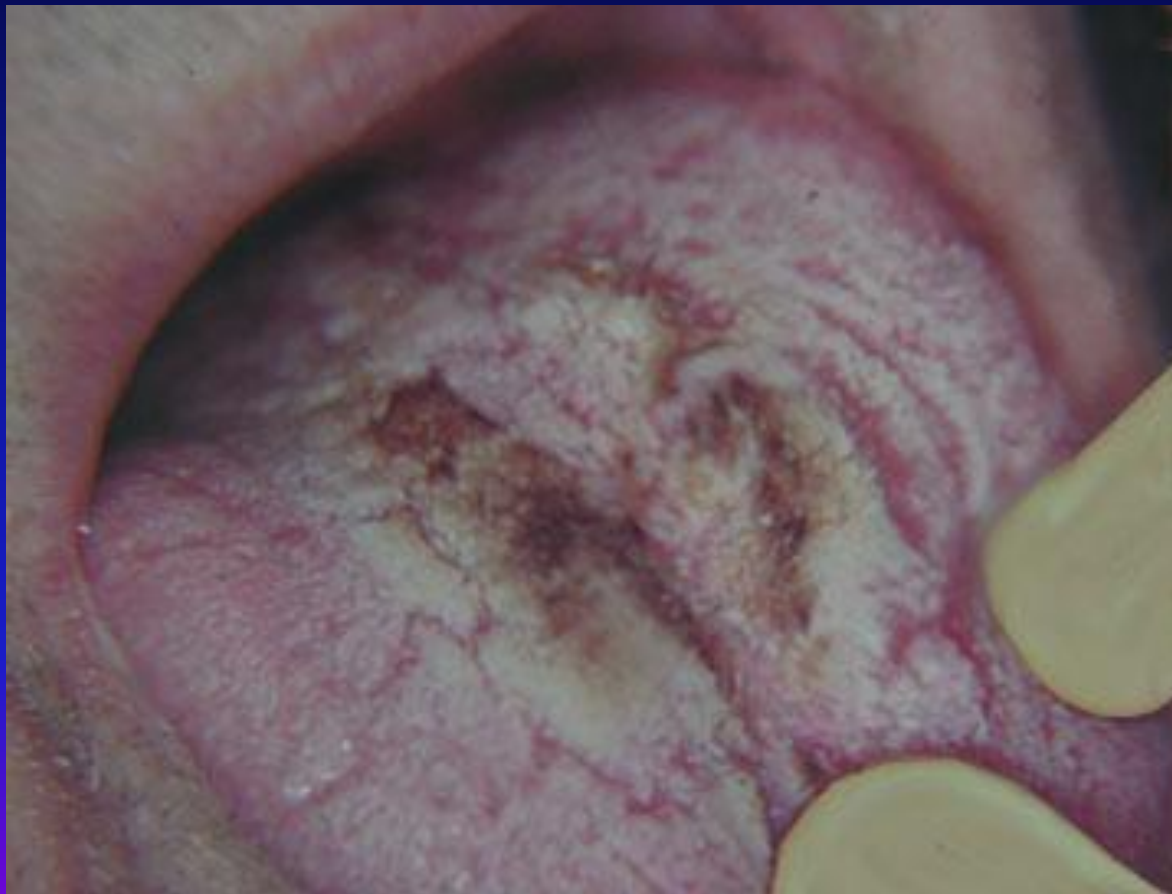- **Рак нижней поверхности языка** мало распространен. Обычно он сопровождается наростами, уплотнениями или язвочками на нижней части языка, а также нижней челюсти. Опухоль разрастается в мышечную ткань. Боль ощущается на теле языка, в нижней челюсти, голове, шее. Опухоли, как правило, инфильтративного характера.



Разновидности рака:

- **Рак тела языка** - самая распространенная разновидность. Поначалу пятна на языке можно спутать с обычными воспалениями или механическими повреждениями. Опухоль может располагаться на кончике или боковой поверхности языка, а также распространяться по всей поверхности.
- Направление роста: экзофитный, эндофитный рак.

Разновидности рака:

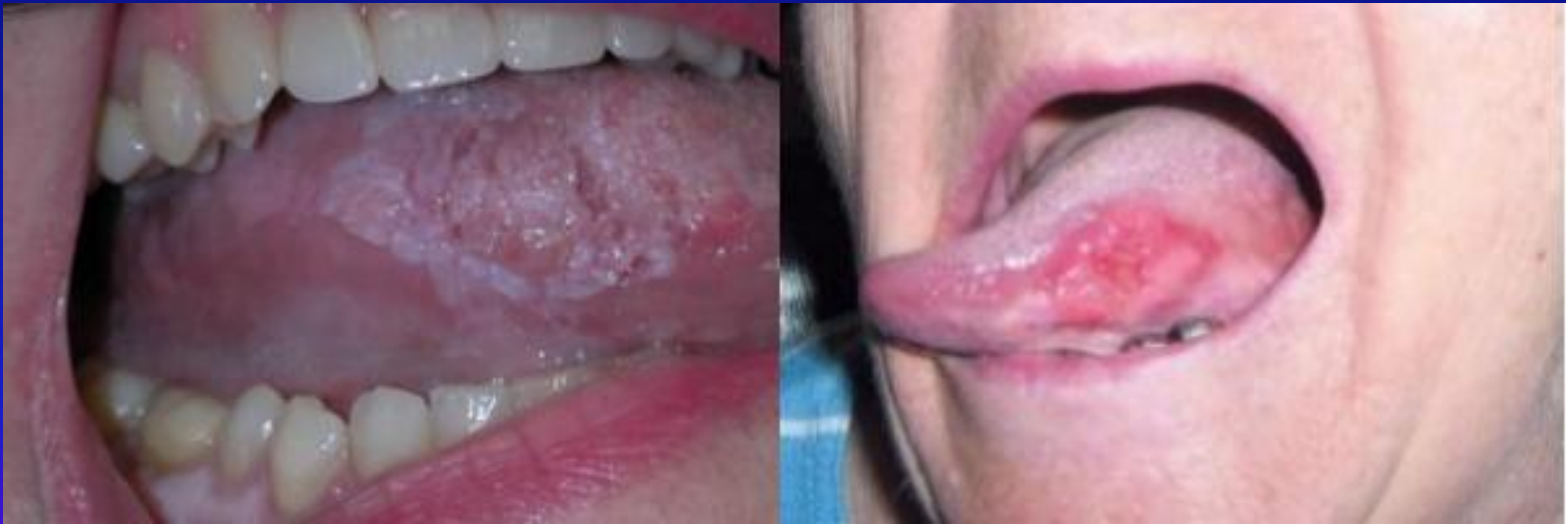

Патогенез, 3 стадии:

- **Начальная стадия.** Она может протекать в трех различных формах: язвенной, узловатой и папиллярной.

Патогенез, начальная стадия.

- **Язвенная форма** встречается чаще остальных и протекает медленнее, определяется язва с неровными, кровоточащими краями.

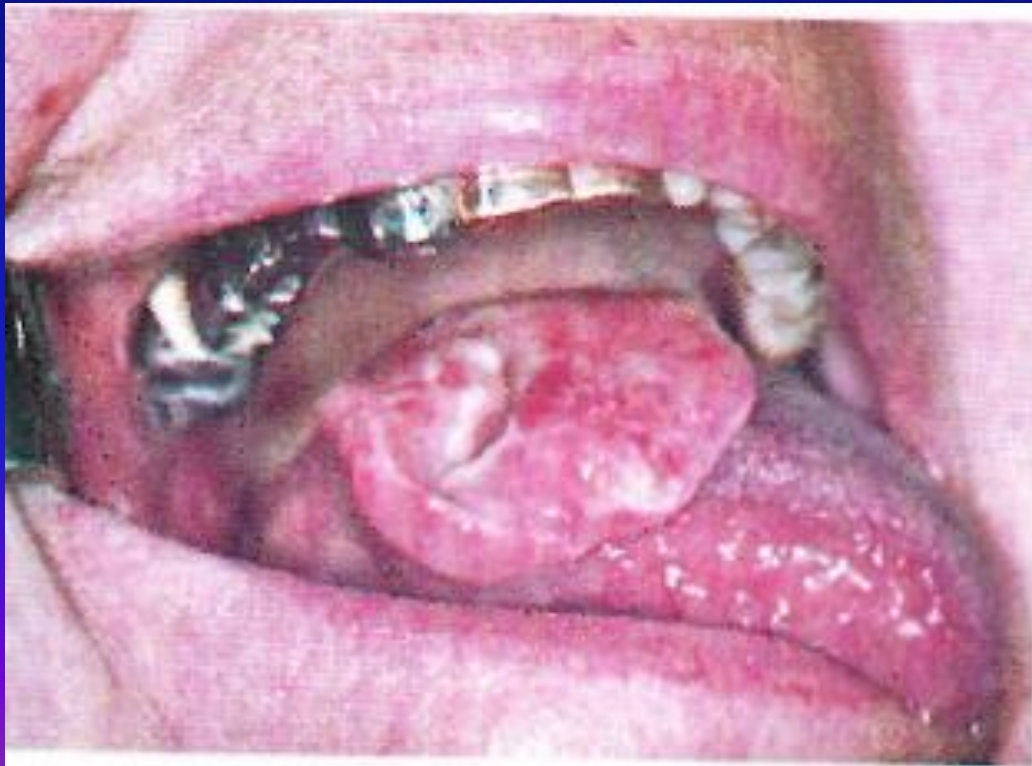

Патогенез, начальная стадия.

- Узловатая форма проявляется уплотнением в слизистой оболочке с белесоватыми пятнами вокруг или затвердением в тканях. В последнем случае слизистая оболочка над затвердением может быть неизменной. Уплотнения обычно имеют четкие границы и развиваются быстрее, чем при язвенной форме.

Патогенез, начальная стадия.

- **Папиллярная форма** характеризуется наличием выростов на языке. Они обычно плотные, светлого цвета.



Патогенез, начальная стадия.

- **Начальная стадия** иногда протекает абсолютно бессимптомно, может сопровождаться появлением светлых пятен на языке, которые можно спутать с налетом, уплотнений или покраснений. Лимфатические узлы под челюстью могут увеличиться, иногда они становятся болезненными при ощупывании.

Патогенез

- **Стадия развития рака.** На этом этапе начинают проявляться многочисленные симптомы, такие как интенсивная боль, отдающая в височную область и уши, неприятный запах изо рта, слюнотечение. Болей может и не быть даже при довольно крупной опухоли. Они проявляются индивидуально.

Патогенез, стадия развития рака.

- Язвы могут быть как плоскими, так и в виде щелей. Щелевая форма опухоли, как правило, имеет более злокачественный характер. На этой же стадии наблюдается затрудненное глотание, частичное онемение тканей языка, боль в горле, как при ангине, невозможность четко произносить звуки, язык может кровоточить.

Патогенез

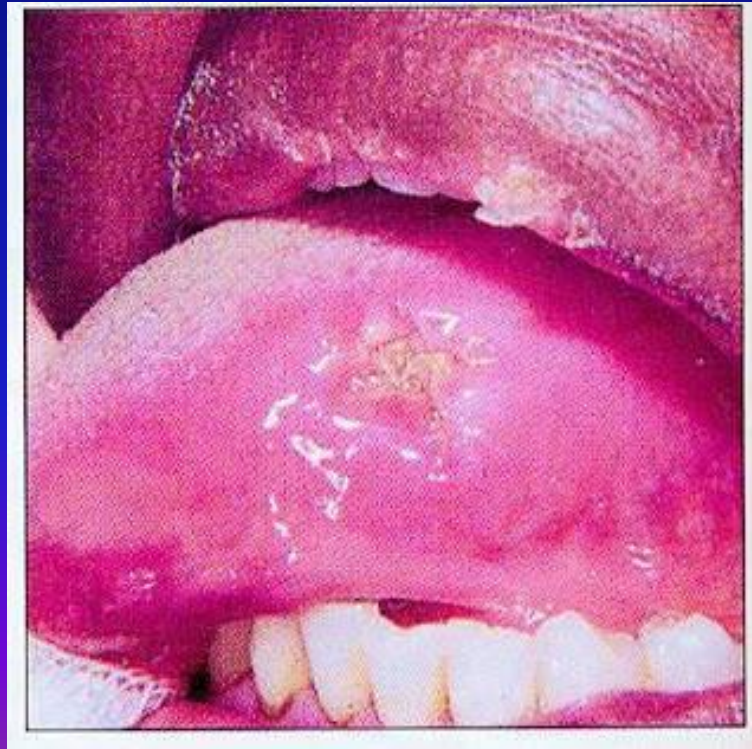
- **Запущенная стадия рака языка.** На этой стадии рак уже достаточно распространился и начал активно разрушать ближайшие ткани. Рак задней части языка протекает злокачественней, чем рак передней части, его гораздо труднее вылечить. Раковые клетки размножаются быстро, бывают отдаленные метастазы в костях, головном мозге, легких.

Клиника рака языка:

- **Болевые ощущения в области языка и ротовой полости в целом.** Этот признак может возникать как на последней стадии заболевания, так и на начальной. Поначалу боль несильная, но на 3-4 стадии рака боль становится очень ощутимой. Больно уже не только при глотании и речи, но и в спокойном состоянии. Если метастазы уже достигли лимфатических узлов, боль может быть и в области шеи, ушных раковин, участков ГОЛОВЫ.

Клиника рака языка:

- **Язвы.** Довольно часто при раке языке больные жалуются на наличие болезненной язвочки на языке. Обычно язвы небольшие, не более 1 см, но в процессе болезни могут разрастаться.



Клиника рака языка:

- **Уплотнение части языка.** Этот симптом обнаруживается при пальпации. Часть языка становится твердой на ощупь, теряет чувствительность. Слизистая оболочка в этом месте может истончаться.

Клиника рака языка:

- **Резкий запах изо рта.** Если болезнь находится на довольно запущенной стадии, происходит отмирание тканей языка в том месте, где располагается раковая опухоль (язва).

Клиника рака языка:

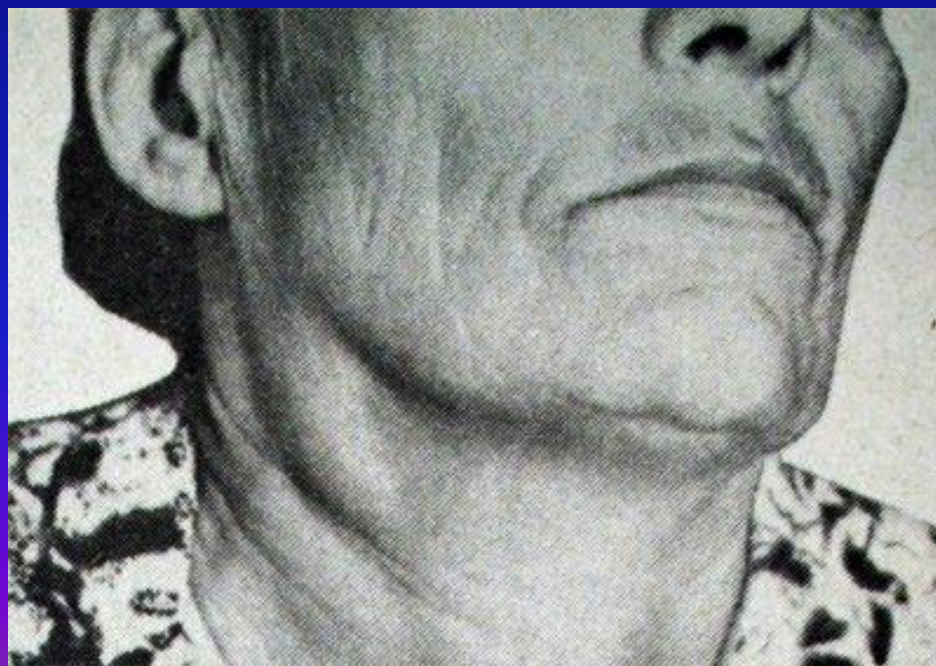
- **Трудность при открывании рта.** Если раковый узел находится на задней части языка, это особенно затруднит речь, глотание пищи, слюны и вообще любые манипуляции языком и челюстью.

Клиника рака языка:

- **Трудность приема пищи.** Опухоль может достигать большого размера, вызывать отек тканей, а также болезненные ощущения при глотании.

Клиника рака языка:

- **Припухлости шеи и лица.** Это признак отечности тканей, воспалительных процессов, спровоцированных раковыми клетками. Лимфоузлы в области шеи также могут уплотняться и болеть.

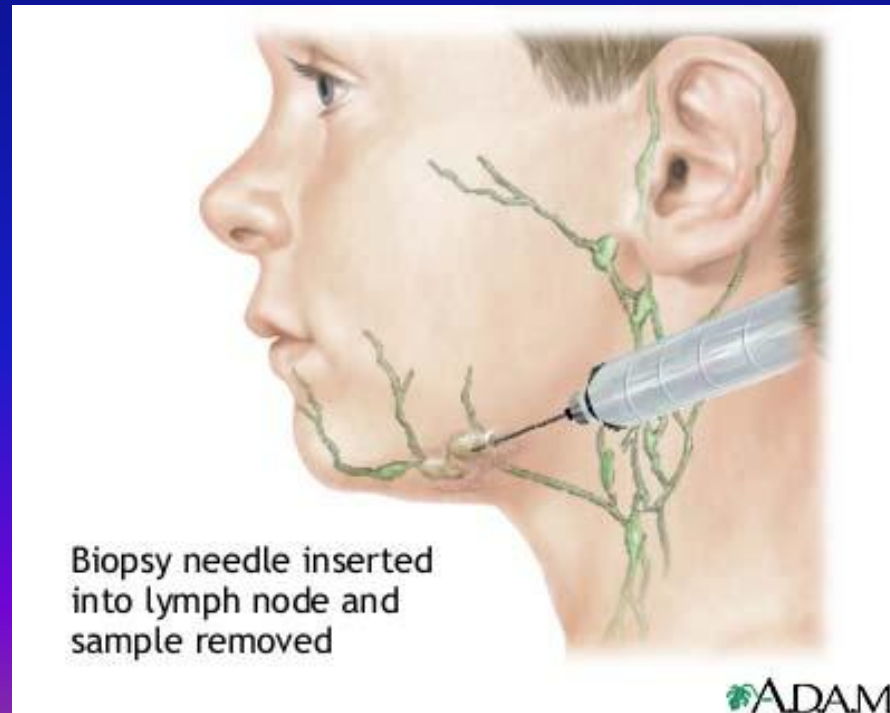


Диагностика:

- Врач обязан выявить наличие наследственной отягощенности, собрать анамнез, также провести физикальное обследование.

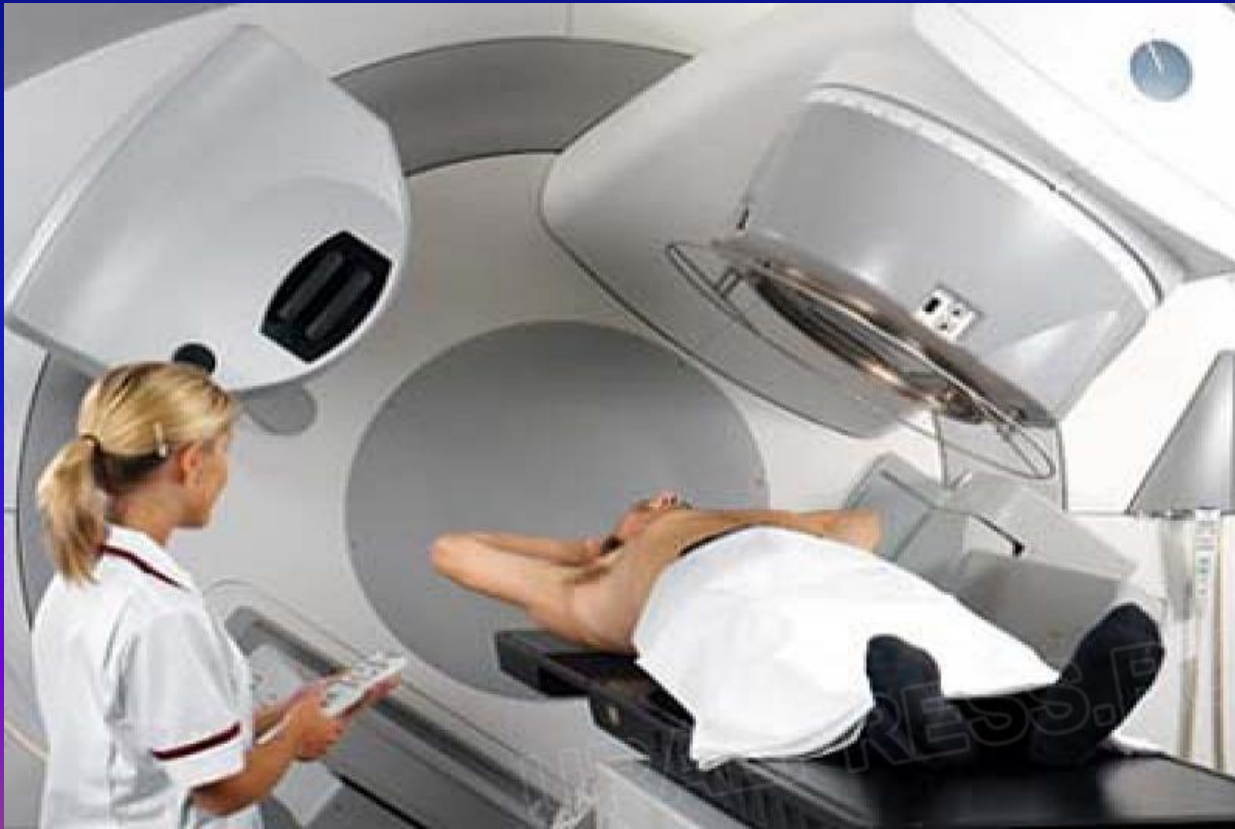Диагностика:

- Наличие метастаз определяется с помощью биопсии лимфатического узла, КТ, МРТ головного мозга. О том, насколько разрослась опухоль, скажет результат УЗИ. Необходимо провести также цитологический анализ опухоли.



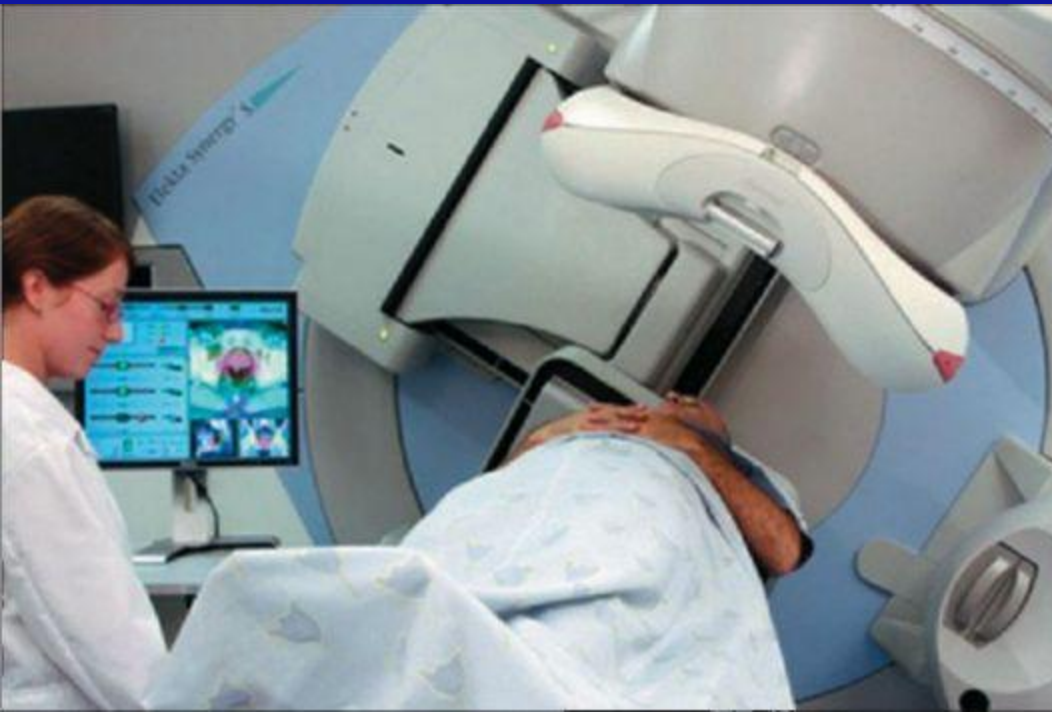Лечение:

Лучевая терапия в лечении рака языка может быть применена как самостоятельный радикальный метод, как этап комбинированного лечения и как паллиативный метод.



Лечение, лучевая терапия:

- При 1-2-й стадии первичного очага используют дистанционную или контактную гамма-терапию, внутритканевое облучение. При 3-4-й стадии первичного очага применяют дистанционную гамма-терапию (ДГТ).



Лечение, лучевая терапия:

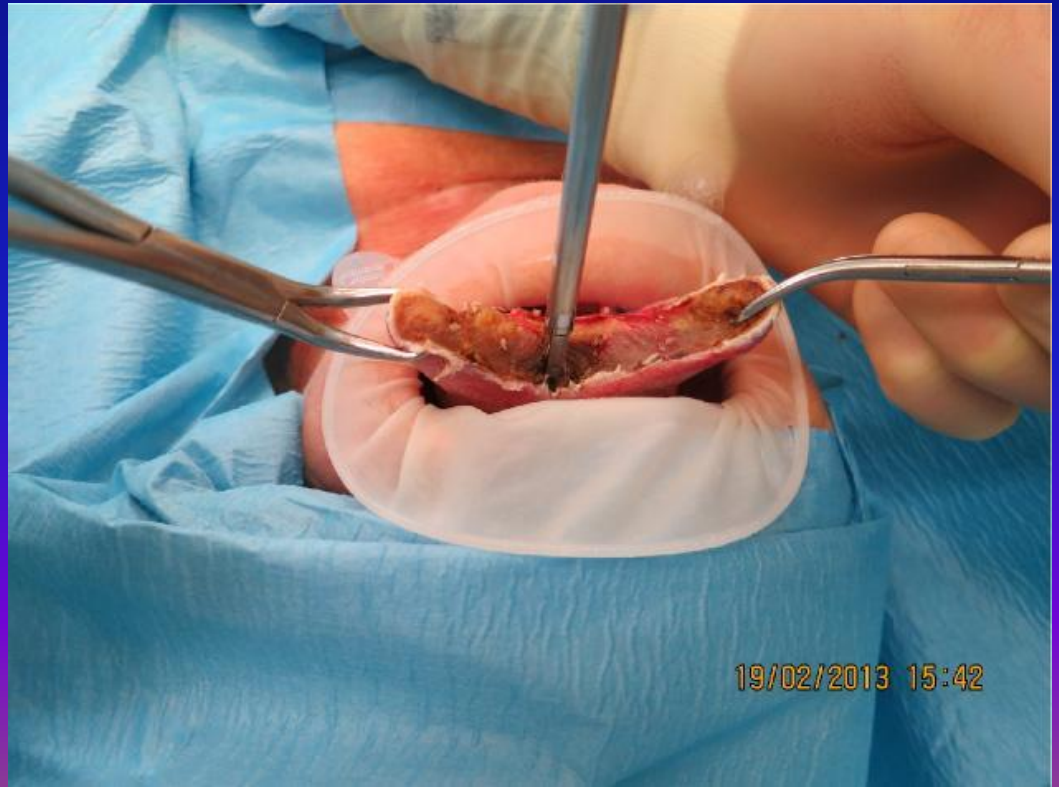
- Тактика лучевой терапии следующая. Если после дозы 35-40 Гр нет эффекта или эффект незначительный, далее лучевую терапию не продолжают и решают вопрос о других методах лечения. Если имеется выраженный эффект, то есть опухоль уменьшилась более чем на 50 %, то лучевое лечение продолжают и доводят дозу до 60-70 Гр. При лечении регионарных метастазов ДГТ применяют как до, так и после операции на путях лимфооттока в 30-40 ГР.

Химиотерапия

применяется только в комплексе с другими методами и назначается при отдаленных метастазах и нерезектабельных опухолях. Используется комбинация препаратов фторурацил + цисплатин. Такая схема дает эффект в 15-30% случаев. Нежелательными эффектами является миелосупрессия (подавление функции кроветворения костного мозга), тошнота, слабость, алопеция (облысение).

Лечение, хирургическое:

- На более поздних стадиях развития заболевания удаляют пораженную опухолью часть языка, а иногда производят полное удаление языка и близлежащих лимфоузлов. Во время операции осуществляют пластическое восстановление языка.



Лечение, хирургическое:

- Глоссэктомия - хирургическое удаление всего или части языка.
- ✓ Операция имеет следующие виды:
 1. **Частичная** - удаление части языка.
 2. **Резекция половины языка** - удаляется одна сторона языка.
 3. **Полная резекция** - удаление всего языка.

Лечение, процедура глоссэктомии:

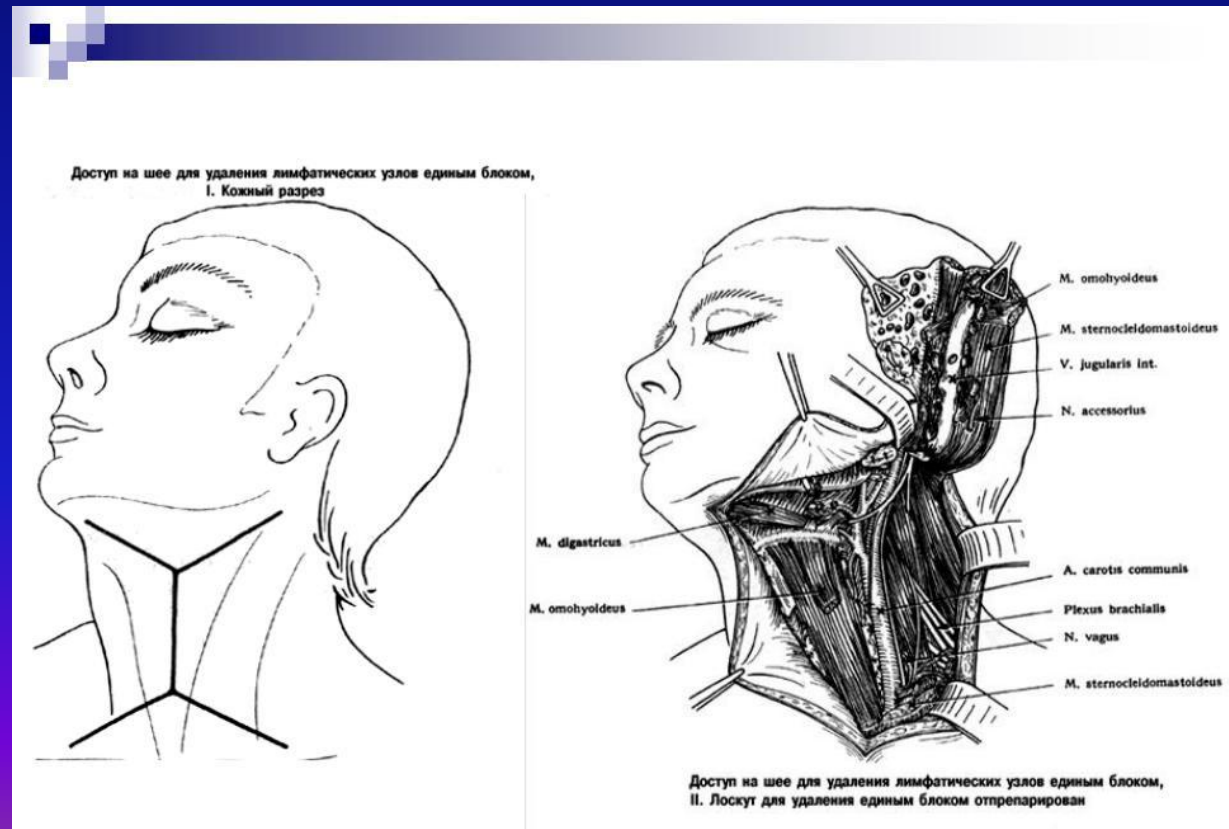
Общее обезболивание, трахеостома. Если должна быть удалена часть языка, врач удаляет раковую опухоль на нем. Остальная часть языка будет сшита так, чтобы в ней не было отверстия. Иногда будет использоваться небольшой аутотрансплантат из кожи, чтобы заполнить это отверстие.

Лечение, процедура:

- Если должен быть удален весь язык, проводится более сложная операция. Врач удаляет больной язык. Также будет удален кусок кожи с запястья, которым будет зашито место удаления языка. Кровеносные сосуды соединяются с трансплантатом. Это необходимо для обеспечения кровотока. Иногда лимфатические узлы в области шеи также нужно удалить.

Лечение, удаление лимфатических узлов:

- Рак передней трети языка – операция Банаха.
- Рак средней и задней трети языка – операция Крайля.



Профилактика

- Профилактика рака языка заключается прежде всего в устранении вредного влияния некоторых факторов внешней и внутренней среды (все химические, физические, механические агенты травмирования слизистой оболочки, кариозные зубы, употребление табака). Должны проводиться современная диагностика и правильное лечение хронических воспалительных и дегенеративных изменений слизистой оболочки полости рта, лечение тяжелых общих инфекций, в частности сифилиса, авитаминозов.
- Лечение лейкоплакий, язв и трещин необходимо проводить самыми различными методами, вплоть до иссечения пораженного участка слизистой оболочки. Язвы и трещины слизистой оболочки, не заживающие в течение 2—3 недель при применении медикаментозного лечения, должны наводить на мысль о малигнизации.
- Большое значение имеет просветительная работа: чтение лекций, проведение бесед, повышение онкологической настороженности у всех медицинских работников, в частности врачей-стоматологов, обучение населения правилам гигиены полости рта, своевременное лечение предопухолевых заболеваний, исключение влияния вредных агентов.

Прогноз

Прогноз при раке языка неблагоприятен. Инфильтративные формы рака приводят к смерти даже через 6 месяцев после обнаружения опухоли. Для папиллярных форм рака характерно медленное течение. Больные живут 6 и более лет.



*Спасибо за
внимание!*

