

Классификация:

1. Бородавки (verrucae)

- плоские
- юношеские
- вульгарные
- подошвенные
- папилломы гортани

2. Остроконечные кондиломы (ОК)

- **единичные**
- **множественные**
- **сливные**
- **плоская кондилома шейки матки (ПК)**
- **Бушке- Левенштейна (гигантская)**
- **Лютца- Левандовского
(верруциформная эпидермоплазия)**

Распространенность ПВИ очень велика!

Есть мнение, что инфицировано почти все население (дети и взрослые).

ЭПИДЕМИОЛОГИЯ

- **инфекционный фактор- ВПЧ различных типов**
- **относится к семейству паповавирусов**
- **внутриклеточный паразит**
- **встраивает свою ДНК в геном клетки хозяина**
- **ВПЧ- высоко специфичен для эпидермальных и эпителиальных клеток**
- **основной мишенью (ОК) является слизистая аногенитальной области**

- **излюбленная локализация др. бородавок-ладони, подошвы, лицо**
- **реже поражаются в\ч головы, слизистая рта, гортани**
- **поражаются глубокие и поверхностные слои кожи и слизистых**
- **наиболее интенсивное размножение вируса происходит в слоях с усиленным митозом (ростковый слой) и на месте переходного эпителия (шейка матки и цервикальный канал)**

- известно около 100 типов ВПЧ
- характерной особенностью ВПЧ является онкогенность

Различают ВПЧ:

- низкой онкогенности (ВПЧ- 6 и 11 тип)
- высокой онкогенности (ВПЧ- 16,18,31,33 тип)
- средней онкогенности (ВПЧ- 42,48,45 и др. типы)

Ко- факторы канцерогенности:

- нарушение клеточного, гуморального и неспецифического иммунитета
- употребление никотина (курение)
- использование контрацептивов
- дефицит витаминов А,С,В, фолиевой к-ты
- беременность
- ВИЧ
- наличие других ИППП

Примечание!

Цитотоксические реакции Т-лимфоцитов предотвращает развитие онкологических заболеваний (неоплазию эпителия) даже при наличии вирусов высокой онкогенности.

Источник заражения – больной человек

Контагиозность высокая

инфицирование происходит контактным путем:

- бытовой
- половой
- прохождение через родовые пути матери
- профессиональный путь! (при лазерном лечении у врача могут возникать папилломы гортани, канцерогенность высокая)

Группы риска

-для ОК- половые партнеры с ИППП

-для бородавок экстрагенитальной локализации- рубчики мяса, обработчики рыбы и тд.

Благоприятные условия для инфицирования: повреждения кожи и слизистых (макро и микротравмы), вредная привычка покусывания ногтей

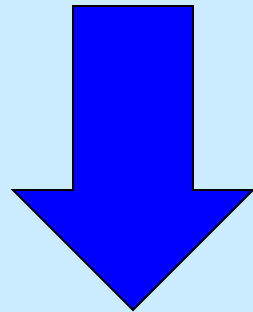
Примечание!

- 1. ВПЧ может находиться в организме с рождения!!!**
- 2. Первые клинические проявления- в любое время при условии снижения иммунитета**
- 3. ВПЧ персистирует в клетках кожи и слизистых организма неограниченное время**
- 4. Присутствие ВПЧ в организме- более обычное состояние, чем его отсутствие!!!**

КОНЦЕРТ

**Инкубационный период – от
нескольких недель до нескольких
месяцев.**

***Клинические проявления
распространенных типов бородавок***



Клиниче-ские формы	Локализа-ция	проявления	Тип ВПЧ
Обычные (вульгарные бородавки)	кисти	Телесного цвета, грубые, кератотические папулы, одиночные или сгруппированные	1,2, 4,7
Подошвен-ные	Подош-вы	Плотные, гиперкератотические, м.б. болезненными	1,2
Плоские	Лицо и кисти	Мелкие, уплощенные сверху, гиперпигментированные, множественные папулы	3,10
Аногени-тальные	Половые органы, область ануса	Влажные, напоминающие цветную капусту, массы разного размера; передаются половым путем	6,11

Редко встречающиеся формы ПВИ

1. Верруциформная эпидермоплазия Лютца-Левандовского

- редкое наследственное заболевание
- передается по аутосомно-рецессивному типу, иногда- доминантному
- характерно стойкое хроническое течение
- локализуется чаще на открытых участках, подвергающихся инсоляции (лицо, руки)


- **характерна генерализация**
- **очаги представлены**
 - а) плоскими бородавками**
 - б) бляшками красновато-коричневатого цвета**
- **озлокачествление в 1/3 случаях**
- **метастазирование редко**

2. Сливная бородавка

-- слияние отдельных кондилом в единое целое, имеющих вид цветной капусты

3. Кондилома Бушке-Левенштейна

- гигантская ОК**
- бородавчатые разрастания розовато-красного цвета**



- **мягкая консистенция, мацерация, кровоточащие трещины**
- **малигнизация- редко!**
- **течение длительное, но, как правило, доброкачественное**
- **необходимо гистологическое исследование**

Другие формы ПВИ

1. Подошвенные бородавки

- обычные бородавки, только особой локализации
- очень болезненные
- с трудом поддаются лечению (частые осложнения)
- черные точки на поверхности- тромбированные кровеносные сосуды

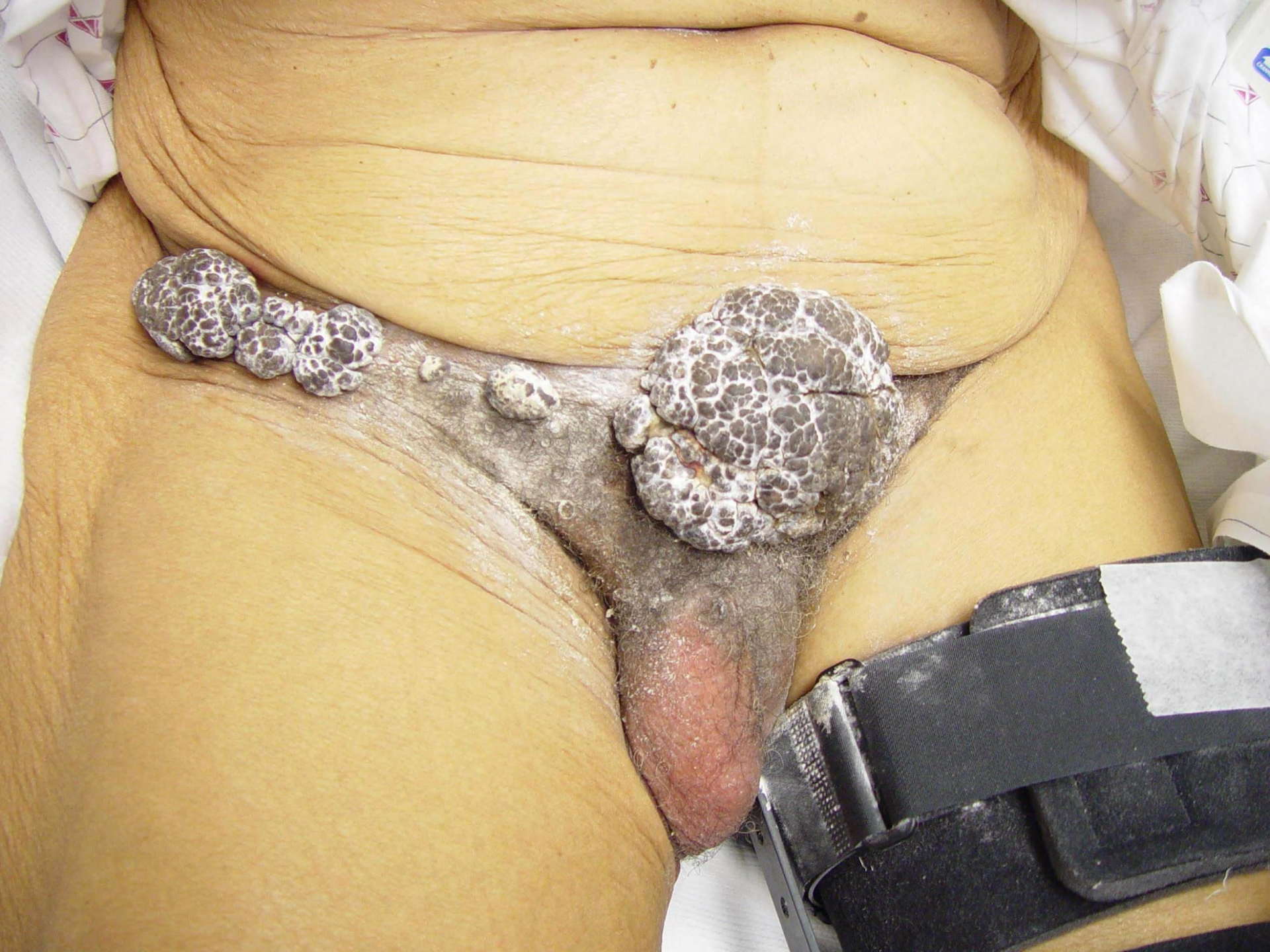2. Плоская кондилома шейки матки

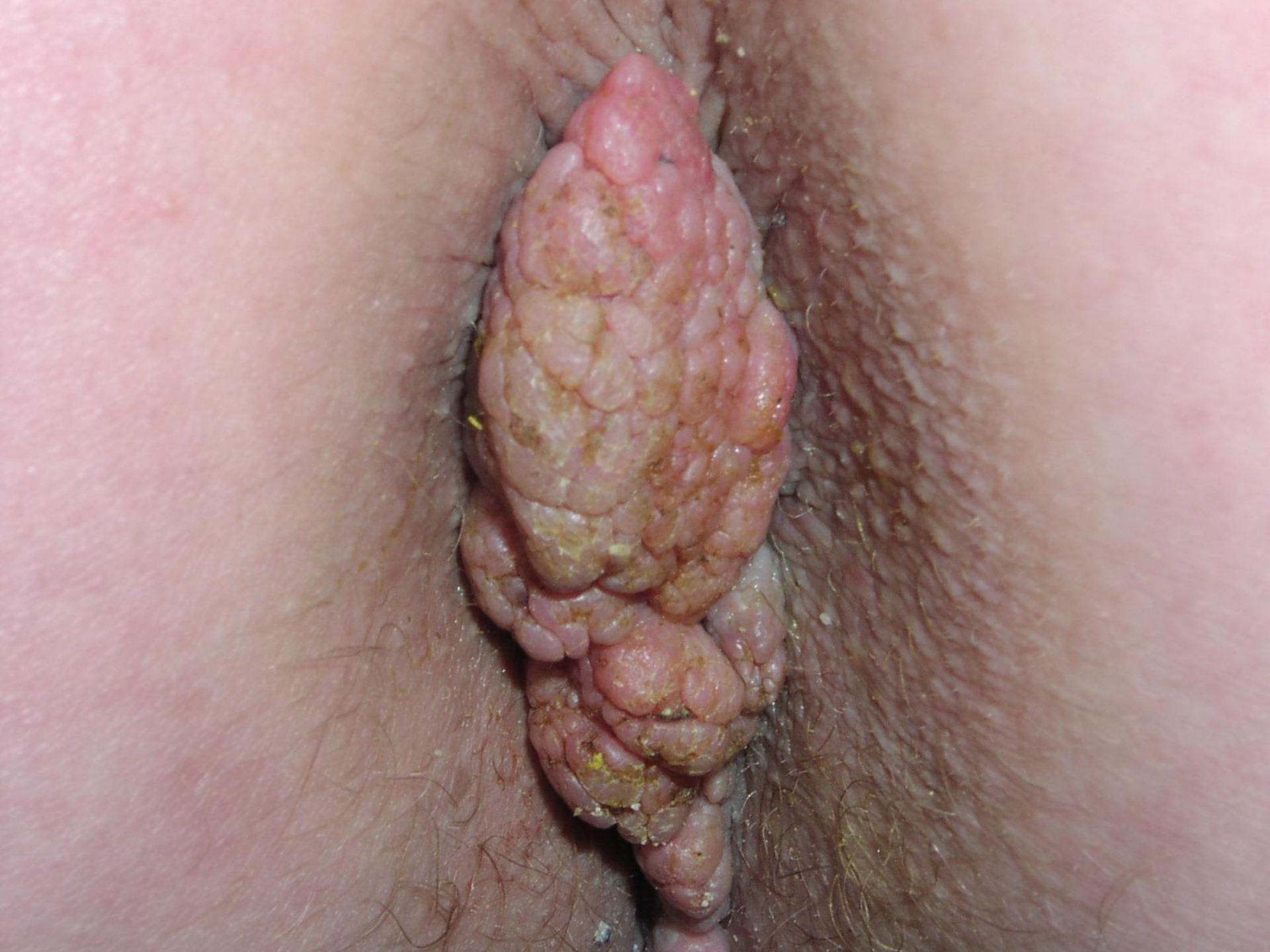- **самое частое и опасное проявление ПВИ на шейке матки**
- **маркер давно существующей инфекции**
- **визуально не определяется!**
- **кольпоскопия недостаточно эффективна**
- **обязательно биопсия и гистология**
- **может вызвать дисплазию эпителия**
- **диф. диагностика с лейкоплакией, предраковыми и раковыми заболеваниями**

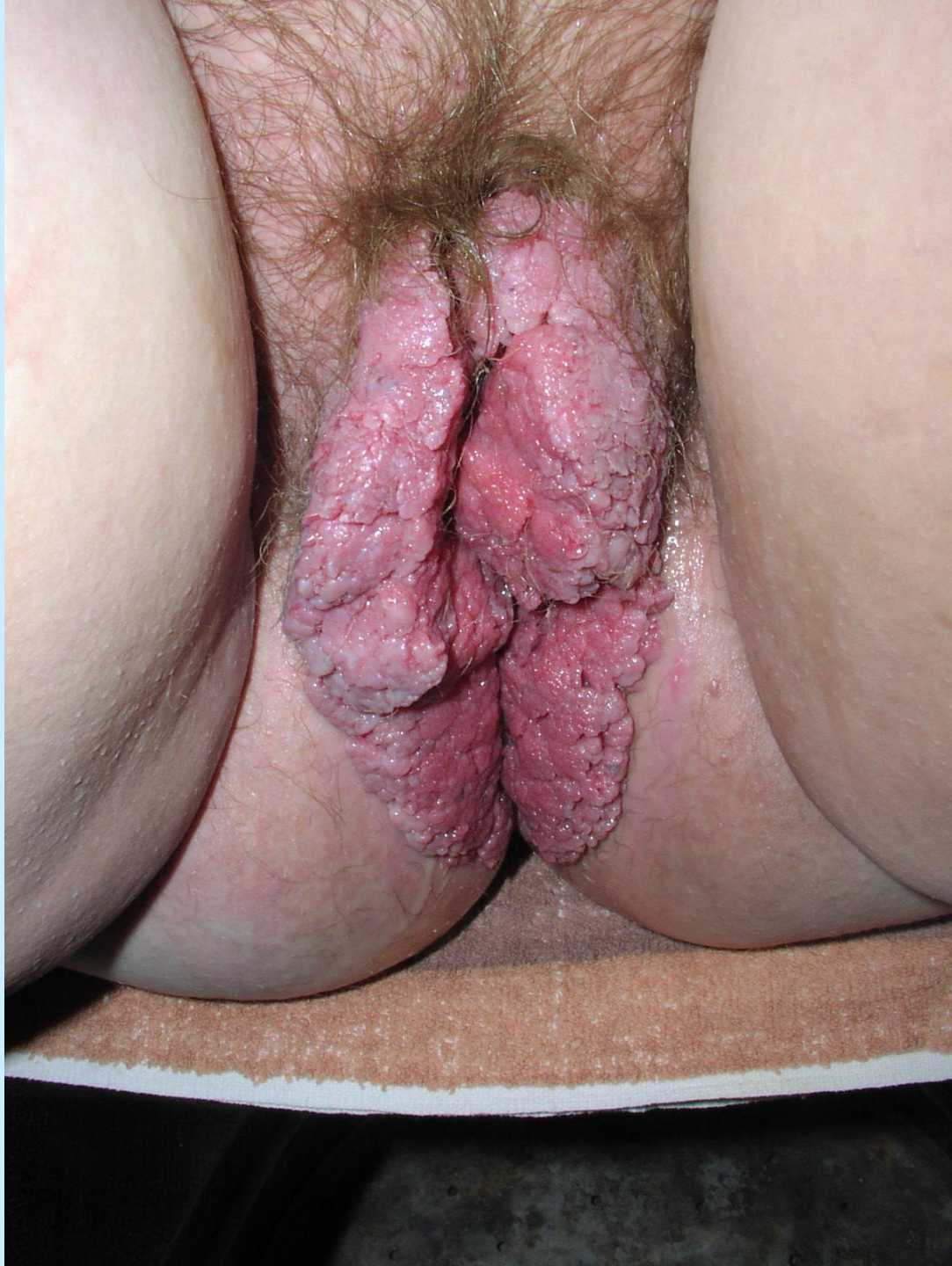- для ВПЧ в той или иной степени характерна онкогенность!
- особенно если ПВИ локализуется на шейке матки или головке полового члена
- с разными типами ВПЧ связаны такие заболевания, как:
 - дисплазия шейки матки (ш.м.)
 - инвазивная карцинома ш.м.
 - плоскоклеточная карцинома нижних отделов мочеполового тракта у мужчин
 - болезнь Боуэна; Бовеноидный папулез
 - эритроплазия Кейра (на головке п.ч.)

Гигантская остроконечная кондилома

Гигантская остроконечная кондилома







Простые бородавки

Подошвенная бородавка

Подошвенные бородавки: мозаичная бородавка

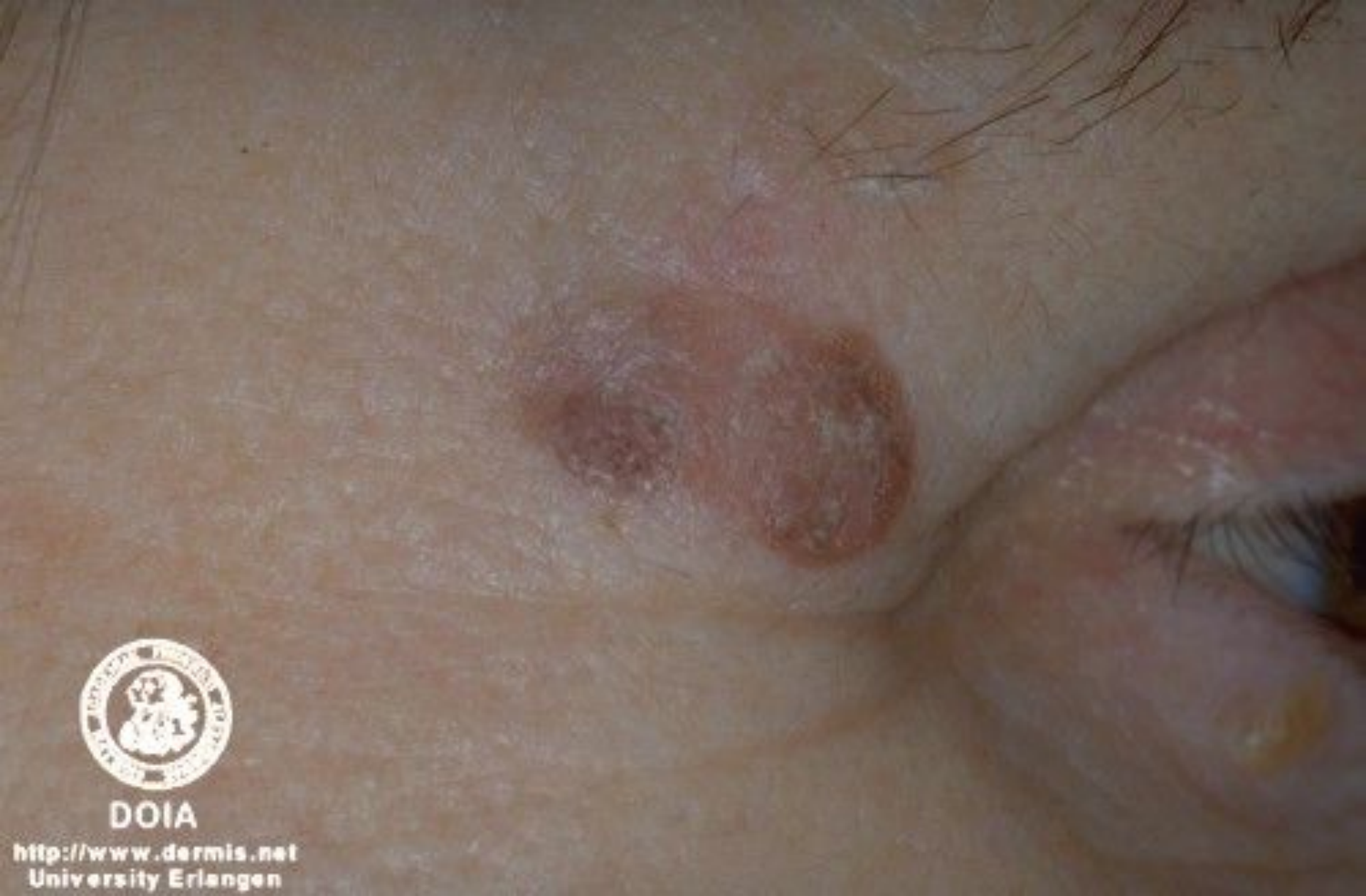Плоские бородавки

**Остроконечные
кондиломы:
поражение
полового члена**

**Остроконечные кондиломы: поражение
вульвы**

**Остроконечные
кондиломы:
поражение
шейки матки**

Остроконечные кондиломы: пора- жение перианаль- ной области



DOIA

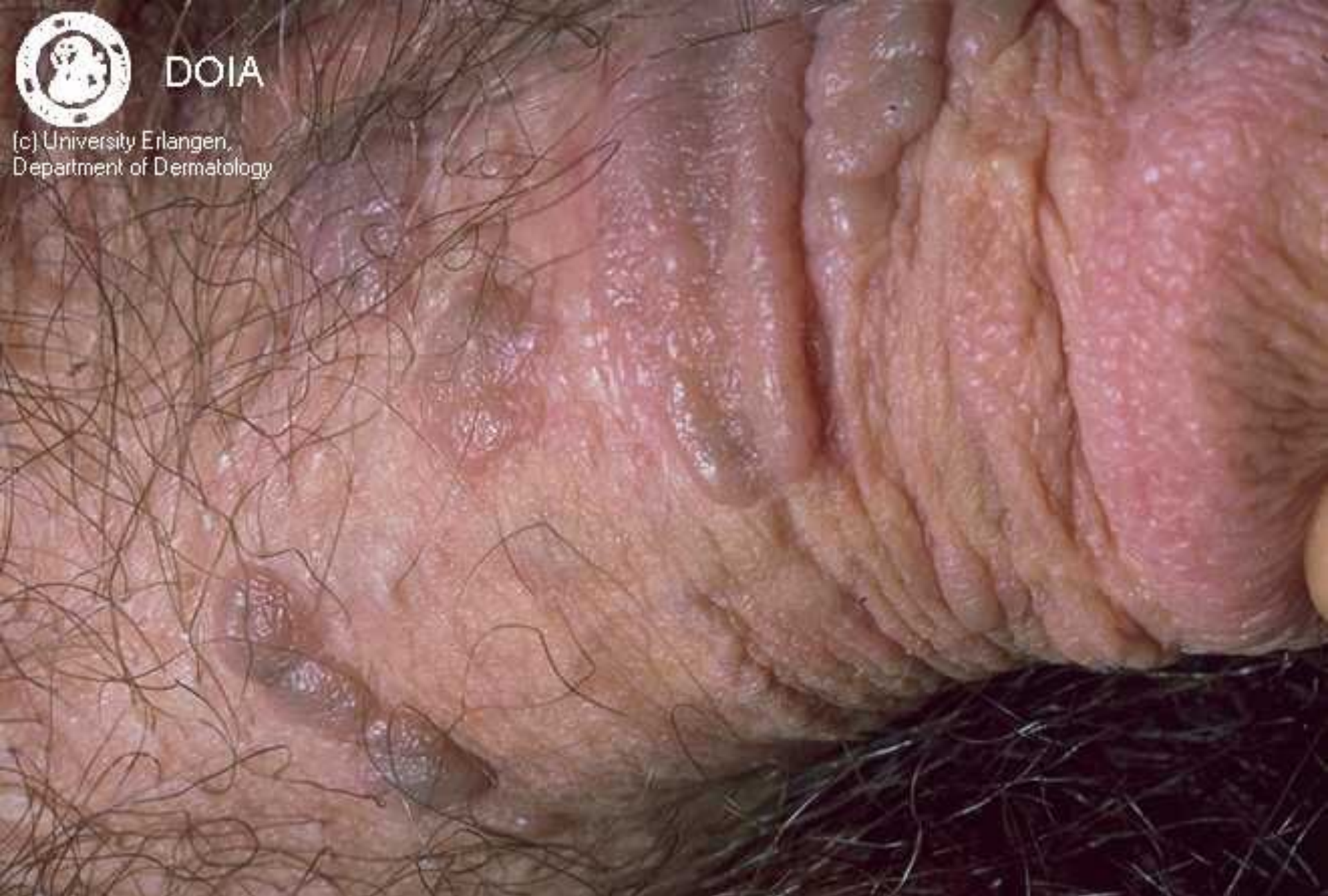<http://www.dermis.net>
University Erlangen

Болезнь Боуэна

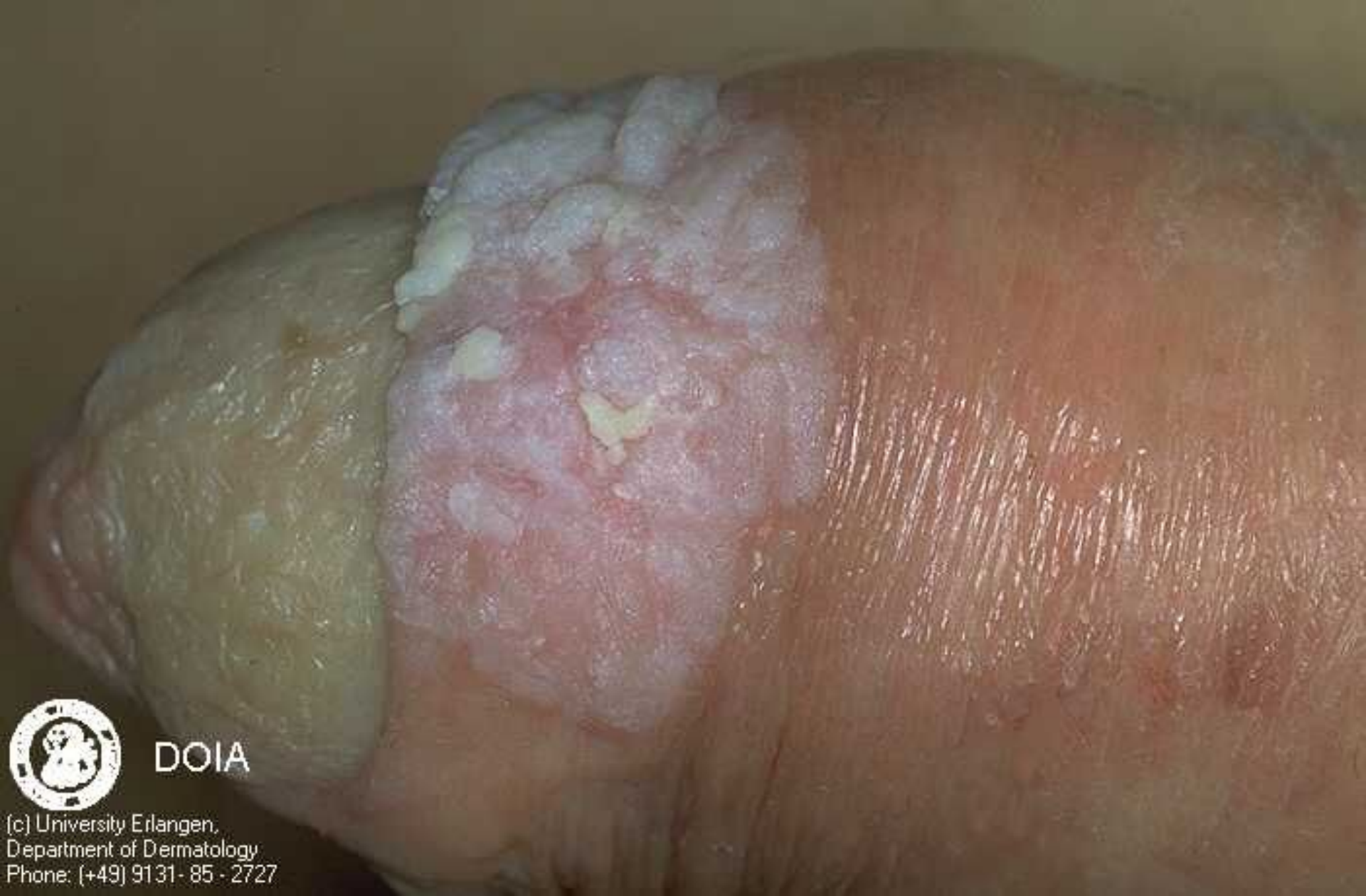

DOIA

(c) University Erlangen,
Department of Dermatology



Папулез Бовеноидный



DOIA

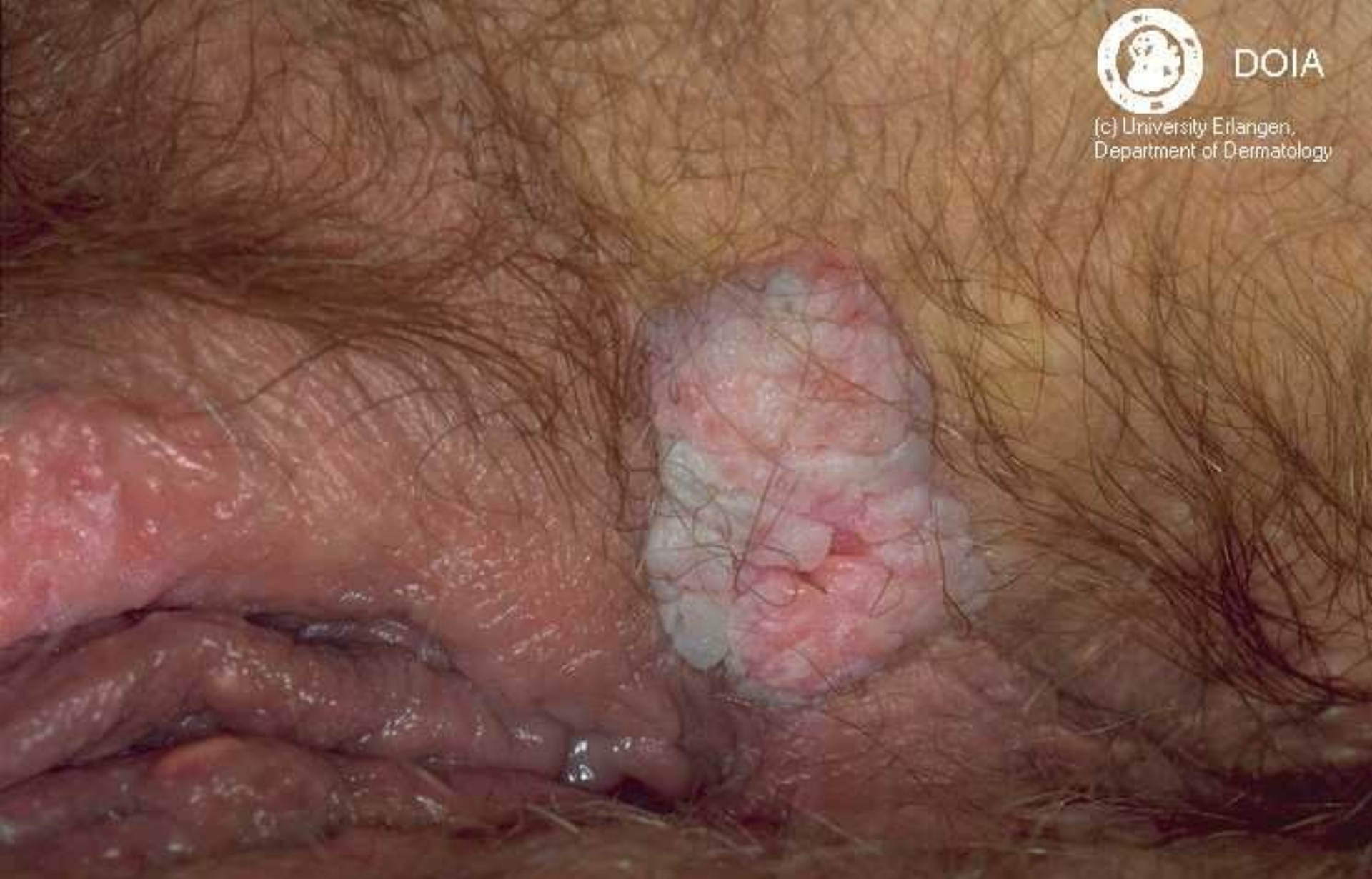[c] University Erlangen,
Department of Dermatology
Phone: (+49) 9131-85-2727

Папулез Бовеноидный



DOIA

(c) University Erlangen,
Department of Dermatology

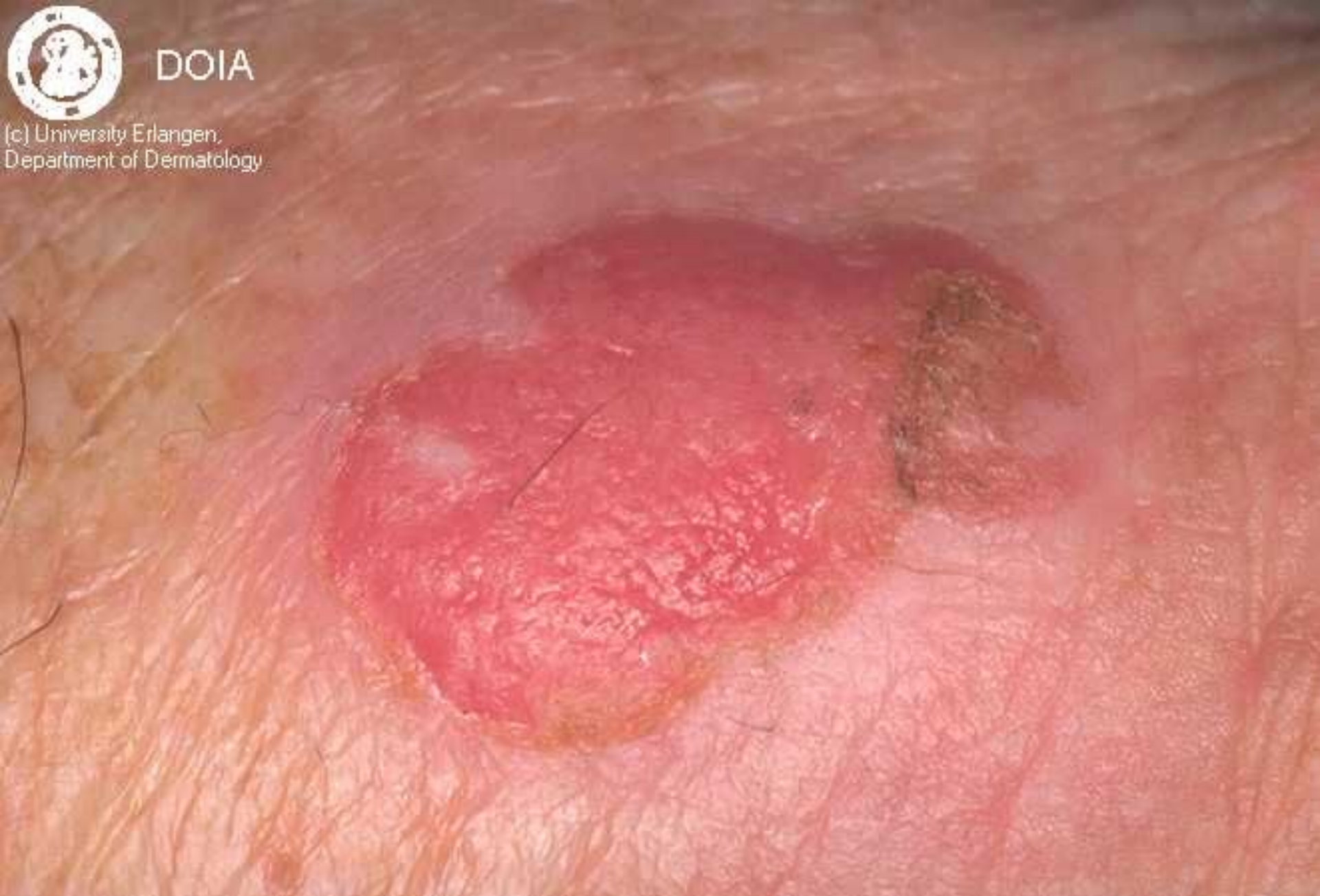

Папулез Бовеноидный



DOIA

(c) University Erlangen,
Department of Dermatology

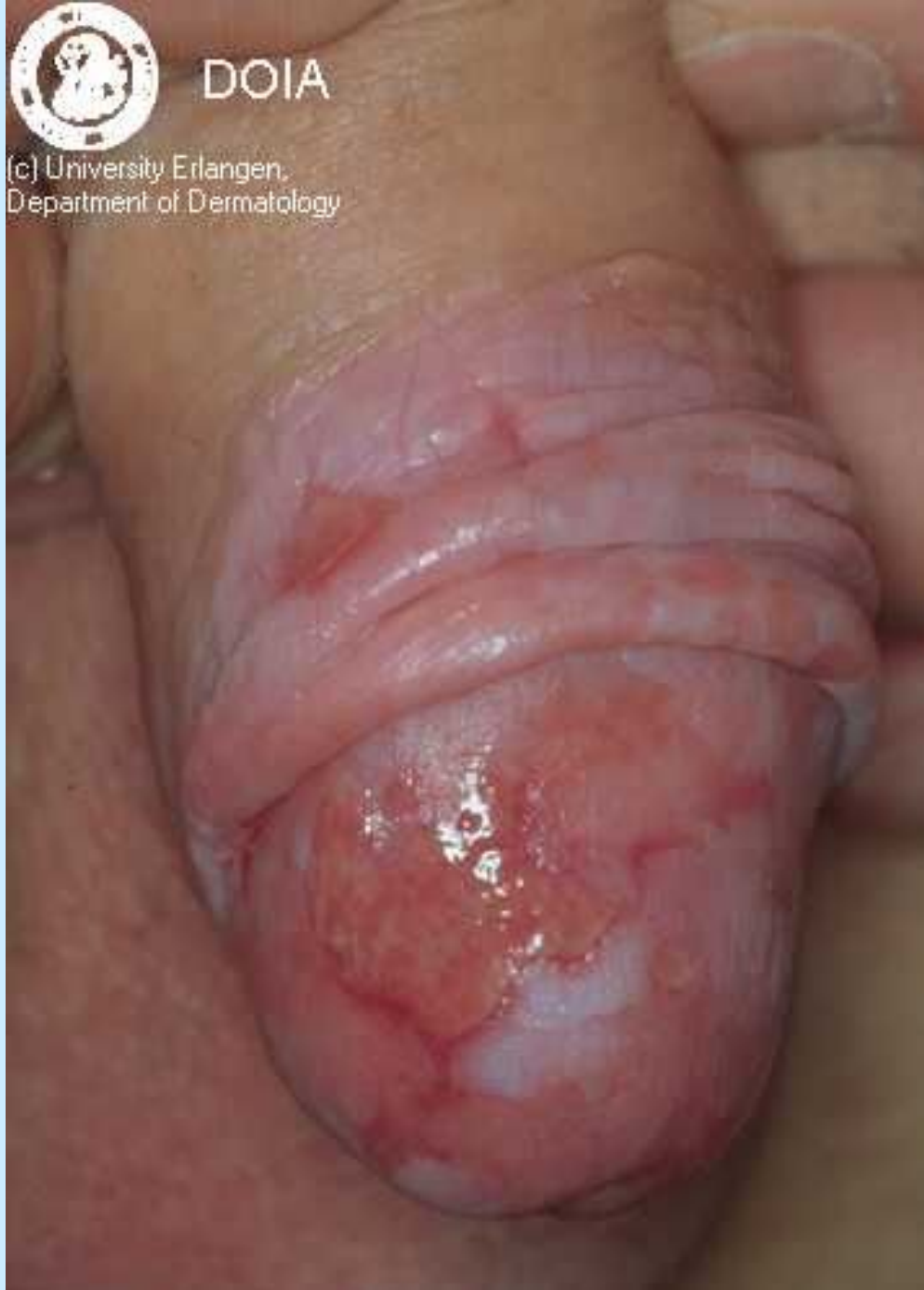

Болезнь Боуэна



DOIA

(c) University Erlangen,
Department of Dermatology



Болезнь Боуэна (эритроплазия Кейра)

По степени поражения слизистой различают ОК с экзофитным ростом и эндофитным.

По течению ПВИ выделяют

- 1. клиническую***
- 2. субклиническую***
- 3. латентную (по Hendley, Dinsmore 1994)***

- 1. Клиническая форма – определяется визуально, ибо характерна типичная клиника**
- 2. Субклиническая форма – визуально не определяется, а только дополнительными методами обследования (цитология, морфология, кольпоскопия)**
- 3. латентная ПВИ – характеризуется отсутствием клинических проявлений, а также цитологических и морфологических проявлений – диагностируется только молекулярно- биологическими методами (ПЦР)**

!1-я форма встречается реже чем 2 остальные

Методы диагностики

1. Визуальная диагностика
2. Кольпоскопия ОК половых органов у женщин (под увеличением видны отдельные сосочки с петлевидным кровеносным капилляром)
3. Обработка 3% раствором уксусной кислоты (сосочки приобретают жемчужно-белый цвет, а при эктопии-только побледнение)
 - проба Шиллера- обработка 2% р-ом Люголя (выявление йод негативных участков МПЭ)

4. Цитологическое исследование (мазки по Папау-Николау)

- дискариоз- неправильная форма и размеры ядер

- койлоцитоз- вакуолизация цитоплазмы клеток, отсутствие гранул, светлый ободок вокруг ядра

(общепринятый маркер ПВИ)

5. Гистологические методы исследования (прямое показание- плоская кондилома)

6. ДНК- диагностика (ПЦР- определение различных видов ВПЧ)

Ведение больных

- 1. ОК в области шейки матки и полового члена подлежат удалению, т.к. велик риск малигнизации**
- 2. Подлежат удалению папилломы гортани по тем же причинам**
- 3. Бородавки экстрагенитальной локализации (ладони, подошвы, лицо) удалять не обязательно**
- 4. При положительной ПЦР, но при отсутствии клиники лечение не проводят**

5. При беременности- только жидкий азот или лазер

6. Нет – рентгеновскому облучению!!!

7. ПВИ –не является показанием к кесареву сечению!

Ведение половых партнеров

- 1. половые партнеры подлежат обследованию**
- 2. при наличии клиники – нужно лечить!**
- 3. при отсутствии клиники – лечить не нужно, но ВПЧ носитель все равно заразен!**

лечение больных ВИ

Принципы :

- 1. не причинять большего вреда чем сами бородавки**
- 2. необходимо предвидеть побочные явления (образование рубцов, пузырей, аллергические реакции)**
- 3. при выборе метода лечения необходимо учитывать вид бородавок, локализацию, давность течения**

Методы лечения

I. Деструктивные методы

Физические

1. хирургическое иссечение
2. электрохирургические
3. криотерапия
4. лазерная терапия

ХИМИЧЕСКИЕ

1. азотная кислота
2. трихлоруксусная кислота
3. солкодерм
4. ферезол

II. Цитотоксические препараты

- подофиллин
- подофиллотоксин
- 5-фторурацил

III. Иммунологические

IV. Комбинированные

I. Характеристика цитологических препаратов

1. Подофиллин (ПФ)- смола растений Северной Америки и Гималаев (10-20% раствор)

примечание: в России препарат не регламентирован

2. Подофиллотоксин (ПФТ)- наиболее активная фракция (ПФ), в виде раствора или крема

- в торговой сети- Кондилин (5% раствор)**
- показания: ОК наружных половых органов мужчин и женщин**
- противопоказания: беременность, лактация**
- применяется многократно около 4 недель по 3 дня в неделю 2 раза в день**

3. 5-фторурацил 5% крем

- показания: ОК наружных половых органов женщин, влагалища, головки полового члена, терминальной части уретры**
- противопоказание: беременность**
- применяется 1 раз на ночь в течение 7 дней или 1 раз в неделю около 10 недель**
- осложнения: эрозии, язвы, стриктуры**

II. Характеристика химических препаратов

1. Трихлоруксусная кислота (ТХУ)

- вызывает коагуляцию тканей
- показания: ОК наружных половых органов
- примечание: обработка 1 раз в неделю около 6-8 недель
-- в России в продаже нет

2. Солкодерм и солковагин (смесь молочной, уксусной, щавелевой и ионов металлов азотной кислоты)

- показания: ОК любой локализации**
- применение: как правило, однократное**
- осложнения - возникают редко**
- заживление - быстрое**

3. Ферезол (веррукацид)

- **показания: ОК наружных органов и бородавки экстрагенитальной локализации**
- **применение: многократная обработка в течение 10-60 минут до появления струпа**
- **повторная обработка через неделю**

4. Кроме вышеуказанных препаратов применяют мазь салицило-молочной к-ты, уксусной кислоты, перекись водорода, чистотел, тую (более слабое действие)

Специфические противовирусные препараты

-- Алпизарин- per os по 0,2 3×4 раза в день 7 дней

Примечание: ацикловир при ВПЧ – не эффективен, применяется только при простом герпесе

Иммуноterapia ПВИ

(характеристика препаратов)

- **Интерфероны (ИФ) – эндогенные цитокины, оказывают: противовирусное, антипролиферативное и иммуномодулирующее действие.**
 - 1. α – ИФ (лейкоцитарный)**
 - 2. β – ИФ (фибробластный)**
 - 3. γ – ИФ (Т- лимфоцитарный)**
 - применяются: системно, топически и внутриочагово**

- **рекомбинантные интерфероны**

- **Виферон- ректальные свечи**

- **Реаферон**

- **КИПферон- вагинально (ИФ+ комплекс антител против разных микробов)**

- **циклоферон- внутримышечно или per os по базовой схеме**

- **индукторы интерферона**

- **амиксин**

- **неовир**

- иммунофан
- полиоксидоний!
- гепон
- ридостин
- имуномакс!
- панавир

Показания к иммунной терапии:

Хроническое рецидивирующее течение всех форм ВПЧ, ОК с эндофитным ростом (ПК), предупреждение рецидивов.

Примечание! Эффективность иммунотерапии при ВПЧ дискутабельна

- Как монотерапия применяется редко**
- Чаще применяется в сочетании с деструктивными методами**

Комбинированная терапия

Применяемые схемы лечения

I. Вариант:

**эпиген спрей – орошение 1 раз в сутки
= 7 дней + деструкция + снова
орошение**

II. Вариант:

**Деструкция + гепон- аппликация (3-6
процедур ч/д)**

III. вариант:

**Иммуномакс в/м по 200 ед в сутки
(1,2,3,8,9,10 дни) в сочетании с
деструктивной терапией**

**IV. Панавир- раствор по 5 мл в/м 5
инъекций**

или

Панавир- гель в сочетании с деструкцией

**Примечание: ОК шейки матки (ПК)
подлежат лечению хирургическим путем
(лазерная терапия).**

Бородавки на лице

- обычно это плоские бородавки
- показан для лечения крем *третиноина* (ретиноид)

Бородавки у детей

- те же методы лечения, в том числе жидкий азот
- циметидин! - антагонист гистаминового H₂- рецептора (имеются сообщения)

Примечание!

Показания к удалению ОК – не тип вируса по онкогенности, а степень дисплазии эпителия!

Контрольные вопросы

- 1. Является ли ПВИ наследственным заболеванием?**
- 2. Имеет ли место невосприимчивость к ВПЧ?**
- 3. Нужно ли удалять бородавки?**
- 4. Можно ли предотвратить рецидивы ВПЧ?**
- 5. Существуют ли меры профилактики?**
- 6. Можно ли заразиться бородавками от жаб?**
- 7. Может ли спонтанно регрессировать клиника ПВИ?**
- 8. Может ли исчезнуть ВПЧ из организма?**

СПАСИБО ЗА ВНИМАНИЕ!