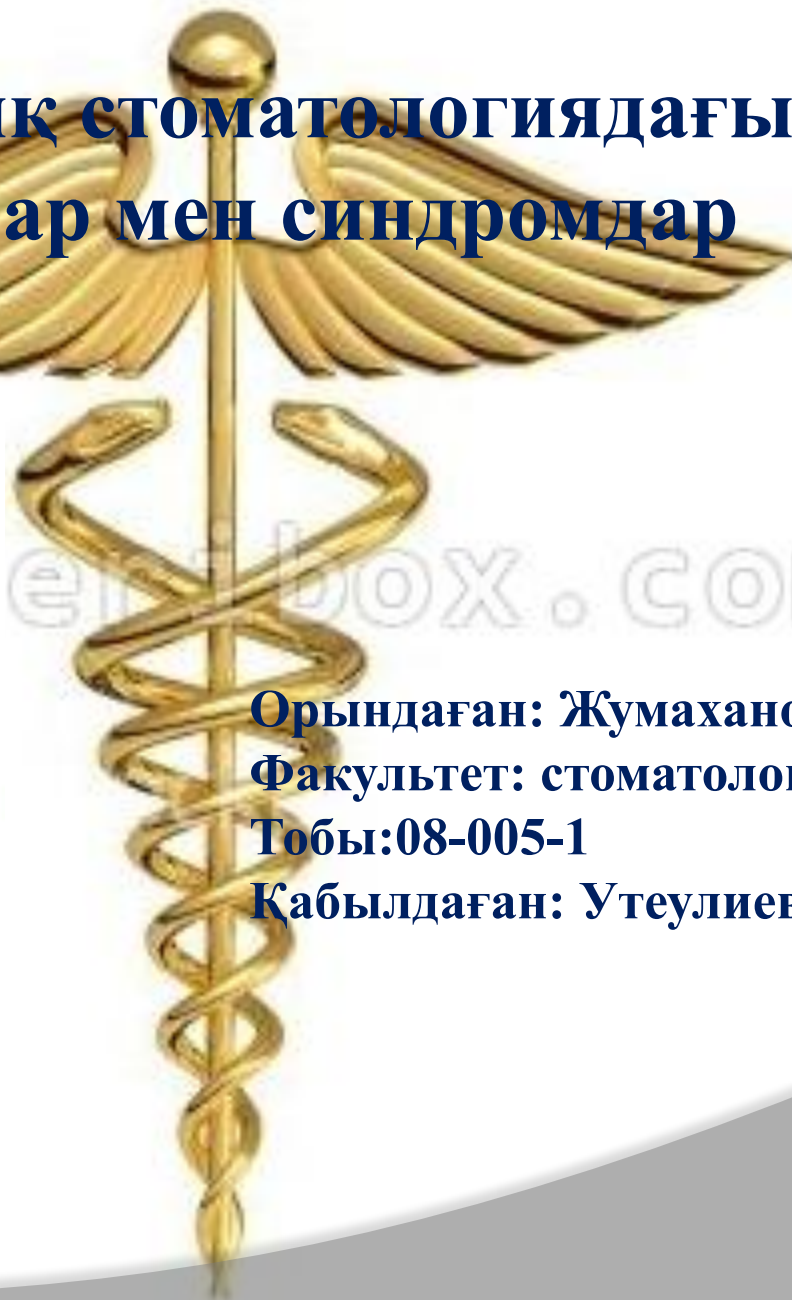


Терапиялық стоматологиядағы симптомдар мен синдромдар



Орындаған: Жумаханов С.М.
Факультет: стоматология
Тобы:08-005-1
Қабылдаған: Утеулиева Г.К.



Симптом (грек. Symptoma- сәйкестік, белгі)-дәрігердің науқасты қарау кезіндегі аурудың немесе патологиялық жағдайдың бірлік белгісі.

Егер симптом тек бір ауруға ғана тән болса онда **патогномды** деп аталады.

Синдром (грек.Syndrome- бірге жүгіруші немесе ағыммен)-арнайы симптомдардың жиынтығы.

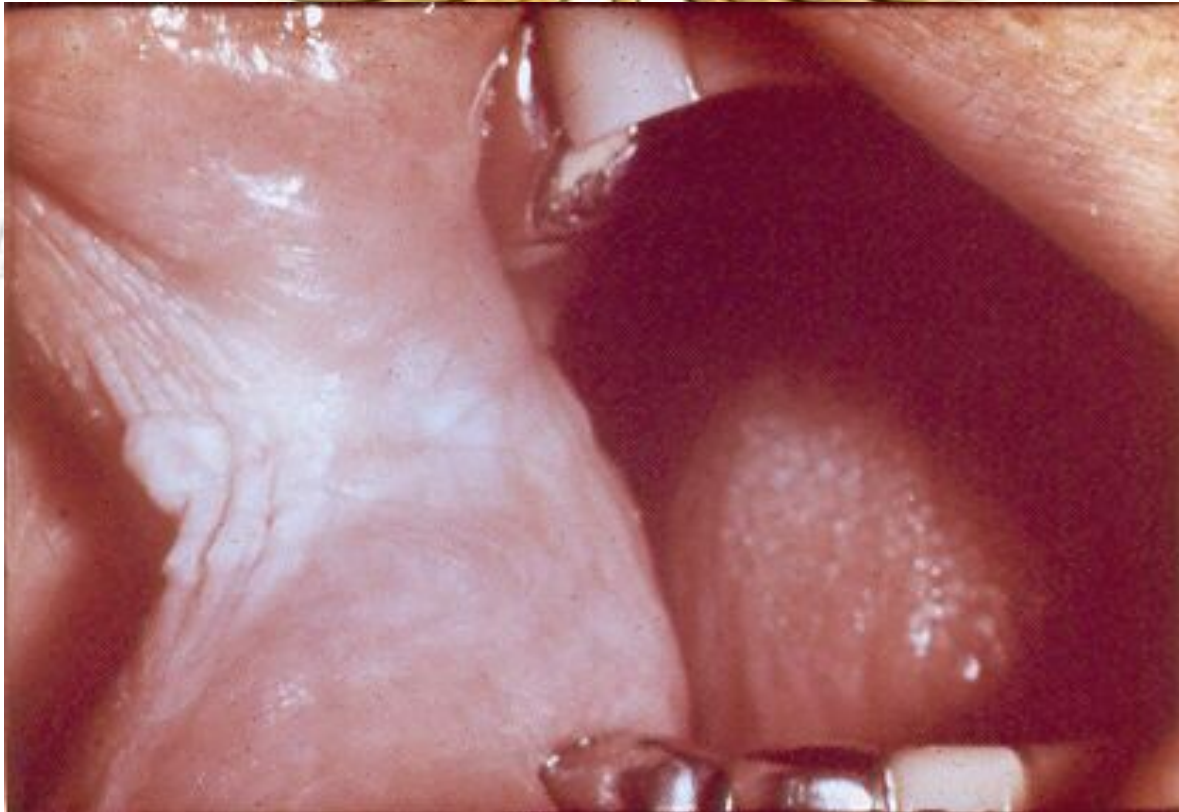



Лейкоплакия

- «Ляпис күйігі».
- «Папирос қағазы».
- «Түкті» лейкоплакия – АИВ-инфекцияда.

«Папирос қағазы».

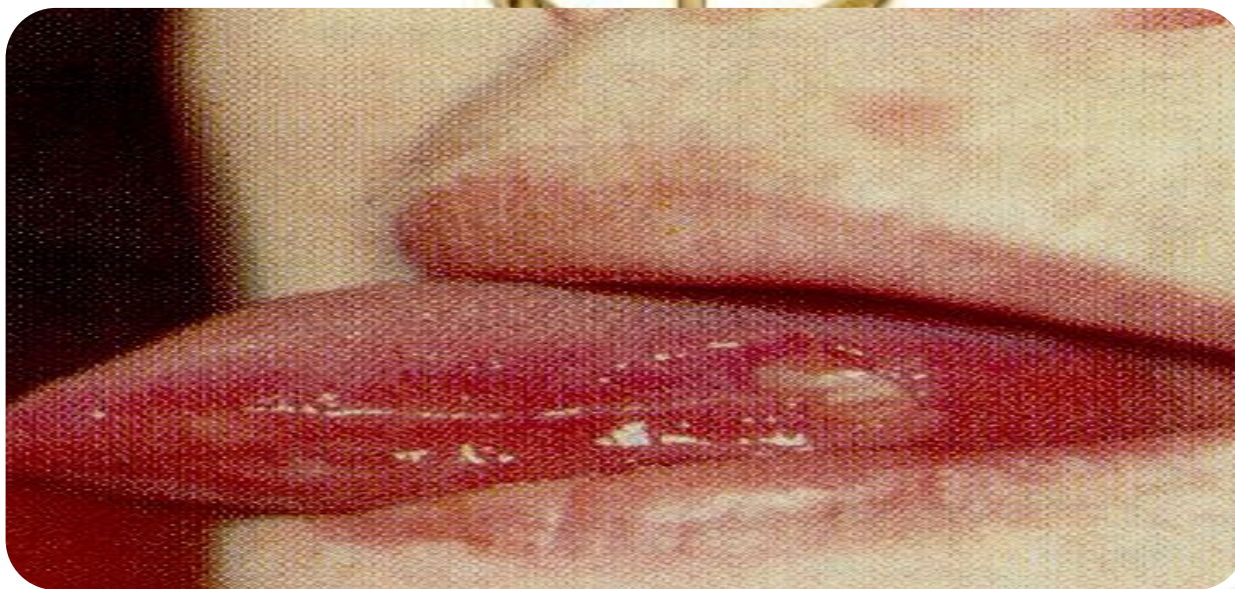



Туберкулез

- Ірімшікті некроз
- Симптом «алма желесі».
- Поспелов симптомы (феномен) .

Туберкулезды жара



Симптом (феномен) Поспелов.

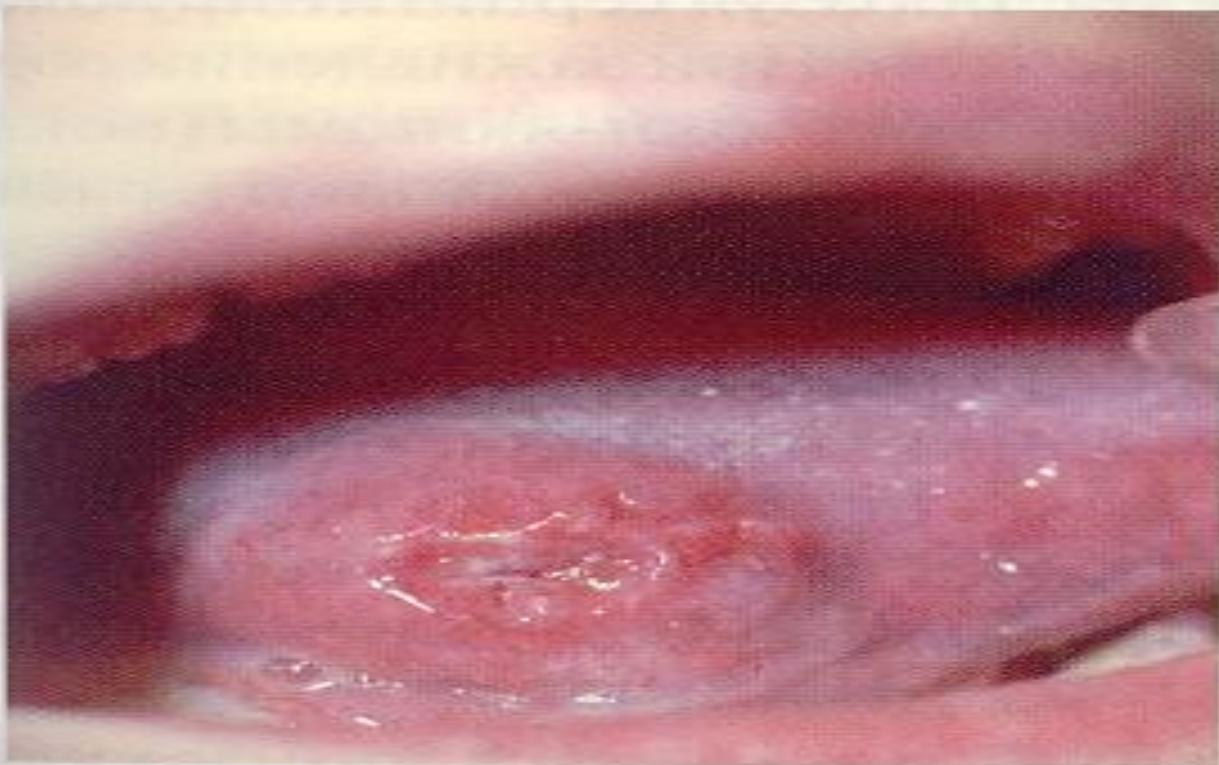
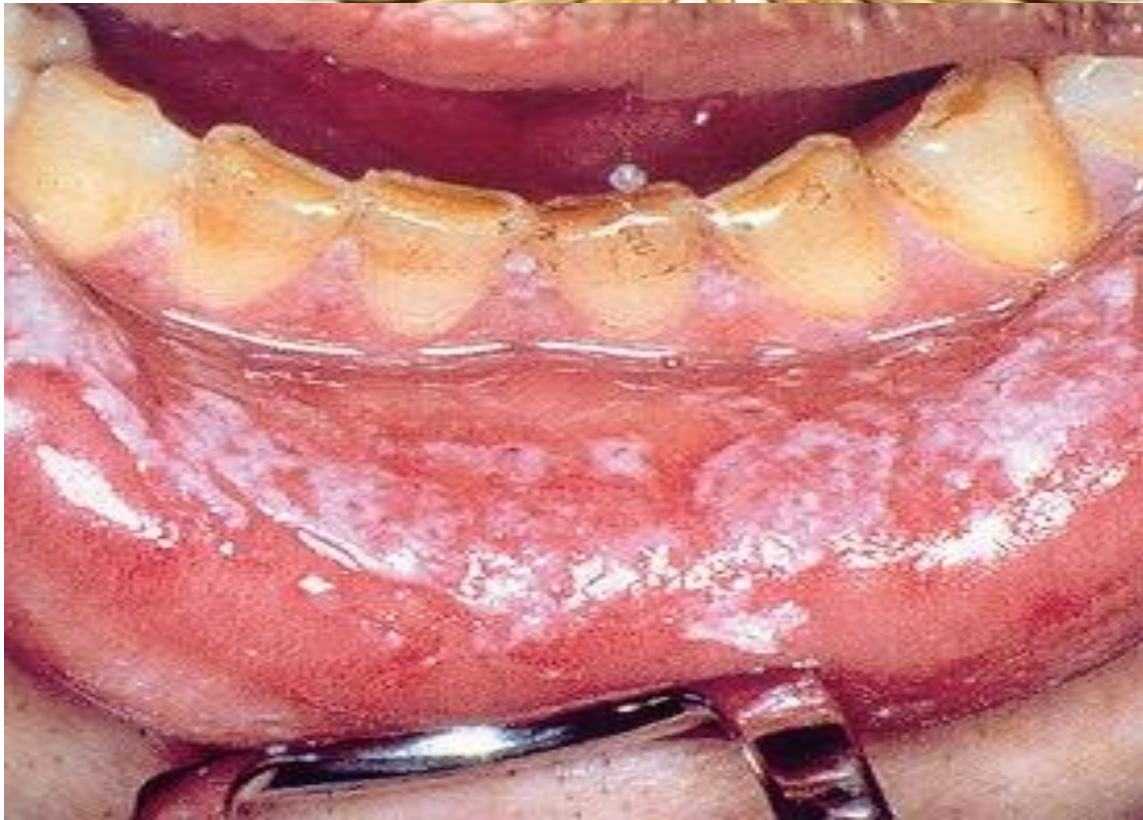
Рис.4-12: Туберкулёзная
язва языка.

Кандидоз



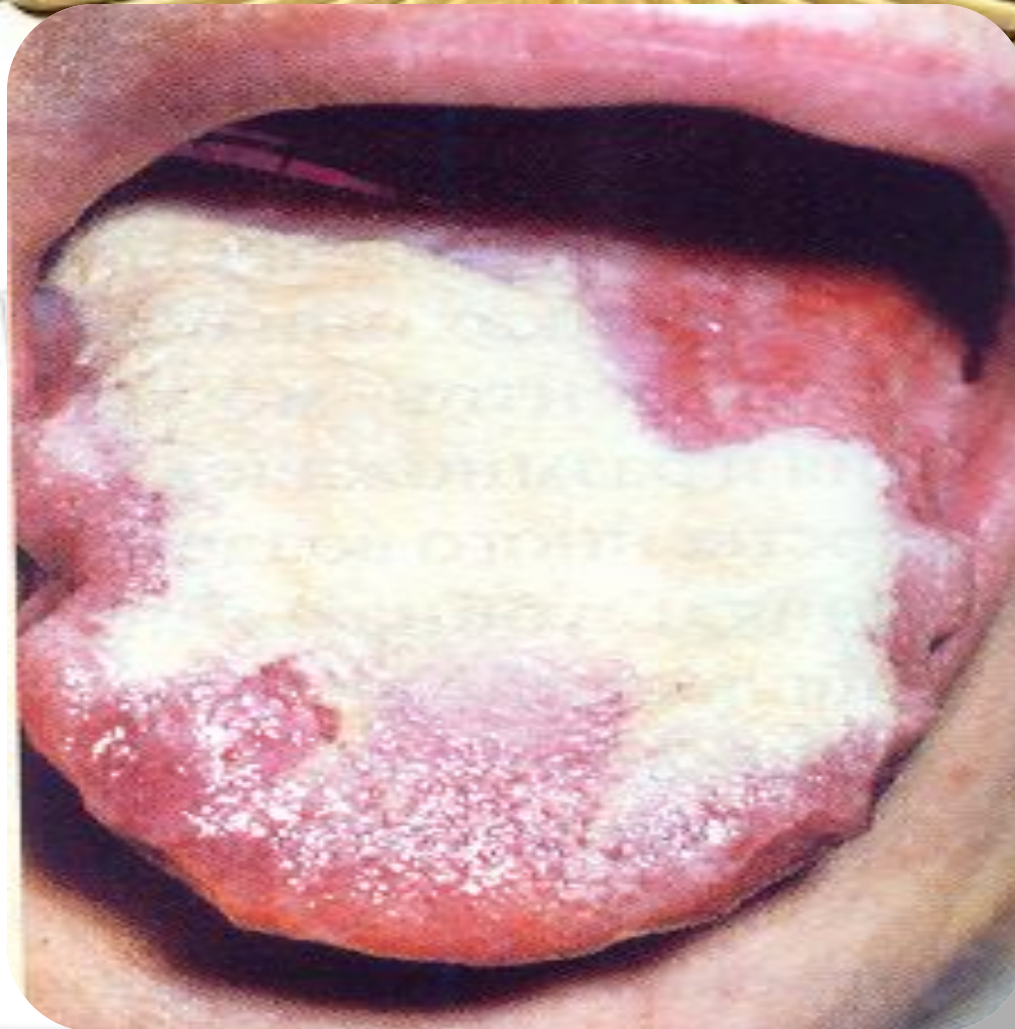com



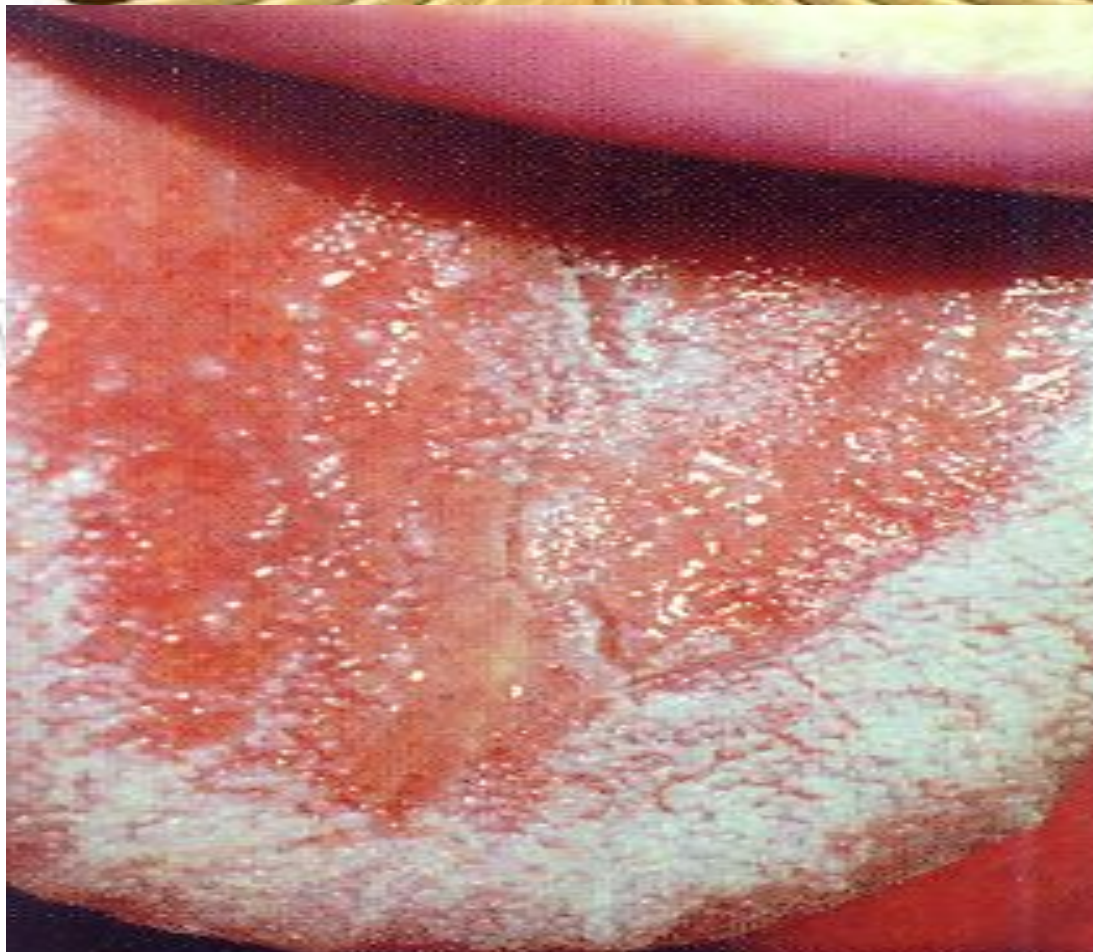Кандидоз

- **Ірімшікті қак**
 - **Ірітілген сүт тәрізді қак**
- **«Жанып тұрған» кілегей қабық**

Ірімшікті қак



«Жанып тұрған» кілегей қабық



Лайелла синдромы

- **Синонимы: эпидермальды токсикалық некролиз.**
- **АҚКҚ және тері эпидермисінің ауқымды некролизі**
- **Зақымдалған элементтер күйіктің III дәрежесіндей**
- **Никольский симптомы (+).**
- **Жақпада акантолитикалық клеткалардың болуы**

Стивенс – Джонсон Синдромы

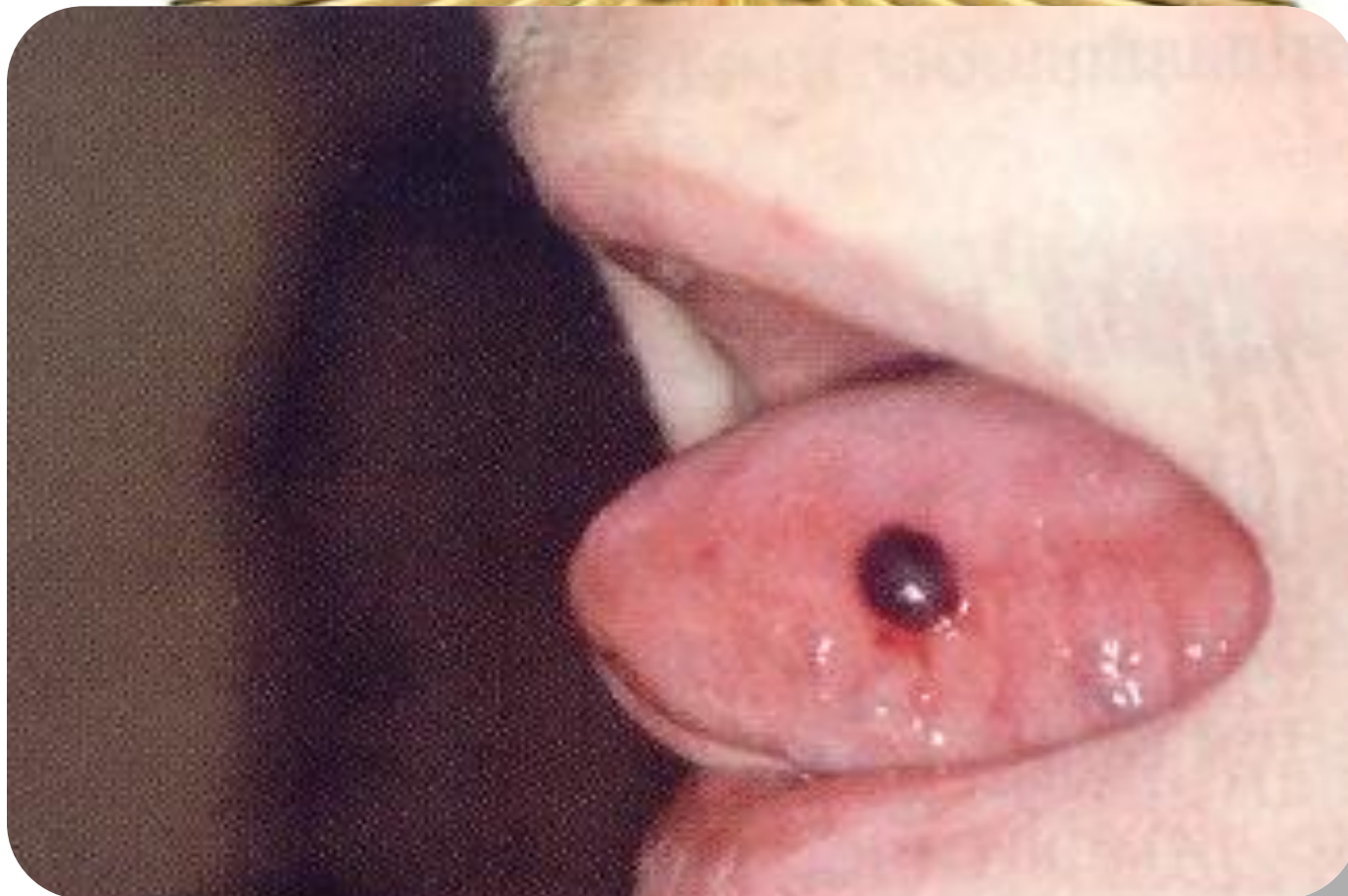


- **Синонимдері:** жедел кілегей-тері-көз синдромы, Баадер дерматостоматиті.
- Көп түрлі жалқықты эритеманың ауыр түрі.
- Зақымдалған элементтер теріде, АҚКҚ, аран
- Конъюнктивит, кератит

Бехчет синдромы

- 1937 ж. түрік стоматологы Бехчетпен сипатталды
- Бір уақытта немесе реттілікпен АҚКҚ афталардың п.б.
- Жыныс ағзаларының зақымдалуы
- ирит, увеит, соқырлық.

Күлбіреуік-тамырлы синдром.



Шегрен синдромы

- 1933 ж. сипатталған
- Жүйелі ауру, экзокринді бездердің жетіспеушілігінен
- 1) Құрғақ кератоконъюнктивит.
- 2) Ксеростомия.
- 3) Ревматоидты полиартрит.



Синдром Пламмера-Винсона

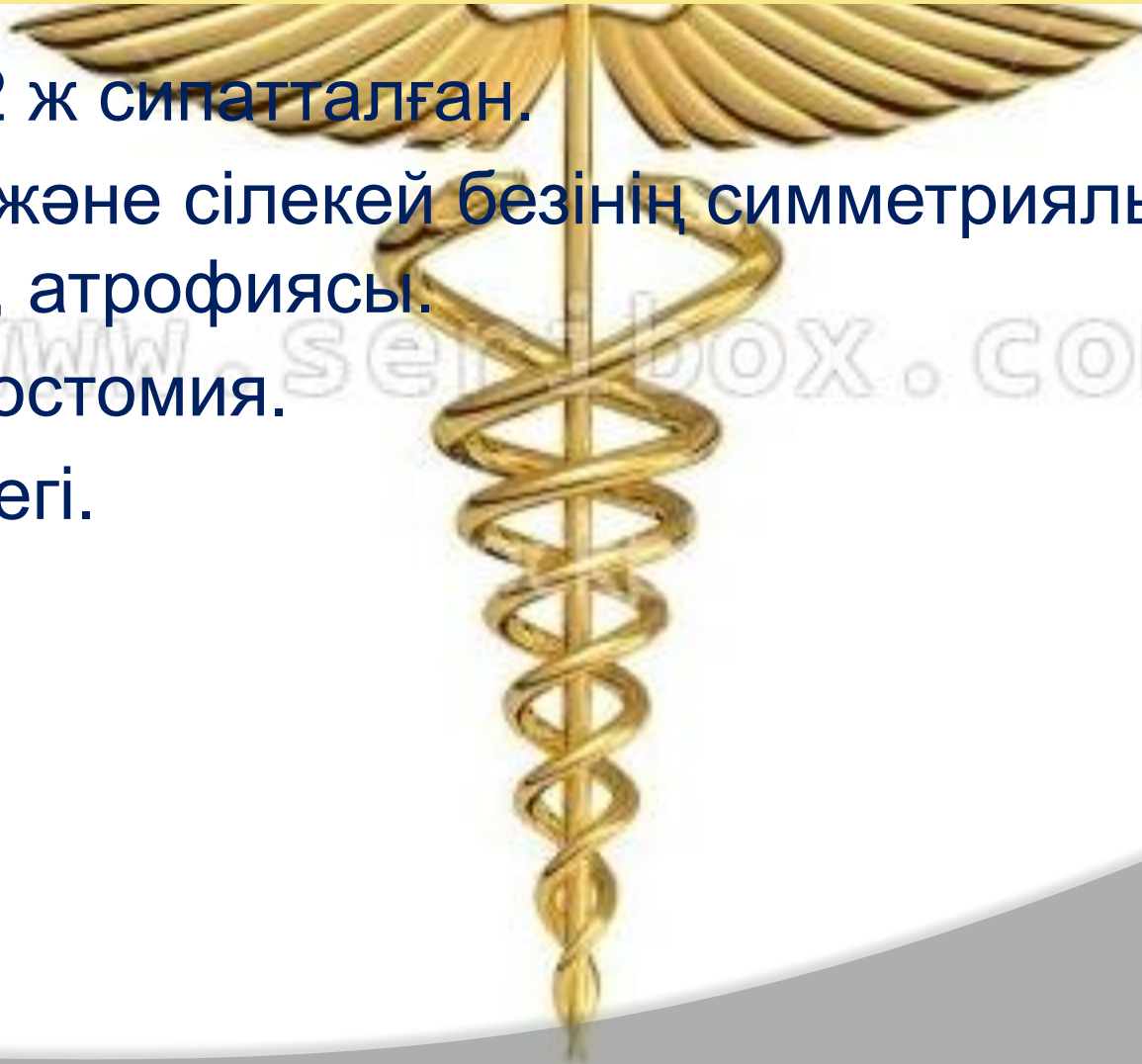- Сидеропениялық дисфагия –АҚКҚ атрофиясы, жұтқыншақтың және өңештің.
- **Этиология:**
- 1) рибофлавина және никотин қышқылының гиповитаминозі .
- 2) созылмалы гипоацидний гастрит.
- 3) темір жетіспеушілік анемия.

www.sembbox.com



Микулич синдромы

- 1892 ж сипатталған.
- Жас және сілекей безінің симметриялы ісінуі, атрофиясы.
- Ксеростомия.
- Тіс жегі.

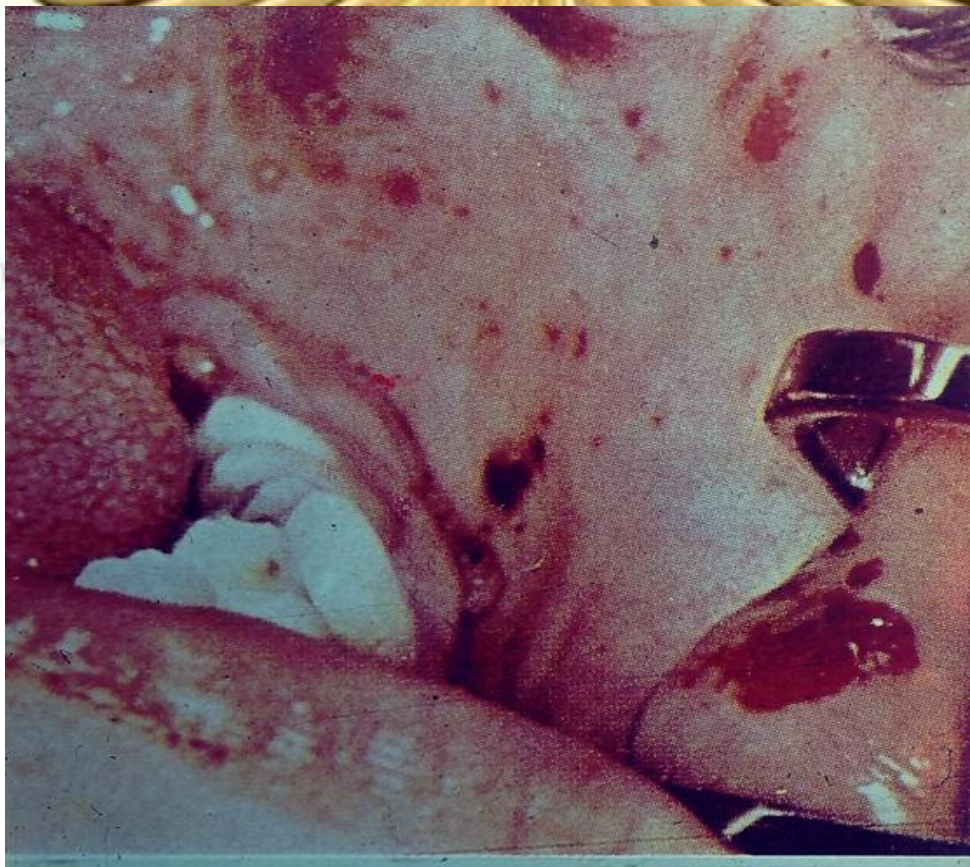


www.sembbox.com

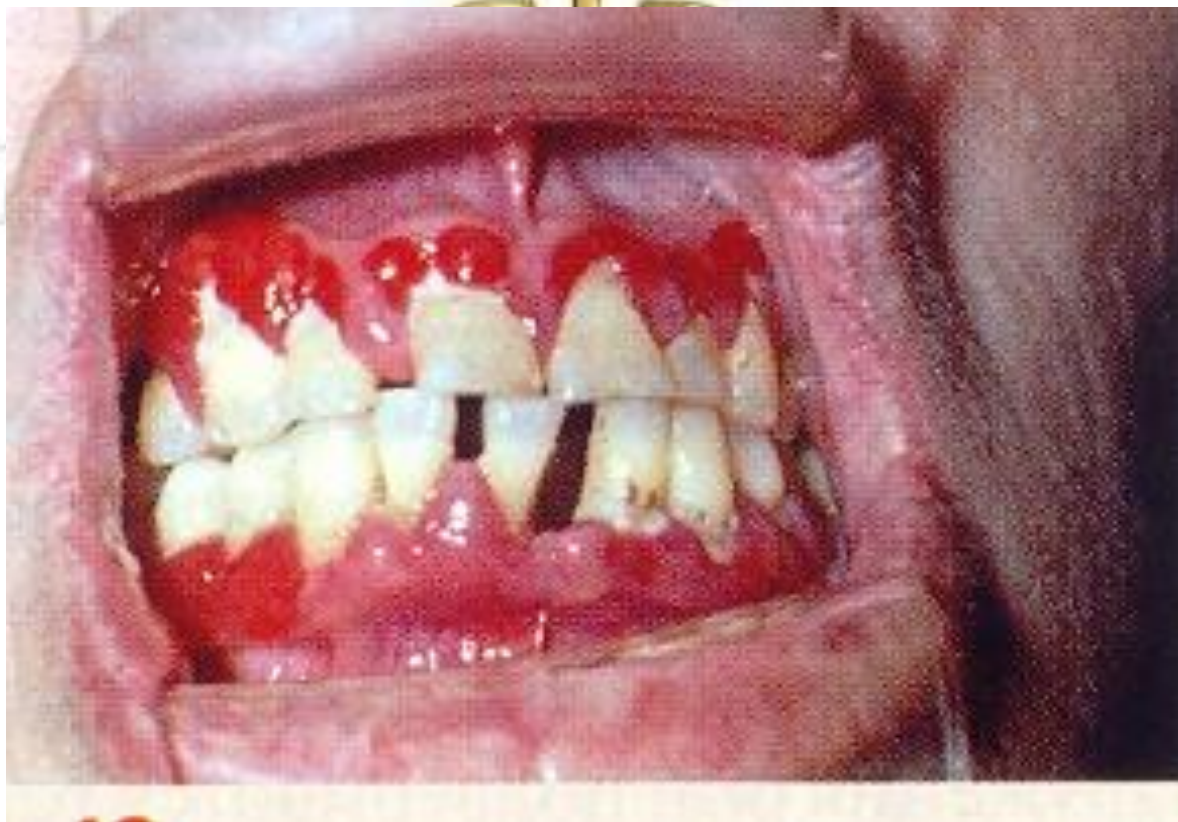Лейкоз

- **Анемиялық синдром.**
- **Геморрагиялық синдром.**
- **Гиперпластикалық синдром.**
- **Уыттану синдром.**

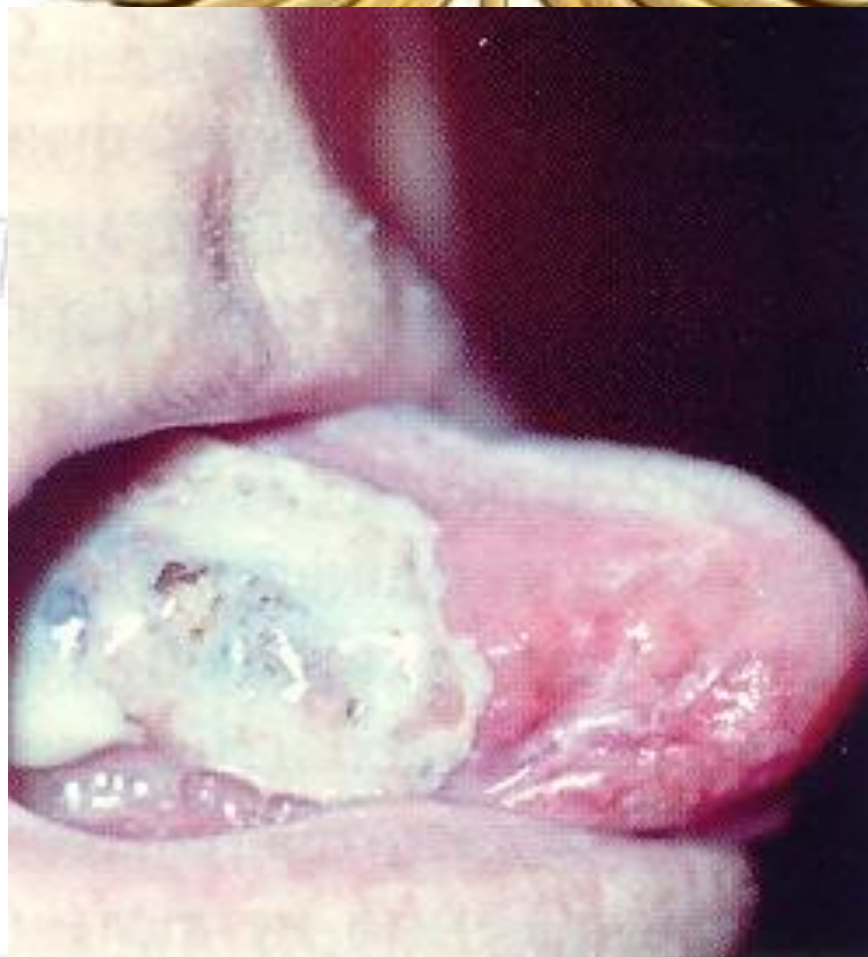лейкоз



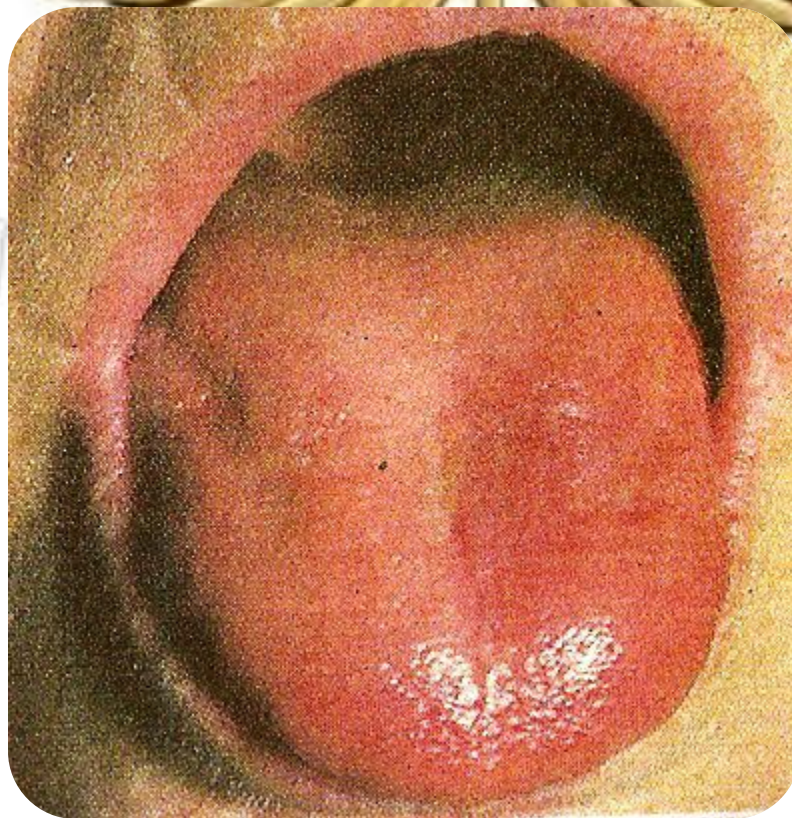
лейкоз



лейкоз



Гентер-Меллер глосситі (Жылтыраған тіл)



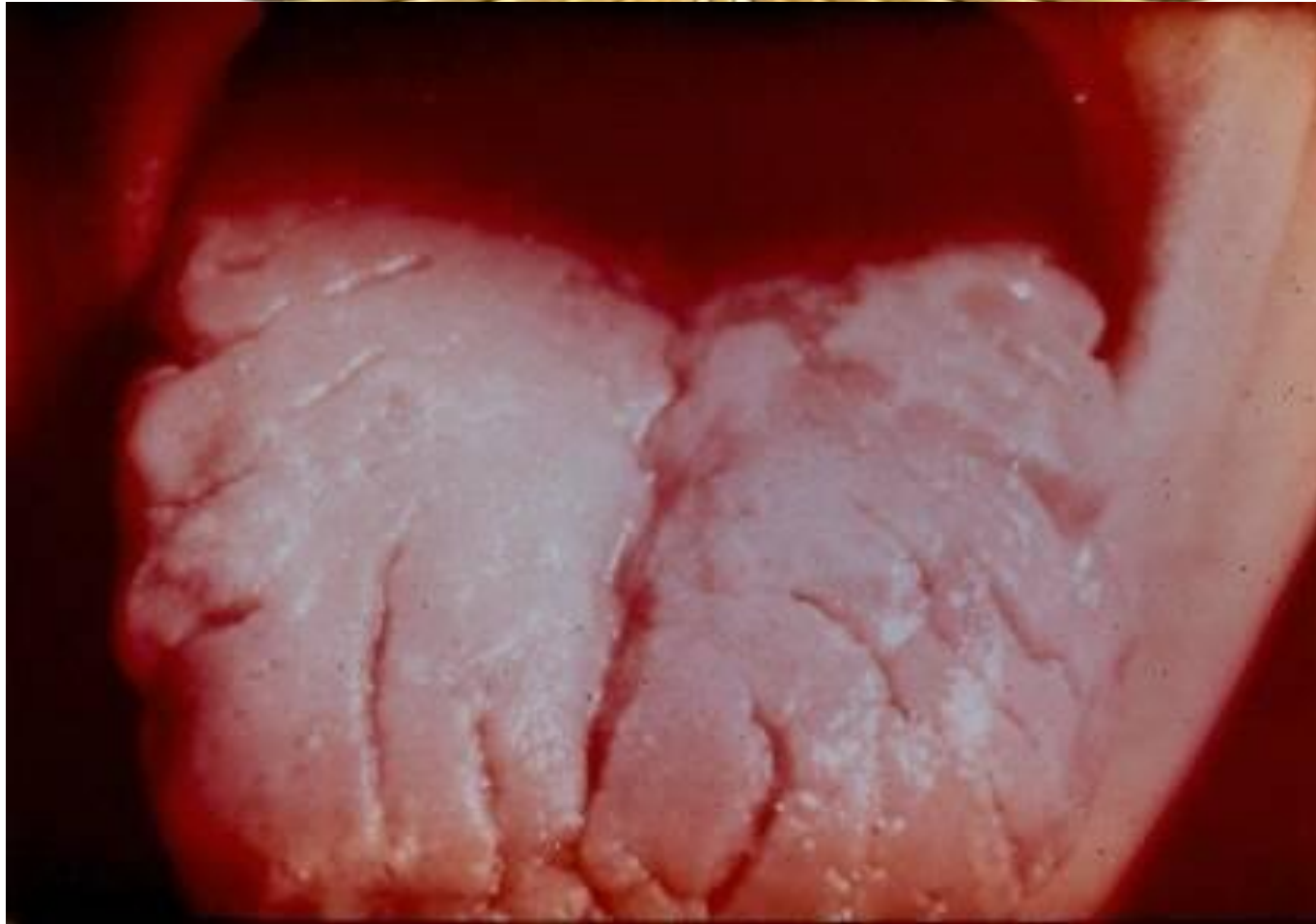Қатпарлы тіл

- ◎ **Мелькерссон-Россолимо – Розенталь синдромының симптомы.**
- ◎ + гемипарез бет нервінің
- ◎ + макрохейлит.

www.seminbox.com




Қатпарлы тіл



Акантолитикалық күлбіреуікше (пемфигус)

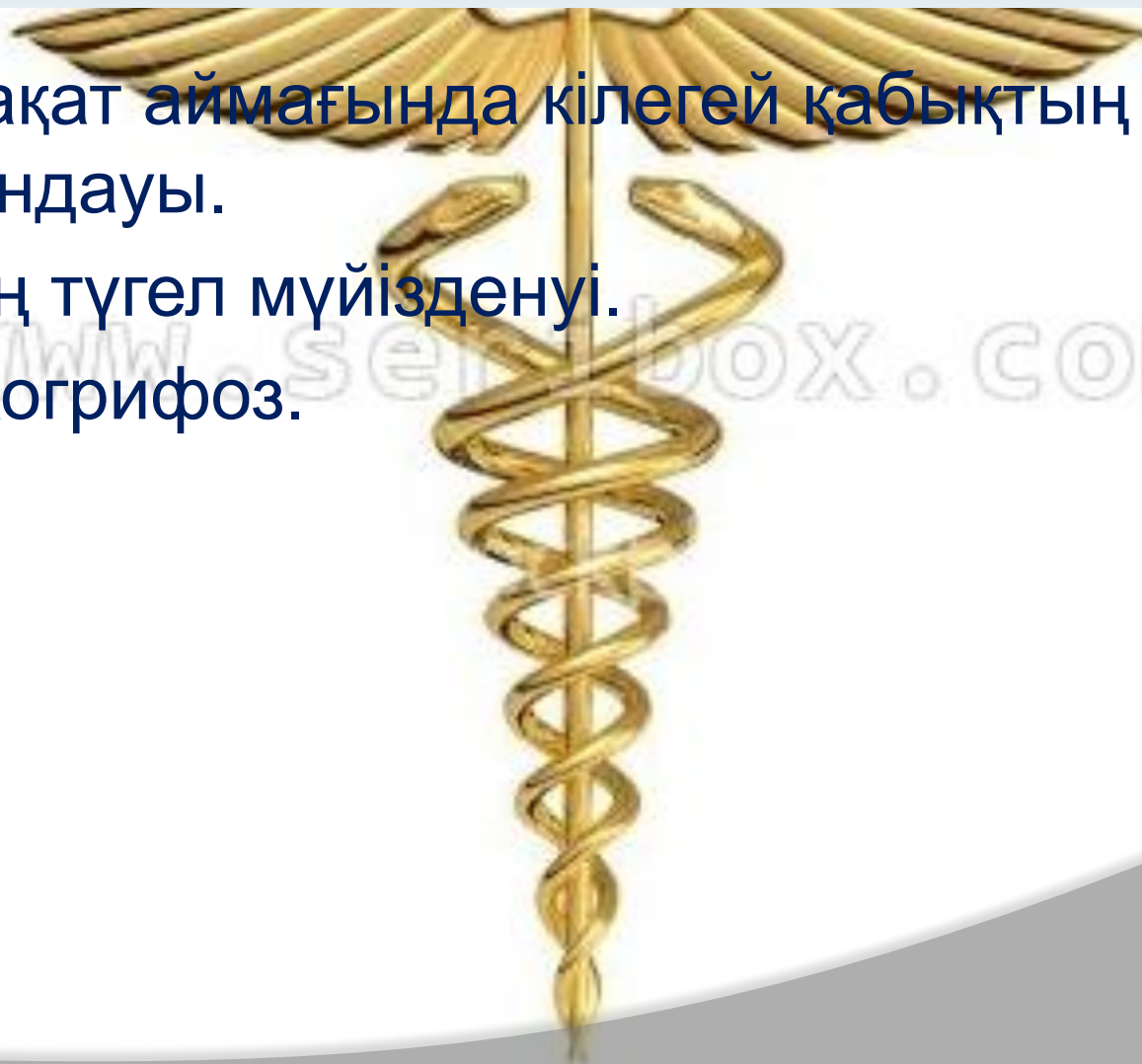- Никольский симптомы
- Алмұрт симптомы

www.sendbox.com



Ядассон-Левандовский (туа пайда болған пахионихия)

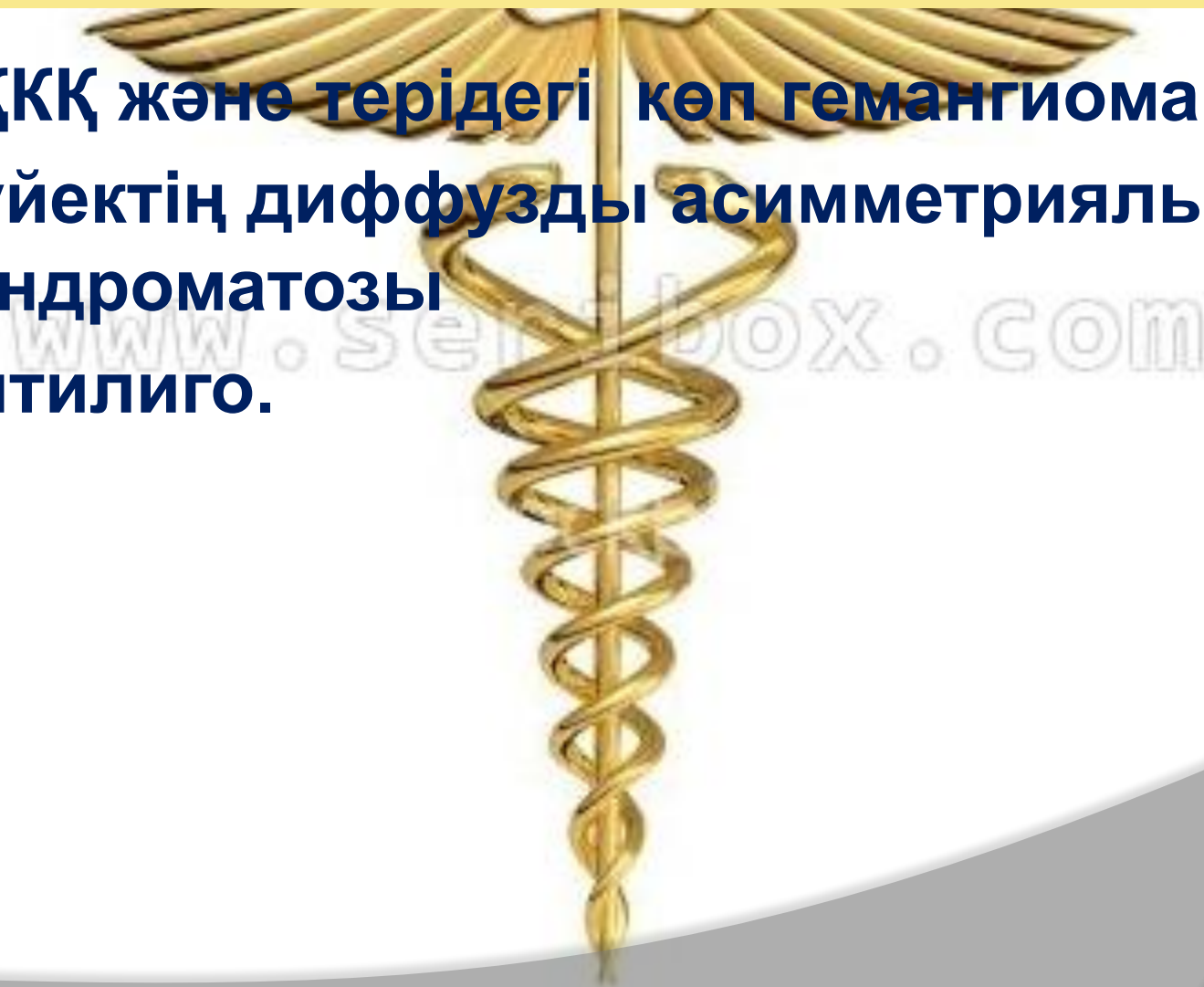- Жарақат аймағында кілегей қабықтың қалындауы.
- Тілдің түгел мүйізденуі.
- Онихогрифоз.



www.sellbox.com

Маффуччи СИНДРОМЫ

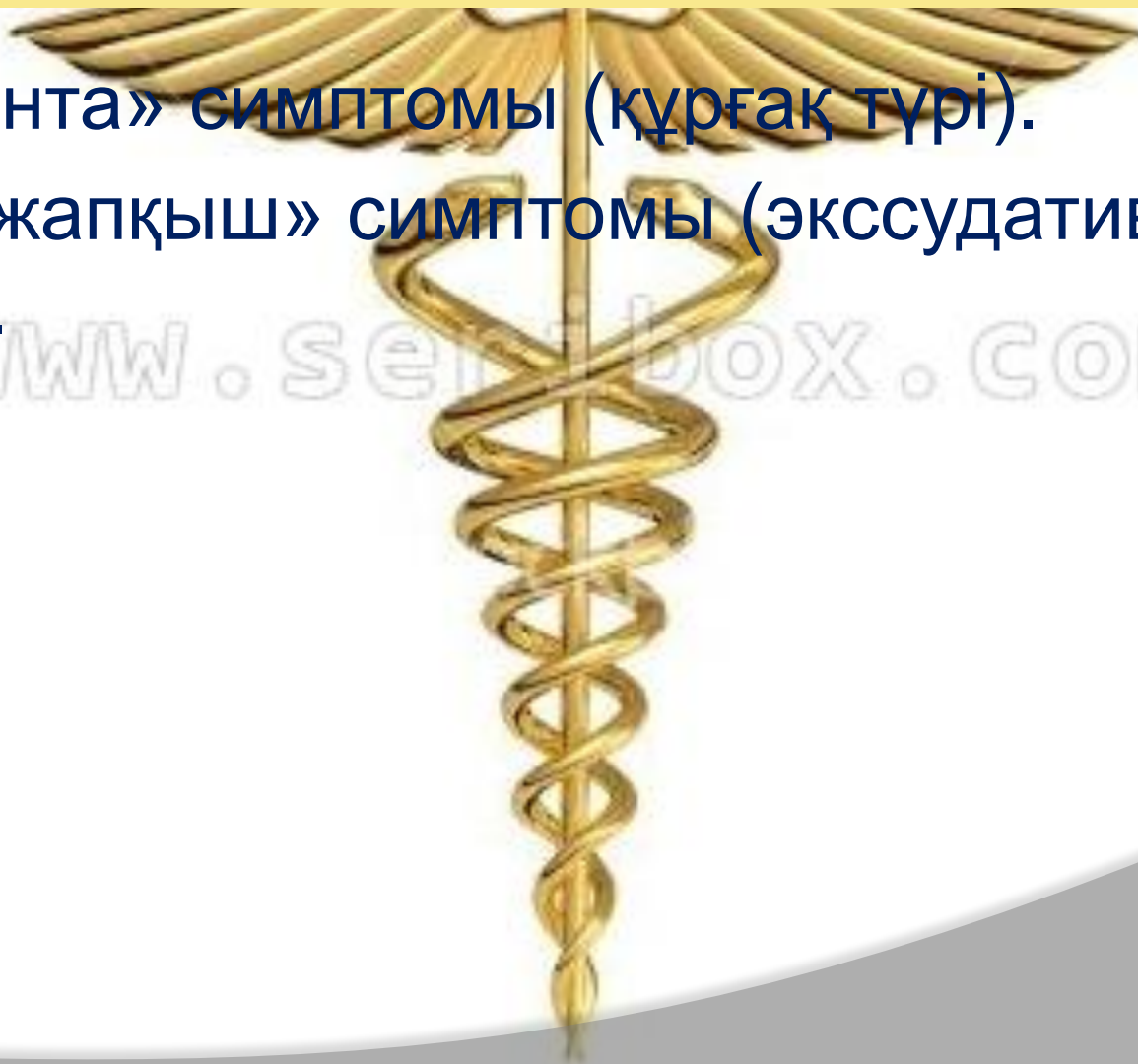- ◎ АҚКҚ және терідегі көп гемангиома.
- ◎ Сүйектің диффузды асимметриялы хондроматозы
- ◎ Витилиго.



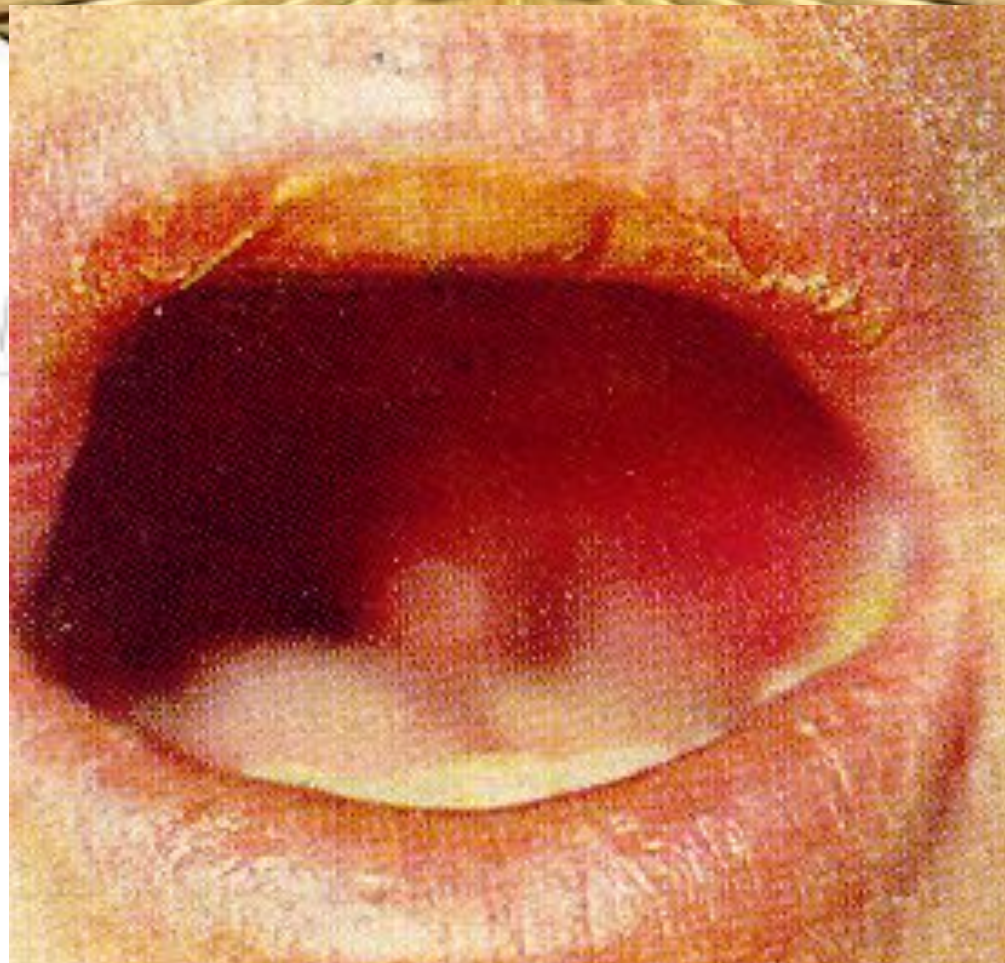Эксфолиативті хейлит

- ◎ «лента» симптомы (күрғақ түрі).
- ◎ «Алжапқыш» симптомы (экссудативті түрі).

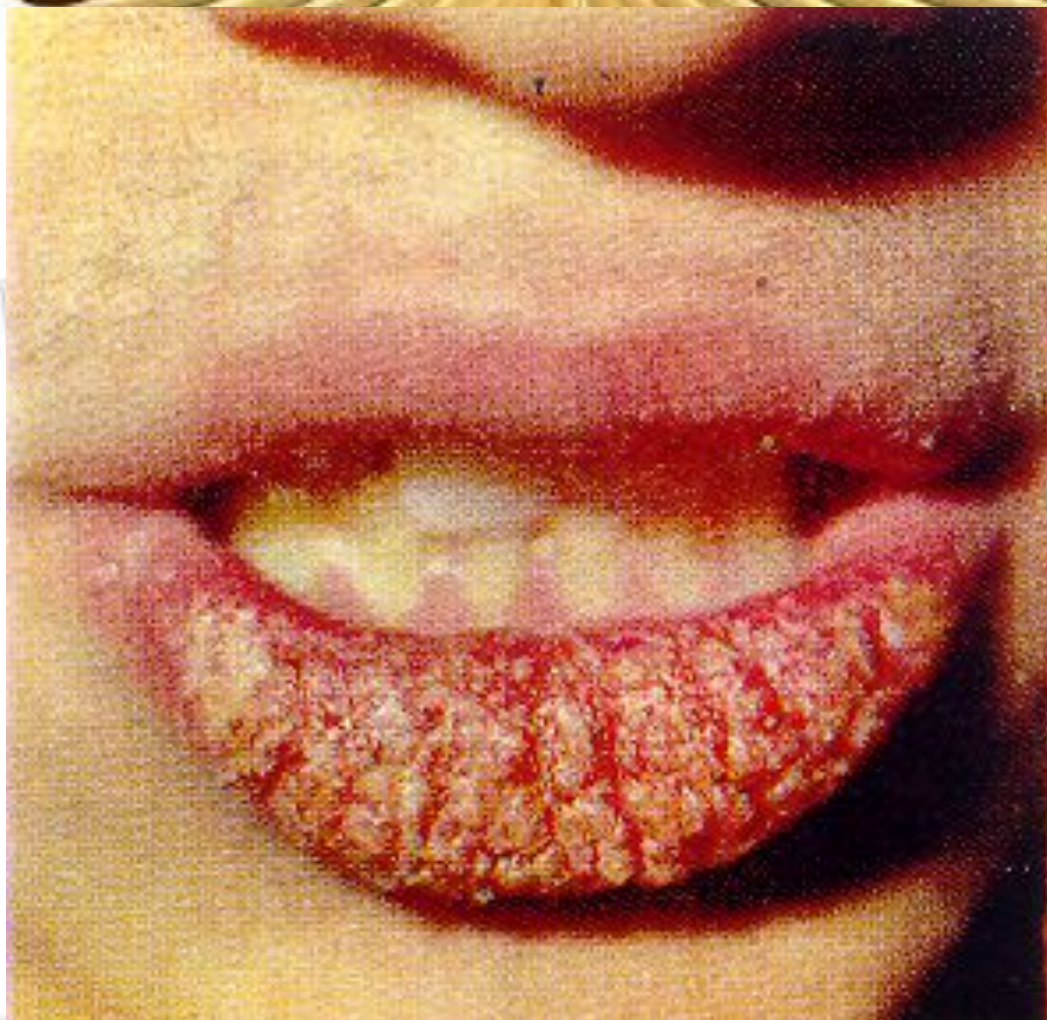
www.sellbox.com



«лента» СИМПТОМЫ




Алжапқыш симптомы



Назарларыңызға рахмет!

www.sendbox.com



針灸